




Грыжа пищеводного отверстия диафрагмы

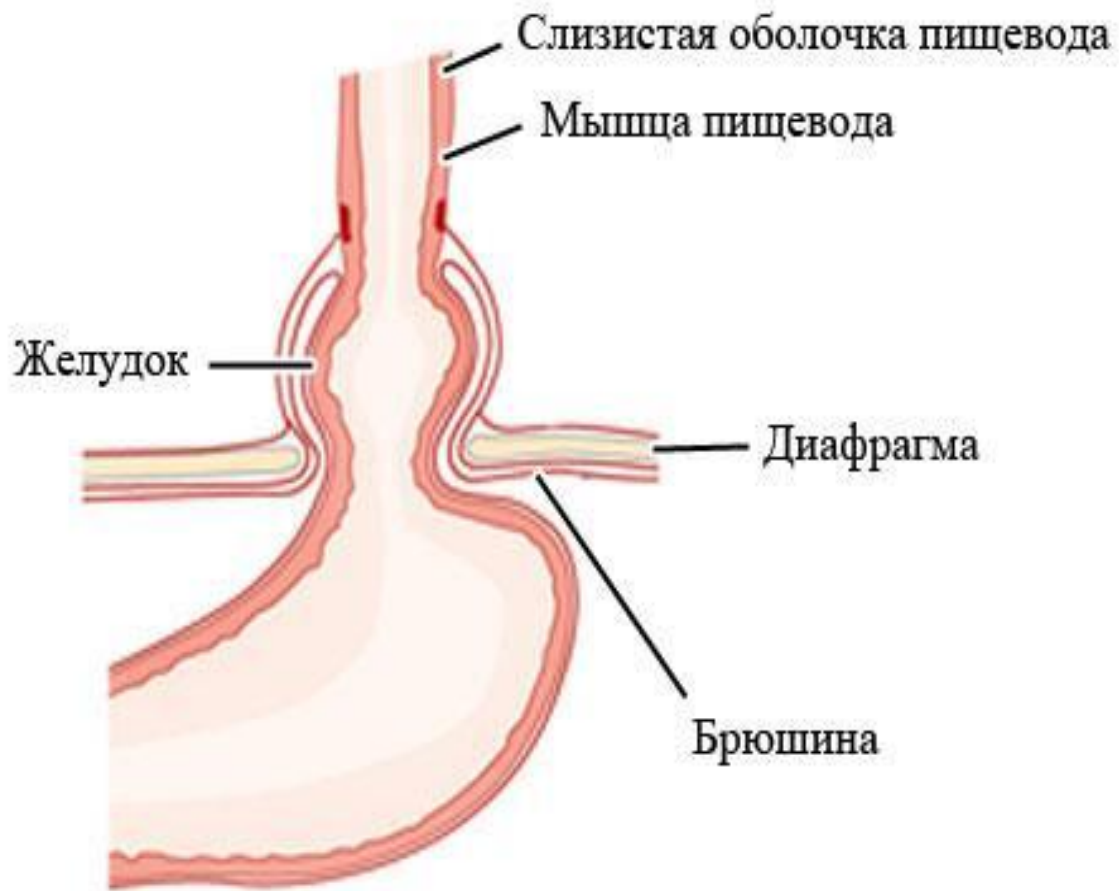


П. Амбруз

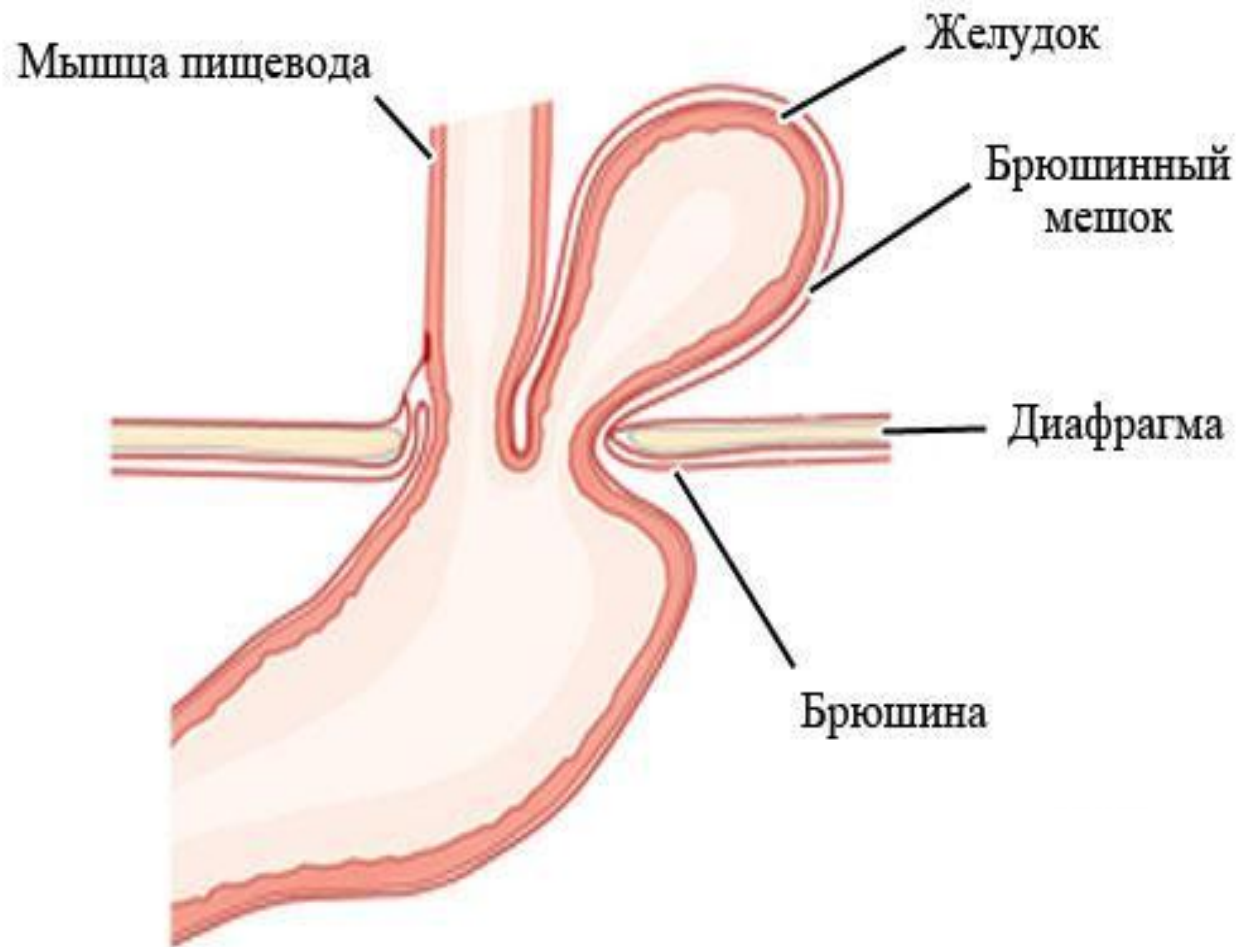


Д. Морганьи

Аксиальная грыжа пищевого отверстия диафрагмы

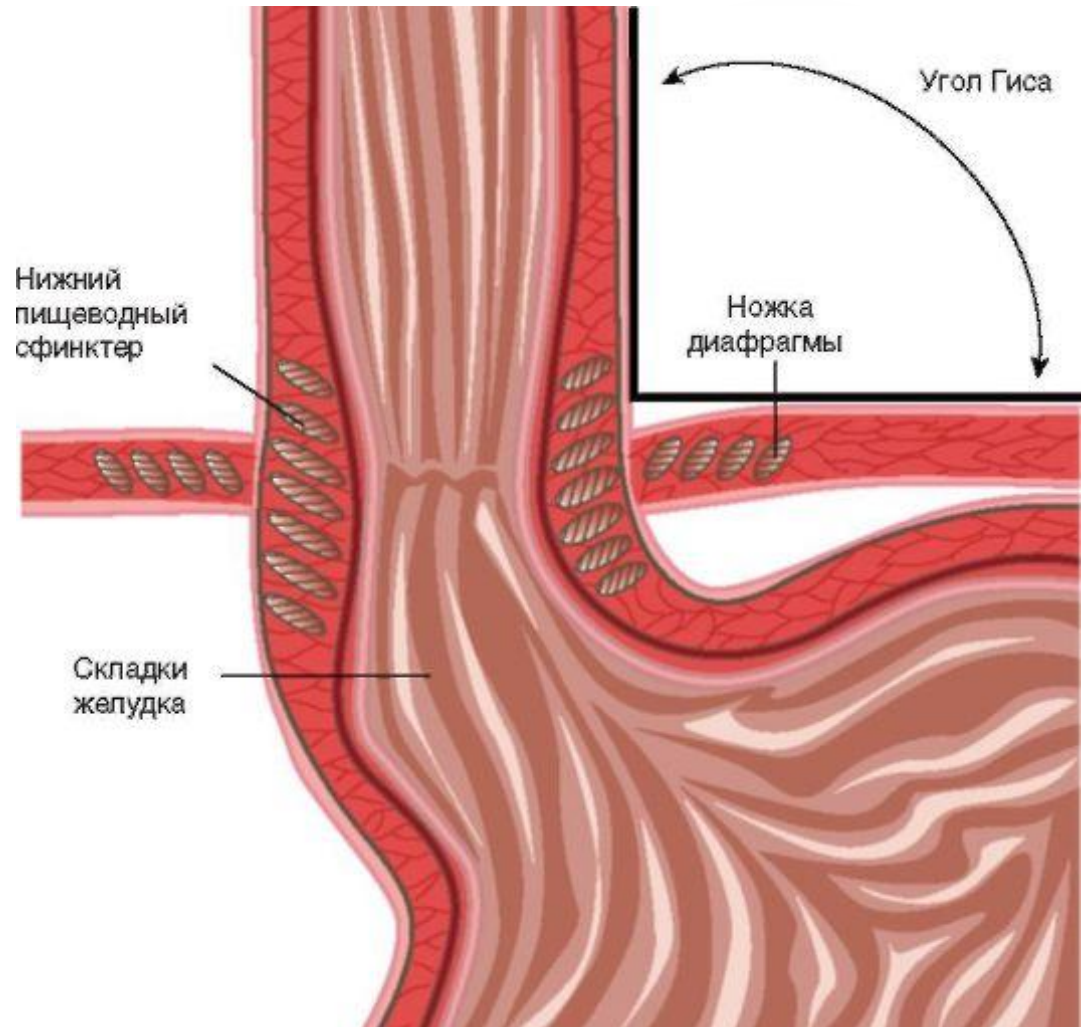


Параэзофагеальная грыжа пищевого отверстия диафрагмы




Нормальное функционирование пищеводно-желудочного перехода

- ▶ Нижний пищеводный сфинктер
- ▶ Клапан Губарева
- ▶ Диафрагмальный жом
- ▶ Угол Гиса
- ▶ Брюшной отдел пищевода
- ▶ Соединительно-тканые структуры, фиксирующие пищевод



Этиология и Патогенез

- 
- ▶ Слабость соединительно-тканых структур, фиксирующих пищевод
 - ▶ Увеличение внутрибрюшного давления
 - ▶ Тракция пищевода кверху

Клинические проявления и осложнения ГЭРБ

Пищеводные синдромы

1. Изжога
2. Синдром боли в грудной клетке

Синдромы с повреждением пищевода


1. Рефлюкс-эзофагит
2. Стриктуры пищевода
3. Пищевод Баретта
4. Аденокарцинома пищевода

Экстраэзофагеальные синдромы

1. Синдром рефлюкс-ассоциированного кашля
2. Синдром рефлюксного ларингита
3. Синдром рефлюкс-ассоциированной астмы
4. Псевдостенокардитический синдром

Диагностика

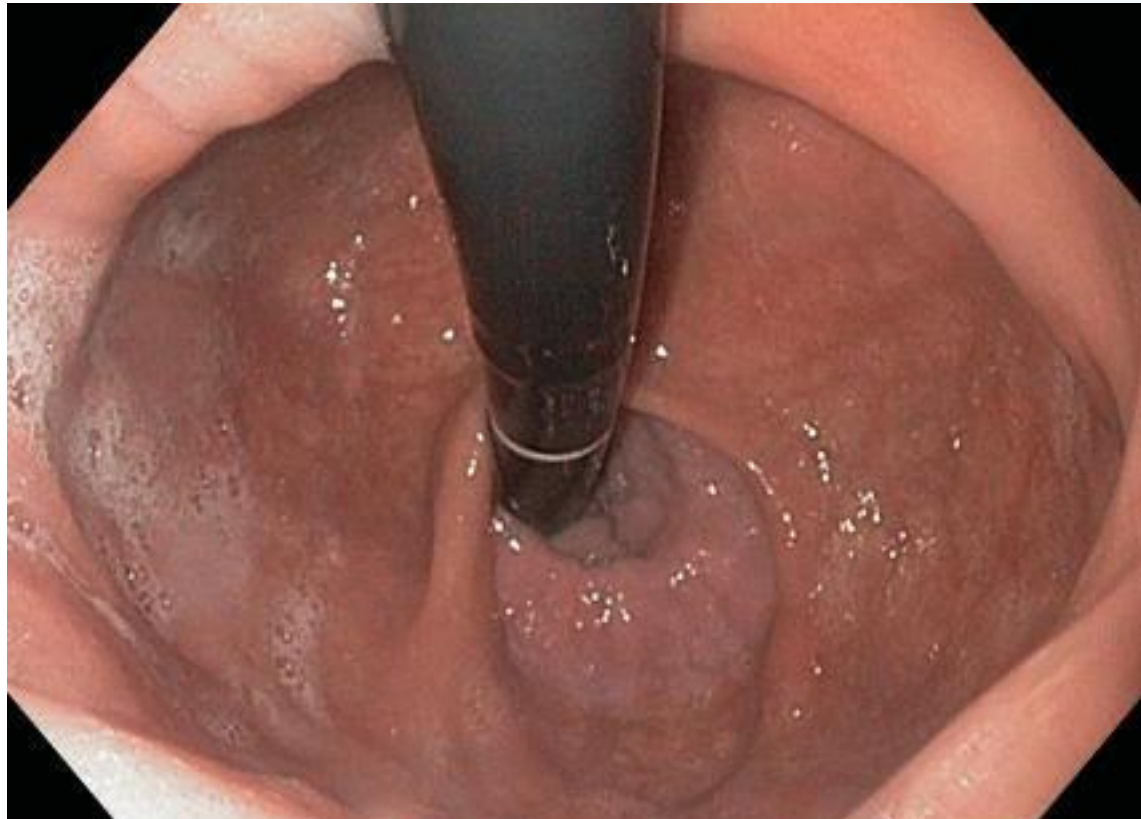Неинвазивные методы диагностики



- ▶ Оценка клинических проявлений
- ▶ ИПП-тест
- ▶ Рентгенологическое исследование

Инвазивные методы диагностики

- ▶ эндоскопия (включая хромоэндоскопию с биопсией, осмотр в режимах ZOOM и NBI)



Инвазивные методы диагностики

- ▶ 24-часовой внутрипищеводный рН-мониторинг
- ▶ Пищеводная манометрия

Лечение

Консервативное лечение



Медикаментозная терапия ГЭРБ направлена, в основном, на нормализацию кислотности и улучшение моторики.

Для лечения ГЭРБ применяют:

- антисекреторные средства (ингибиторы протонного насоса (Рабепразол, Омепразол, Пантопразол), блокаторы H₂-гистаминовых рецепторов)
- прокинетики (Церукал, Метопроклamid, Домперидон)
- антациды (Альмагель, Маалокс)

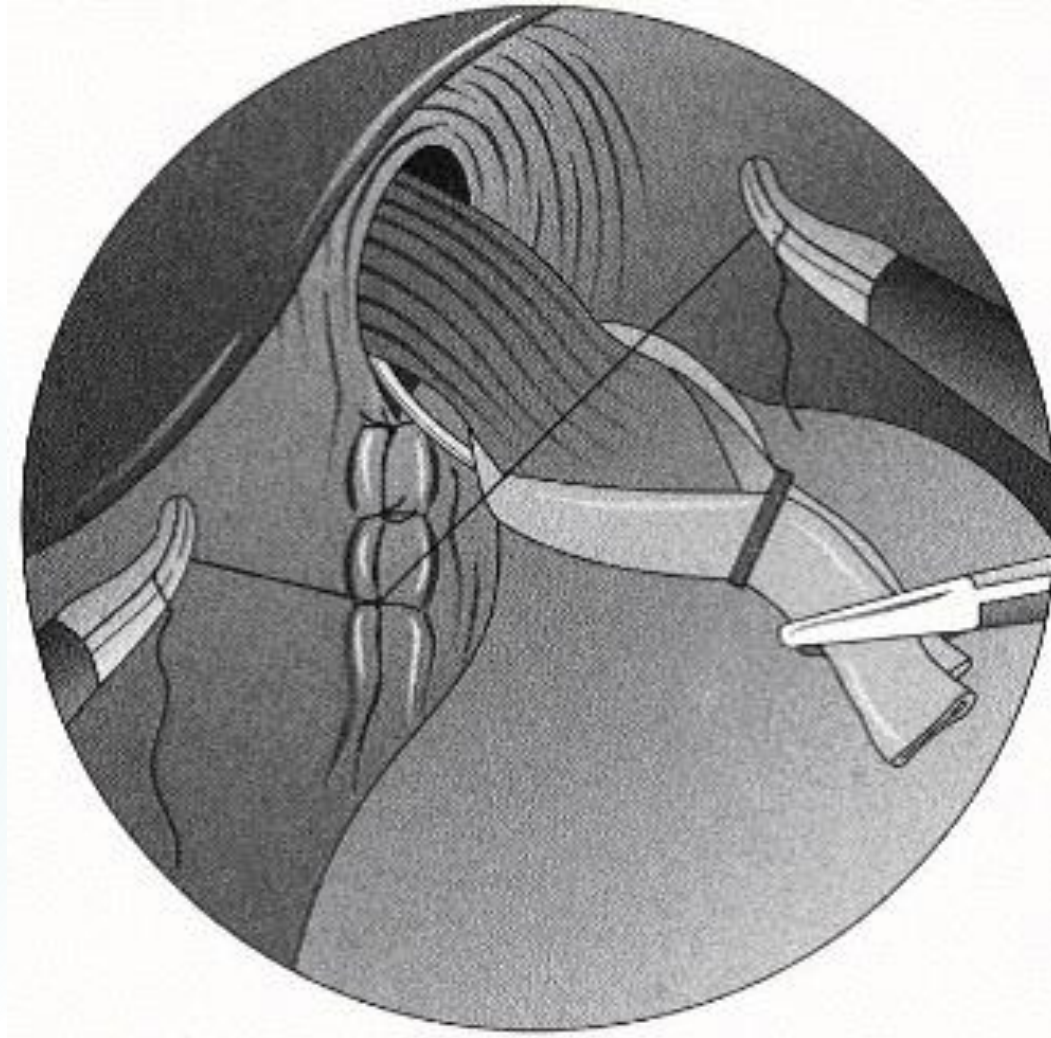
Хирургическое лечение

В настоящее время отсутствует единое мнение в отношении показаний для хирургического лечения

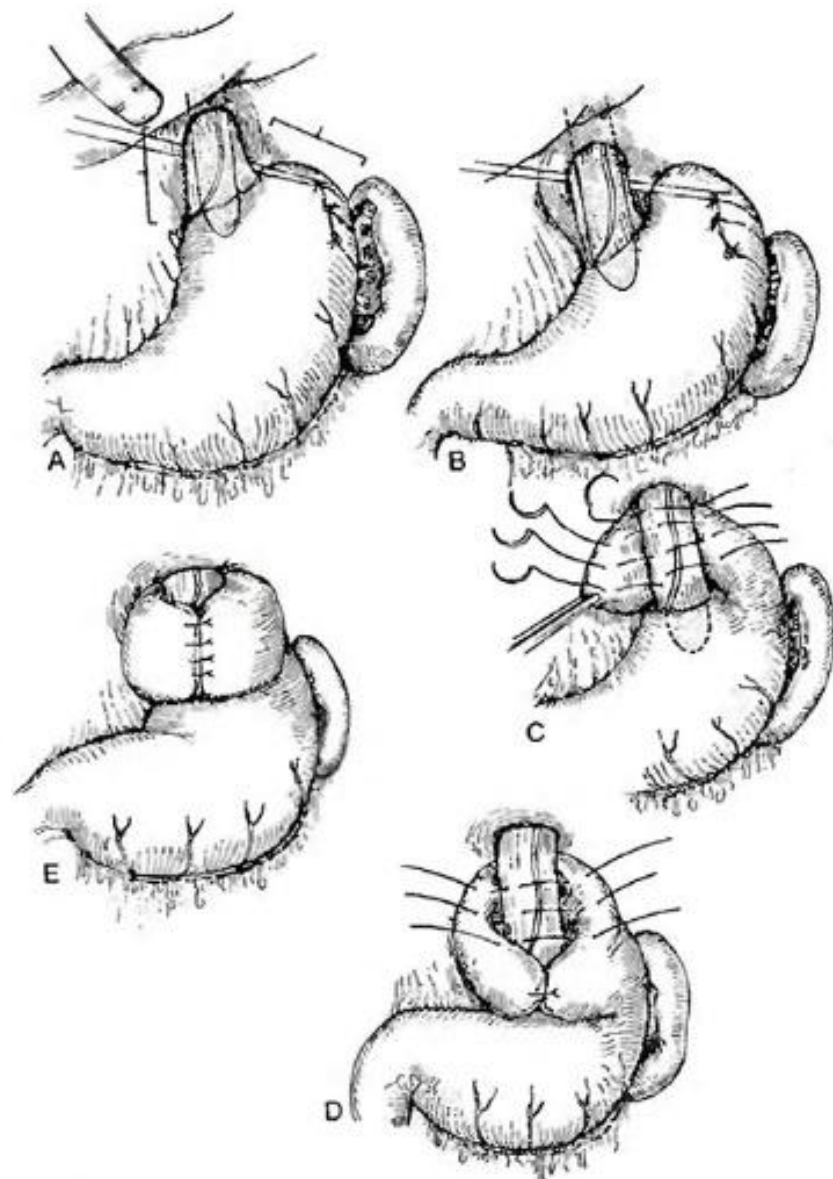
Показанием для оперативного вмешательства являются:

- неэффективность консервативной терапии
- ухудшение после отмены препаратов
- сильная выраженность экстраэзофагеальных симптомов

Крурорафия



Фундопликация по Ниссену





Выбор методики антирефлюксной операции

