Нейруляция

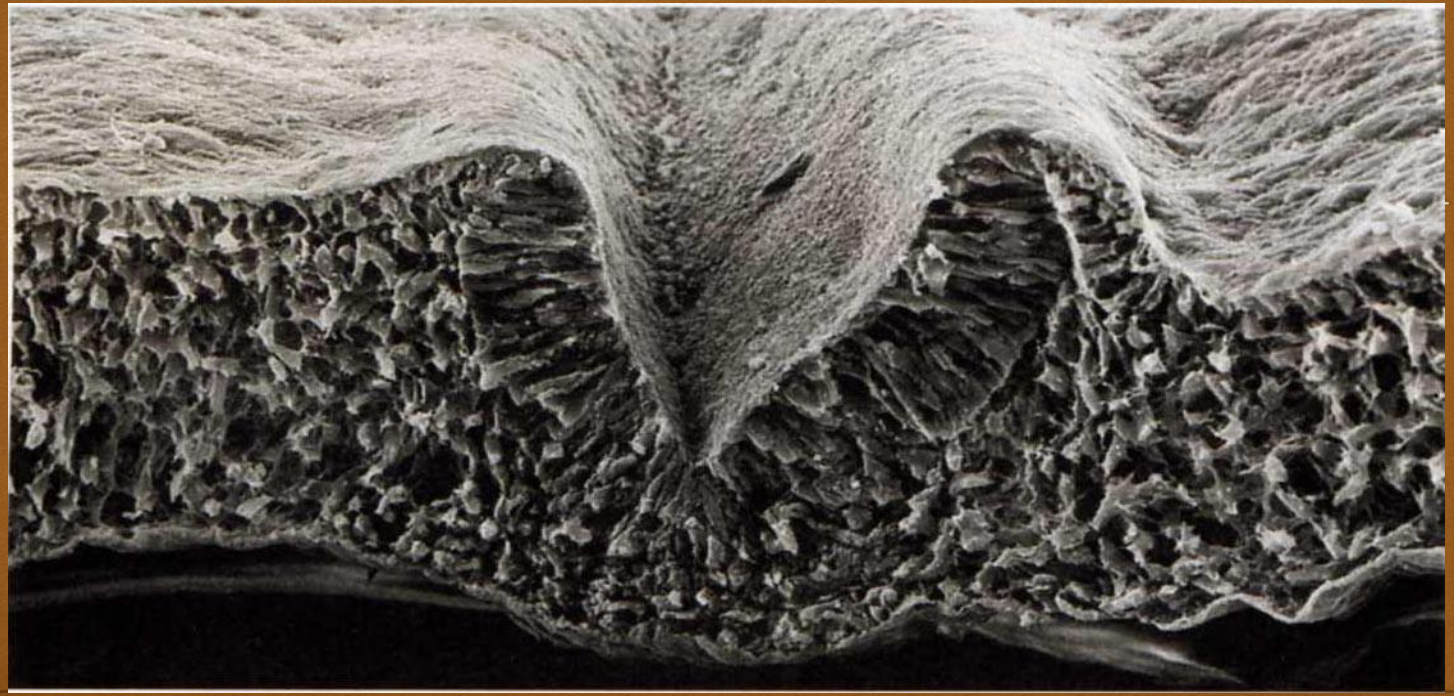

Нейруляция - это

- образование нервной пластинки и её замыкание в нервную трубку в процессе зародышевого развития хордовых. Зародыш на стадии нейруляции называется нейрулой.
- Развитие нервной трубки в передне-заднем направлении контролируется специальными веществами — морфогенами (они определяют, какой из концов станет головным мозгом), а генетическая информация об этом заложена в так называемых

В СОСТАВ КОМПЛЕКСА ОСЕВЫХ СТРУКТУР ВХОДЯТ:

- НЕРВНАЯ ТРУБКА, ХОРДА, ОСЕВАЯ (СОМИТНАЯ) МЕЗОДЕРМА, (КИШКА)

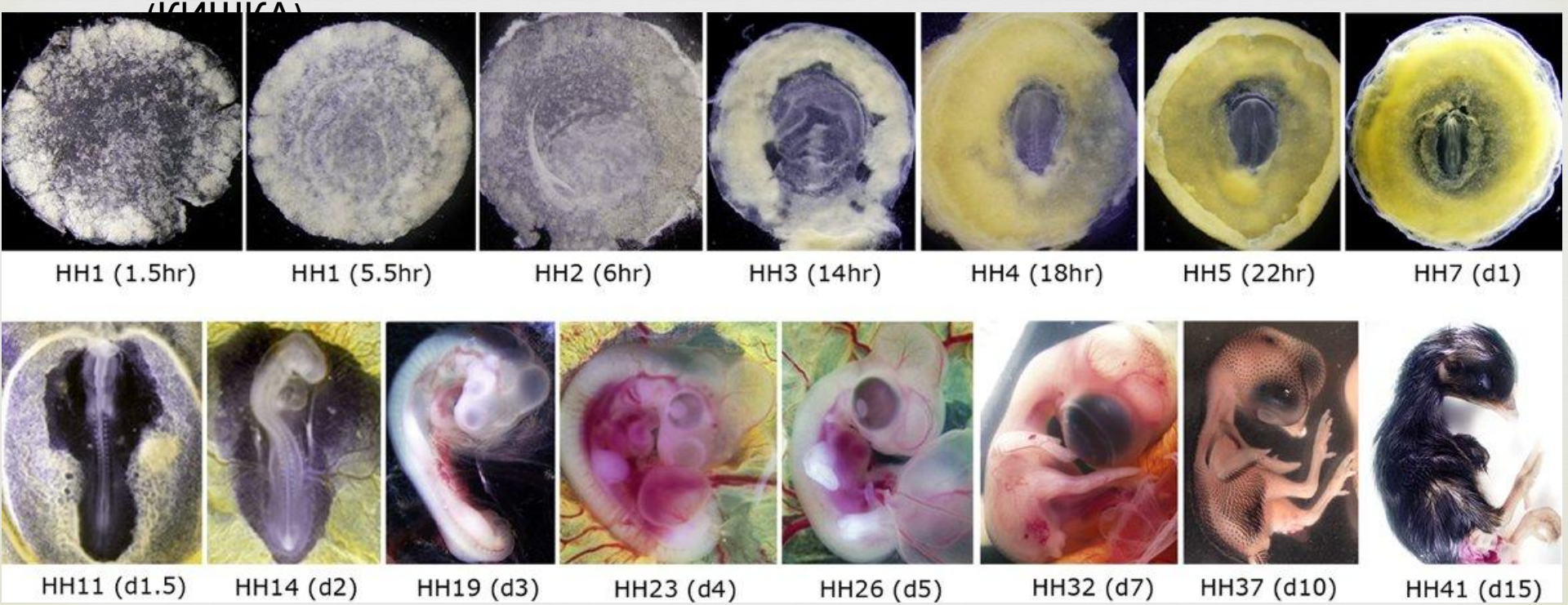

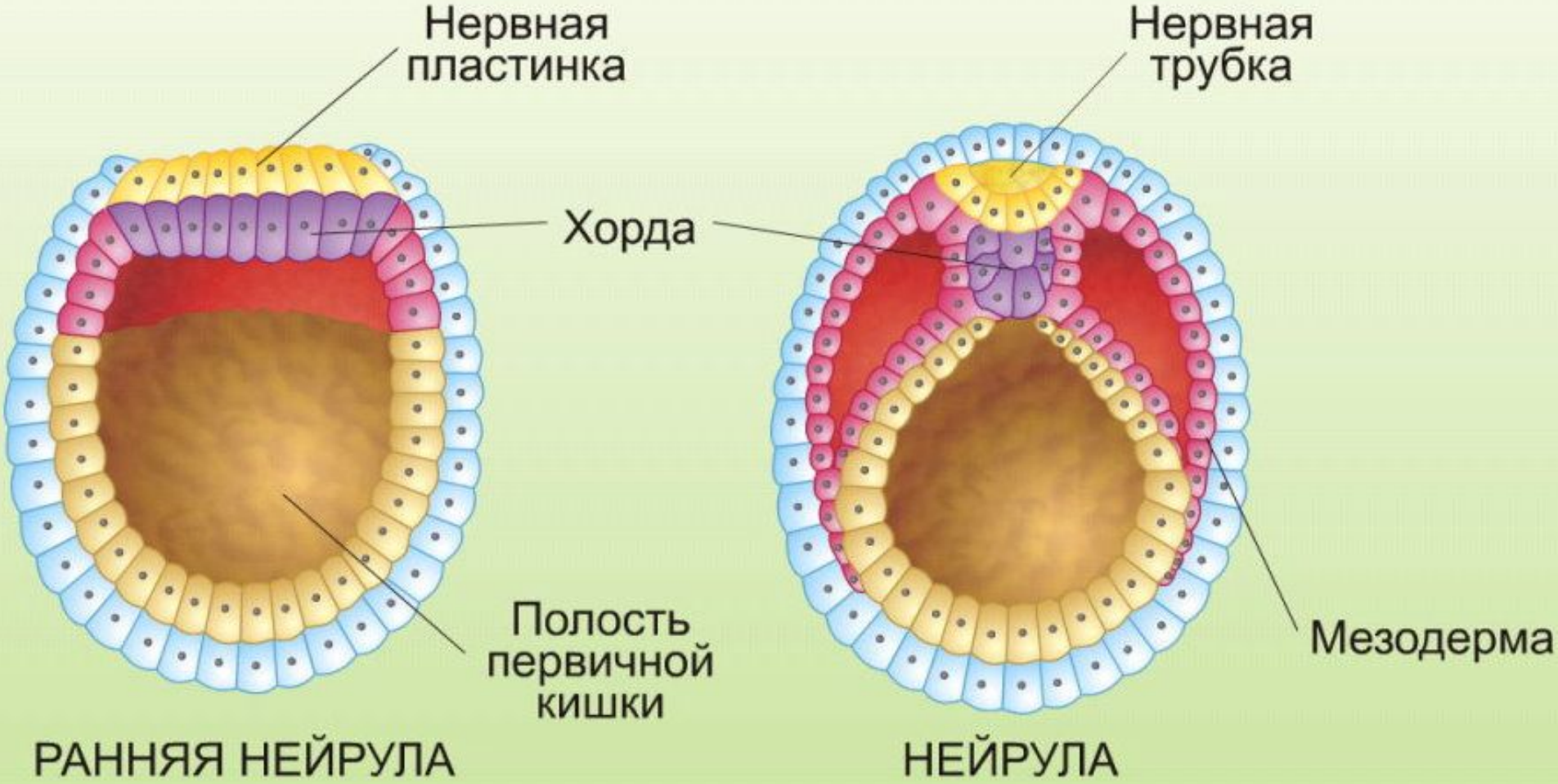
Нервная пластинка
Хорда
Полость первичной кишки
РАННЯЯ НЕЙРУЛА
Нервная трубка
Мезодерма
НЕЙРУЛА

НЕЙРУЛЯЦИЯ У АМФИБИЙ

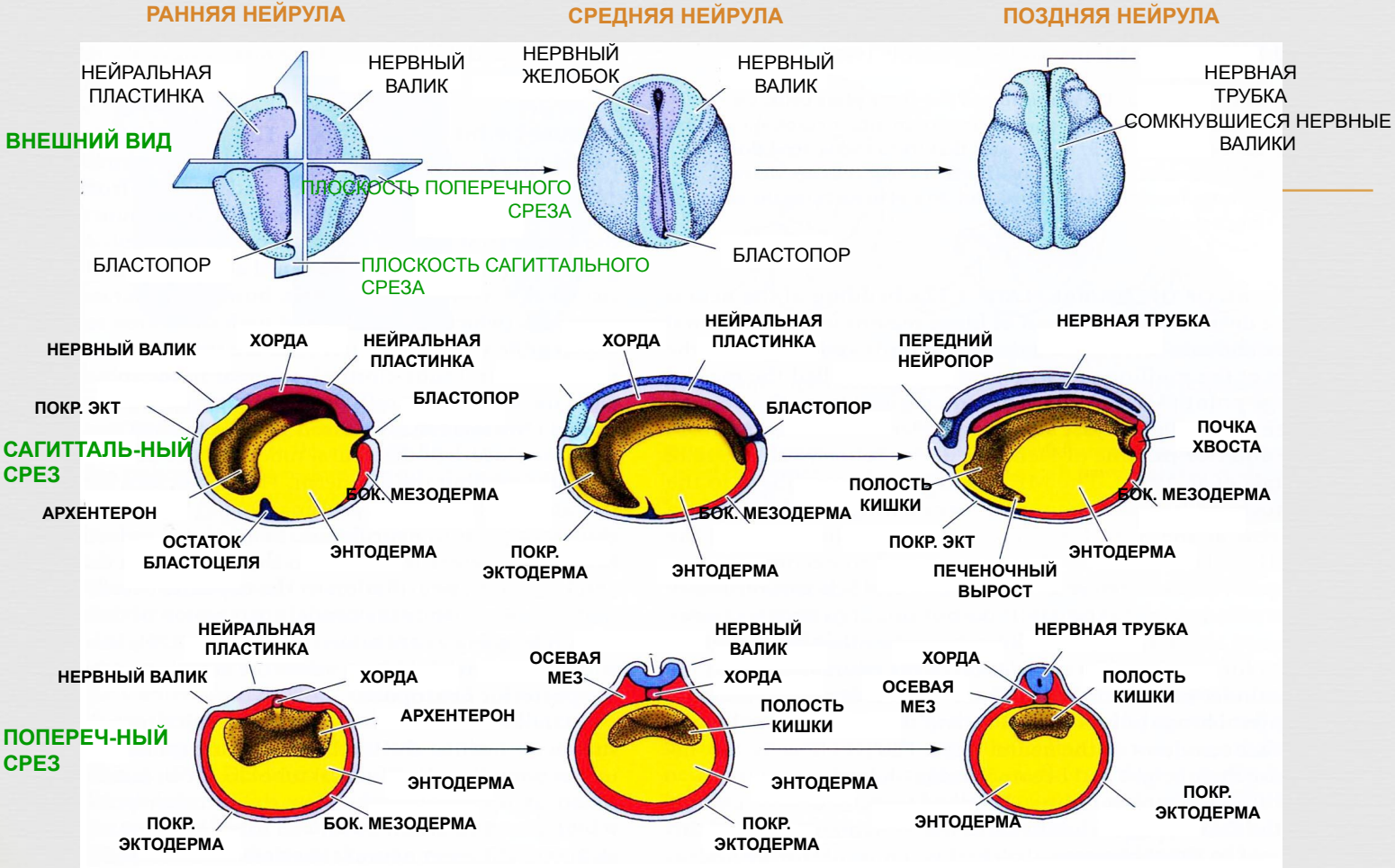

ПОСЛЕДОВАТЕЛЬНЫЕ СТАДИИ ФОРМИРОВАНИЯ НЕРВНОЙ ТРУБКИ У ЗАРОДЫША КУРИЦЫ (СХЕМА)

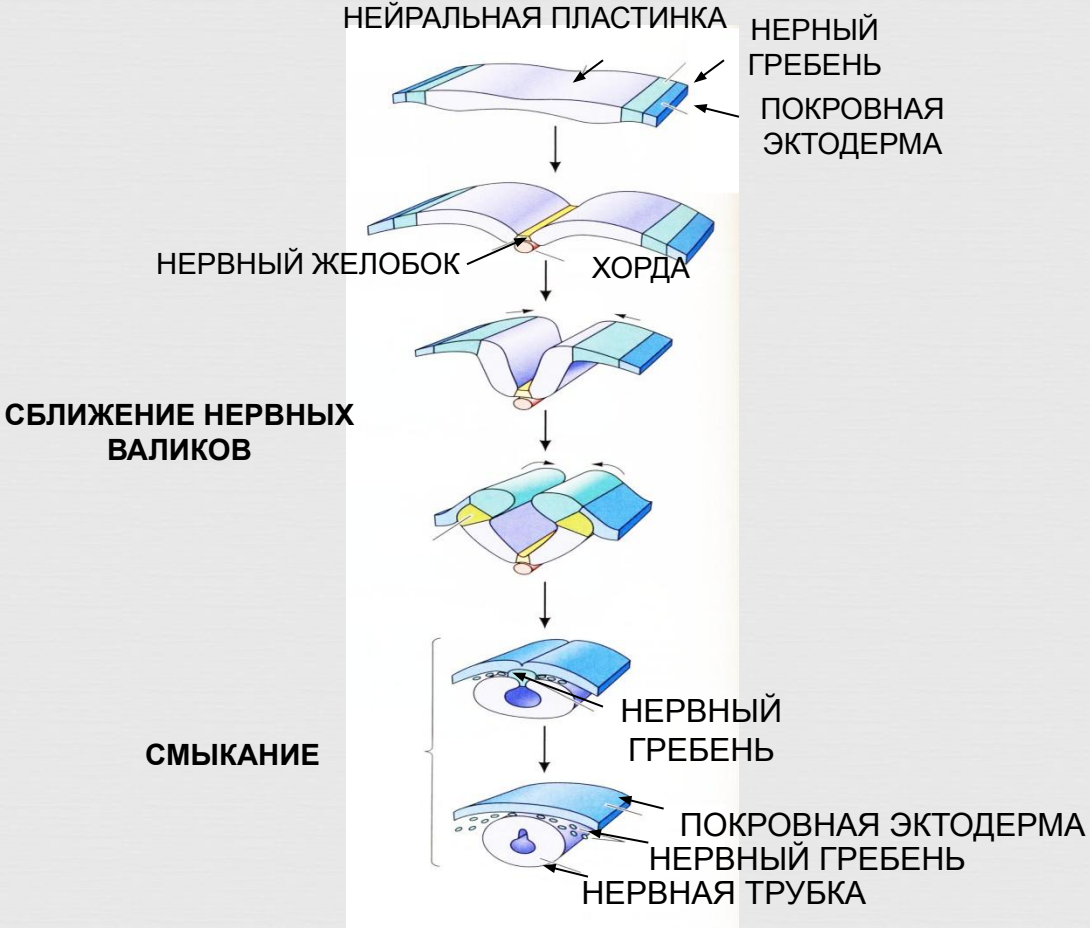

Стадии нейруляции

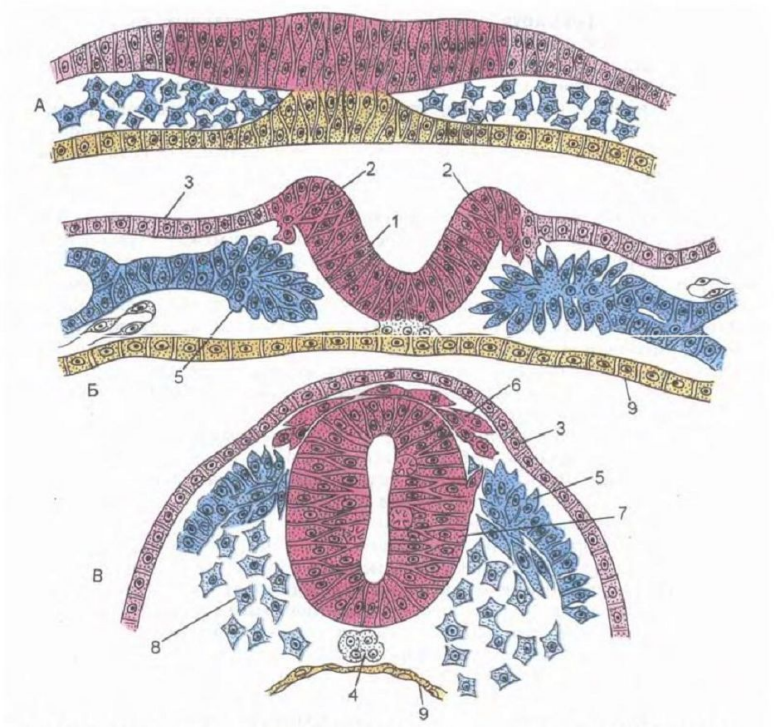

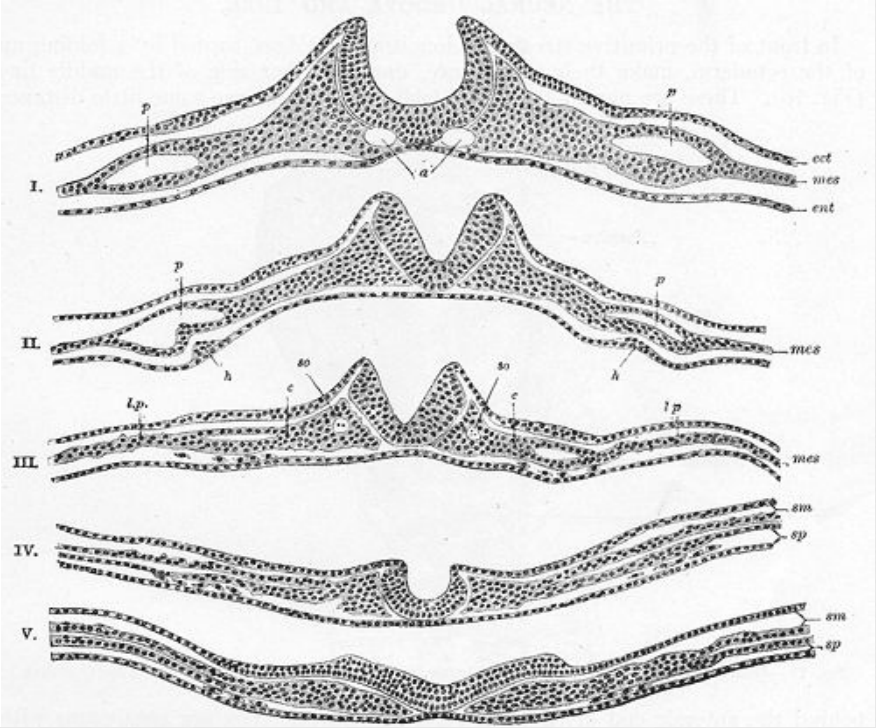

А – стадия нервной пластинки; Б – замыкание нервной трубки; В – обособление нервной трубки и ганглиозной пластинки от эктодермы: 1 – нервный желобок; 2 – нервные валики; 3 – кожная эктодерма; 4 – хорда; 5 – мезодерма; 6 – ганглиозная пластинка; 7 – нервная трубка; 8 – мезенхима; 9 – энтодерма.

Вид сверху

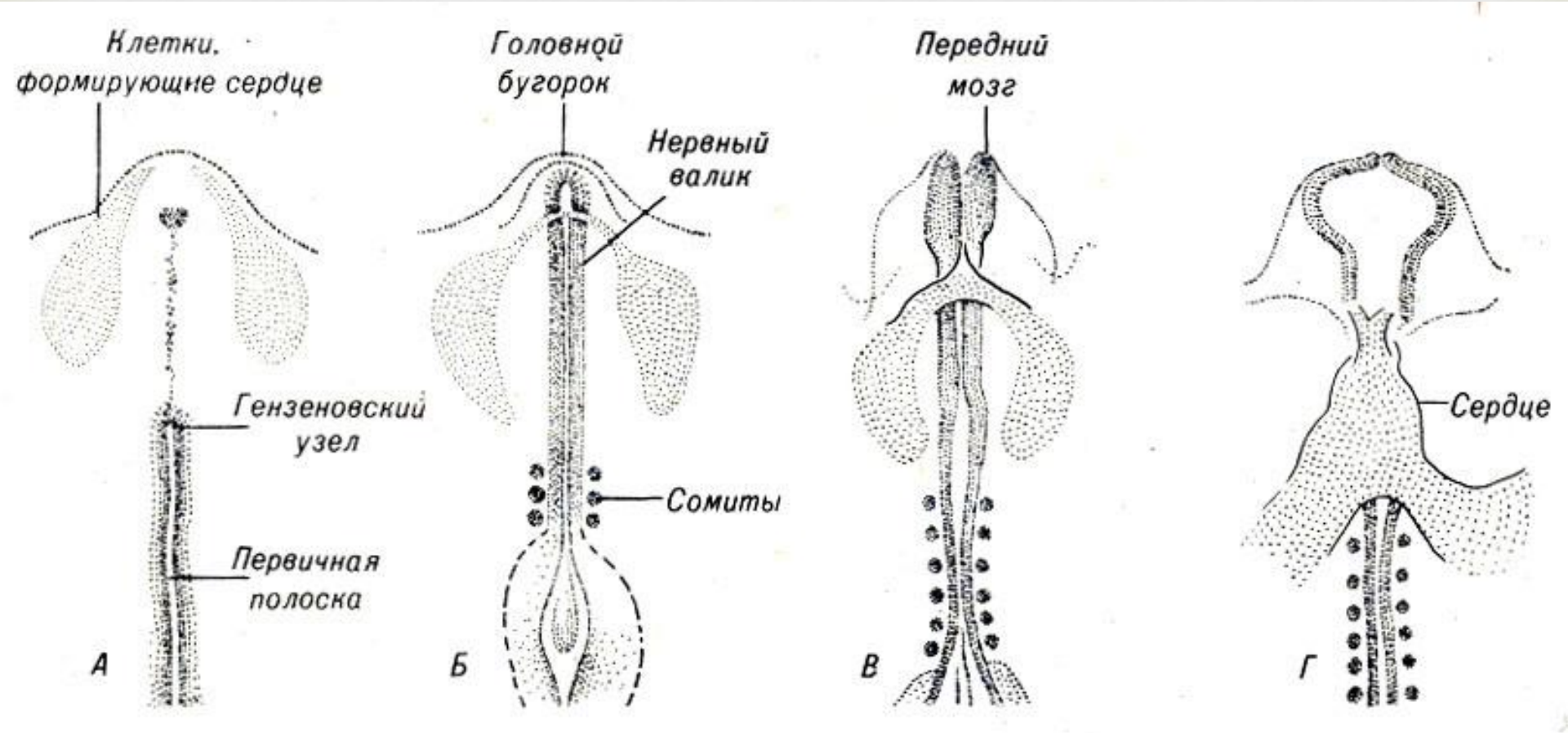
Клетки, формирующие сердце
Головной бугорок
Передний мозг
Нервный валик
Гензеновский узел
Сомиты
Первичная полоска
Сердце
А
Б
В
Г

ГЕТЕРОНОМНАЯ МЕТАМЕРИЯ

Одновременная закладка 3-х первых пар сегментов ларвальных (беспозвоночные) или головных (позвоночные).

Туловищные сегменты у беспозвоночных и позвоночных закладываются последовательно в кранио-каудальном направлении.

ФОРМИРОВАНИЕ ХОРДЫ У ЗАРОДЫША МЫШИ

ЭМБРИОН МЫШИ 7,5 СУТ РАЗВИТИЯ
(ВИД С ВЕНТРАЛЬНОЙ СТОРОНЫ)

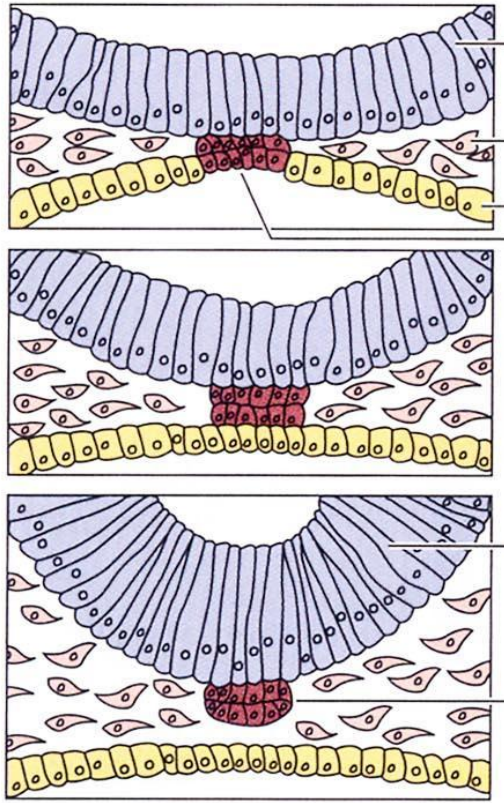

ПОСЛЕДОВАТЕЛЬНЫЕ СТАДИИ НЕЙРУЛЯЦИИ У ЗАРОДЫША КУРИЦЫ

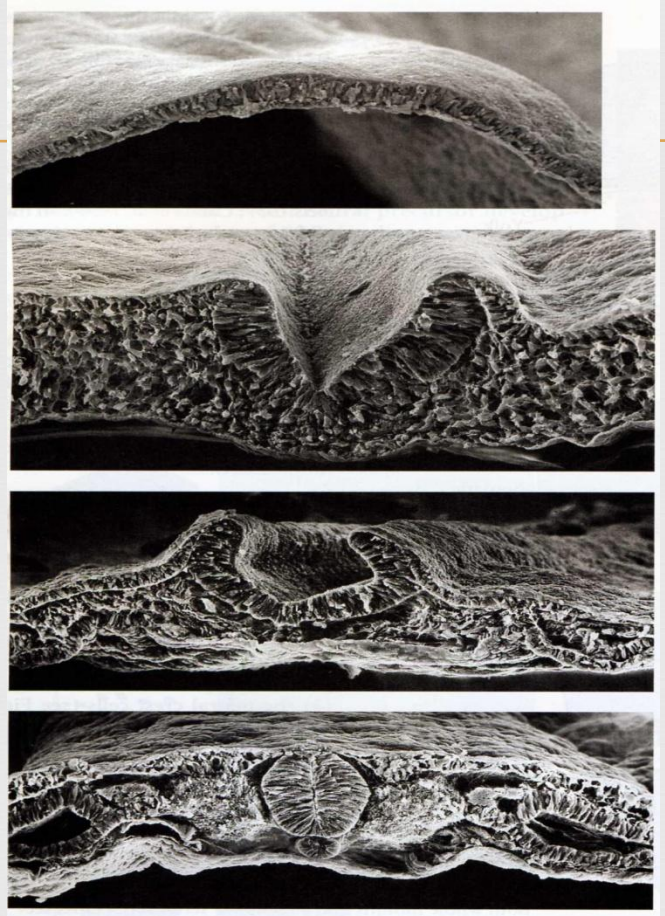

Дифференцировка зародышевых листков

- Эктодерма (нервная система, покровы)
  - Зародышевая
    - Клетки нервного гребня
    - Покровы
    - ЦНС
  - Внезародышевая (амнион и хорион)
- Мезодерма
  - Осевая мезодерма (хордомезодерма)
    - Хорда (нотохорд)
    - Дерматом – дерма кожи
    - Склератом – осевой скелет, хрящи (кроме структур лицевого черепа и конечностей)
    - Миотом - скелетные поперечно-полосатые мышцы.
  - Промежуточная мезодерма (почки)
  - Латеральная мезодерма
    - Висцеральная – мышцы сердца, кишечника, гонада, мезенхима внутренних органов
    - Париетальная – мышцы и скелет конечностей зародышевые оболочки, выстилка вторичной полости тела)
- Энтодерма
  - Зародышевая – трахеи, бронхи, легкие, кишечная трубка, железы ЖКТ (печень, поджелудочная), жаберные щели, щитовидные и паращитовидные железы,
  - Внезародышевая – источник первичных половых клеток

Нервный гребень

Головной отдел

- Кости, хрящи черепа
- Дерма, гладкая мускулатура лицевой вентральной частей черепа, жировая гиподерма кожи головы и шеи
- Косточки среднего уха
- Одонтобласты зубных зачатков (производят дентин)
- В составе щитовидной, слезной и слюнных желез и гипофиза
- Периферические нейроны и

Туловищный отдел

- Пигментные клетки (меланоциты)
- Нейроны и глия (шваноские клетки) периферической нервной системы
- Сенсорные ганглии симпатической и парасимпатической систем
- Образуют мозговое вещество надпочечников, входят в состав тимуса
- В сердце из клеток нервного гребня, формируется перегородка

Благодарю за внимание!

Региональная специфичность нервной трубки и ее производных вдоль передне-задней оси (развитие мозговых структур). Стадии трех и пяти мозговых пузырей

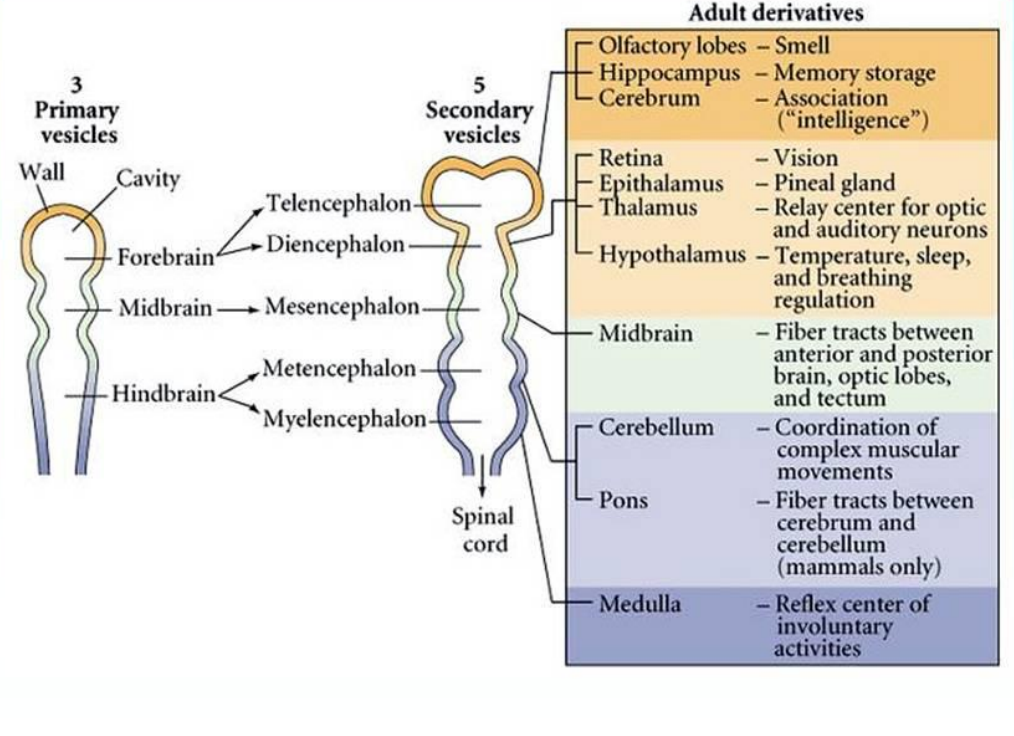

1. Как влияет количество желтка на:

   а) скорость врезания борозд дробления

   Б) ПОЛНОТУ ДРОБЛЕНИЯ

2. Особенности митотического цикла при дроблении
3. Как появляются бокаловидные клетки?
4. Куда девается бластоцель?
5. Какие процессы клеточных перемещений наблюдаются в процессе гаструляции у амфибий.