

ОТОСКЛЕРОЗ

Докладчик: студентка 1.6.09а группы
Лозовицкая М.А.

Отосклероз

- это костная дистрофия капсулы внутреннего уха, встречающаяся только у людей.

Характеризуется образованием очагов отоспонгиоза, приводящим к прогрессивному снижению слуха.

Распространенность

- ◎ «Гистологический» отосклероз выявляется в среднем у 10-12% населения в мире.
 - ◎ «Клинический» отосклероз наблюдается у 0,1-1% населения.
- ◎ Многие авторы отмечают, что люди белой расы болеют в 7 раз чаще людей негроидной расы.

Возраст и пол

- ◎ Высокая частота возникновения у женщин (63-84% больных)
- ◎ Возраст – от 15 до 45 лет (до 62%). У детей до 14 лет встречается у 1,5-3%

Этиология

На сегодняшний день теория, полностью объясняющая этиологию отосклероза, отсутствует.

- **Генетическая:** аутосомно-доминантный тип наследования с относительно низкой пенетрантностью (20-40%)
- **Метаболическая:** дисфункция эндокринных желез
- **Гормональная:** частая манифестация во время/после беременности, чуть реже – в пубертатном и периоде перименопаузы

Патогенез

Повышенная активность
остеокластов

Декальцификация костной ткани в
местах с остатками эмбрионального
хряща

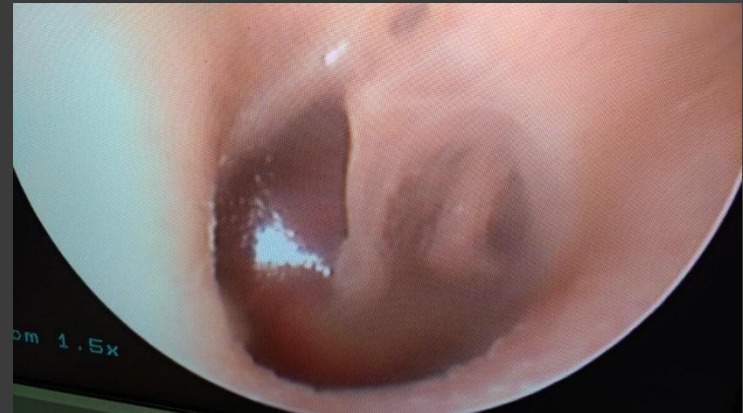Образование богато
васкуляризированного очага
спонгиозной кости (активная фаза)

Вторичная оссификация незрелой
губчатой кости

Зрелая склерозированная кость
(неактивная фаза)

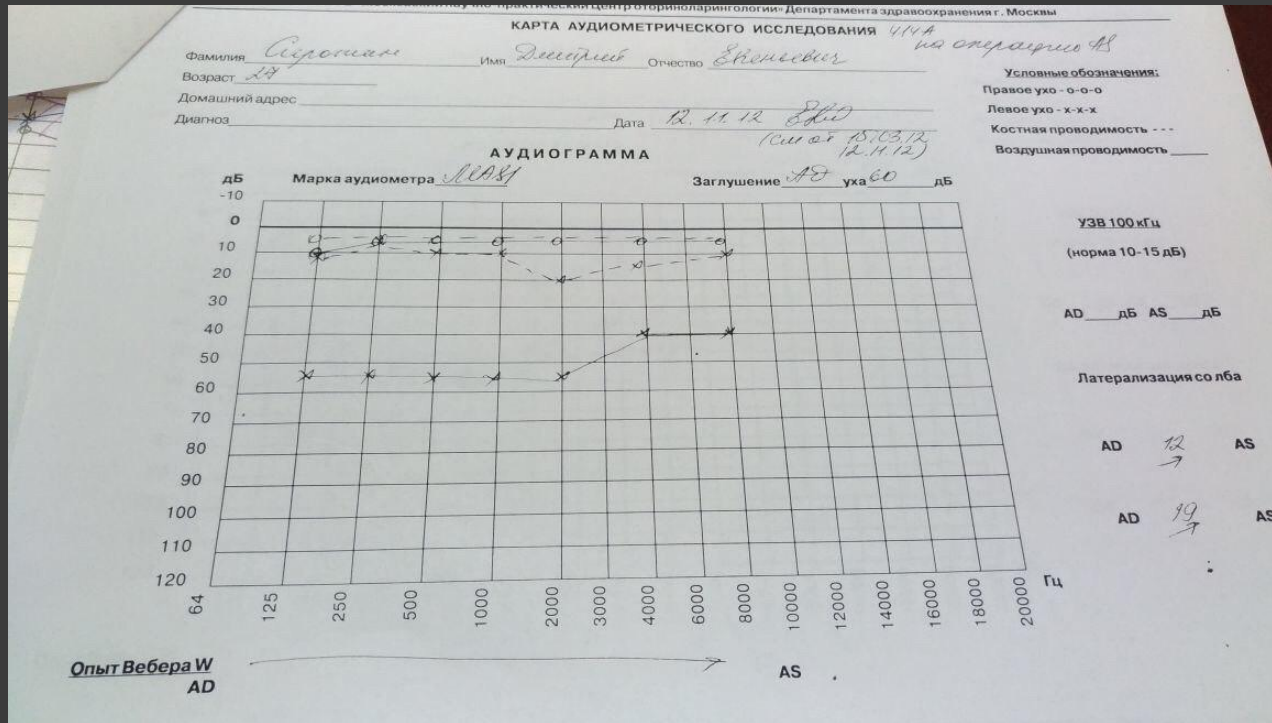
Диагностика

- Жалобы пациента
 - Снижение слуха (чаще двустороннее)
 - Шум в ушах
 - Головокружение (10%)
- Отоскопия
 - Симптом Шварце
 - Симптом Тойнби
 - Симптом Лемперта
- Тональная пороговая аудиометрия
 - Кондуктивная тугоухость
 - Нейросенсорная тугоухость
 - Смешанная тугоухость
- Тимпанометрия с измерением рефлексов
 - Тип А
 - Рефлексы отсутствуют
- Компьютерная томография височной кости



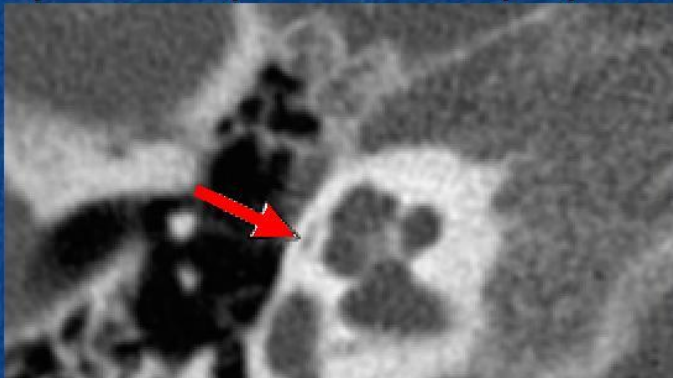
Резерв улитки

Разница между костным и воздушным проведением на аудиограмме, так называемый «резерв улитки», на величину которого может быть улучшен слух во время хирургического лечения.

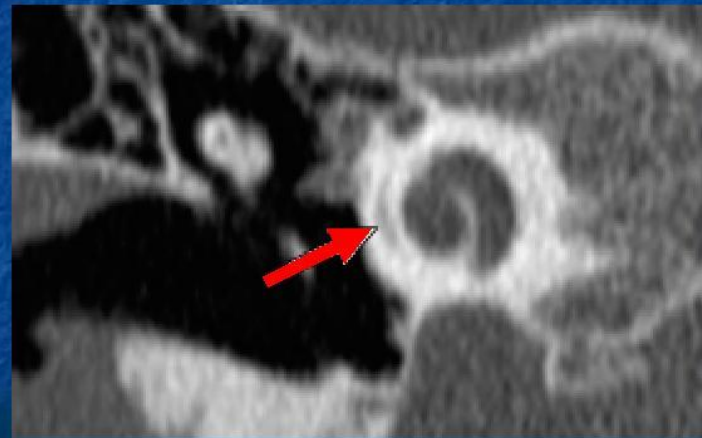


Компьютерная томография

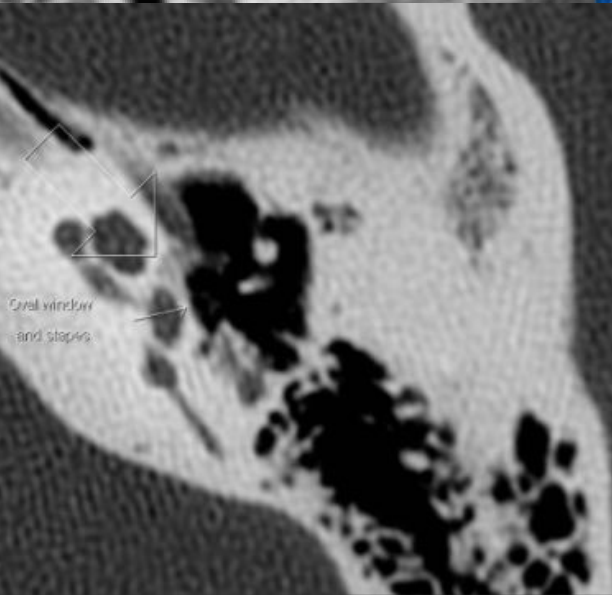
Отосклероз
фенестральная форма



Отосклероз
Кохлеарная форма



Canal window
and stapes



Формы отосклероза

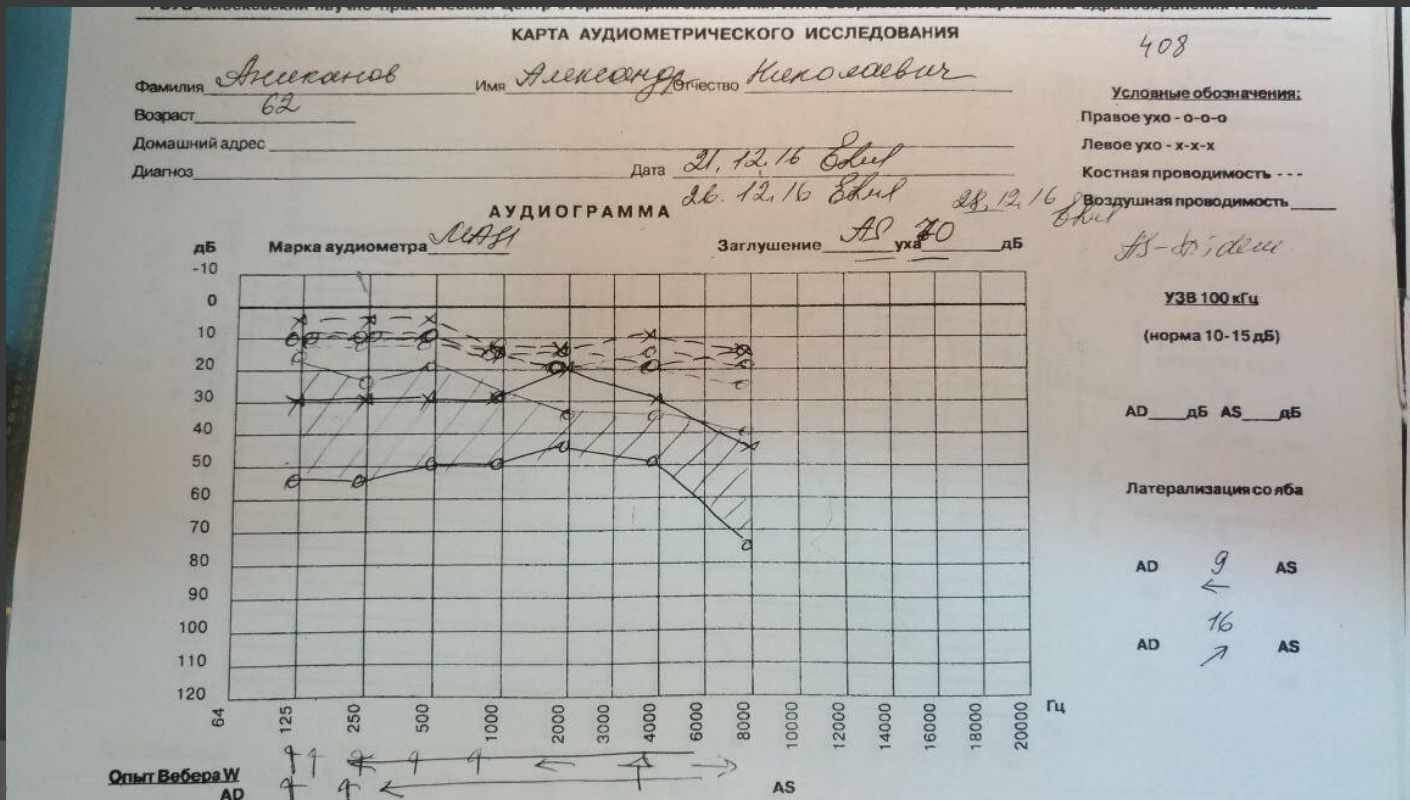
Тимпанальная

Кохлеарная

Смешанная

Лечение

- Хирургическое
- Показания:
 - КВИ более 20 дБ
 - Неактивная форма отосклероза



КАРТА АУДИОМЕТРИЧЕСКОГО ИССЛЕДОВАНИЯ

408

Фамилия Алексанов Имя Александр Отчество Николаевич

Возраст 62

Домашний адрес _____

Диагноз _____ Дата 21.12.16 Эдул

26.12.16 Эдул 28.12.16 Эдул

Условные обозначения:

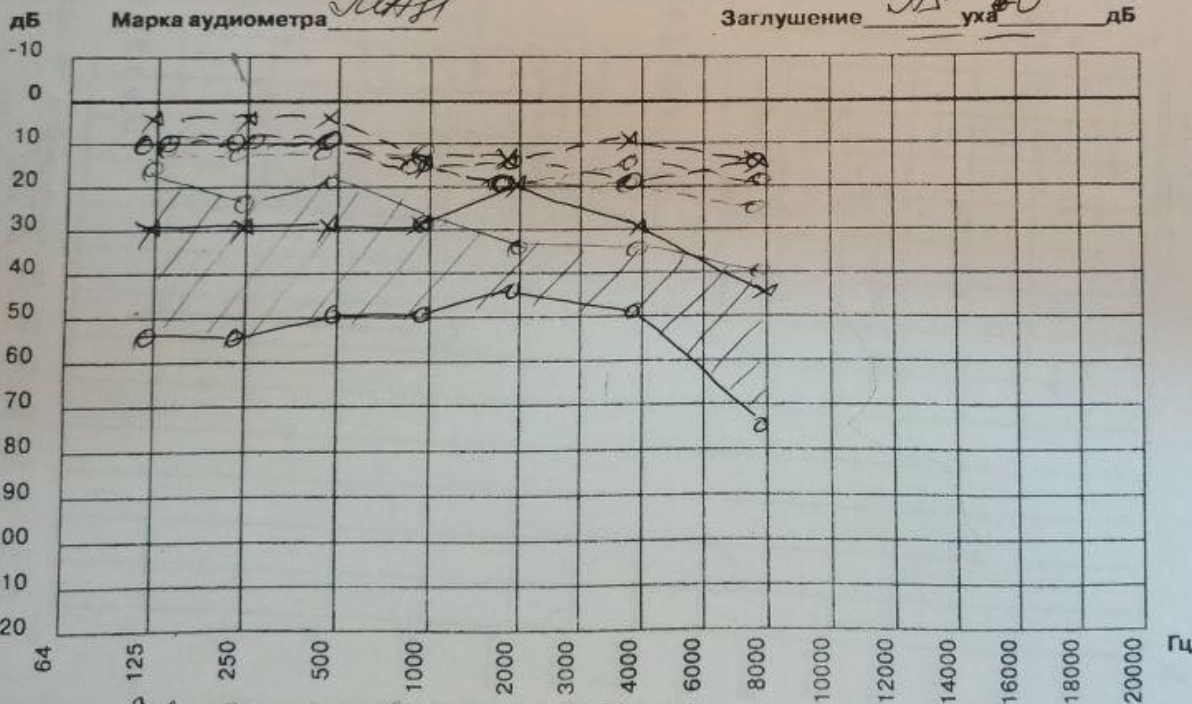
Правое ухо - о-о-о

Левое ухо - х-х-х

Костная проводимость ---

Воздушная проводимость _____

АУДИОГРАММА



HS-bridge

УЗВ 100 кГц

(норма 10-15 дБ)

AD _____ дБ AS _____ дБ

Латерализация со слба

AD 9 AS


←

AD 16 AS

↗

Опыт Вебера W

AD



AS

Стапедопластика

Барабанная перепонка

Полупрозрачная мембрана, отделяющая полость среднего уха от наружного слухового прохода

Молоточек

Первая слуховая косточка, одним концом прикрепленная к внутренней поверхности барабанной перепонки, а другим – к наковальне

Наковальня

Средняя слуховая косточка, соединенная посредством суставов с молоточком и стремечком

Стремечко

Третья слуховая косточка, соединяющая поверхность наковальни с овальным окном внутреннего уха

Улитка

Содержит кортиев орган, в котором расположены слуховые рецепторы

Барабанная мышца

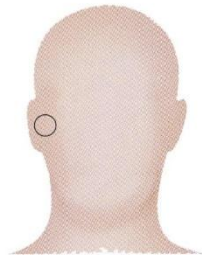
Выходит из небольшого туннеля, проходящего над слуховой (евстахиевой) трубой, и натягивает барабанную перепонку

Слуховая (евстахиева) труба

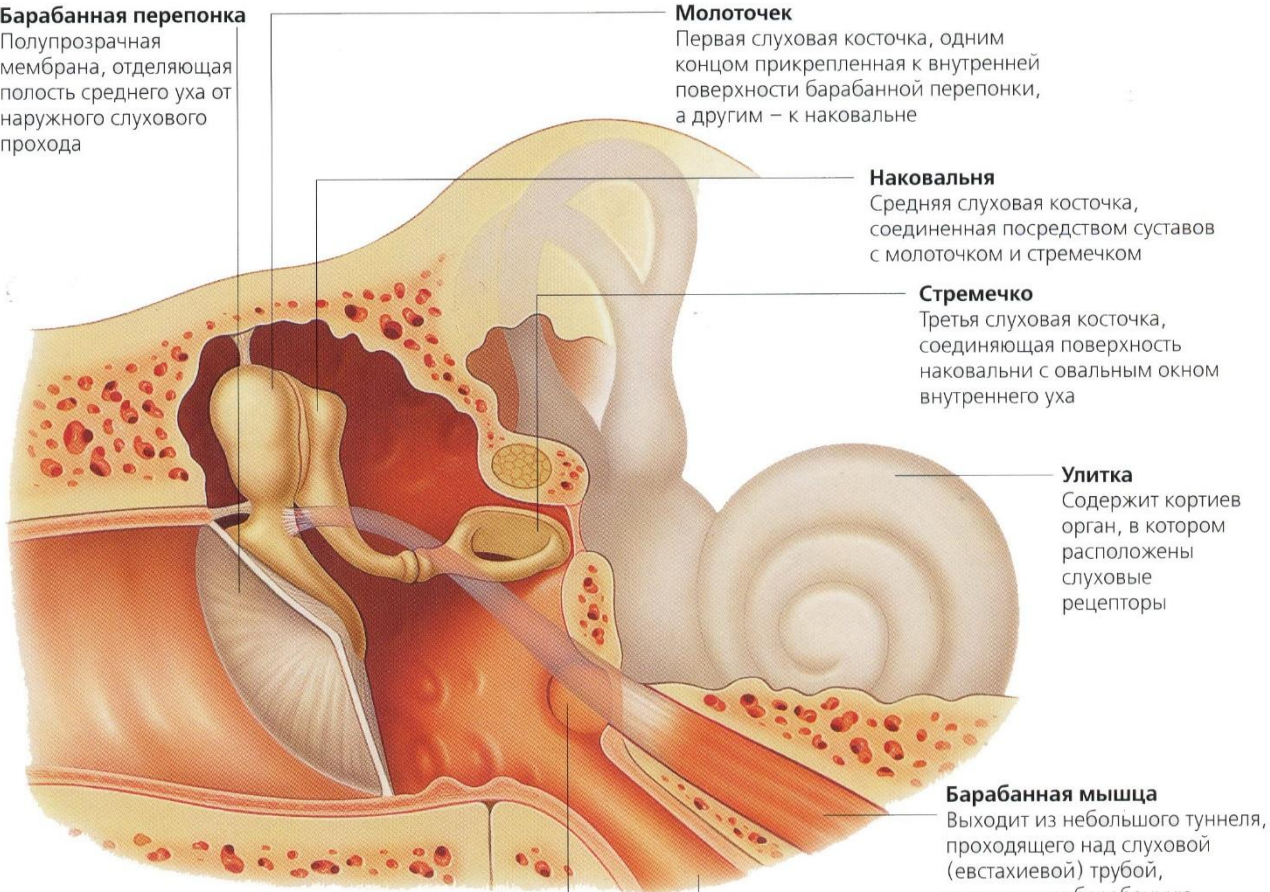
Труба со стенками из кости и хряща, соединяющая полость среднего уха с задней частью глотки

Круглое окно

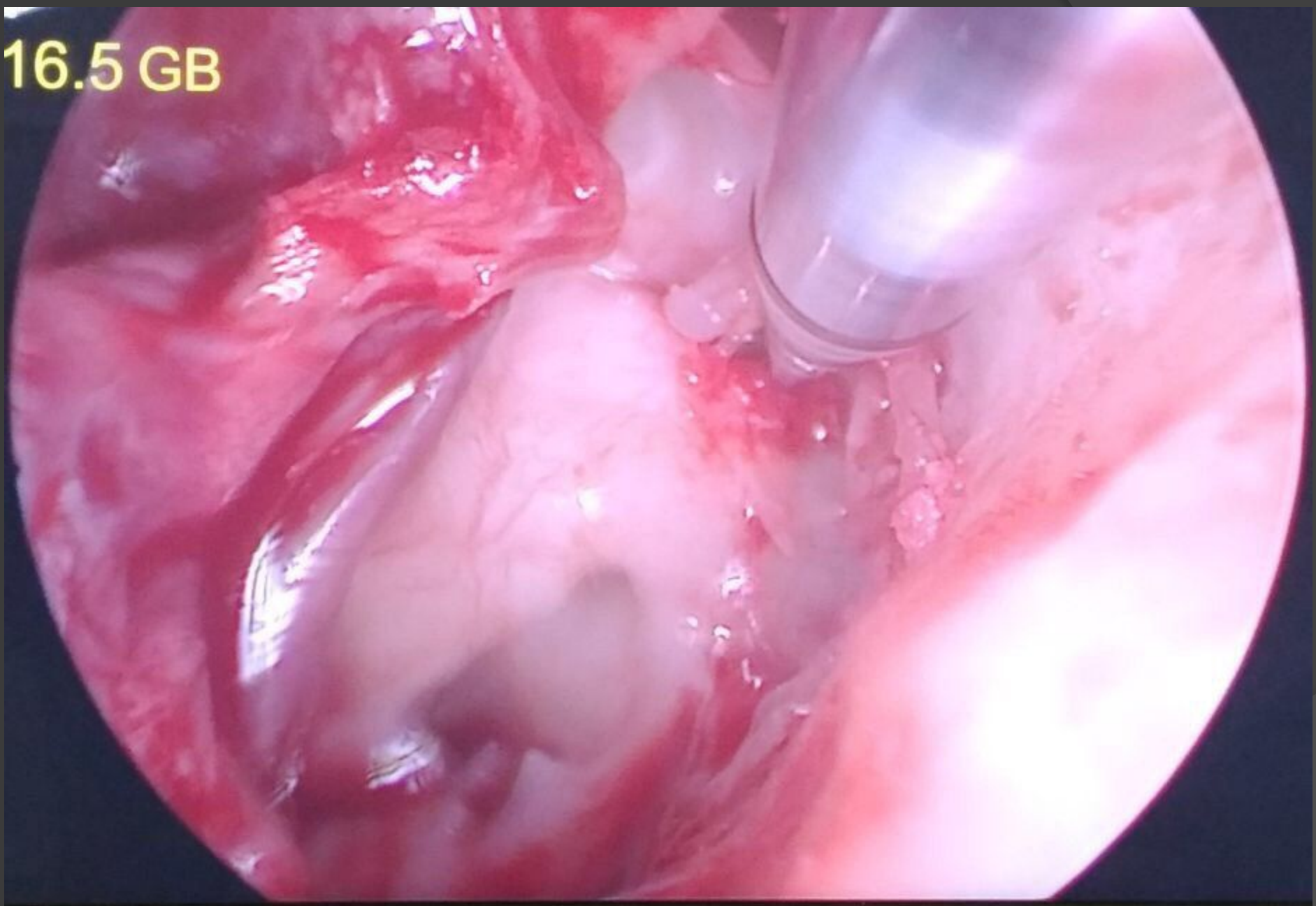
Отверстие в кости между средним и внутренним ухом, закрытое вторичной барабанной перепонкой



Среднее ухо – это крошечная полость шириной 0,5 см и длиной 1 см.



16.5 GB



Выводы

- Отосклероз – заболевание, при котором врач ничего не видит, а больной ничего не слышит (с)
- На современном этапе диагностика не является сложной, а своевременное лечение позволяет повысить качество жизни активной группе пациентов

Спасибо за внимание!