

*Механическая
ая желтуха
(icterus)*

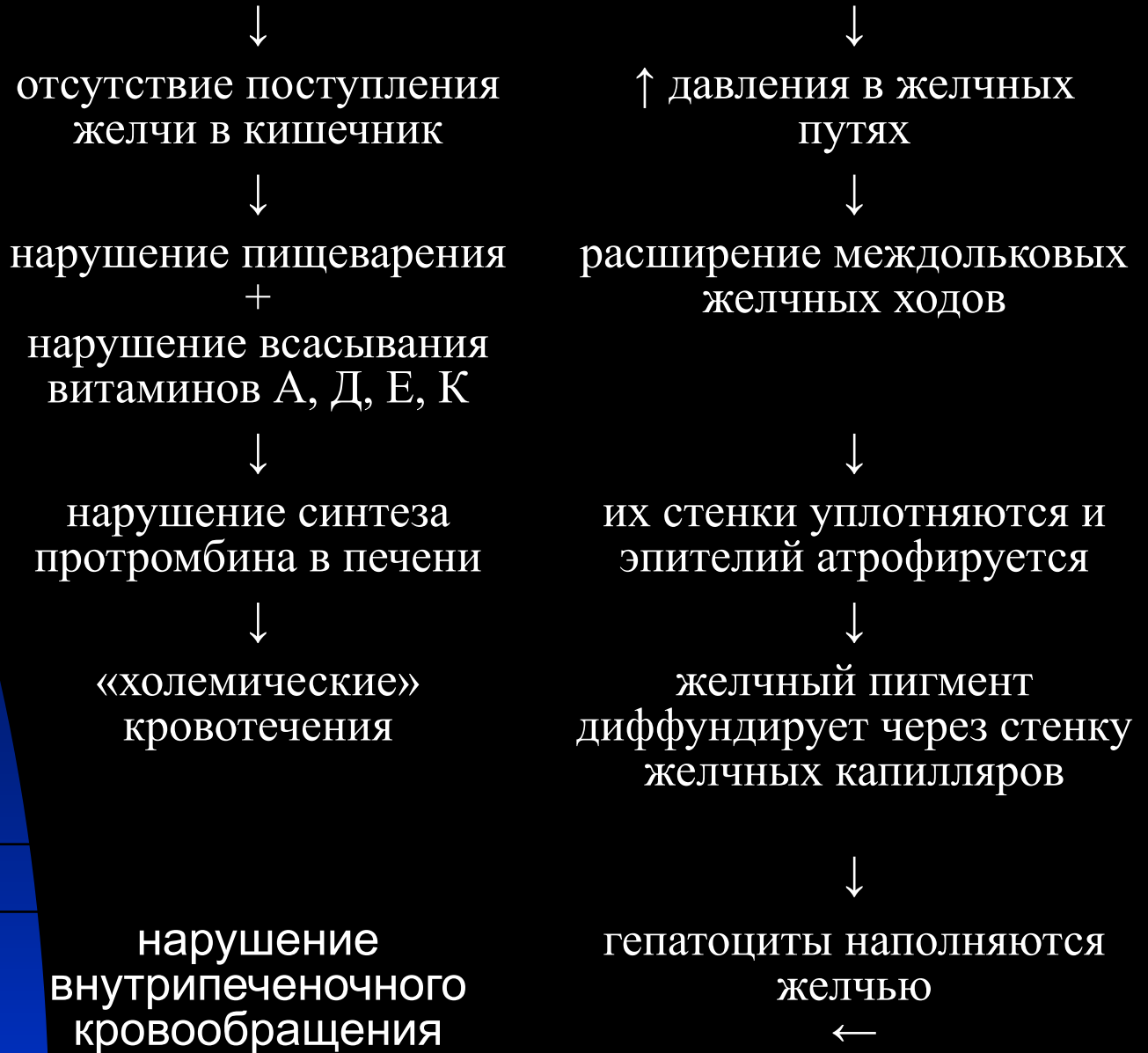
- *симптомокомплекс, сопровождающийся желтым окрашиванием кожи и слизистых оболочек и возникающий при повышении содержания билирубина при нарушении оттока желчи.*

Причины развития:

- *обтурация печеночного и общего желчного протоков (камни, воспаление слизистой протока с последующим склерозированием)*

Патогенез:

Внепеченочный холестаз



Клиническая картина:

- ◆ развитию желтухи обычно предшествует болевой синдром (острая приступообразная боль, с локализацией в правом подреберье, может иррадиировать в правую половину шеи, плечо, руки, лопатки)
- ◆ диспептический синдром (тошнота, рвота)
- ◆ подъем температуры тела (субфебрильная, продолжительностью 1-2 дня)
- ◆ кожный зуд
- ◆ брадикардия
- ◆ желтушность кожных покровов (зеленоватого оттенка)
- ◆ увеличение печени (при длительном течении)
- ◆ м.б. увеличение желчного пузыря
- ◆ ахолия кала

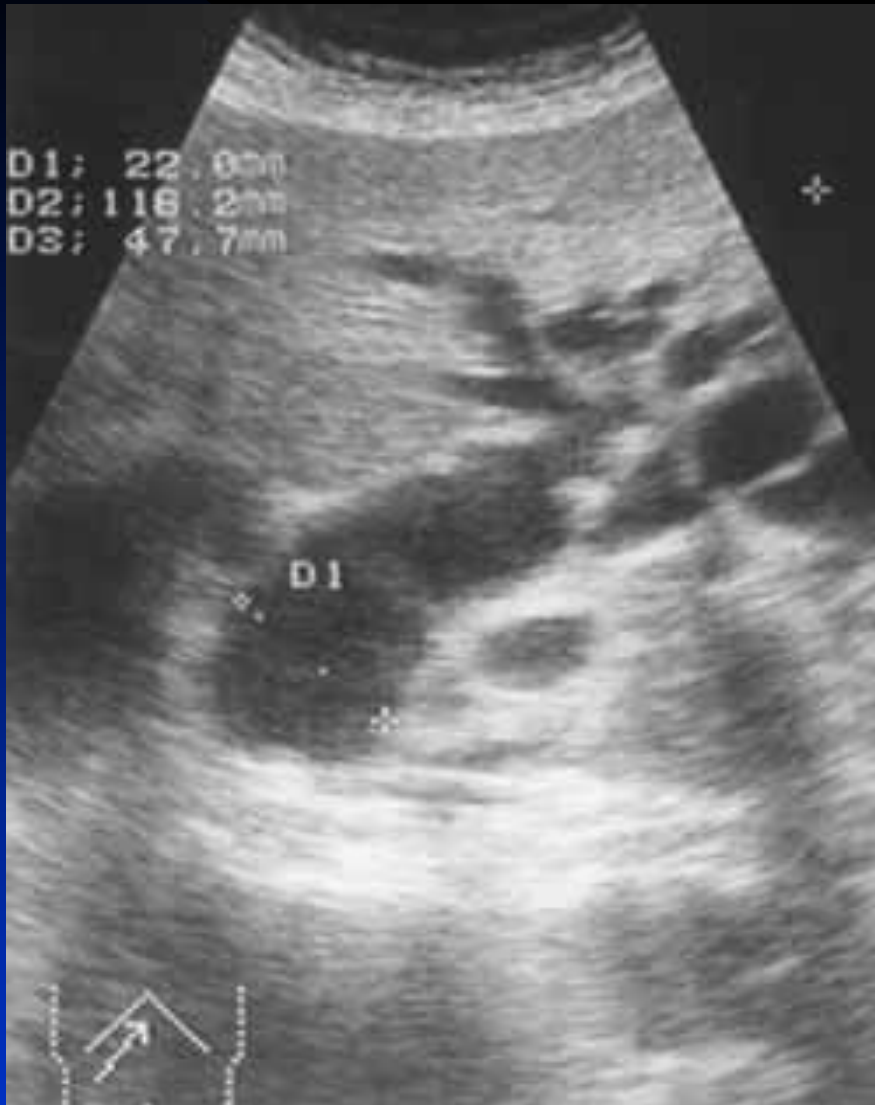Биохимический анализ крови:

- ◆ увеличение билирубина за счет прямого
- ◆ значительное увеличение активности щелочной фосфатазы
- ◆ увеличение активности γ -ГТФ
- ◆ повышение активности лейцинаминопептидазы

УЗИ :

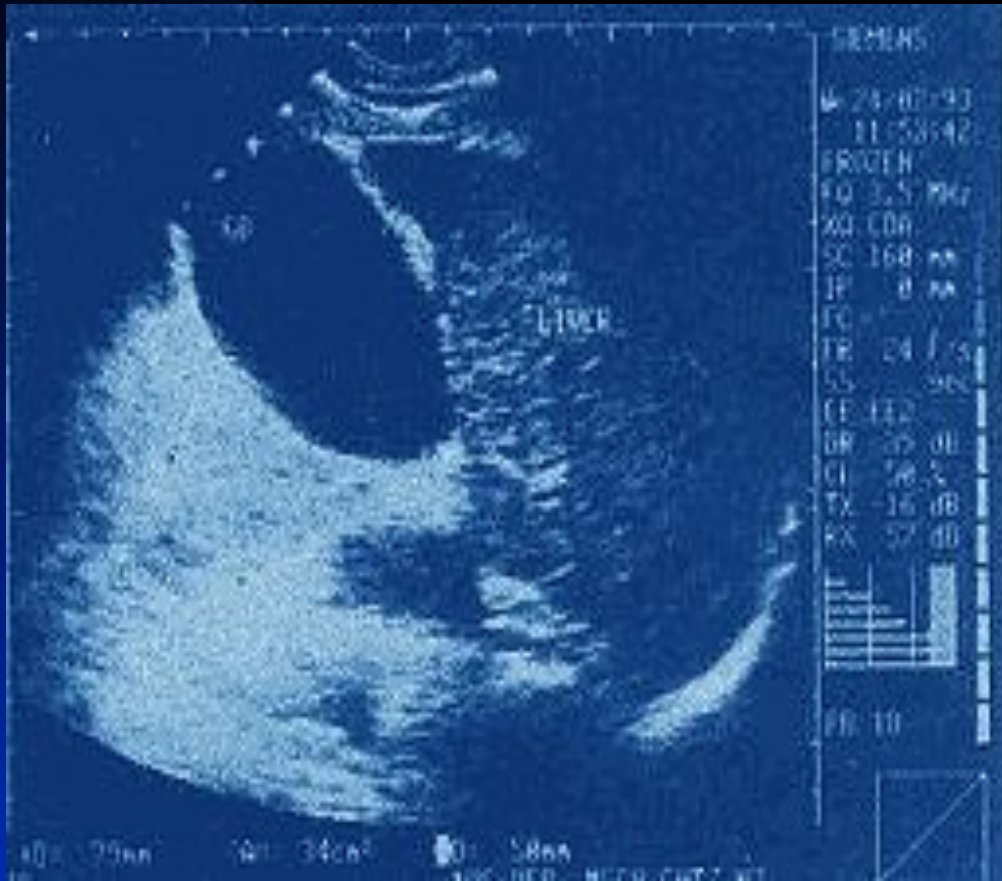- **ОСНОВНЫМ СОНОГРАФИЧЕСКИМ ПРИЗНАКОМ ЯВЛЯЕТСЯ ВЫЯВЛЕНИЕ ЭХОПОЗИТИВНЫХ ОБРАЗОВАНИЙ РАЗЛИЧНЫХ РАЗМЕРОВ И ФОРМЫ С ПОЯВЛЕНИЕМ ЗА НИМИ АКУСТИЧЕСКОЙ ДОРОЖКЕ (ПРИ ДИАМЕТРЕ КОНКРЕМЕНТОВ БОЛЕЕ 4 ММ.).**

УЗИ:



- Расширены внутрипеченочные желчные протоки и холедох (22 мм). В желчном пузыре множественные конкременты.

УЗИ:



- Острый обструктивный холецистит. Камень вклинен в шейке желчного пузыря

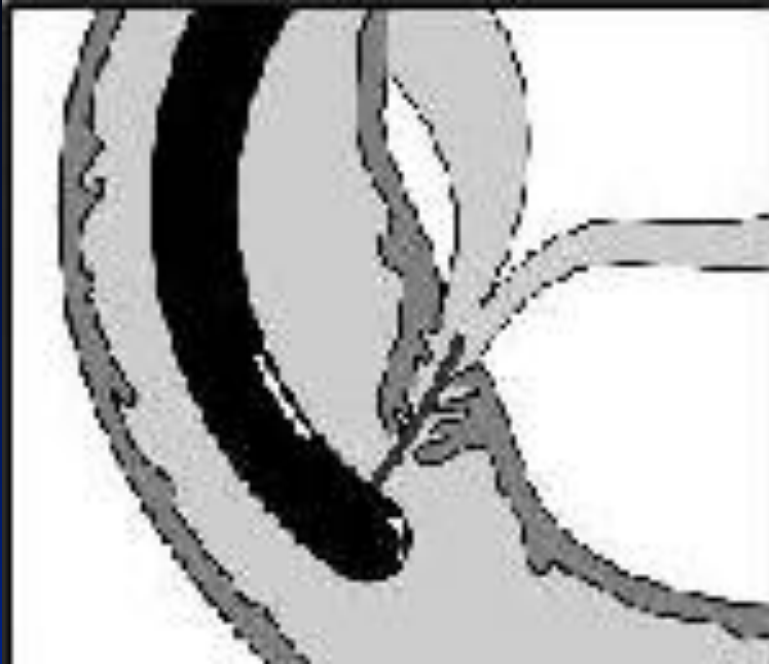Основные преимущества УЗИ :

- неинвазивный (нетравматичный) характер метода, отсутствие лучевой нагрузки, мобильность, возможность многократного повторения исследования, возможность проведения минимальноинвазивных диагностических и лечебных манипуляций под его контролем (тонкоигольная аспирационная биопсия, холецистостомия, холангиостомия, установка дренажей и стентов и др.).

Недостатки метода УЗИ :

- трудности интерпретации полученных данных в случае небольших по размеру патологических образований (конкременты, опухоли и др.), расположенных в области общего желчного протока.

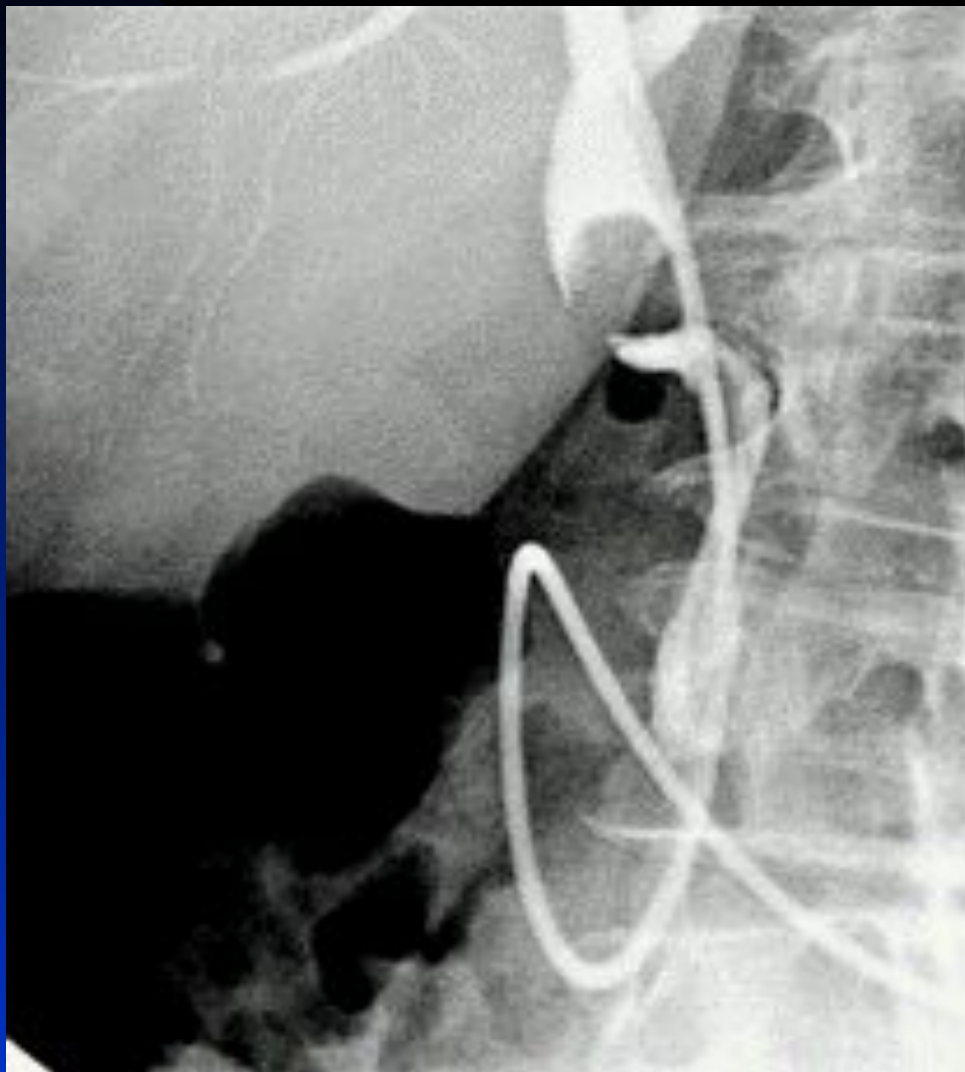
ЭРХПГ:



**Канюляция БДС
перед ЭРХПГ**

- метод заключается в катетеризации БДС и заполнении желчных и панкреатических протоков контрастным веществом.

ЭРХПГ:



- камень в желчном протоке

Противопоказания ЭРПХГ:

- все заболевания и состояния, при которых вообще противопоказаны эндоскопические исследования верхнего отдела пищеварительного тракта;
- непереносимость пациентом контрастных веществ, содержащих йод;
- острый воспалительный процесс в желчных путях и поджелудочной железе, когда введение в протоки под давлением контрастного вещества может привести к резкому прогрессированию острого воспалительного процесса вплоть до развития панкреонекроза;
- нарушение процессов свертывания крови.

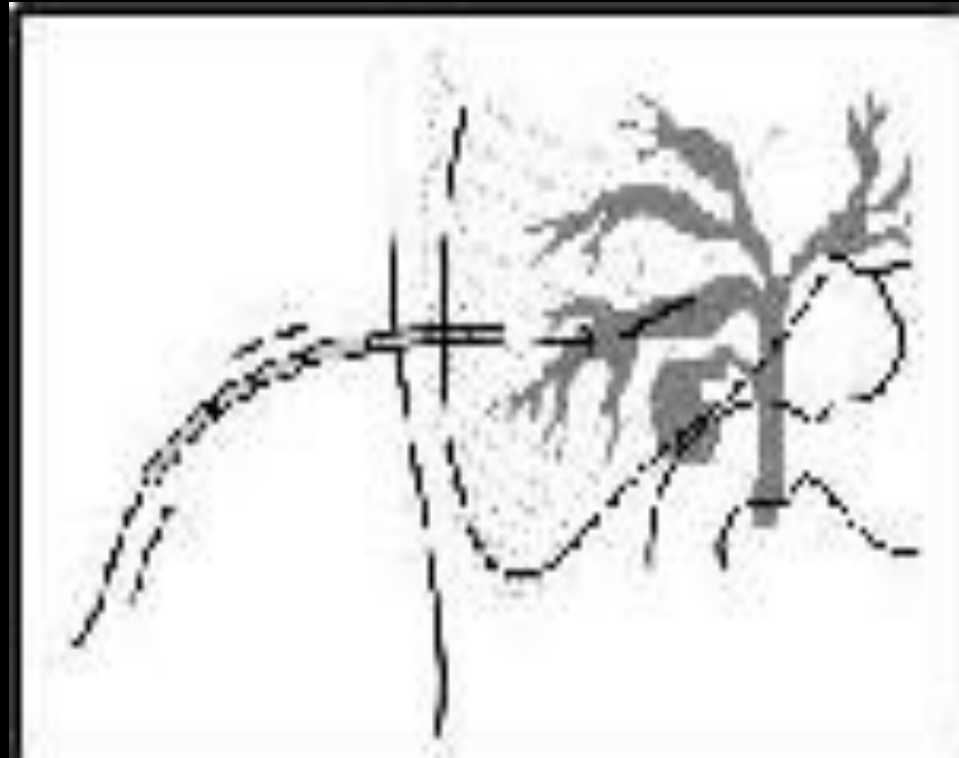
Осложнения ЭРХПГ:

- панкреатит;
- острый холангит;
- аллергические реакции;
- разрыв протоков поджелудочной железы;
- передача вирусного гепатита;
- кровотечения;
- перфорация стенки кишечника.

ЧЧХГ:

- тонкую иглу с мандреном (наружный диаметр 0,8 мм) вводят через кожу в печень и далее в один из внутрипеченочных желчных протоков; как только появляется желчь вводят контрастное вещество, что позволяет получить полноценное контрастирование всей билиарной системы.
- *осложнения:* кровотечение, острый панкреатит, панкреонекроз, перфорация кишки, перитонит

ЧЧХТ:



СКТ :

- это метод рентгенологического исследования, заключающийся в круговом просвечивании объекта рентгеновским излучением и последующим построением с помощью ЭВМ послойного изображения этого объекта.
- *К недостаткам* метода в сравнении с УЗИ и МРХПГ обычно относят меньшую доступность, стационарное положение, лучевую нагрузку, высокую стоимость.

МРХПГ:

- позволяет получать целостное прямое изображение как желчевыводящей системы, так и протоков поджелудочной железы без введения контрастных веществ и интервенции в систему желчевыводящих протоков.

Дифференциальный диагноз:

Признаки	механическая	гемолитическая	паренхиматозная
Окраска кожных покровов	Желтая, с оттенками от желто-зеленого до коричневого	Желтая, слабо выраженная на фоне бледности кожных покровов	Желтая средней интенсивности с красноватым оттенком
Состояние печени	Увеличена	Увеличена	Может быть резко увеличена
Увеличение желчного пузыря	редко	Не определяется	Не определяется

Дифференциальный диагноз:

Признаки	механическая	гемолитическая	паренхиматозная
Спленомегалия	Нет	Есть	Иногда
Билирубинемия	Резко выражена преимущественно за счет связанного билирубина	Умеренно выраженная за счет свободного билирубина	Выражена главным образом за счет свободного билирубина
Билирубинурия	Есть	Нет	Есть
Уробилинурия	Нет	Есть	Есть
Стеркобилин в испражнениях	Нет	Есть	Есть

***Спасибо за
внимание!***