



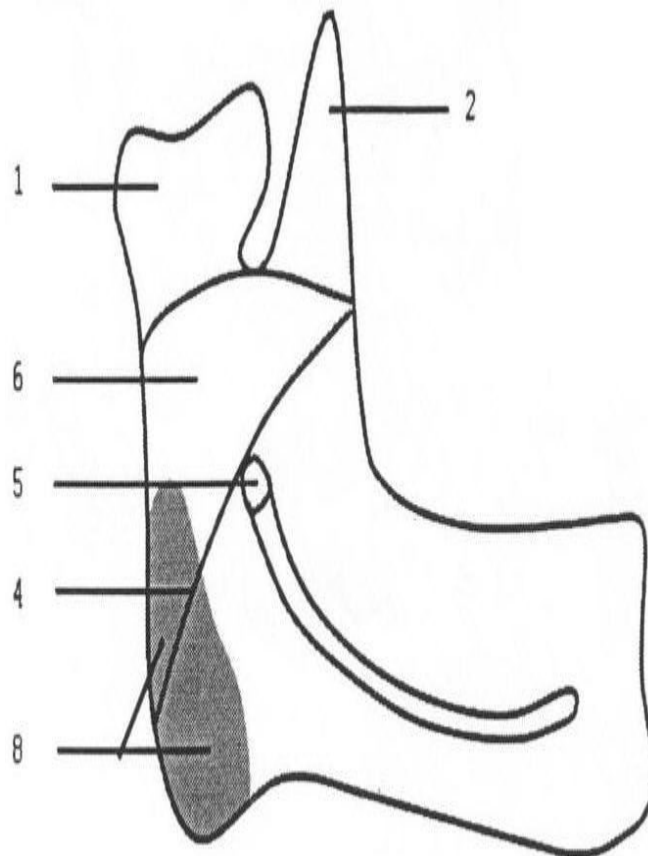
Болезни вичс у детей  
и подростков.

Выполнила: Сарсенбаева А

---

## Особенности ВНЧС у детей

- В различные возрастные периоды ВНЧС имеет свои особенности строения, которые часто определяют клиническую картину и исход заболевания. У новорожденного суставная ямка выражена слабо, плоская, почти имеет округлую форму, суставной бугорок у основания скулового отростка височной кости только намечается. Головка мыщелкового отростка округлая, покрыта толстым слоем грубоволокнистой соединительной ткани. Суставной диск (мениск) еще не сформирован и представлен соединительной тканью, заполняющей ямку в качестве мягкой прослойки между головкой и будущим суставным бугорком.



Фиг.1

□ В период новорожденности нижняя челюсть расположена дистально (младенческая ретрогения), что является физиологической нормой. При этом головка мышцелкового отростка находится в заднем отделе суставной впадины и, таким образом, при движении нижней челюсти функционирует вся суставная ямка, а не только ее передняя часть, как у взрослых.

□ Суставная ямка и бугорок у новорожденных выстланы лишь надкостницей и лишены хрящевого покрова. Этим объясняется быстрое разрушение тканей сустава, в результате воспаления или травмы, «обнажение» сочленяющихся поверхностей и образования между ними костной спайки. Кроме того, задняя часть 4 свода суставной ямки граничит с барабанной полостью, что способствует быстрому переходу воспаления из среднего уха на сустав.



□ В дальнейшем, под воздействием функциональных нагрузок, возникающих во время сосания, а также после прорезывания временных зубов изменяется форма и строение ВНЧС. С прорезыванием временных зубов происходит первое физиологическое повышение прикуса. При этом «высота прикуса» удерживается на зубах, а головка мышцелкового отростка при этом несколько сдвигается кпереди. Становятся более выраженными анатомические элементы сустава (суставной бугорок, суставная ямка, головка мышцелкового отростка, межсуставной диск)

□ В возрасте 16-18 месяцев суставной бугорок увеличивается, а суставная ямка углубляется. Суставной диск, по мере углубления ямки и роста бугорка, истончается в центре и приобретает двояковогнутую форму. В этом возрасте у детей сочленяющиеся поверхности сустава покрыты тонким и непрочным соединительно-тканым хрящом, который также быстро разрушается при травме или воспалении с замещением его на рубцовую или костную ткань.

□ С прорезыванием постоянных зубов (первых моляров) происходит второе физиологическое повышение прикуса и мезиальное смещение нижней челюсти. При этом головка мыщелкового отростка смещается кпереди и книзу и располагается к центру суставной ямки. К 6-7 годам, суставная ямка уже четко выражена, суставной бугорок хорошо развит, а суставной диск окончательно приобретает двояковогнутую форму. К моменту прорезывания постоянных зубов головка мыщелкового отростка увеличивается в поперечном направлении, приобретает форму эллипсоида и наклоняется кпереди. Фактически после 6 лет все анатомические элементы сустава уже достаточно хорошо выражены.

□ В дальнейшем (после прорезывания постоянных клыков) происходит дальнейшее повышение прикуса и мезиальный сдвиг нижней челюсти, а значит и головки мышечелкового отростка по суставному бугорку, кпереди и книзу. В положении центральной окклюзии она расположена у основания заднего ската суставного бугорка.

К 12-14 годам атрофируется позадисуставной конус и завершается формирование всех структур ВНЧС. Следует подчеркнуть, что особенности строения ВНЧС в различные возрастные периоды во многом определяют исходы заболевания при повреждениях и воспалительных заболеваниях сустава.



- 1. Первично-костные повреждния и заболевания сустава.
- 1.1.Врожденная патология ВНЧС.
- 1.2.Воспалительные заболевания суставных концов костей и их исходы. • остеоартрит; • вторичный деформирующий остеоартроз; • неоартроз; • костный анкилоз.
- 2. Функционально-дистензионные заболевания височно-нижнечелюстного сустава и их исходы в подростковом возрасте.
- 2.1.Юношеская дисфункция ВНЧС.
- 2.2.Воспалительные и воспалительно-дегенеративные первично-хрящевые заболевания, развивающиеся вследствие дисфункций суставов.
- 3 Воспалительно-денегенаритвные
- 3.1 артрит (острый, хронический);
- 3.2 деформирующий юношеский артроз.

- все заболевания ВНЧС у детей и подростков подразделяются на 2 большие группы:
- 1) первично-костные повреждения и заболевания сустава;
- 2) первично-хрящевые повреждения и заболевания сустава.

# Литература:

- <http://cmfsurgery.ru/acquired/cyst>
- <http://medical-diss.com/medicina/klinika-diagnostika-i-lechenie-odontogennyh-vospalitelnyh-kist-verhney-chelyusti-u-detey-i-podrostkov>
- [http://intranet.tdmu.edu.ua/data/kafedra/internal/stomat\\_ter\\_dit/classes\\_stud/ru/stomat/ntn](http://intranet.tdmu.edu.ua/data/kafedra/internal/stomat_ter_dit/classes_stud/ru/stomat/ntn)