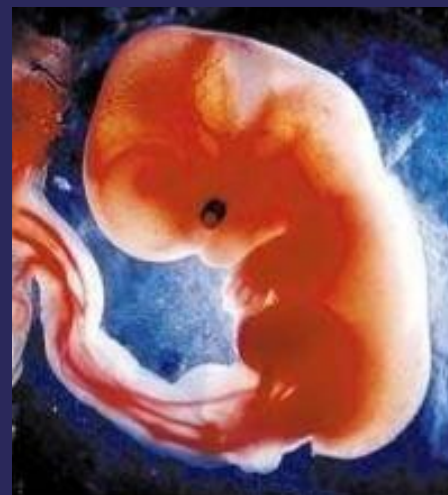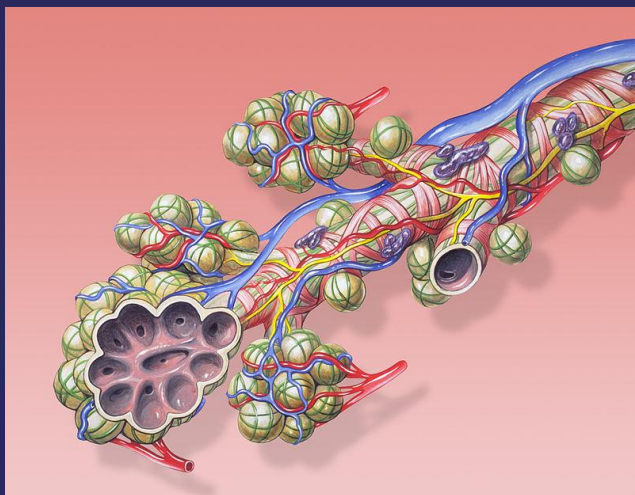


Аномалии легких у детей



II ПОРОКИ, СВЯЗАННЫЕ С НАЛИЧИЕМ ИЗБЫТОЧНЫХ (ДОБАВОЧНЫХ) ДИЗЭМБРИОГЕНЕТИЧЕСКИХ ОБРАЗОВАНИЙ

- Киста легкого с обычным кровоснабжением
- Киста легкого с аномальным кровоснабжением (внутридолевая секвестрация) – 3-6 неделя.
- Добавочное легкое (доля) с обычным кровоснабжением
- Добавочное легкое (доля) с аномальным кровоснабжением (внедолевая секвестрация)
- Гамартохондрома и другие опухолеподобные образования

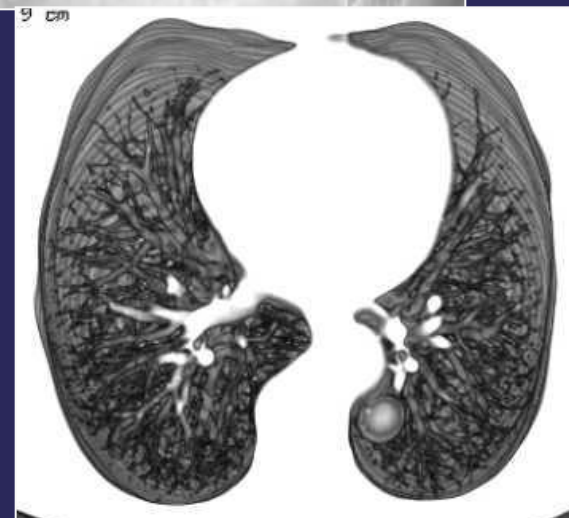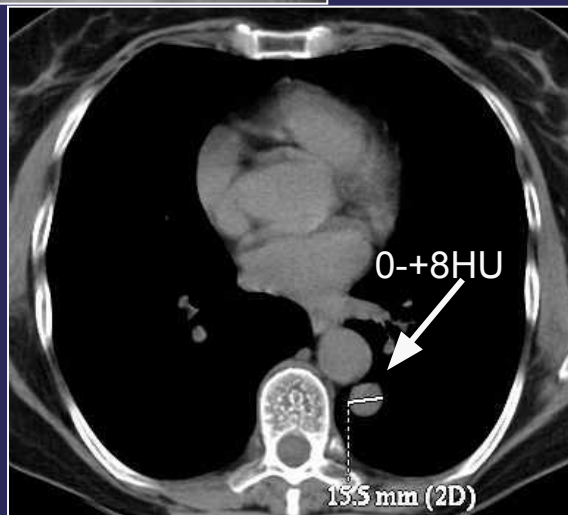
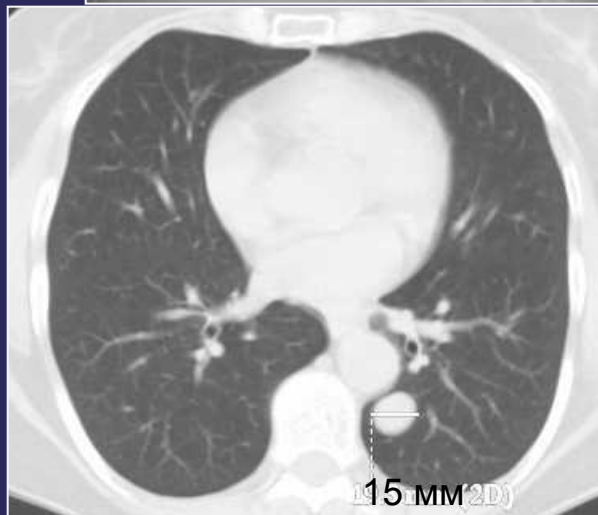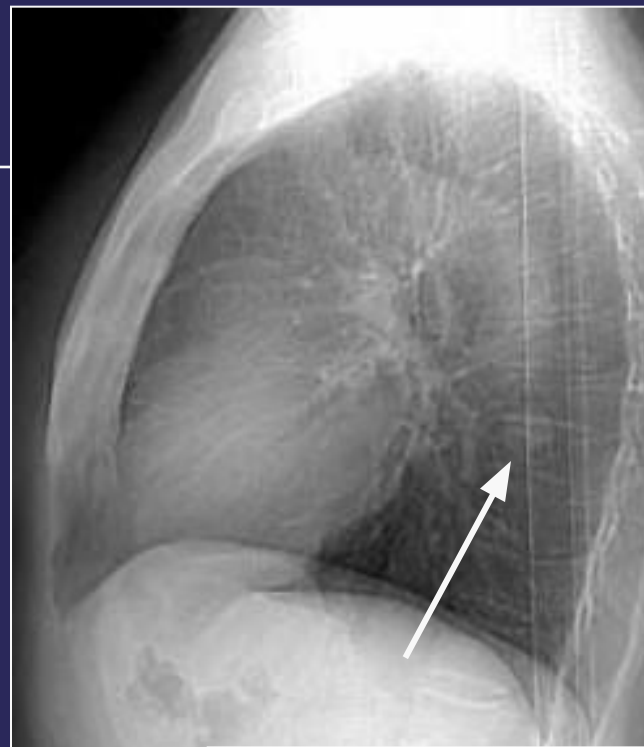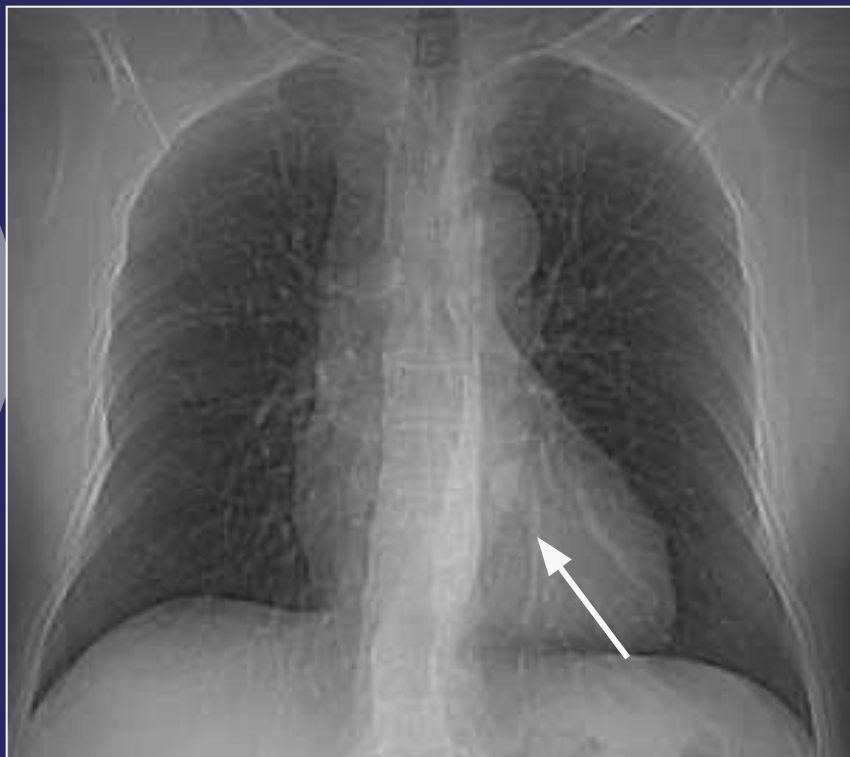
Врожденная бронхоальвеолярная киста (с обычным кровоснабжением)

- нарушение развития на уровне бронхоальвеолярного ветвления, в капсуле - элементы бронхиальной или альвеолярной стенки
- Одиночная или множественные
- Бессимптомно до момента нагноения, затем - клиника рецидивирующего воспаления
- Осложненные, неосложненные
- Локализация – 2/3 случаев верхняя доля левого легкого

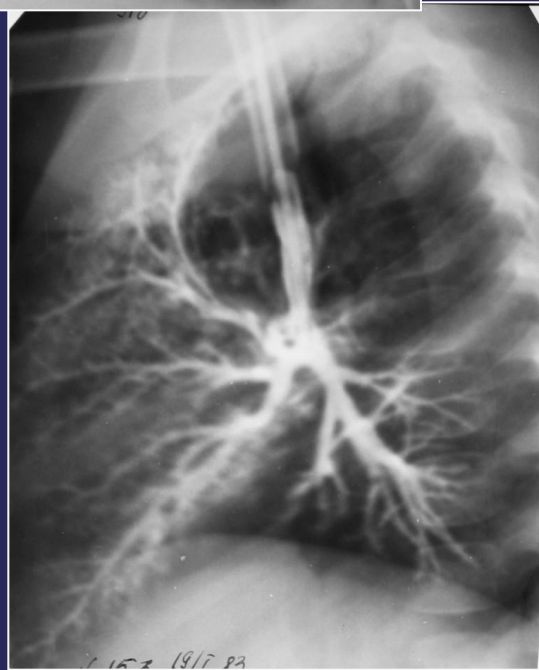
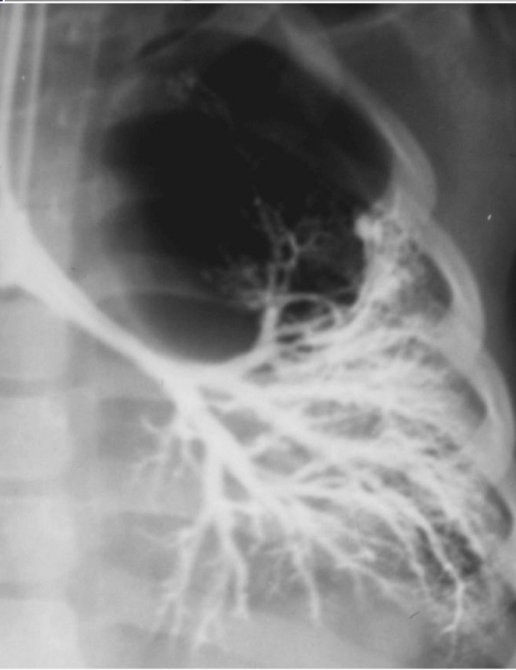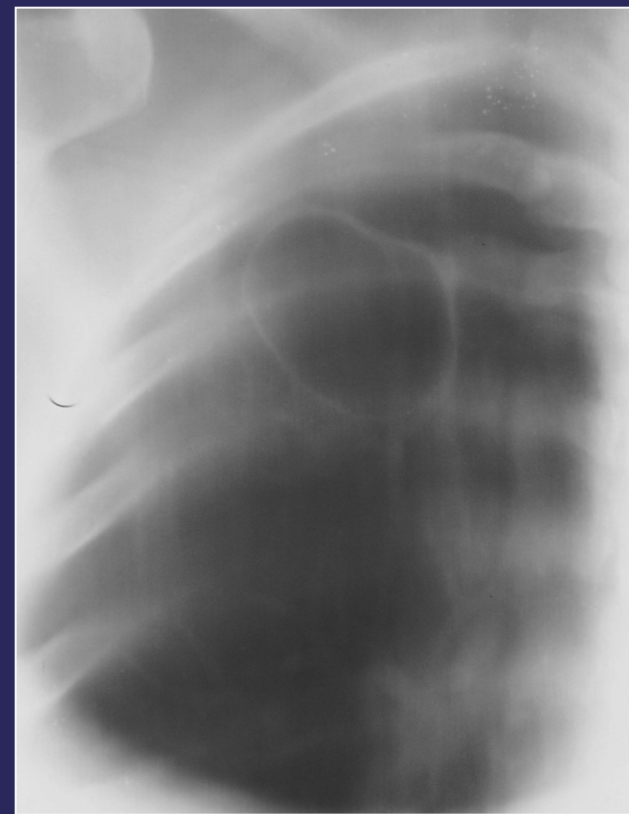
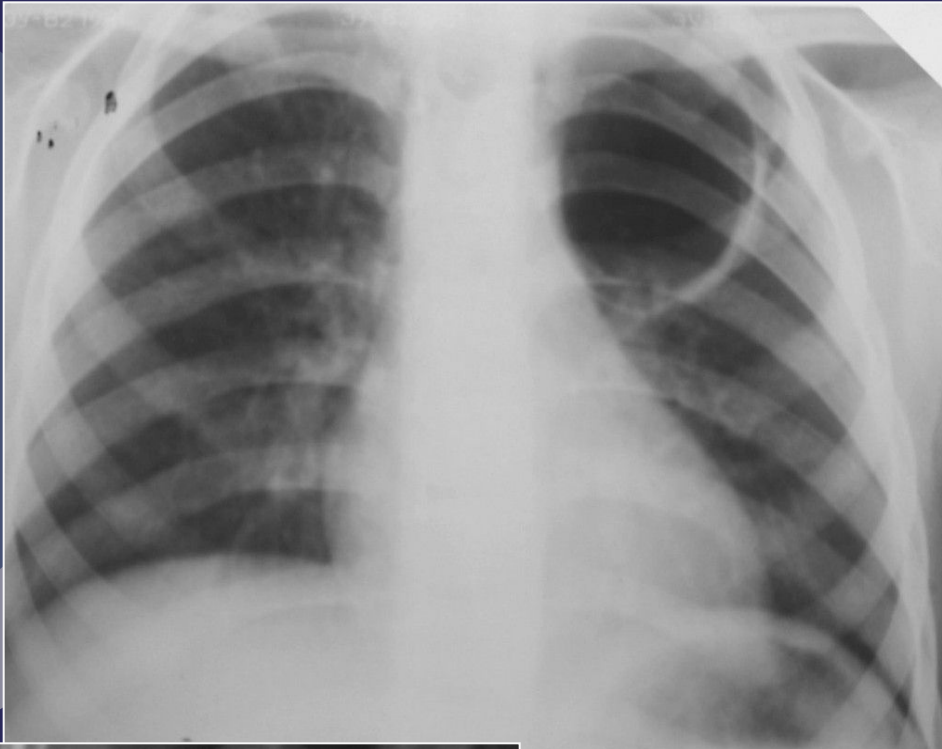
Неосложненная киста

- Правильная округлая или овальная форма
- Легочная ткань вокруг не изменена или рисунок слегка деформирован
- Структура однородная
- Визуально - плотность высокая, денситометрическая плотность соответствует жидкости
- После опорожнения – воздушная полость с тонкой, равномерной стенкой
- М.б. горизонтальный уровень жидкости
- При бронхографии – чаще не контрастируется, бронхи раздвинуты

Врожденная заполненная киста легкого

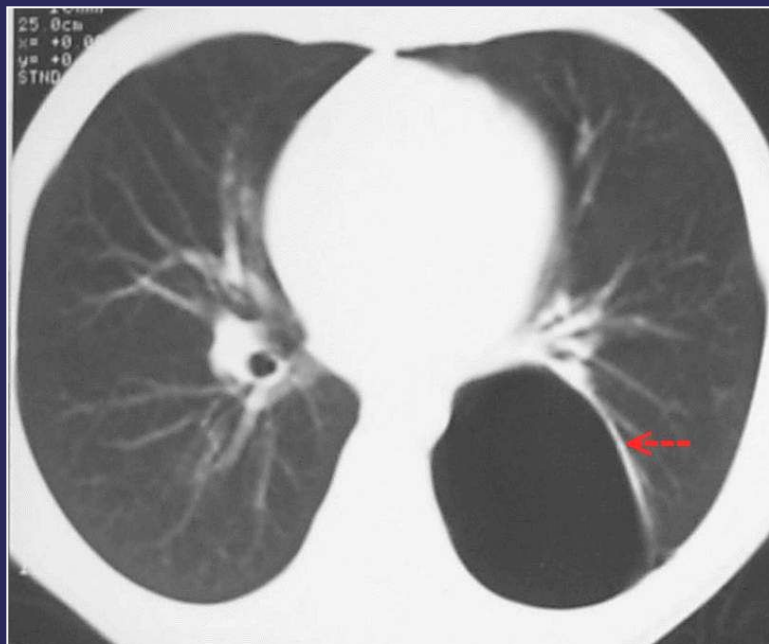


Врожденная воздушная киста



- Бронхи огибают кисту

Врожденные неосложненные кисты

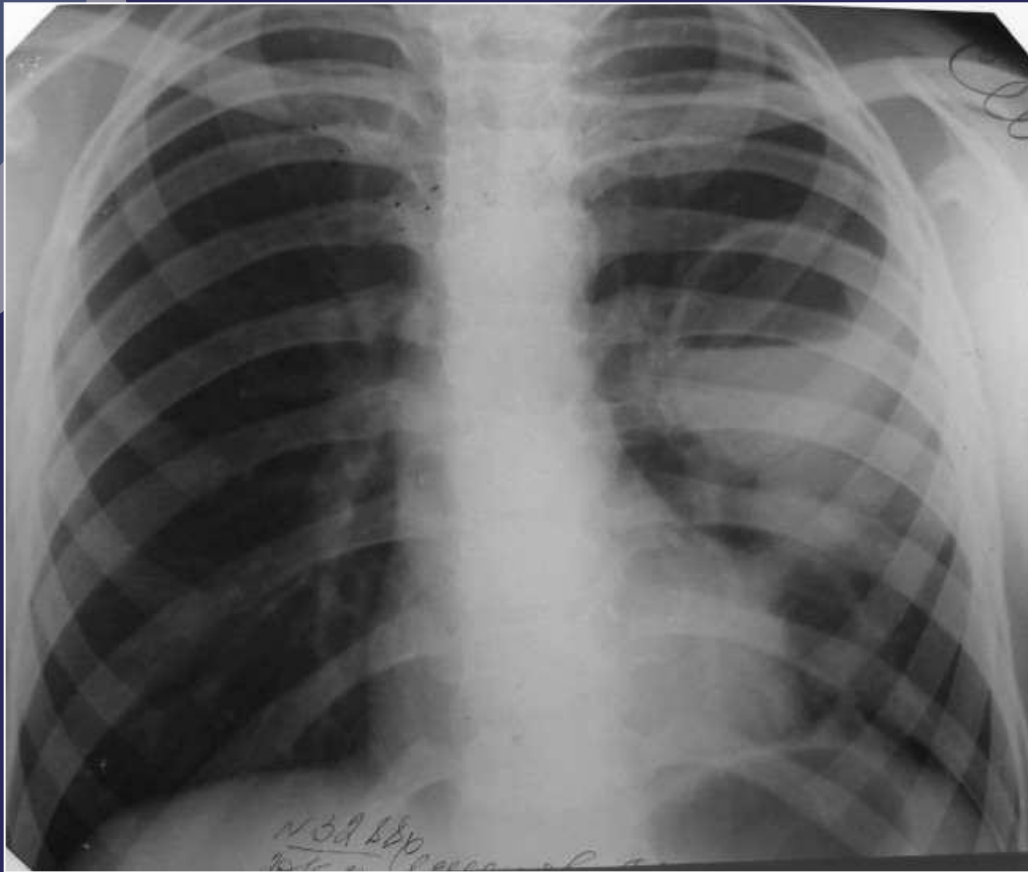


Осложненная киста

Нагноение:

- Зона инфильтрации вокруг меньше, чем при абсцессе.
- Может быть пневмосклероз.
- Стенки утолщены, но равномерные
- Жидкое или густое содержимое
- М.б. длительное увеличение лимфатических узлов
- Раздутая киста (клапанный механизм):
Напоминает напряженный пневмоторакс

Осложненная врожденная киста (осложненная)

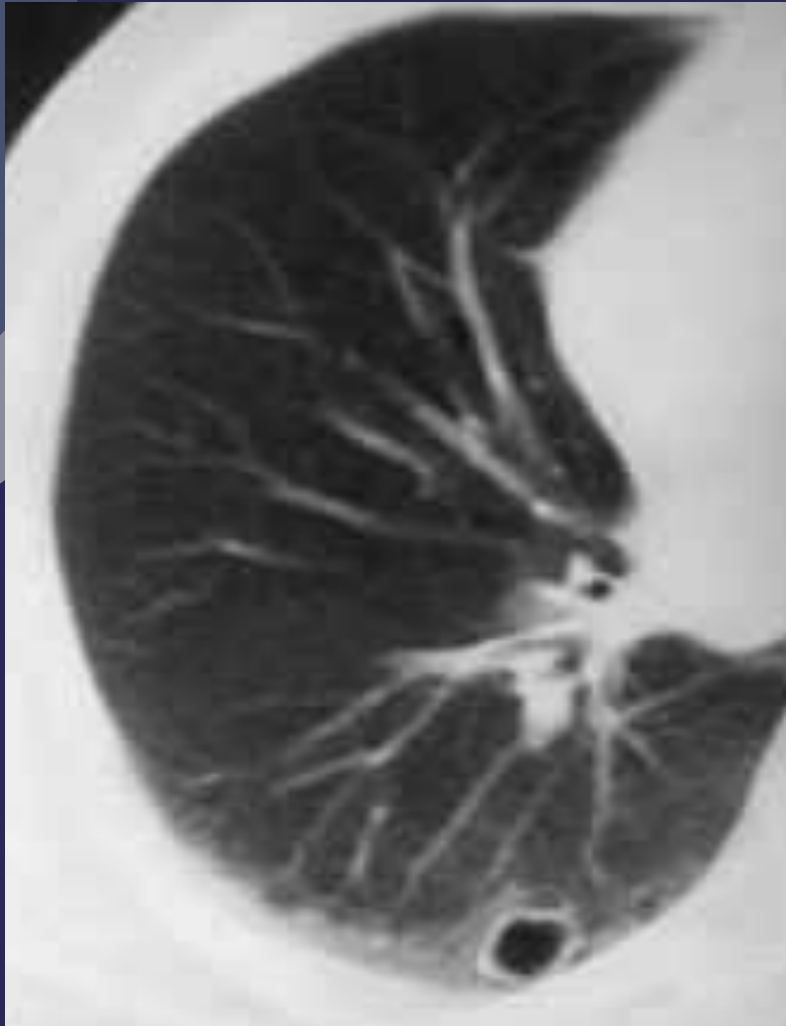

- Уровень жидкости
- Зона инфильтрации

Дифференциальная диагностика врожденной кисты легкого

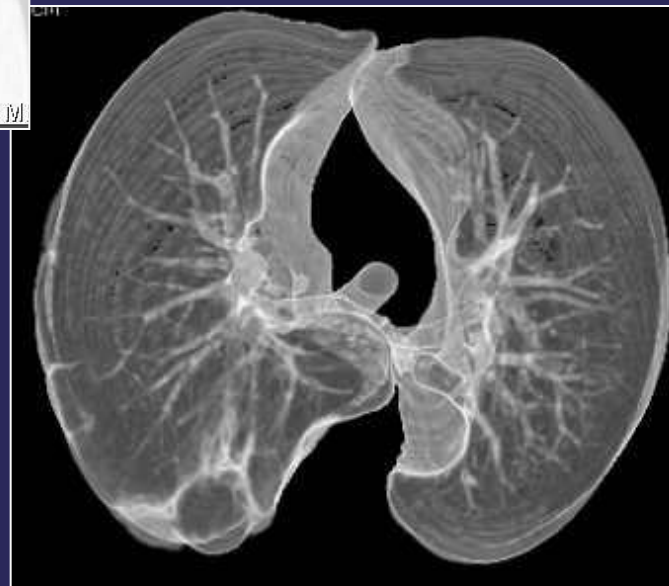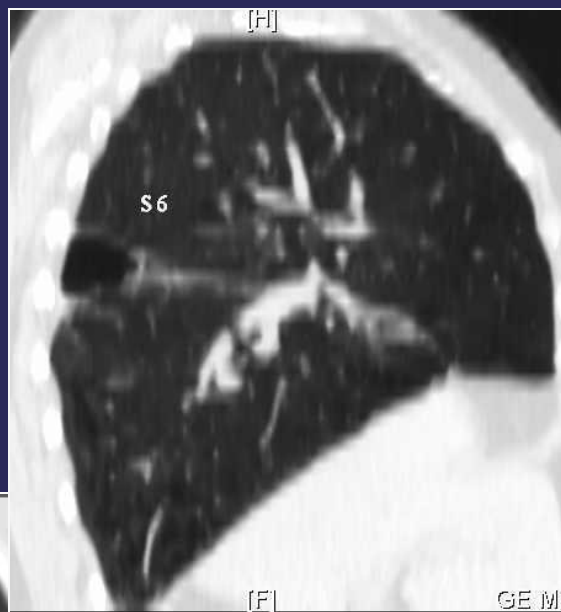
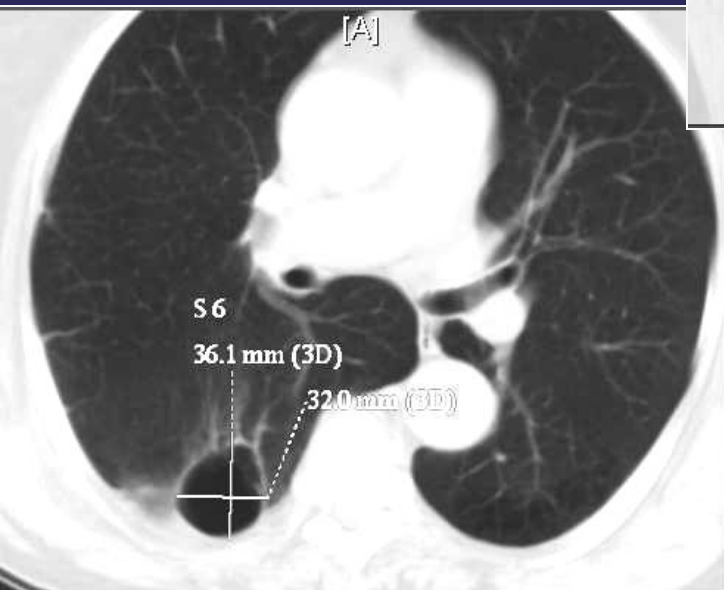
- Приобретенная киста
- Ретенционная киста
- Дермоидная киста (тератома)
- Эхинококковая киста

Приобретенная киста



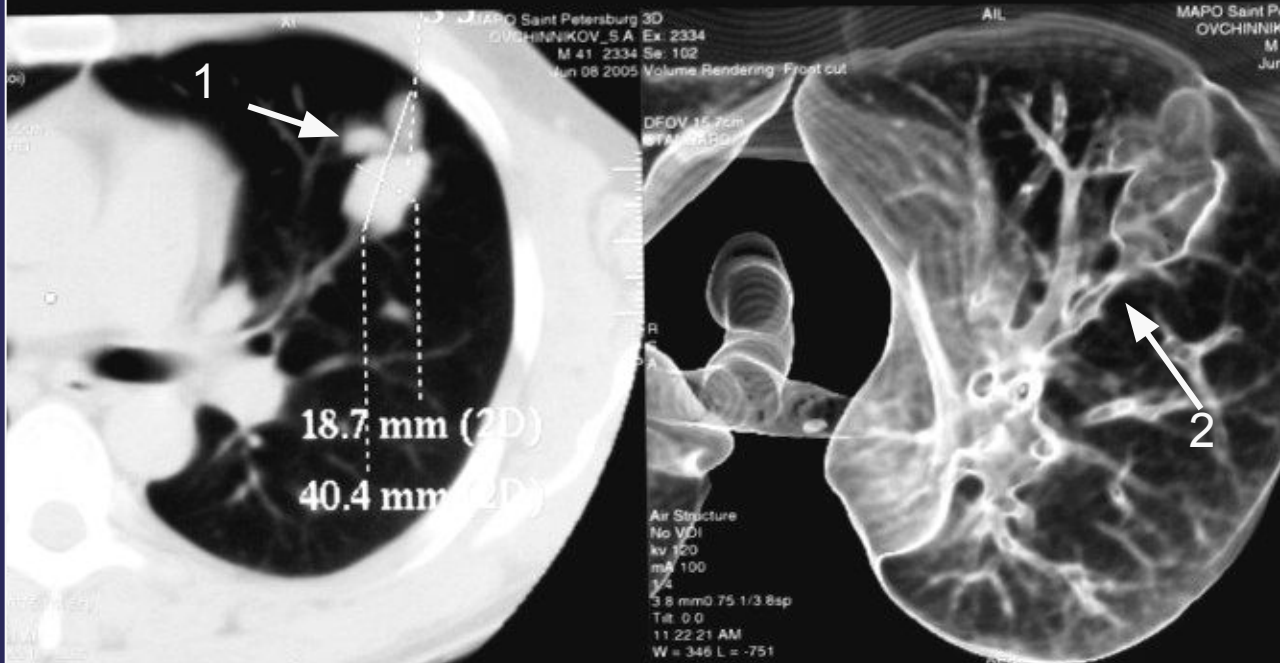
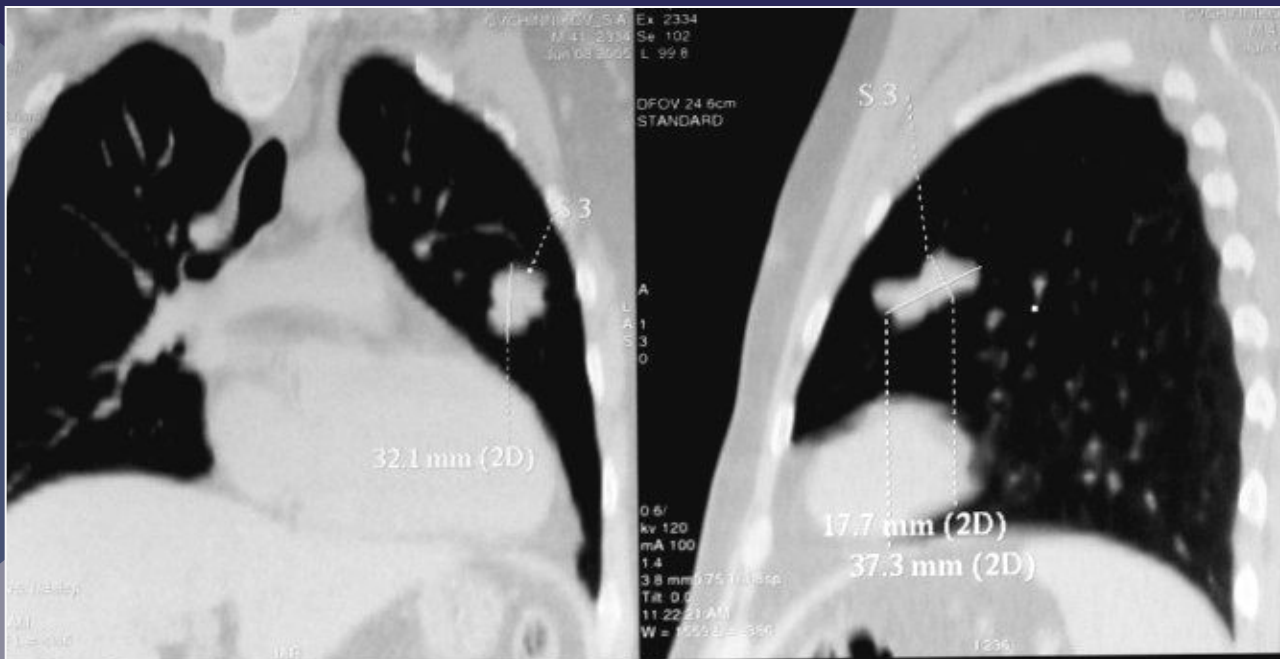
- Неправильная форма
- Утолщенные
неравномерные
стенки
- Изменения в
легочной ткани вокруг
кисты
- Связь с крупным
bronхом

Дифференциальная диагностика Приобретенная киста легкого



Ретенционная киста

- Неправильная ветвистая форма
- Связь с бронхом
- Измененная легочная ткань
- Перенесенные воспаления



Легочная секвестрация (Pryce, 1946).

- Порок развития, характеризующийся наличием участка легочной ткани, расположенного внутри легкого или вне его, **не связанного с бронхиальной системой легкого**, содержащего элементы бронхиальной и альвеолярной ткани
- **Кровоснабжение** - аномальная артерия, отходящей от Ао или ее ветвей
- Отток - в непарную или полую вену

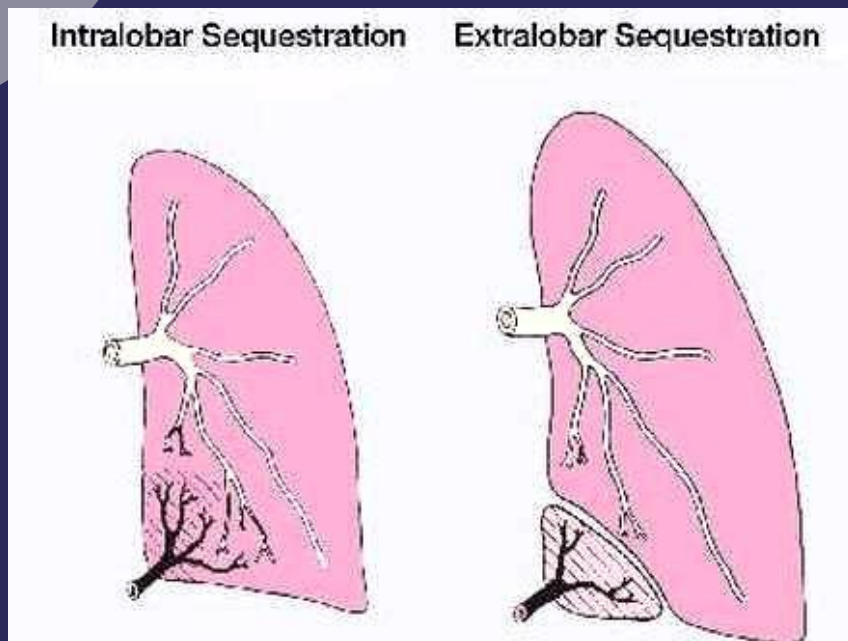
- 3-6 неделя эмбриогенеза
- 1% оперированных по поводу хронических нагноений легких

Внутрилегочная секвестрация

- аномальный участок расположен внутри легочной ткани,
- не имеет плеврального отграничения

Внелегочная секвестрация

- аберрантное легкое, доля, имеет висцеральную плевру
- может располагаться как внутри легкого, так и вне его.



Внутридолевая секвестрация

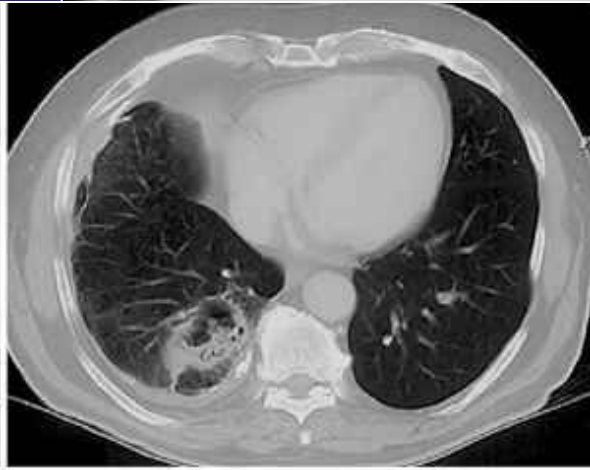
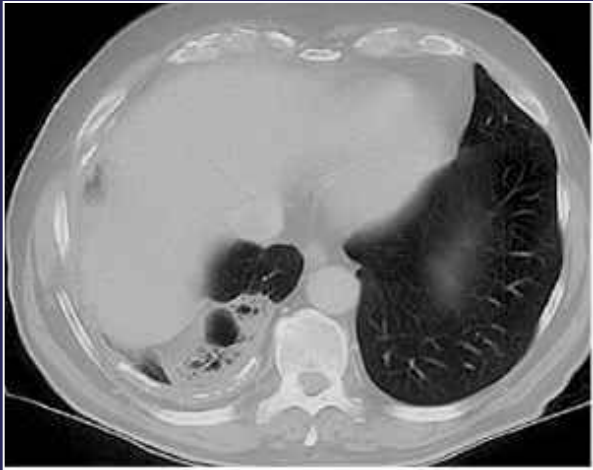
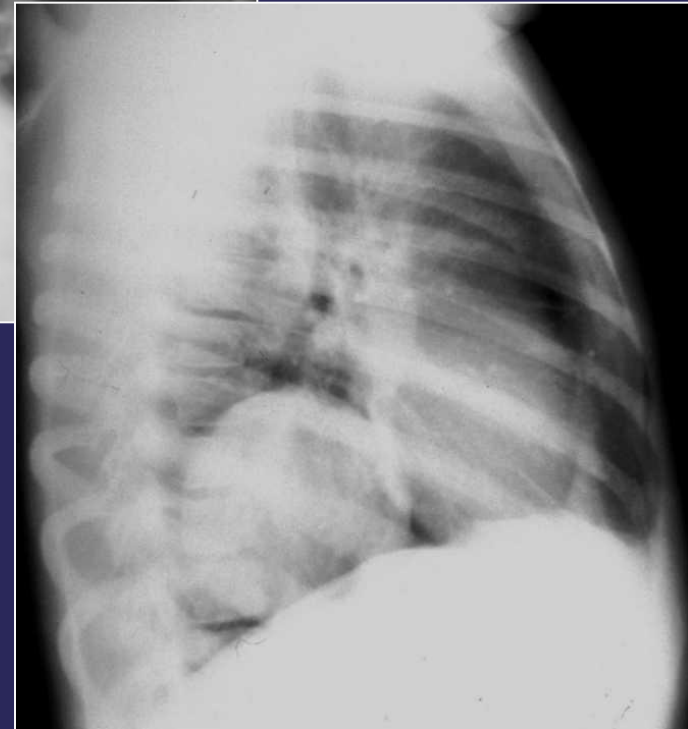
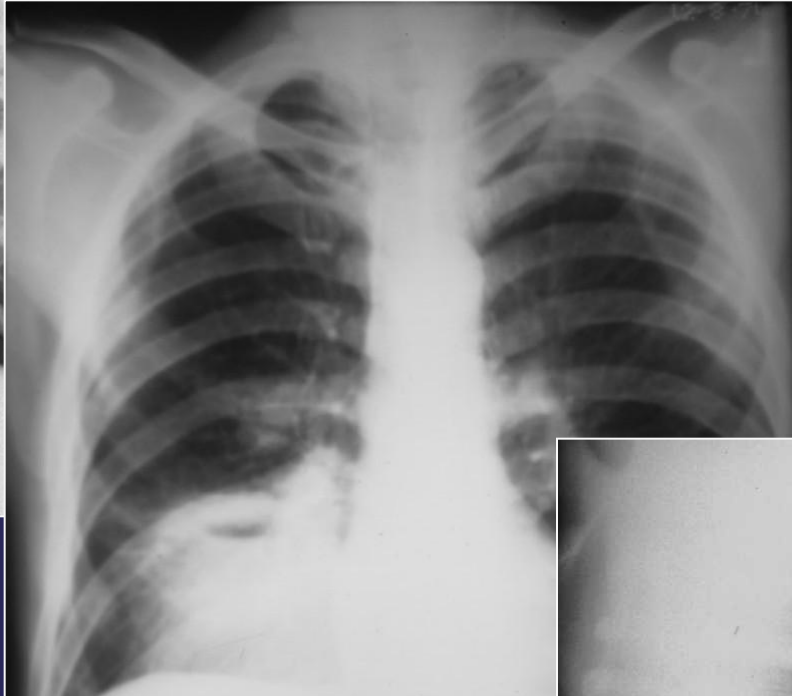
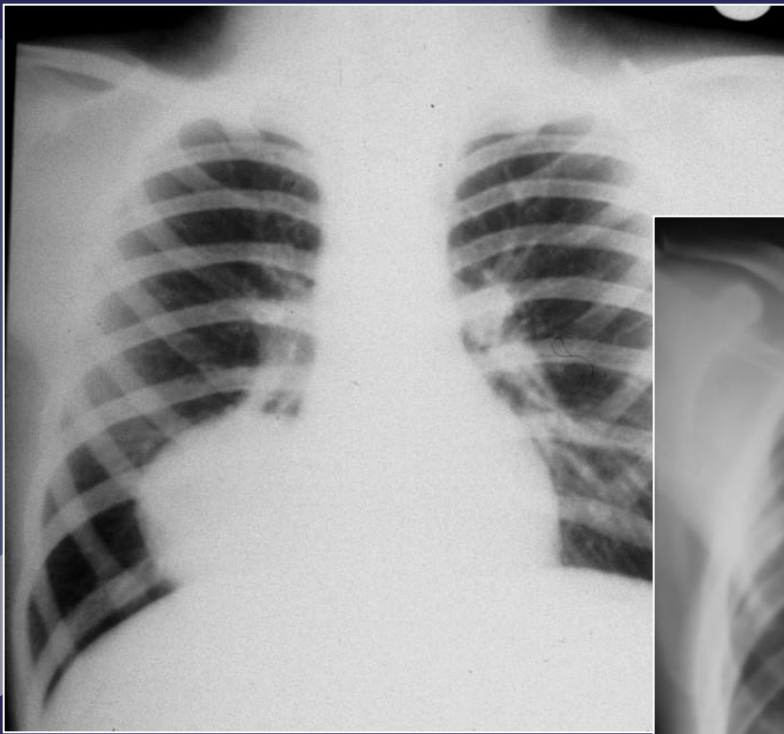
Внедолевая секвестрация

- **Морфологически** – плотный желтоватый пигментированный участок с одной или несколькими кистами.
- **Клиника** – хронического нагноительного процесса.

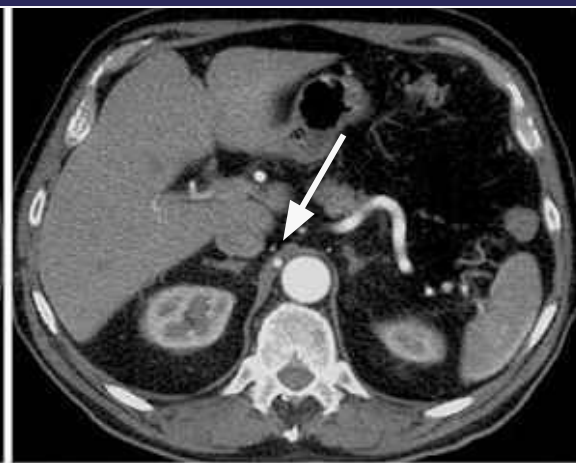
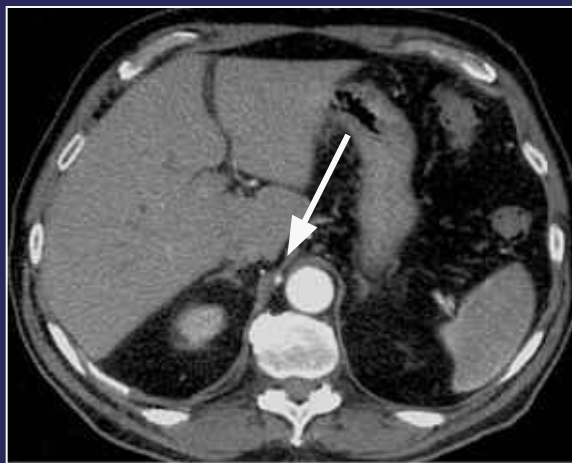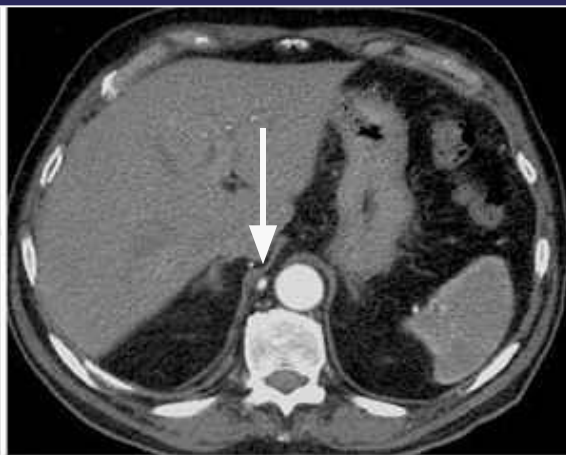
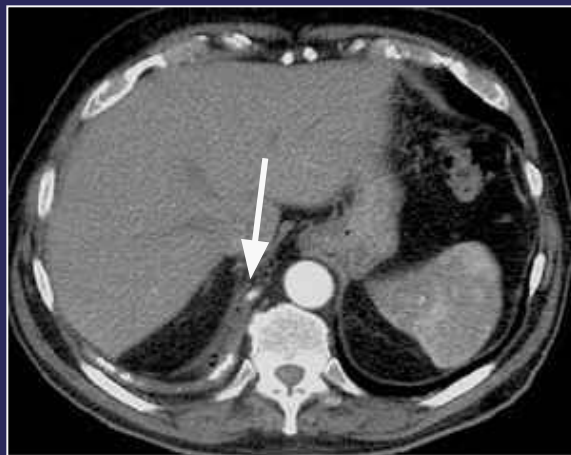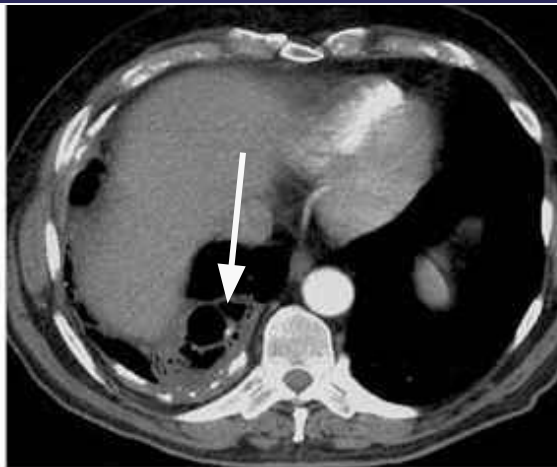
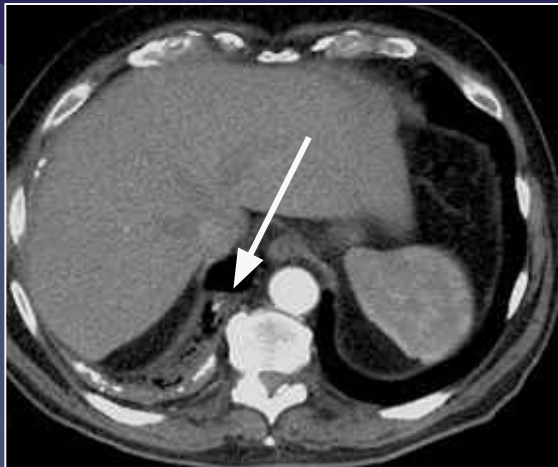Rg-диагностика секвестрации

- Все признаки кисты (заполненной или вскрывшейся)
- Локализация: 80% - 10 сегмент, 12% - 10+6 сегменты 6% - 6 сегмент., 1-2% - средняя и верхняя доли
- Аортография – дополнительный сосуд, отходящий от аорты или ее ветвей к кисте, обычно проходит в толще легочной связки
- Дифференциальная диагностика: абсцесс, бронхоальвеолярная киста, новообразование, туберкулез

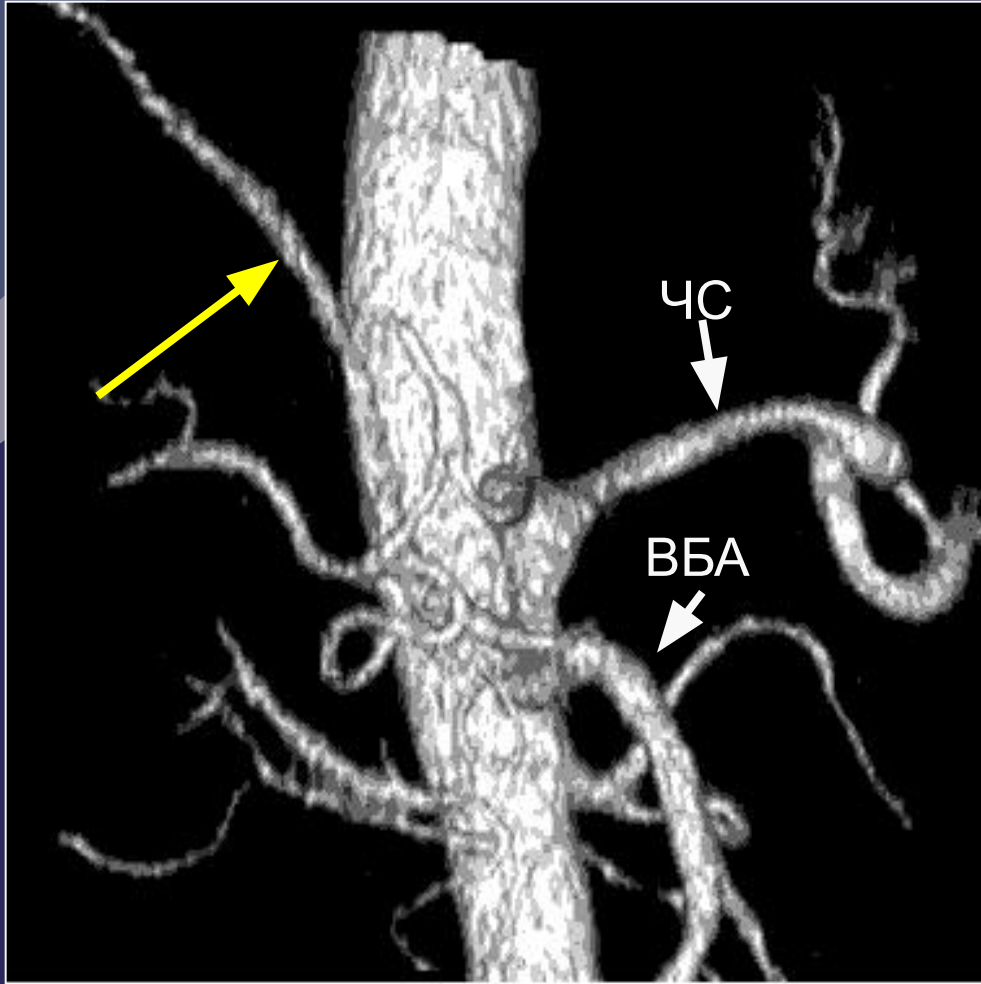
Внутрилегочная секвестрация



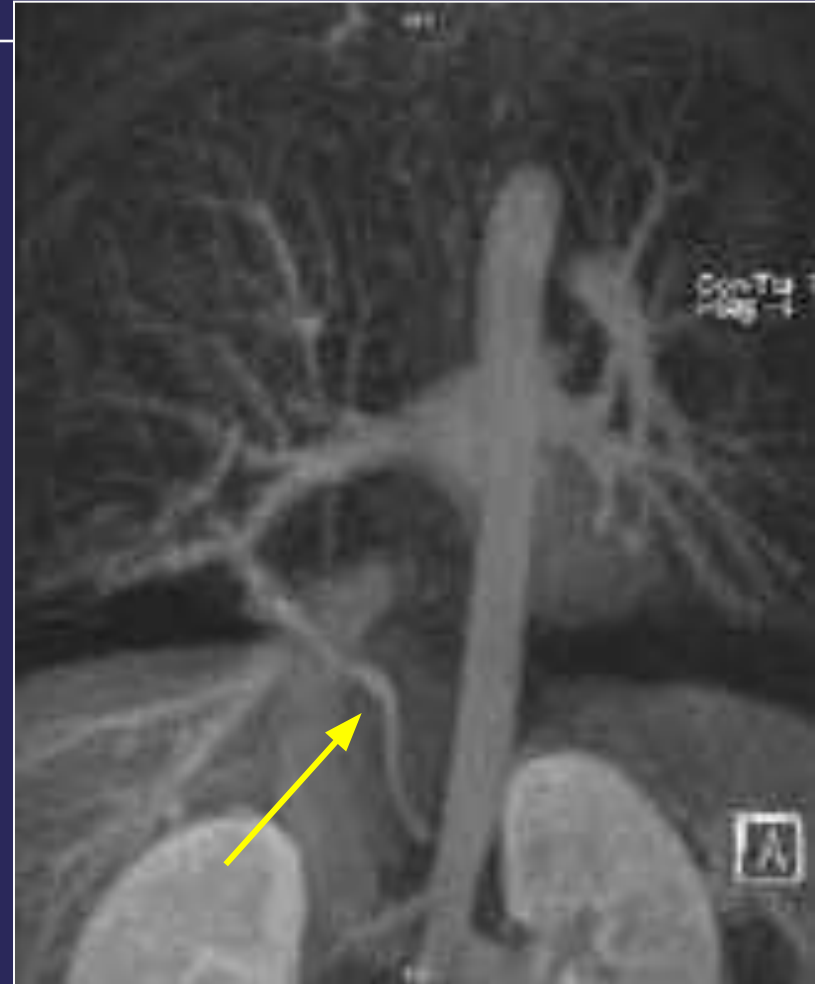Внутрилегочная секвестрация



Аномальный сосуд, отходящий от аорты

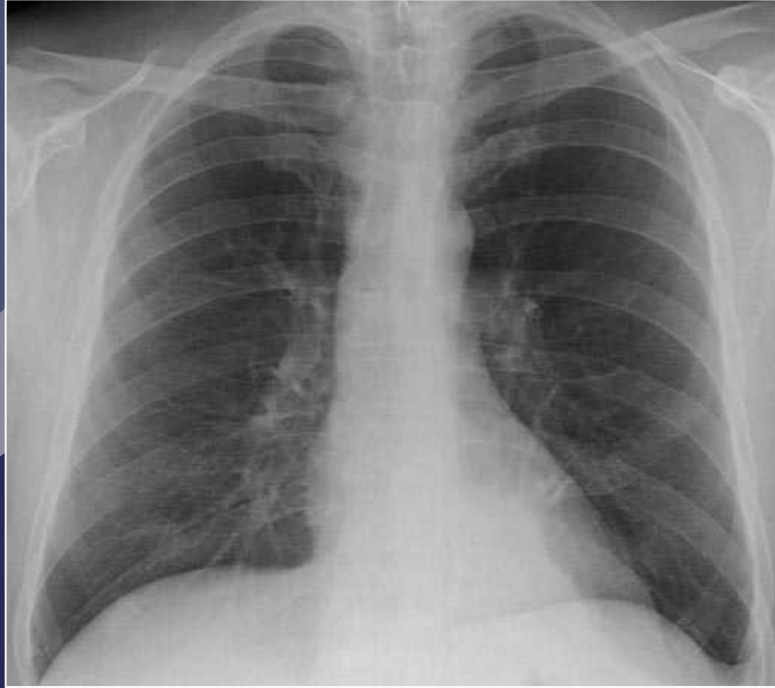


КТ-АГ. 3D объемная
реконструкция

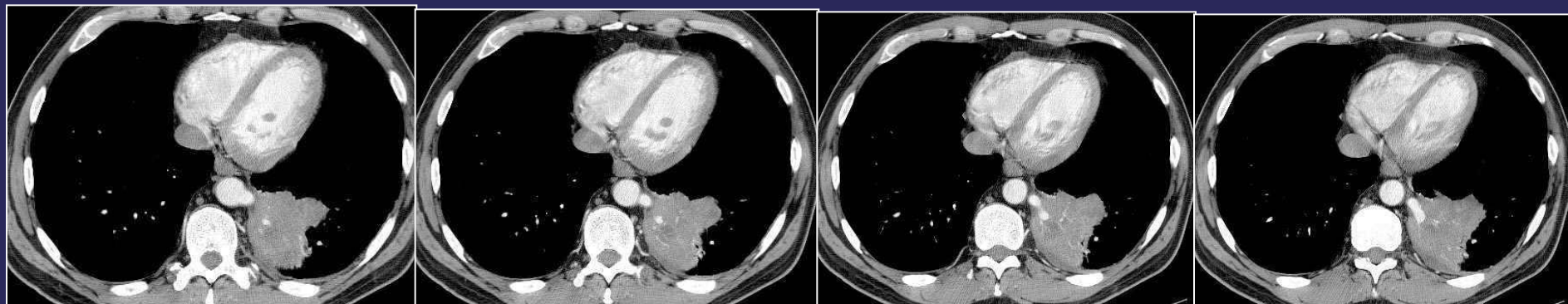
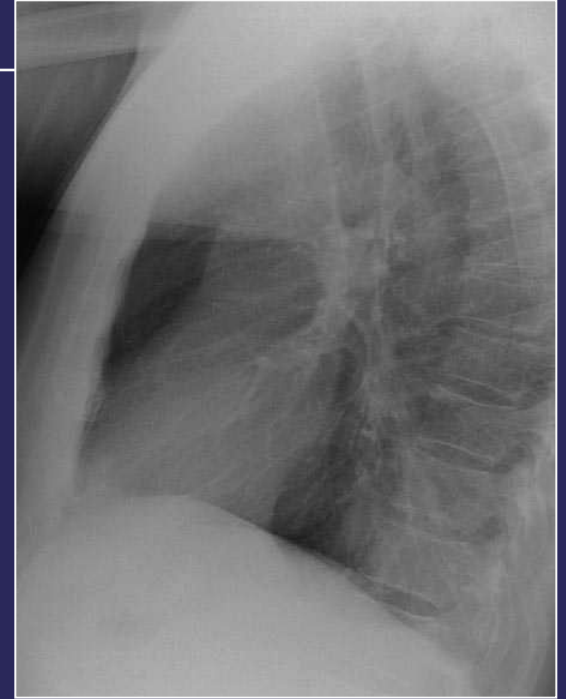

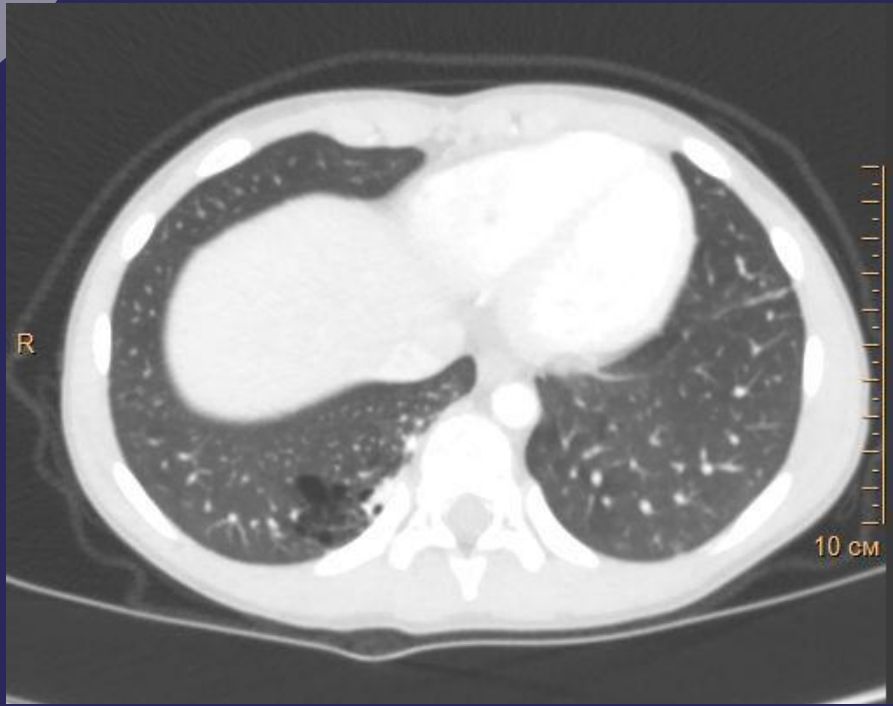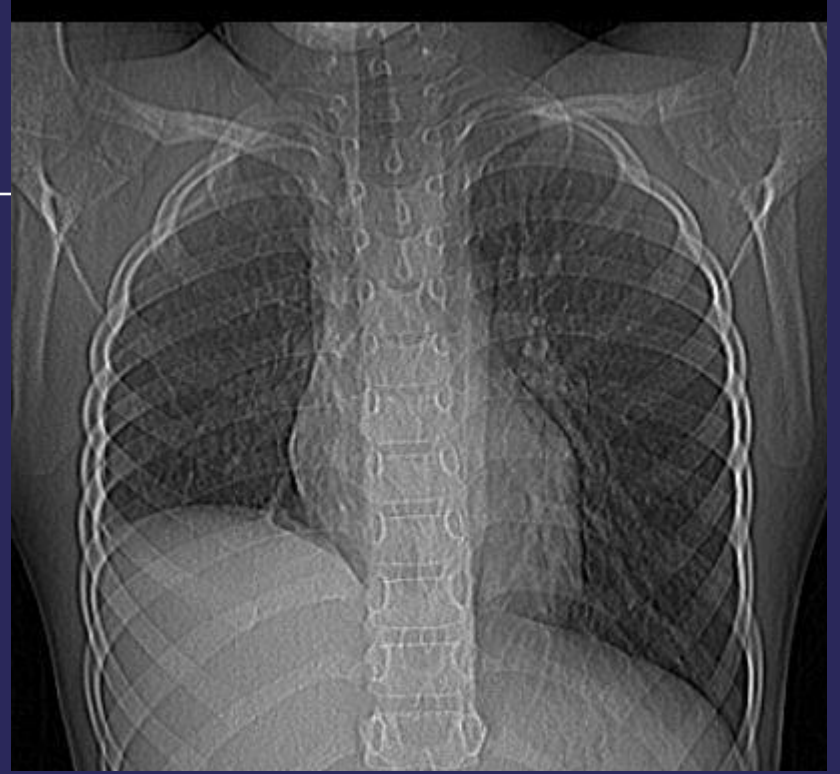
МР-АГ

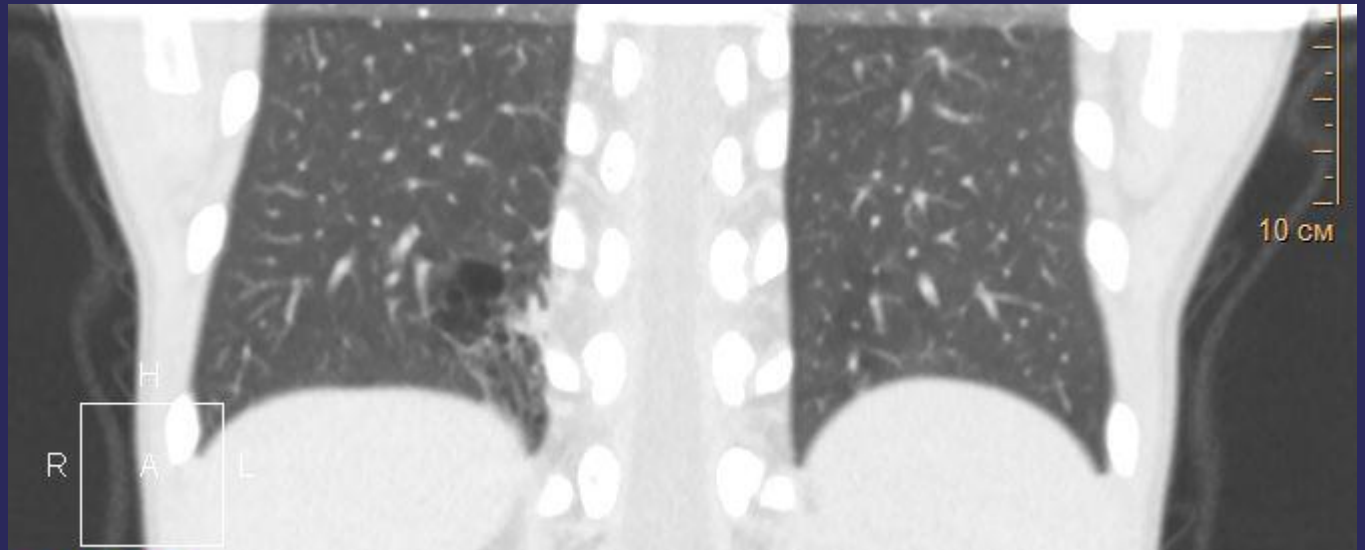
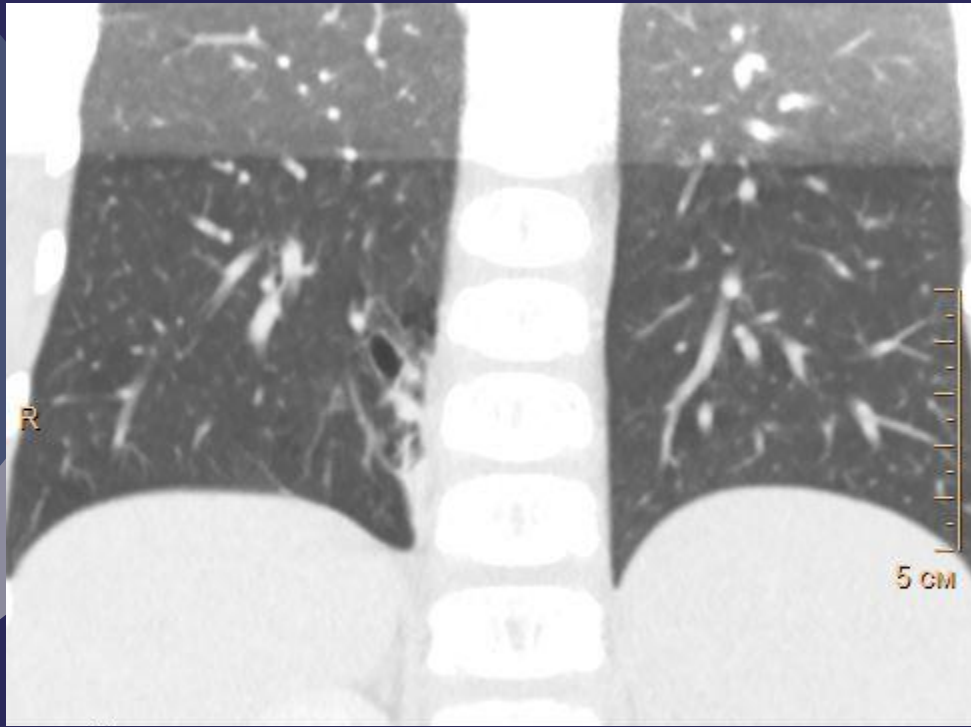
Легочная секвестрация

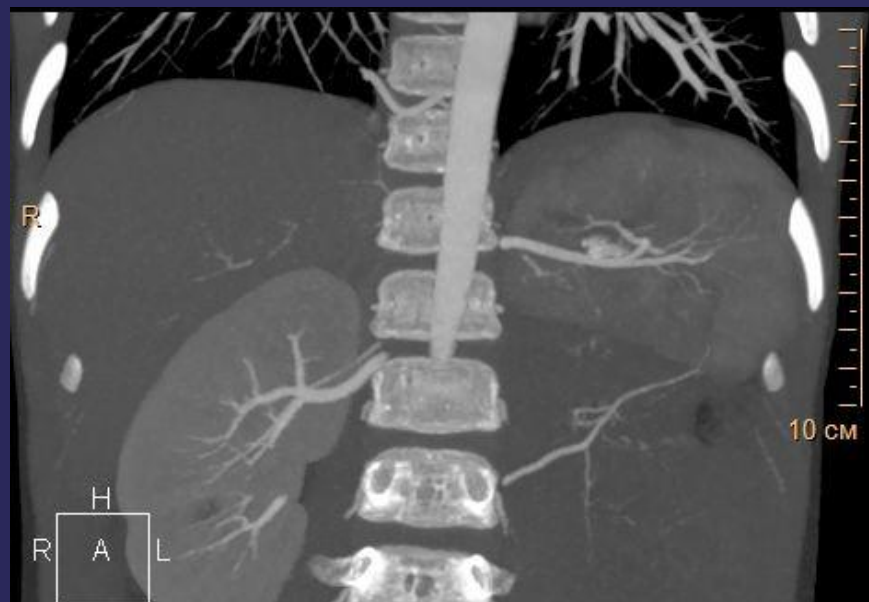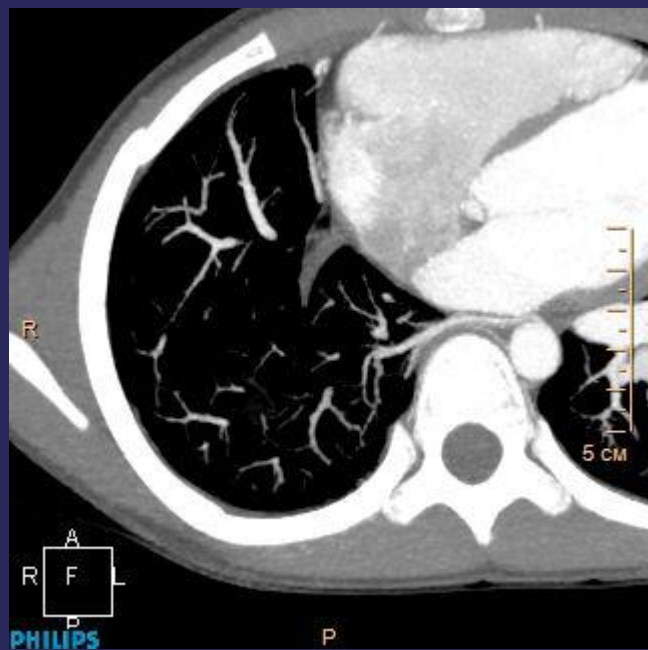
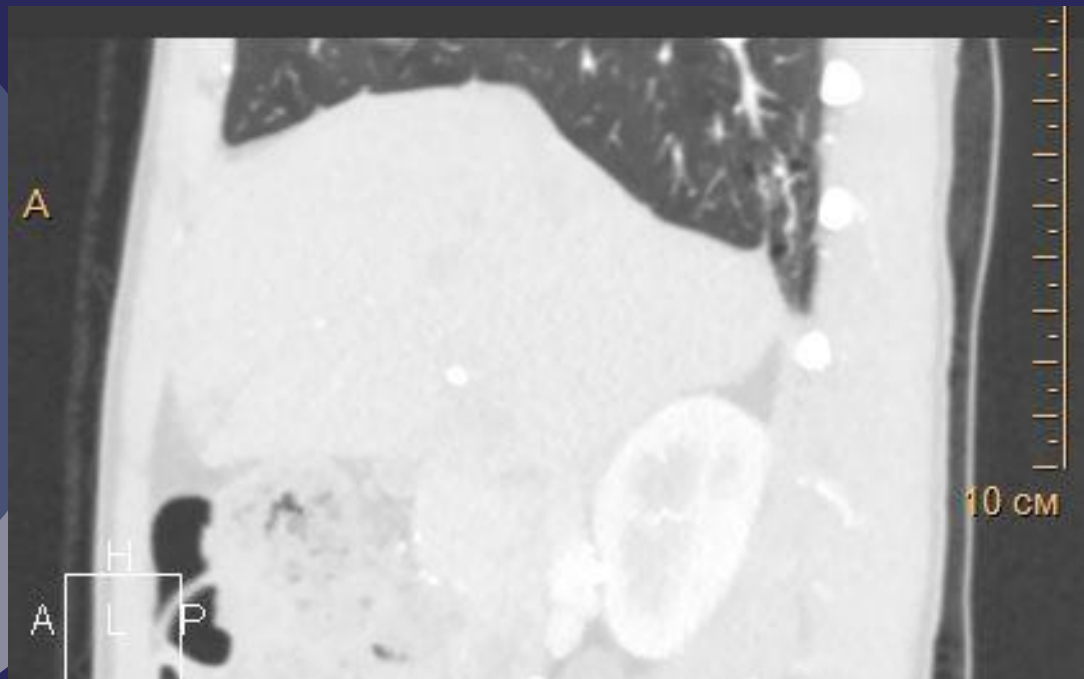


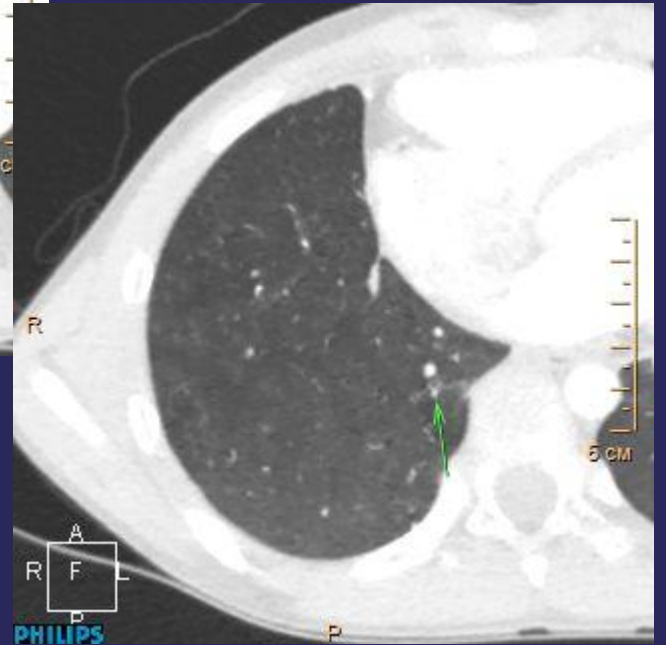
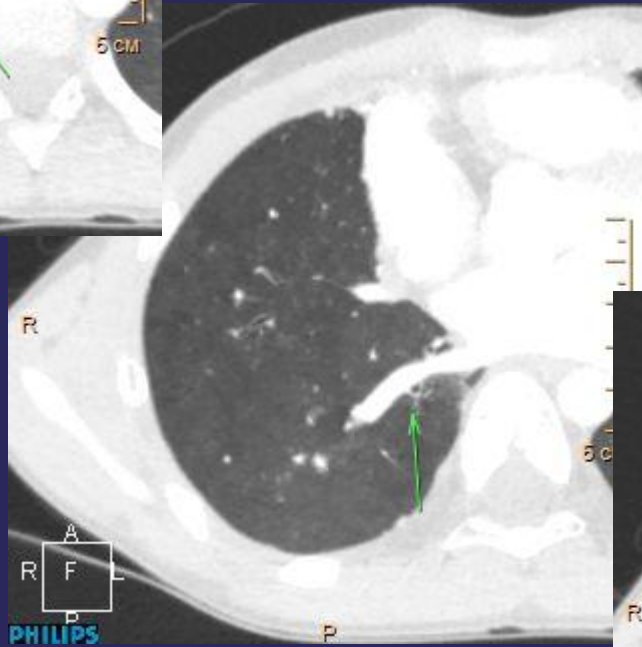
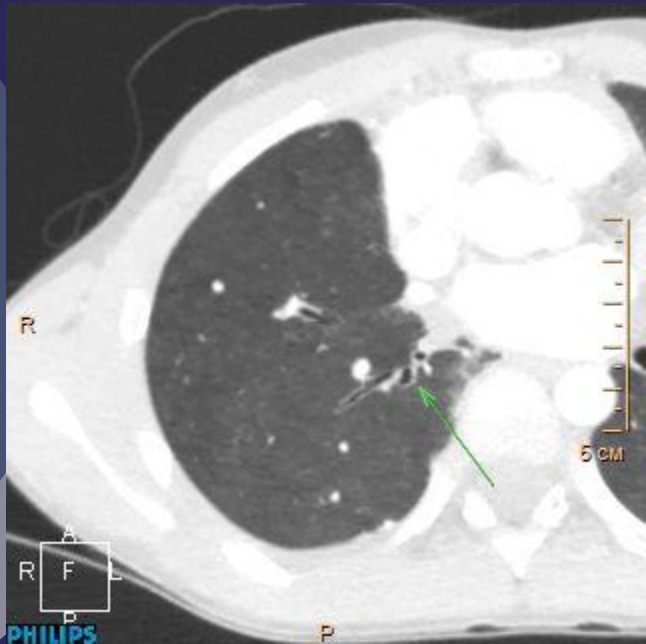Аномальный сосуд,
отходящий от Ао
выше диафрагмы



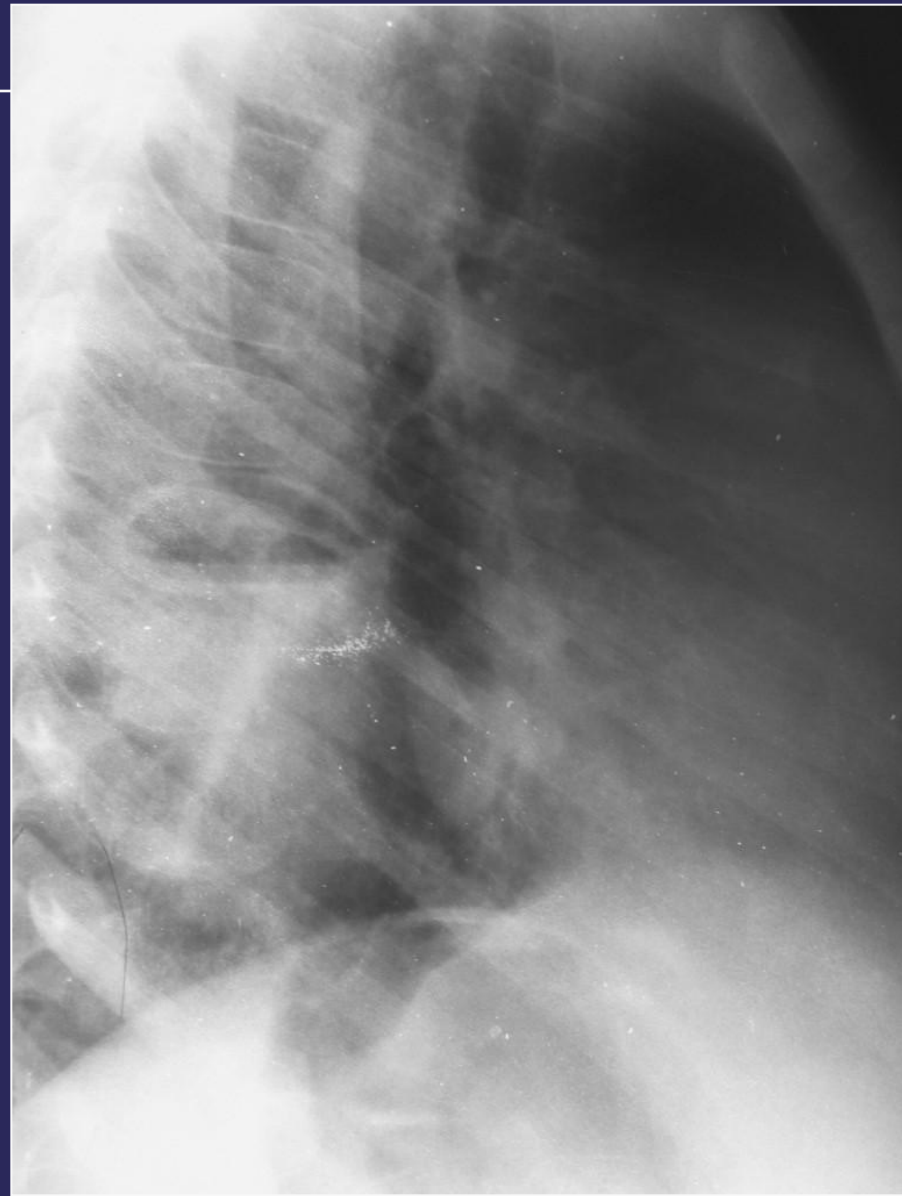
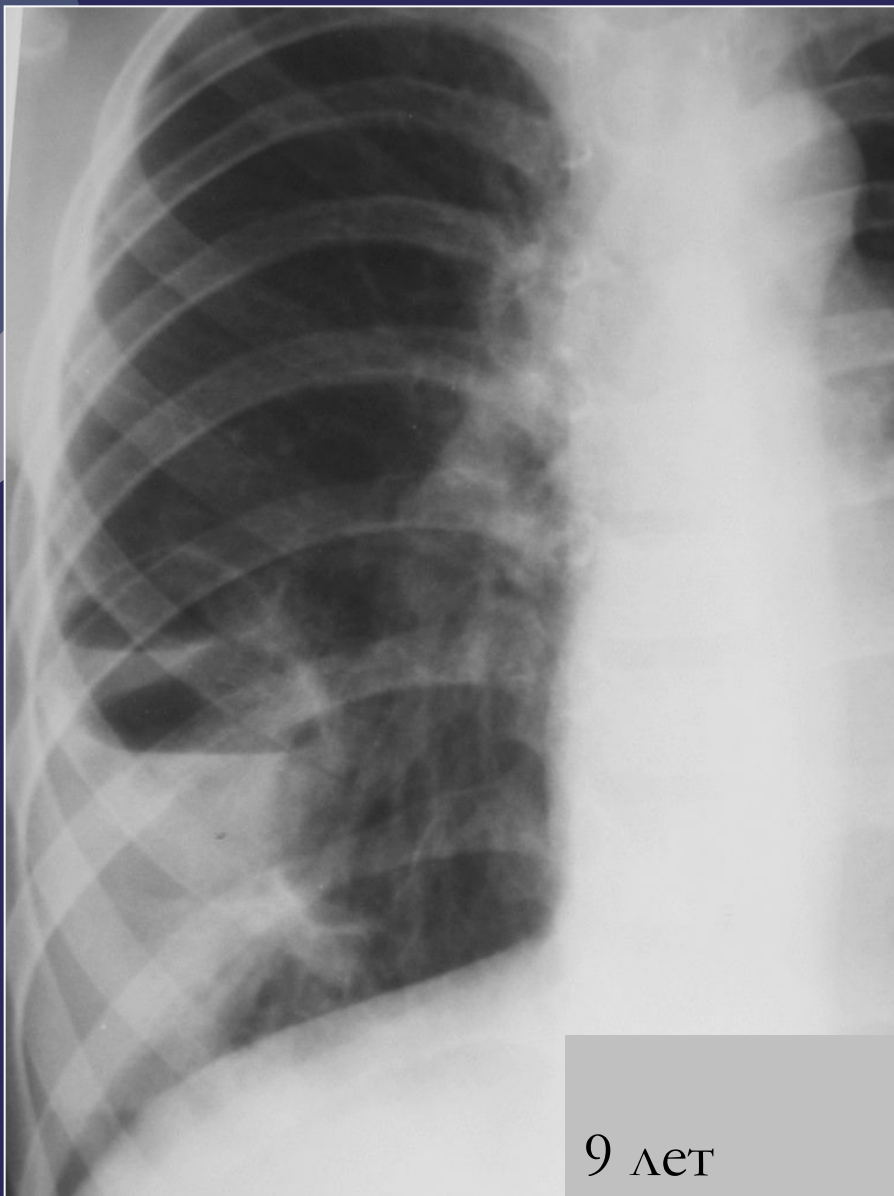




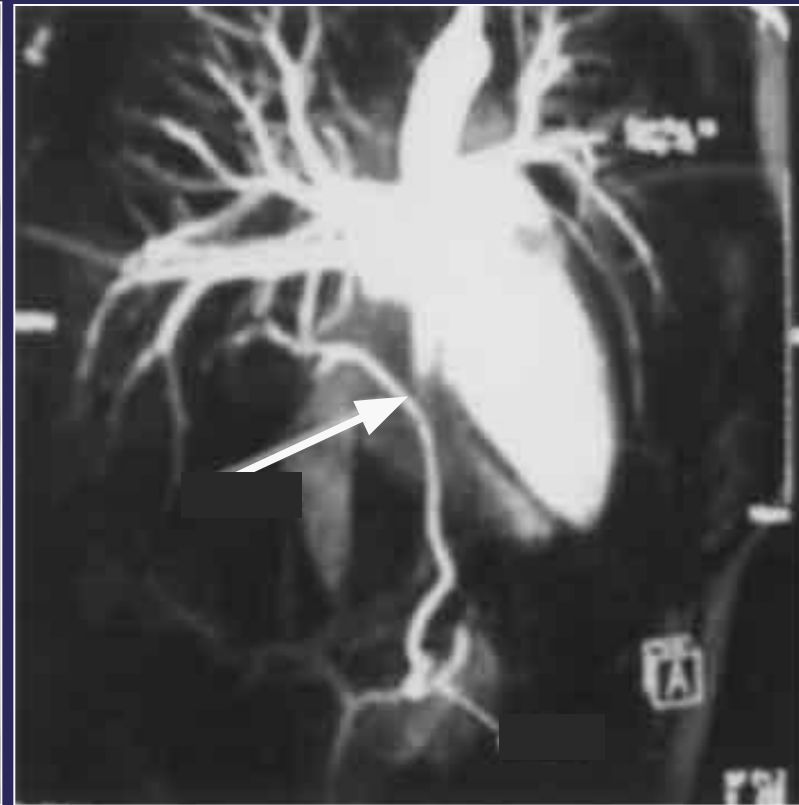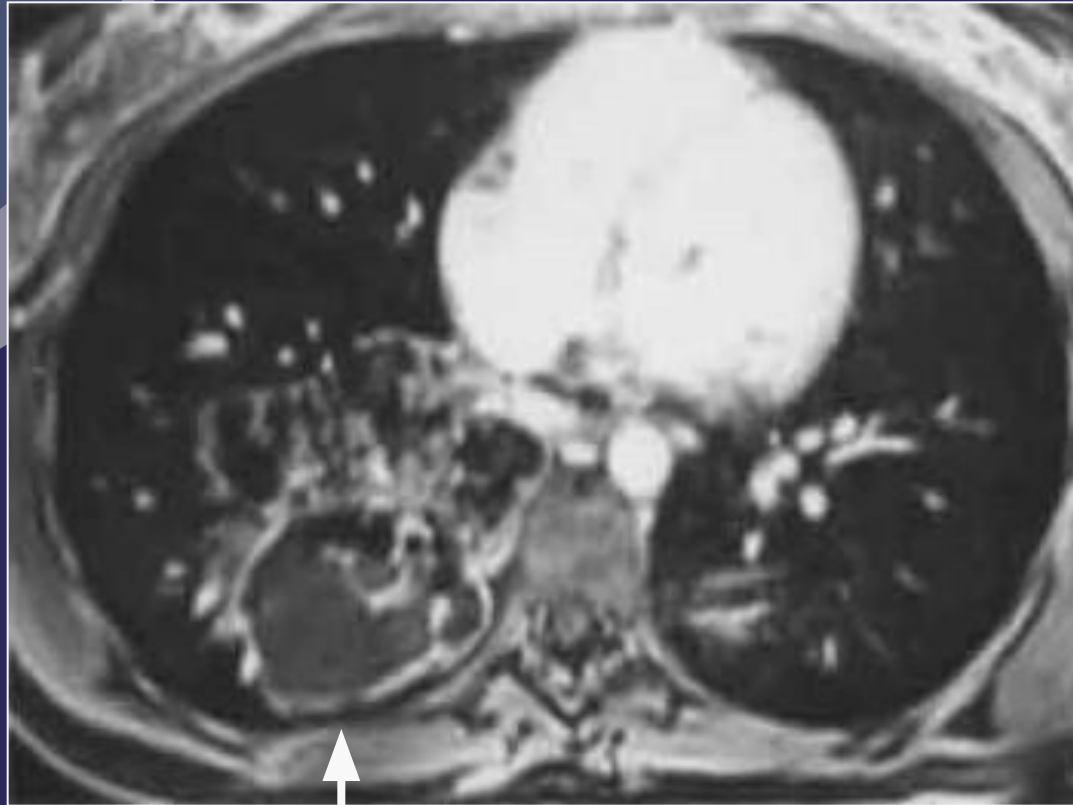




Нагноившаяся киста? Секвестрация?



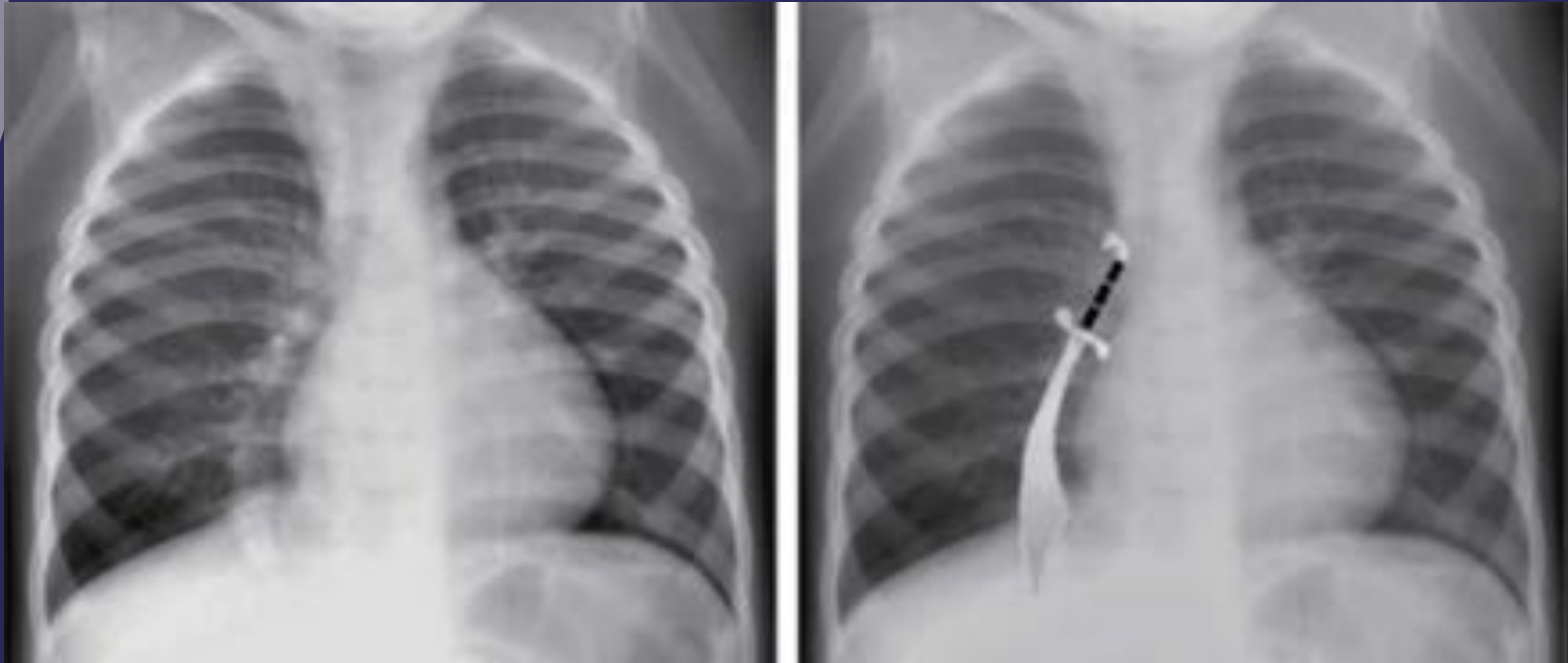МР-ангиография. Внутрилегочная секвестрация



Синдром ятагана

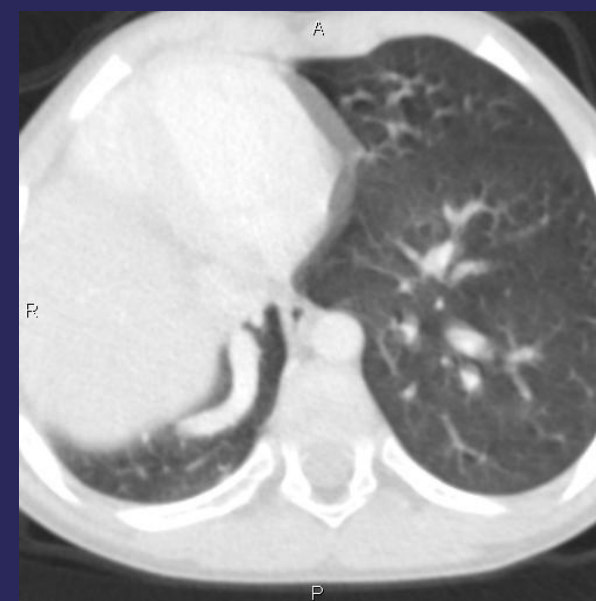
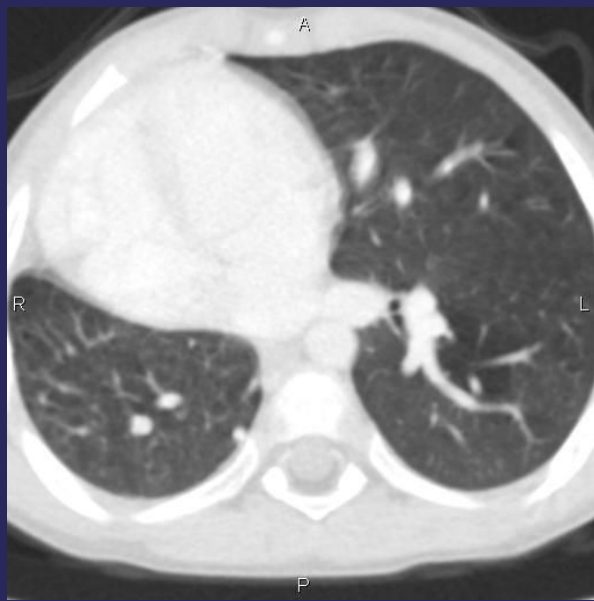
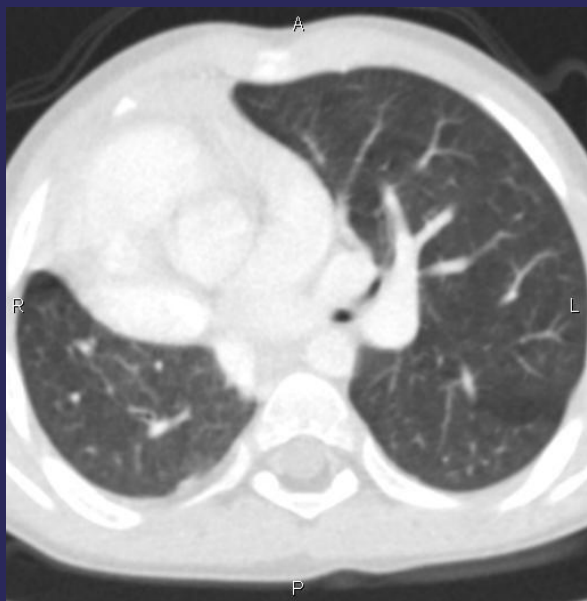
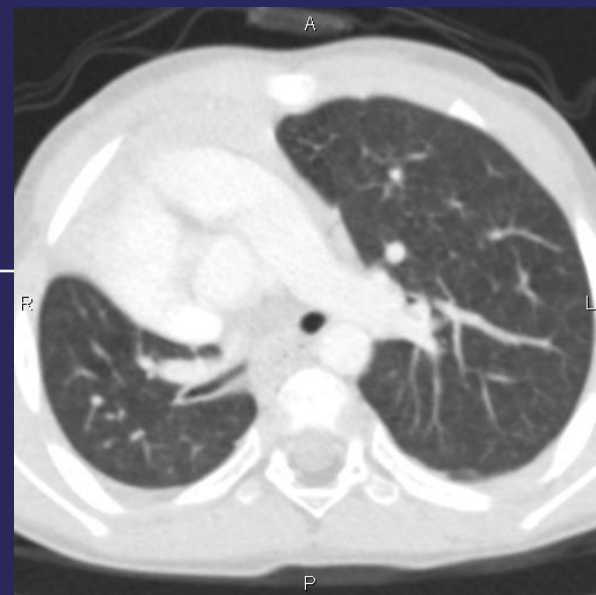
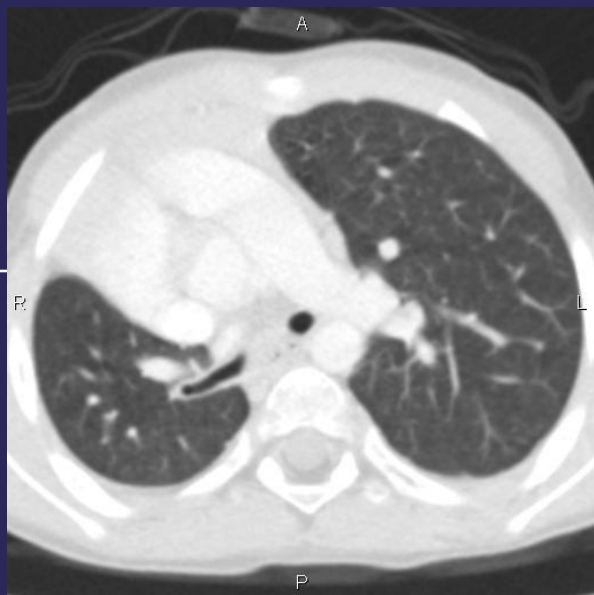
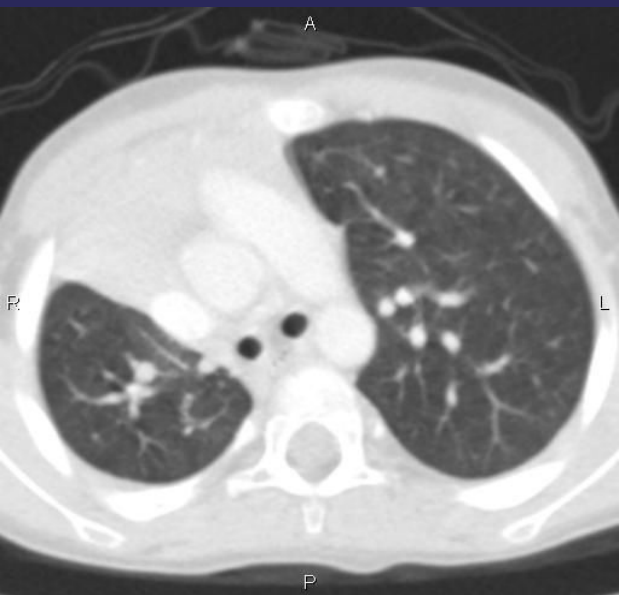
- = венолобарный синдром
- Одна из наиболее редких и сложных форм ЧАДЛВ. Встречается у ~3 из 100 000 новорожденных
- ~3-5% случаев частичного аномального дренажа легочных вен представляют собой так называемый **синдром ятагана** - впадение правой легочной вены в нижнюю полую вену
- Аномальный дренаж – НПВ, правое предсердие, коронарный синус, печеночные вены, воротная вена
- может быть связан с легочной секвестрацией
- в ~25% случаев - ассоциируется с другими аномалиями

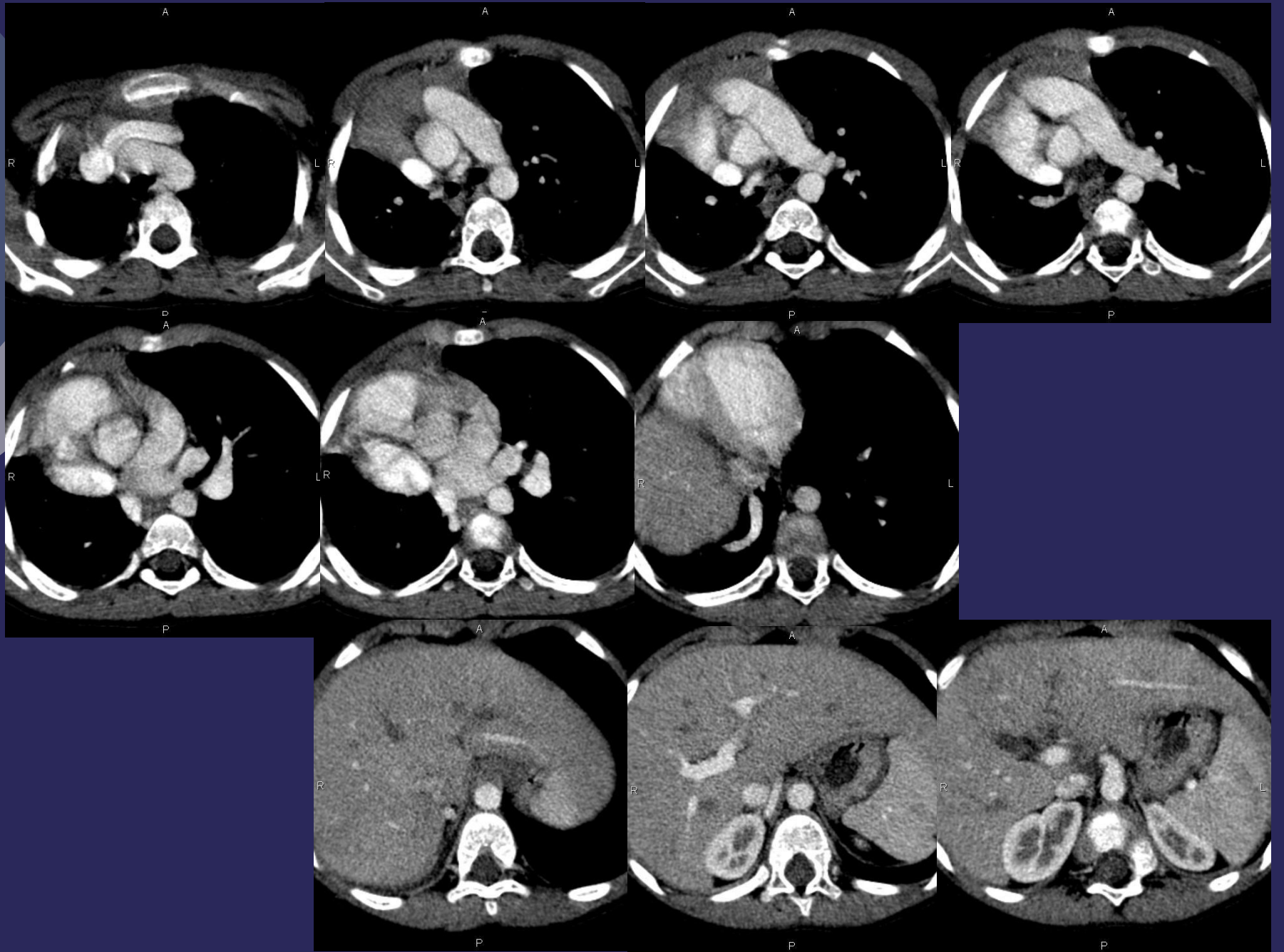
Синдром ятагана



Венолобарный синдром-наблюдение

- отсутствует правая легочная артерия, а гипоплазированное правое легкое с одним долевым бронхом кровоснабжается двумя сосудами, отходящими от восходящей аорты и чревного ствола, а венозный возврат коронарный синус.





Гамартохондрома

- Нарушение развития мезо- и энтодермы
- Макроскопически – образование шаровидной формы, эластической консистенции, с мелкобугристой поверхностью (дольчатое строение)
- Капсула отсутствует, есть ложе
- Микроскопически: между хрящевыми элементами включения миксоидной, волокнистой соединительной, мышечной, жировой, сосудистой ткани

Гамартохондрома

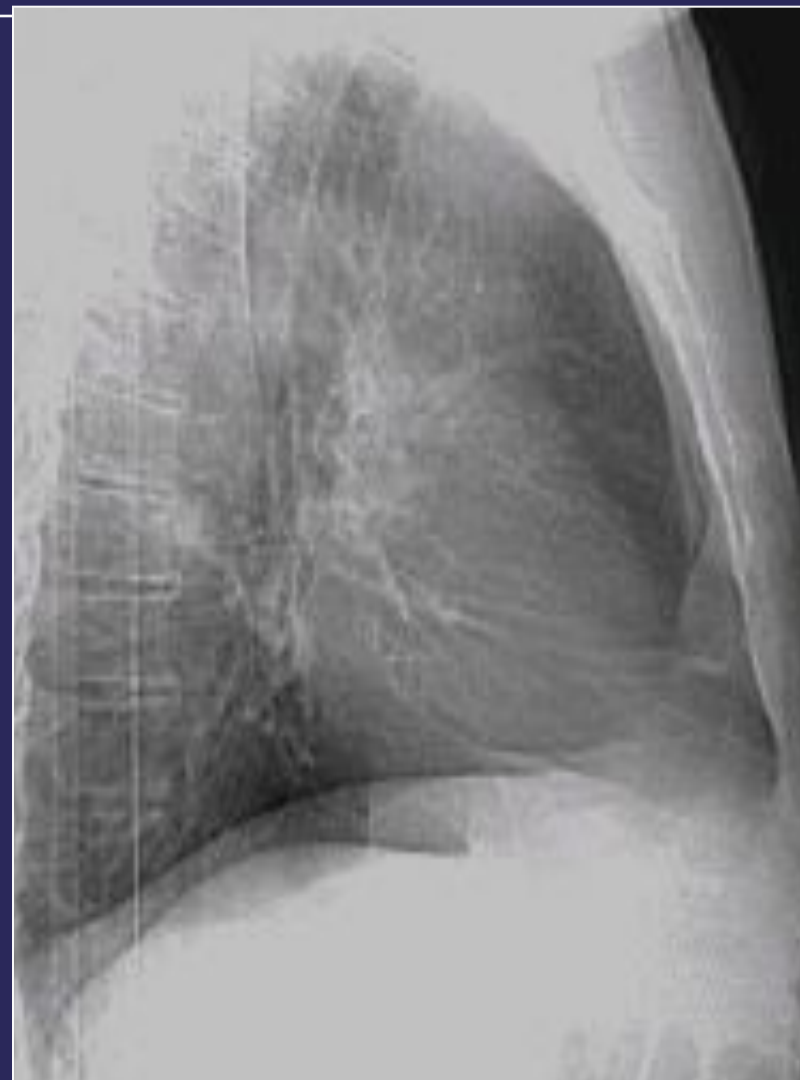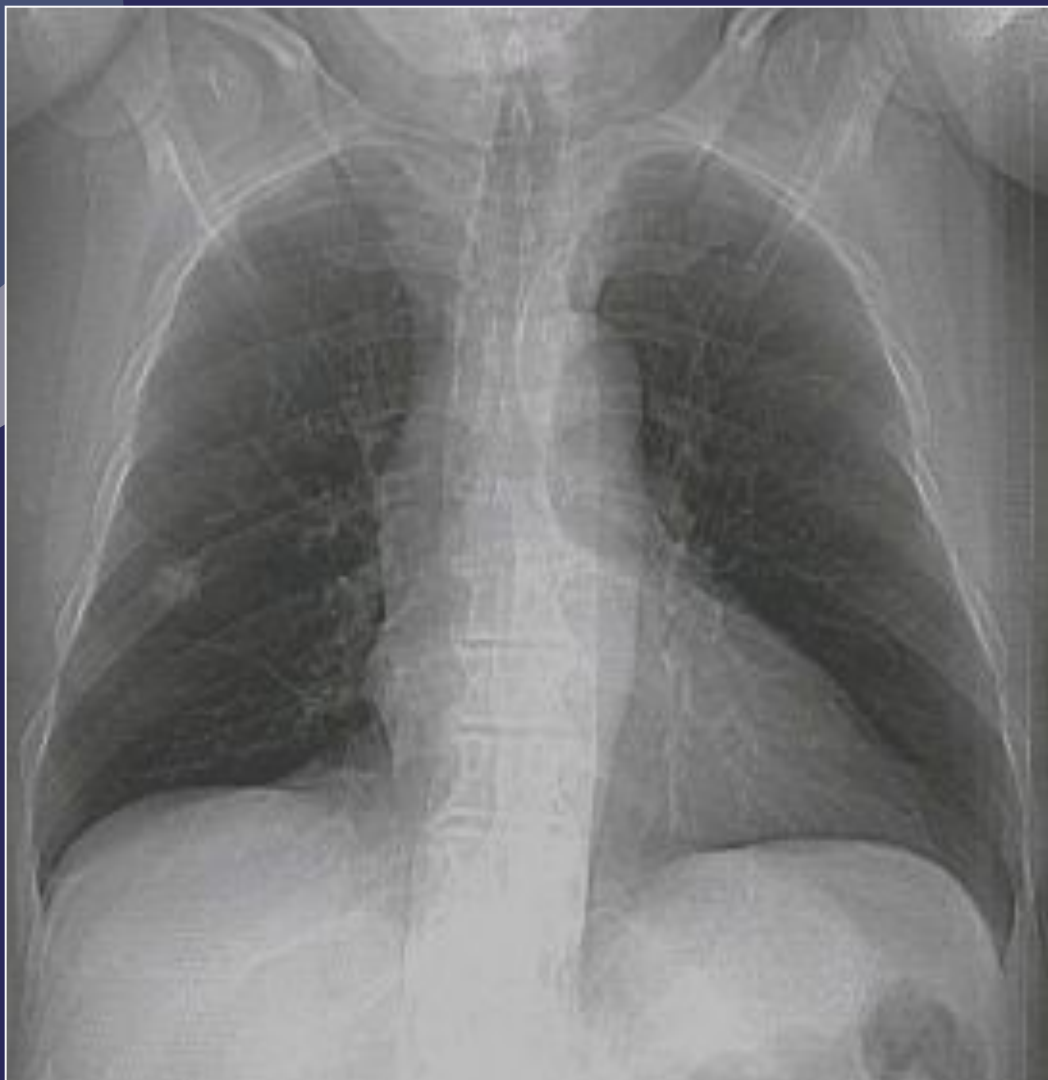В отличие от туберкуломы –

- значительно чаще находится в правом легком (почти в 2/3 случаев)
- преимущественно (у 75% больных) в 3-м, 4-м, 5-м, 7-м и 8-м сегментах легкого
- Располагается - в периферических отделах и вблизи корней легких, иногда субплеврально, по ходу междолевой плевры

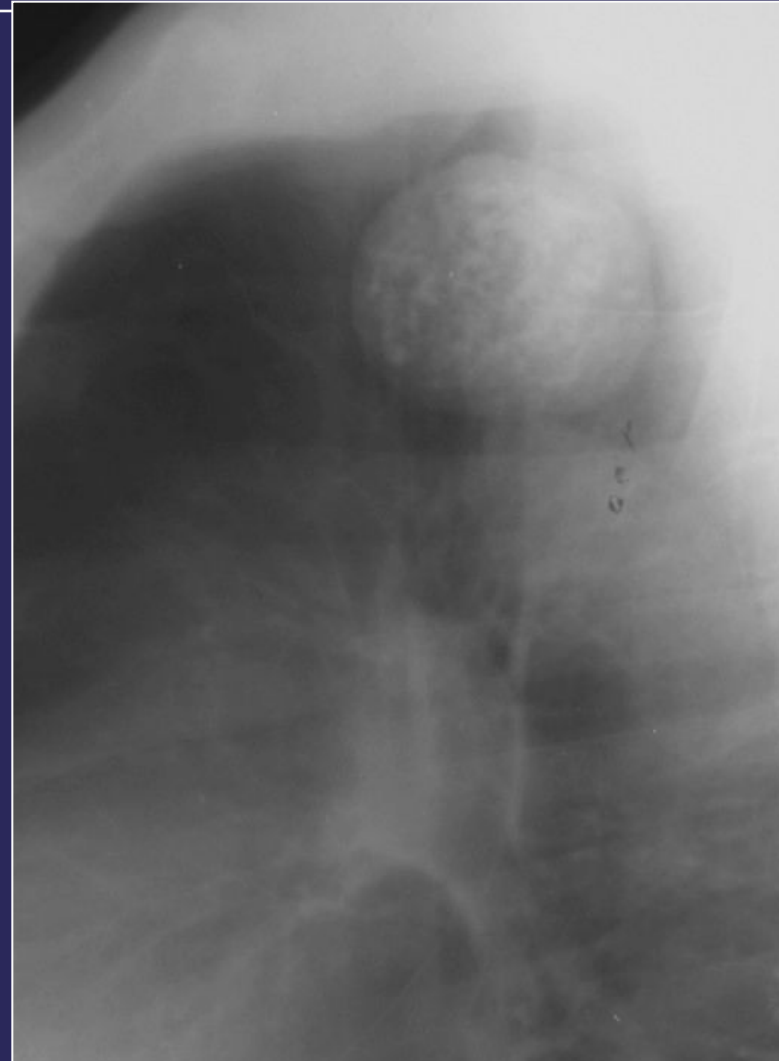
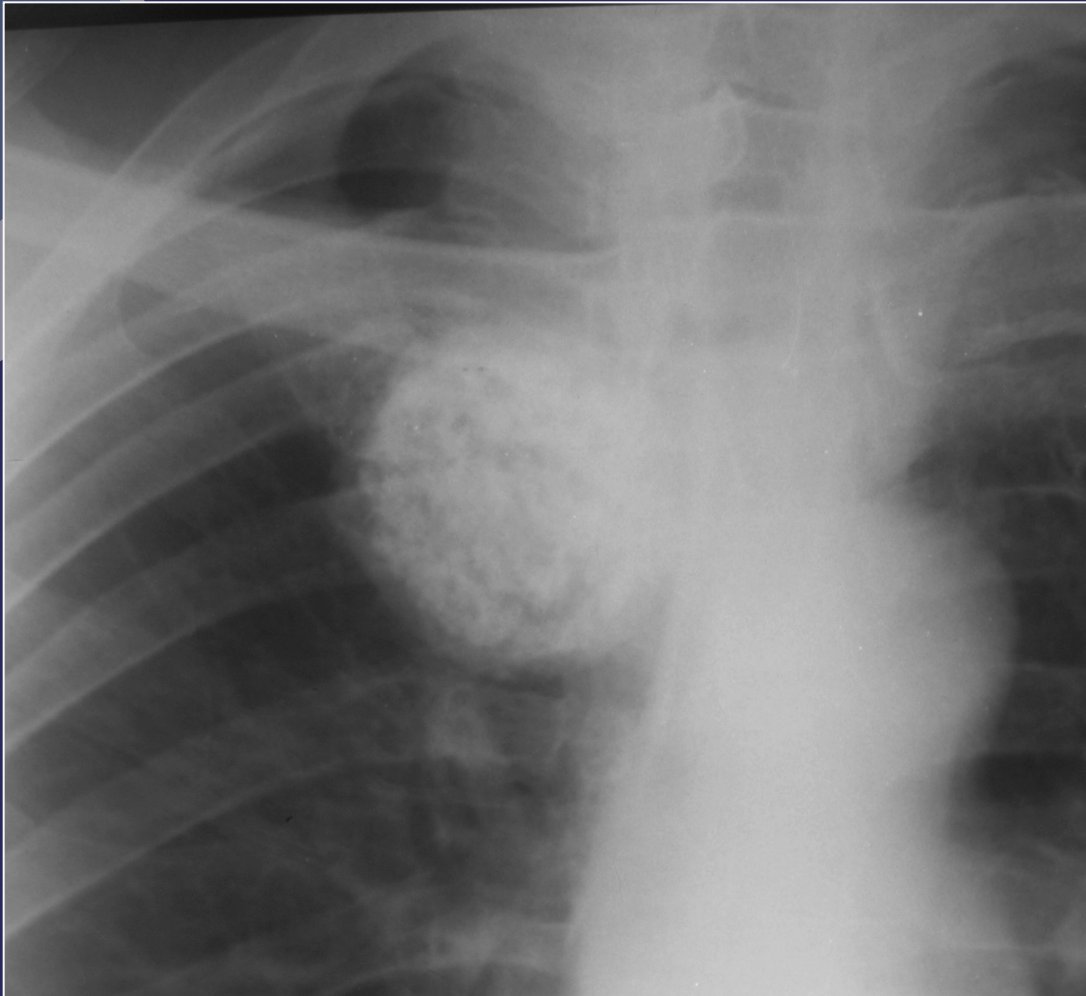
Рентгенологические признаки гамартохондромы

- ▣ Правильная форма
- ▣ Четкие гладкие или волнистые контуры
- ▣ Средняя интенсивность
- ▣ Включения извести (глыбки, слоистость, инкрустации)
- ▣ Окружающая легочная ткань не изменена
- ▣ Бронхи, сосуды огибают образование

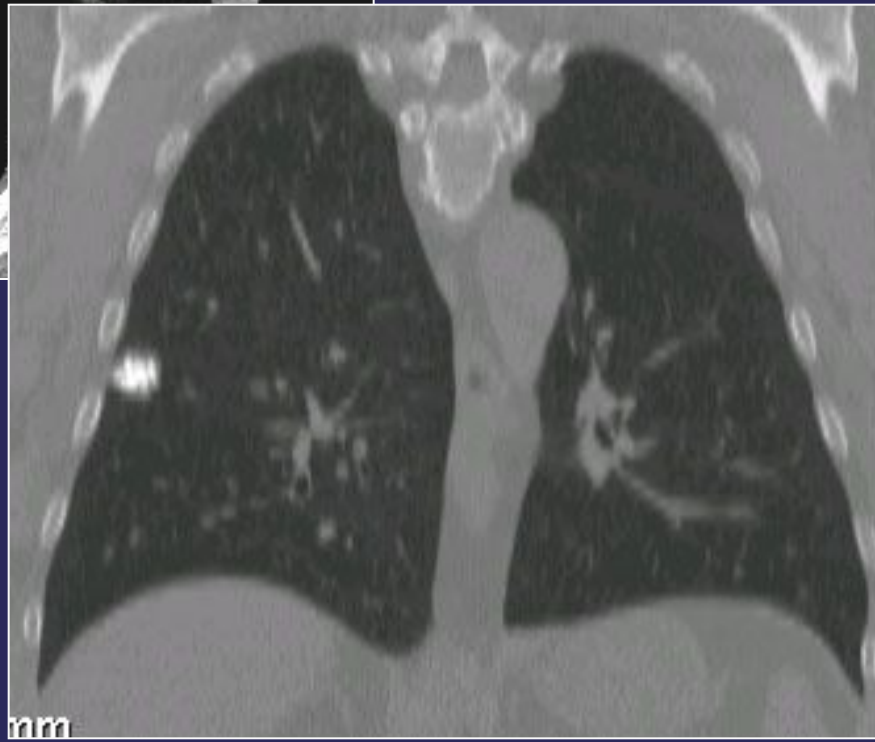
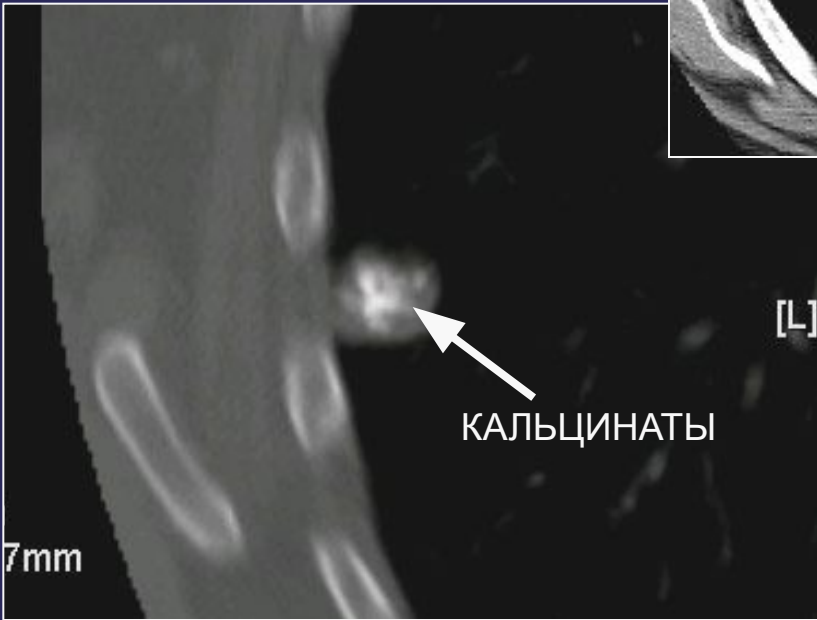
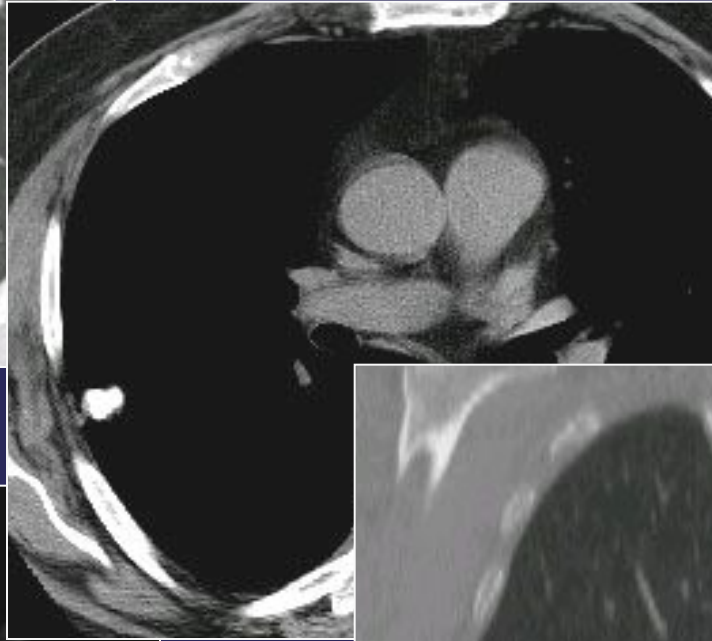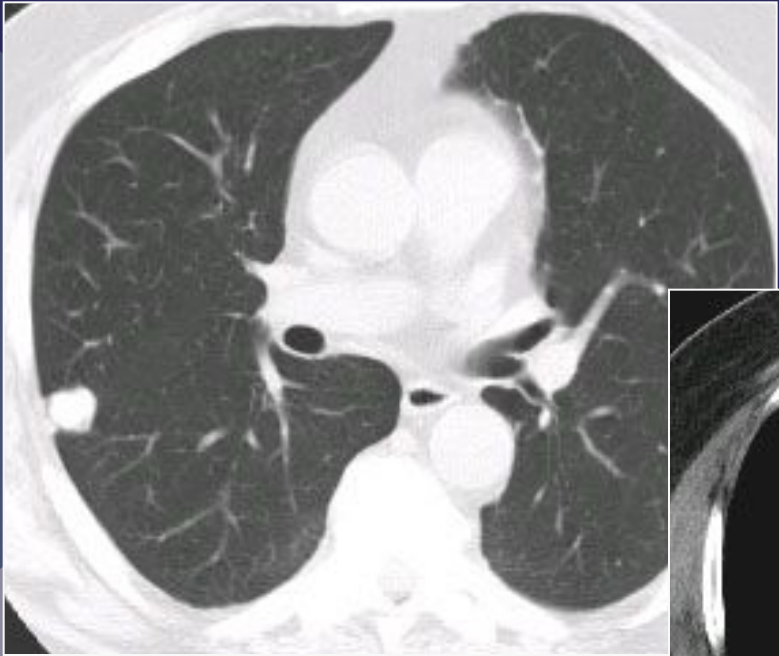
Гамартохондрома

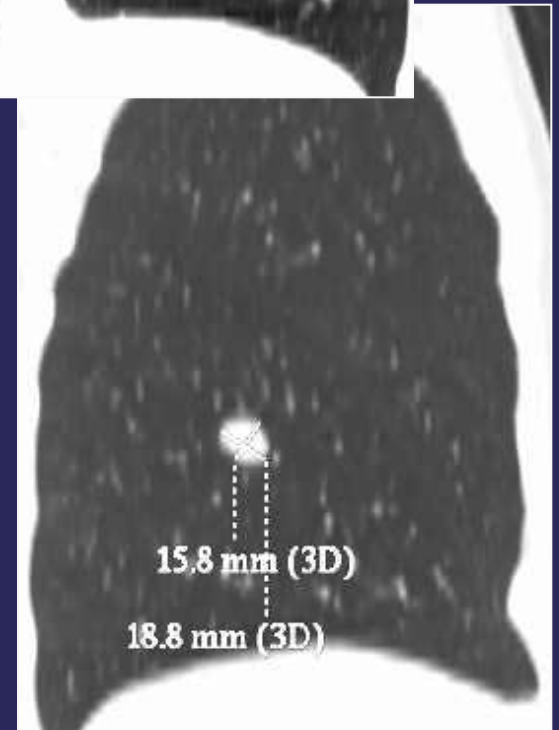
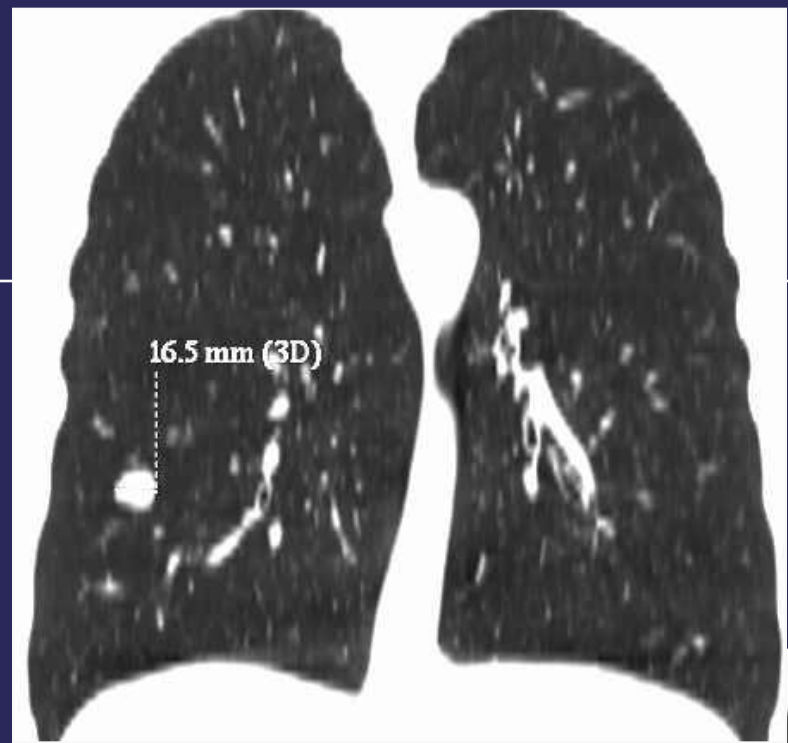
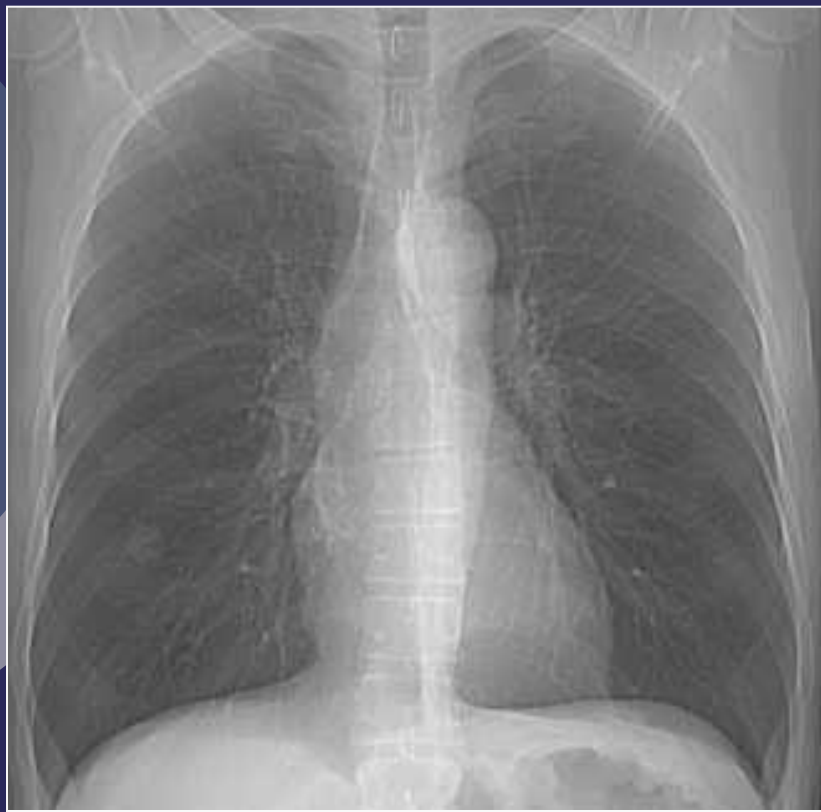

Гамартохондрома



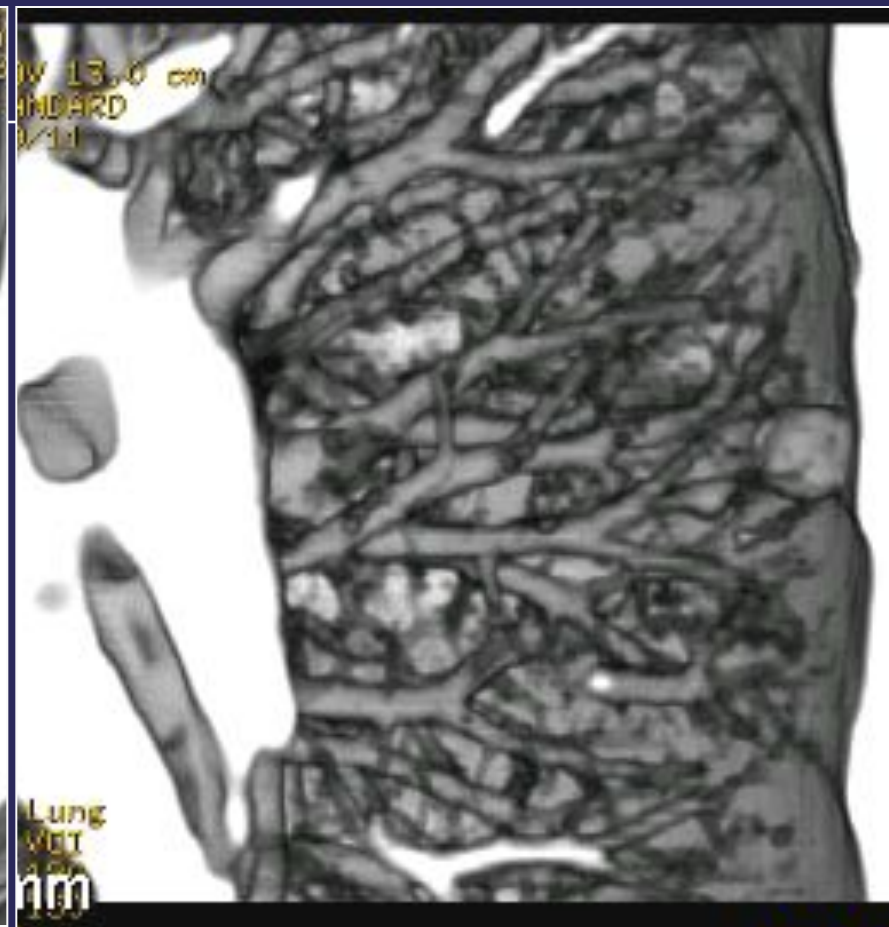
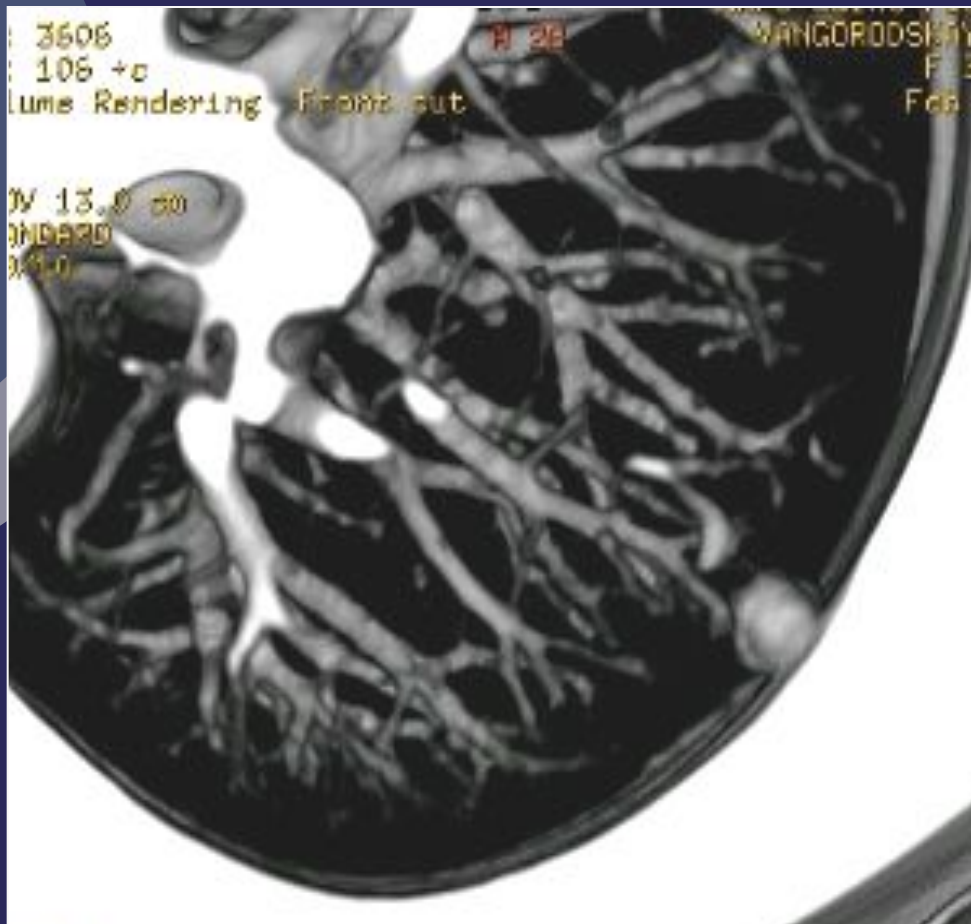Гамартохондрома





Гамартохондрома
без кальцинатов (киста?)

КТ: гамартохондрома



Контрастирование: отсутствие связи с сосудами,
волнистые контуры

АНОМАЛИИ РАЗВИТИЯ КРОВЕНОСНЫХ И ЛИМФАТИЧЕСКИХ СОСУДОВ ЛЕГКОГО

- ▣ Аневризма легочной артерии и ее ветвей
 - ▣ Стенозы легочной артерии и ее ветвей
 - ▣ Варикозное расширение легочных вен
 - ▣ Артериовенозные свищи (аневризмы)
-
- ▣ Лимфангиоэктазии и другие аномалии лимфатических сосудов легкого

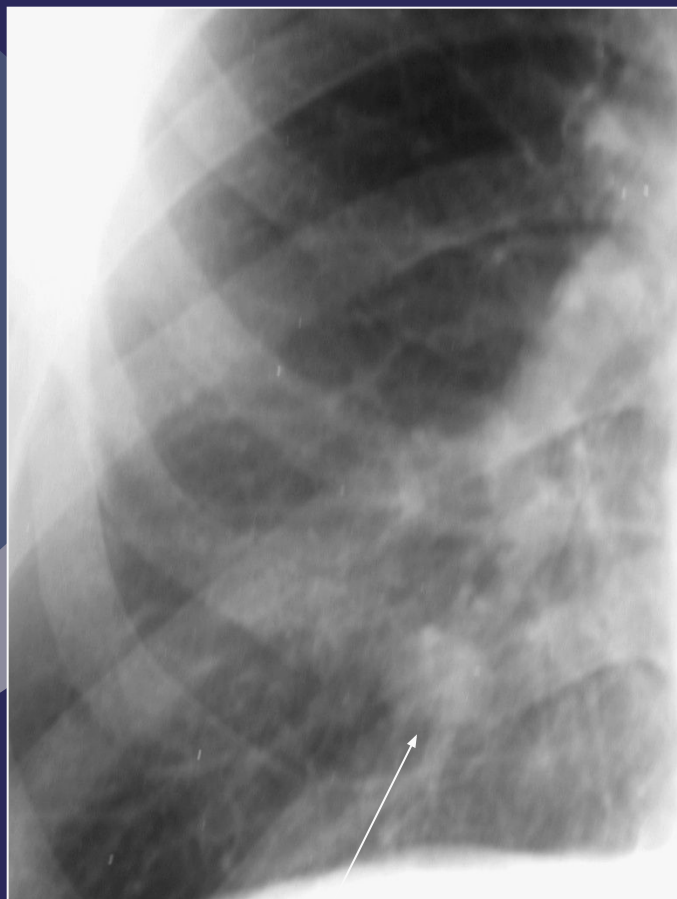
-
- **АВ-свищ** – патологическое соустье между артерией и веной на уровне крупных сосудов, располагается вблизи корня
 - **АВА** – патологическое соустье между артерией и веной на уровне мелких сосудов.
 - АВ-свищ и АВА характеризуются сбросом венозной крови в артериальное русло.

Рентгенологические признаки АВА


- Может быть одиночная или множественные АВА
- Форма: шаровидная, овальная, в виде конгломерата, четок, гантели, «боксерской перчатки», гроздьевидная, штопорообразная, веретенообразная, неправильная, смешанная
- Локализация: чаще нижние доли
- Тень однородная, средней интенсивности, может быть неомогенной
- Контур четкие
- Рентгеноскопия: пульсирует синхронно с аортой
- Линейная томограммы или КТ: вблизи АВА – расширенные или деформированные сосуды (артерия и вена)
- Бронхография: бронхи раздвинуты
- АГ, КТАГ (реконструкции!): фазность заполнения. Видна связь с ветвью легочной артерии и вены

АВА

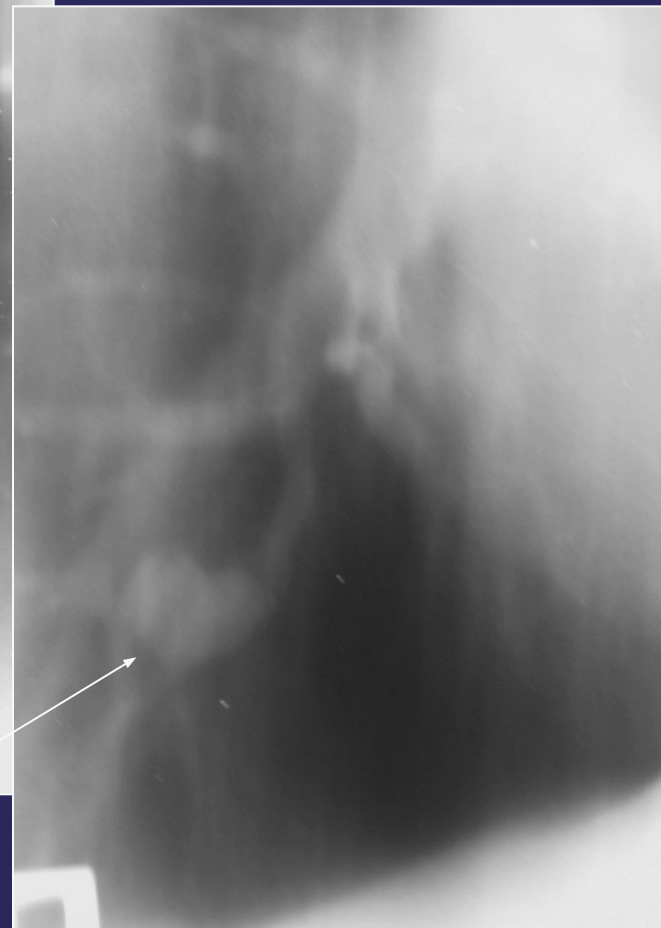
М. 55 лет



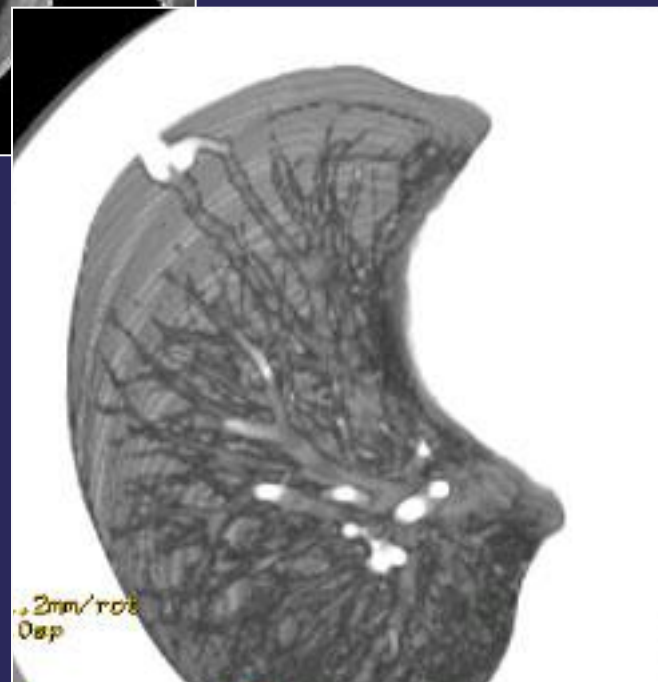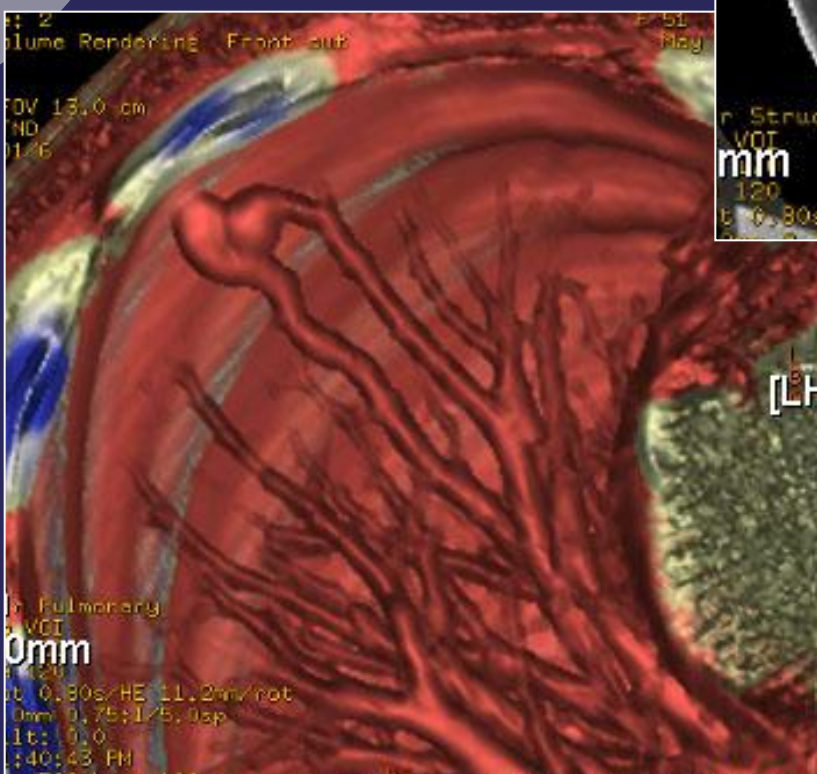
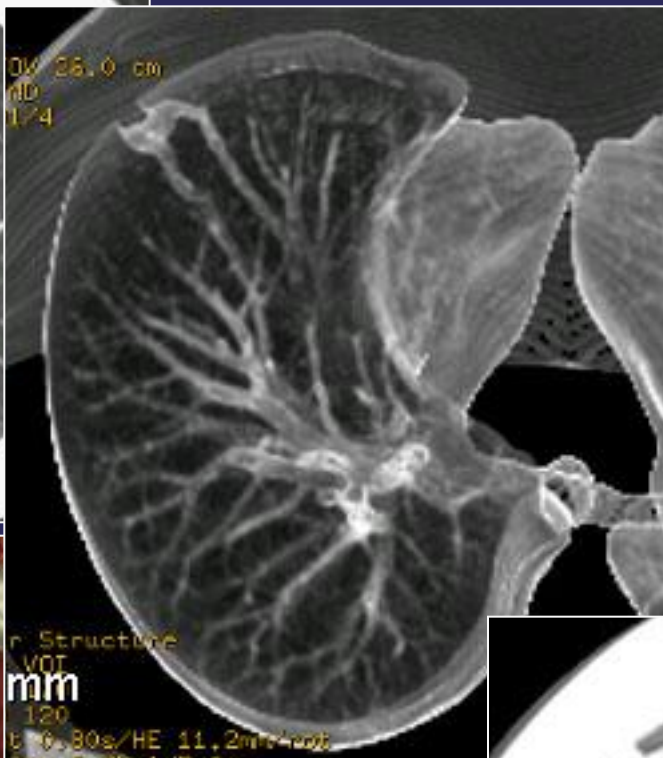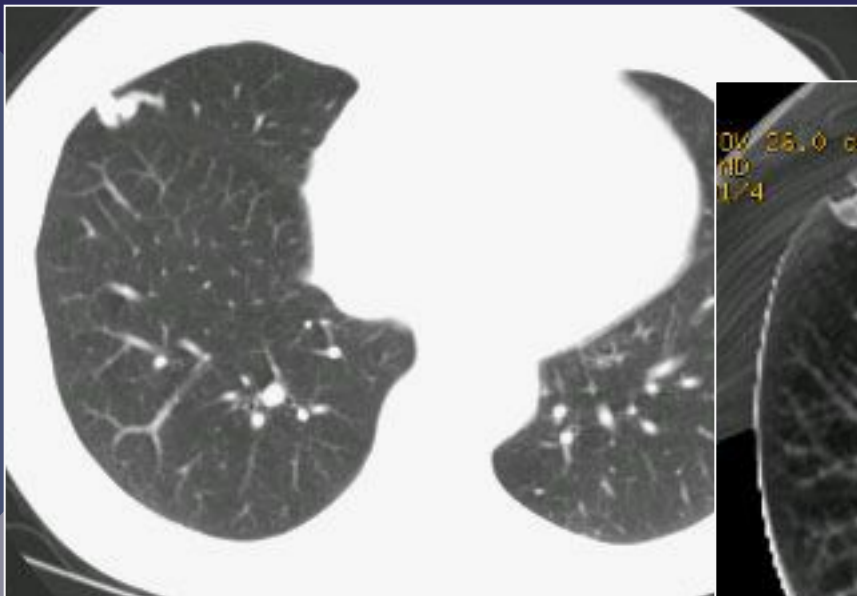
Округлая



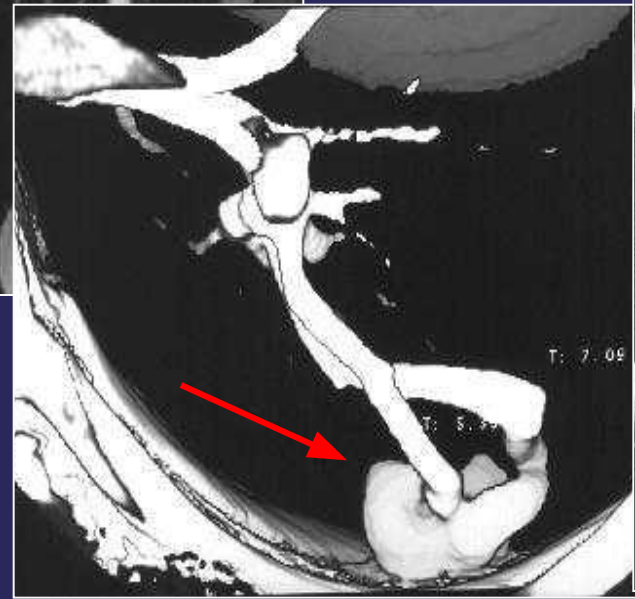
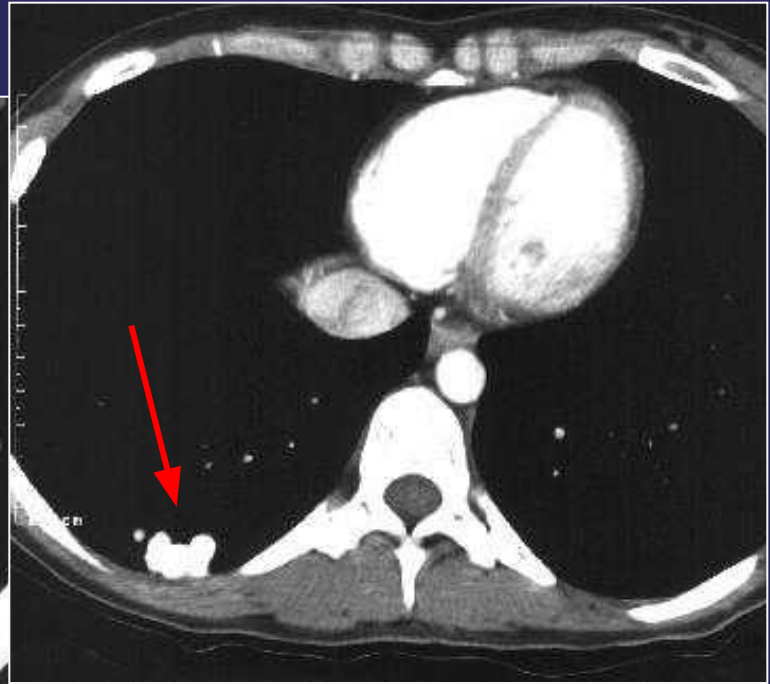
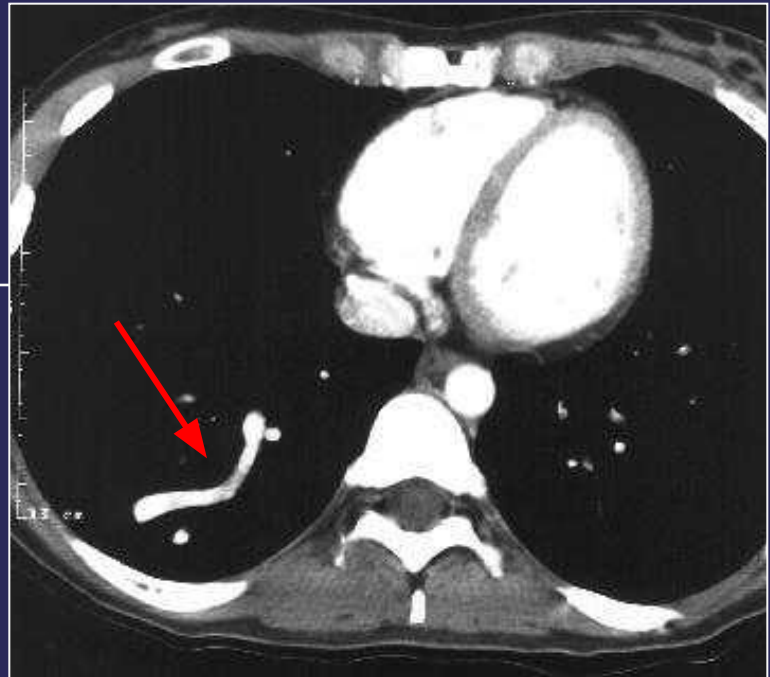
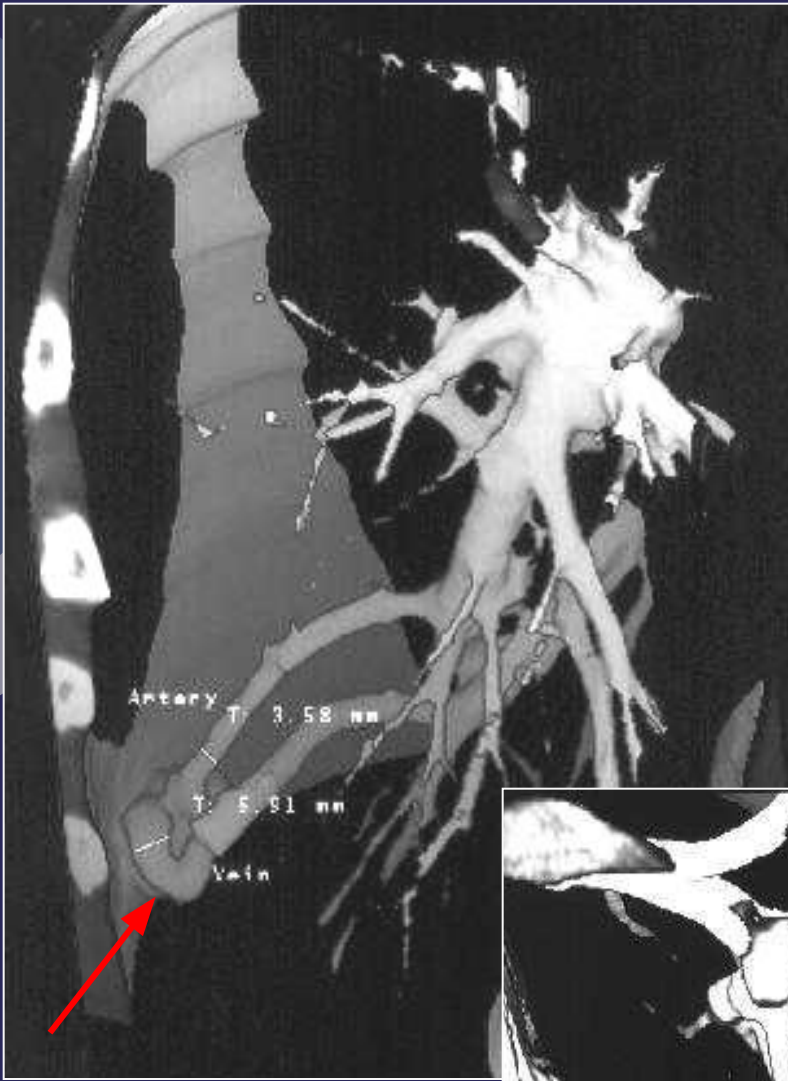
Грушевидная



ABA

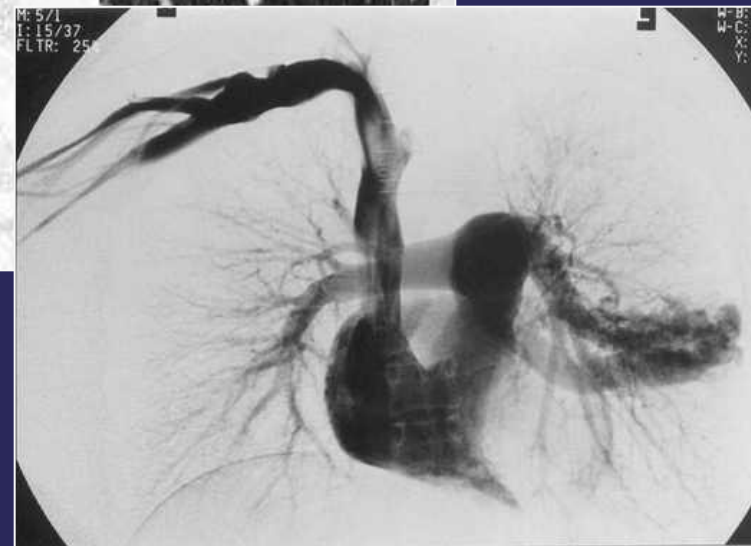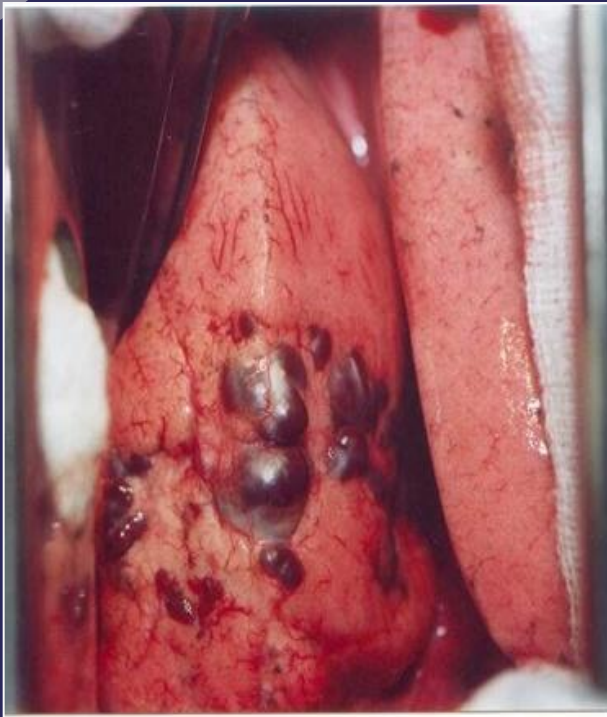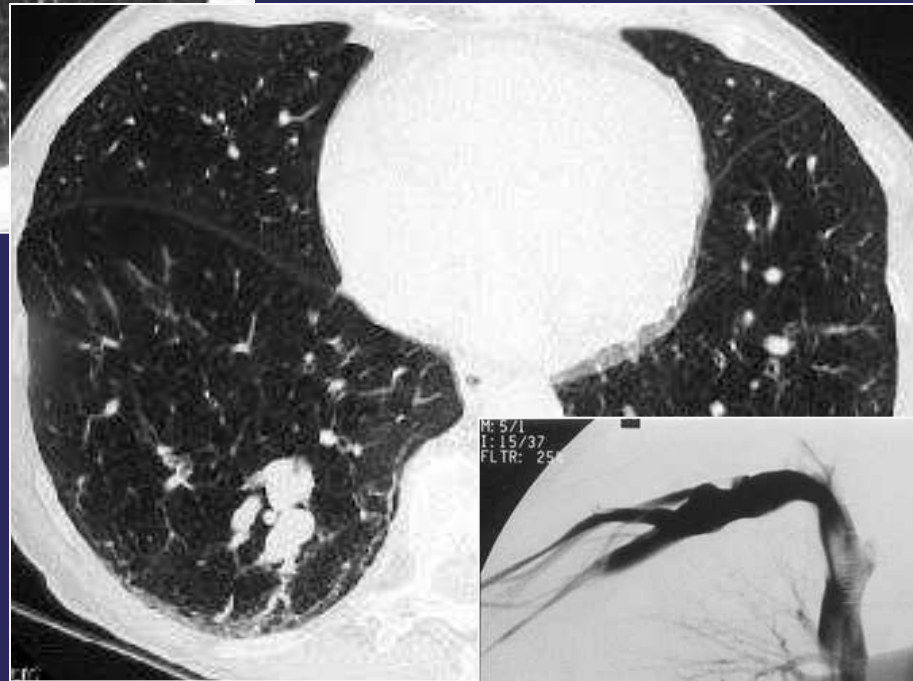
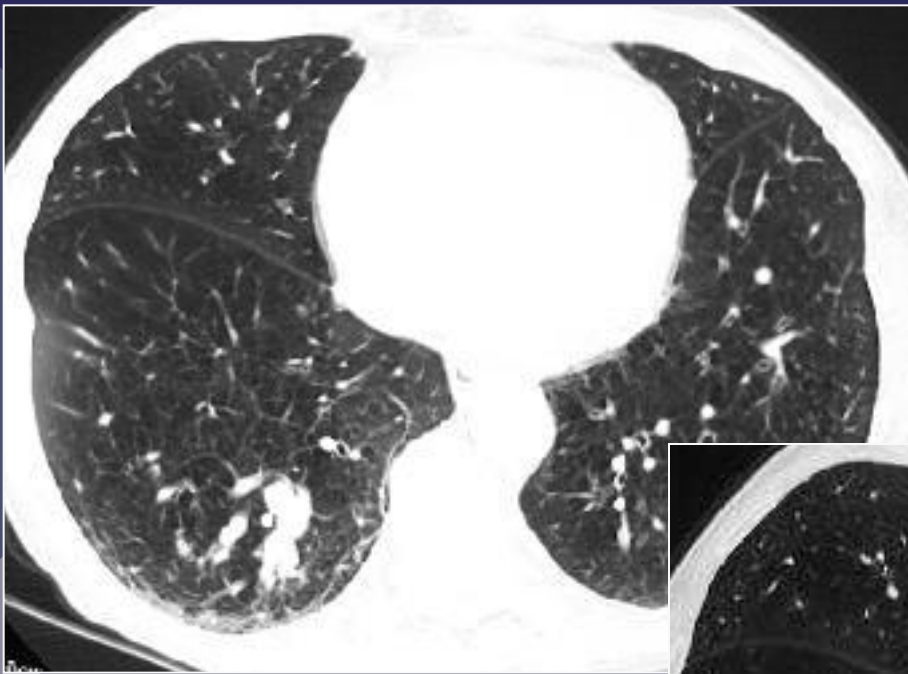


КТ АГ



3D
реконструкция

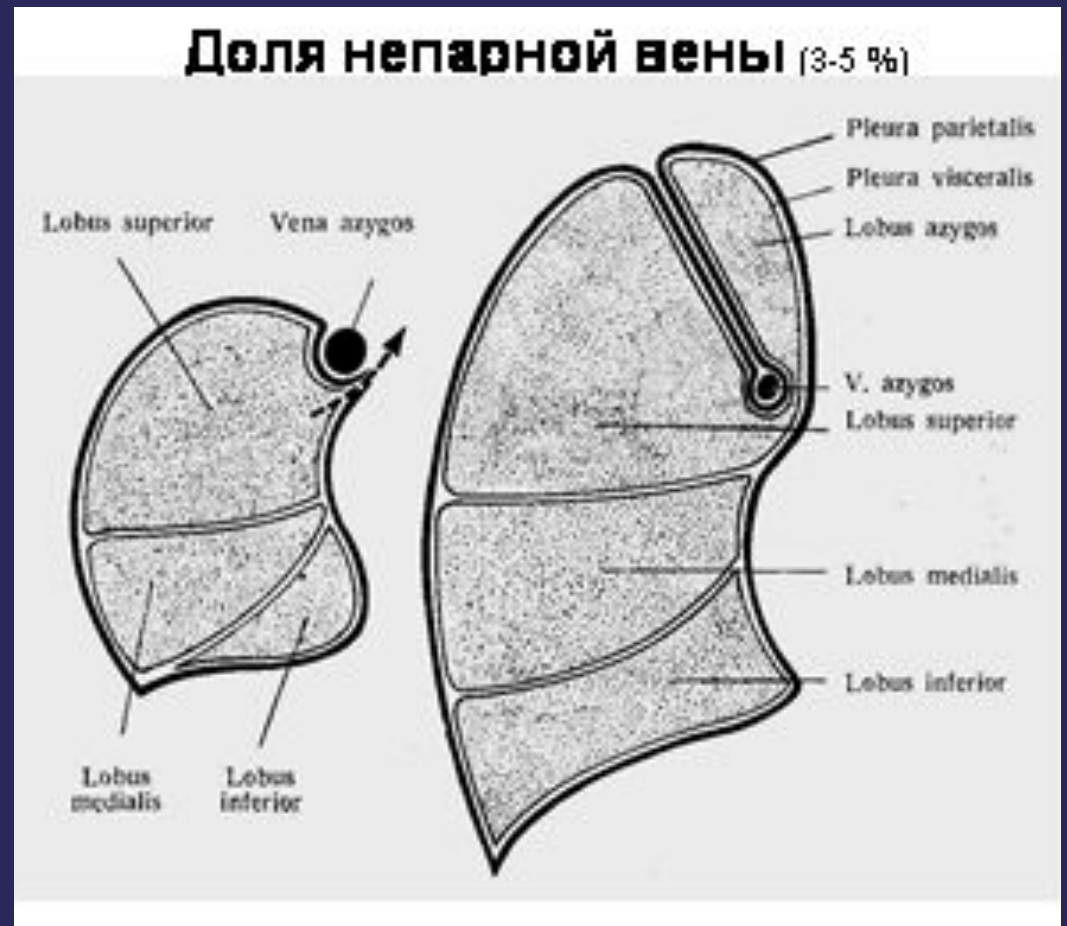
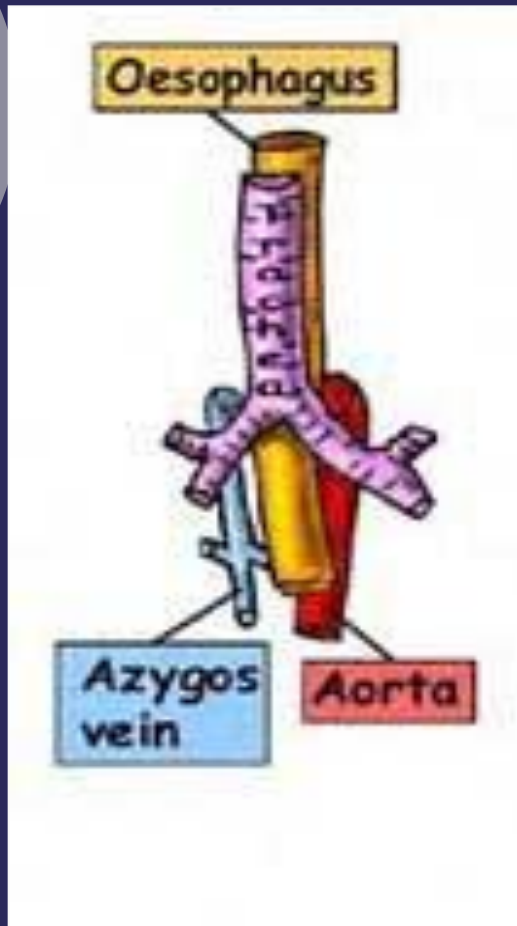
АВА гроздьевидной формы



Необычное расположение анатомических структур легкого, могущее иметь клиническое значение

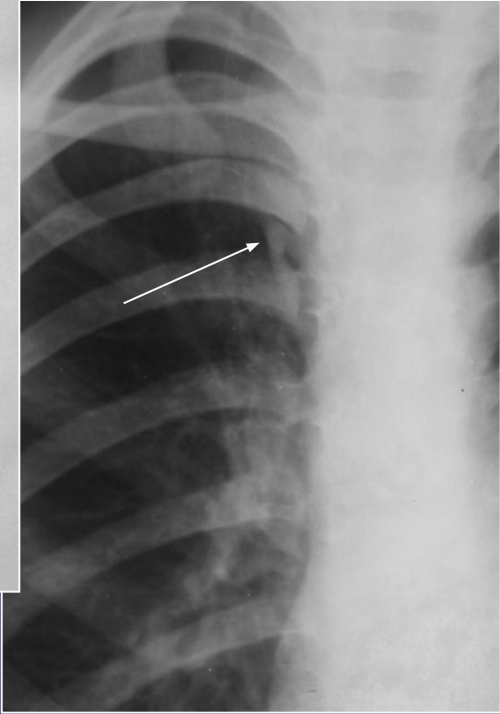
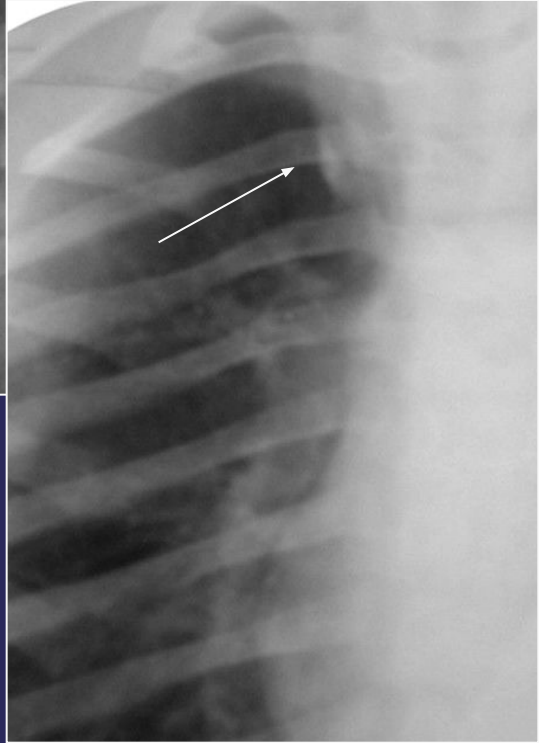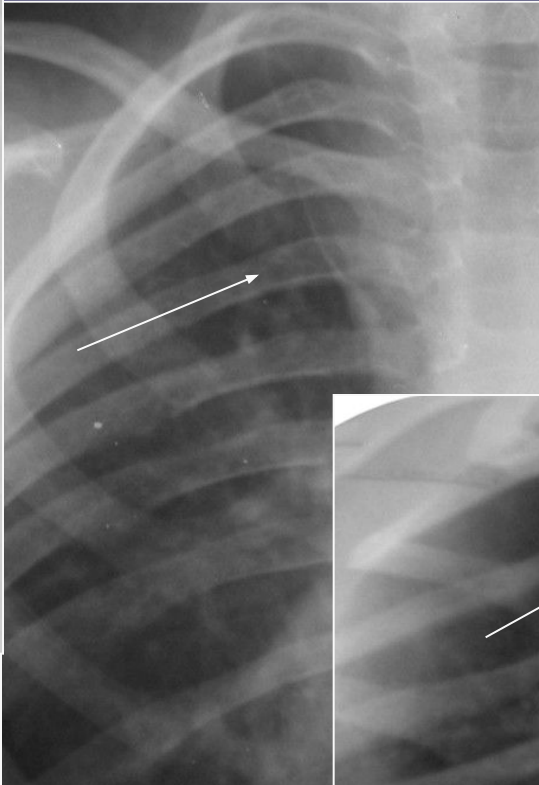
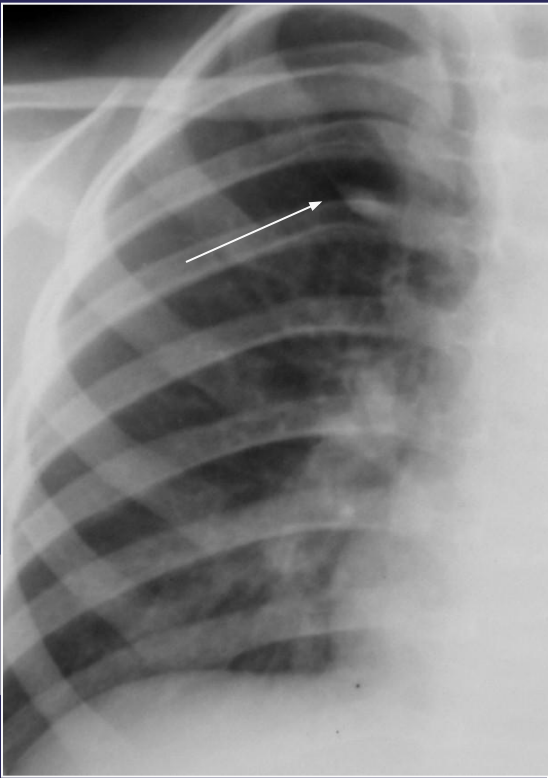
- ▣ Доля непарной вены
- ▣ "Зеркальное" легкое
- ▣ Обратное расположение легких
- ▣ Трахеальный бронх

Непарная вена



Прямой признак доли непарной вены

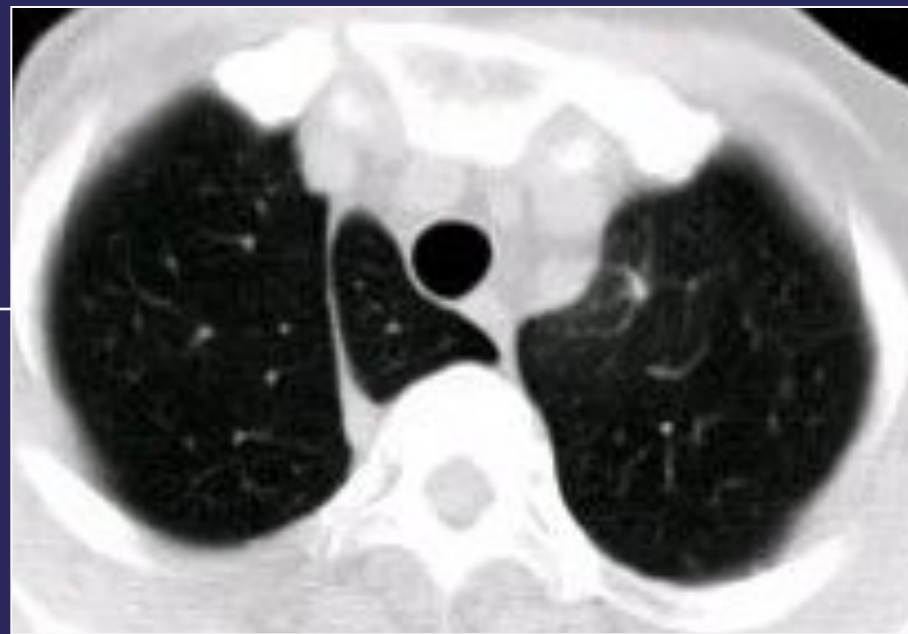- Дугообразная волосяная линия, направленная от верхушки легкого (выше ключицы) к верхнему отделу корня и заканчивающаяся вблизи корня фигурой капли



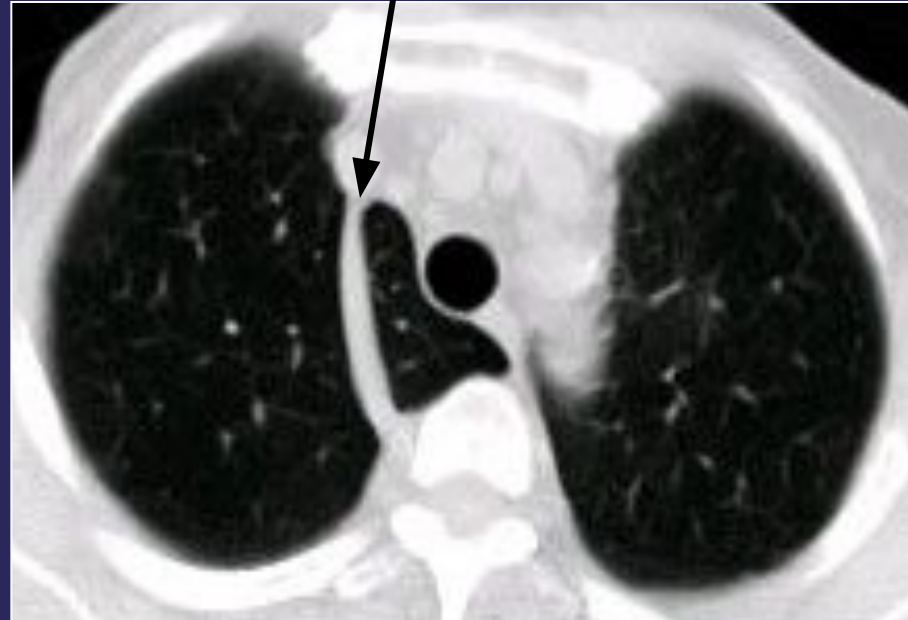
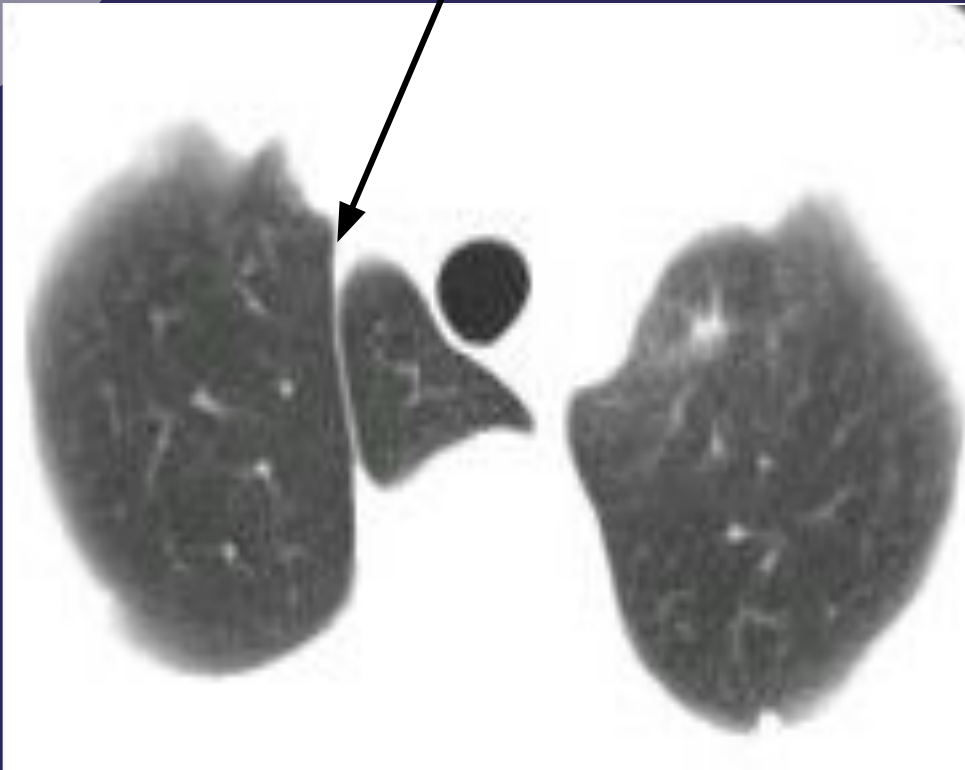
Доля непарной
ВЕНЫ

Доля непарной вены

Дупликаатура плевры

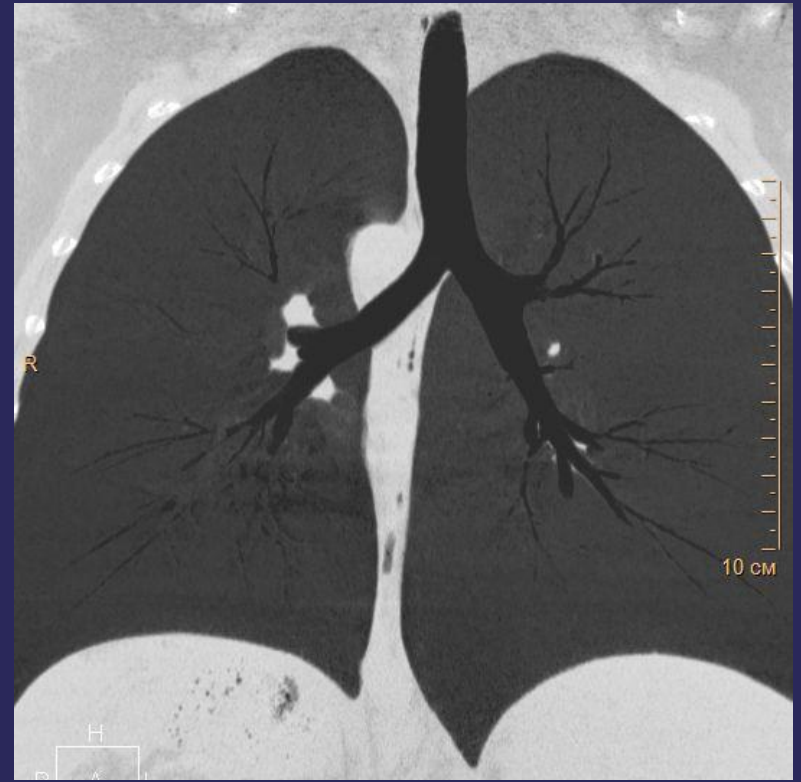
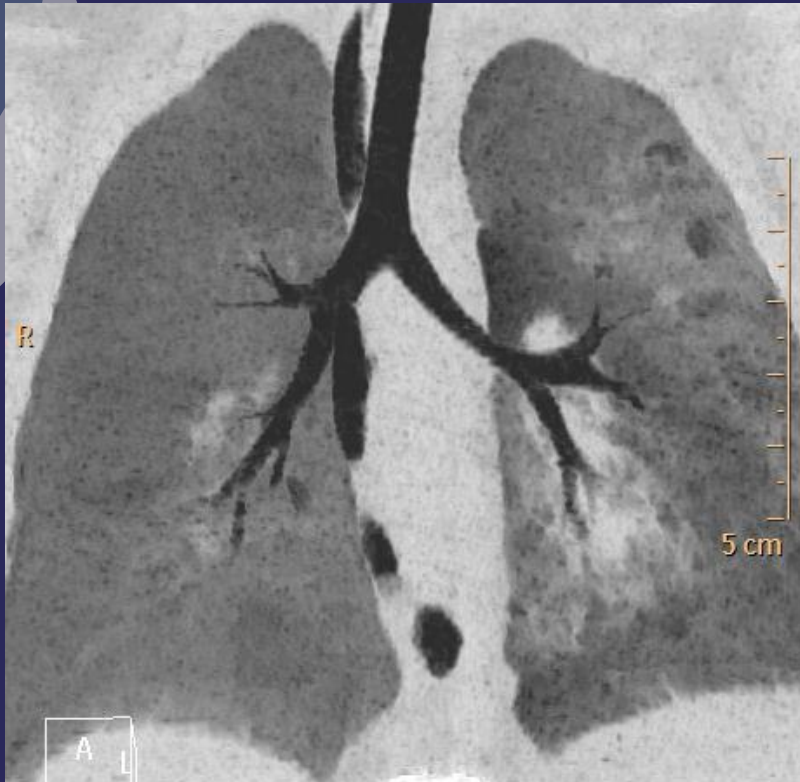


V. azygos

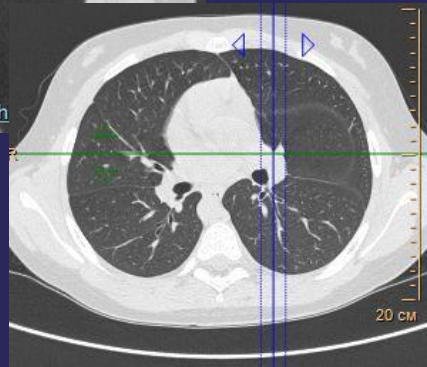
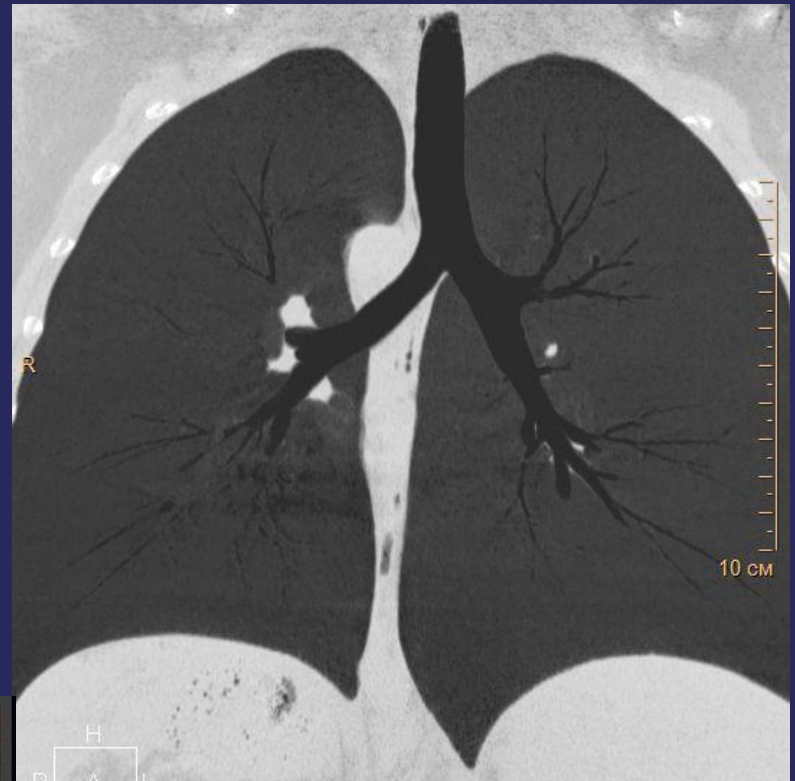
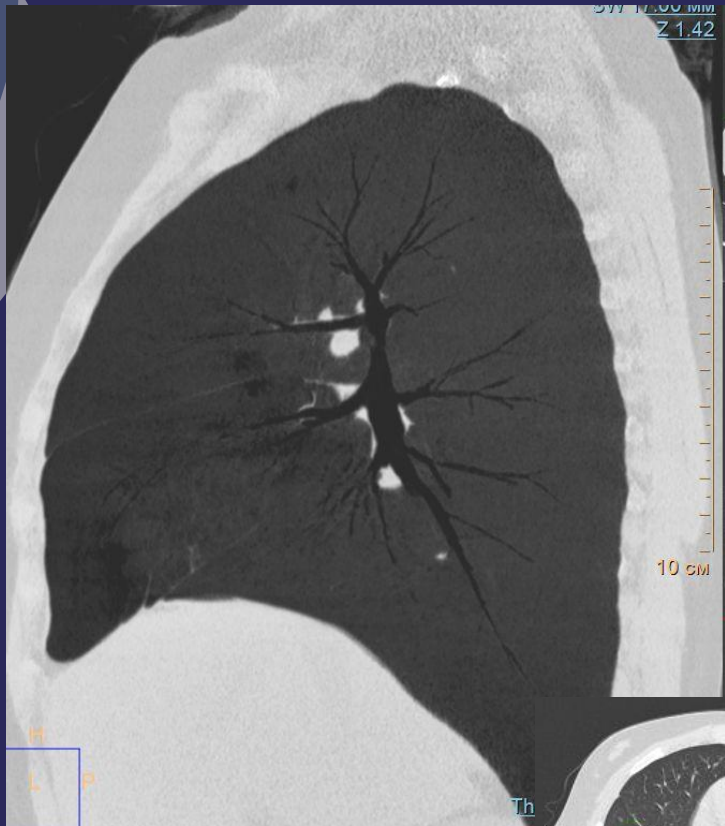


-
- **Обратное расположение легких** – правое имеет 2-долевое строение, левое – 3-долевое
 - **«Зеркальное» легкое** – обратное расположение легких и органов средостения (входит в триаду синдрома Картагенера)

Обратное расположение легких



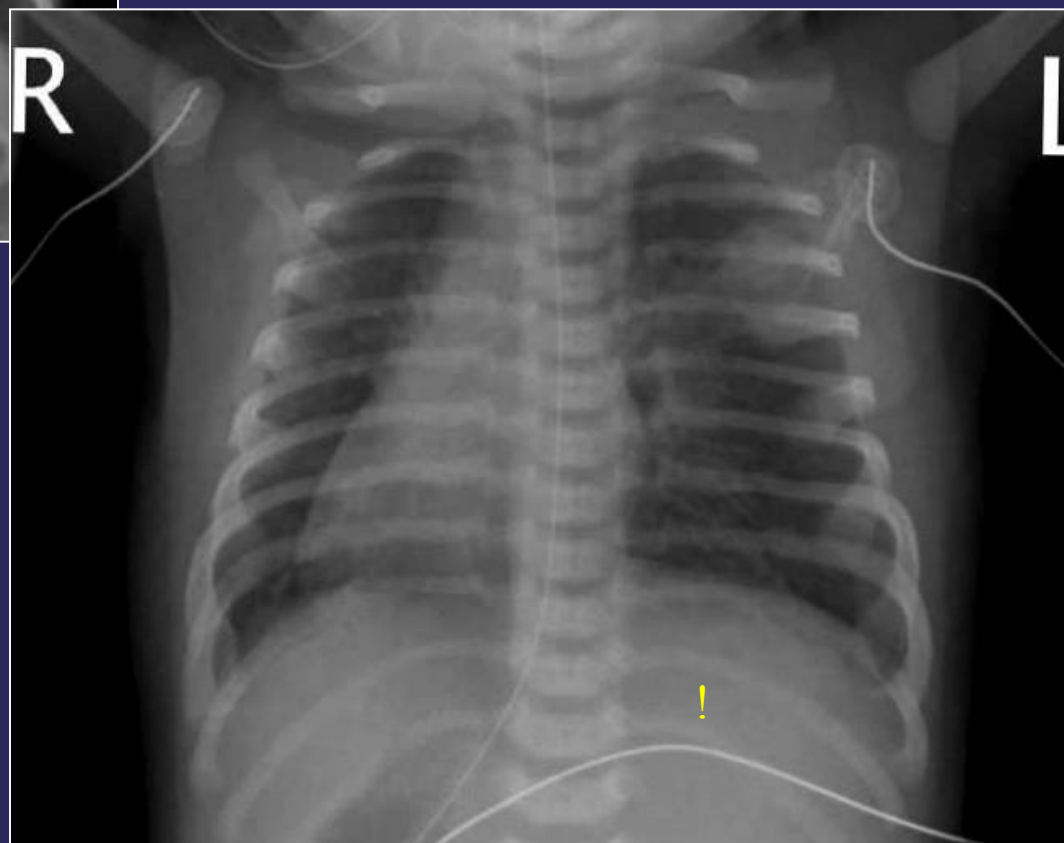
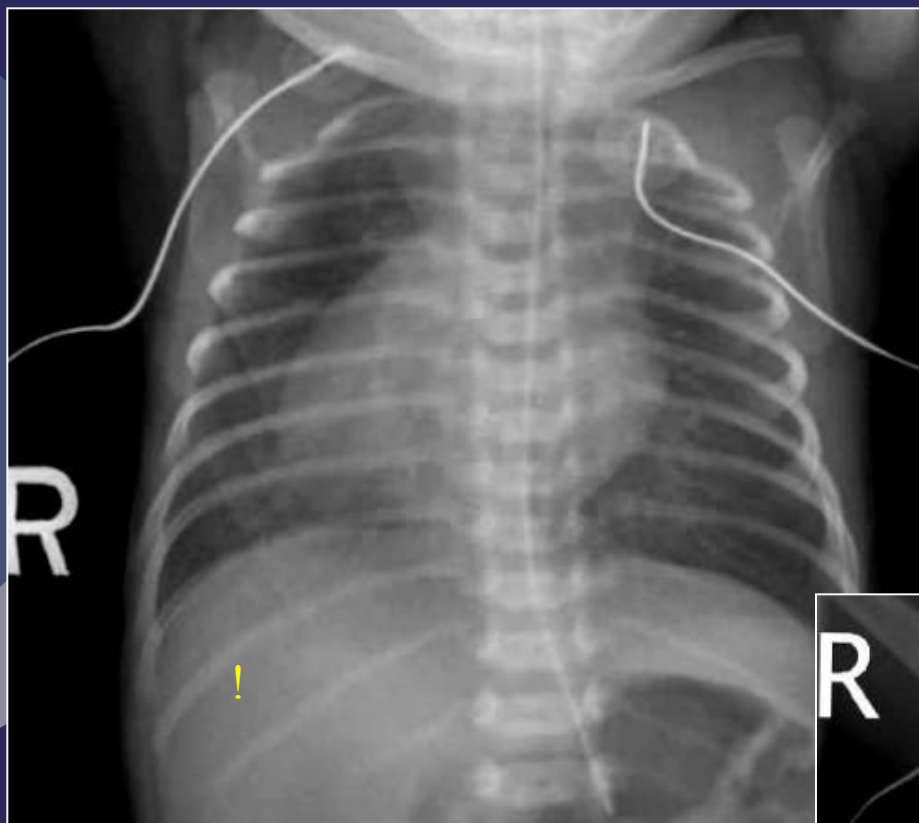
Обратное расположение легких



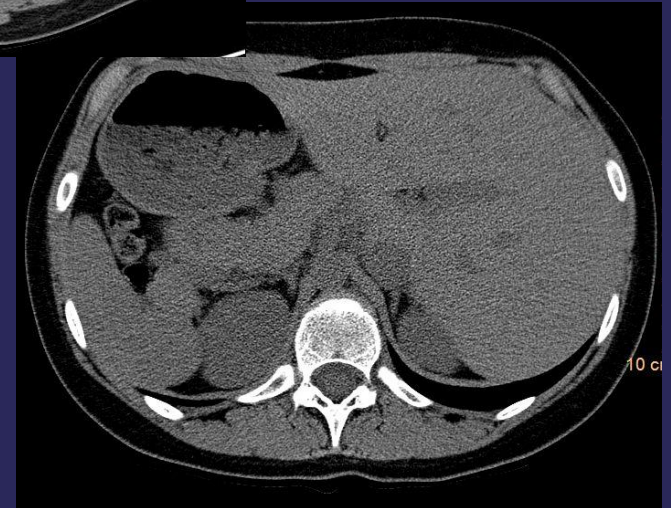
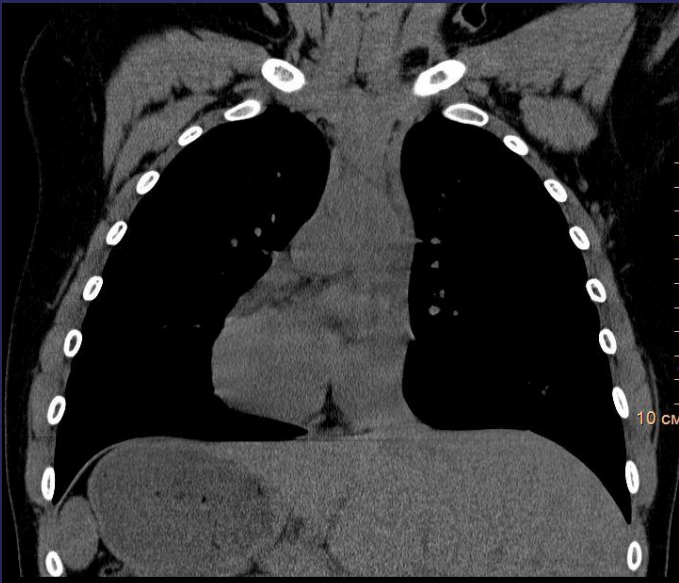
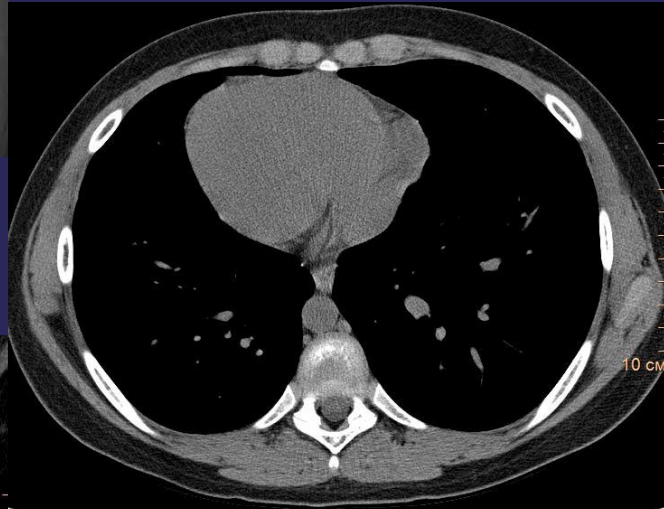
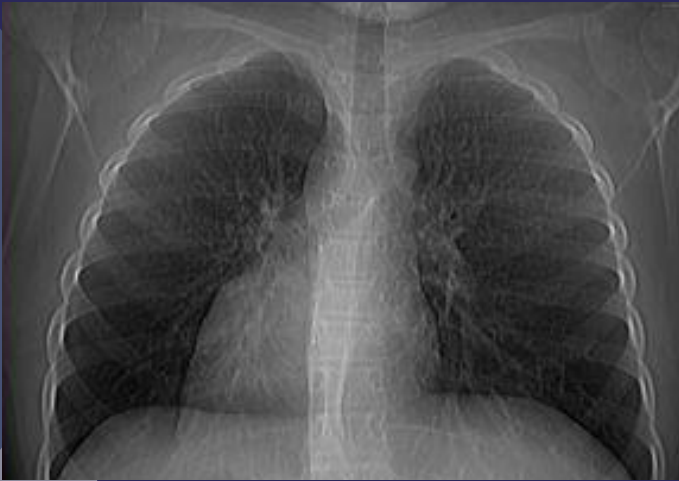Необычное расположение анатомических структур легкого, могущее иметь клиническое значение

- Доля непарной вены
- "Зеркальное" легкое
- Обратное расположение легких
- Трахеальный бронх

«Зеркальное» легкое

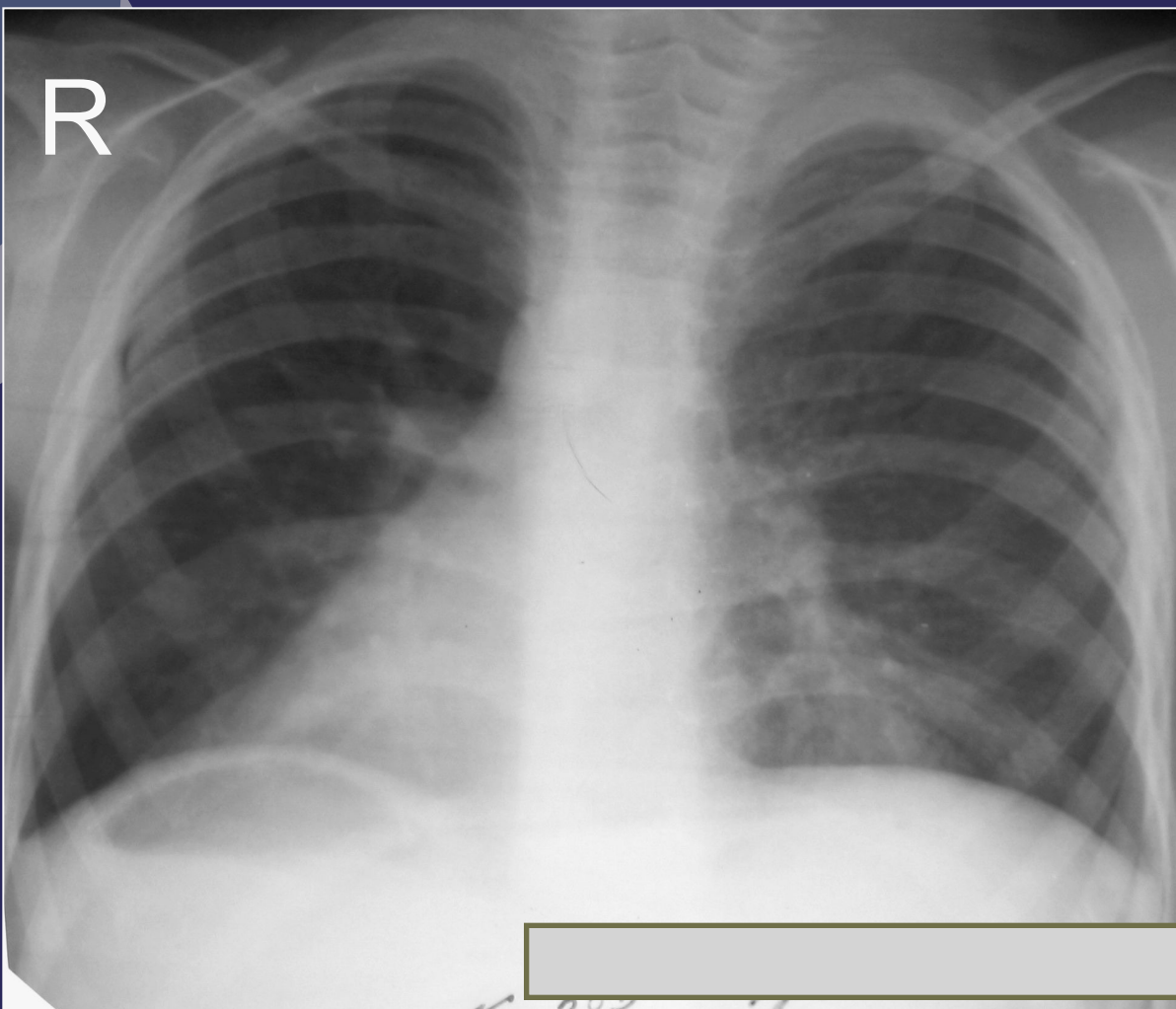
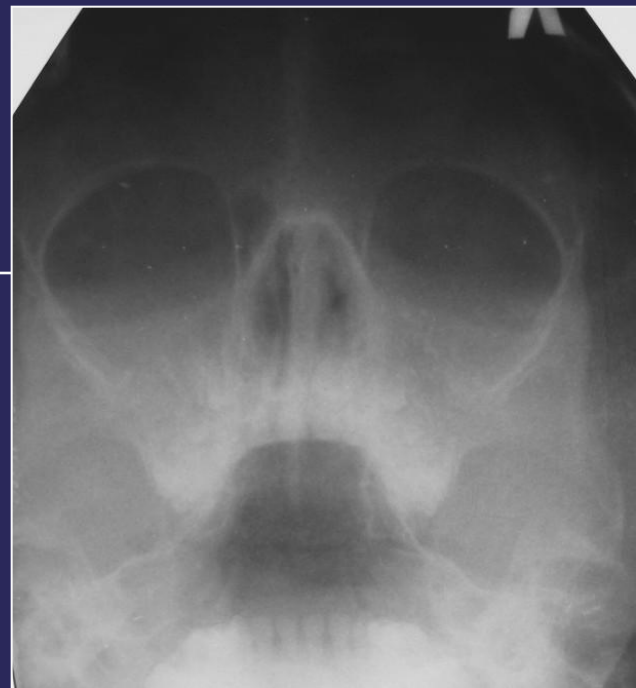

«Зеркальное» легкое



Синдром Картагенера

(3 года, из близнецов)



- «Зеркальное» легкое
- Обратное расположение внутренних органов
- Хр. риносинусит
- Синдром дисфункции ресничек
- 2-ст. бронхоэктазы

Необычное расположение анатомических структур легкого, могущее иметь клиническое значение

- Доля непарной вены
- "Зеркальное" легкое
- Обратное расположение легких
- Трахеальный бронх

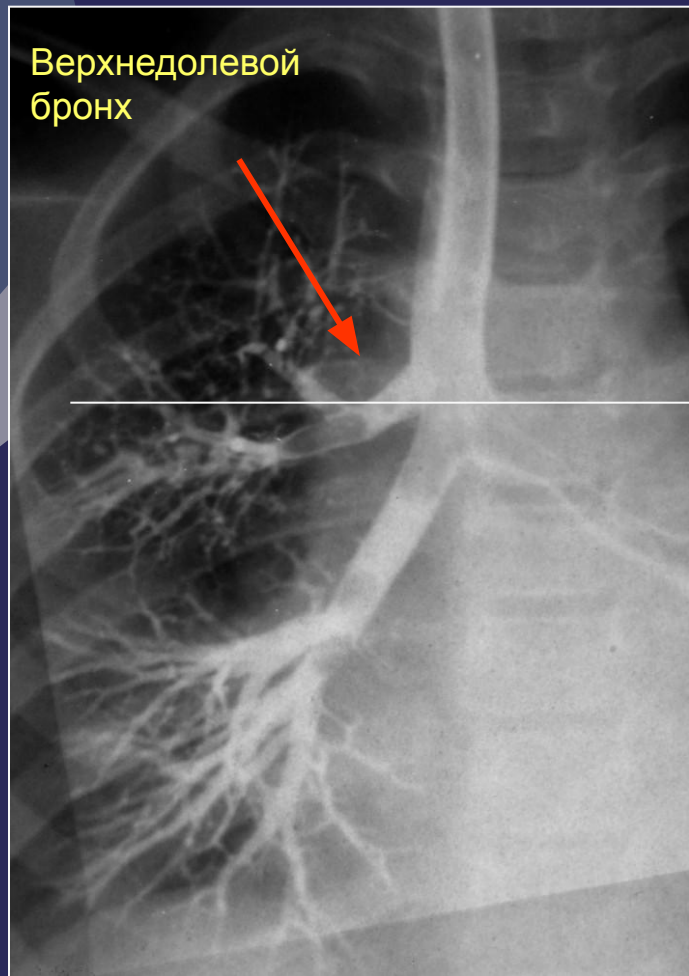
Аномалии развития бронхов

- **Сепарация** (разделение)- отдельное отхождение бронхов, в норме отходящих одним стволом
- **Фузия** (слияние) – совместное отхождение бронхов, в норме отходящих отдельно
- **Дислокация** (проксимальная, дистальная) – смещение бронхов краниально или каудально, но в пределах того ствола, от которого они отходят в норме
- **Транспозиция**– перемещение бронха выше или ниже обычного ствола отхождения
- Аномалии количества, калибра, направления

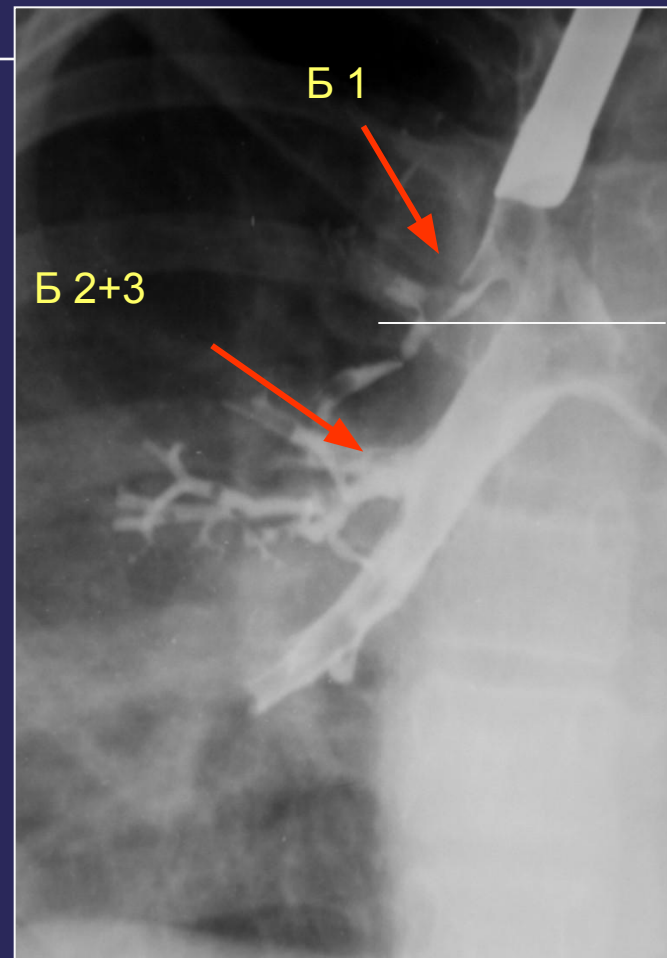
Трахеальный бронх

- Трахеальный бронх может быть:
 - сверхкомплектный бронх
 - верхнедолевой бронх или бронх одного из сегментов верхней доли, перемещенный в трахею (транспозиция)
- **Трахеальная доля** – участок легкого, вентилируемый трахеальным бронхом, отделенный от остального легкого плеврой

Трахеальный бронх

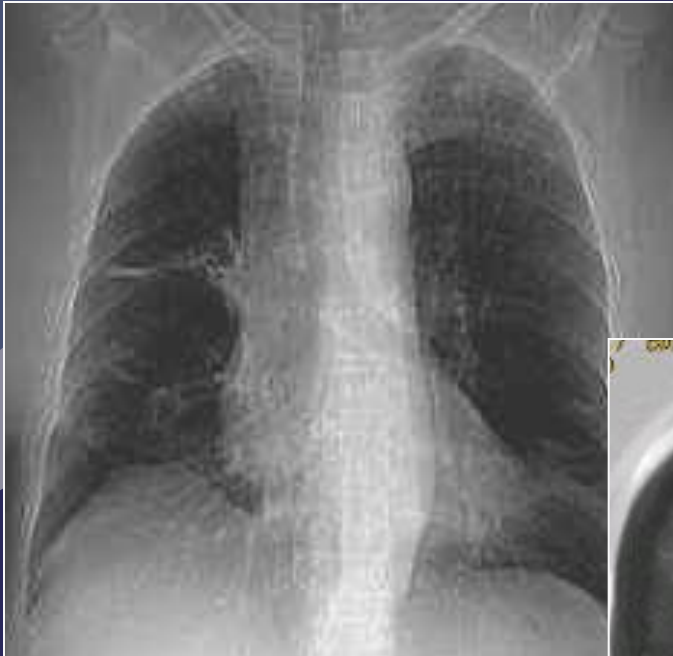

Транспозиция в/долевого
бронха в трахею

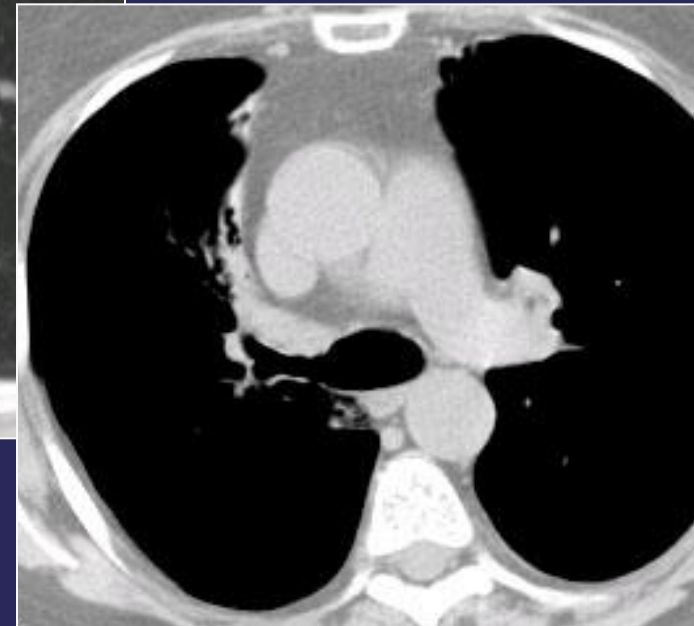
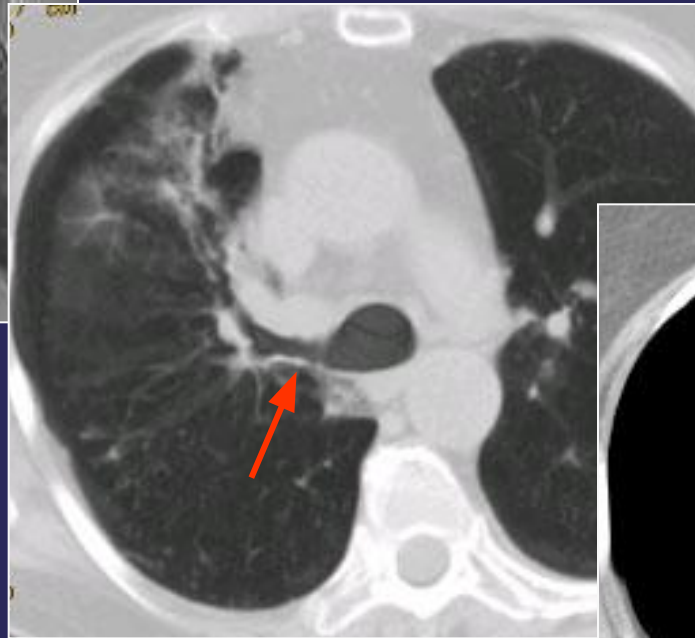


Сепарация в/долевого бронха
с транспозицией Б-1 в трахею

КТ. Трахеальный бронх

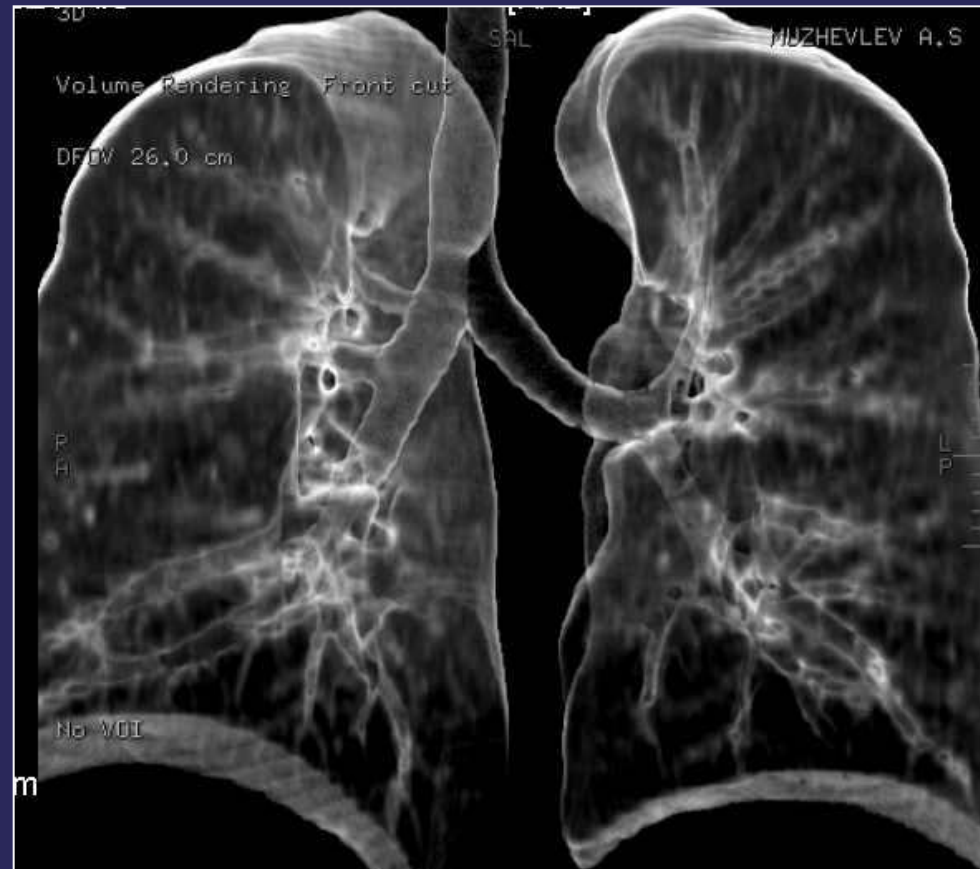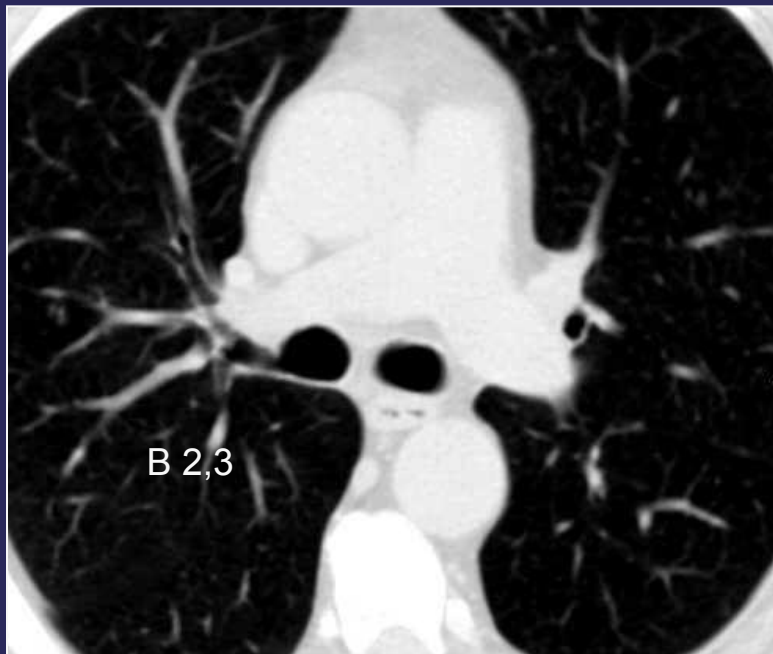
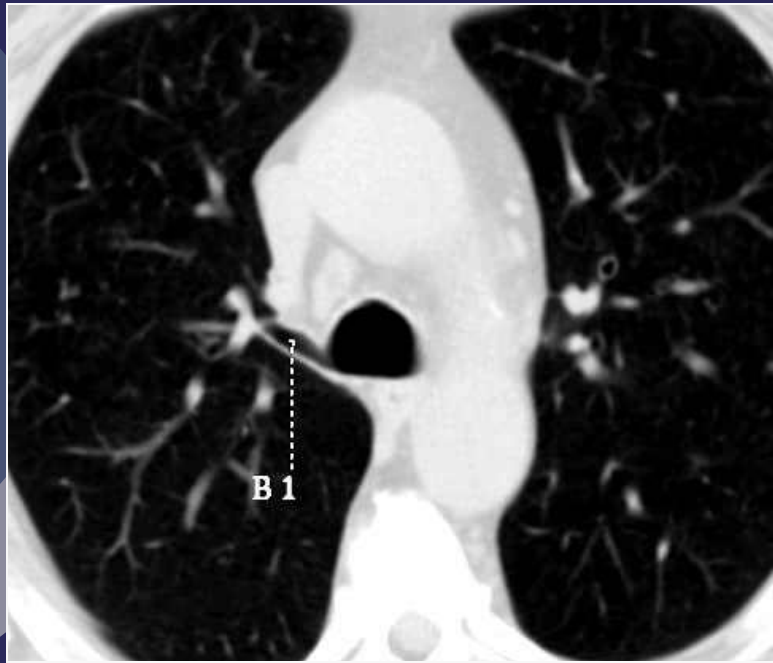


Транспозиция верхнедолевого бронха в трахею

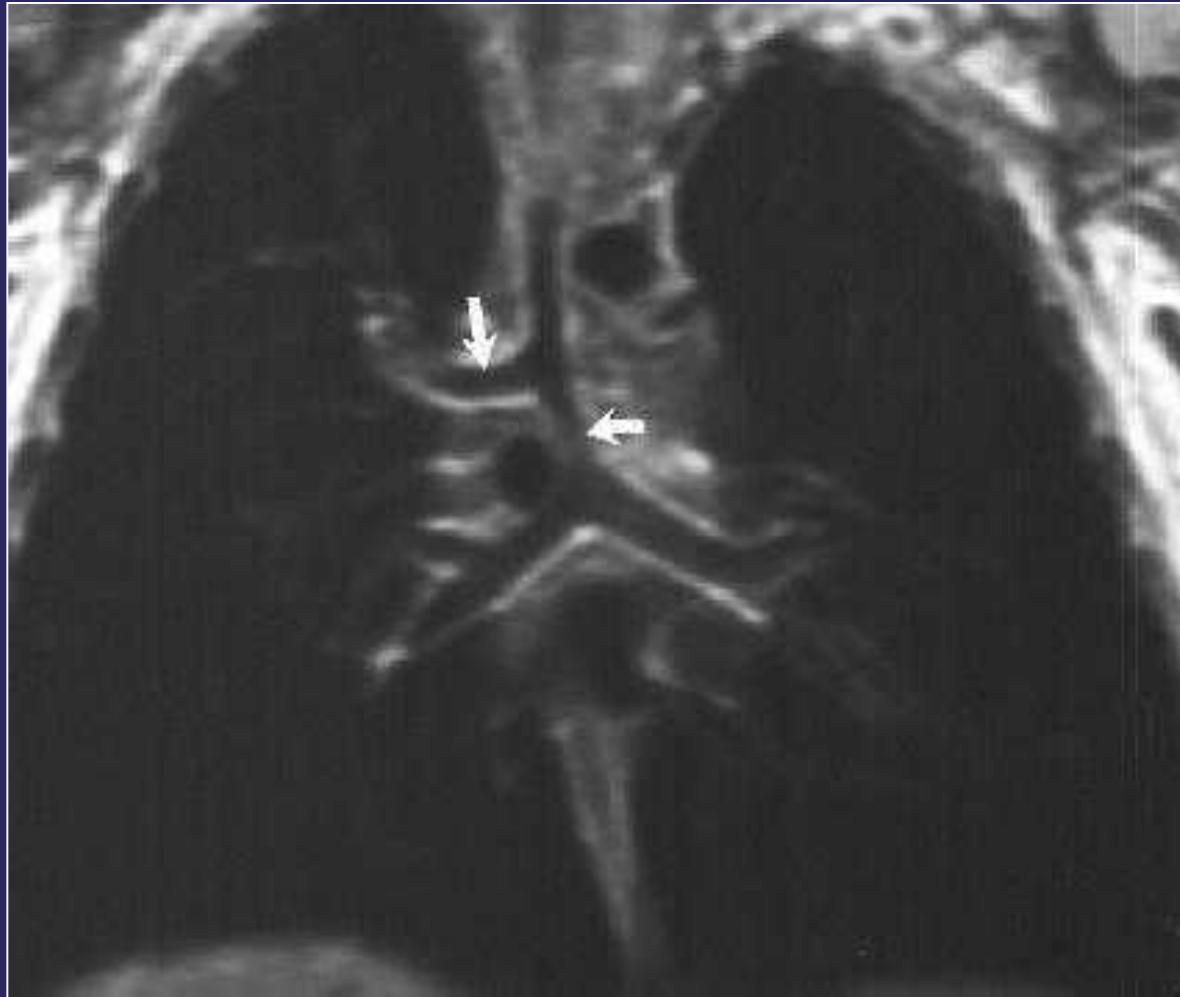

Признаки ХНЗЛ трахеальной доли

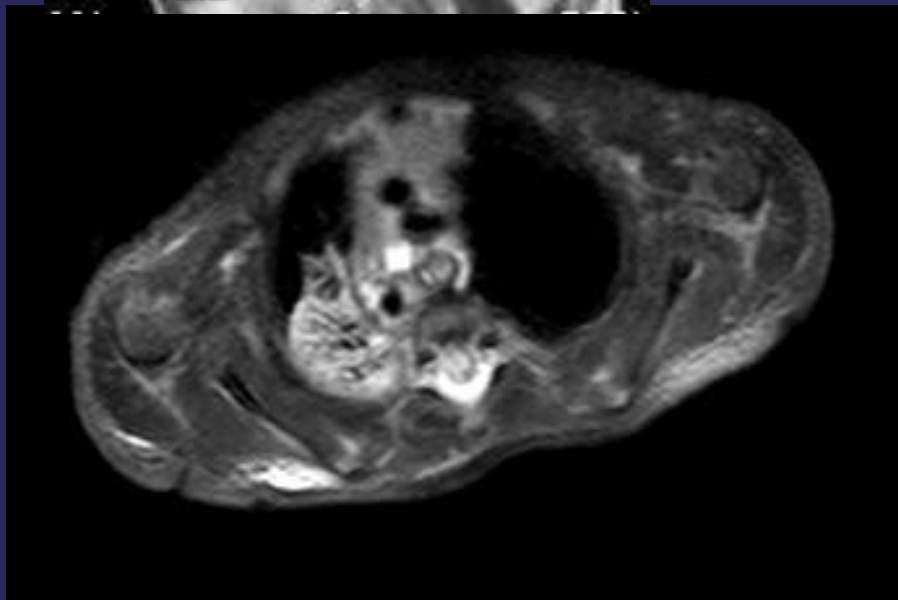
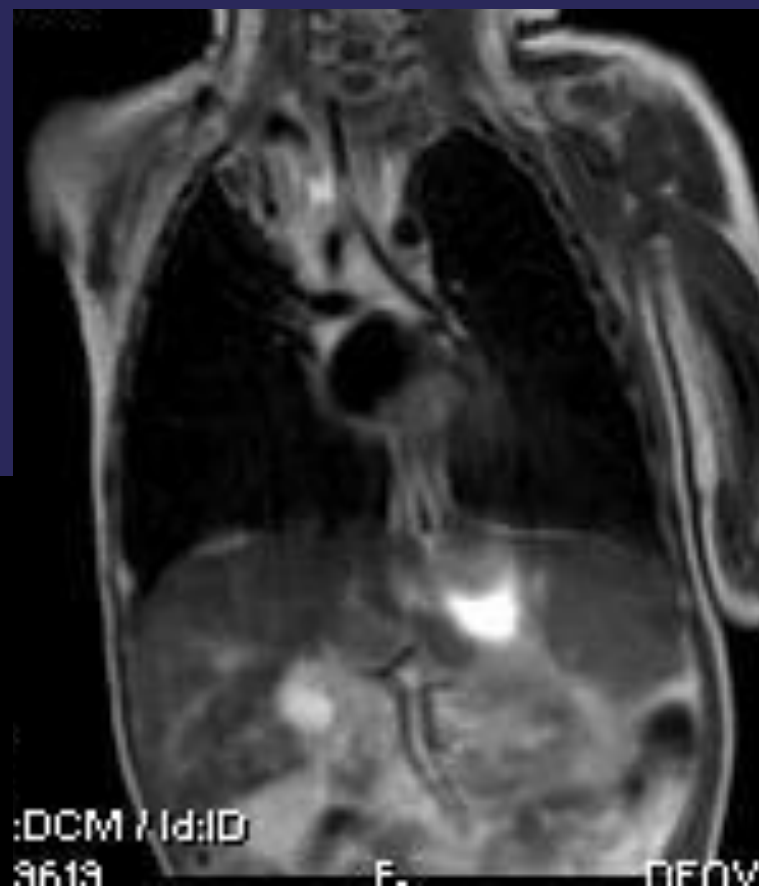
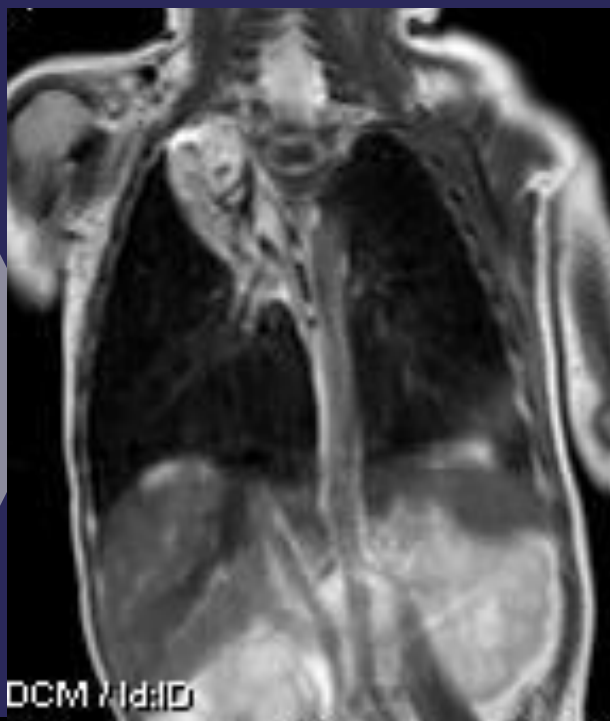
Сепарация в/долевого бронха с транспозицией Б 1 в трахею

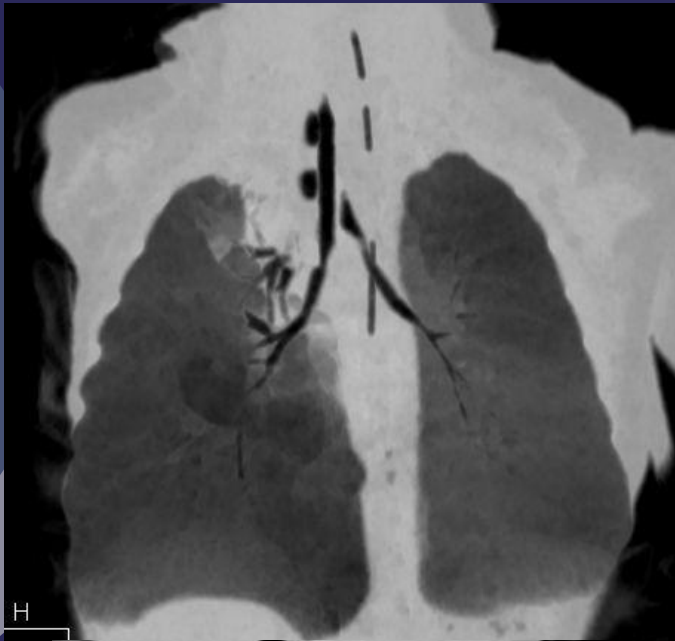

Сепарация правого в/ долевого бронха с
транспозицией Б 1 в трахею. МРТ.

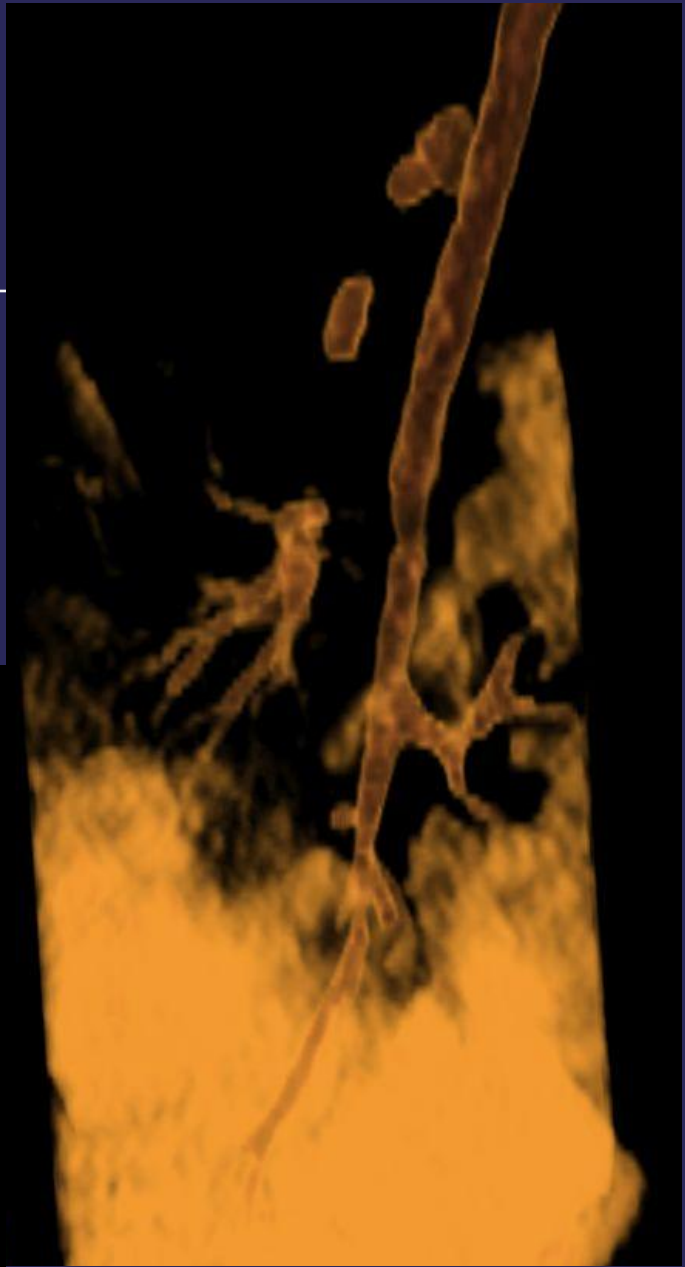
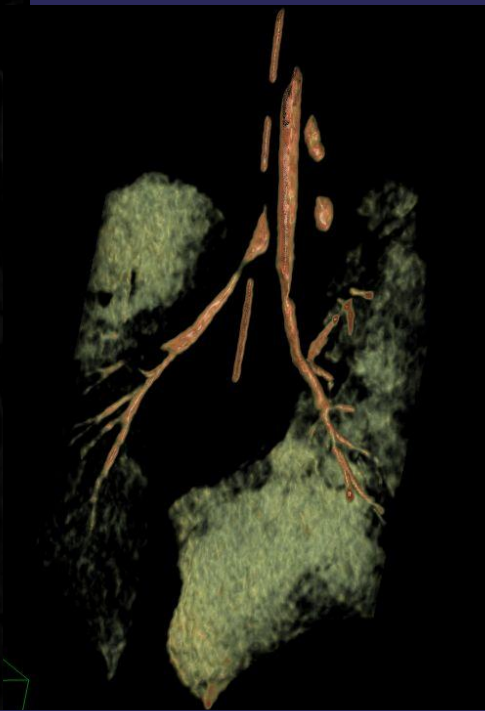
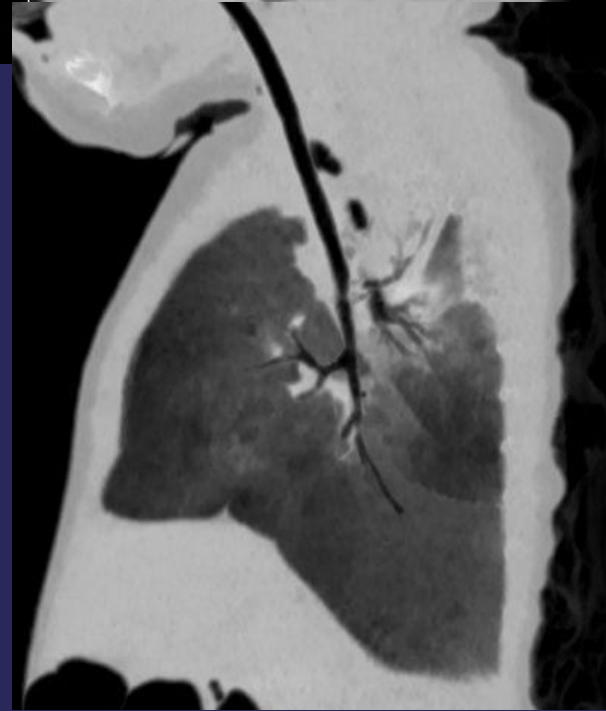
14дней

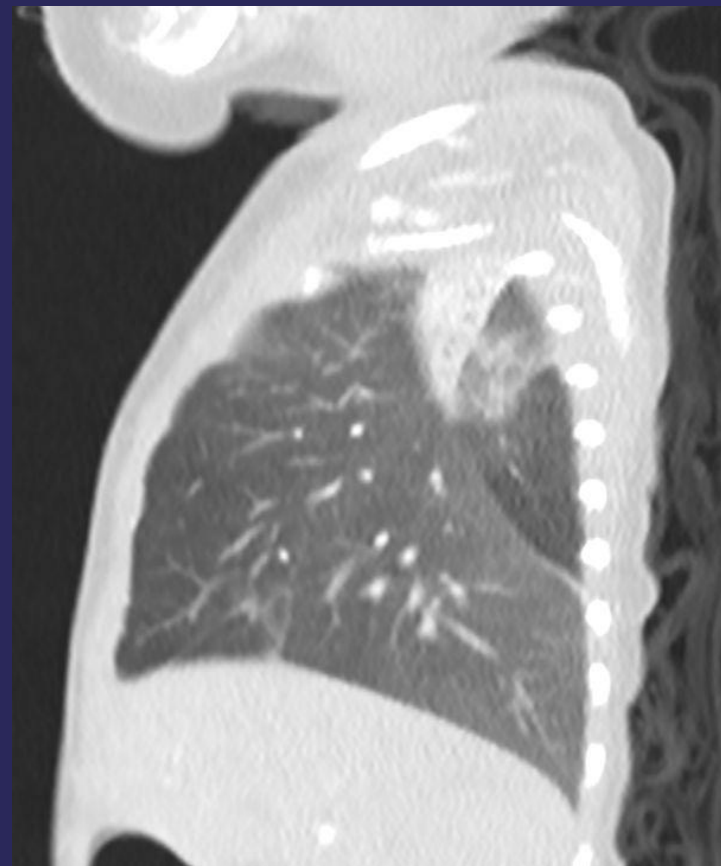
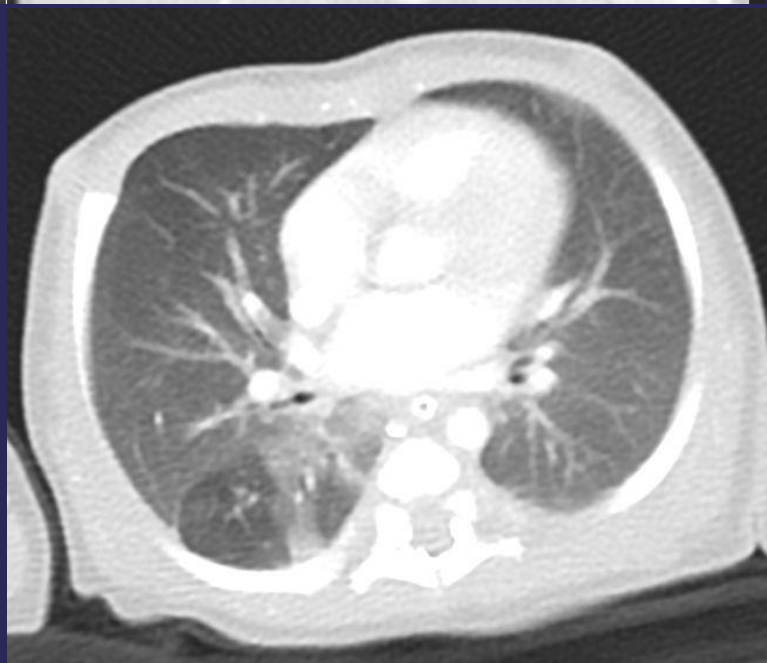
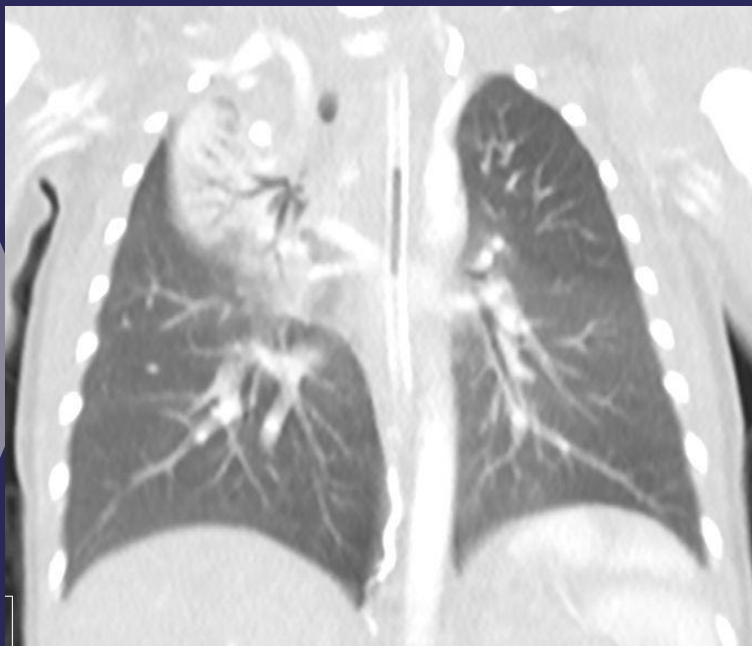


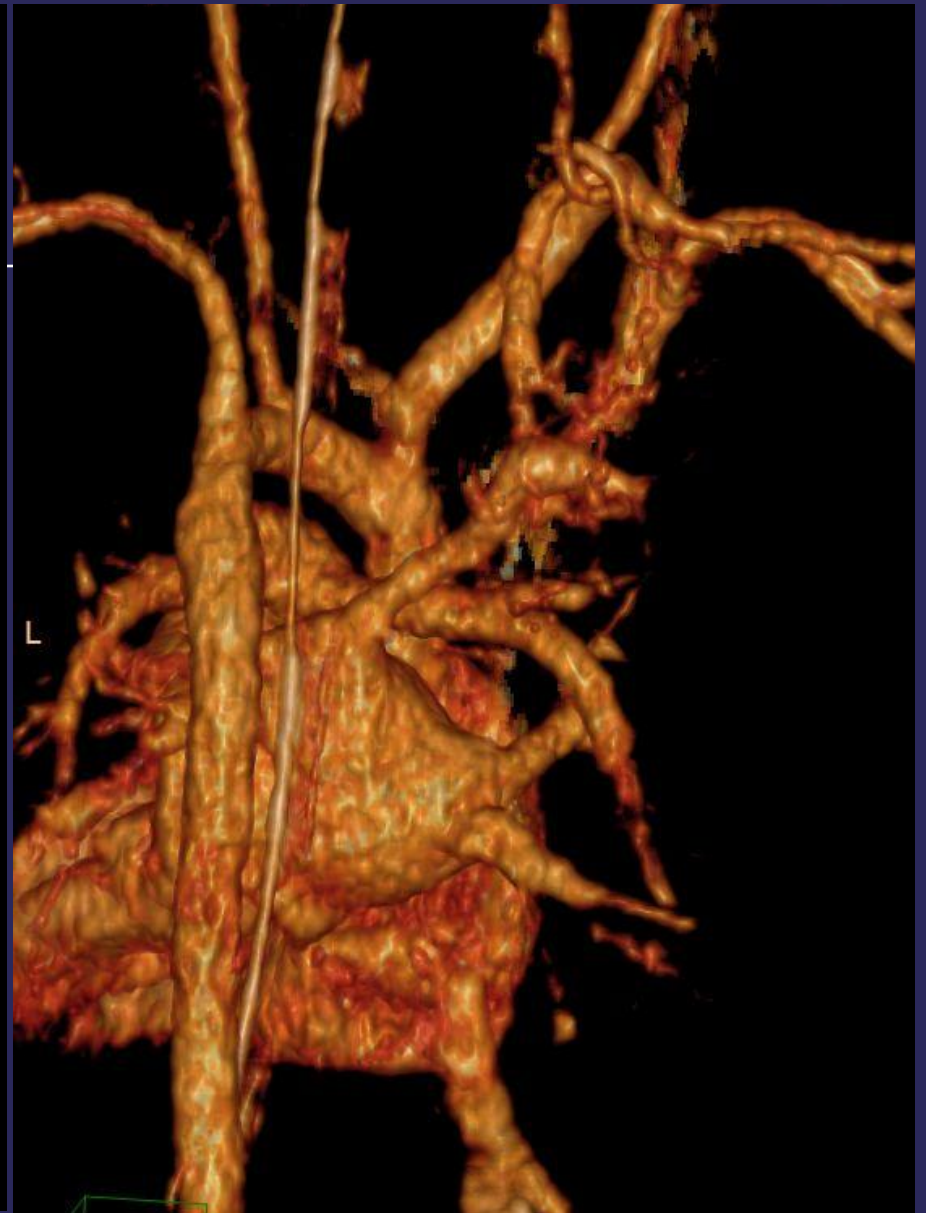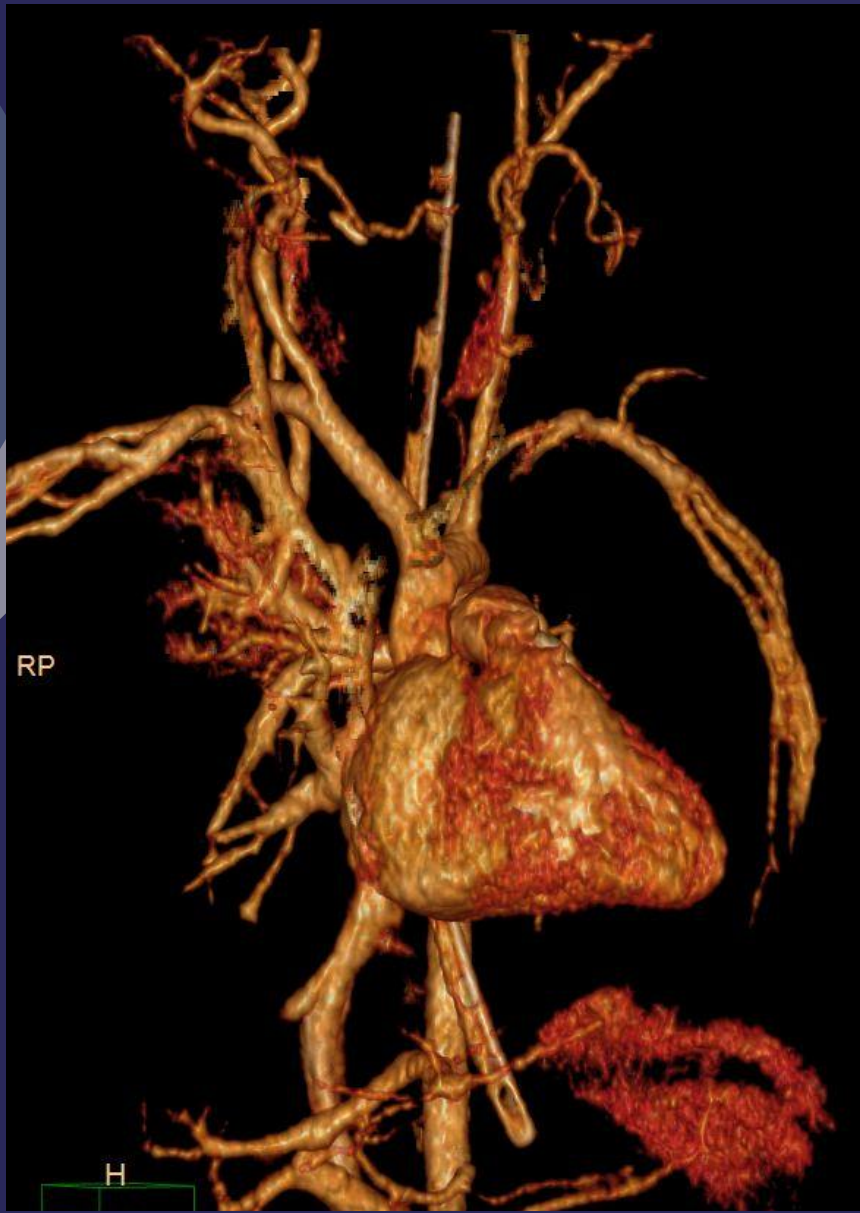


H
A



14дней

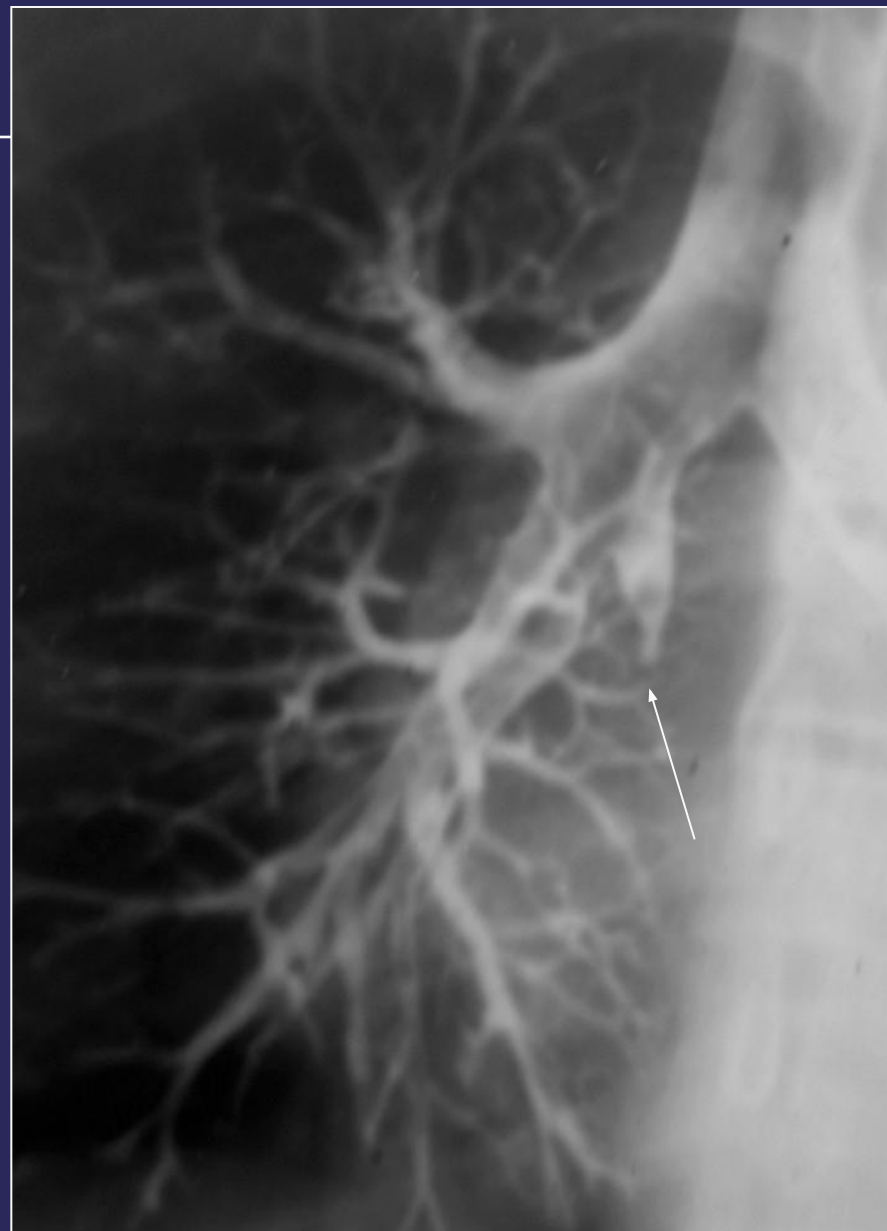
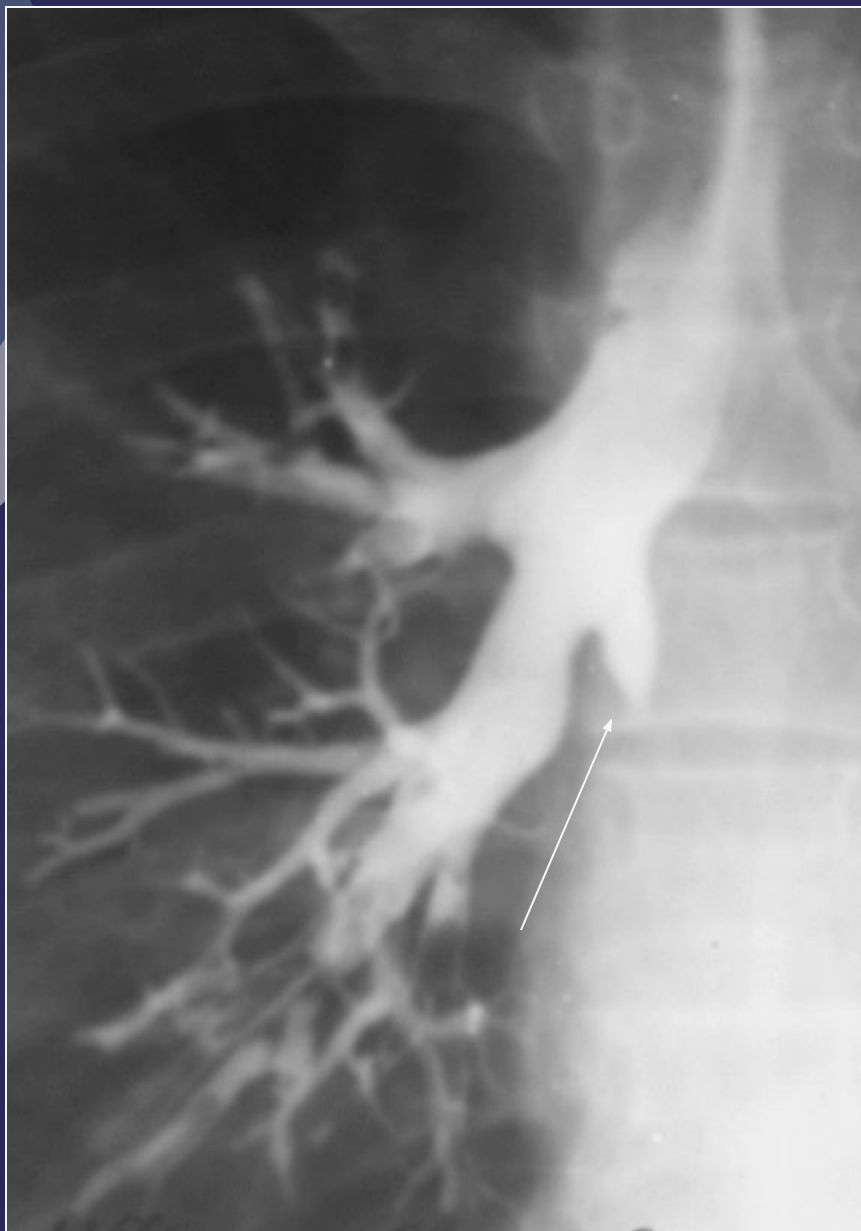

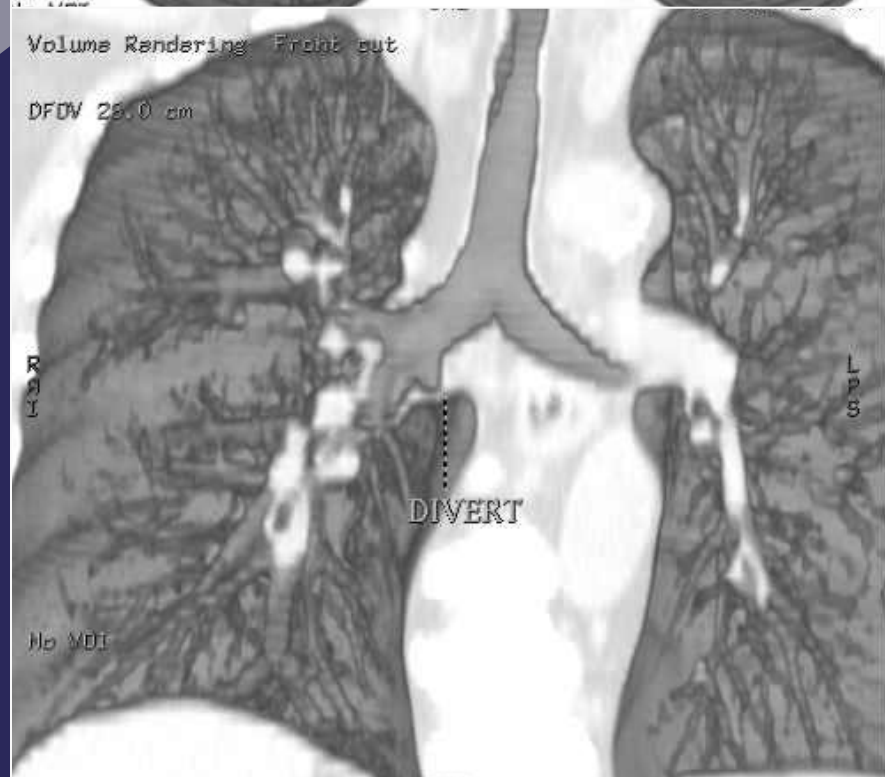
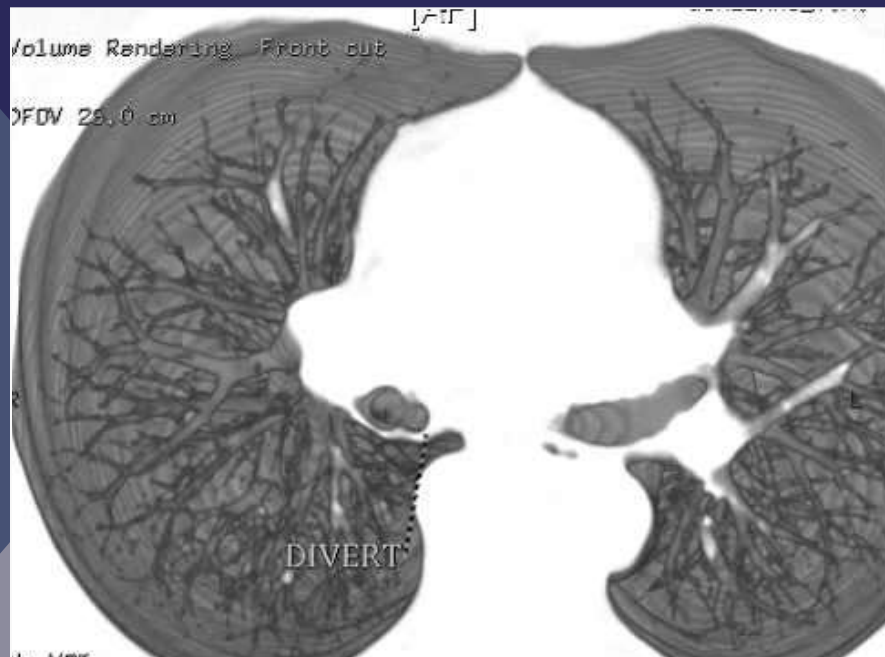


Локализованные (ограниченные) аномалии строения трахеи и бронхов

- ▣ Ограниченный стеноз трахеи и крупных бронхов
- ▣ Дивертикул бронха
- ▣ Трахеобронхопищеводные свищи

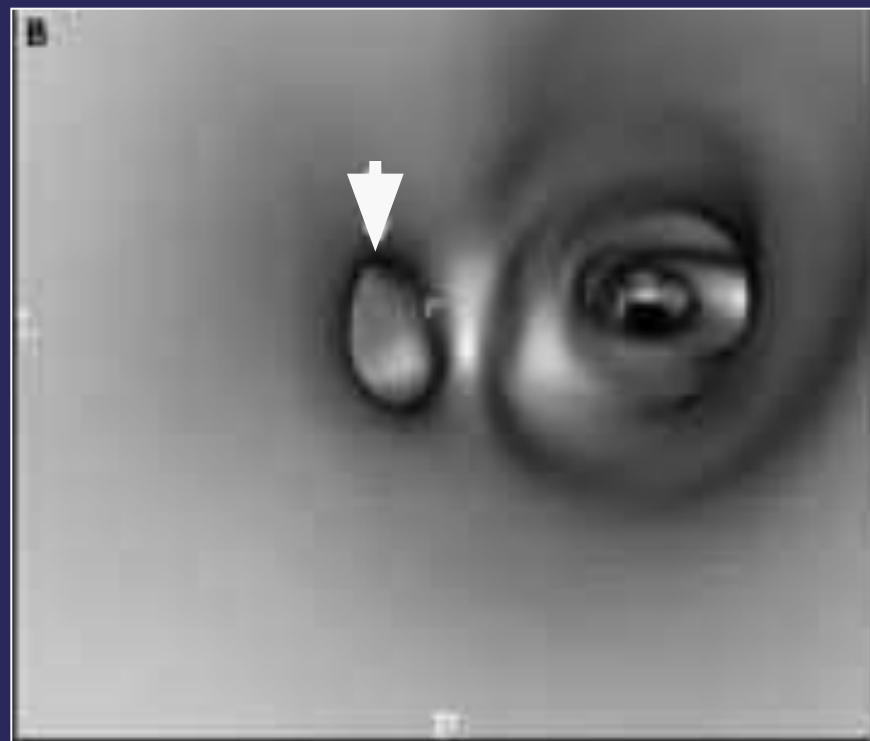Дивертикул промежуточного бронха



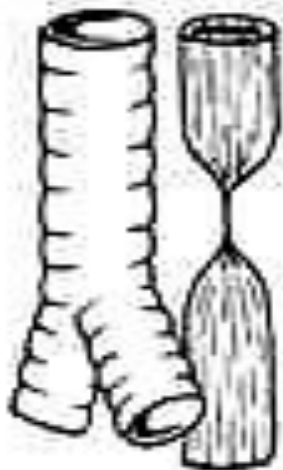


Дивертикул промежуточного бронха

- 3D реконструкция
- Виртуальная бронхоскопия



Схемы трахео-пищеводных свищей



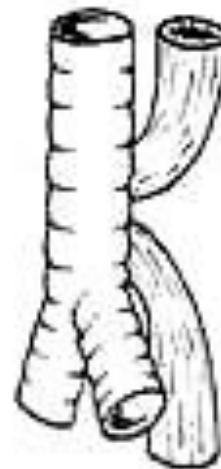Атрезия пищевода 9%



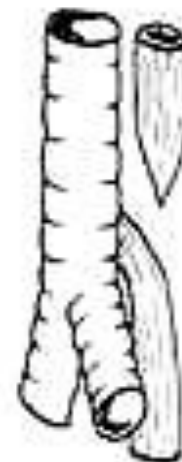Фистула без атрезии



1%

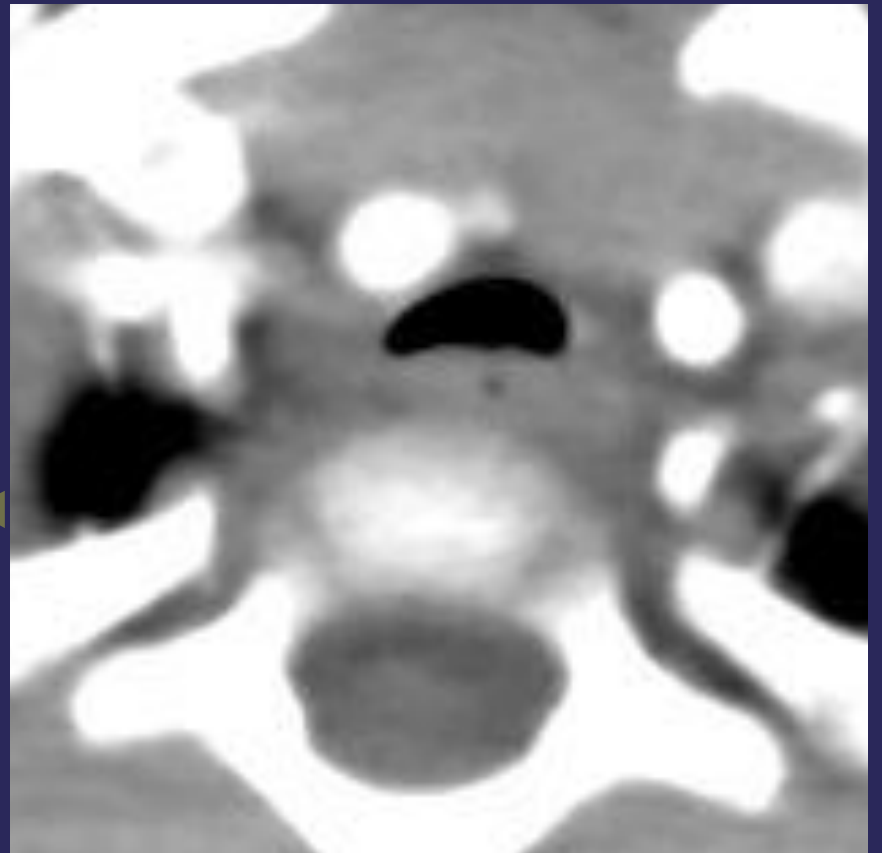
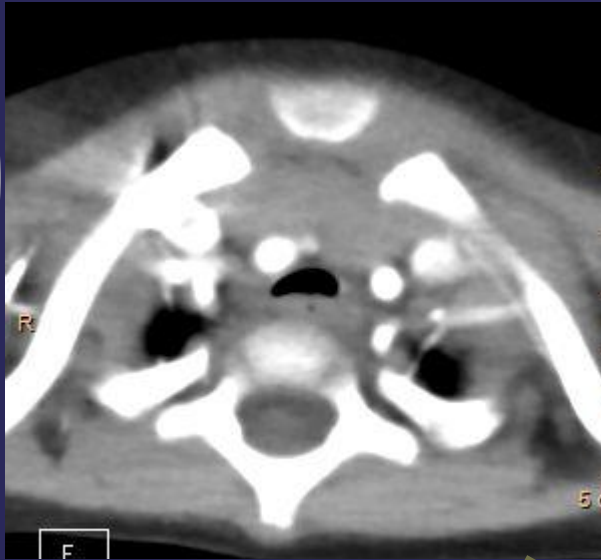


2%



82%

Атрезия пищевода + фистула





Derek Harwood-Nash, a pioneer in paediatric neuroimaging from the Hospital for Sick Children, Toronto, frequently used the adage 'If you see one brain malformation, look closely for a second. If you see two brain malformations look very closely for a third!'

Благодарю за внимание



al-riyadh.org
Photo By Ayman Aljamaz

