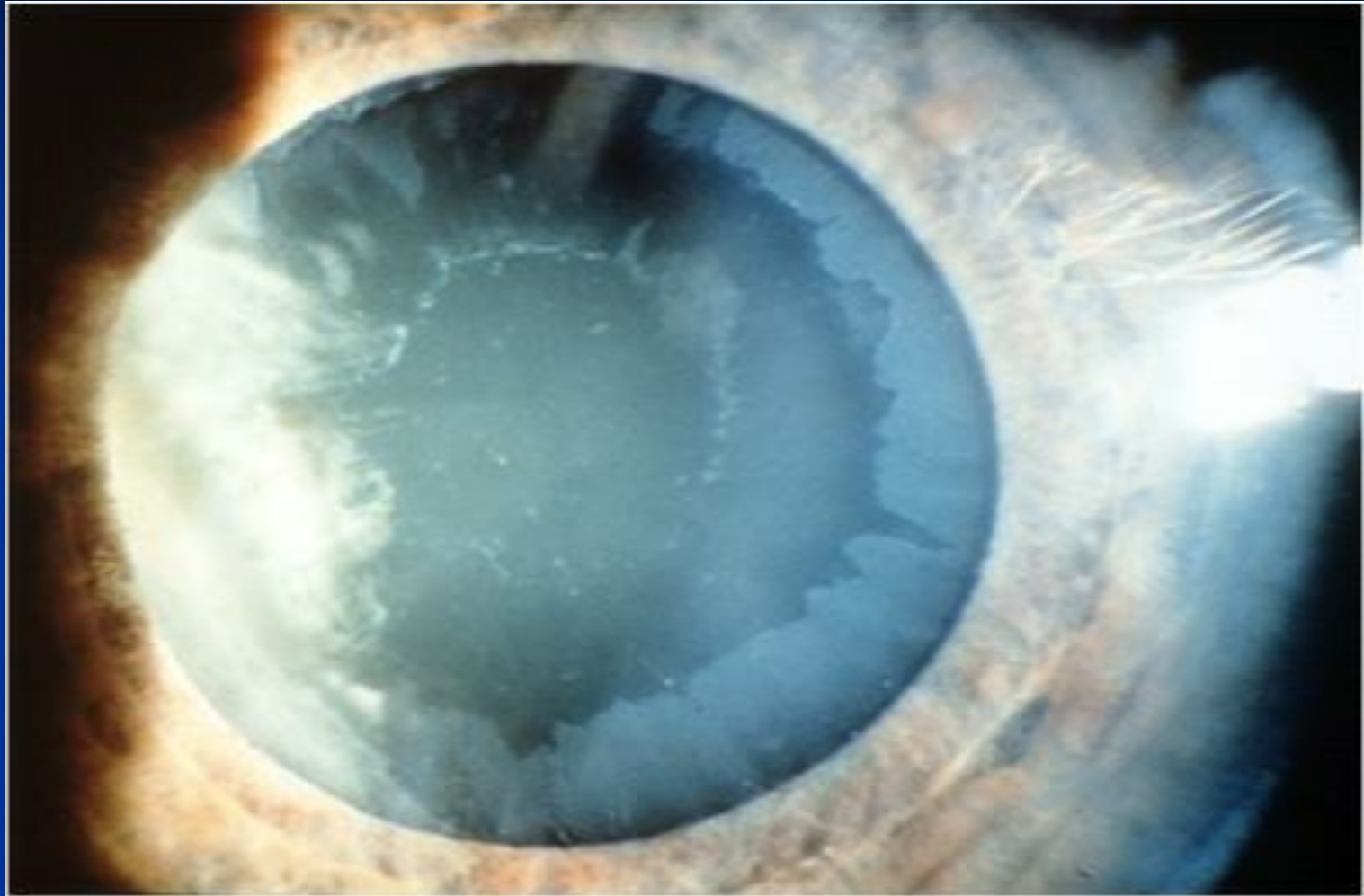


# ПСЕВДОЭКСФОЛИАТИВНАЯ ГЛАУКОМА

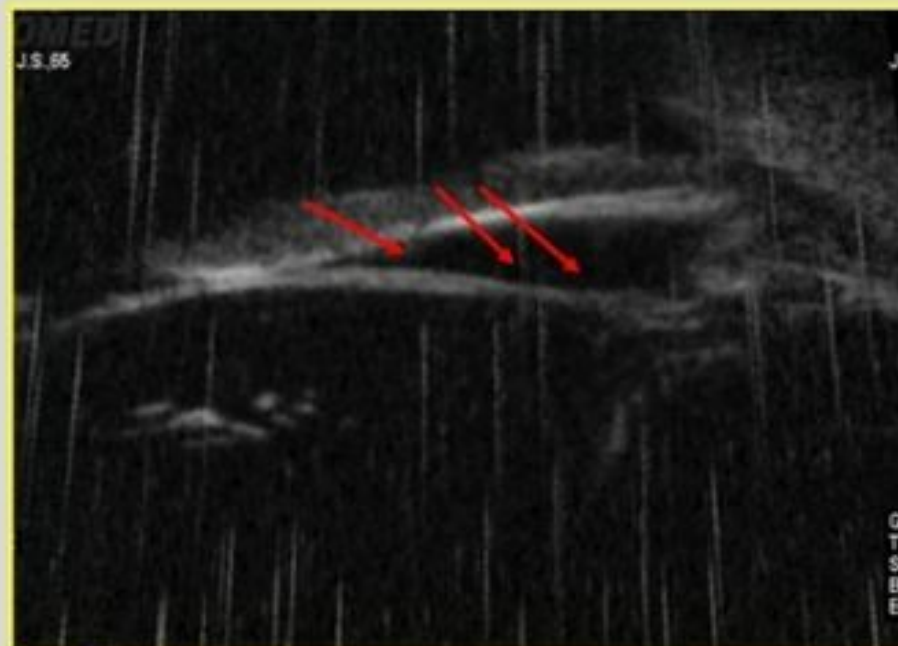
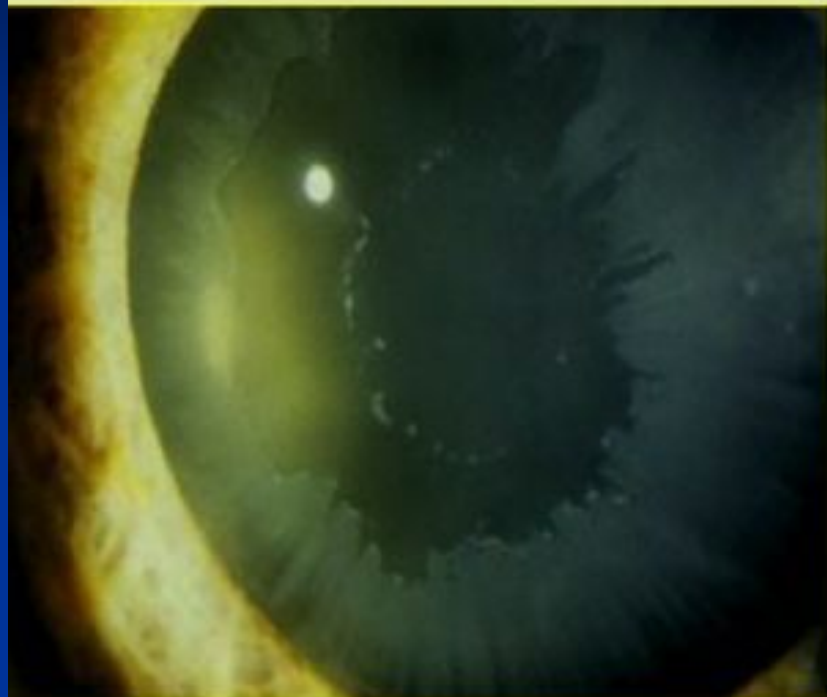


Выполнила: врач-интерн Максименко Е.В.

# ПСЕВДОЭКСФОЛИАТИВНЫЙ СИНДРОМ

Характеризуется отложением псевдоэксфолиативного вещества на всех структурах переднего отдела глазного яблока, где они соприкасаются с внутриглазной жидкостью; дистрофическими изменениями радужки и цилиарного тела; уменьшением прочности цинновой связки; усилением пигментации угла передней камеры; нарушением гидродинамики глаза, а в поздних стадиях процесса - помутнением хрусталика. В углу передней камеры псевдоэксфолиативные отложения в виде серых комочков и отложения пигментного эпителия являются одним из проявлений деструкции трабекулярной ткани и ведут к сужению межтрабекулярных щелей.

**2 стадия ПЭС. Зернистые отложения ПЭ материала в виде плотных конгломератов по задней поверхности радужки, на капсуле, на связках**



# ПАТОГЕНЕЗ:

- ❑ Трабекулярная блокада в результате « засорения » межтрабекулярных пространств псевдоэксфолиативным материалом и/или пигментом из пигментного слоя радужки;
- ❑ Трабекулярная эндотелиальная дисфункция (деструкция базальной мембраны трабекулярного эпителия экваториальной капсулы хрусталика, радужки и цилиарного тела).

# КЛИНИЧЕСКИЕ ОСОБЕННОСТИ

## 1. Роговица :

- а ) псевдоэксфолиации на эндотелии;
- б ) отложение пигмента на эндотелии ( веретинно Krukenberg );
- в ) количество эндотелиальных клеток уменьшено;

## 2. Передняя камера :

- а) во влаге передней камере может быть взвесь крови из-за нарушения гематофтальмического барьера ( псевдоувеит );

## 3. Радужка :

- а ) псевдоэксфолиации откладываются по зрачковому краю;
- б ) атрофия сфинктера: дефекты радужки и зрачковой зоны ( край, « изъеденный молью »);
- в ) пигментная дисперсия- отложения гранул пигмента в зоне сфинктера извилистыми очажками ;
- г ) внутривитреальные геморрагии ( медикаментозный мидриаз);
- д ) задние синехии.

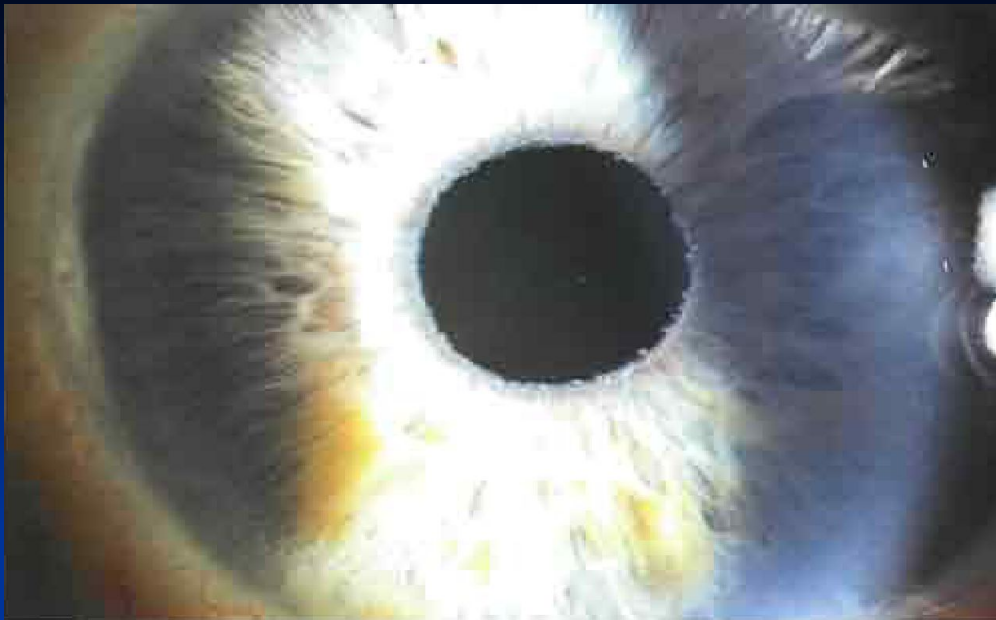# КЛИНИЧЕСКИЕ ОСОБЕННОСТИ

## 4. Хрусталик :

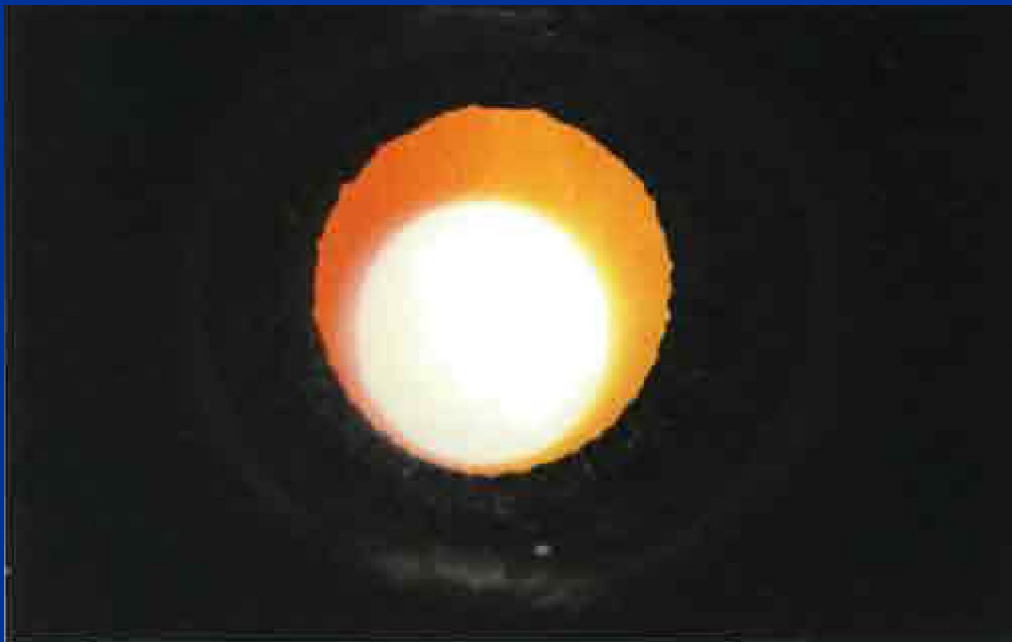- а ) псевдоэксфолиации на передней капсуле хрусталика в виде диска;
- б ) циннова связка не прочна ( может быть факодонез, подвывих или дислокация хрусталика);
- в ) ядерная катаракта- развивается чаще всего;

## 5. Гонеоскопия :

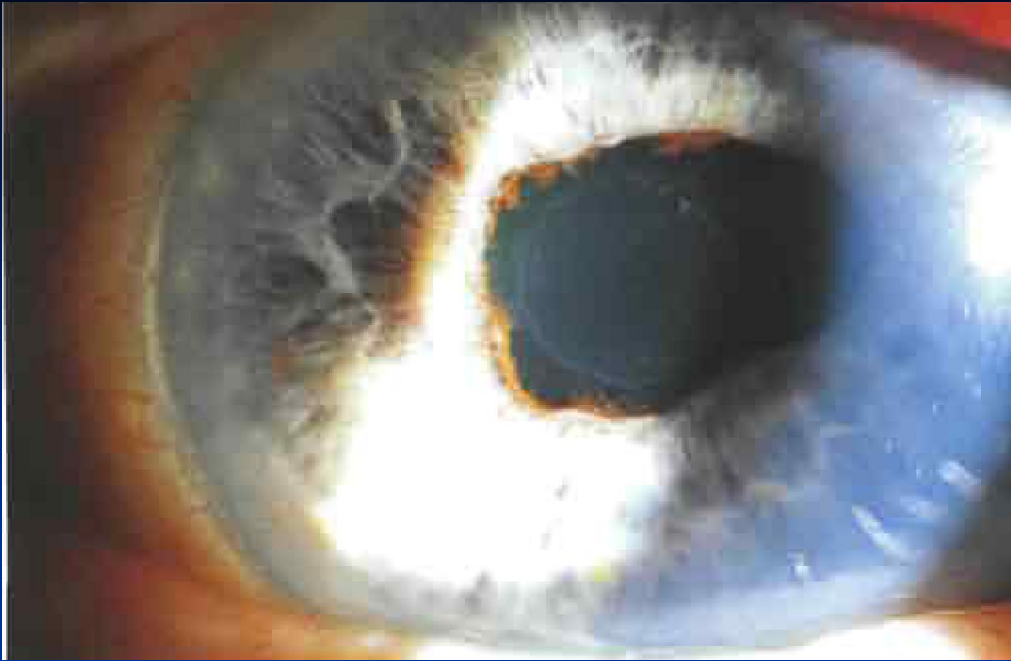
- а ) трабекулярная гиперпигментация ( чаще в нижнем отделе: в области линии Schwalbe или перед ней);
- б ) псевдоэксфолиативный материал может откладываться в самой трабекуле, подобно « перхоти »;
- в ) сужение угла передней камеры.



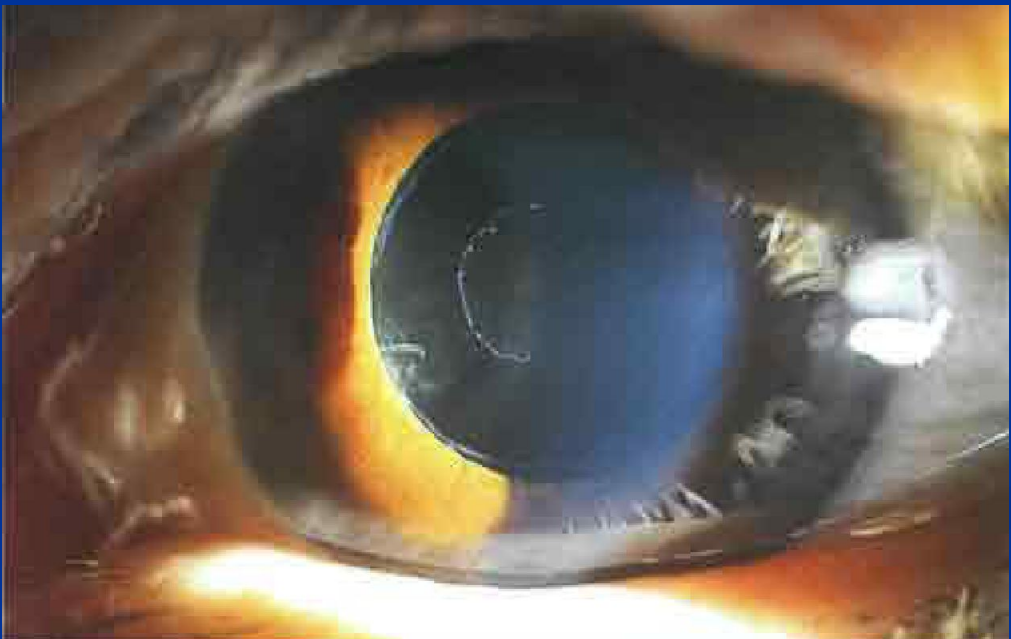Псевдоэксфолиации на  
пигментной кайме зрачка;



Атрофия сфинктера, видимая  
при трасиллюминации при ПС;



Задние синехии при ПС;



Псевдоэсфолиации в виде  
центрального диска и полосы  
на периферии;

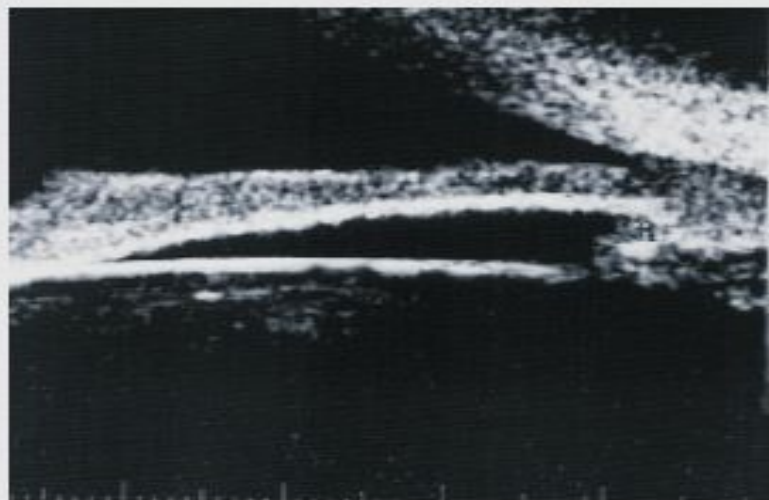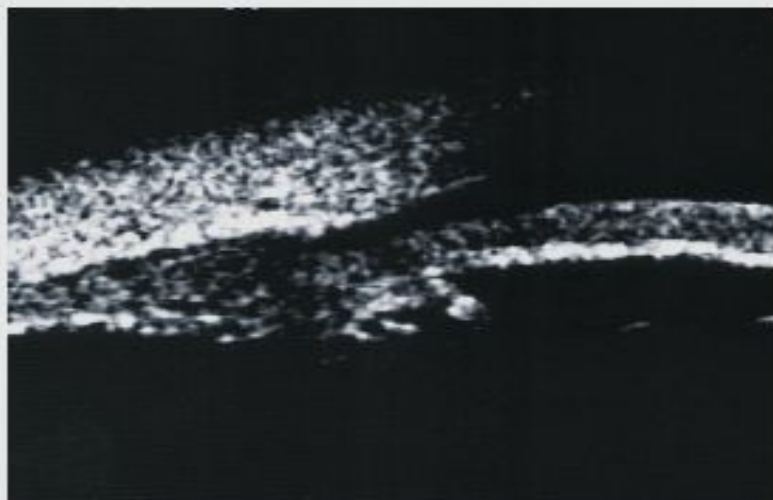




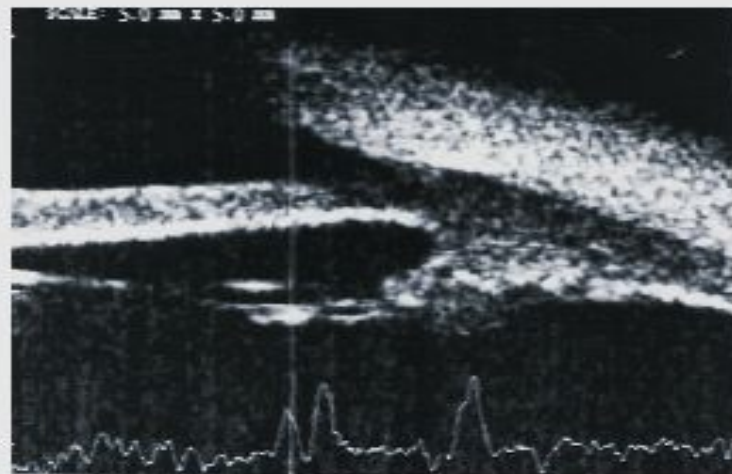
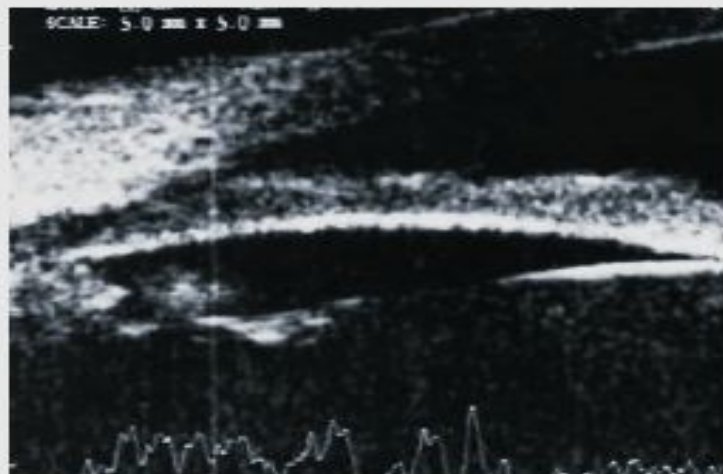
Псевдоэксфолиации на периферии;



Гиперпигментация трабекул при ПС.



**Рис. 1.** УБМ изображение ПЭС 1 степени.  
Зернистые включения на радужке, в задней камере,  
на цилиарных отростках и цилиарном теле



**Рис. 2.** УБМ изображение ПЭС 2 степени.  
Множественные включения на радужке, цилиарном теле, капсуле хрусталика  
и других структурах. Волокна длинной связки растянуты, местами утолщены  
и отличаются по протяженности от противоположного сегмента

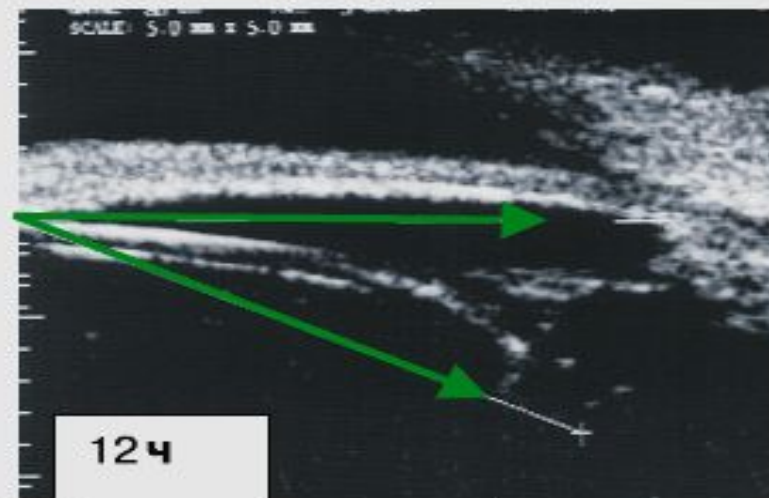
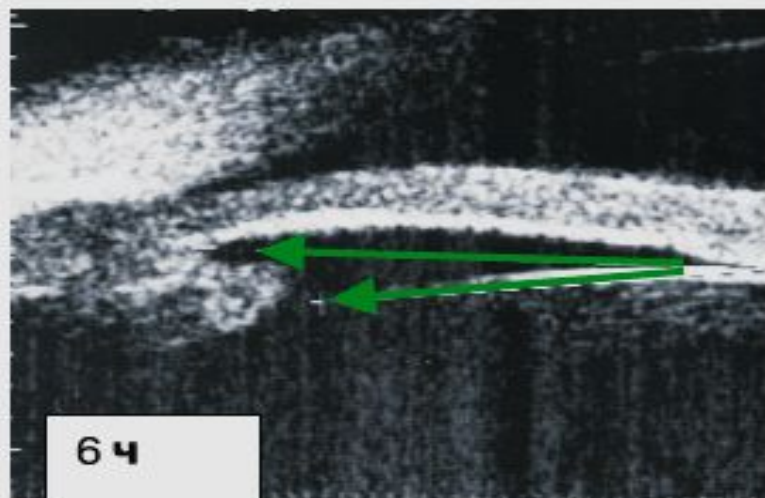


Рис. 3. УБМ изображение ПЭС 3 степени.

Множественные зернистые включения визуализируются на структурах переднего сегмента глаза. В сегменте 6 ч экваториальный угол соответствует нормативным значениям ( $8^\circ$ ). В противоположном сегменте – 12ч разрыв волокон цилиндровой связки с формированием сферофакции и увеличением экваториального угла ( $29^\circ$ )

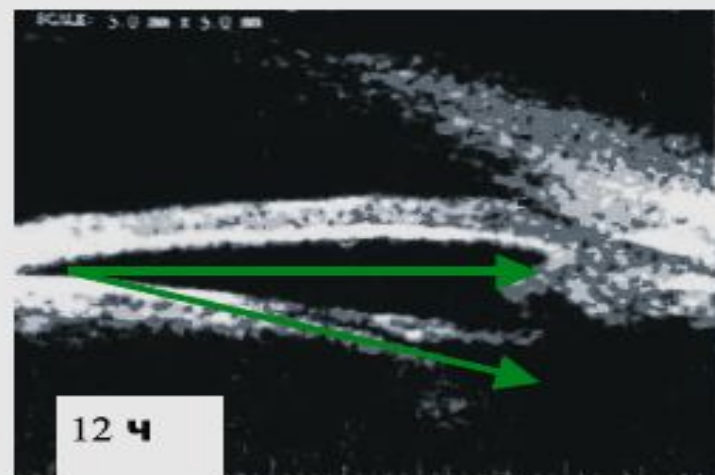
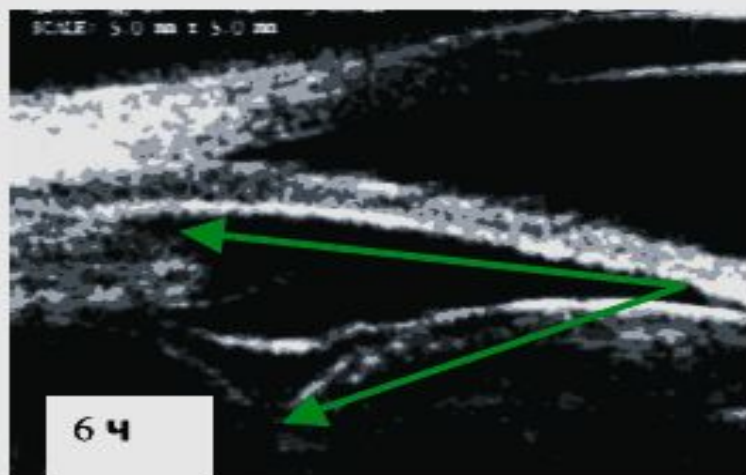


Рис. 4. УБМ изображение ПЭС 4 степени.

Формирование сферофакции в зонах разрыва волокон цилиндровой связки с увеличением экваториального угла. Ассиметрия в параметрах угла передней камеры, глубины задней камеры, толщины цилиндрового тела в сегментах разрыва волокон по сравнению с противоположным сегментом

# ФАКТОРЫ РИСКА

- ❑ Риск развития глаукомы при ПС после их появления составляет по статистике 5% случаев через 5 лет и 15 % - через 10 лет. Пациенты с ПС должны быть информированы о степени риска развития глаукомы и проходить ежегодный осмотр у офтальмолога.
- ❑ У пациентов с односторонней ПЭГ и ПС на парном глазу риск развития глаукомы в этом глазу значительно возрастает ( 50% случаев через 5 лет ).
- ❑ Пациенты с односторонней ПЭГ и без ПС на парном глазу имеют незначительный риск развития глаукомы в этом глазу.

# ЛЕЧЕНИЕ

1. Медикаментозное лечение (не отличается от лечения ПОУГ) :

- ✓ назначение монотерапии препаратом первого выбора (латанопрост, травопрост, тимолол);
- ✓ комбинация с препаратами первого или второго ряда (бетаксолол, бринзоламид, клонидин, пилокарпин):

2. Лазерная трабекулопластика особенно эффективна, вероятно, из-за гиперпигментации зоны трабекулы. Однако после удовлетворительного результата этой процедуры через 4 года возможно повышение ВГД, как это бывает и при первичной открытоугольной глаукоме.

3. Ранняя трабекулэктомия наиболее эффективна. Результат операции, частота и характер осложнений не отличаются от таковых при первичной открытоугольной глаукоме.

# ПРОГНОЗ

Менее благоприятный по сравнению с первичной открытоугольной глаукомой, т.к. уровень офтальмотонуса плохо контролируется, размахи суточных колебаний внутриглазного давления выражены, и процесс быстро прогрессирует. В связи с этим важен строгий контроль над состоянием глаукомного процесса для предотвращения необратимых изменений.

**СПАСИБО ЗА  
ВНИМАНИЕ!**

