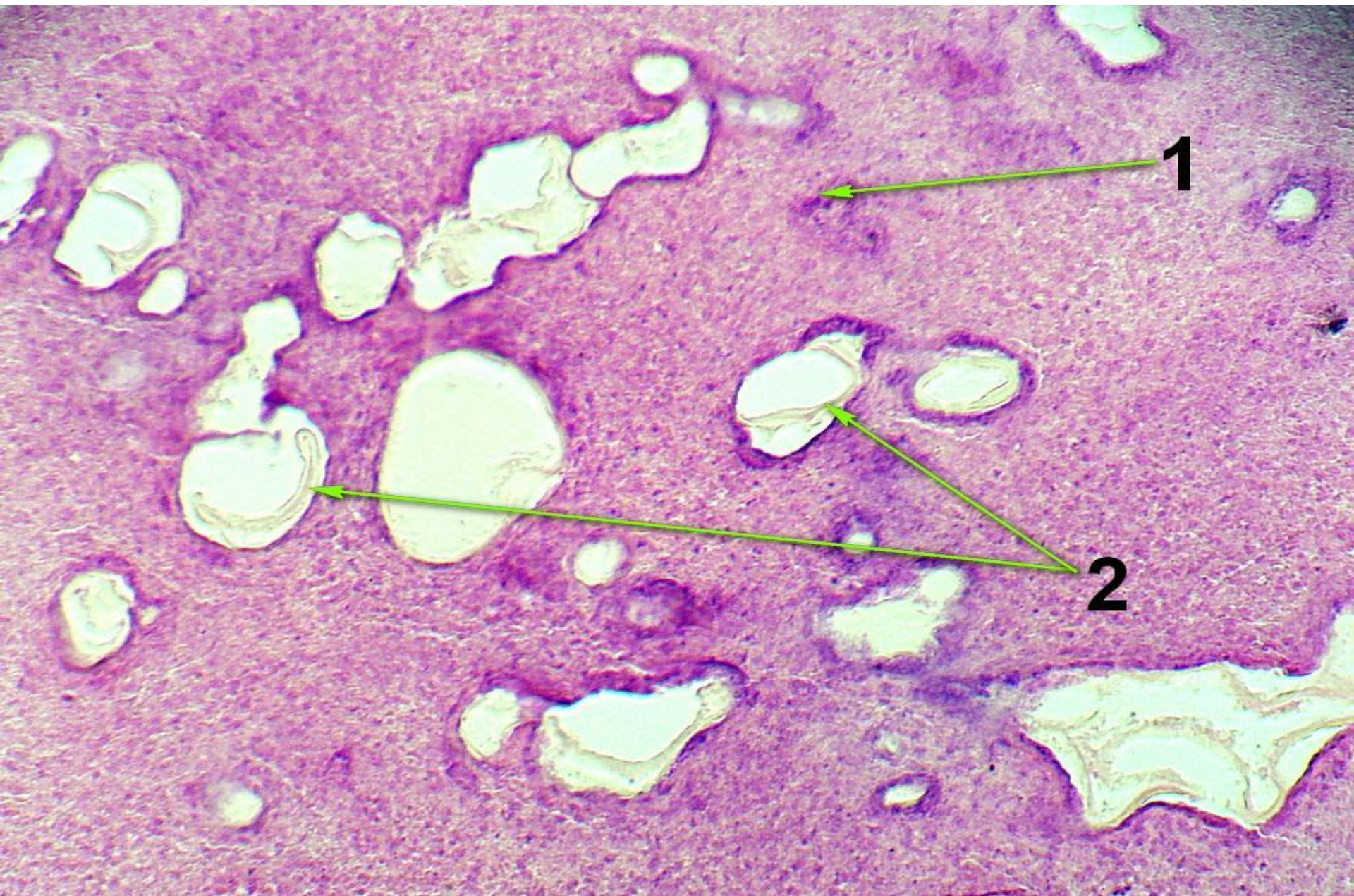
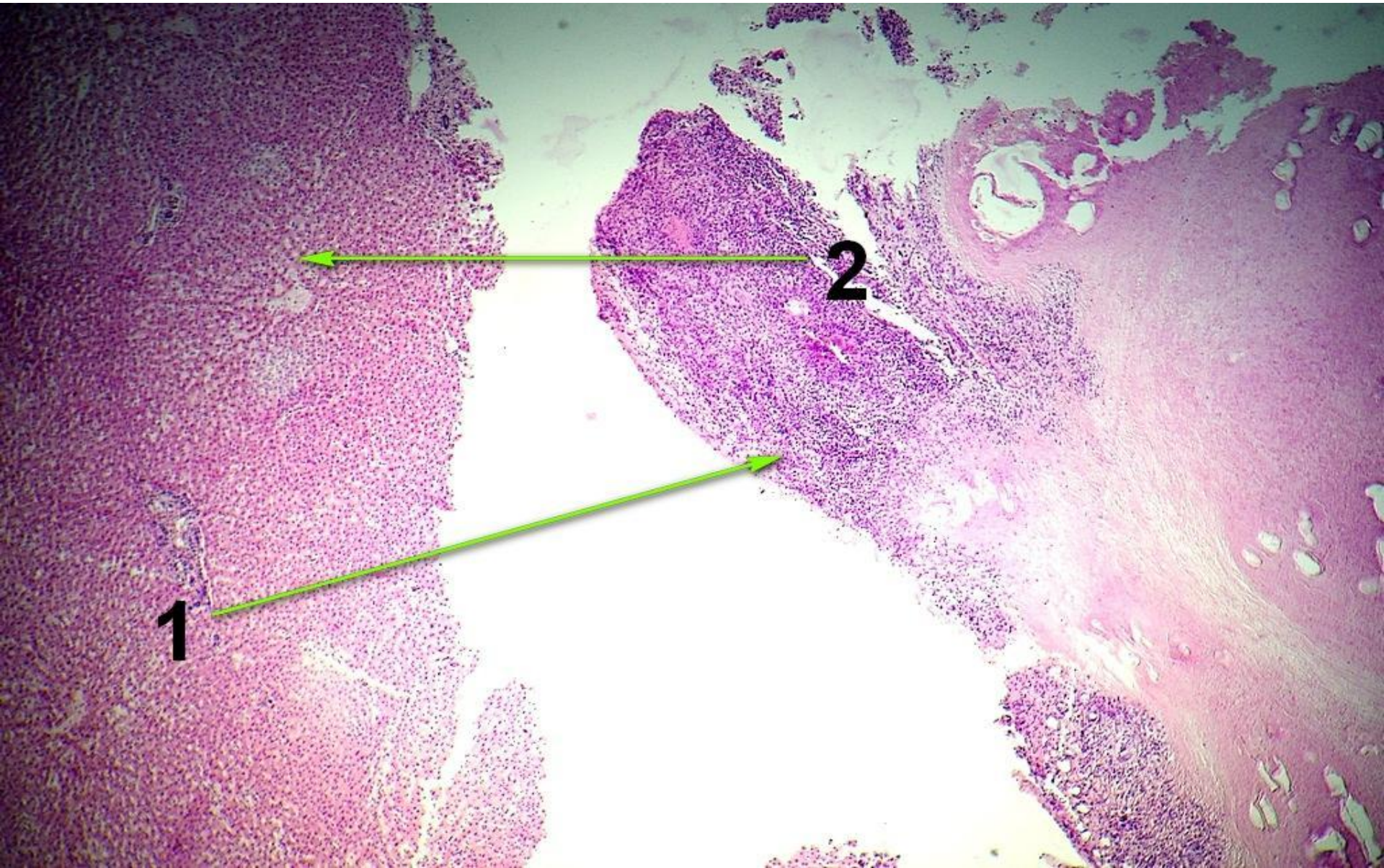


Препарат № 24. Альвеококк  
печени. Окраска гематоксилин-  
эозином. Увеличение 200 раз.

1. В печени определяется обширный участок некроза 2. среди которого множество цист-полостей, представленных оболочкой паразита.

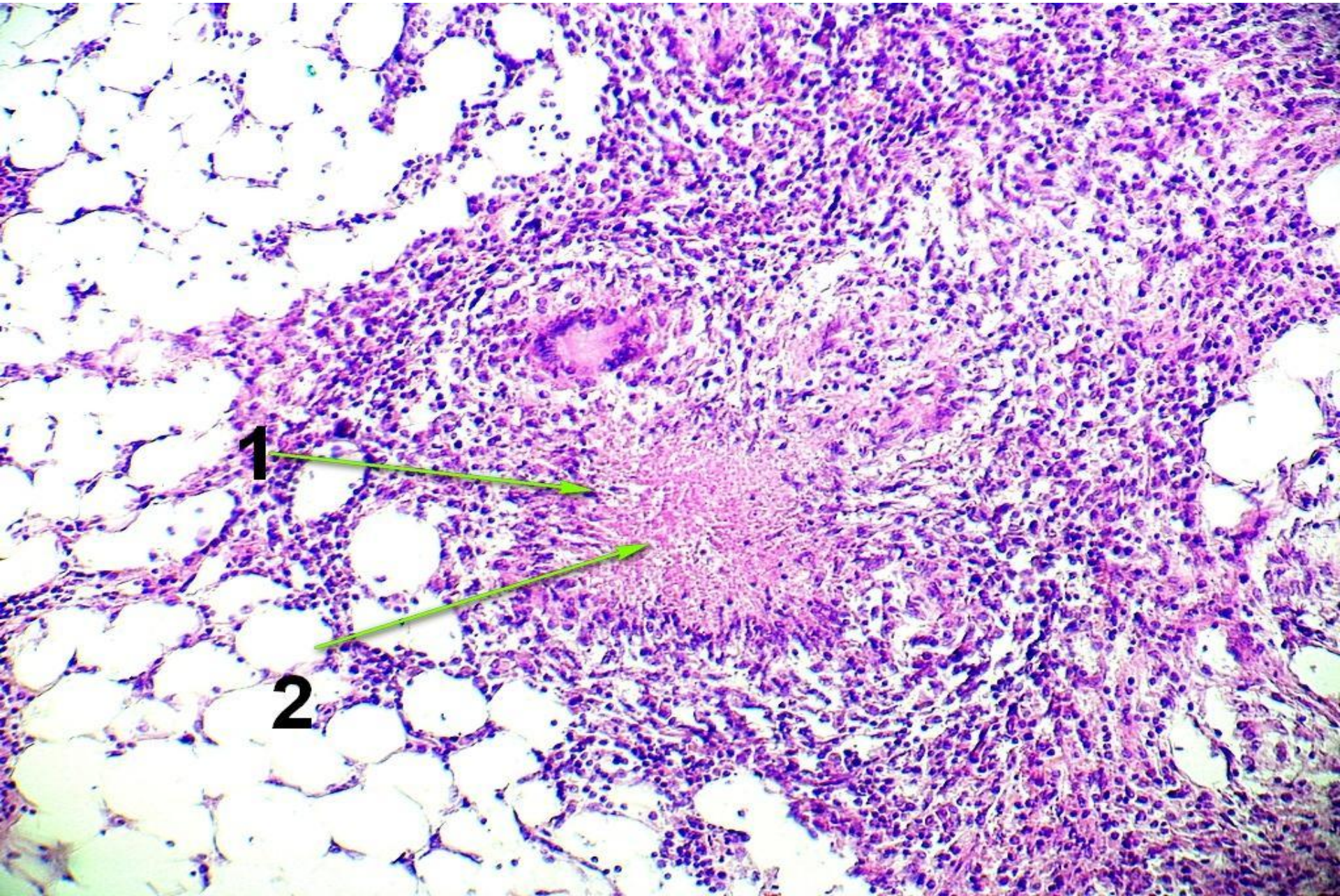


1. Вокруг некротизированной ткани пролиферация фибробластов, эпителиоидных клеток. 2. Печеночные балки истончены, гепатоциты атрофированы.

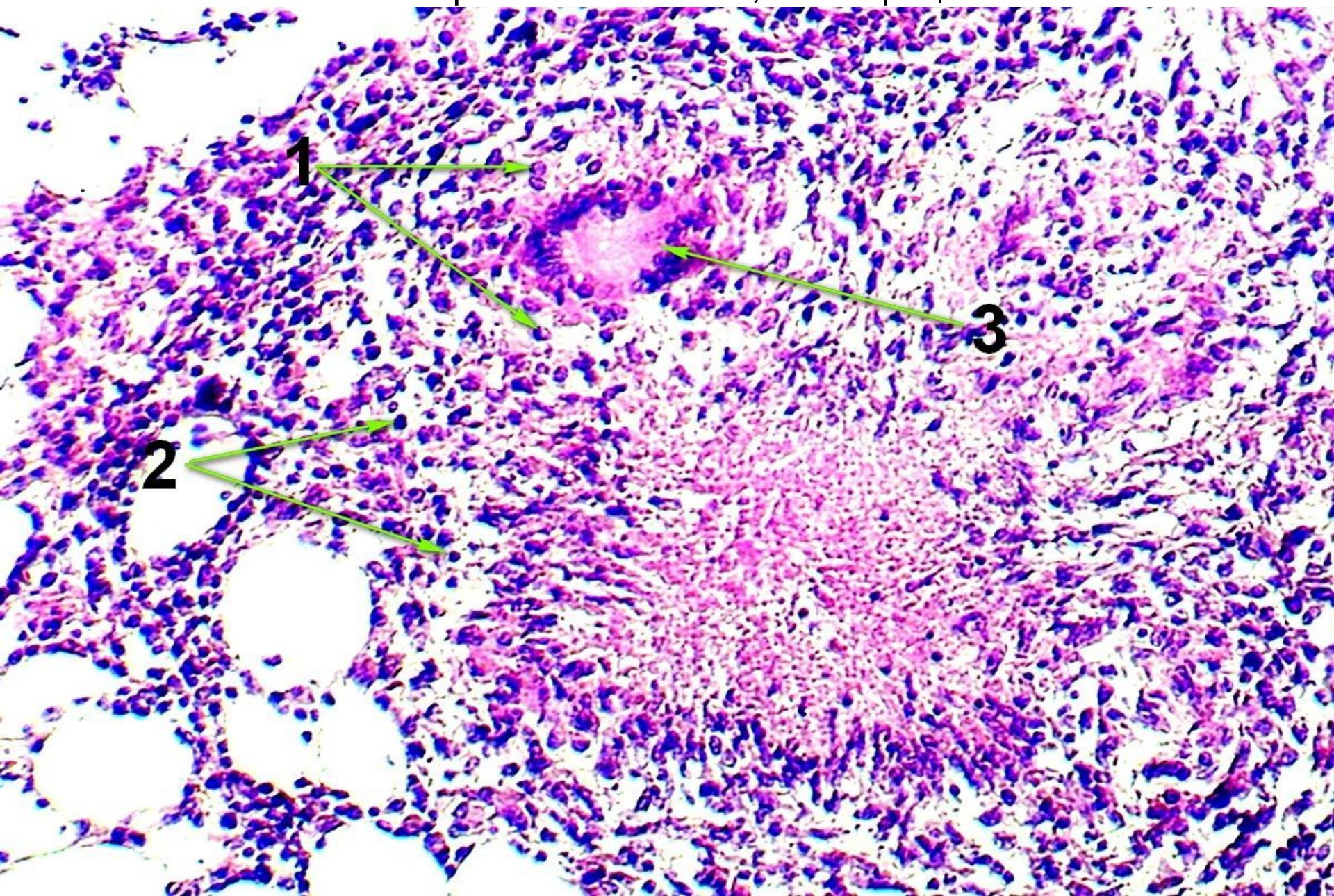


Препарат № 25. Туберкулез  
брыжейки толстой кишки. Окраска  
гематоксилин-эозином.  
Увеличение 200 раз.

Среди жировой клетчатки 1. гранулемы, в центре которых  
2. казеозный некроз.



По периферии гранулемы 1.эпителиоидные клетки, 2. гигантские клетки типа Пирогова-Лангганса, 3.лимфоциты.



Препарат № 26. Продуктивный  
миокардит. Окраска  
гематоксилин-эозином.  
Увеличение 200 раз.

1. В миокарде. 2. Определяются обширные участки рубцовой соединительной ткани. 3. С полнокровными сосудами. 4. Воспалительным, преимущественно лимфоцитарным, инфильтратом

