Анатомия и физиология органа зрения (2 часть)

Кафедра офтальмологии
с курсом ИПО БГМУ

Орбита, анатомические особенности

Форма усеченной четырехгранной пирамиды, обращенной вершиной в сторону черепа под углом 45° к сагиттальной плоскости.

Глубина глазницы 4-5 см,

3.5. Глазница (правая).

Стенки глазницы:

1. Верхняя (2): орбитальная часть лобной кости и малое крыло клиновидной кости
2. Наружная (3): скуловая, часть лобной кости и большое крыло клиновидной кости
3. Нижняя (3): глазничная поверхность верхней челюсти, скуловая кость и глазничный отросток небной кости
4. Внутренняя (7 костей):

слезная кость с задним слезным гребне
лобный отросток верхней челюсти,
орбитальная пластинка решетчатой кос
тело клиновидной кости,
лобная кость,
часть верхней челюсти,
небная кость.

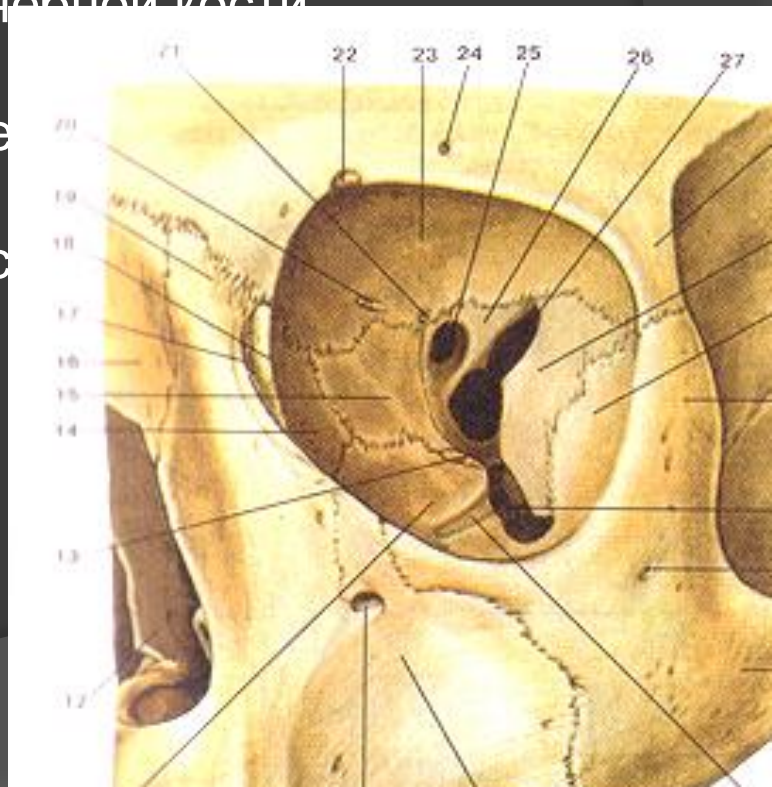

Топография стенок глазницы

Верхняя стенка глазницы граничит с передней черепной ямкой.

Наружная стенка отделяет содержимое глазницы от височно ямки.

Внутренняя стенка глазницы гранич с решетчатой пазухой.

Нижняя стенка глазницы является одновременно и верхней стенкой верхнечелюстной пазухи.

Соединяет полость глазницы со средней черепной ямкой.

Через канал в глазницу входят:

зрительный нерв (*n. opticus*)

глазная артерия (*a. ophthalmica*).

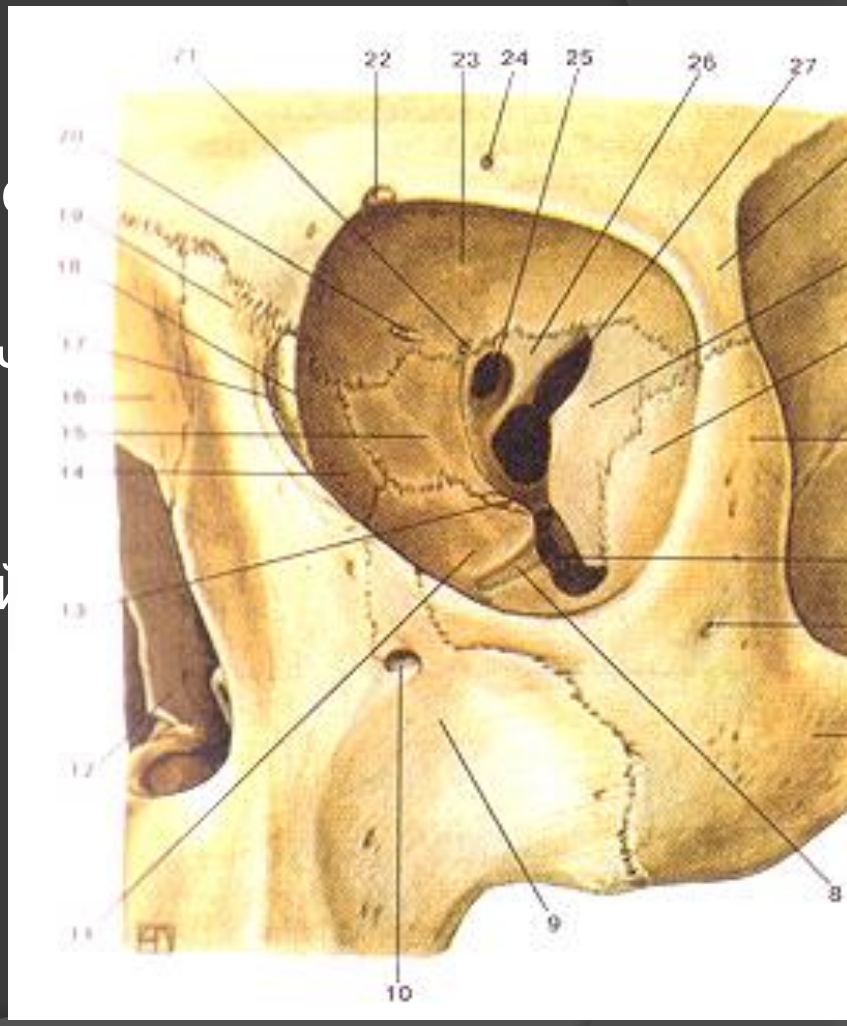

Топография глазницы

Верхняя глазничная щель (fissura orbitalis superio

Образована: тело и крылья клиновидной кости,

соединяет глазницу со средней черепной ямкой.

Проходят:

- глазной нерв (V пара) (*n. ophthalmicus*) ;
- глазодвигательный (III пара) *(n. oculomolorius*
- блоковый (IV пара) (*n. trochlearis)*;
- отводящий (VI пара) (*n. abducens)*;
- верхняя глазная вена.

Синдром верхней глазничной щели:

полная офтальмоплегия (обездвиженность + мидр

опущение (птоз) верх него века,

снижение тактильной чувствительности роговицы
века,

расширение вен сетчатки,

хемоз,

экзофтальм.

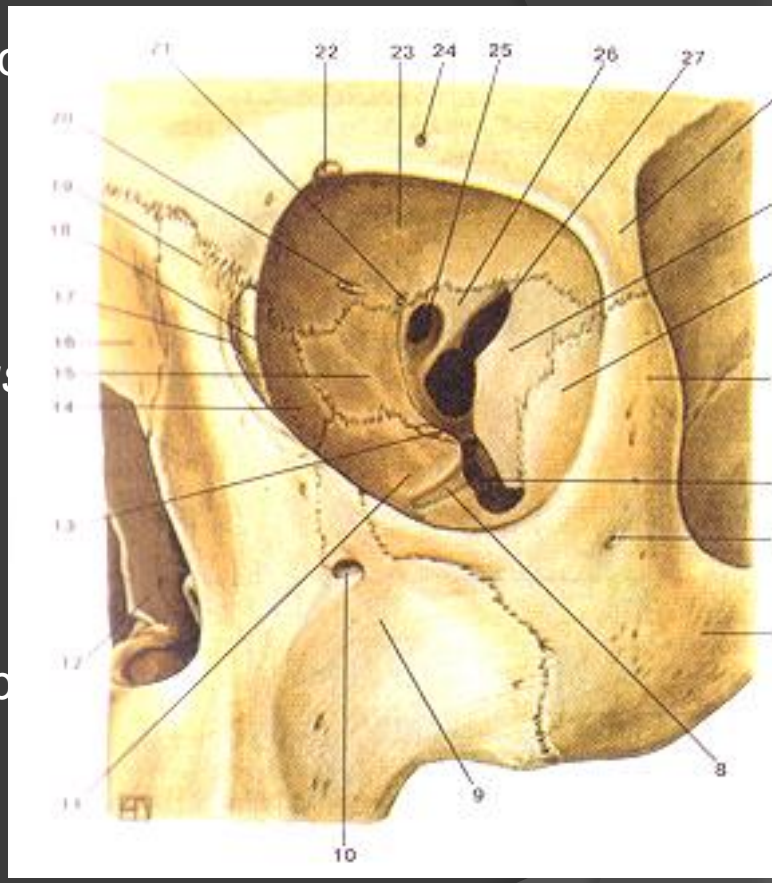

Топография глазницы

Нижняя глазничная щель (*fissuга orbitalis inferior*).

Образована нижним краем большого крыла клиновидной кости и телом верхней челюсти.

Соединяет глазницу с крылонебной (в задней половине) и височной ямками.

Входят:

нижнеглазничные нерв и артерия (*n. a. infraorbitalis*),

скуловой нерв (*n.zygomaticus*),

глазничные ветви крылонебного узла (*ganglion pterygopalatinum*).

Выходит нижняя глазная вена.

Кровоснабжение глазного яблока

В орбите глазная артерия отдает ветви:

1. Слезная артерия
2. Центральная артерия сетчатки
3. Мышечные артерии
4. Решетчатые артерии
5. Надглазничная артерия
6. Задние короткие цилиарные артерии
7. Задние длинные цилиарные артерии

Главный коллектор крови, оттекающей от гл. яблока и орбиты - **верхняя глазная вена**.

Слезный аппарат

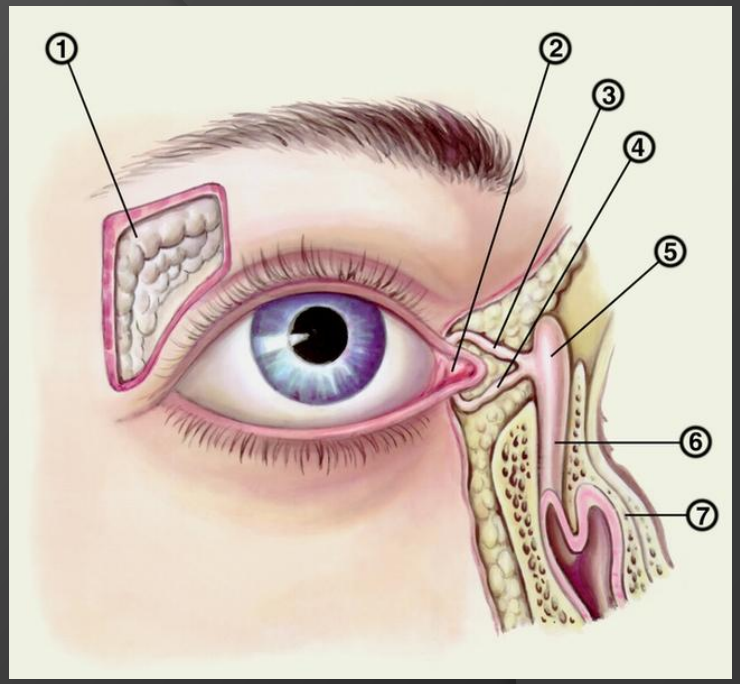

Слезные органы подразделяются на *два самостоятельных отдела:*

- слезопродуцирующий (слезная железа и добавочные слезные железы)
- слезоотводящий (слезные точки, канальцы, слезный мешок и носослезный проток).

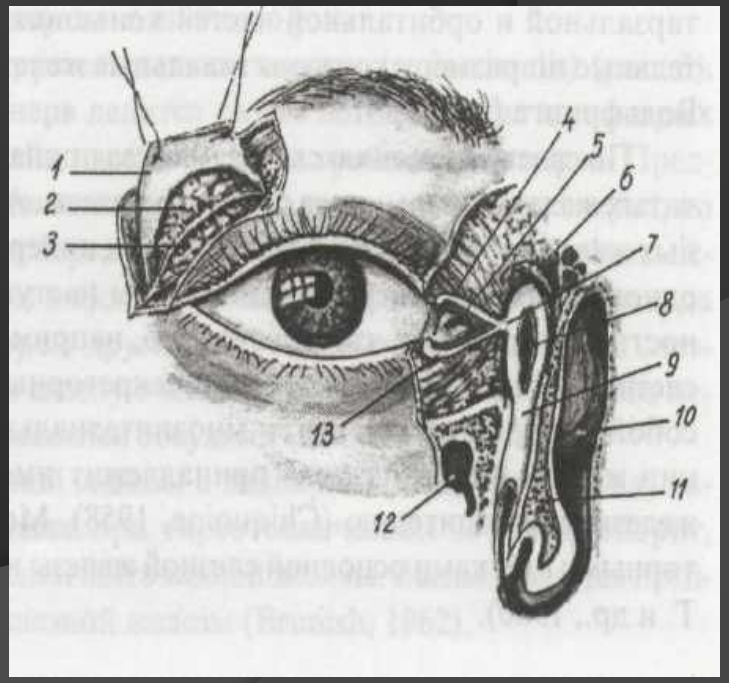

Строение и функции слезопродуцирующего отдела

Кровоснабжение: слезная артерия *(a. Lacrimalis).*

Оттекает кровь по слезной вене *(v. lacrimalis),* которая впадает в верхнеглазничную вену *(v. ophthalmica superior).*

Иннервация слезных желез:

n. lacrimalis (V пара) – секреторная

n. simpaticus – симпатическая

n. facialis – чувствительная

Строение слезоотводящих путей

По ходу канальцев, преимущественно на задней и нижней стенке, нередко встречаются поперечные складки и ямки слизистой.

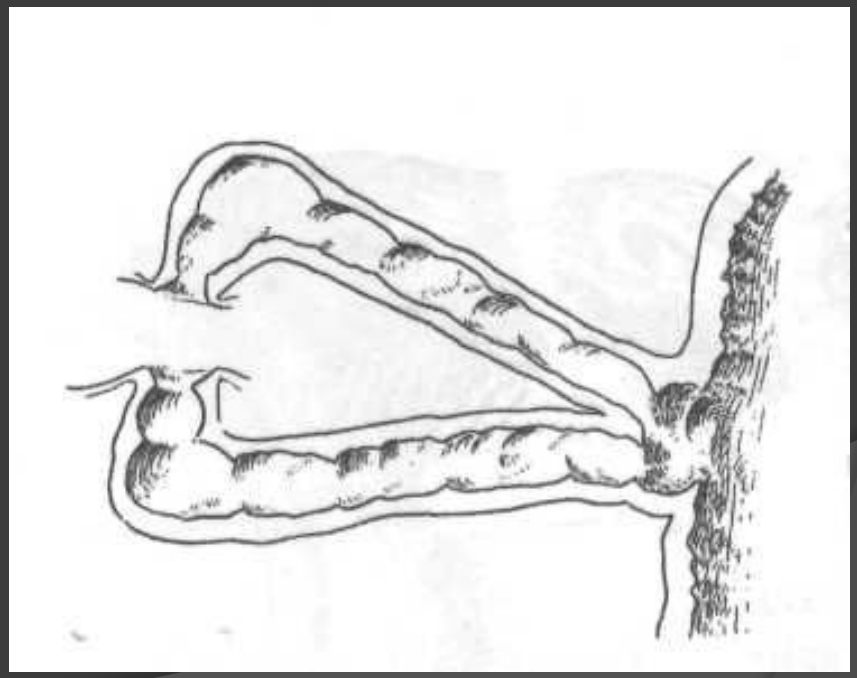

Строение слезоотводящих путей

Выходное отверстие слезно-носового протока.
1 - верхняя раковина;
2 - средняя раковина;
3 - нижняя раковина;
4 - устье слезно-носового протока

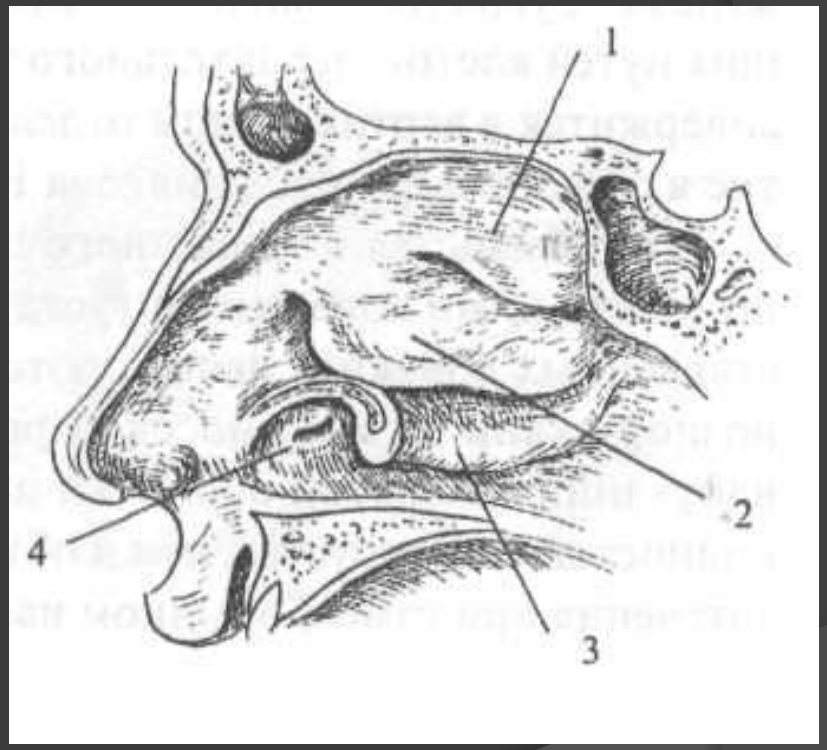

Мышечный аппарат

Экстраокулярные мышцы

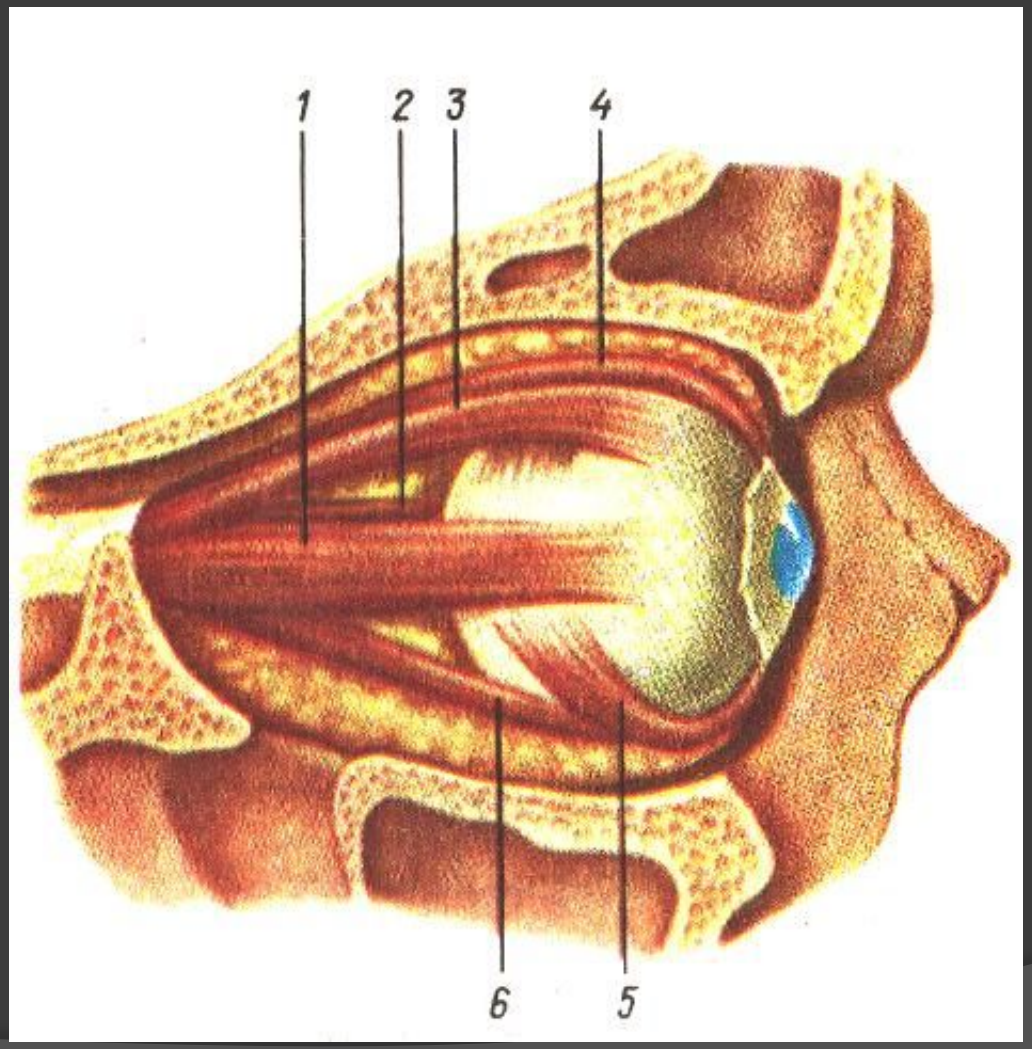

ПРЯМЫЕ:

1) латеральная;

2) медиальная;

3) верхняя;

6) нижняя;

КОСЫЕ:

4) верхняя;

5) нижняя

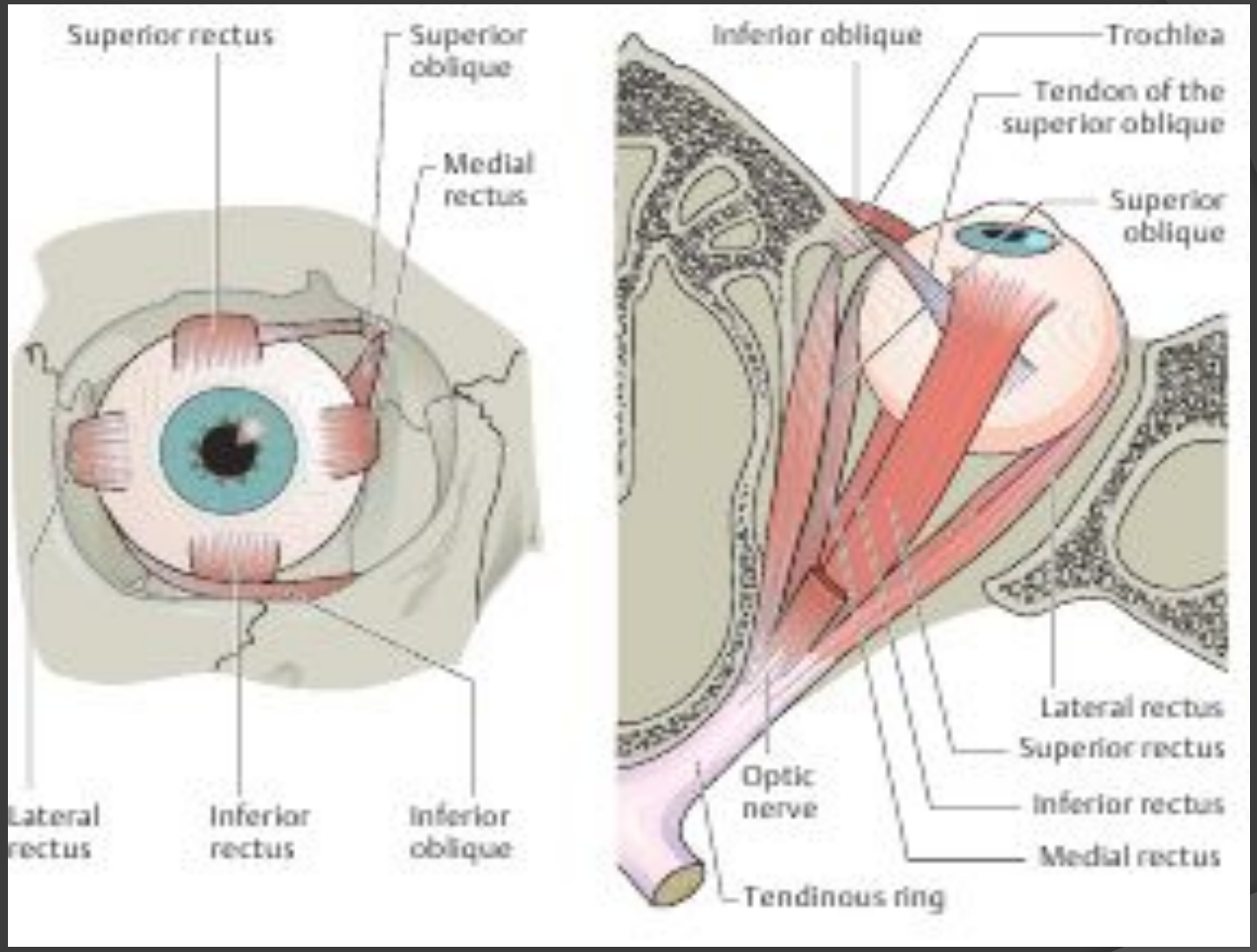

Топографическая схема экстраокулярных мышц глазного яблока (кровоснабжение мышечные ветви глазной артерии).

Экстраокулярные мышцы

Наружная прямая – отводит (отводящий нерв, n. abducens)

Медиальная прямая – приводит (глазодвигательный нерв, n. oculomotorius)

Экстраокулярные мышцы

Верхняя прямая – поднимает кверху и приводит (глазодвигательный нерв, n. oculomotorius)

Нижняя прямая – опускает книзу и приводит (глазодвигательный нерв, n. oculomotorius)

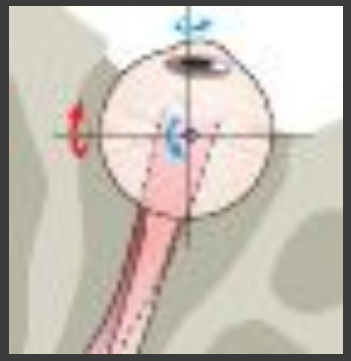

Экстраокулярные мышцы

Верхняя косая – опускает книзу и отводит (блоковый нерв, n. trochlearis)

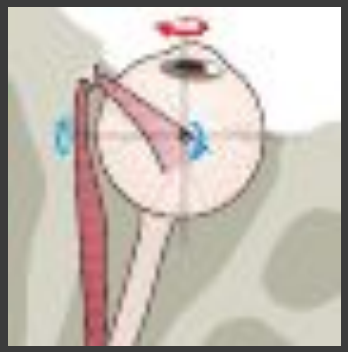

Нижняя косая – поднимает кверху и отводит (глазодвигательный нерв, n. oculomotorius)

Интраокулярные мышцы

- Мышцы радужки
  - Радиальные мышцы (дилататоры)
  - Круговая мышца (сфинктер)

- Цилиарная мышца

Веки (palpebrae superior et inferior)

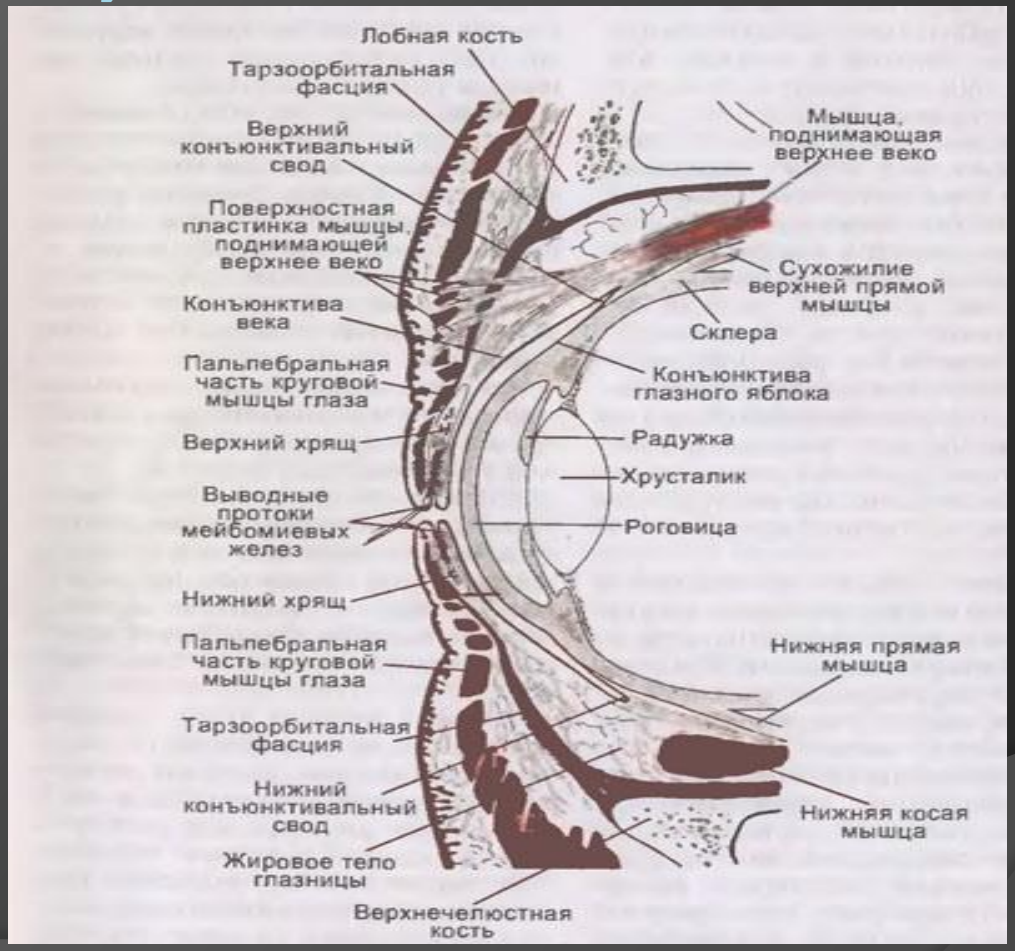

Железы века

Железы Цейса и Молля

- располагаются в фолликулах ресниц, обеспечивают секрецию липидов (1-я) и потоотделение (2-я).

Мейбомиевы железы

- расположены в хряще века, обеспечивают секрецию липидов.

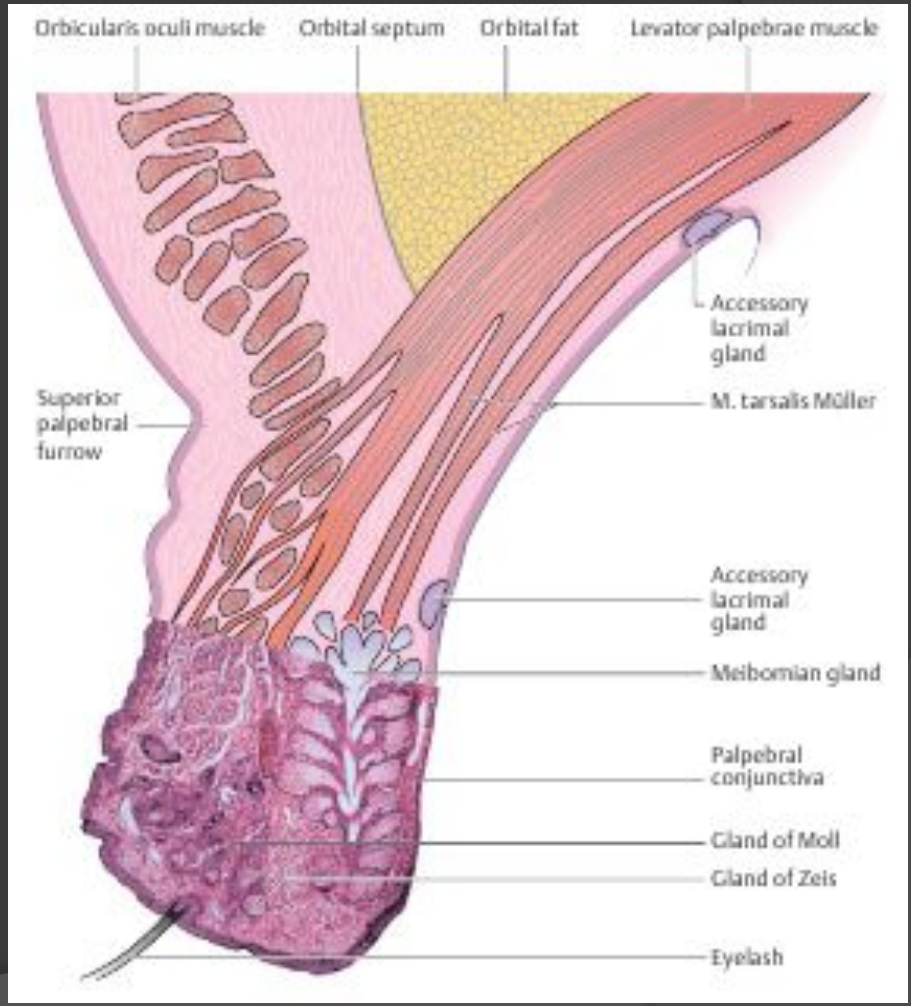

Мышцы век

M. orbicularis oculi – круговая мышца глаза.
Различают части:

- ✔ орбитальную,
- ✔ пальпебральную,

Иннервация:
лицевой нерв

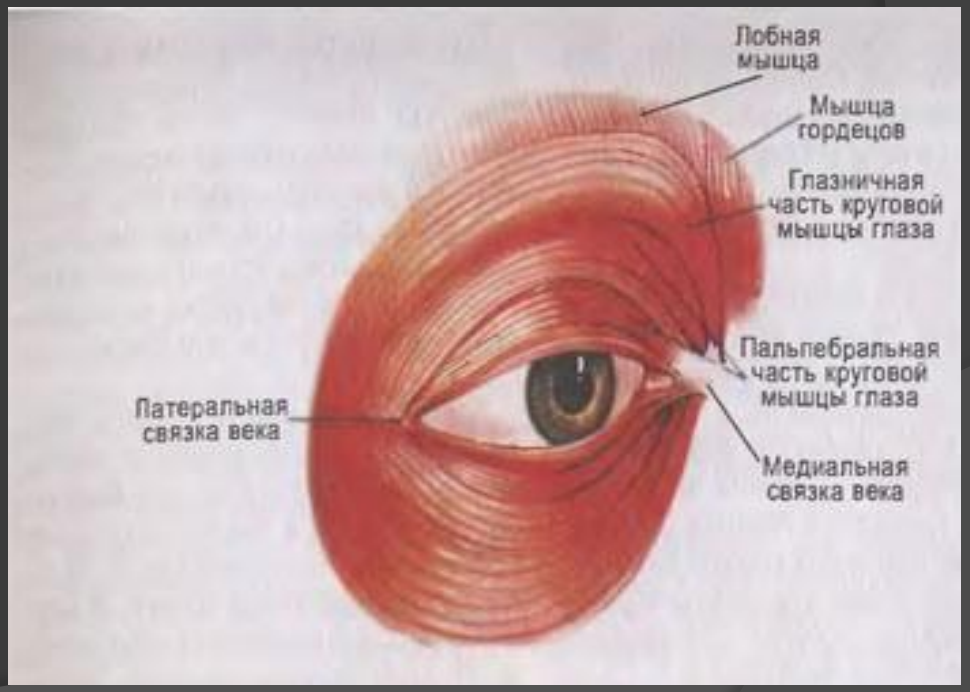

M. levator palpebrae – мышца, поднимающая верхнее веко.

Начинается у верхней стенке орбиты и оканчивается 3 порциями:

поверхностная (к коже века),

средняя (к хрящу верхнего века),

глубокая (к верхнему своду конъюнктивы).

Иннервация: поверхностная и глубокая порции – глазодвигательный нерв

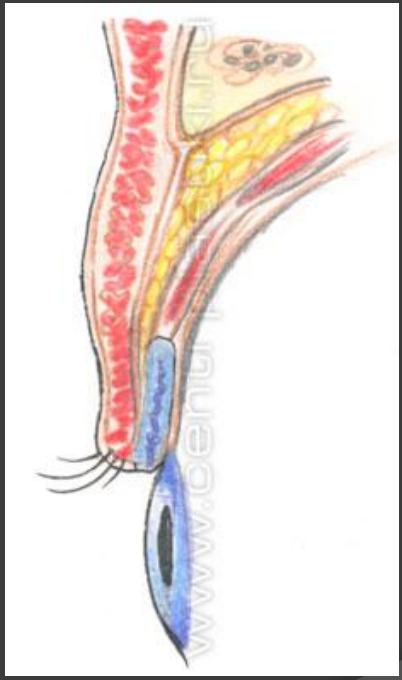

Кровоснабжение век:

✔ ветви глазной артерии (слезная артерия, передняя решетчатая артерия)

✔ лицевая артерия,

✔ верхнечелюстная артерия

Иннервация:

✔ тройничный нерв,

✔ лицевой нерв,

✔ симпатические нервы

Конъюнктива

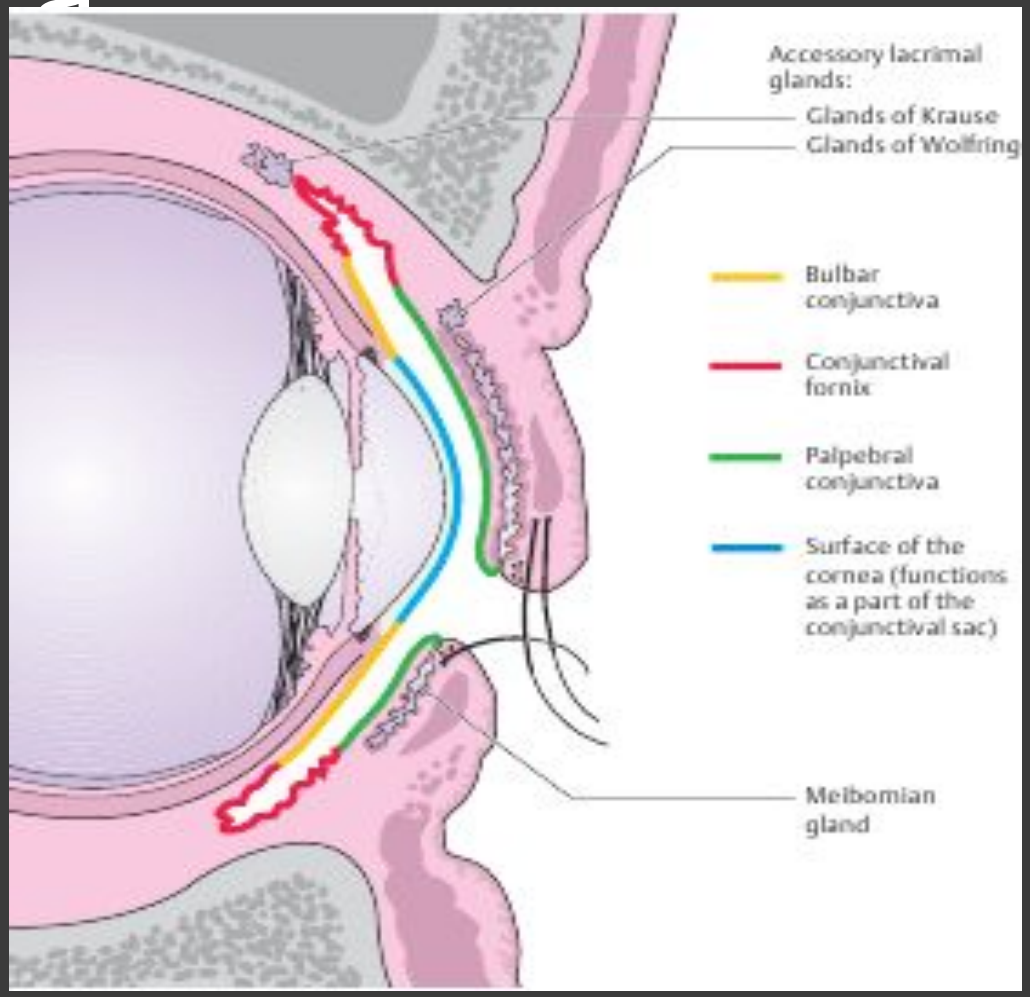

Отделы конъюнктивы:

- ✔ К. век (тарзальная к. и к. переходных складок)
- ✔ К. сводов
- ✔ К. глазного яблока

Функции конъюнктивы:

1. Защитная
2. Механическая
3. Барьерная
4. Увлажняющая
5. Всасывательная
6. Питательная