

**Особенности эндодонтической  
обработки временных и постоянных  
зубов с несформированным корнем.**

**Эндодонтические инструменты и  
техника. Пломбирование корневых  
каналов во временных и  
постоянных зубах у детей**



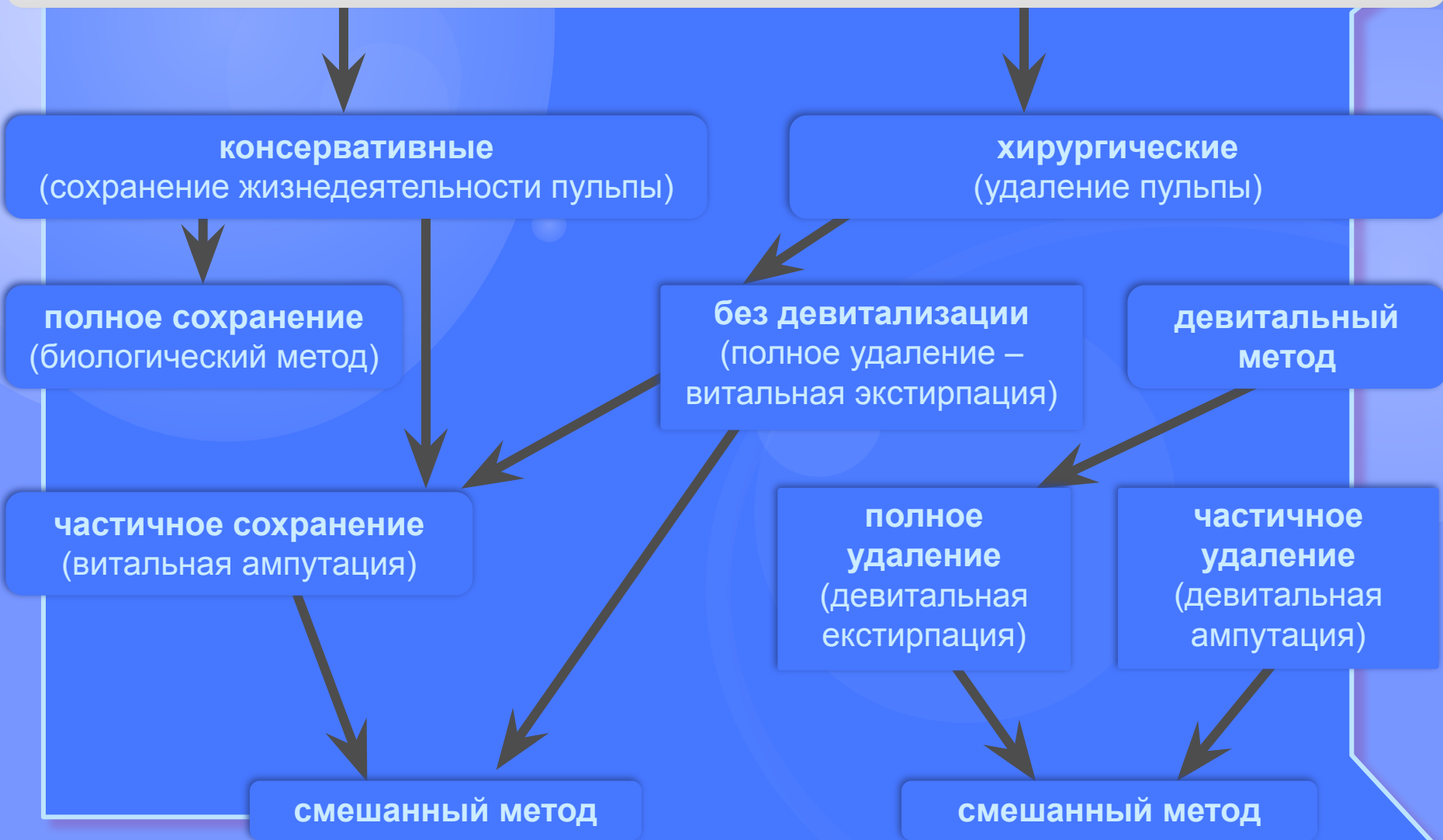
**Лечение пульпита – одна из важнейших проблем детской терапевтической стоматологии.**

**Распространенность пульпита достигает 14% у детей и занимает второе место после кариеса среди заболеваний зубов.**

## **При лечении пульпита врач решает следующие задачи:**

- 1) устранение болевого синдрома;**
- 2) ликвидация очага воспаления;**
- 3) стимуляция процессов заживления и дентинообразования;**
- 4) сохранение тканей периодонта и предупреждение развития периодонтита;**
- 5) восстановление целостности, формы и функции зуба как органа.**

# Методы лечения пульпитов



## **Биологический метод лечения пульпитов (сохранение жизнедеятельности всей пульпы)**

### **Абсолютные показания:**

- гиперемия пульпы;
- острый ограниченный пульпит;
- острый травматический пульпит без поражения пульпы.

### **Относительные показания:**

- хронический фиброзный пульпит (без вскрытия пульпы или с вскрытием ее во время экскавации) без клинических и рентгенологических признаков периодонтита;
- по некоторым источникам – острый диффузный пульпит, когда экссудат только серозный;
- у детей и подростков при незаконченном формировании корней зубов.

# Биологический метод лечения пульпитов (сохранение жизнедеятельности всей пульпы)

## Противопоказания к использованию метода:

- общие соматические заболевания при сниженном иммунитете;
- наличие острых респираторных заболеваний перед лечением или во время лечения;
- высокая интенсивность кариеса (7 и больше), локализация кариозной полости в пришеечной области или в области корня;
- снижение электровозбудимости пульпы до 25-35 мкА и более;
- рентгенологические изменения в периодонте;
- если с момента возникновения боли прошло более 48 часов;
- неблагоприятное действие на пульпу (самолечение);
- наличие аллергических реакций на используемые лекарственные средства;
- неудовлетворительная гигиена полости рта.

**Лечить пульпит консервативным (биологическим) методом можно в один или два этапа, в одно, два или три посещения. При этом необходимо придерживаться следующих условий:**

- **проводить рациональное обезболивание с использованием анестетиков без сосудистосуживающих добавок;**
- **тщательно удалять весь некротический дентин; (иссечение некротических масс дентина должно быть максимально полным);**
- **правильно сформировать полость;**
- **препараты и их смеси нужно подбирать в толерантных для организма дозах;**
- **придерживаться максимально возможной асептики на всех этапах лечения, по возможности работать с использованием кофердама.**

## **Этапы лечения пульпита**

- **обезболивание;**
- **механическая обработка кариозной полости;**
- **медикаментозная обработка кариозной полости;**
- **обезжиривание и обезвоживание кариозной полости;**
- **наложение лечебной повязки;**
- **постановка пломбы.**

**Препарирование твердых тканей не должно быть травматическим для пульпы, поэтому оно осуществляется послойно, чередуется с промыванием растворами анестетиков. При приближении к пульпе бор меняется на стерильный, при этом пользуются не турбинной, а электрической бормашиной, работают на меньших оборотах.**



**Для антисептической обработки кариозной полости применяют теплые растворы антисептиков и других лекарственных средств, в концентрациях, не раздражающих пульпу:**

- 0,5% раствор перекиси водорода;
- 0,05% раствор фурациллина;
- 1% раствора йодиола;
- 0,1% раствор этакридина лактата;
- 0,02-0,05% раствор хлоргексидина;
- 0,25% раствор мефенамината натрия;
- 0,1% раствор димексида;
- физиологический раствор;
- 1% спиртовой раствор хлорофиллипта (разведенный);
- раствор ферментов (трипсин, лизоцим, химопсин, иммозимаза);
- 0,5%раствор новокаина;
- отвары лекарственных трав.

**После препарирования и промывания кариозной полости необходимо обезжирить и обезводить ее. Высушивание осуществляется стерильными ватными тампонами, а не воздухом, потому что установлено, что струя воздуха, направленная на дентин в течение 1 секунды, приводит к смещению ядер одонтобластов. Спирт и эфир не применяют из-за их раздражающего действия. Целесообразно использовать препараты Сикко Тим, Стиптик, Нетиспад и др., имеющие бактериостатическое, противовоспалительное, анестезирующее, обезжиривающее, и обезвоживающее действие.**

## Наложение лечебной повязки

прямое покрытие  
пульпы

лекарственные средства могут  
входить в непосредственный  
контакт с пульпой

непрямое покрытие  
пульпы

действие на пульпу  
опосредованно, при этом между  
пульпой и лекарствами  
остается тонкий слой дентина

- **Прямое покрытие пульпы проводят в два этапа**

На первом этапе применяют лекарства, имеющие противомикробное и противовоспалительное действие, в жидкой форме (вводят на тампоне) и в виде биологических паст. Срок покрытия пульпы биологической пастой зависит от химической природы и особенностей препаратов, входящих в ее состав: для глюкокортикоидов – 1 день; ферментов – 1-2 дня, антибиотиков и сульфаниламидов – 2-3 дня.

## Особенности пломбирования кариозной полости

Очень важно обеспечить полную герметизацию полости после обработки и введения в нее медикаментозных препаратов, предупреждающих повторное инфицирование.

В любом случае, или при одноэтапном, или при двухэтапном лечении, с постоянной пломбой спешить не стоит.

- **Если лечение одноэтапное**

**Поверх лечебной одонтоотропной пасты накладывают фольгу (не обязательно), а потом временную пломбу. Постоянную пломбу ставят через 5-7 дней, убедившись в результативности лечения (отсутствие боли, нормализации показателя ЭОД).**

**Преимущество отдается композитным пломбировочным материалам, потому что конечный результат лечения зависит от надежности изоляции пульпы от раздражающих воздействий полости рта.**

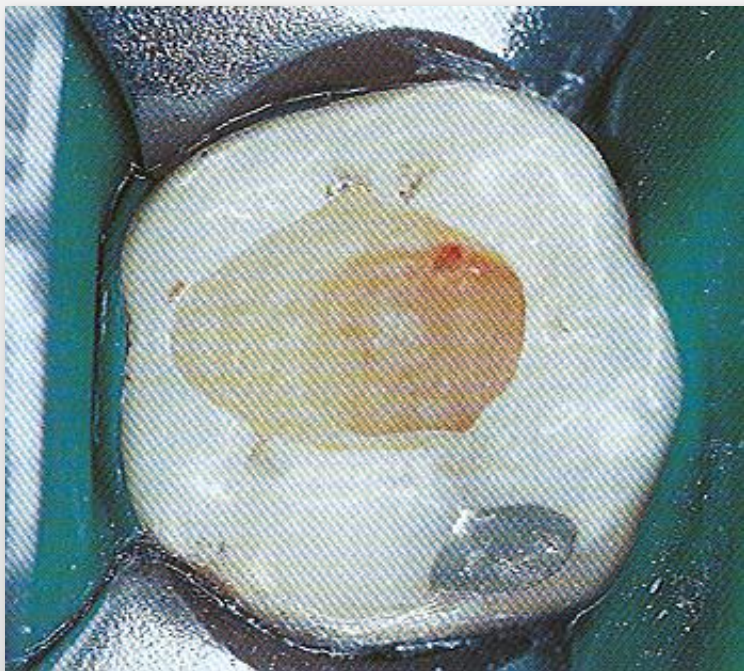
- **Если лечение двухэтапное**

На первом этапе (первое посещение) на биологическую лечебную пасту также можно наложить фольгу или изолирующую прокладку, а потом – повязку из водного дентина.

На втором этапе (второе посещение) снимается временная пломба с соблюдением стерильности, накладывается одонтотропная паста. Если паста застывает долго (например, Reogan Rapid, Biopulp) накладывается прокладка из водного дентина. Если одонтотропная паста застывает сразу (например, Life, Dycal), то дентинной прокладки не нужно, можно сразу ставить изолирующую прокладку и постоянную пломбу.

Постановку постоянной пломбы можно перенести на третье посещение, которое назначается через 5-7 дней.

## Прямое покрытие пульпы



**Вскрытие пульпы.** Если при препарировании кариозной полости вскрывается пульпа, лишенная признаков воспаления, она имеет высокий потенциал регенерации. Стерильным ватным тампоном останавливают кровотечение и накладывают лечебную повязку с гидроксидом кальция. Формирование кровяного сгустка между лечебной повязкой и пульпой снижает вероятность регенерации на 50% (Schroder, 1973). В несформированных зубах этот метод лечения имеет хороший прогноз. Вероятность успеха лечения снижается с возрастом (Horsted et al., 1985).



## **Витальная ампутация или витальная пульпотомия**

**Разновидность биологического метода лечения пульпита, при котором сохраняют жизнедеятельность корневой пульпы.**

**Цель - профилактика одонтогенной инфекции и сенсibilизации околоверхушечной области.**

# Витальная ампутация или витальная пульпотомия

## Показания:

- любая локализация кариозной полости;
- острый диффузный пульпит, если реакция со стороны периодонта слабо выражена;
- хронический фиброзный пульпит;
- хронический гипертрофический пульпит;
- ЭОД до 40 мкА;
- острый и хронический пульпиты временных зубов в период резорбции корней и постоянных зубов с несформированными корнями;
- неэффективность биологического метода лечения пульпита.

## Противопоказания:

- не рекомендуется в однокорневых зубах, потому что у них нет четкого разграничения между коронковой и корневой пульпой

Благодаря пластической функции пульпы культя пульпы может сохранять жизнедеятельность, при этом на поверхности ампутационной раны образуется соединительнотканная капсула или часть корневой пульпы замещается остеοидной тканью.

Метод витальной ампутации требует эффективного обезболивания. Эффект обезболивания более выражен, если предварительно проводится премедикация – медикаментозная подготовка ребенка, с помощью седативных препаратов или успокоительных, которые стабилизируют функцию центральной нервной системы, устраняют неадекватную реакцию ребенка на манипуляции врача.

# Методика витальной ампутации

## Подготовка кариозной полости:

- антисептически обрабатывается полость рта;
- при помощи шаровидных и фиссурных боров широко раскрывается кариозная полость, выводится на жевательную или другую поверхность;
- тщательно удаляется весь некротический дентин, при этом кариозная полость много раз промывается теплыми нераздражающими, стерильными растворами антисептиков.

# Методика витальной ампутации

## Резекция свода полости зуба:

- при помощи шаровидного бора утончается надпульпарный свод;
- снимаются нависающие края эмали и дентина таким образом, чтобы стенки кариозной полости были непосредственно продлены в стенки полости зуба;
- стерильным шаровидным бором №1 и №3 без давления перфорируется надпульпарный свод в области наиболее выступающего рога пульпы;
- перфорационное отверстие расширяется большим по размеру шаровидным бором, потом фиссурным бором высекается весь надпульпарный свод на границе с краями кариозной полости.

# Методика витальной ампутации

## Удаление коронковой пульпы:

- острым экскаватором черпающим движением с поворотом 90° высекается коронковая пульпа (рана должна быть резаная, а не рваная);
- шаровидным бором небольшого размера воронкообразно расширяются устья корневых каналов (можно использовать эндодонтические инструменты типа Gates Glidden, Peeso);
- маленьким экскаватором удаляется устьевая пульпа.

# Методика витальной ампутации

## Остановка кровотечения и антисептическая обработка:

- 0,5-1% раствор перекиси водорода, 5% раствор аминокaproновой кислоты, раствор адреналина, любой анестетик с вазоконстриктором, гемофобин, гемостатическая коллагеновая губка, фибриновая губка и пленка. При интенсивном кровотечении используют диатермокоагуляцию шарообразным электродом силой тока 40-50 мкА в течение 2-3 секунд;
- полость снова орошают антисептиками и высушивают стерильным ватным тампоном.

# Методика витальной ампутации

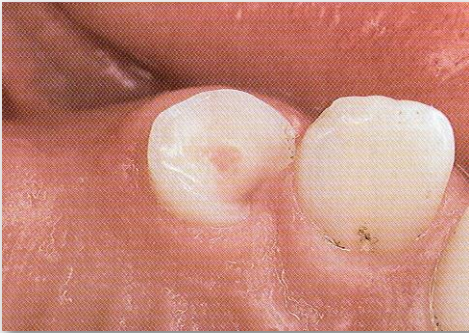## Покрытие культи пульпы:

- далее тактика врача такая же, как и при лечении биологическим методом, т.е. можно сразу на культю пульпы накладывать одонтотропную пасту;
- паста покрывается водным дентином, изолирующей прокладкой и постоянной пломбой; возможны и другие варианты изоляции.

Этапность при лечении методом витальной ампутации такая же, как и при лечении биологическим методом: один или два этапа, два или три посещения.



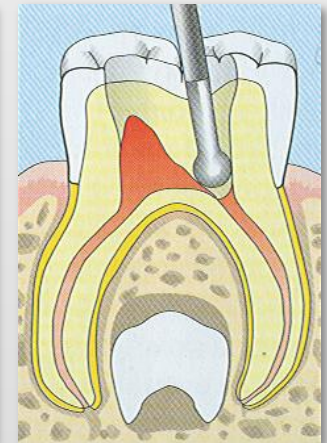
## Пульпотомия при молочном прикусе



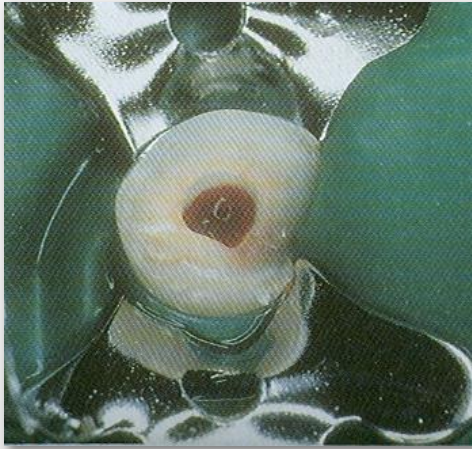
**Перелом зуба.** Верхний молочный клык с отломом большой части коронки зуба и точечным вскрытием пульпы. Зуб не беспокоит, положительно реагирует на чувствительные тесты и безболезнен при перкуссии. Свищ и припухлость отсутствуют. Под местной анестезией будет проведена пульпотомия.

**Ампутация пульпы.** Слева: алмазным бором на высоких оборотах бормашины удаляют коронковую пульпу, пульповую камеру очищают от остатков ткани и промывают изотоническим раствором хлорида натрия.

Справа: витальную пульпу отделяют на уровне устьев корневых каналов. При этом постоянно промывают полость стерильным физиологическим раствором.

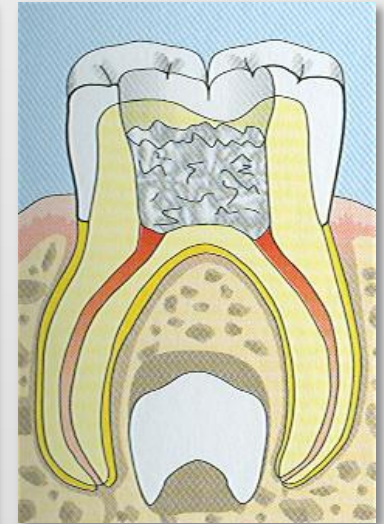
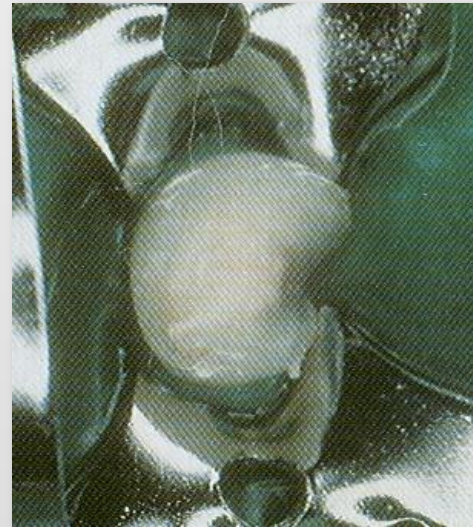

## Пульпотомия при молочном прикусе

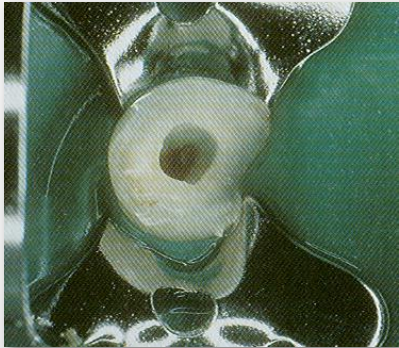


**Гемостаз.** На сохраненную пульпу под давлением накладывают стерильный ватный тампон. Тампон заменяют несколько раз до полного гемостаза. Невозможность осуществления гемостаза свидетельствует о выраженном воспалении пульпы. В этих случаях пульпотомия не показана (Leisebach et al., 1993).

**Формапрезол.** На корневую пульпу на 5 минут накладывают ватный тампон, смоченный формапрезолом. Слева: формапрезол должен находиться в прямом контакте с корневой пульпой для ее мумификации. Подлежащая ткань частично некротизируется.



## Пульпотомия при молочном прикусе

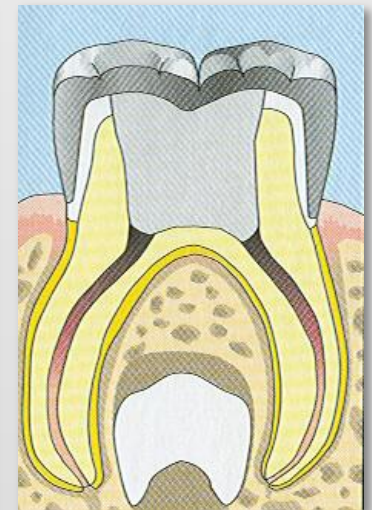
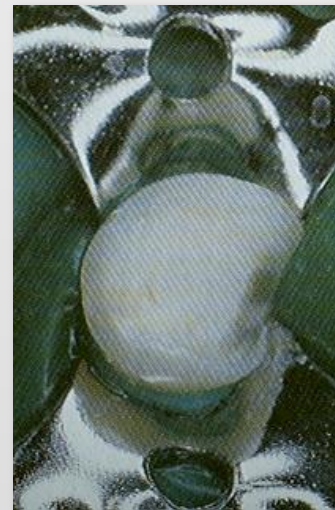

**Реакция тканей.** После удаления тампона с формакрезолом пульпа имеет коричневатый оттенок. Эксперименты на животных показали, что несмотря на то, что излишки формакрезола удаляют, наблюдается системное распространение препарата в периодонтальную связку, костную ткань, печень, почки и легкие (Pashley et al., 1980). Однако токсического эффекта можно избежать, используя препарат в концентрациях не более  $0,38 \mu\text{M}$  (Ranly, 1985, 1987).

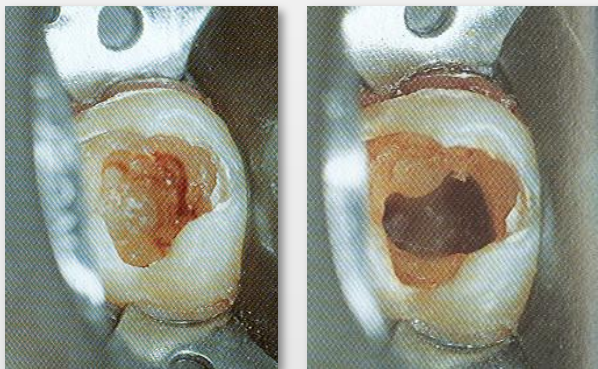
### Восстановление коронковой части зуба.

Долгосрочный клинический успех эндодонтического лечения молочных зубов наблюдается в тех случаях, когда они были восстановлены искусственными коронками. Мутагенный и канцерогенный эффекты формакрезола делают его применение в молочных зубах сомнительным (Goldmacher, Tilly, 1983; Friedberg et al., 1990).

*Слева:* на устья корневых каналов накладывают чистый цинк-оксид-эвгенол, который покрывают стеклоиономерным цементом. После этого фиксируют искусственную коронку.

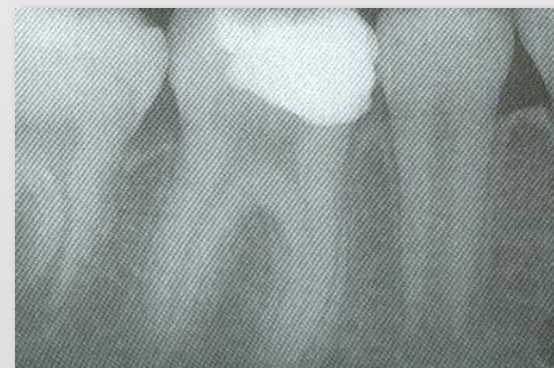

## Пульпотомия при лечении постоянных зубов с несформированными корнями

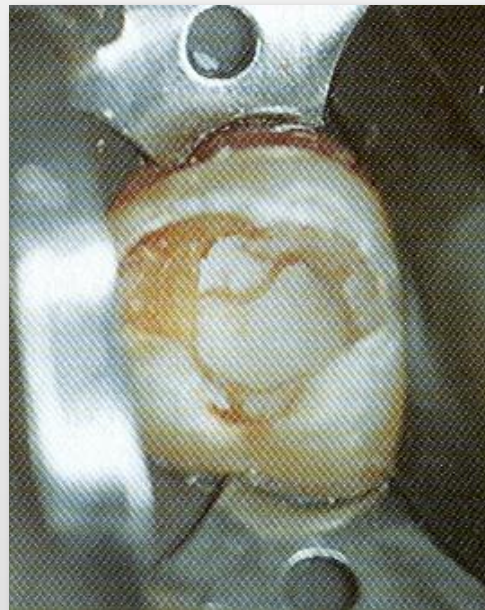
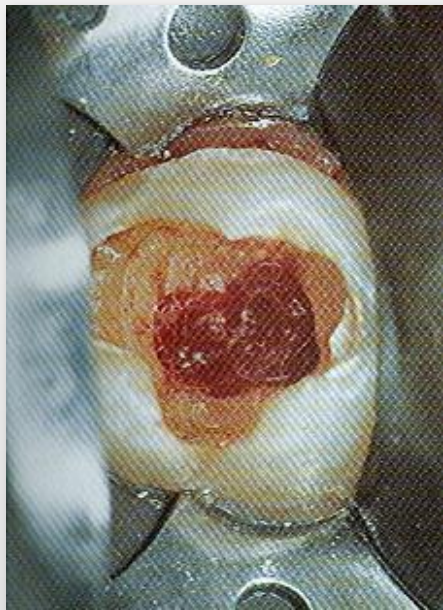


**Вскрытие полости.** При экскавации кариеса была вскрыта пульпа зуба. Проведена пульпотомия. После окончания формирования корня будет проведено эндодонтическое лечение корневых каналов.

**Формирование корня.** Перед тем как начать эндодонтическое лечение корневых каналов, на рентгенограмме определяют стадию формирования корня. Пульпотомия в несформированных зубах рассматривается как временная мера до окончания формирования корня. Отложение твердых тканей может привести к облитерации корневого канала, что в дальнейшем осложнит его инструментальную обработку.



## Пульпотомия при лечении постоянных зубов с несформированными корнями



**Материал для покрытия пульпы.** На устья каналов тонким слоем накладывают водную суспензию гидроксида кальция. Визуально проверяют полость на наличие кровоточивости. Затем слой гидроксида кальция добавляют до 1-2 мм и герметично пломбируют полость.

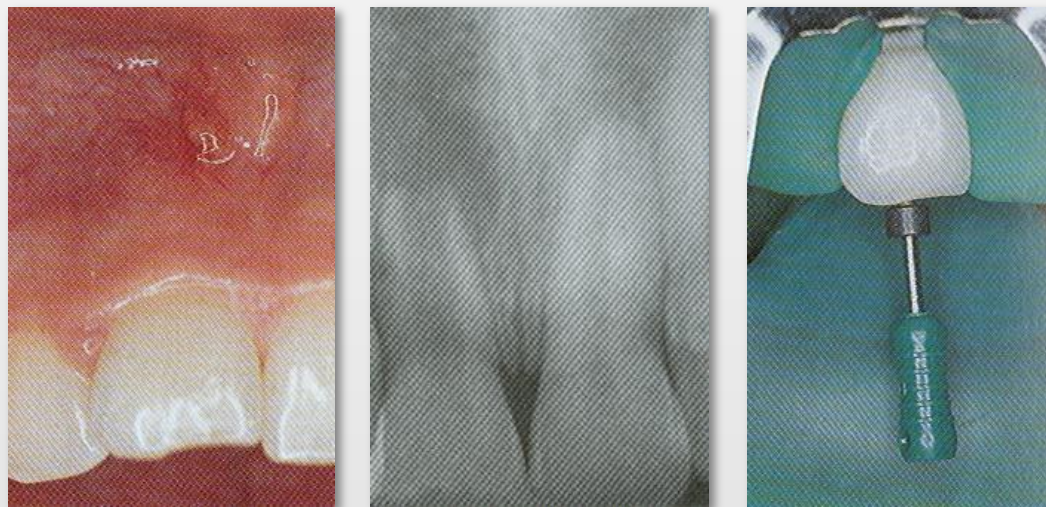*Слева:* перед аппликацией гидроксида кальция необходимо полностью остановить кровотечение из полости зуба, что осуществляется при помощи стерильных ватных тампонов. Накладываемых под давлением.

## Методика глубокой ампутации

**Осуществляется по вышеуказанной методике, но удаляется не только коронковая и устьевая пульпа, но частично и корневая (на разном уровне длины канала).**

**Целью этого метода является частичное сохранение корневой пульпы (например, в зубе с несформированными корнями).**

## Апексфиксация



**Некроз пульпы.** Слева: пациентка, 14 лет, со свищом на вестибулярной поверхности альвеолярного отростка. Верхний правый центральный резец бессимптомен, но имеет эмалевый дефект предположительно травматической природы.

*В центре:* на рентгенограмме определяется незавершенное формирование корня в области этого зуба. Его верхушка. По сравнению с соседним зубом, широко открыта.

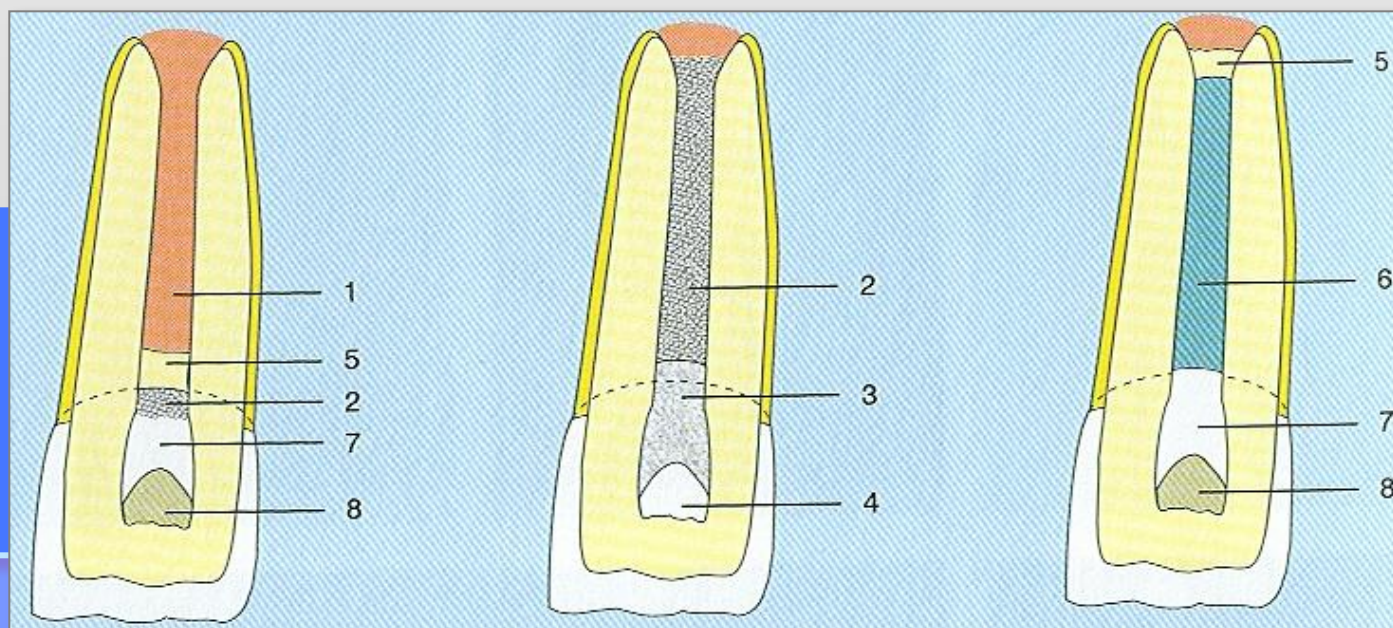
*Справа:* рабочая длина устанавливается на 2 мм меньше, чем длина зуба, измеренная по рентгенограмме.

## Апексфиксация

**Временная корневая повязка.** Если пульпа находится в состоянии обратимого воспаления, проводится витальная ампутация. Для витальной ампутации (*слева*) после удаления коронковой пульпы корневую пульпу (1) покрывают гидроксидом кальция (2), стеклоиономерным цементом (7) и полость пломбируют композитом (8). Формируется дентинный мостик (5).

Если пульпа погибла, проводится лечение для достижения апексфиксации. Для этого (*в центре*) гидроксидом кальция заполняют весь корневой канал (2), коронковую полость пломбируют цинкоксид-эвгенолом (3) и ставят герметичную временную пломбу (4).

Не менее чем через 9 месяцев (*справа*) в области верхушки формируется мостик из твердой ткани (5) и канал можно запломбировать гуттаперчей (6).

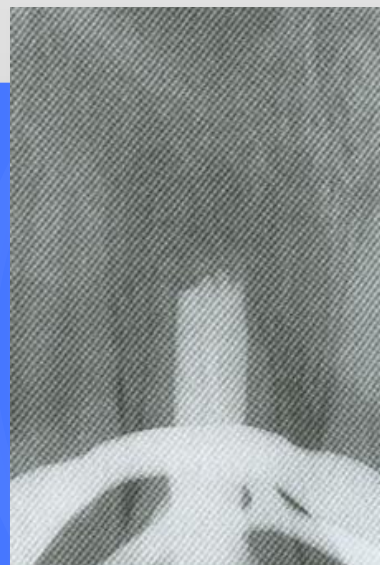
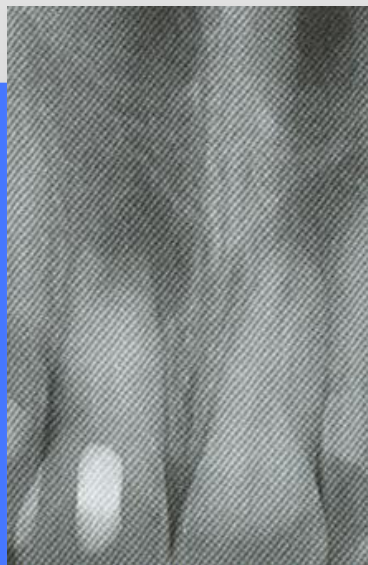



## Апексфиксация

**Наблюдение.** Слева: после осторожной инструментальной обработки корневой канал заполнили гидроксидом кальция. Поскольку в присутствии периапикального воспаления гидроксид кальция быстро рассасывается, повязку на начальных этапах меняют каждые 4 часа.

Справа: через 20 месяцев повязку удаляют и корневой канал пломбируют гуттаперчей. На рентгенограмме видны регенерация костной ткани в периапикальной области и формирование мостика из твердой ткани зуба.



# Витальная экстирпация или витальная пульпэктомия

**Этот метод лечения при правильном выполнении дает наименьший процент осложнений**

## Преимущества витальной экстирпации:

- отсутствие токсического действия на ткани периодонта препаратов мышьяка;
- лечение проводится в один сеанс;
- манипуляции в зубе безболезненны.

## Недостатки метода:

- риск осложнений при проведении анестезии (непереносимость анестетика, действие вазоконстриктора, внутрисосудистое введение и др.);
- кровоточивость канала, которая может возникнуть при отрыве сосудисто-нервного пучка от ткани периодонта;
- отсутствие реакций пациента во время эндодонтических манипуляций;
- возникновение боли при накусывании в результате образования гематомы в периапикальной области или выведение пломбировочного материала за верхушку корня;
- развитие остаточного корневого пульпита, потому что пульпа удаляется только из макроканала, а в микроканалах она может оставаться живой.

# Витальная экстирпация или витальная пульпэктомия

## Показания к витальной экстирпации:

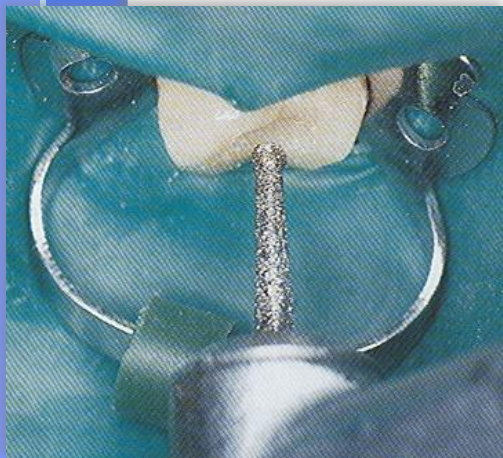
- все тотальные формы пульпита;
- ретроградный пульпит и пульпит, осложненный фокальным периодонтитом, обострение хронического пульпита;
- пульпит, осложненный периодонтитом, лимфаденитом;
- пульпит, который лечился биологическими методами, но возникли осложнения;
- при локализации кариозной полости в пришеечной области или в цементе корня зуба;
- интактные зубы, которые необходимо депульпировать по ортодонтическим показаниям.

## Противопоказания к методу витальной экстирпации:

- непереносимость анестетиков;
- тяжелое соматическое состояние больного;
- у больных с вирусными и бактериальными инфекциями СОПР и носоглотки;
- временные и постоянные зубы у детей с незаконченным формированием корней;
- анатомические особенности корней (искривление, изгиб) некоторых групп зубов.

## Этапы витальной экстирпации

- гигиена полости рта, антисептическая обработка зубов в области локализации больного зуба;
- обезболивание, позволяющее длительно работать в полости рта: при лечении однокорневого зуба – 1-1,5 часа, многокорневого – 1,5-2 часа;
- кариозную полость препарируют и промывают;
- стерильным бором перфорируют свод полости, расширяют его и формируют ее так, чтобы стенки кариозной полости переходили без выступов в полость зуба, создавая прямую линию;


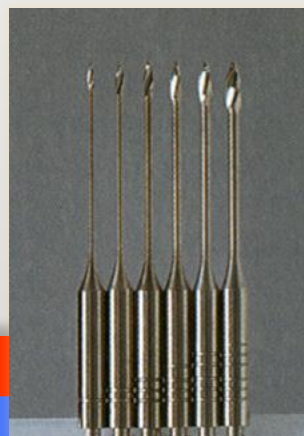


**Создание доступа к полости.** После наложения коффердама входят в полость через коронку длинным бором Endo Access с алмазным покрытием. Затем полость расширяют. Формирование полости перед наложением коффердама проводят только в тех случаях, когда имеется выраженное несоответствие между осями наклона коронки и зуба. *Справа:* препарирование до крыши пульповой камеры. Форма полости должна обеспечивать прямой беспрепятственный доступ к устьям корневых каналов.

## Этапы витальной экстирпации

- если пульповая камера раскрыта на достаточную ширину, то осуществляется ампутация пульпы, если нет - то пульпу ампутируют экскаватором;
- антисептическими растворами, ватными тампонами с перекисью водорода, спиртом вымывают кровь, остатки пульпы;
- шаровидным бором (еще лучше эндобором) расширяют устья корневых каналов;

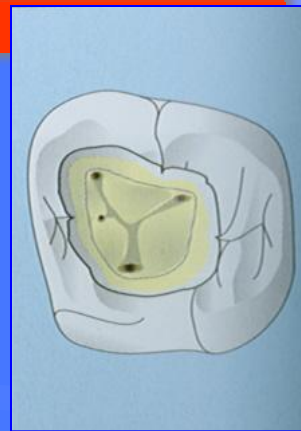
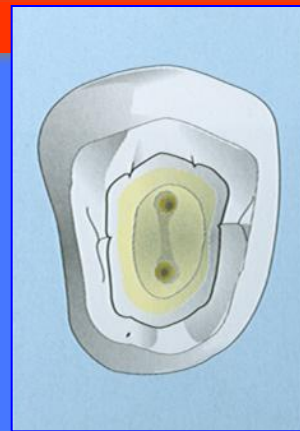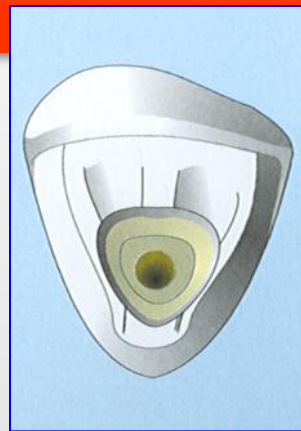
**Исследование и расширение устьев корневых каналов.** Слева: если зонд цепляется на дне полости, в обнаруженное отверстие вводят тонкий файл размера 6, 8 или 10 или Pathfinder, чтобы определить, является ли оно устьем корневого канала или перфорацией. В центре: для расширения устьев корневого канала применяют боры Gates-Glidden. Размер бора обозначен количеством колец на ручке инструмента. Справа: различные размеры инструментов для расширения устьев корневых каналов (Gates, Peeso).



**Создание доступа к корневым каналам верхних зубов.** Слева: во фронтальных зубах доступ создают с небной поверхности. Формируют полость треугольной формы, в центре которой обычно находится канал (обычно один).

*В центре:* в премолярах полость имеет овальную форму и ориентирована в вестибулооральном направлении.

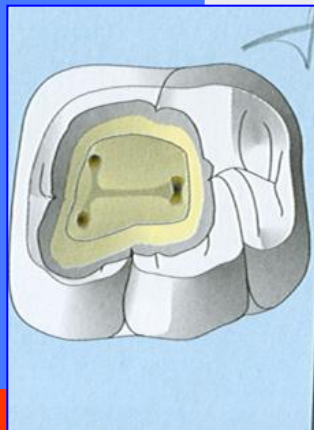
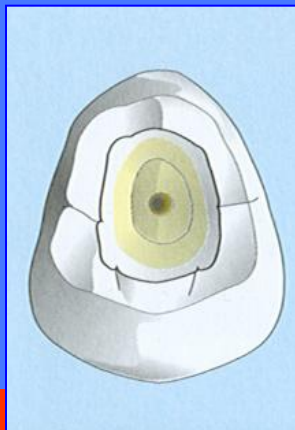
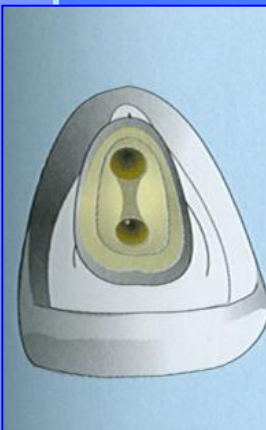*Справа:* в верхних молярах формируют полость трапециевидной формы. В большинстве случаев в медиальном щечном корне имеется второй медиальный небный канал, который имеет свое устье.



**Создание доступа к корневым каналам нижних зубов.** Слева: в нижних фронтальных зубах в 25% случаев имеется по два канала. Полость формируют на язычной поверхности треугольной формы.

*В центре:* в премолярах полость также овально ориентирована в вестибулооральном направлении.

*Справа:* полость в нижних молярах должна иметь трапециевидную форму, обычно более широкую в медиальном направлении, чем в дистальном. Медиальный край полости ограничен краевым гребнем.

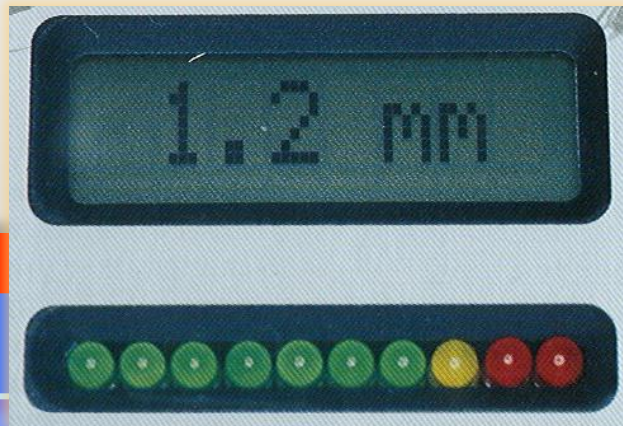
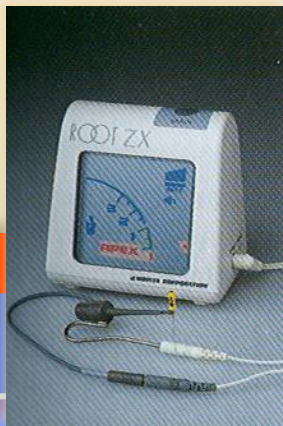


## Этапы витальной экстирпации

- при помощи пульпоэкстрактора экстирпируют пульпу. Показателями полного удаления пульпы является: наличие целого тяжа; отсутствие кровоточивости;
- после экстирпации пульпы - останавливают кровотечение: используя 3% раствор перекиси водорода, 10% раствор аминокaproновой кислоты и гемостатики: на основе сульфата алюминия (Alu-Jen Gel, Alu-Jen Liquid - ф-ма Jen Dental); на основе хлорида алюминия (Racestypine - ф-ма Septodont, Altrac - ф-ма Voco, Алустин - ф-ма Cheme и др.); на основе сульфата железа (Гемостаб - ф-ма Омега-ден); на основе карболовой смолы (Carbolized Resin - ф-ма Produits Dentaires);
- определение длины корневых каналов;

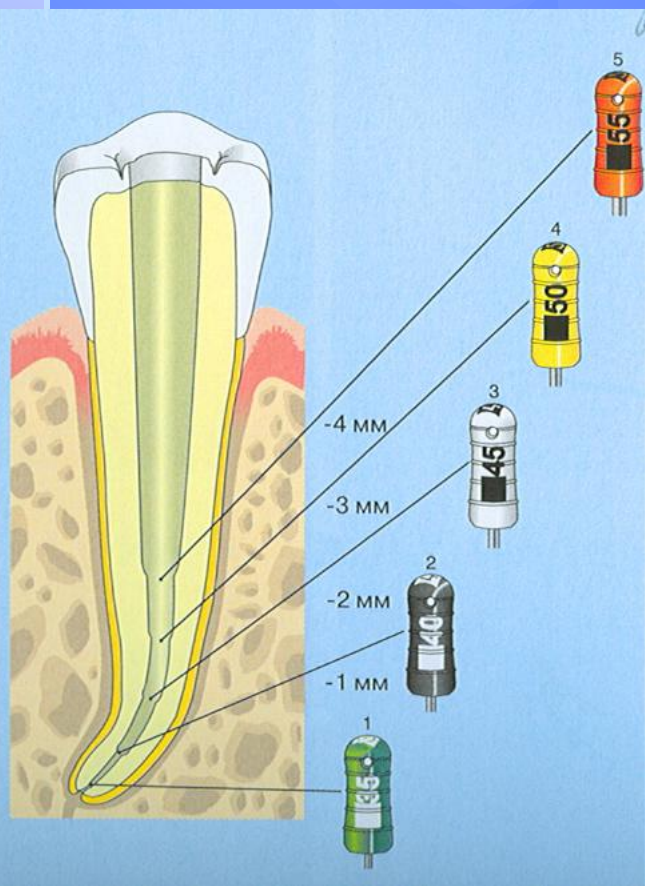
**Падение напряжения.** Падение напряжения между двумя электродами отмечается на шкале светоизлучающего диода. Цифровое значение не показывает точного расстояния кончика файла до апикального отверстия. Его учитывают только в сочетании с показателями диода.

Слева: более новые электронные измерительные приборы, работающие в каналах, заполненных электролитом, дают меньший диапазон вариаций одних и тех же значений.



## Этапы витальной экстирпации

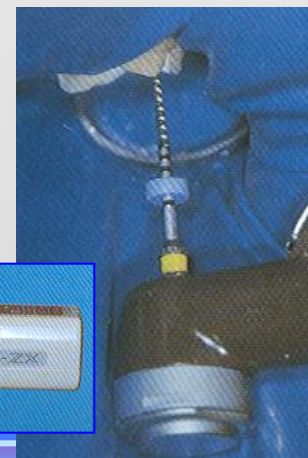- при помощи эндодонтических инструментов со стенок снимают предентин;
- узкие каналы расширяют на ширину 2-3 размеров дрельбора, выравнивают их стенки, каналам придают конусовидную форму, используя параллельно дрельбор, рашпиль, бурав, развертку;



**Техника "step-back"**. После того как канал был расширен до верхушки до размера апикального мастер-файла (здесь до 35-го размера), файл следующего размера вводят на 1 мм короче предыдущего. Таким образом, К-файл №40 вводят на 1 мм короче, №45 - на 2 мм, №50 - на 3 мм и №55 - на 4 мм короче рабочей длины. На рисунке показана конусность канала, которая формируется в результате такой обработки. Периодически канал проходят на всю длину апикальным мастер-файлом, что сглаживает стенки канала, предотвращает его блокаду дентинной стружкой и обеспечивает проходимость канала до апикального отверстия. Эта методика предполагает использование только К-файлов.

**Tri Auto ZX**. Низкоскоростной наконечник в комбинации с технологией Root ZX дает возможность электронно контролировать канал до, во время и после обработки.

*Справа:* Tri Auto ZX имеет три основные функции: автоматическое включение/выключение, автоматическое изменение направления вращения и система Auto Apical Reverse, предотвращающая выход инструментов за верхушку. Наконечник останавливает и изменяет направление вращения файла, как только он достигает верхушки или при высокой нагрузке.



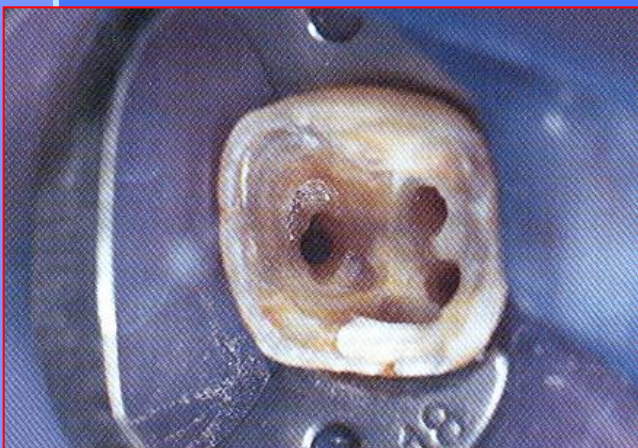
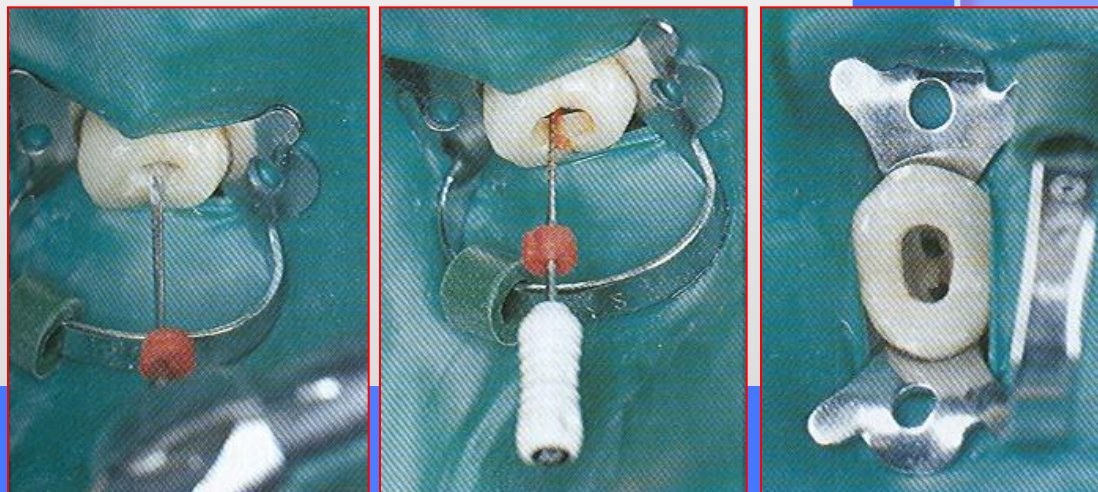


## Расширение устьев корневых каналов.

*Слева:* вначале осторожно расширяют устья корневых каналов небольшим бором Gates.

*В центре:* продвигаясь миллиметр за миллиметром от коронки к апексу, Н-файлом проходят корневой канал на всю длину по мере удаления некротизированной пульпы. Канал не пытаются расширить до тех пор, пока он не станет хорошо проходимым.

*Справа:* расширенные коронковые части корневых каналов.



**Придание каналам конической формы.** Каналы расширяют на три размера инструмента и затем в большей степени расширяют коронковую часть, формируя конусность. Обратите внимание на практически округлую форму устьев корневых каналов, которые значительно расширены.

*Справа:* конусность канала можно создать при обработке К-файлами техникой «step-back» или при помощи вращающихся инструментов.

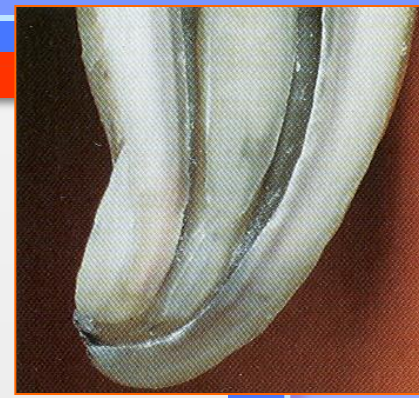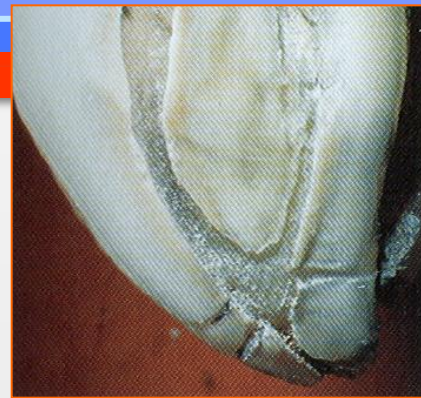## Этапы витальной экстирпации

- параллельно обрабатывают каналы препаратами, содержащими ЭДТА, которые помогают его расширить и обезжирить; используют Verifix (ф-ма Spad), Largal ultra (ф-ма Septodont), Canal plus (ф-ма Septodont), 20% раствор ЭДТА и др.;
- каналы промывают антисептиками, в частности, 3-5% раствором гипохлорида натрия, который можно соединить с 3% раствором перекиси водорода;
- каналы высушивают сухими ватными турундами, бумажными штифтами при помощи Stypic, Netispad и др.;

**Обработанные корневые каналы.** Окрашенный гистологический препарат продольного среза зуба.

*Слева:* четко видна апикальная дельта. В дополнительных каналах слева обнаруживаются остатки пульпы.

*Справа:* два корневых канала, соединяющихся у верхушки, где еще присутствуют остатки пульпы.



**Обработанные корневые каналы.** *Слева:* система корневых каналов хорошо очищена, за исключением остатков пульпы в апикальной трети левого канала.

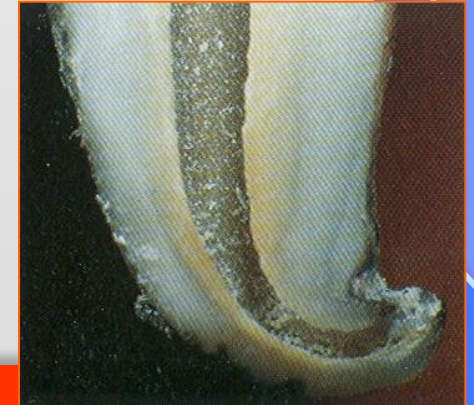
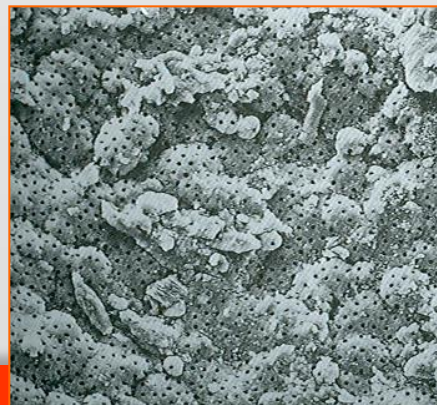
*Справа:* твердые отложения (дентикли) не препятствовали обработке каналов. Размер пузырьков, вызывающих турбулентность, не превышает 50  $\mu\text{m}$ , поэтому они способны активировать циркуляцию очищающего раствора, несмотря на obturation канала.

**Обработанные корневые каналы.**

*Слева:* на сканированной электронограмме справа четко видны калькосфериты и открытые дентинные канальцы. Смазанный слой не определяется.

*Справа:* чистый корневой канал. Остатки пульпы полностью удалены. Белые частички образовались при приготовлении среза.

(Гистология А. Lussi.)



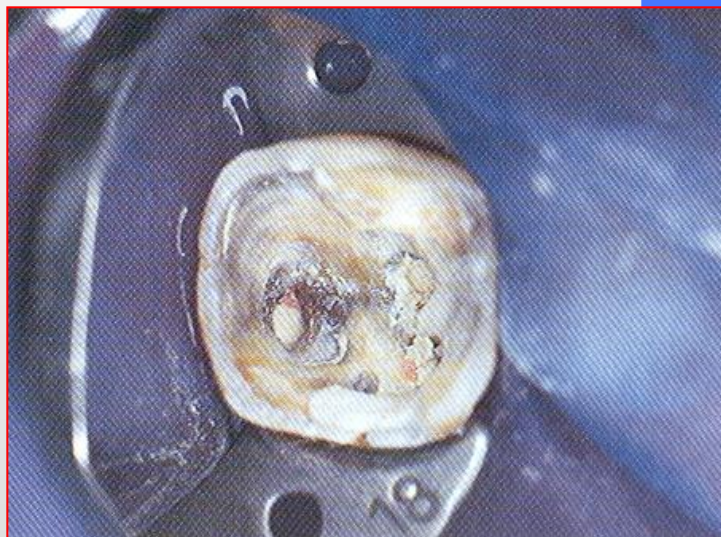## Этапы витальной экстирпации

- каналы пломбируют до физиологической верхушки на уровне цементно-дентиноканального соединения, которое располагается на расстоянии 1-1,5 мм от отверстия верхушки корня. В этом случае в зоне между анатомическим и физиологическим отверстиями верхушки корня формируется остеоидная ткань, надежно разделяющая корневую полость зуба и периодонт;

### Обтурация корневых каналов.

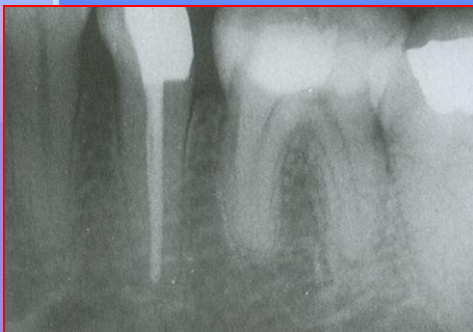После высушивания корневые каналы были obturated гуттаперчей и силером. Концы гуттаперчевых штифтов обрезаны на уровне устьев каналов.

*Справа:* корневые каналы запломбированы гуттаперчей методом латеральной конденсации.



## Этапы витальной экстирпации

- после пломбирования каналов необходимо сделать контрольную рентгенограмму, чтобы убедиться в качестве пломбирования;
- затем накладывается изолирующая прокладка (чтобы изолировать корневой пломбировочный материал от постоянной пломбы) и постоянная пломба. Если корневой пломбировочный материал дает усадку при затверждении, то в первое посещение лучше поставить временную пломбу, во второе (после усадки корневой пломбы) – заменить ее на постоянную.

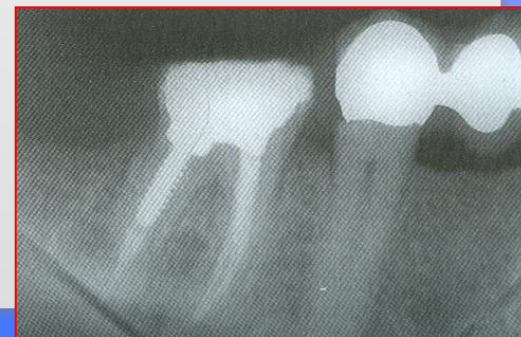


### Оценка качества пломбирования.

На рентгенограмме, сделанной сразу после пломбирования гуттаперчей методом латеральной конденсации, отмечается плотное гомогенное заполнение канала.

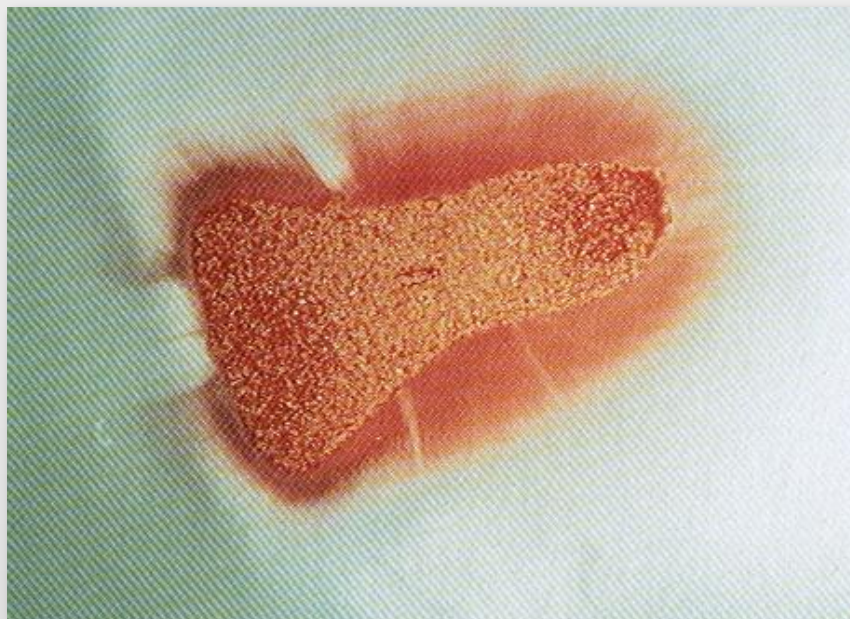
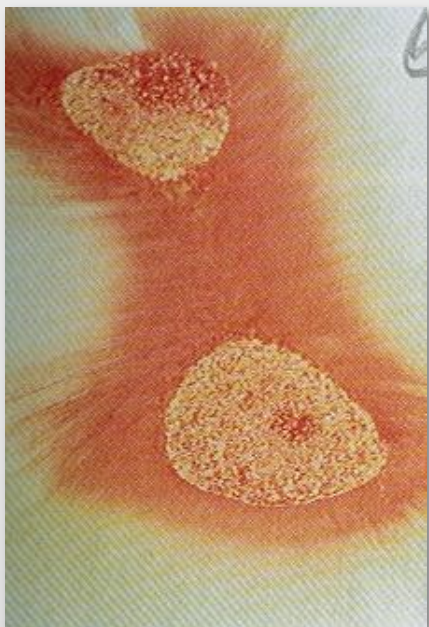
### Контрольная рентгенограмма.

После пломбирования всех трех каналов дистальный канал был подготовлен для фиксации штифта, который был зацементирован в то же посещение. Для определения качества пломбирования сделана контрольная рентгенограмма. При сравнении этой рентгенограммы с начальной видно, что даже облитерированные и узкие каналы можно пройти и расширить на всю длину.



**Запломбированные корневые каналы.** Гистологический поперечный срез зуба через корневые каналы. Показано проникновение пломбировочной пасты в дентинные канальцы. Это возможно благодаря тому, что в ходе очистки канала смазанный слой не образуется, а также из-за снижения давления в дентинных канальцах.

*Слева:* плотная obturация двух овальных каналов.



**Метод витальной экстирпации предусматривает лечение в один сеанс.**

Есть случаи, когда лечение проводится в два сеанса, если:

- лечится пульпит, осложненный периодонтитом;
- лечится острый гнойный и хронический гангренозный пульпит;
- широкое апикальное отверстие и не удастся остановить кровотечение из корневого канала;
- за недостатком времени (в молярах).

После экстирпации пульпы в первый сеанс остается турунда с эфирными маслами или другими медикаментами (например, при остром гнойном и хроническом гангренозном пульпитах целесообразно использовать сорбент с декамтоксиком, или сорбент с эктерицидом, или пасту «Пульпосептин», которая содержит хлорамфеникол, неомицина сульфат, дексаметазон).

Во время второго сеанса повязка и турунды извлекаются, осуществляется инструментальная и медикаментозная обработка корневых каналов, их каналы obtурируются и ставится постоянная пломба.

**Осложнения при лечении методом экстирпации**

Кровотечение из канала – слабое место этого метода лечения.

Кровотечение бывает из-за того, что не полностью удалена пульпа или из-за повреждения функционирующих сосудов периодонта.

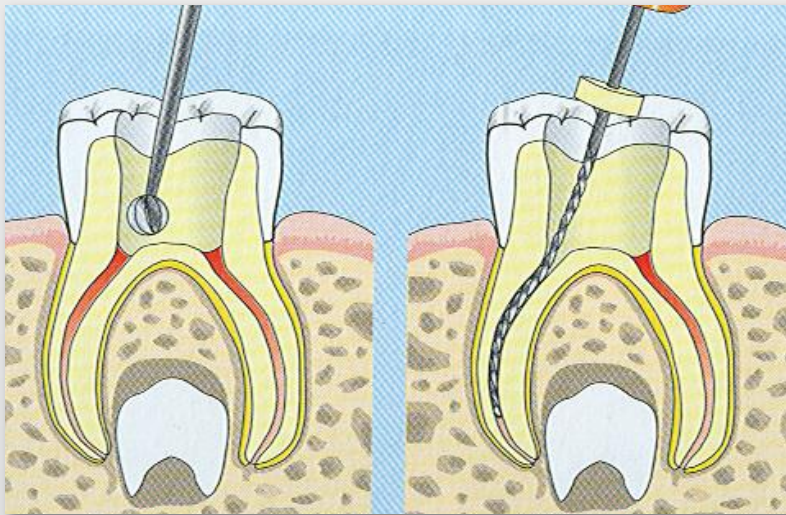
Как следствие – негативные отдаленные результаты лечения.

## Пульпэктомия при лечении молочных зубов

### Инструментальная обработка корневых каналов.

*Слева:* после наложения коффердама вскрывают полость зуба и удаляют коронковую пульпу. Дно полости зуба в молочных зубах тоньше, чем в постоянных, поэтому риск перфорации выше.

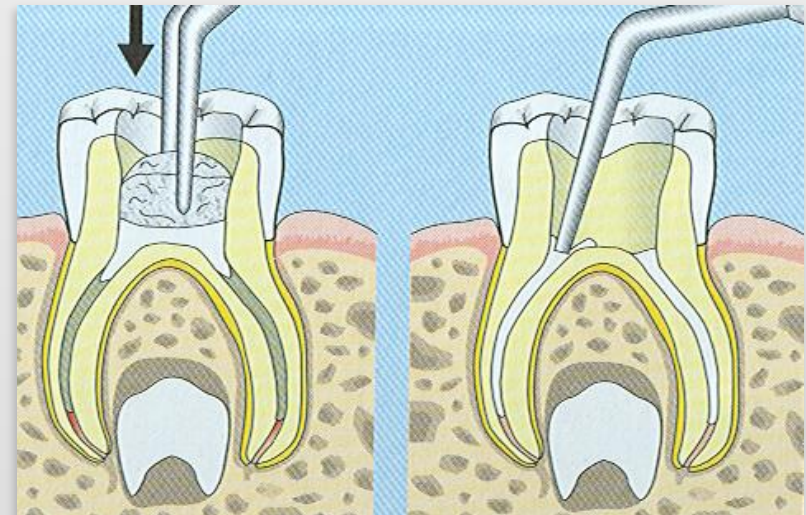
*Справа:* рабочую длину проверяют по рентгенограмме. Канал осторожно очищают на рабочую длину, не доходя 2-3 мм до верхушки.



### Пломбирование корневых каналов.

*Слева:* цинкоксид-эвгенол кремообразной консистенции накладывают на дно полости и стерильным ватным тампоном проталкивают в корневые каналы.

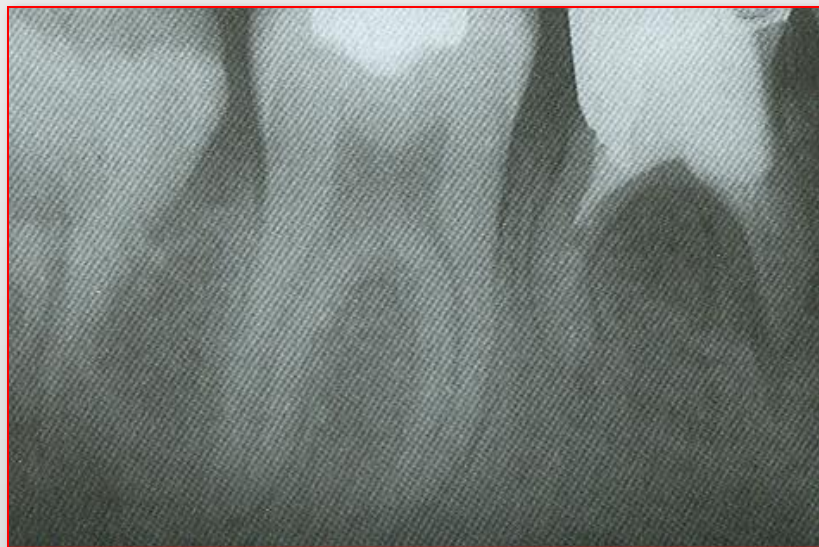*Справа:* на плаггере отмечают рабочую длину и медленно вводят в канал, уплотняя пломбировочный материал.





## Пульпэктомия при лечении молочных зубов

**Рентгенологический контроль.** Рентгенографию проводят сразу после пломбирования корневых каналов через год и через 2 года после эндодонтического лечения для оценки его эффективности. На рентгенограмме также наблюдают за физиологической резорбцией корней и рассасыванием пломбировочного материала. В 2-летнем исследовании, проведенном на 1363 эндодонтически леченных молочных зубах, лечение было неэффективным лишь в 7 случаях. Риск повреждения зачатка соответствующего постоянного зуба при этом не выше, чем при пульпотомии с применением формакрезола (Rabinowicz, 1953).



## Метод девитальной экстирпации (пульпэктомия)

**Предусматривает удаление всей пульпы после ее некротизации (девитализации)**

**В 1836 г. Вуд Спунер, учитывая значительную болезненную реакцию пульпы, а также, рассматривая пульпу при воспалении как утраченную ткань, предложил для полной ее некротизации применять мышьяковистую кислоту. С того времени было предложено много препаратов для замены мышьяковистой кислоты, но девитализация пульпы при помощи препаратов мышьяка используется до сих пор.**

## **Механизм действия мышьяковистой пасты**

**Мышьячный ангидрид или мышьячная кислота ( $As_2O_3$ ) является одним из сильнейших ядов – протоплазматическим ядом, под действием которого оксидаза теряет свои специфические функции как фермент окисления. Блокируя в тканях пульпы SH-группы, яд негативно влияет на дыхание. При этом тормозятся окислительно-восстановительные процессы в соединительной ткани, перераспределяются аминокислоты, нуклеиновые кислоты, РНК, ДНК, что на фоне общего кислородного голодания в конечном итоге приводит к необратимым процессам (гипоксии).**

**Глубина поражения пульпы непосредственно зависит от времени действия и дозы мышьяковистой кислоты. В месте ее наложения гибнут все элементы коронковой пульпы. Длительное воздействие может вызвать токсические изменения в периодонте и некроз окружающих тканей.**

**Мышьяковистая кислота (ангидрид) используется в виде пасты. В состав мышьяковистой пасты входят такие компоненты:**

- антисептики (например, тимол, еugenol);**
- обезболивающие вещества (кокаин, анестезин и др.);**
- мышьячная кислота;**
- вяжущие средства (предложил ввести Гофунг Ю.М. для замедления диффузии мышьяка за верхушку).**

**Мышьяковистую пасту накладывают в количестве, соответствующее головке бора № 1, которое равняется 0,0006-0,0008 г, чаще всего на 24 часа в однокорневых и на 36-48 часов в многокорневых зубах.**

**Девитальная экстирпация имеет широкое распространение, но не является современным методом лечения. Она должна применяться в тех случаях, когда невозможно применить витальный метод лечения.**

**Показания:**

- **при непереносимости анестетиков вследствие сенсibilизации организма к ним;**
- **при тяжелой соматической патологии;**
- **при выраженных формах заболеваний полости рта – тяжелые степени генерализованного пародонтита, воспалительные заболевания слизистой оболочки полости рта;**
- **при плохо проходимых корневых каналах, большой их разветвленности;**
- **когда ребенок боится различных инъекций;**
- **при неэффективности инъекционных методов обезболивания;**
- **при неудачном витальном методе.**

**Лечение девитальным методом осуществляется в два посещения (изредка в три).**

**Методика лечения при первом посещении:**

- после туалета полости рта препарируют кариозную полость настолько, насколько позволяет пациент (можно под анестезией сделать полное препарирование);
- промывают кариозную полость теплыми анестетиками;
- выполняют в большей мере направленную некрэктомию, то есть выбирают участок, наиболее приближенный к больному рогу пульпы. С помощью шарообразного бора углубляются в дентин;
- собирая дентин, стачивают дно кариозной полости легкими, без давления, движениями;
- перед открытием рога пульпы, если не удалось это сделать экскаватором, бор меняют на стерильный. В случае, когда эта процедура осуществляется без анестезии, для обезболивания можно использовать "Раствор для обработки пульпы" (ф-ма Омега-дент), содержащий прокаин, эвгенол, фенол, бальзм, прополис, наполнитель;

## **Методика лечения при первом посещении:**

- **перфорируют пульповую камеру. Признаки открытия свода пульповой камеры – точечное отверстие, точка кровавой жидкости;**
- **кариозную полость осторожно промывают теплым раствором антисептика, если необходимо, для остановки боли на ватном валике вносят анестетик;**
- **ватным валиком высушивают кариозную полость и на открытый рог пульпы накладывают некротическую пасту с помощью зонда или гладилки непосредственно на рог пульпы;**
- **сверху накладывают сухой стерильный ватный тампон (который будет впитывать экссудат, усиленно выделяющийся вследствие раздражения пульпы) или хорошо отжатый тампон с анестетиком или камфорофенолом;**

## **Методика лечения при первом посещении:**

- **легко, без давления накладывают герметическую повязку из водного дентина, замешанного до сметанообразной консистенции.**

Повязка обязательно должна быть из водного дентина, так как он отвердевает сразу и можно проконтролировать герметичность повязки. Дентин-паста давит на пульпу, создает компрессию, вызывая болевой приступ. Кроме того, она застывает несколько часов (2-8), что может привести к просачиванию некротизирующей пасты в окружающие ткани и вызвать мишьяковистый некроз;

- **разъясняют пациенту важность своевременного продолжения лечения зуба, так как при нахождении мишьяковистой пасты в зубе более 48 часов возможно развитие острого верхушечного периодонтита.**

**Некоторые врачи считают, что при наложении некротизирующей пасты не обязательно вскрывать пульповую камеру, потому что она и так прорифундирует через тонкий слой дентина.**

**Вскрытие рога пульпы в некоторой мере решает три задачи:**

- **облегчает боль;**
- **уменьшает интенсивность инфекционно-воспалительного процесса в пульпе;**
- **предупреждает распространение инфекции на область периодонта.**



## Методика лечения при втором посещении:

- опрашивают больного и обследуют зуб и окружающие ткани;
- снимают повязку;
- осуществляют окончательное препарирование кариозной полости; ее расширяют, выводя к середине жевательной поверхности в жевательной группы зубов, и к середине небной или язычной поверхности во фронтальных зубах;
- **раскрывают полость зуба.**  
Манипуляции в полости зуба должны проводиться под визуальным контролем, чтобы избежать перфорации дна;
- **одновременно при этом осуществляют ампутацию коронковой части пульпы,**  
а если этого не произошло, то в многокорневых зубах ампутируют коронковую пульпу с помощью острого экскаватора,  
**проводят медикоментозную обработку;**
- **устье корневых каналов расширяют воронкообразно, чтобы облегчить их дальнейшее прохождение;**

## **Методика лечения при втором посещении:**

- с помощью пульпоэкстрактора экстирпируют пульпу. Под ванночкой из антисептика (1-2 капли вносят на устья или смачивают инструмент) пульпоэкстрактор соответствующего размера штопороподобным движением (до двух оборотов) продвигают вглубь до ощущения сопротивления (к верхушке), а потом резким, обратным (но прямым) движением по оси корня вытягивают иглу вместе с обвитой вокруг нее корневой пульпой;
- если одним тяжем пульпу выбрать не удалось, то процедуру экстирпации повторяют несколько раз;
- корневые каналы промывают традиционными антисептиками и осуществляют инструментальную обработку, используя эндодонтические инструменты в такой последовательности: глубиномер, дрельбор, рашпиль, бурав, развертка или их иностранные аналоги;

## **Методика лечения при втором посещении:**

- **каналы высушивают и обезжиривают и пломбируют на уровне верхушечного отверстия (под контролем рентгенограммы), кариозную полость очищают от корневого пломбировочного материала, обезжиривают и высушивают спиртом, эфиром или специальными средствами;**
- **если каналы пломбировались не гуттаперчей, накладывают две изолирующих прокладки: из водного дентина и из фосфатного или стеклоиномерного цемента; при пломбировании каналов филером ставят только цементную прокладку;**
- **ставят постоянную пломбу.**

## Импрегнация корневой пульпы

Импрегнация означает просачивание и применяется в стоматологии для насыщения корневой части пульпы веществами, которые глубоко диффундируют, мумифицируют и превращают ее в септический тяж или в стеклоподобную массу. Вещества для мумификации быстро проникают в пульпу, денатурируют тканевые белки, уплотняют некротирующую ткань и предупреждают ее распад, долго сохраняют антисептическое действие и в основном не вызывают деструкции ткани периодонта. Мумифицированная пульпа - это высушенный тяж с фиксированной структурой, которая не распадается.

Чаще всего для импрегнации используют резорцин-формалиновую смесь (РФС), которую предложил А. И. Евдокимов.

## **Методика проведения резорцин-формалиновой импрегнации:**

- при применении метода на зубах верхней челюсти больного переводят в горизонтальное положение;
- полость зуба и проходную часть корневых каналов хорошо высушивают;
- браншами пинцета (следя, чтобы смесь не попала на слизистую оболочку полости рта и не вызвала ожога) РФС наносят на устье корневых каналов и нагнетают корневой иглой 2-3 минуты, вытесняя пузырьки воздуха;
- оставляют в кариозной полости шарик из РФС для дентинной повязки;
- при следующем посещении на устье корневых каналов накладывают резорцин-формалиновую пасту (РФП). Можно использовать официальные РФП – "Креодент" (Россия), "Форедент" (Чехия), "Эндотформ" (Польша) и др.;
- ставят изолирующую прокладку из водного дентина и еще одну - из цемента;
- ставят постоянную пломбу.

## **Недостатки резорцин-формалиновой импрегнации:**

- **изменяет цвет зуба, поэтому ее нельзя использовать для фронтальных зубов;**
- **при полимеризации сокращается в объеме, что приводит к неполному закрытию просвета канала (чтобы этого не было - импрегнацию можно повторить).**

## **Мумифицирующее действие на пульпу оказывают следующие вещества:**

- **5% раствор формалина;**
- **раствор карболовой кислоты;**
- **10% спиртовой раствор прополиса с окисью цинка;**
- **крезодент-паста (ф-ма ВладМиВа) и Cresopaste (ф-ма Septodont, Франция) и др.**

**Для покрытия культи пульпы можно использовать и метаплазующие пасты, которые превращают воспаленную ткань корневой пульпы в остеоидную:**

- тимоловая паста;
- йодоформтимоловая паста;
- параформальдегидная (триоксиметиленовая) паста - паста ПТЕО.

**В литературе (Данилевский Н.Ф. и др., 2003) встречаются рекомендации использовать для покрытия культи при девитальной ампутации одонтотропные пасты, а именно:**

- цинк-эвгеноловая;
- эвгенол-тимоловая;
- пасты с сульфаниламидами.

**Применение биологических паст (с антибиотиками и ферментами) при этом методе лечения пульпитов является грубой ошибкой.**

**Невозможно перечислить все ошибки и осложнения, возникающие при лечении пульпита.**

**Только глубокие знания, хорошие навыки и добросовестность врача помогут избежать их, а в случае возникновения – грамотно их исправить.**