

**КАФЕДРА ПЕДІАТРІЇ З МЕДИЧНОЮ  
ГЕНЕТИКОЮ**

**ТЕМА ЛЕКЦІЇ:**

**“ВРОДЖЕНІ ВАДИ  
СЕРЦЯ”**

# Визначення

**Вроджена вада серця (ВВС)** – патологічний стан, що характеризується аномаліями розвитку серця та крупних судин, які виникають внаслідок порушення ембріо- чи фетогенезу при дії негативних зовнішніх чи внутрішніх чинників або на тлі зміненої спадковості.

# Актуальність та епідеміологія

- ВВС складають 50% всіх вроджених вад людини.
- Частота народження дітей з ВВС в Україні 38-40 тис. на рік (6,6 випадків на 1000 пологів).
- Своєчасно діагностуються антенатально або при народженні дитини лише 47% ВВС, протягом 1-го року життя близько 90%.
- ВВС мають високу летальність: 50% дітей вмирають в перші тижні життя, 70% не доживають до 1 року.

# Критичні періоди формування ВВС

1. **До 3 тижнів** внутрішньоутробного розвитку – ВВС викликають загибель плода.
2. **З 3 по 9 тиждень** в/у розвитку (формування перетинок серця, камер, артеріального ствола).
3. **З 9 тижня в/у розвитку та до народження** – серце сформоване, але патологічні фактори можуть порушувати процеси диференціювання його тканин (швидка резорбція первинної міжпередсердної перетинки, порушення формування вторинної міжпередсердної перетинки, ДМШП).
4. **Неонатальний період** – вади, пов'язані з функціонуванням фетальних шунтів (ВАП, відкрите овальне вікно).

# Етіологія ВВС

1. Вплив агресивних факторів зовнішнього середовища (особливо в перші 3 міс. в/у розвитку):
  - Вірусна інфекція (ентеровіруси – Коксакі, ЕСНО, віруси краснухи, герпесу, паротиту). Вірогідність виникнення ВВС тим вища, чим менший гестаційний вік плода.
  - Вживання медикаментів. Плацентарний бар'єр можуть долати і сприяти виникненню ВВС – антибіотики, сульфаніламіді, снодійні, наркотики, транквілізатори, цитостатики, антигістамінні, НПЗП.
  - Вживання алкоголю (у 50% дітей від батьків, що зловживають алкоголем, є дефекти перетинок, ВАП).
  - Вплив фізичних факторів (радіаційне, R<sub>0</sub> випромінення, вібрація).
  - Вплив хімічних факторів (побутова, промислова хімія, особливо сполуки бензолу, солі важких металів – Pb, Sn).
2. Дефекти харчування матері при вагітності – білкове голодування, дефіцит фолієвої кислоти, дефіцит Co, Zn, Mn.
3. Вік матері старше 35 років.
4. Спадкові фактори – кровне рідство, хромосомні аномалії (хвороба Дауна, Патау, Едвардса, синдром Шерешевського-Тернера та ін.).

# Патогенетичні фази ВВС

1. Первинної адаптації (аварійна) – виникає після народження дитини. Відбувається пристосування дитини до порушень гемодинаміки, викликаних вадою. Йде напрацювання деяких адаптаційних механізмів (гіпертрофія,  $\uparrow$  тиску). Може виникнути гостра серцева недостатність і смерть дитини. Тривалість до 1,5-2 років.
2. Відносної компенсації – покращення самопочуття і розвитку дітей, зменшення суб'єктивних скарг.
3. Декомпенсації (термінальна)- вичерпання компенсаторних можливостей, розвиток дистрофічних та дегенеративних змін в серці, внутрішніх органах.

# Класифікація ВВС

Порушення гемодинаміки	Без ціанозу	З ціанозом
Зі збагаченням малого кола кровообігу	ВАП, ДМШП, ДМПП	Комплекс Ейзенменгера, транспозиція магістральних судин, загальний артеріальний стовбур
Зі збідненням малого кола кровообігу	Ізольований стеноз легеневої артерії	Хвороба Фалло, атрезія тристулкового клапану, транспозиція магістральних судин зі стенозом легеневої артерії
Зі збідненням великого кола кровообігу	Ізольований аортальний стеноз, коарктація аорти	----
Без порушень гемодинаміки	Декстрокардія, хвороба Толочинова-Роже	----

# При формулюванні діагнозу потрібно зазначити:

1. Вид вади (за класифікацією).
2. Патогенетичну фазу вади.
3. Ступінь порушення внутрішньосерцевої гемодинаміки (мало виражений, помірний, виражений).
4. Ступінь серцевої недостатності.
5. Ускладнення ВВС: бактеріальний ендокардит, пневмонія, ревматичне ураження серця, енцефалопатія, аритмії, туберкульоз легень.

**Приклад діагнозу:** ВВС, ДМШП в мембранозній частині зі збагаченням малого кола кровообігу, з помірним порушенням внутрішньосерцевої гемодинаміки, фаза відносної компенсації, НК ІІА ст.



# Загально-клінічні дані, притаманні ВВС

## Анамнез і скарги

1. Кровне рідство батьків чи прабаб'яків (ризик збільшується в 2 рази).
2. Захворювання у матері в I триместрі вагітності.
3. Завершення попередніх вагітностей (мертвонародження, смерть дитини в грудному віці).
4. Вік дитини на час виявлення вади (до 3-х років – ВВС).
5. Термін появи ціанозу у дитини (рання поява чи поява з народження характерна для ВВС).
6. Задишка при навантаженні чи в спокої.
7. Положення дитини при задишці: з піджати́ми до живота нижніми кінцівками, навпочіпки (для збільшення легеневого кровотоку), підвищене положення.
8. Біль в серці – зустрічається не часто.
9. Головний біль, біль в спині, запаморочення.
0. Кашель (сухий або вологий), рецидивуючі інфекції дихальних шляхів-застій в малому колі кровообігу.

# Загально-клінічні дані, притаманні ВВС

## Клініко-інструментальні дані

### I. Огляд:

- Фізичний розвиток – маса тіла завжди знижена (особливо при значному шунтуванні крові).
- Ціаноз тотальний – виникає при наявності в крові 30% відновленого гемоглобіну.
- Деформація пальців у вигляді “барабаних паличок”, нігтів у вигляді “часових скелець” внаслідок хронічної гіпоксії.
- Серцевий горб та деформація грудної клітини – при гіпертрофії правих відділів серця.
- Виражена епігастральна систолічна пульсація - при гіпертрофії ПШ.

### II. Пальпація і перкусія:

- Наявність систолічного тремтіння – при шунтуванні крові, стенозах.
- Зміни розмірів серця – визначається у старшому віці, у новонароджених і немовлят може не бути навіть при ВВС.
- Збільшення печінки – при правошлуночкової недостатності.

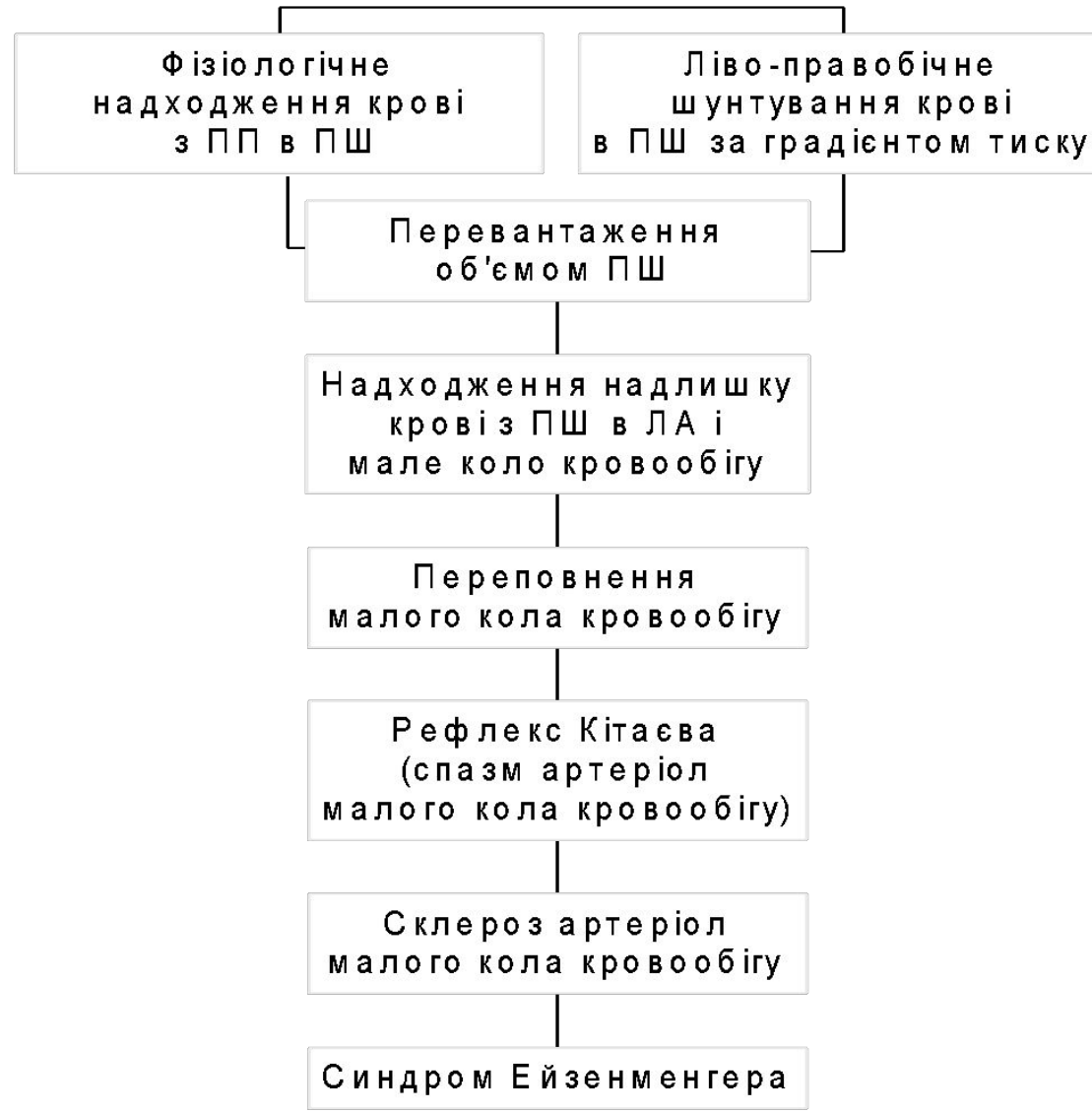### III. Аускультация:

- Зміни АТ (коарктація аорти, ВАП).
- Аускультация серця – зміни залежать від вади серця. Шум частіше систолічний.

### V. Інструментальні дослідження:

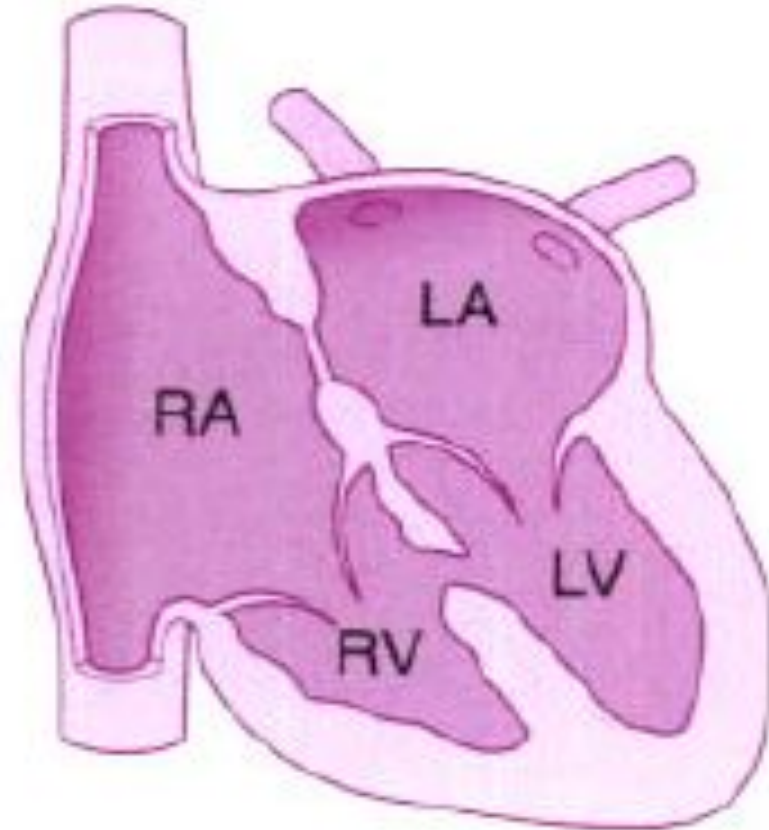
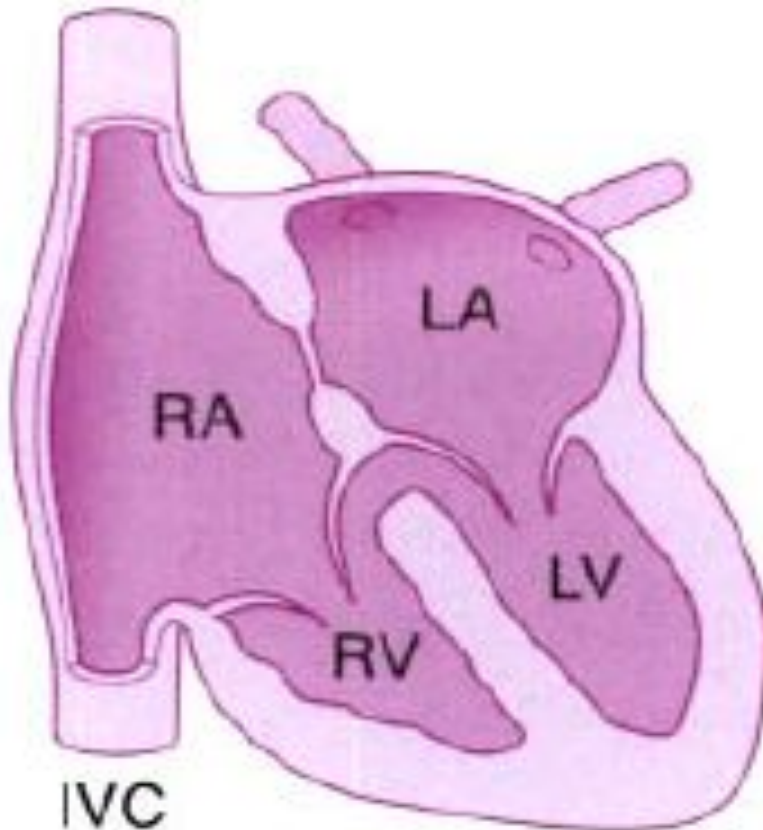
Ехо-кардіографія, ЕКГ, ФКГ, Rö ОГК, катетеризація порожнин серця, ангіокардіографія.

# Гемодинаміка ВВС зі збільшеним легеневим кровообігом



# ДМШП

Вада вперше описана Толочиним і Роже в XIX ст.  
Складає 15-20% ВВС, в 50% поєднується з ДМПП.



Варіанти ДМШП

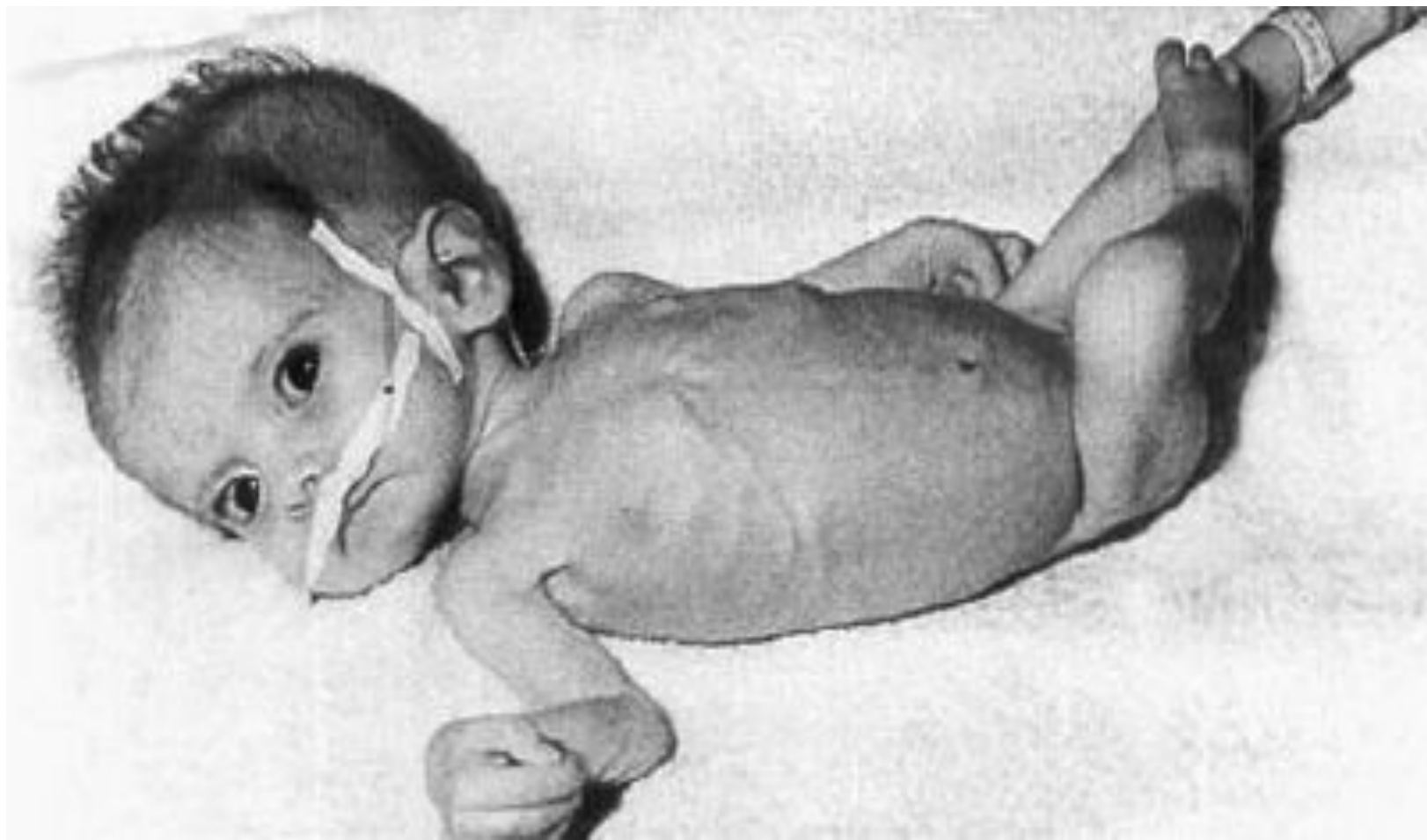
ДМШП в мембранозній частині

ДМШП в м'язевій частині

# Клініко-діагностичні критерії ДМШП

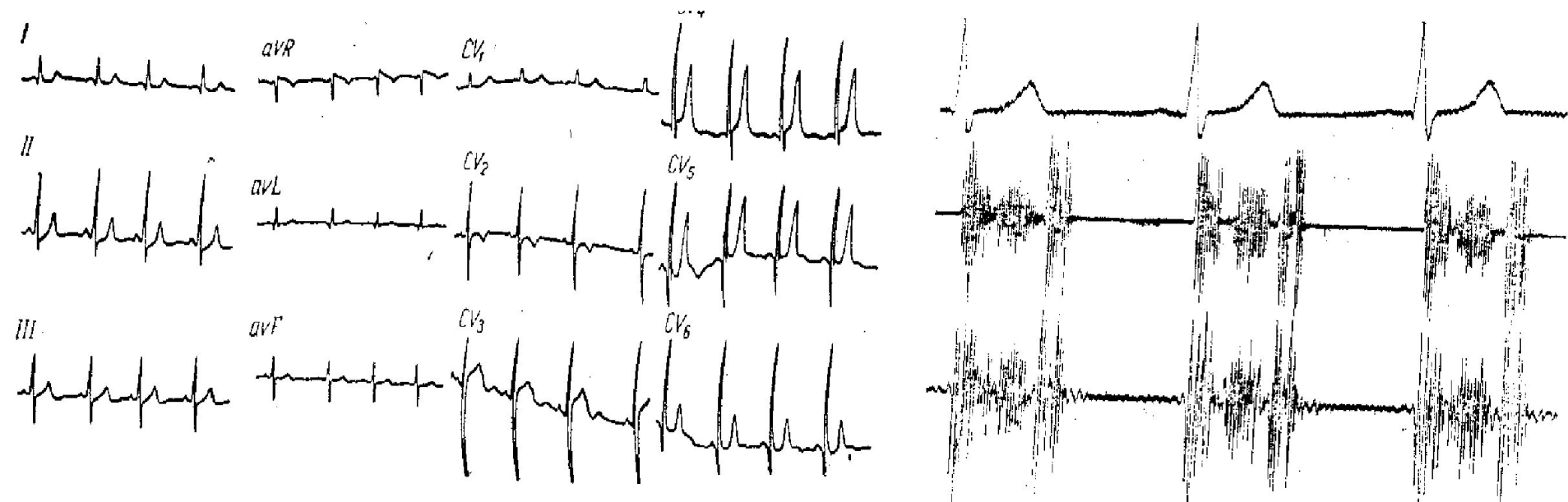
- Клініка з'являється на 1-2 міс. життя: неспокій, стомлюваність при годуванні, пітливість, блідість, мармуровість шкіри.
- Задишка в спокої (у старших дітей в спокої може бути відсутня), підсилюється при криці, годуванні. При прогресуванні вади задишка з'являється при все меншому навантаженні.
- Сухий, нав'язливий кашель (через гіперволемію малого кола). Часті захворювання дихальних шляхів (пневмонії), що погано лікуються АБ.
- Затримка фізичного розвитку(маси і зросту).
- Огляд – систолічне тремтіння в 3-4 міжребер'ї зліва. Серцевий поштовх зміщений вліво вниз (утворений збільшеним ПШ), збільшена його площа, підсилений. Епігастральна пульсація. Деформація пальців у вигляді “барабанних паличок”, нігтів у вигляді “часових скелець” .
- Перкусія – розширення меж серця (вправо і вліво).
- Аускультация – грубий систолічний шум над всією ділянкою серця з епіцентром в 3-4 міжребер'ї зліва, проводиться на спину, в ліву підпахвинну ділянку. Чим менше дефект, тим краще вислуховується шум. I тон ослаблений, може зливатися з шумом, акцент II тона на ЛА.

# **Зовнішній вигляд дитини зі значним дефектом міжшлуночкової перетинки**

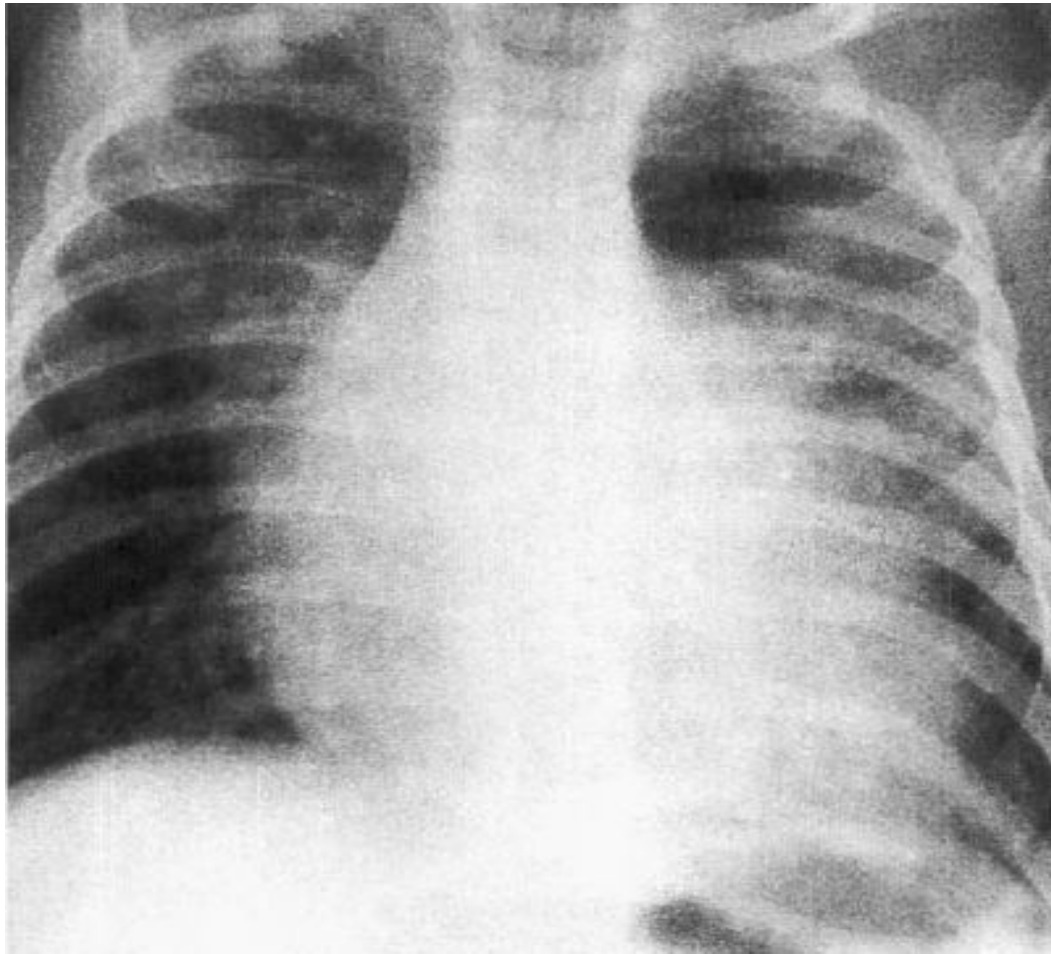


# Клініко-діагностичні критерії ДМШП

- ЕКГ – гіпертрофія ПШ, менш виражена ЛШ, при незначних дефектах без змін.
- ФКГ – високочастотний систолічний шум, пов'язаний з I тоном, займає 2/3-всю систолу, акцент II тона на ЛА.
- Rö ОГК – підсилення легеневого малюнку, збільшення поперечнику серця, збільшення шлуночків серця, розширення дуги ЛА.
- Ехо-КГ – виявлення дефекту, гіпертрофія і гіперкінезія МШП, гіперкінезія передньої стулки мітрального клапану.



**Рö ОГК дитини з дефектом міжшлуночкової перетинки (кардіомегалія, легенева гіперволемія)**



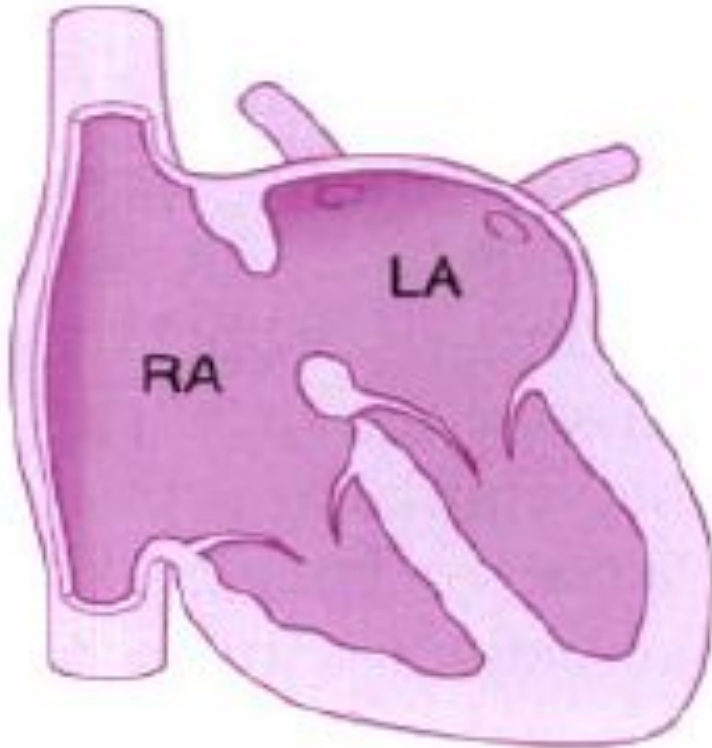


# Завершення та прогноз

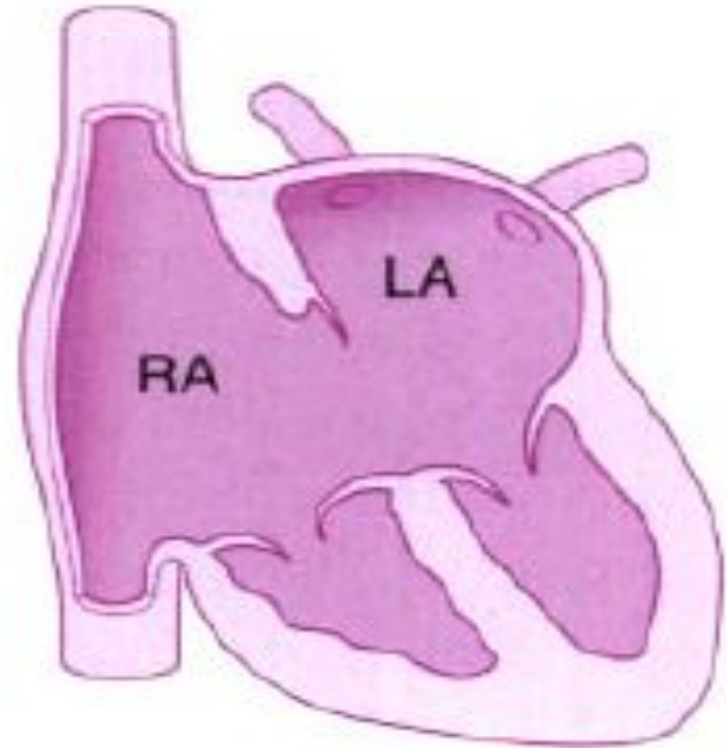
- Спонтанне закриття дефекту в м'язевій частині (у 40-45% до 6 року життя).
- Розвиток синдрому Ейзенменгера.
- Середня тривалість життя без оперативного втручання 35-40 років.
- Операцію виконують у віці 1-5 років.

# ДМПП

Складає 10-15% ВВС, у дівчаток в 2-3 рази частіше.



Вторинний ДМПП в ділянці овального вікна



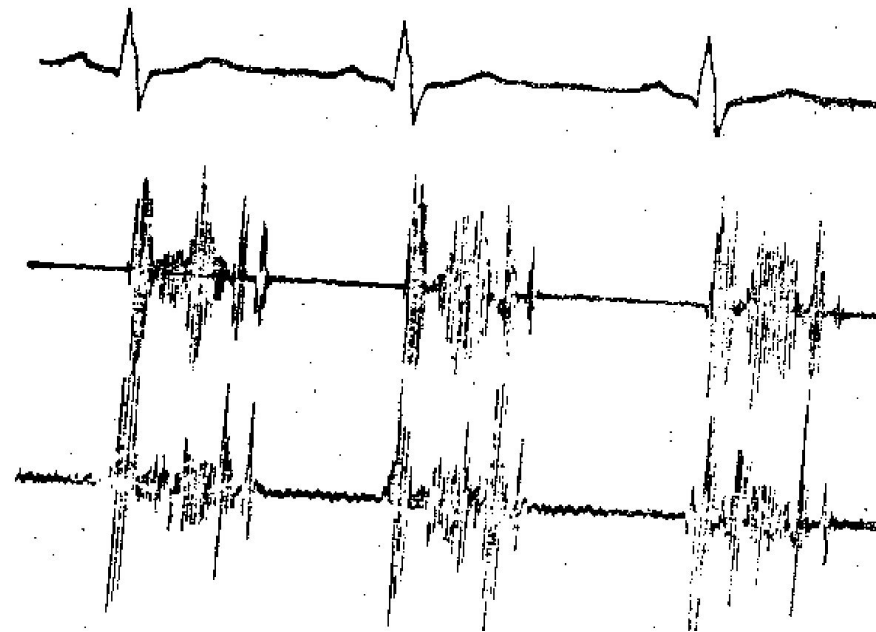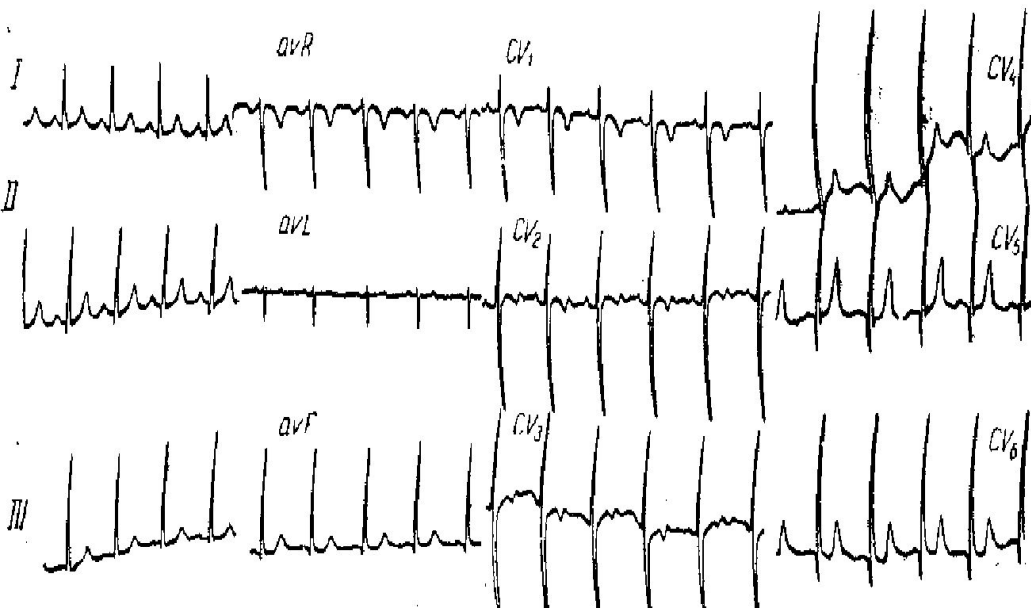
Первинний ДМПП

# Клініко-діагностичні критерії ДМПП

- Неспокій, стомлюваність при годуванні, блідість, мармуровість шкіри, малинові губи.
- Задишка в спокої, підсилюється при криці, годуванні.
- Сухий, нав'язливий кашель. Часті пневмонії, що погано лікуються АБ.
- Біль в ділянці серця за рахунок порушення кровопостачання гіпертрофованих відділів міокарду.
- Серцебиття, схильність до тахікардії, запаморочення – через дефіцит крові у великому колі кровообігу.
- Затримка фізичного розвитку (маси і зросту).
- Огляд –серцевий поштовх зміщений вліво вниз (утворений збільшеним ПШ), збільшена його площа, рідко виявляється систолічне тремтіння в 2 міжребер'ї зліва. “Серцевий горб”.
- Перкусія – розширення меж серця (вправо і вліво), розширення меж судинного пучка.
- Аускультация – м'який систолічний шум в 2-3 міжребер'ї зліва, не проводиться, краще вислуховується лежачи, підсилюється при фізичному навантаженні, підсилення I тону над тристулковим клапаном, акцент та розщеплення II тона на ЛА.

# Клініко-діагностичні критерії ДМПП

- ЕКГ – відхилення електричної осі вправо, ознаки перевантаження чи гіпертрофії ПШ, НБПНПГ, гіпертрофія ПП (P-pulmonale).
- ФКГ – в 2-3 міжребер'ї зліва високочастотний, середньоамплітудний систолічний шум, займає 2/3-всю систолу, акцент II тона на ЛА, підсилення I тону над тристулковим клапаном.
- Rö ОГК – підсилення легеневого малюнку, збільшення поперечнику серця за рахунок правих відділів, розширення дуги ЛА.
- Ехо-КГ – виявлення дефекту, гіперкінезія МЖП, ознаки гіпертрофії ПП.

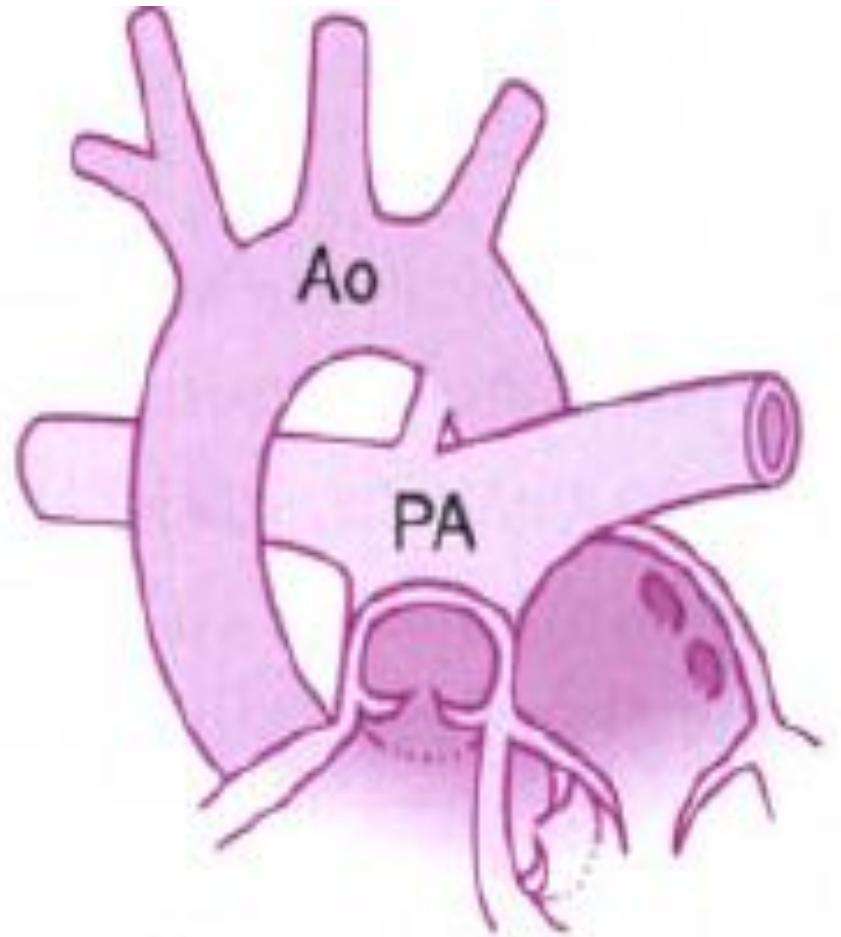


# Відкрита артеріальна протока

Складає 10-18% ВВС, в 10% поєднується з коарктацією аорти, ДМЖП.

У дівчаток зустрічається в 2-3 рази частіше.

ВАП перестає функціонувати в перші 18-24 ч. життя, на 3-4 добу відбувається його функціональне закриття до 2-3 місячного віку – анатомічне закриття.



# Варіанти ВАП

1. ВАП відходить від аорти під тупим кутом і впадає в ЛА – несприятливий варіант, оскільки велика кількість крові надходить в ЛА, швидко виникає легенева гіпертензія.
2. ВАП відходить від аорти під гострим кутом і впадає в ЛА або одну з її гілок – більш сприятливий, оскільки скид крові в ЛА менший.

# Клініко-діагностичні критерії ВАП

- Неспокій, стомлюваність при годуванні, блідість шкіри.
- Задишка в спокої, підсилюється при криці, годуванні.
- Сухий, нав'язливий кашель. Часті пневмонії, що погано лікуються АБ.
- Біль в ділянці серця (у старших дітей).
- Серцебиття, схильність до тахікардії, запаморочення – через дефіцит крові у великому колі кровообігу.
- Затримка фізичного розвитку (маси і зросту).
- При хвилюванні може виникати афонія – за рахунок здавлення *n.laringeus recurrens* розширеним ВАП чи ЛА.
- Огляд, пальпація – блідість шкіри або дисоційований ціаноз (ціаноз нижньої половини тулуба за рахунок зворотного скиду крові з ЛА в аорту), серцевий поштовх зміщений вліво вниз, збільшена його площа, виявляється систоло-діастолічне тремтіння в 2 міжребер'ї зліва. “Серцевий горб”. *Pulsus celer et altus*.
- Перкусія – розширення меж серця (вправо і вліво), розширення меж судинного пучка (розширення ЛА).

# Клініко-діагностичні критерії ВАП

- Аускультация – I тон не змінений, акцент II тона на ЛА (виражений тим більше, чим більший скид крові), систоло-діастолічний шум в 2-3 міжребер'ї зліва, що ірадіює по лівому краю грудини (при зростанні тиску в ЛА – систолічний компонент шуму зменшується і зникає). Систолічний АТ в нормі, діастолічний ↓, пульсовий ↑.
- ЕКГ – гіпертрофія ЛШ і лівого передсердя, у старших дітей - гіпертрофія ПШ.
- ФКГ – в 2-3 міжребер'ї зліва високочастотний, середньоамплітудний систоло-діастолічний шум, акцент II тона на ЛА.
- Rö ОГК – підсилення легеневого малюнку, збільшення поперечнику серця за рахунок лівих відділів, розширення дуги ЛА.
- Ехо-КГ – виявлення ВАП, гіпертрофії відділів серця.



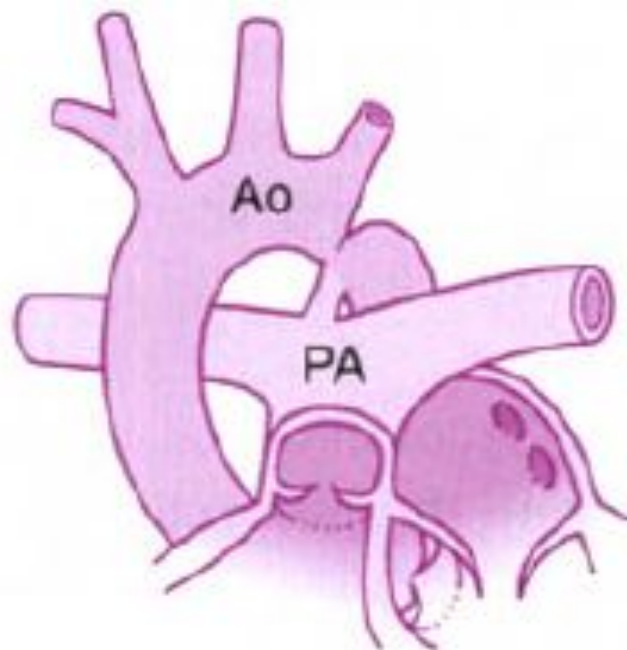
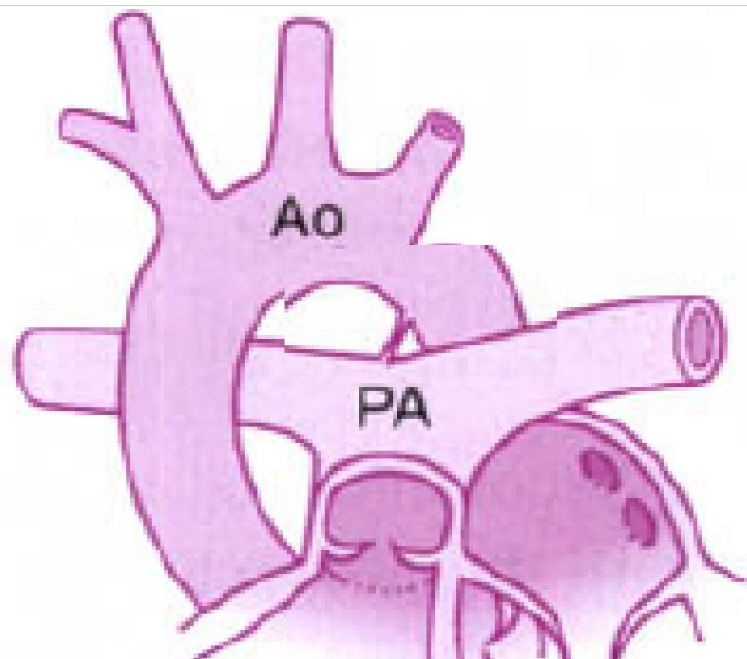
# Нехірургічне лікування ВАП

Дозування індометацину у новонароджених з ВАП (мг/кг)

Вік на момент введення першої дози	Перша доза	Друга доза	Третя доза
Менше 48 годин	0,2	0,1	0,1
Від 2 до 7 діб	0,2	0,2	0,2
Старше 7 діб	0,2	0,25	0,25

Тривала схема застосування індометацину – 0,2 мг/кг протягом 5-7 днів.

# Коарктація аорти



Ізольована  
коарктація аорти  
протокою (переддуктальний

Коарктація в поєднанні з  
відкритою артеріальною  
варіант)

# Варіанти коарктації аорти

1. Ізольована коарктація аорти (“дорослий” тип).
2. Коарктація аорти в поєднанні з ВАП (“дитячий” тип):
  - Переддуктальний варіант (коарктація розташована перед ВАП) – більш сприятливий, скид крові в ЛА незначний.
  - Постдуктальний варіант (коарктація розташована після ВАП) – менш сприятливий, скид крові в ЛА значний, рано виникає легенева гіпертензія і декомпенсація вади.

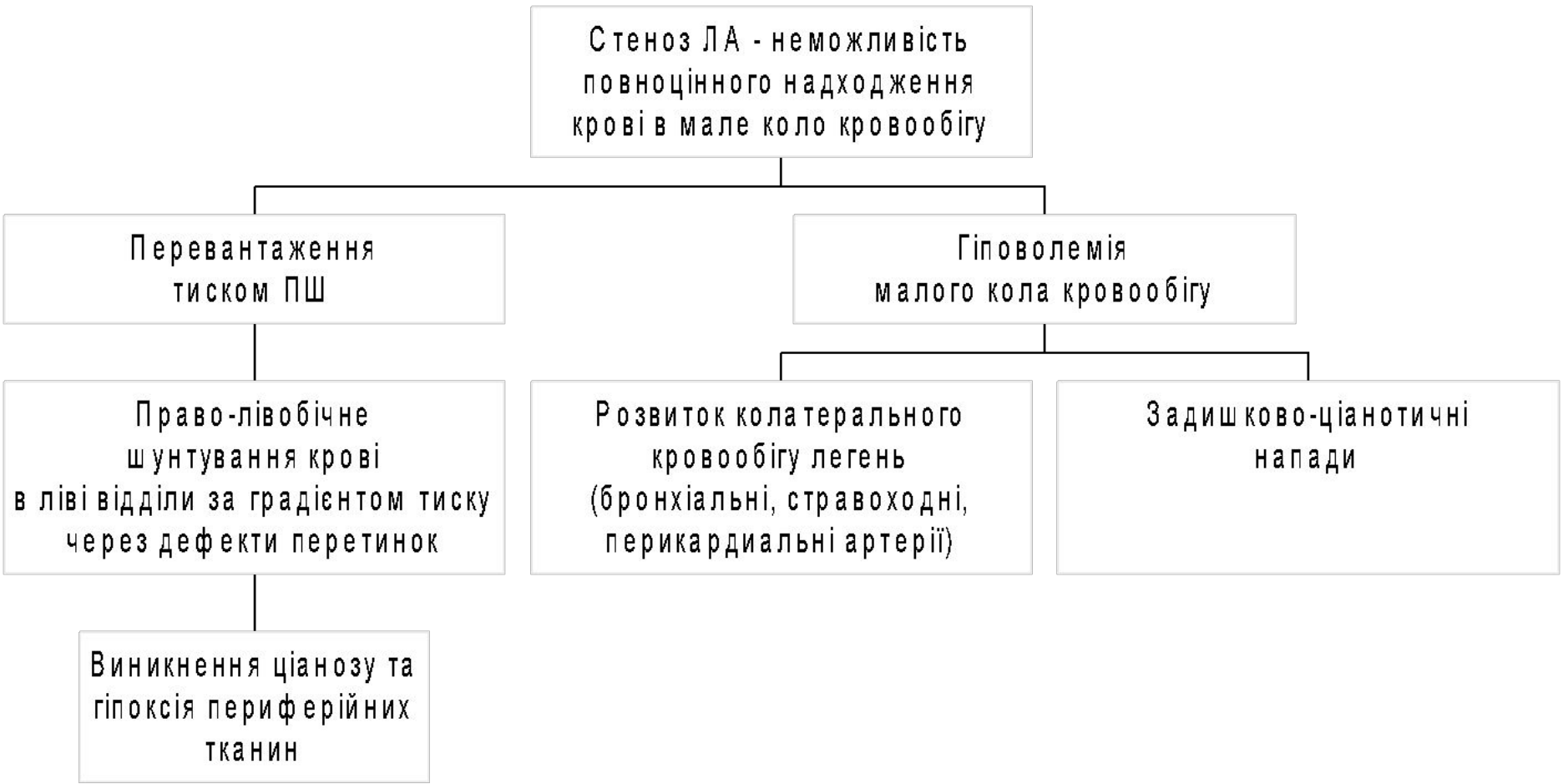
# Клініко-діагностичні критерії коарктації аорти

- Головний біль, шум у вухах, часті носові кровотечі.
- Гіперемія обличчя та плечового поясу, блідість, мармуровість шкіри ніг, парестезії в ногах.
- Задишка при фізичному навантаженні.
- Пульсація судин шиї, біль в ділянці серця (у старших дітей).
- Серцебиття, тахікардія, ішемічні болі в нижніх кінцівках при ходьбі, в животі після вживання їжі.
- Непропорційний фізичний розвиток (добре розвинений плечовий пояс, гіпоплазія нижньої частини тулуба і внутрішніх органів).
- Огляд, пальпація – гіперемія обличчя, шиї, блідість шкіри ніг, серцевий поштовх зміщений вліво вниз (гіпертрофія ЛШ), збільшена його площа. “Серцевий горб”. Ослаблення або відсутність пульсу на стегнових, підколінних артеріях.
- Перкусія – розширення меж серця вліво, розширення меж судинного пучка (розширення аорти).

# Клініко-діагностичні критерії коарктації аорти

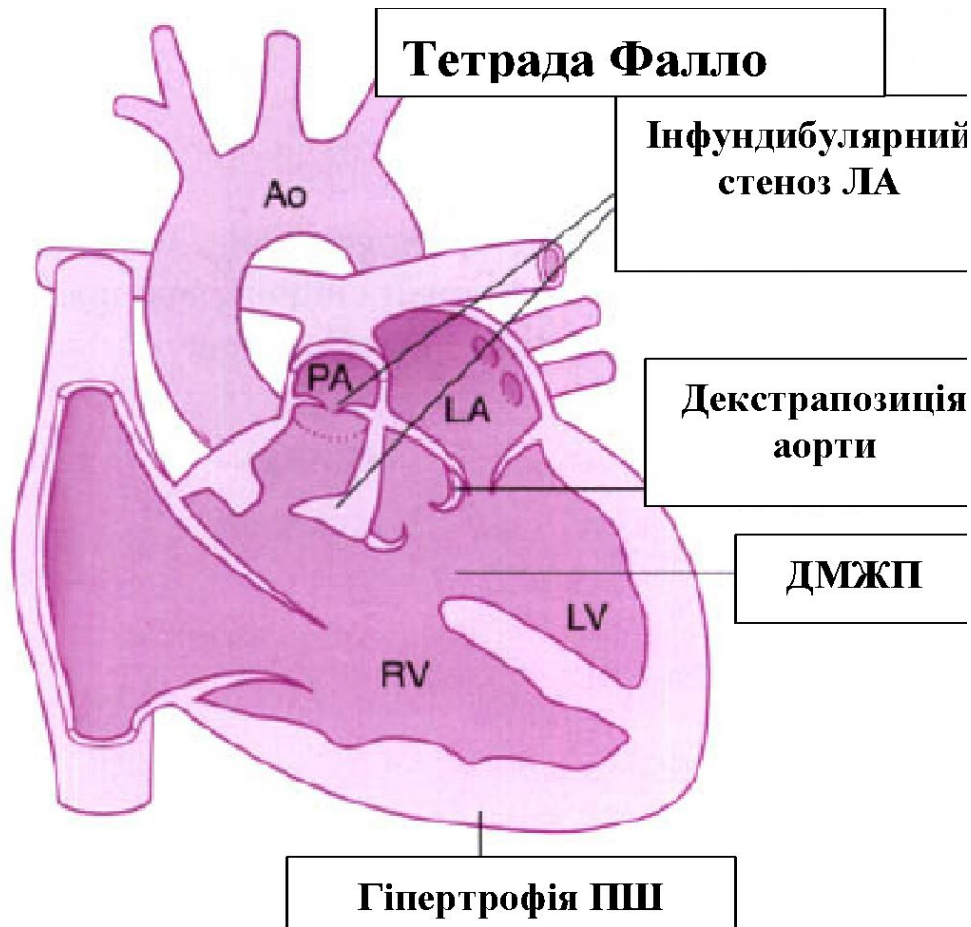
- Аускультация – I тон на верхівці ослаблений (відносна мітральна недостатність при значній гіпертрофії ЛШ), акцент II тона на аорті, систолічний шум в 2-3 міжребер'ї зліва, що ірадіює на судини шиї, міжлопаткову ділянку. АТ збільшений на руках, зменшений на ногах.
- ЕКГ – ознаки гіпертрофії ЛШ.
- ФКГ – в 2-3 міжребер'ї зліва високочастотний, середньоамплітудний систолічний шум, акцент II тона на аорті.
- Rö ОГК – підсилення легеневого малюнку, збільшення поперечнику серця за рахунок лівих відділів, розширення аорти, узурація нижнього краю ребер (за рахунок гіпертрофованих колатералів міжреберних артерій).
- Ехо-КГ – виявлення коарктації, гіпертрофії лівих відділів серця.

# Гемодинаміка ВВС зі зменшеним легеневим кровообігом (вада Фалло)



# Вада Фалло

Складає 12-14% ВВС, 70% ВВС з ціанозом



- Тріада: ДМПП+стеноз ЛА+гіпертрофія ПШ
- Тетрада: ДМЖП+ стеноз ЛА+ гіпертрофія ПШ+ декстапозиція аорти
- Пентада: тетрада+ДМПП

# Клініко-діагностичні критерії хвороби Фалло

- Ціаноз виникає з народження, іноді через декілька тижнів (при функціонуванні ВАП і наявності скиду крові з аорти в ЛА).
- Виражена задишка в спокої, підсилюється при годуванні- тому діти рано перестають їсти з грудей→ виникає гіпотрофія.
- Діти малорухливі, переважно сидять, затримка моторного розвитку – пізніше починають сидіти, ходити (в 2-3 роки).
- Серцебиття, схильність до тахікардії.
- Затримка фізичного розвитку (маси і зросту).
- У віці 6 міс.-2 роки виникають задишково-ціанотичні напади (після 4-6 років припиняються). Причина – спазм ЛА→ значне погіршення прохідності ЛА → кров майже не потрапляє до легень (гіпоксія і задишка), а шунтується через ДМЖП в аорту (ціаноз). Тривалість – від декількох хвилин до годин, може супроводжуватися судомою. Під час нападу діти сідають навколішки або лягають на бік.

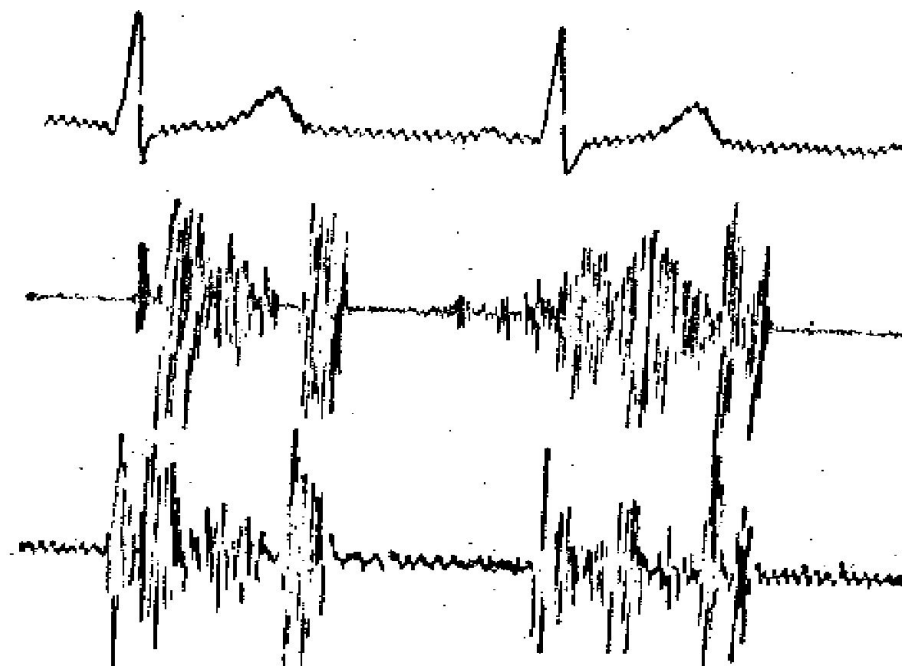
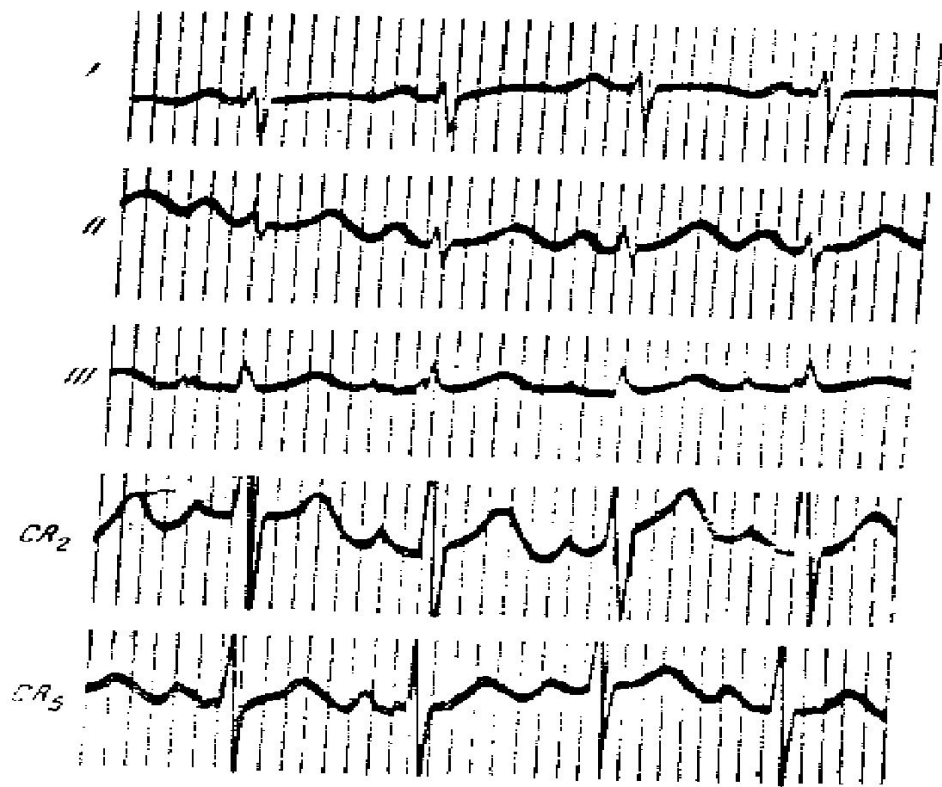


# Клініко-діагностичні критерії хвороби Фалло

- Огляд, пальпація – діти худі, низького зросту, синьо-сірий колір шкіри, серцевий поштовх зміщений вліво, збільшена його площа. “Серцевий горб”. Епігастральна пульсація. Деформація пальців у вигляді “барабанних паличок”, нігтів у вигляді “часових скелець”.
- Перкусія – розширення меж серця вправо.
- Аускультация – I на верхівці підсилений, акцент II тона на ЛА значно ослаблений, може бути відсутнім, грубий, гучний систолічний шум в 2-3 міжребер’ї зліва, що проводиться над всією ділянкою серця.
- Клінічний аналіз крові: поліцитемія,  $\uparrow$ Hb до 150-200 г/л,  $\uparrow$ Ht>0,5.

# Клініко-діагностичні критерії хвороби Фалло

- ЕКГ – ознаки гіпертрофії ПШ.
- ФКГ – підсилений I тон на верхівці, ослаблення II тону на ЛА, в 2-3 міжребер'ї зліва веретеноподібний, високочастотний, високоамплітудний систолічний шум, що займає всю систолу.
- Rö ОГК – збіднення легеневого малюнку, звуження коренів легень, западіння дуги ЛА, серце має форму “дерев'яного чобітка”.
- Ехо-КГ – виявлення ознак вади Фалла та аномального кровотоку.



Дякую за увагу!