С.Ж.АСФЕНДИЯРОВ АТЫНДАҒЫ ҚАЗАҚ ҰЛТТЫҚ МЕДИЦИНА УНИВЕРСИТЕТІ

КАЗАХСКИЙ НАЦИОНАЛЬНЫЙ МЕДИЦИНСКИЙ УНИВЕРСИТЕТ ИМЕНИ С. Д.АСФЕНДИЯРОВА

СӨЖ

Тақырыбы: Жамбас зақымдануы.

Орындаған: Рахманбергенов К
Тексерген: Маханов С.А
Факультет: Жалпы Медицина
Тобы: 12/019/01

Алматы 2016

Кіріспе:

- Жамбас және жамбас мүшелерінің зақымдалуы өте ауыр жарақаттар категориясына жатады. Жамбас сүйегінің сыну жилігі жалпы жарақаттар санына қатысты 5-10%. Жамбас аймағының топографиялық- анатомиялық қатынасының күрделілігі, сүйек каркасының көп бөлігінің мықты бұлшық ет массаларының астында терең орналасуы – осы локализациядағы зақымданулардың диагностикасы мен емі үшін объективті қиындықтар тудырады. Жамбас сүйегінің және байламдарының топикалық диагностикасы біршама қиындықтар туғызады, осы негізінде клиникалық және патологоанатомиялық диагноздың әртүрлілігі 43-54% жиілікте кездеседі. Жамбас сүйектерінің сынығында өлімділік деңгейі жоғары (10% дейін), жамбас зақымдануларымен коса, біріккен және көптеген зақымдануларда летальдық жағдай 60-80%, бұл жағдайда көбінесе зақымданғандардың жартысына көбініңөлім себебі – шок. 93% жағдайда жамбас зақымдануымен клиникаға түскендер коипенсирленген және декомпенсирленген шок жағдайда болады. жамбастың жабық зақымдануларында 25-30 % жағдайда 2,5 л асатын көрші мүшелерге массивті қан кетулер болады. 25-45% жағдайда жамбас сүйегінің сынықтары басқа сүйектер сынығымен және ішкі мүшелердің зақымдануларымен бірге жүреді.

Анатомо- биохимиялық ерекшеліктері.

- Екі жамбас сүйегі бір – бірімен және сегізкөзбен бірігіп сүйек сақинасы – жамбасты құрап, денені аяқтермен байланыстырып және жамбас мүшелерін қорғайтын қуыс түзеді. Жамбас сақинасы ұршықтық ойысына қатынасты екі жарты сақинаға – алды және артқа бөлінеді. Артқы жарты сақина ұршықтық ойыстың буындық бетінен артқа орналасқан. Оның құрамына сегізкөз, сегізкөз- мықын буына байламдарымен және мықын сүйектің артқы бөлімі кіреді. Жамбас сақинасының бұл жүктемелік бөлімі, жүктемені қаңқа осінен аяққа берілуін қамтамасыз етеді. Алдыңғы жарты сақина ұршықтық ойыстың буындық бетінен алдыға орналсқан. Құрамы қасаға және шонданай сүйек, симфизден құралған.
- Жамбас сақинасының тұрақтылығы, дене массасын көтеретін, сегізкөз- мықын қосылысы және негізгі сегізкөз- мықын, сегізкөз- төмпешікті және сегізкөз- қылқанды байламдар, сонымен қатар жамбас түбі бұлшық еттері және фасциясы құрамына кіретін сегізкөз- мықын комплексінен құралған, артқы жарты сақинаға байланысты. Жамбас сақинасында сегізкөздің қалыпты орналасуын мықты дорсалды сегізкөз- мықын байламы қамтамасыз етеді. Сегізкөз- қылқанды байламы жамбас жарты сақинасының сыртқы ротациясына қарсы тұрады,ал сегізкөз- төмпешікті байлам сагиталды жазықтықта ротациялық күшке қарсы тұрады.

- Жамбас зақымдалуында тұрақтылық дәрежесін бағалауда, сүйек бүтіндігімен бірге, комплексті қалыптастыратын байламдар жағдайын міндетті түрдеескеру керек.
- Жамбас сақинасына әсер ететін негізгі күштер – сыртқы ротация, ішкі ротация және вертикалды қозғалтқыш күштер болып табылады. Бұл күштердің әрқайсысы жамбастың әртүрлі типті сынуына әкеледі. Жамбас зақымдалуы әртүрлі. Оларға жарақат алу үшін біршама күштің түсуі тән.
- Жамбас аймағы өте бай нервтенген және қанмен қамтамасыз етілген, сондықтан жарақаттар кезінде жедел қан кету және геморрагиялық шок қаупі жоғары. Алдыңғы және артқы жарты сақинаның үзіліссіз бұзылуымен қатар бір уақытта кемік сүйектің көп бөлігінің бұзылуы шоктың ауыр өтуіне әкеледі, себебі ауырсыну компонентіне басқа 2-2,5 л қанның жамбасішілік клетчаткаға кетуінен рефлексогенді аймақтың тітіркенуімен негізделеді.

Жіктелуі және зақымдалу механизмдері

I. Жамбас сақинасын құруға қатыспайтын бөлігінің шеттік сынығы

1. Мықын сүйегінің алдыңғы- жоғары қылқанының сынуы
2. Мықын сүйегінің алдыңғы- төменгі қылқанының сынуы
3. Мықын сүйегі қанатының қырлық сынуы
4. Сегізкөздің сегізкөз – мықын қосылысы және құймышақтан төмен сынуы
5. Шонданй сүйегінің сынуы

II. Жамбас сақинасы сүйектерінің қосылысының бұзылмай сынуы

1. Қасаға сүйек бұтағының бір жақты немесе екі жақты сынуы
2. Шонданай сүйек бұтағының бір жақты немесе екі жақты сынуы
3. Қасаға сүйегінің бір жағынан, шонданай сүйегінің екінші жағынан сынуы

III. Жамбас сақинасы сүйектерінің қосылысының бұзылған сынуы және қосылыстардың жыртылуы

А. Алдыңғы жарты сақина

- 1. Қасаға және шонданай сүйегінің бір жақты сынуы
- 2. Қасаға және шонданай сүйегінің екі жақты сынуы (“көбелек” типі)
- 3. Симфиз айырылуы

Б. Артқы жарты сақина

- 1. Мықын сүйектің вертикалды сынуы
- 2. Сегізкөз – мықын қосылысының жыртылуы
- 3. Сегізкөздің вретикалды сынуы

В. Алдыңғы және артқы бөлімінің

- 1. Мальгени сынуы – алдыңғы және артқы жарты сақинаның бұзылуына әкелетін сынуы
- 2. Аты жоқ сүйектің шығуы – қасаға симфизі және сегізкөз – мықын қосылысының бір уақытта айырылуы

IV. Ұршықтық ойыстың сынуы

- 1. Сан сүйегінің шығуы немесе шығуынсыз ұршықтық ойыстың шетінің сынуы
- 2. Жарықшақтардың ығысуынсыз ұршықтық ойыс түбінің сынуы
- 3. Сан сүйегінің орталық шығуымен ұршықтық ойыс түбінің сынуы

Сынудың ең ауыры — сан сүйегінің орталық шығуымен ұршықтық ойыс түбінің сынуы. Бұл сыну механизмі – жамбас сүйегін үлкен ұршық аймағынан бүйірлік басу, остік жүктеме сан сүйегіне немесе үлкен ұршыққа түседі. Ұршықтық ойыстың шетінің сынуы механизмі – сан сүйегі осіне түсетін жүктеме. Сонымен, ұршықтық ойыстың сынуы жарақаттың тікелей емес механизмінде кездеседі.

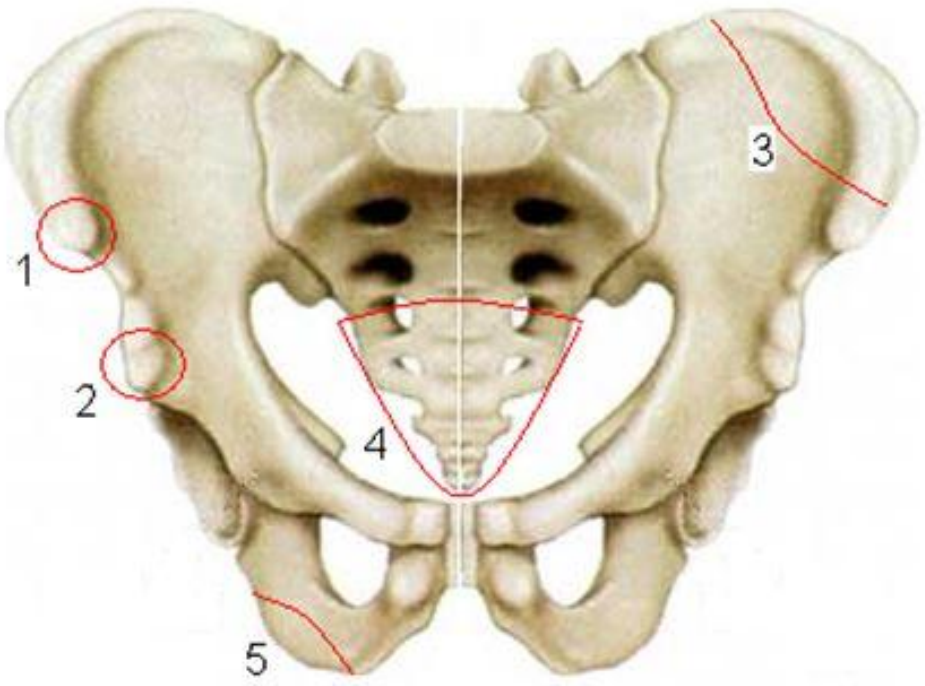

1 сурет. Жамбас сақинасын құруға қатыспайтын бөлігінің шеттік сынығы

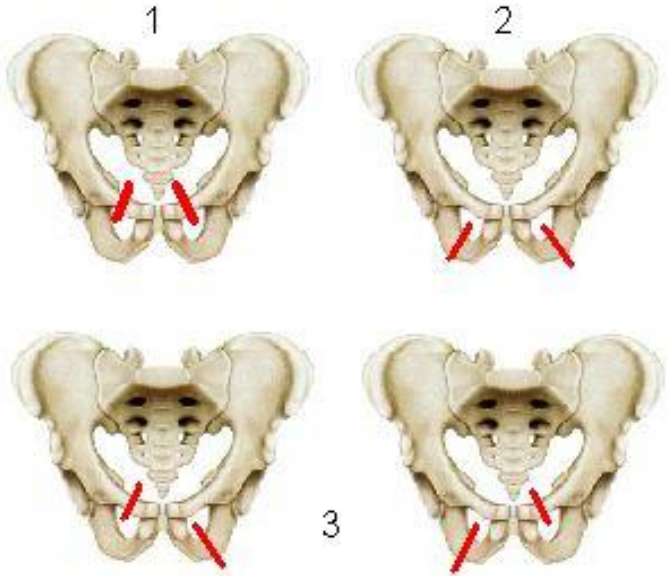

2 сурет. Жамбас сақинасы сүйектерінің қосылысының бұзылмай сынуы

3 сурет. Алдыңғы жарты сақина сүйектерінің қосылысының бұзылған сынуы

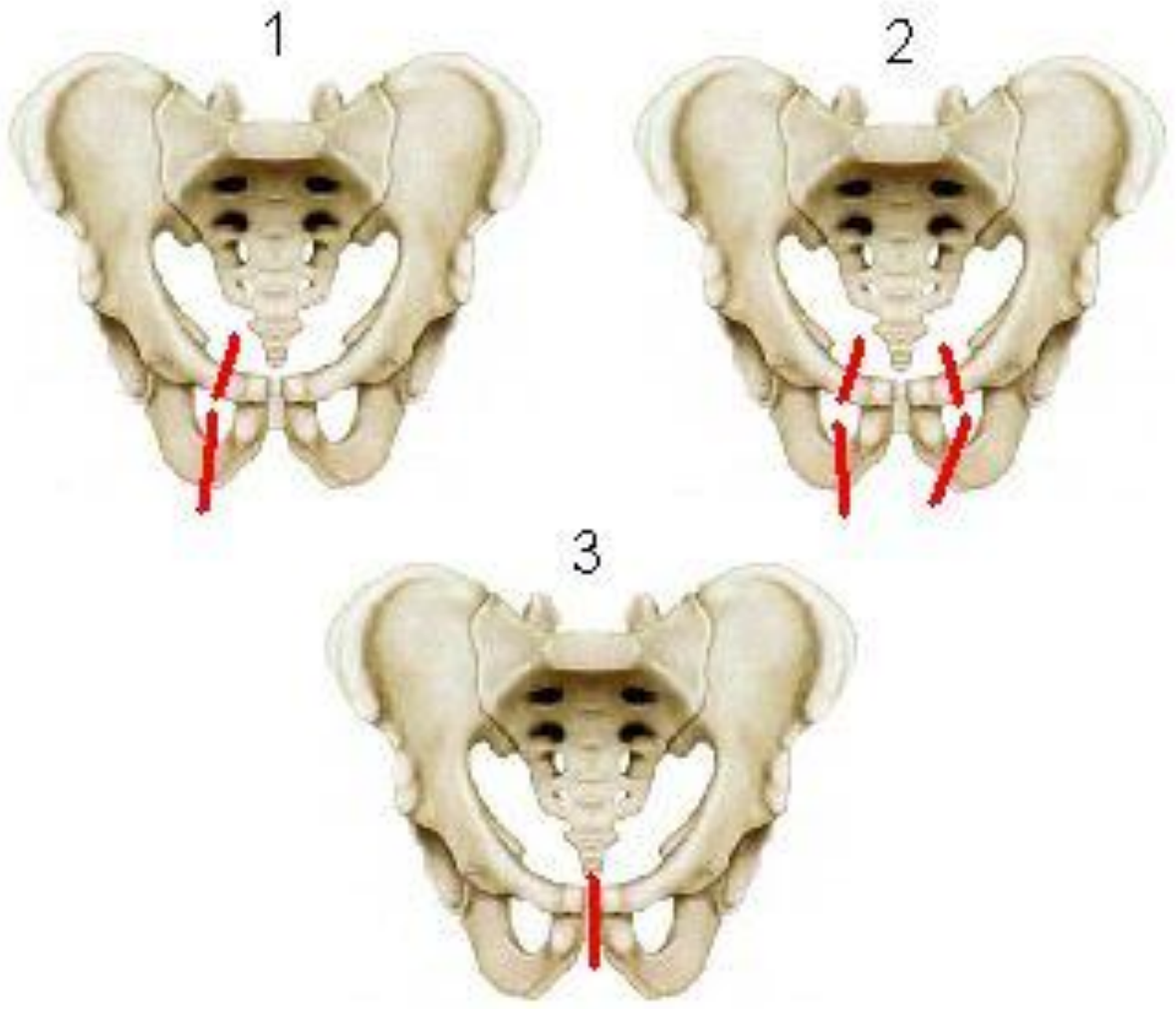

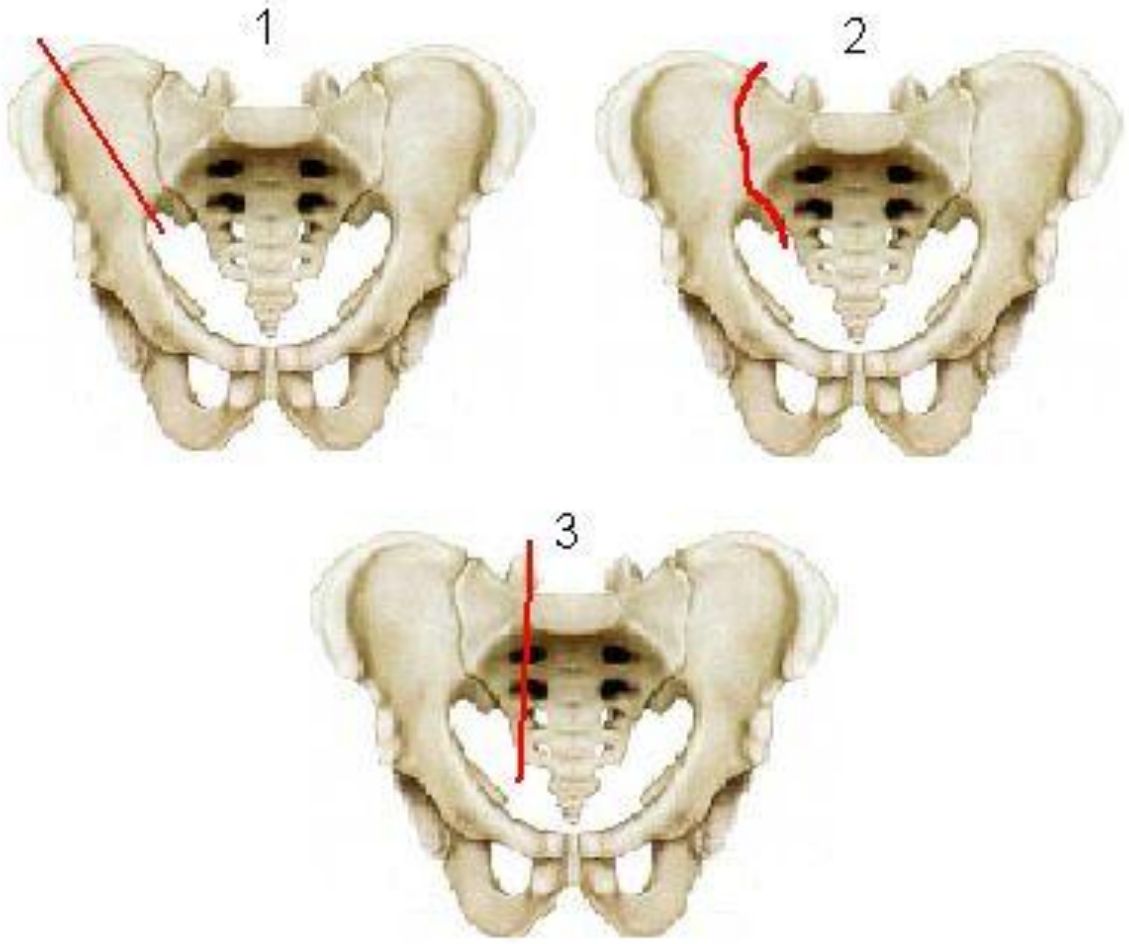

4 сурет. Артқы жарты сақина сүйектерінің қосылысының бұзылған сынуы

5 сурет. Алдыңғы және артқы бөлімінің сүйектерінің қосылысының бұзылған сынуы

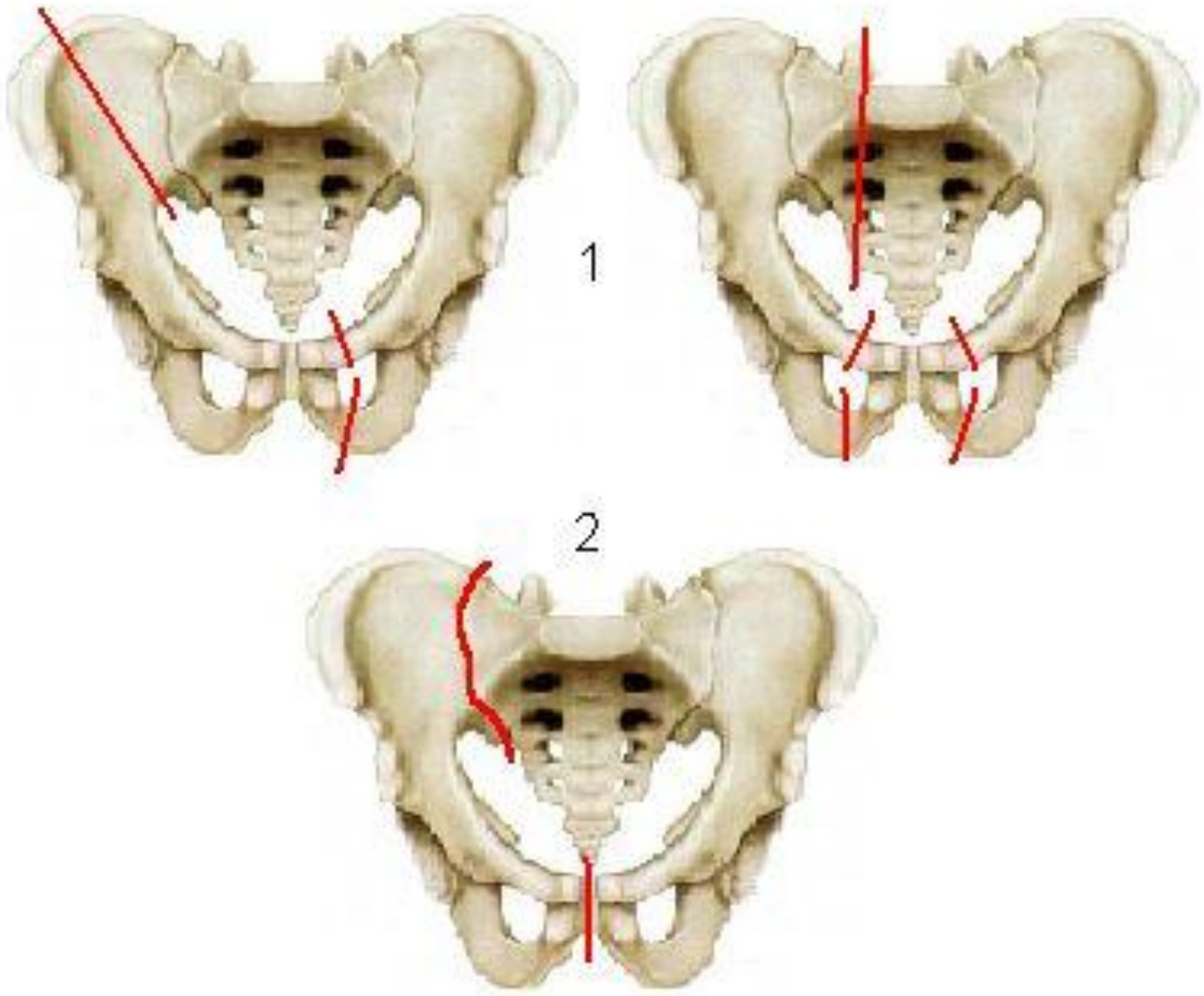

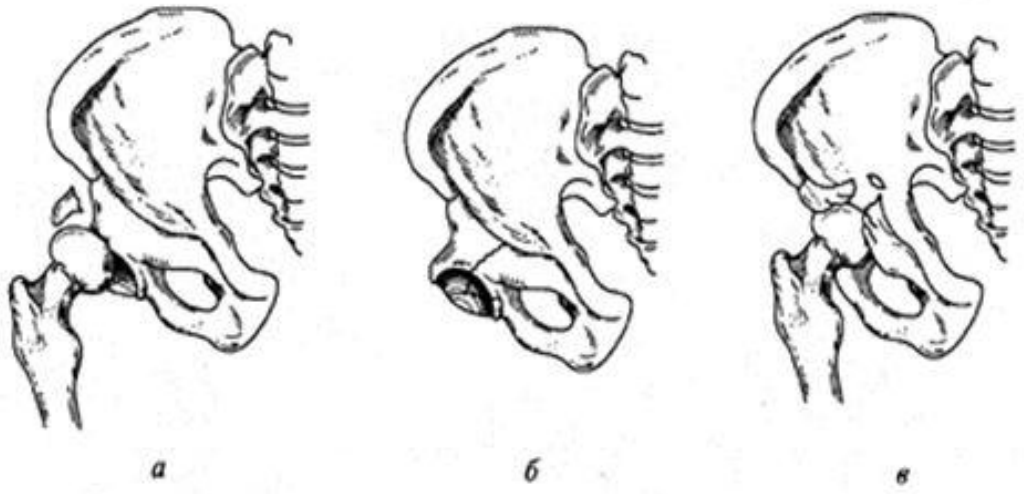

6 сурет. Ұршықтық ойыстың сынуы:

А) Сан сүйегінің шығуы немесе шығуынсыз ұршықтық ойыстың шетінің сынуы
Б) Жарықшақтардың ығысуынсыз ұршықтық ойыс түбінің сынуы
В) Сан сүйегінің орталық шығуымен ұршықтық ойыс түбінің сынуы

Диагностикасы.

- Жарақаттың жедел кезеңінде зардап шеккен адамның жалпы жағдай өте ауыр және реанимациялық және шокқа қарсы шараларды жүргізуді қажет ететіндіктен, толық клиникалық және аспаптық зерттеу жүргізу мүмкін емес. Бұл жағдайда жамбастың зақымдалуын клиникалық ақпаратқа (негізінен – қарау және пальпация) сүйеніп шешеді. Жамбас сақиналарының сүйектік шығыңқылырының ассиметриялылығына, жұмсақ тіндердегі қан құйылуларға (әсіресе жамбас санның алдыңғы жарты сақинасының сынуы кезіндегі шат аралықтағы гематома тән), мықын сүегінің қанатын алшақтатқанда немесе оларды басуға тырысқан кезде ауырсынулардың байқалуына және қасаға симфизіне басқан кезде, ауырсынудың пайда болуына мән береді.
  - мықын сүйектің қанатын басу (қосу жүктемесі симптомы)
  - мықын сүйек қанаттарын екі жаққа ажырату(ажыратушы жуктеме симптомы)
  - қасаға симфизіне басу

- Жамбас сүйегі сынығы кезіндегі бүйрек аймағындағы клетчаткаларға дейін көтерілген жайылмалы ішастар арты гематомасы іш бұлшық етінің қатаюы және ішастардың тітіркену симптомдарын суреттейді(псевдоабдоминальды синдром). Бұндай жағдайларда іштің кейбір жалпақ жерлерінде перкуторлы тұйықталған дыбыс естіледі, ол дене қалпын өзгерткен кезде басқа орынға ауыспайды (Джейс симптомы). Кейбір жағдайларда, ішастарішілік апаттарда көрінетіні соншалық, диагностикалық лапароцентез немесе лапароскопия, кейбір жағдайларда диагностикалық лапаратомия қолданылады.
- Жамбас жарақаттары кезінде клиникалық суреті локализацияға байланысты. Жалпы клиникалық суреті және диагнозы белгілердің жиынтығы негізінде анықталады:
  - шеткерлік зақымданулар
  - жамбастың алдыңғы жарты сақинасының зақымдалуы
  - жамбастың артқы жарты сақинасының зақымдалуы
  - жамбастың артқы және алдыңғыжарты сақинасының қосарланған зақымдалуы

Алдыңғы жоғарғы өстің бөлінуі. Зақымдалған аймақтағы ауырсыну, жергілікті ісіну байқалады. Жамбастың жалпақ фасциясын тартып тұратын тігінші бұлшық ет әсерінен сынық төмен және сыртқа жылжып, аяқтың қысқаруы сяқты сезімдер туындайды. (өлшем алдығы жоғарғы ость арқыл жүргізіледі). Кейбір жағдайларда Лозинскийдің «артқа жүру» симптомы айқын көрінеді: алдыға қадам басқанда, жарақаттанған аймақта қатты ауырсыну пайда болады, ол бұлшық ет өсіне бекіген күштемеге байланысты. Сонымен қатар дәл сол кезде артқа қадам басқанда ауырсыну шамалы ғана болады, сондықтан науқасқа артымен жүру ыңғайлы.

- **Алдыңғы төменгі өстің бөлінуі.** Шап аймағындағы ауырсынуға шағымданады. Санның тік бұлшық еті көмегімен санды белсенді бүккен кезде, ауырсыну пайда болады (мысалы: жүру кезінде).
- **Шондааний сүйектің төмпешігінің сынуы.** Ол ауырсынумен сипатталады, ауырсыну отырғанда, шонданай төмпегін тері арқылы ректальды пальпациялағанда күшееді. Сегізкөз – төмпешік байламының аймағын ректальды пальпациялау кезінде ауырсыну күшееді. Тізенің жазылған қалпында санды бүгу ауырсынуды шақырады, ал әдетте бүгілген тізе қалпында қозғалу ауырсынуды тудырмайды.

Ұршықтық ойысқа ауысумен жүретін мықын сүйегінің сынуы кезінде мықын сүйегінің қанатының аймағының ауырсынуын шақырады, ауырсыну іштің қиғаш бұлшық етін қатайтқан кезде күшейеді зақымдалған жақта жамбас – сан буынының қозғалысы шектеледі. Мықын сүйегінің қанатына жүктеме түскен кезде ауырсыну шамалы күшейеді. Кейде сүйектің қозғалыстары мен сықырлаулар анықталады. Бұлшық еттердің тартылуына байланысты мықын сүйегінің қанаты жоғары ығысады, ол өз кезегінде семсер тәрізді өсінді мен алдыңғы жоғарғы ость арасының қысқаруымен және Шумахер сызығының бұзылысымен көрінеді.

- **Сегізкөз бен құйымшақтың көлденең сынуы.** Сегізкөз аймағындағы ауырсынудан басқа , дефекация кезіндегі ауырсыну мен отырған кездегі ауырсыну байқалады. Қарап тексергенде — зақымдалған жердің ісінуі, пальпаторлы – локальды ауырсыну. Ректальды тексеру кезінде сынған жердің дистальды бөлігін басқан кезде қатты ауырсыну байқалады, кей жағдайларда осы кезде сегізкөз немесе құйымшақтың дистальды бөлігінің патологиялық қозғалысын анықтауға болады. Сегізкөздің дистальды бөлігі алдыға ығысқанда сегізкөз нервін зақымдайды, ал бұл кезде зәрді ұстайалмаушылығы және жамбас бұлшық еті аймағындағы сезімталдық жоғалады.

Қасаға және шонданай сүйектерінің бұтақтарының оқшауланған сынығы. Жалпы жағдайы қанағаттанарлық, шағымдары: қасаға аймағындағы ауырсынуға (қасаға сүйегінің сынуы кезінде), шап аралығындағы ауырсынуға(шонданай сүйегінің сынуы кезінде). Ауырсыну аяқты қозғалтқанда күшейеді. Габая симптомы тән(зардап шегуші адам арқасынан бүйіріне ауысарда зақымдалған жамбасты сау аяқтың балтыры немесе табанымен сүйемелдейді, бүйірінен арқасына ауысарда фиксацияланған екі аяқтың қалпы сақталады). Мықын сүйегінің қанатына күш түскен кезде, сонымен қатар шонданай мен қасаға төмпешігін пальпациялағанда зақымдалған аймақта ауырсыну байқалады. Кейбір жағдайларда түзу жатқан аяғын тіреуден ала алмайды, бірақ сәл көтерген аяғын өз бетімен ұстай алады. Жиі жағдайларда науқас тіреуден аяғын ала алмайды және көтеріңкі қалпында ұстай алмайды.

Жамбастың алдыңғы жарты сақинасының ажырамауының бұзылуымен жүретін зақымдалуы. Жамбас аймағы және шат аралығындағы ауырсынуға шағымданады. Аяғын қозғалтқанда ауырсыну күшейеді,мәжбүрлік жағдайда болады. Қасаға және шонданай сүйегінің бұтақшаларының жоғарғы бөлігінің сынуы кезінде аяғы жамбас сан және тізе буынында сәл бүгілген, саны екі жаққа ажыратылған – «бақа» қалпында (Волкович симптомы). Симфиз аймағының сынуы мен жыртылуында жамбасы бір біріне қосылған және сәл бүгілген,арасын ажырату қатты ауырсыну шақырады. Науқас тіреуден аяғын ала алмайды. Қасаға мен шонданай төмпешігін пальпациялағанда ауырсыну байқалады. Мықын сүйегінің қанатына күш түсіру арқылы жақындатып немесе алшақтату симптомы оң (сынған аймақтағы ауырсыну күшейеді — № 8 сурет). Қасаға сүйегінің екі жаққа ажырауымен жүретін симфиз жыртылуында пальпация арқылы екеуінің арасындағы диастазды анықтауға болады.

Артқы жарты сақинаның зақымдалуы науқастың жағдайы бойынша анықталады: науқас сау жағына қарай еңкейіп жатады. Зақымдалған жақтағы аяқты қозғалту шектелген және ауырсынумен. Зақымдалған аймақта локальды пальпаторлы ауырсыну. Сегізкөз – мықын косылыстардың толық жыртылуы кезінде мықын сүйегінің шетінің артқа қарай ығысуын анықтауға болады. Сегізкөз – мықын буынының травмалық синдромы(«функциональды блокада»). Сегізкөз — бел аймағының зақымдалуы кезіндегі координациялық емес қозғалыстар мен бұлшық ет ауырсынуы спазмы қозғалыстың шеткі физиологиялық қалпында буынның фиксациясын шақырады. Айқын клиникалық белгімен жүретін сегізкөз – мықын буының буындық беткейлері арасындағы капсула – байламдық жұмсақ тінді түзілістердің қысылуы осы блокаданың иорфологиялық субстракты болып табылады. «Функциональды блокада» Жамбастың алдыңғы жарты сақинасының моно- және билокальды зақымдалуымен қатар жүреді. Емдеу жүргізілмесе бұл блокада ұзаққа созылған ауырсынудың себебі болады, кейбір жағдайларда псевдоқыртыстық симптоматикамен көрінеді. Клиникалық практикада бұндай зақымданудың диагностикасына қарағанда жиі кездеседі.

- Сегізкөз – мықын буыны аймағындағы функционалды блокадаға күмәнданған кезде келесі негізгі белгілерді ажыратады:
  - Қозғалыс не статикалық жүктеме кезіндегі сакроилиальды, шап аралық, мықын, жамбас және шонданай төмпегі аймағындағы үлкен ұршық аймағындағы ауырсыну.
  - Ауырсынудың S иннервация аймағына, қыртысқа иррадиациясы.
  - Мықын сүйегі өркештерінің асимметриялы орналасуы.
  - «бүйірімен жүру» симптомы (кішкене адыммен бүйірімен жүргенде ауырсыну мазалайды)

Жамбастың артқы және алдыңғы жарты сақиналарының бүтіндігінің бұзылуымен жүретін зақымдану. Шокпен қоса жүретін өте ауыр зақымдану. Зақымдалған аймақтың ауырсынуымен қатар, аяқ функциясының күрт бұзылуы байқалады. Зақымданудың алғашқы бірінші сағатынан кейін ұмаға, шат аралыққа және пупортовый байламынан қан ағысы күрт жоғарылайды. Қарап тексеру кезінде жамбастың асимметриялығын, жоғарғы жартысының 2-3 см жоғары ығысу байқалады, ол екі жақтан да семсер тәрізді өсіндіден алдыңғы жоғарғы остьке дейінгі аралықты салыстыру арқылы анықталады

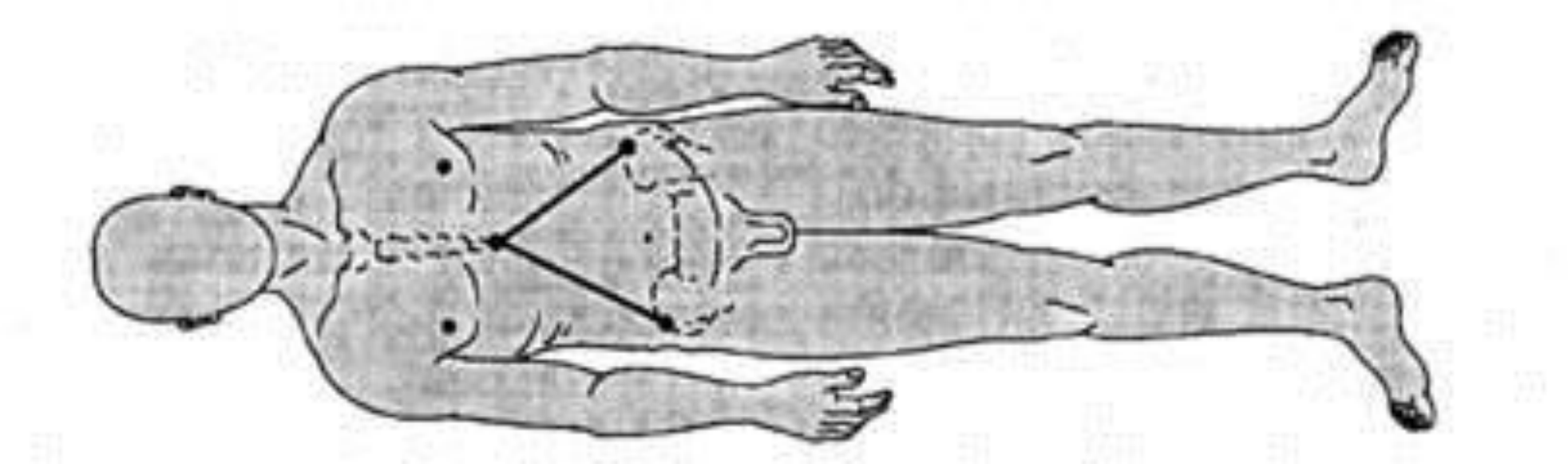

жамбастың асимметриялығын анықтау

Мықын сүйегіне әкелуші және әкетуші жүктеме түсіргенде сынған жердегі ауырсынудан басқа, жамбас жартысының қозғалуы анықталады.

Ұршықты ойыстың зақымдануы. Клиникасында: әртүрлі дәрежедегі жамбас сан буынының аймағындағы басым ауырсынуы және функциясының бұзылуы. Сан сүйегіне осьтік жүктеме түскен кезде және үлкен вертельді ұрғылағанда ауырсыну күшейеді, егер, сан сүйегінің сынуы оның шығуымен бірге жүрсе, онда жамбас сан функциясының бұзылуы шамалы болады және үлкен вертельдің төбесі Розер- Нелатон сызығынан жоғары орналасады. Аяқ шыққан аяқтың қалпында болады. Сан сүйегінің орталық шығуы кезінде үлкен вертельдің шығуы анықталады.

Радиологиялық диагностика.

Зақымдану сипатын жамбас рентгенограммасы арқылы анықтауға болады. Рентгенограмма алдыңғы, артқы проекцияда жүргізіледі, науқас аяғын созып арқасымен жатады. Осындай рентгенограмманың түзу проекциясында төменгі бел омыртқалары сегізкөз және құйымшақ және жамбас сүйектері, сегізкөз- мықын байламдары және симфиз, сонымен қатар жамбас сан буыны санының проксимальды бөлігімен бірдей көрінеді. Сегізкөз бен құйымшақ ортасы арқылы жүргізілген сызықты дұрыс зерттеу үшін қалыпты жағдайда жамбасты екіге бөліп симфиздің ортасымен жүргізеді.

Қасаға байламдарының жағдайын бағалаған кезде, оның енінің жасқа байланысты өзгереетінін есеру керек яғни 18 жаста 6 мм тең ал кейін келе 2 мм ге деін қысқарады. Кейбір жағдайларды сынықты анықтау үшін бүйірімен түсірген проекциядағы суреттер қажет (мысалы, сегізкөзбен сегізкөзді-мықын буынының дистальді бөлігінің немесе құйымщақ жарақаты кезіндегі сынық диагностикасы үшін). Ұршықты ойыстың сынығына күмәнданған кезде және оны анықтау үшін қиғаш проекциядағы 45° — ты бұрышпен рентгенограммалық зерттеу жүргізеді (мықын және тіреуші).

Радиологиялық диагностика.

Сегізкөз – мықын буындарын нақтылап зерттеу үшін , қиғаш проекциядағы суреттерге түсіреді (салыстыру үшін 2 симметриалы сурет), жамбас 15-25° — қа бір жаққа қарай қарама-қарсы еңкейтілген. Бақылау рентгенограммасында мықын сүйегінің және сегізкөздің ығысуы, сегізкөз – мықын байламдарының физиологиялық қозғалысы кезінде көрінеді (егер рентгенограммада алдыңғы, артқы проекцияда сүйектің бағытталуының ығысуы 6 см жоғары болса, сегізкөз-мықын буынының байламдарының жыртылуына күмәнданған болады).

Рентгенологиялық суреттерді бағалағаннан соң, жамбастың КТ сынған сызықтың орналасуын нақты анықтауға көмектеседі, әсіресе ұршықты ойыстың зақымдануы кезінде. Сынықтың нақты суретін үш өлшемді көлемді реконструкция береді. Жамбастың және оның байламдарының жұмсақ тіндерін детализациялау мақсатындаМРТ не сцинтигрофияны қолдануға болады.

Госпитализацияға дейінгі көмек.

Көпшілік жағдайда жамбастың сынуы кезінде травмалық шок, сонымен қатар жамбасішілік қан кетулер анықталады. Соған байланысты науқасты орыннан орынға ауыстырып, қалыпының өзгеруі максимальды түрде шектелуі керек.

Травмалық шок болса, шокка қарсы терапия міндетті түрде жүргізіледі. Оның құрамына негігі мынадай компоненттер кіреді:

- Ауырсынуды басу – бұлшық етке не тамыр ішіне наркотикалық не наркотикалық емес анальгетиктерді енгіземіз.
- Ерітінділердің тамырішілік инфузиясы – жоғарымолекулярлы декстрандар(полиглюкин, стабизол), жоқ болса – физиологиялық ерітінділер, глюкоза
- Гормонтерапия – 60-90 мг преднизолон
- Оксигенотерапия – ылғалданған O2 ингаляциясы.

Тасымалдау науқасты Волкович қалпында щитте жүгізіледі.

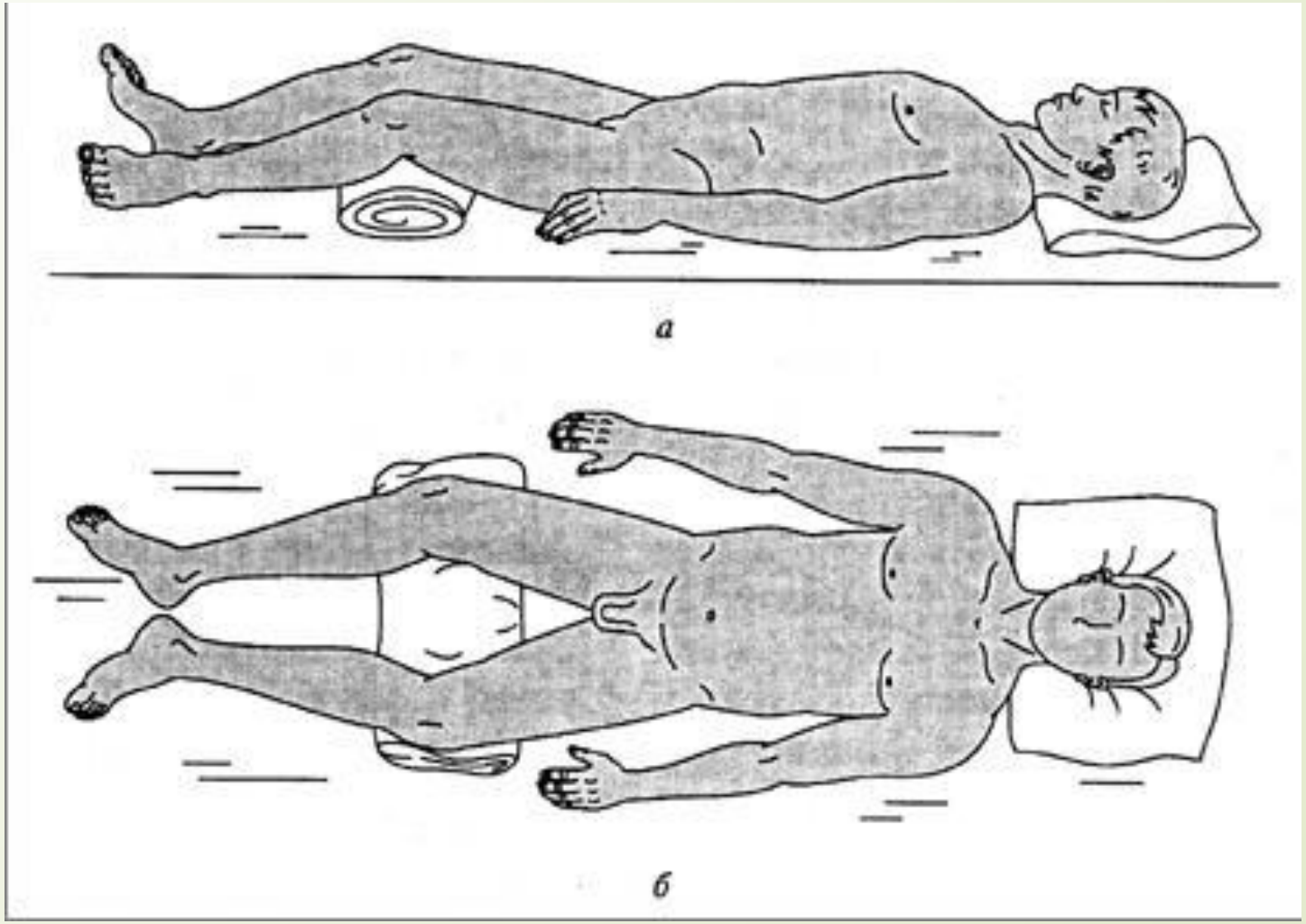

Емдеу:

Зақымданудың дәрежесі көбінесе шоққа қарсы шараларды жүргізуге мәжбірлейді;негізгі ауырсыну синдромын басуға,қан жоғалтуын компенсациялау, гиповолемиялық бүзылыстар және гемодинамика жүйесін қалпына келтіруге бағытталған.

Школников-Селиванов бойынша жамбас ішілік блокада жамбас және жамбас ағзаларының емі мен алдын алуда тиімді. Блокада келесі тәсілмен іске асырылады: дәрігер стерильді жағдайда алдыңғы жоғарғы осьті тауып, 1,0-1,5 см ішке түсіреді, ине салар жерді новокаин ЖИА ертіндісімен өңдейді. Әрі қарай ұзын инені 12-14 см мықын сүйегінің қанатынан мықын сүйегінің шұңқырына дейін кіргізеді. Мықын сүйегінің қырымен сырғый отыра инені енгіземіз, тереңдігі 12-14 см, үздіксіз анестетик ертіндісін жібере отырып. Біржақты енгізуде 300мл 0,25 %новокайн ертіндісі және екі жақты блокадада 200-250мл қолданып. Анес тетик ертіндісі анелгетикалық әсер емес сонымен қатар зақымдалған жамбас сүйектерінен томпондық әсеріне байланысты қан жоғалтуды да азайтады. Ауыр жағдайдағы зақымдалу барысында емдік наркоз қолдануға болады.

Тасмалдау қатты затқа жатқызуға байланысты жүргізілуі мумкін. Сонымен қатар бекітуші заттар мен өзекті аппарат арқылы. Жамбас сүйегінің сынуы тайқумен арнайы стационарда емінде негізгі көңілді ертерек сынықтарын репозиция жасау. Егер жарақаттан соң бірнеше күн ішінде репозиция жасалынбаса , онда емі консервативті түрмен қиынырақ, ал 1,5-2 аптадан соң оперативти түрі де қиындаыды. Бұл сақталып қалған тайқулар болашақта мүгедектікке әкеледі.

Емдеу:

- Жамбастың шеткі тұрақты сынықтарының емі консервативті — жергілікті новокоинді блокадалар, 3-4 жұма функционалді тиімді жағдайдағы төсектік режим. Физиотерапия, емдік дене шынықтыру жаттығулары тағайындалады.
- Алдыңғы жоғарғы және артқы төменгі осьтердің сынуы кезінде жансыздандырғаннан кейін науқасты Белер шинасына немесе жамбас-сан, тізе буындары 140-150°-қа бүгіп ортопедиялық жастыққа “Бақа” жағдайында жатқызады. Төсектік режим 3-4 жұма, физиотерапия, емдік денешынықтыру жаттығулары. Еңбекке жарамдылығы 4-5 жұмадан кейін қалпына келеді.
- Шоңданай төмпегінің сынуы кезінде сынған жердің анестезиясынан кейін науқасты жамбас-сан буынын жазып тізе буынын 150° бұрышқа бүгіп ішіне жатқызады. (балтыр астына валик салады). Срнымен қатар, науқасты сау бүйіріне жатқызуға болады, сынған мүше жоғарғыдай қалыпта. Төсектік режим 3 – 4 жұма. ФТЛ, ЛФК тағайындалады. Еңбекке жарамдылығы 4-5 жұмадан кейін қалпына келеді.
- Мықын сүйегінің қанаты сынған кезде зақымдалған жақта жамбас ішілік анестезия жасап, науқасты Белер шинасына немесе «Бақа» қалпына келтіреді. Төсектік режим 3 жұма. ФТЛ, ЛФК тағайындалады. Еңбекке жарамдылық 5 – 6 жұмадан кейін пайда болады. Сынған сүйек бөліктерінің едәуір ығысуы кезінде ашық репозиция және сүйек үстілік пластинкалы остеосинтез өткізіледі.

Емдеу:

- Сегізкөз және сегізкөз-мықын байламының сынығының емі, сынған жер жансыздандырылып, 3 – 4 жұма щитта төсектік режим сақталады. Омыртқаның белдік және сегізкөздің проксималды аймағына кең валик немесе сегізкөздің перифириялық бөлімі төсекке тимейтіндей етіп резиналы шеңбер салынады. Бұл сынған жердің жүктемесіне және жылжып кеткен бөлік репозициясына әкеледі. Ауруды басатын свечалар, физиотерапия, ЛФК тағайындалады. 1,5 – 2 айдан кейін ғана отыруға рұқсат етіледі.
- Құйымшақтың зақымдалуы кезінде ең тиімді жансыздандыру пресакральді блокада. Ығысуы жоқ сынықтар кезінде төсектік режим тағайындалады, науқас 2 – 3 жұмаға резеңкелі шеңберге жатқызылады. Вольторенмен және индометацинмен свечалар, ФТЛ, ЛФК тағайындалады. Сынып ығысу, сынып шығу және шығу кезінде алдын ала репозиция жасап, тік ішек арқылы құйымшақты орнына салады. Құйымшақ зақымдалуы, әрқашанда, құйымшақта өткізілетін мануалді терапия манипуляциялары кезінде сегізкөз-мықын буынында илиосакральді жылжумен жүреді. 5 – 6 жұмада еңбекке жарамдылық қалпына келеді. Бірақ, 3 – 4 айдай қатты заттарға отыруға болмайды.