

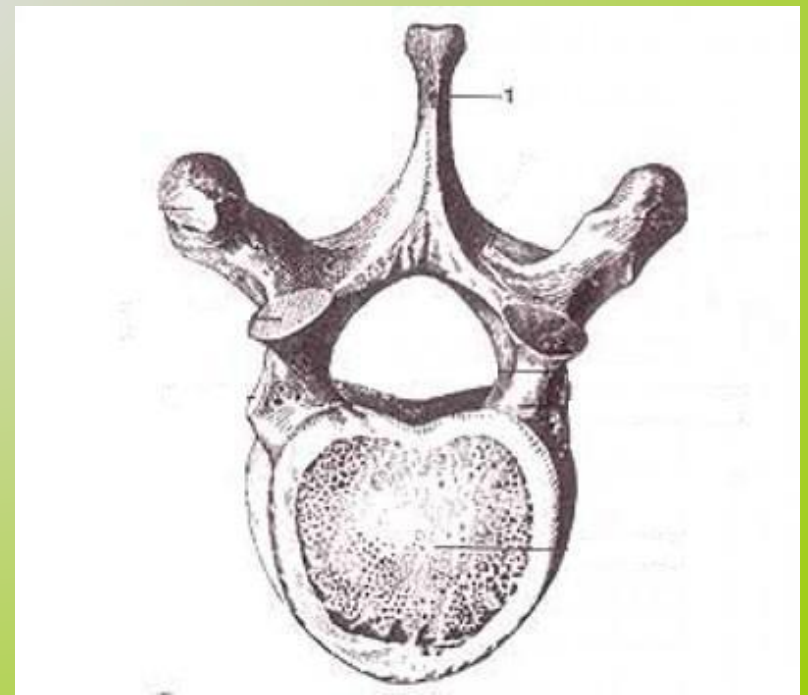
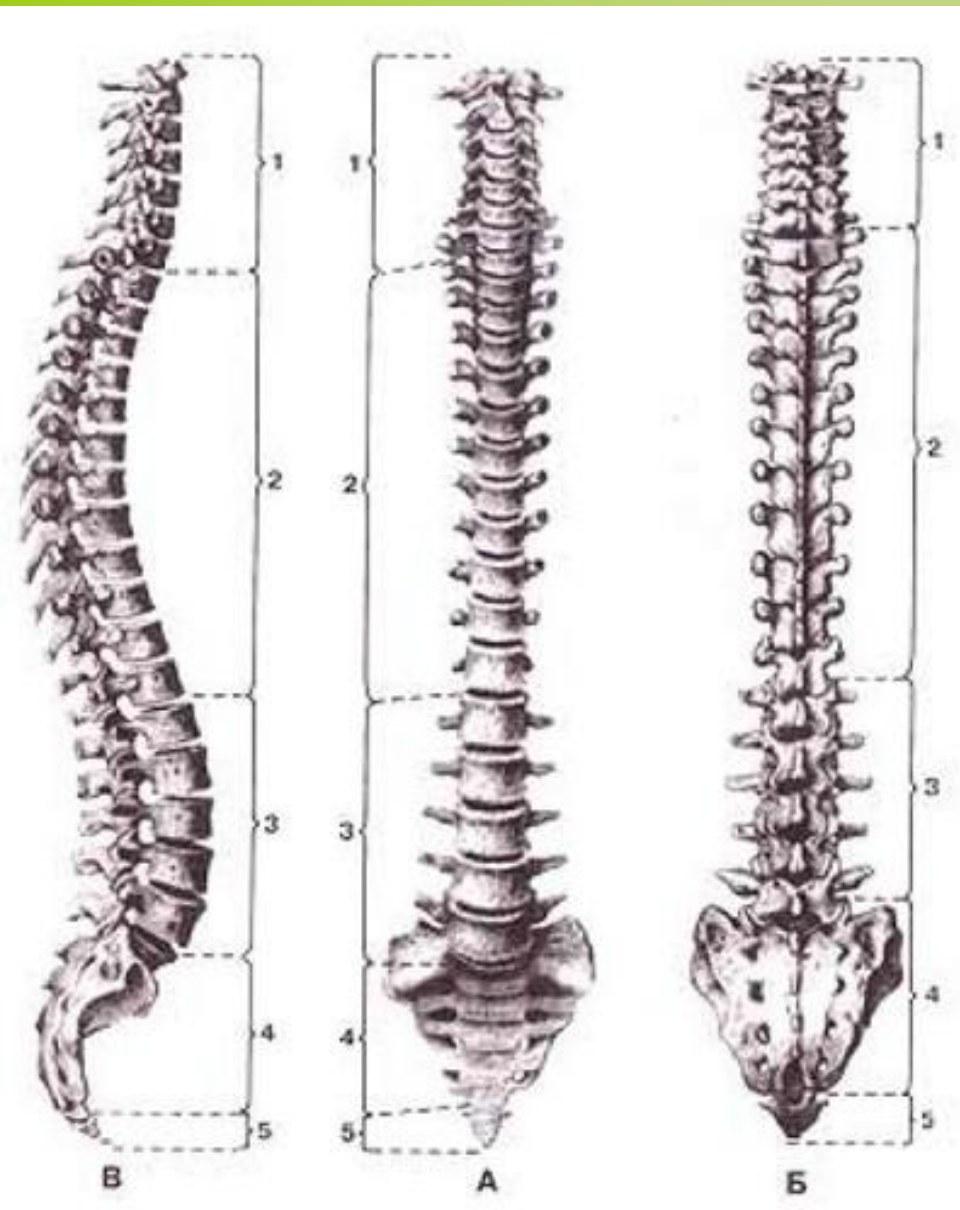
Лекция № 6. Нарушения опорно-двигательного аппарата у детей.

Медико-биологические и социальные основы здоровья

ПОЗВОНОЧНИК

Отделы позвоночника:

- Шейный
- Грудной
- Поясничный
- Крестец
- Копчик



Изгибы и искривления позвоночника

- Лордоз – искривление выпуклостью вперед

- Кифоз – искривление выпуклостью назад

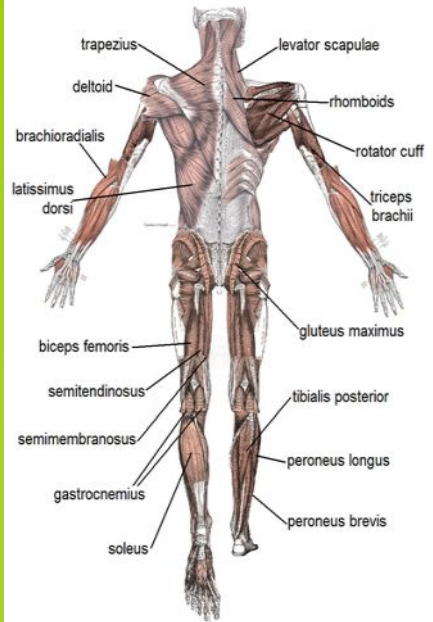
- Сколиоз – искривление выпуклостью вбок

*Природные
изгибы*

Особенности ОДА у детей раннего возраста

- Кости и связки эластичные
- Грудная клетка округло-цилиндрической формы
- Ребра имеют горизонтальное направление
- Незавершенность костеобразовательного процесса
- Мышечная ткань дифференцируется

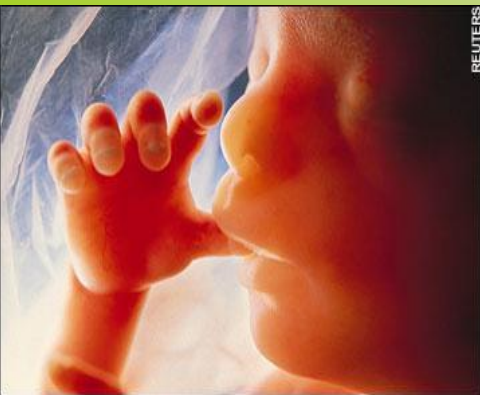Нарушения ОДА у детей.



Опорно-двигательный аппарат – это кости и мышцы организма человека.

Причина нарушений ОДА:

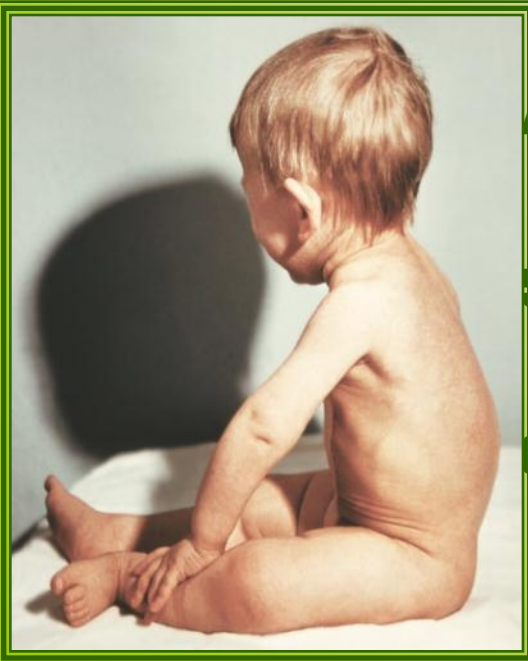
- Внутриутробная патология (инфекционные, острые и хронические соматические заболевания матери, тяжелые токсикозы беременности, несовместимость по резус-фактору, травмы, ушибы плода, интоксикация)
- Родовая травма, асфиксия
- Патологические факторы, действующие на организм ребенка на 1-ом году жизни (нейроинфекции (менингит), травмы, ушибы головы, осложнения после прививок)





Нарушения ОДА у детей:

1. Из-за органических повреждений нервной системы (ДЦП, опухоли, травмы, параличи рук, кривошея, полиомиелит, врожденный вывих бедра, косолапость)
2. Сочетание поражений нервной системы и ОДА вследствие родовых травм.
3. Чистые нарушений ОДА (искривления позвоночника, плоскостопие)
4. Травмы ОДА (ушибы, растяжения, переломы)
5. Наследственные нарушения ОДА (миопатия Дюшенна)
6. Заболевания скелета (туберкулез, остеомиелит, рахит).

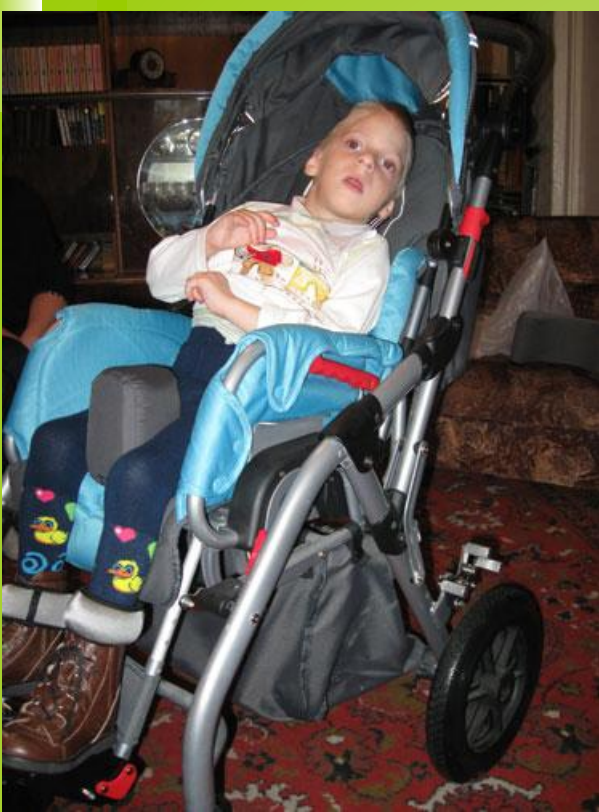

ДЦП

Это заболевание, характеризующееся нарушением координации движений, вследствие поражения участков мозга в процессе внутриутробного развития, во время родов, в грудном возрасте.

Причина – гипоксия (преждевременное отделение плаценты, неправильное предлежание плода, нарушений циркуляции крови в плаценте, затяжные или стремительные роды)

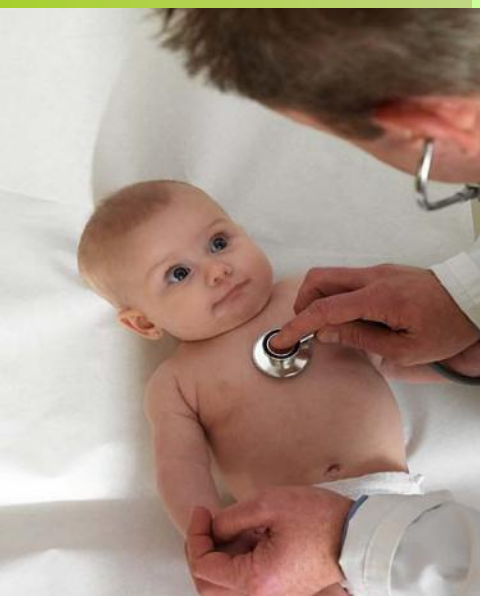Особенности: нарушение двигательной активности, координации движений, произвольные движения, снижение зрения, слуха, речи, эпилепсия.





Проблемы: трудности при приеме пищи, ослабление контроля мочеиспускания и работы кишечника, проблемы с дыханием из-за нарушения положения тела, пролежни и трудности с обучением.

Профилактика: контроль за здоровьем матери во время беременности, контроль за больными сахарным диабетом, анемией, контроль за рациональным питанием беременных женщин, создание благоприятных условий для рождения здорового ребенка, помощь высококвалифицированных специалистов в предродовой период, а также следует оберегать новорожденных от несчастных случаев и травм.



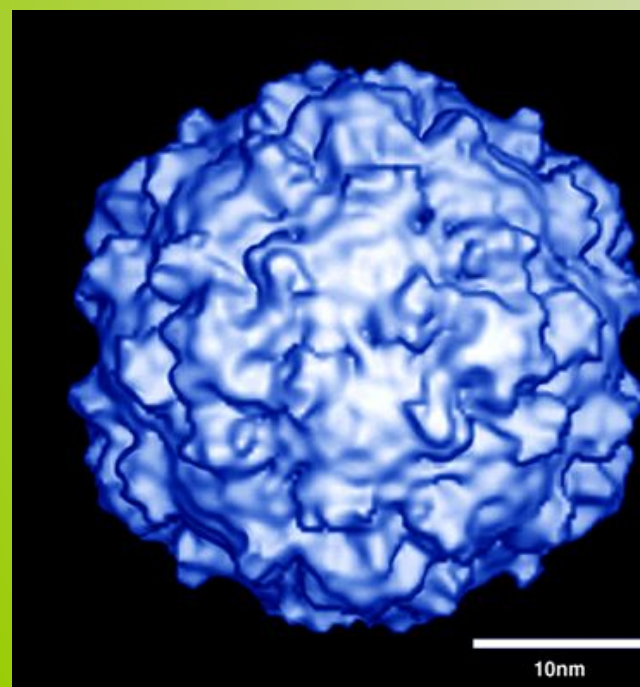
Полиомиелит

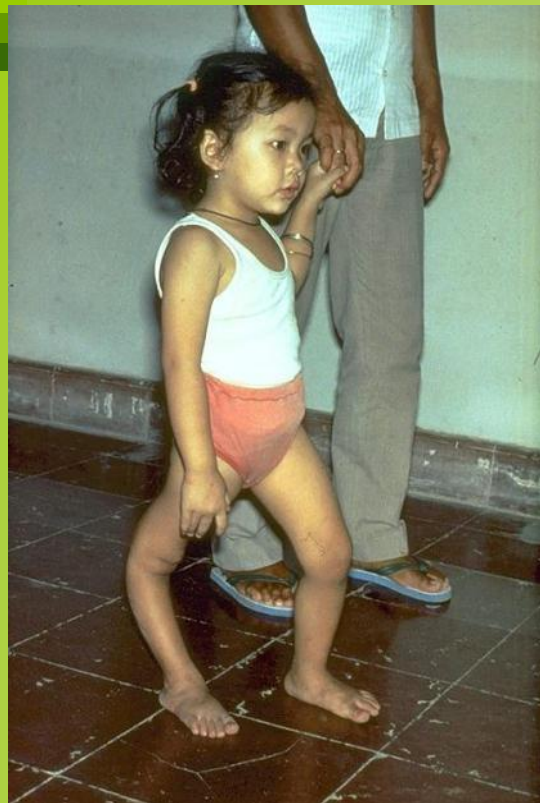

острое инфекционное заболевание, которое вызывается вирусом полиомиелита и характеризуется большим диапазоном клинических проявлений от abortивных форм до паралитических форм.

Возбудитель – полиовирус.

Инфицирование воздушно-капельным путем и опосредованно через предметы.





Под воздействием вируса клетки нервной системы начинают подвергаться некротическим изменениям, в итоге распадаясь и погибая.

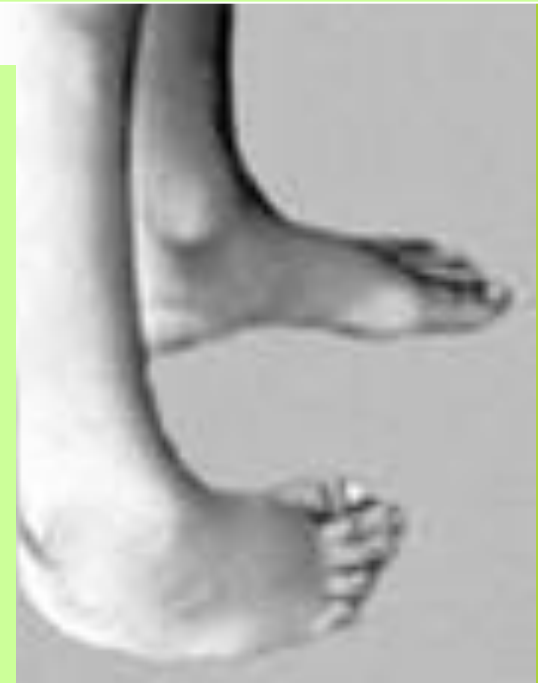Характерные симптомы начала заболевания: диарея, появление боли и слабости в мышцах либо ощущение напряженности и уплотнение в мышцах, сопровождающееся угнетением способности управлять ими. Образуются порезы и параличи.

Профилактика – вакцинация.



Врожденные дефекты ОДА

- Врожденный вывих бедра
- Врожденная косолапость
- Врожденная мышечная кривошея



ОСАНКА — ПРИВЫЧНОЕ ПОЛОЖЕНИЕ ТЕЛА В ПОКОЕ И ДВИЖЕНИИ

Признаки правильной осанки:

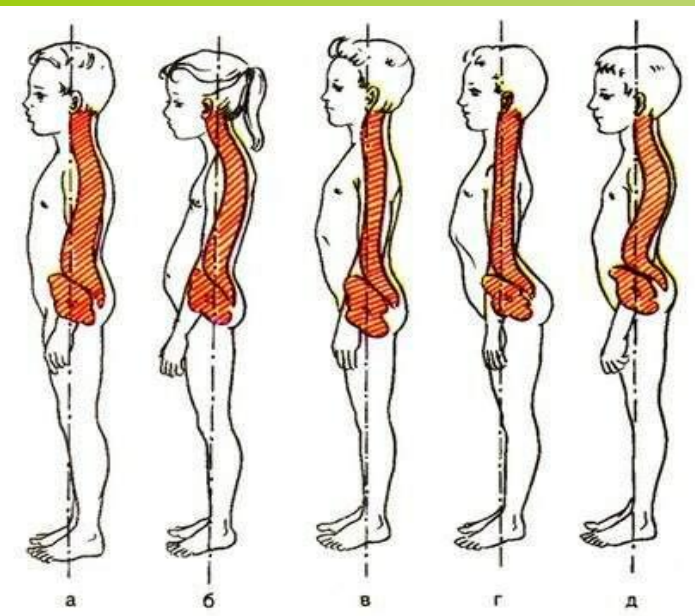
- Голова немного наклонена вперед
- Плечевой пояс незначительно смещен кпереди
- Линия грудной клетки плавно переходит в линию живота
- Живот выступает на 1-2 см

Причины патологической осанки:

- Сниженный мышечный тонус
- Неправильное положение тела
- Различные заболевания (рахит, туберкулез)

Степени нарушения осанки

1. Изменение тонуса мышц
2. Изменения в связочном аппарате позвоночника
3. Стойкие изменения в хрящах и костях позвоночника



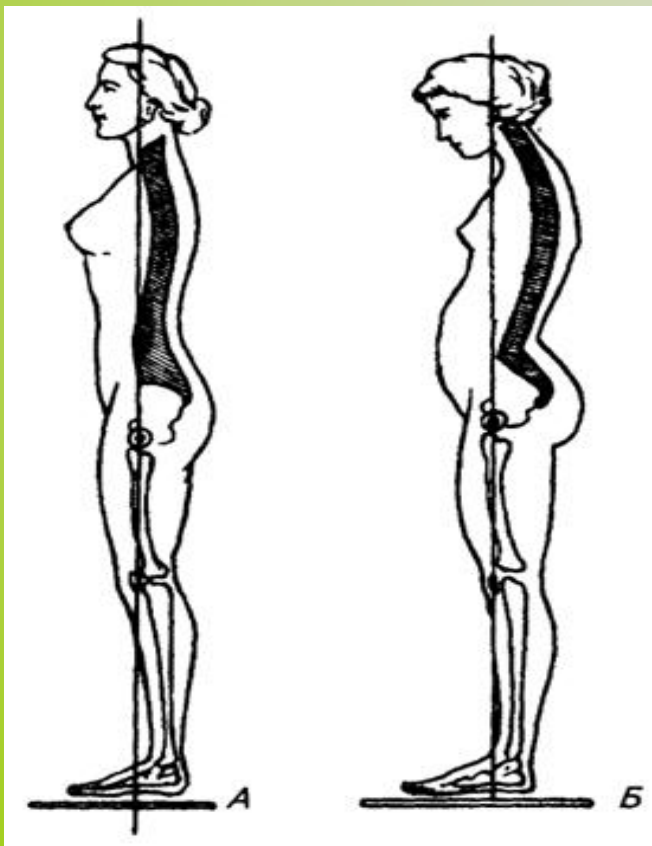
Признаки неправильной осанки:

- ✓ сутулость
- ✓ усиление естественных изгибов
- ✓ боковое искривление позвоночника

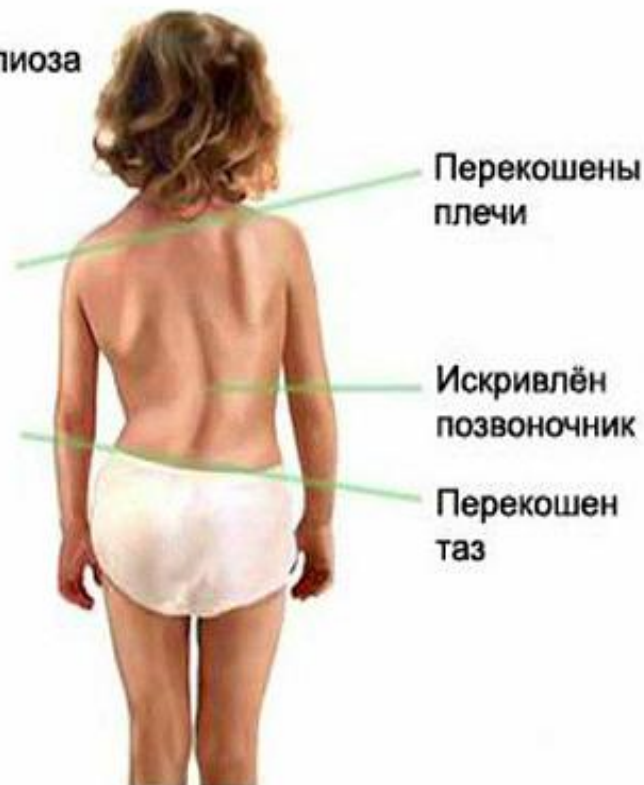

Сутулость возникает при слабом развитии мышц спины. Голова и шея наклонены вперед, грудная клетка уплощена, плечи сведены кпереди, живот выпячен.

Сколиоз – ассиметричное положение плеч, лопаток и таза.

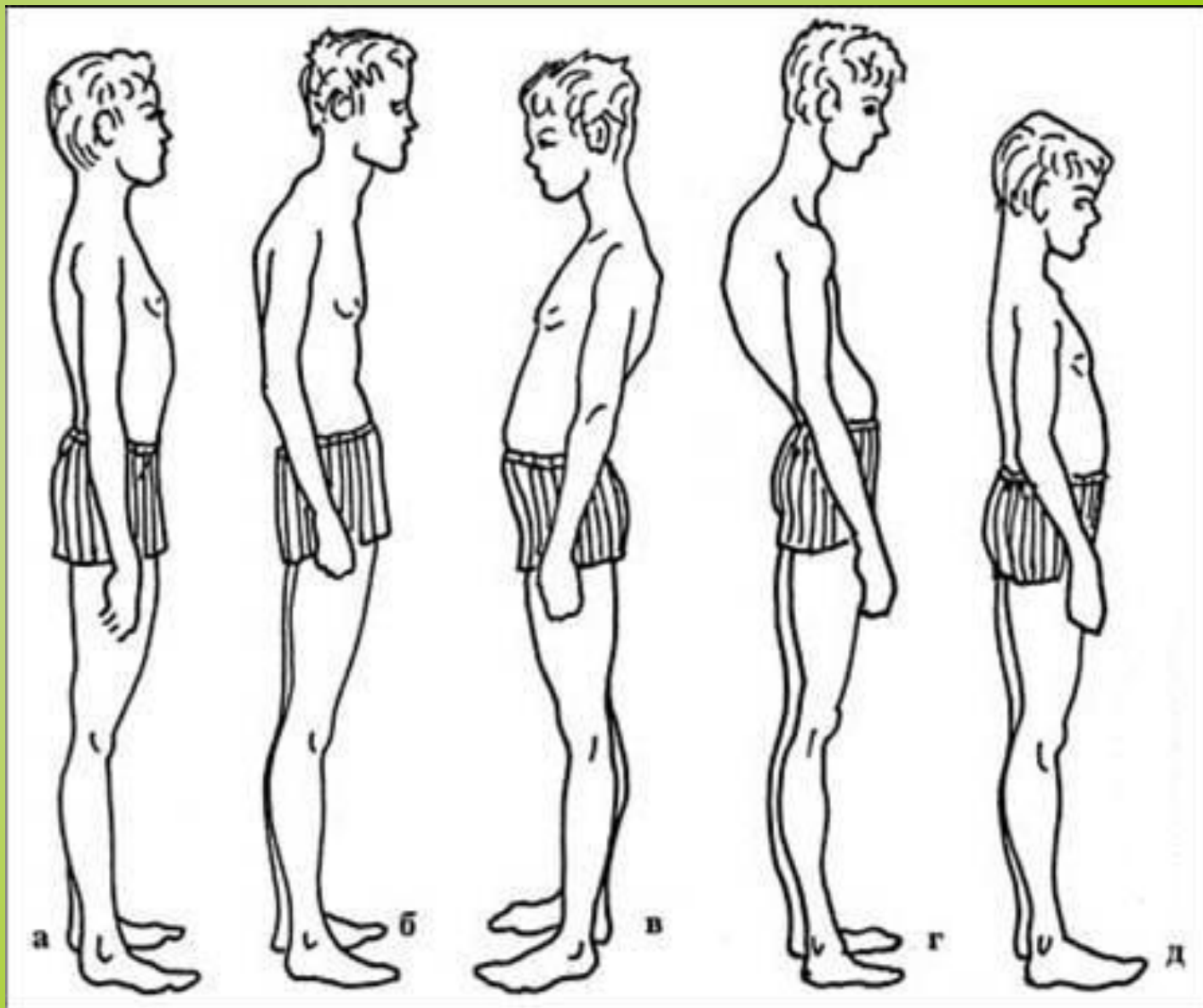


Признаки сколиоза



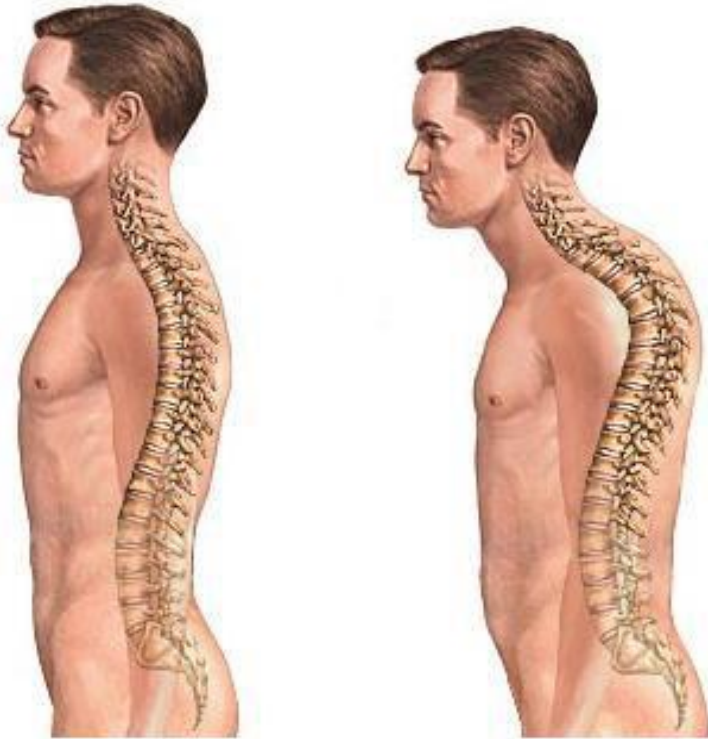Виды патологической осанки

- а** — нормальная
- б** — сутуловатая
- в** — лордотическая
- г** — кифотическая
- д** — выпрямленная (плоская)



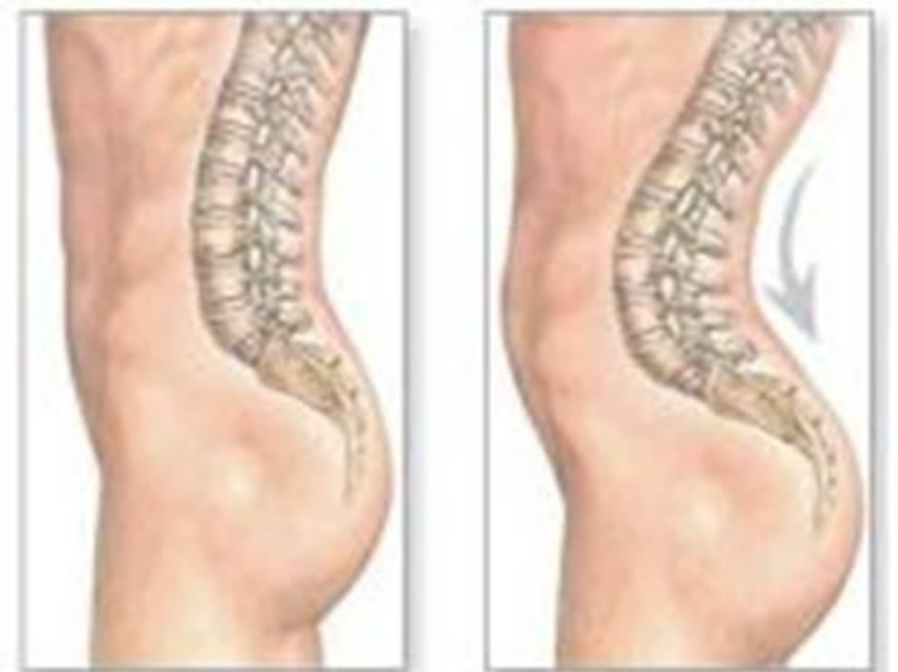Кифотическая осанка – все признаки сутулости + связки растянуты, увеличен естественный изгиб в грудной области

Лордическая осанка - все признаки сутулости + увеличен естественный изгиб в поясничном отделе, очень выдается живот.



Нормальный позвоночник

Кифоз



Dibujo de lordosis



Профилактика: жесткие матрасы на кроватях, ортопедические подушки, правильная ортопедическая обувь, одежда не должна стеснять движения, не сидеть подолгу на корточках, детская мебель должна соответствовать росту, правильная осанка детей, занятия спортом, режим дня, контроль за равномерной нагрузкой на позвоночник.

Следствия неправильной осанки

- Нарушение работы внутренних органов
- Уменьшение жизненной емкости легких
- Снижение обмена веществ
- Головные боли
- Утомляемость
- Плохой аппетит и т.д.

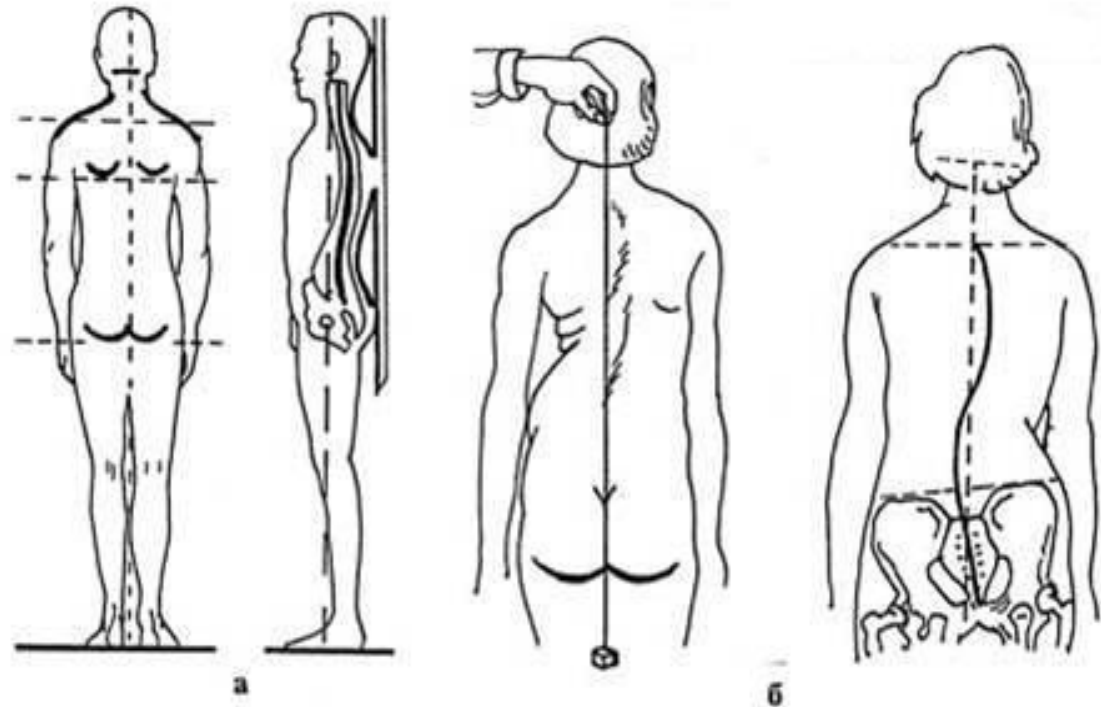
СКОЛИОЗ

- базовое искривление позвоночника, сочетающееся с его поворотом, обусловленное патологическими изменениями в позвоночнике и околопозвоночных тканях

Диагностика сколиоза

А - признаки нормальной осанки

Б - определение искривления позвоночника

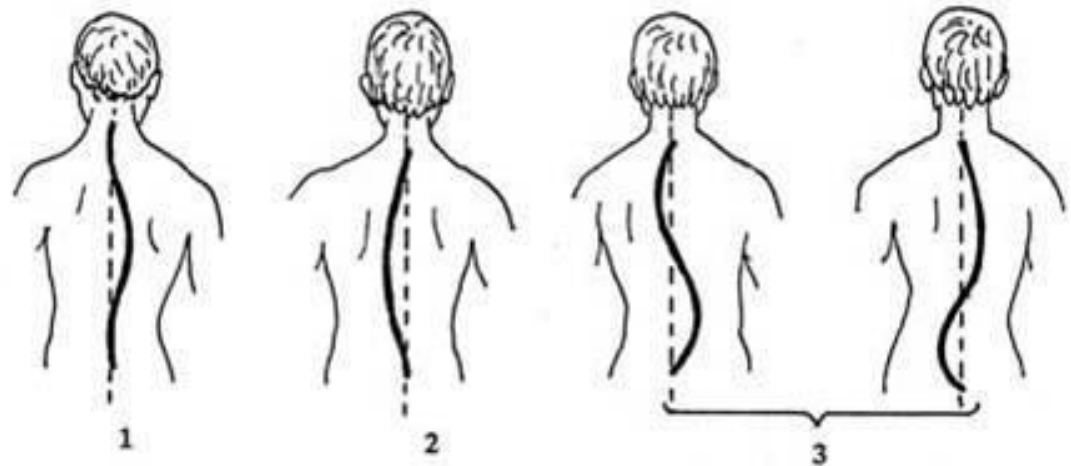


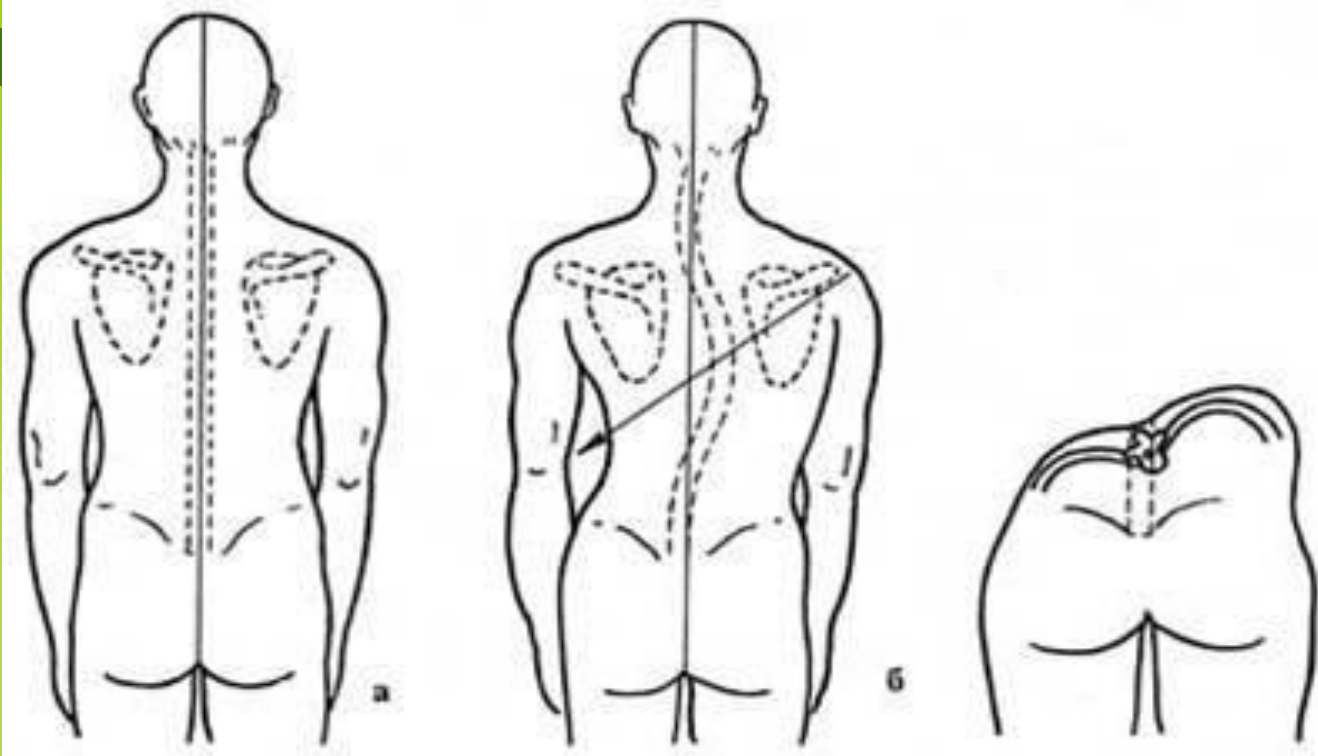
Виды сколиоза:

1-правосторонний;

2-левосторонний;

3-S-образный





- 1 — расположение остистых отростков позвонков по линии отвеса;
- 2 — расположение наплечий на одном уровне;
- 3 — расположение обеих лопаток на одном уровне;
- 4 — равные треугольники (справа и слева), образуемые туловищем и свободно опущенными руками;
- 5 — правильные изгибы позвоночника в сагиттальной плоскости (глубиной до 5 см в поясничном отделе и до 2 см — в шейном).

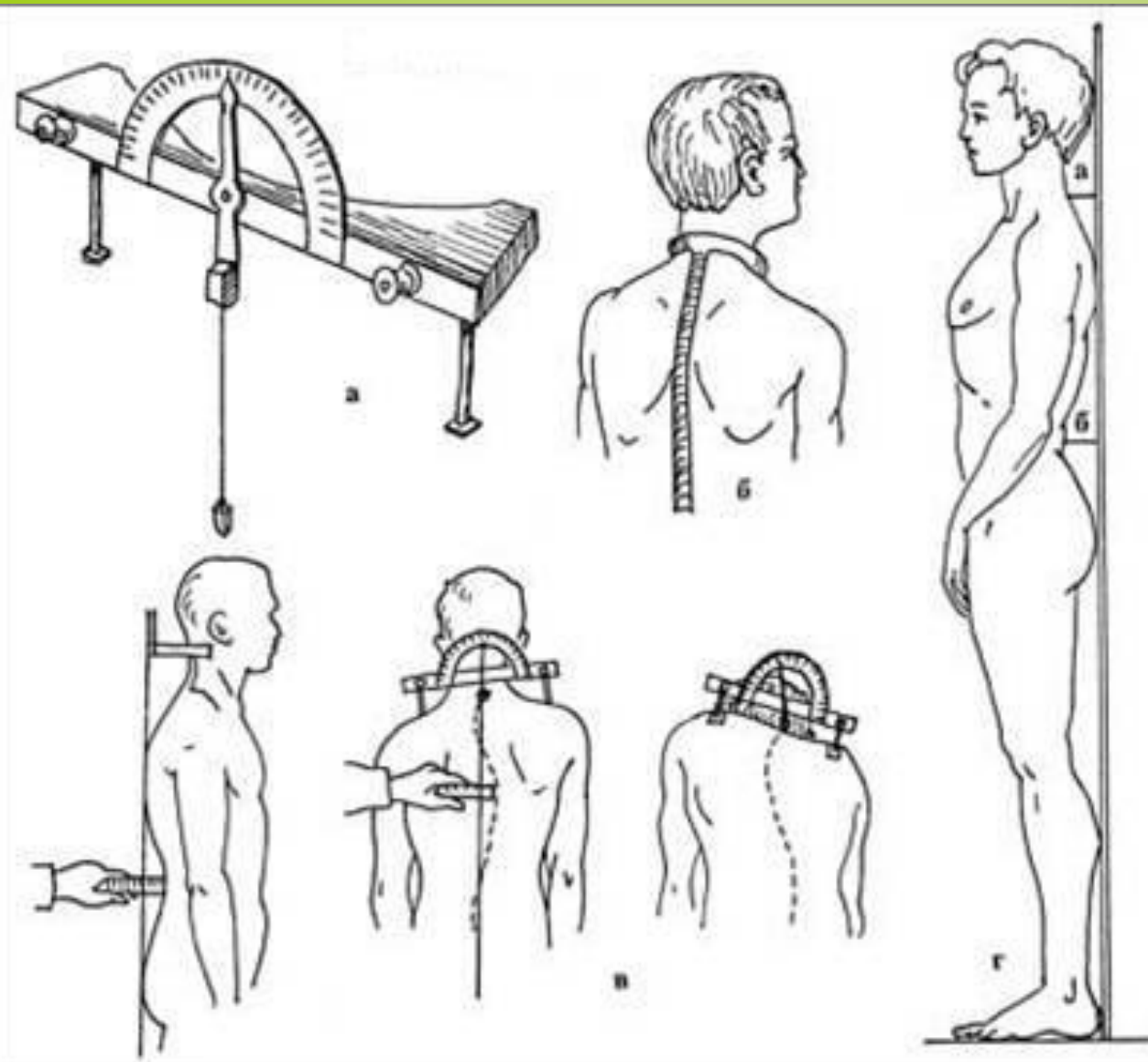
Диагностика сколиоза

□ Лордозоплеческолиозометр (а)

□ Определение боковых искривлений позвоночника прибором Билли-Кирхгофера (б)

□ Лордоплеческолиозометром П.И. Белоусова (в)

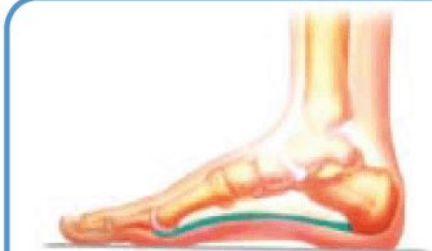□ г — схема измерения глубины шейного (а) и поясничного (б) изгиба



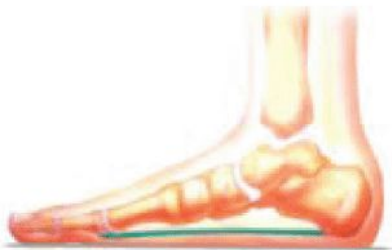Плоскостопие

Форма стопы зависит от состояния мышц и связок. При нормальной форме стопы нога опирается на наружный продольный свод. Внутренний свод обеспечивает эластичность походки.

При плоскостопии ухудшается кровоснабжение стопы, появляются боли в ногах, икроножных мышцах, коленных суставах, пояснице. Плоскостопие ведет к нарушению осанки.

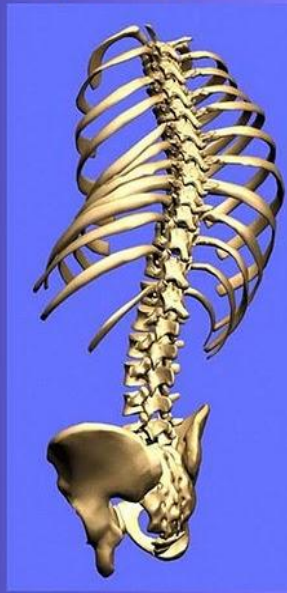
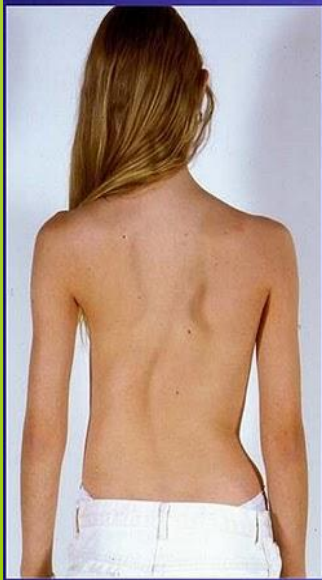
Нормальная стопа

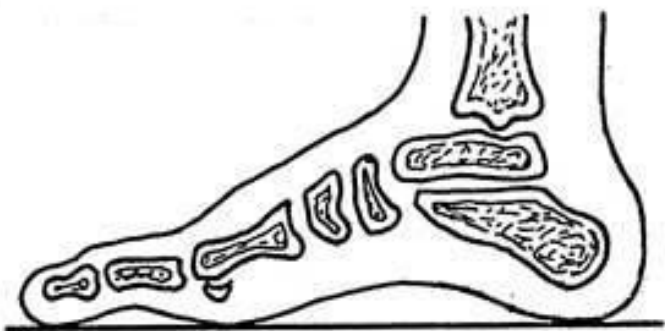


Плоская стопа

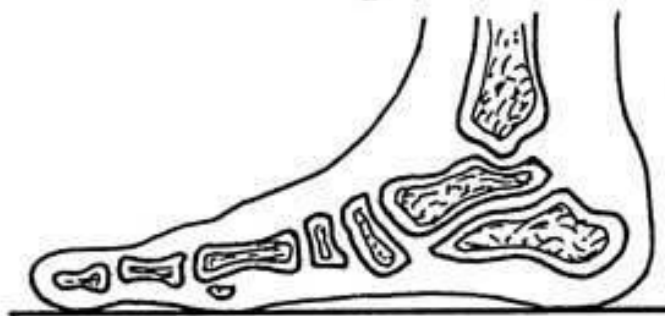Сколиоз - "старый крест ортопедии"



ПЛОСКОСТОПИЕ



а



б

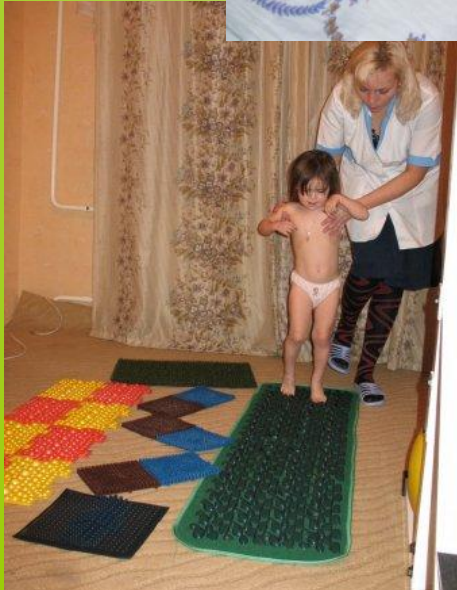- деформация стопы,
сопровождающаяся
уплощением её
сводов



Причины: рахит, слабое физическое развитие, лишний вес, полиомиелит, травмы связок, мышц, костей ног.

Профилактика:

правильная ортопедическая обувь с каблуком, занятия спортом, ежедневные прохладные ванны, массаж ног, хождение босиком.



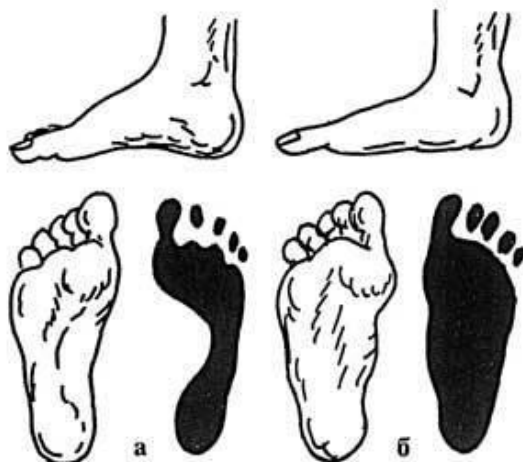
Виды плоскостопия:

- Рахитическое
- Паралитическое
- Травматическое
- Статическое
- Врожденное

Внешний вид стоп и
отпечатки их
подошв:

в норме (а)

при плоскостопии (б)



Определение
формы стопы (в):

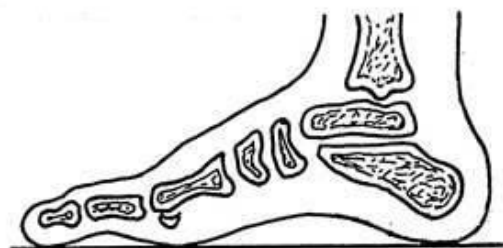
а — ширина
перешейка;

а + б — ширина
стопы

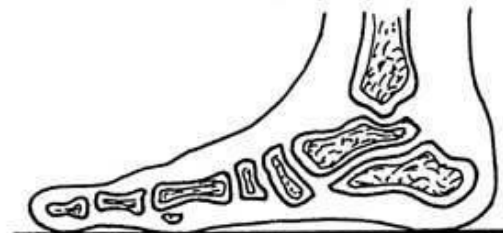Схематическое
изображение костей
стопы:

в норме (а)

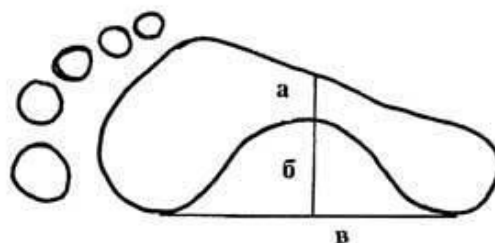
при продольном
плоскостопии (б)



а



б



Профилактика нарушений ОДА:

- Здоровый образ жизни матери.
- Высоккоквалифицированный медицинский персонал, принимающий роды.
- Здоровый образ жизни ребенка на 1-ом году жизни (хороший иммунитет, активные, безопасные движения, постоянный медицинский контроль)
- Активный, здоровый образ жизни после 1-го года жизни дома и в ДООУ (утренняя гимнастика, ЛФК, плавание, регулярная физкультура 3 раза в неделю, сон на жесткой постели и ортопедической подушке, правильная ортопедическая обувь)



Задание:

Разработать рекомендации по профилактике нарушения осанки и плоскостопия у детей дошкольного возраста

Литература:

1. Голубев В.В., Голубев С.В. Основы педиатрии и гигиены детей дошкольного возраста. - М.: 2000 (с. 116-123)