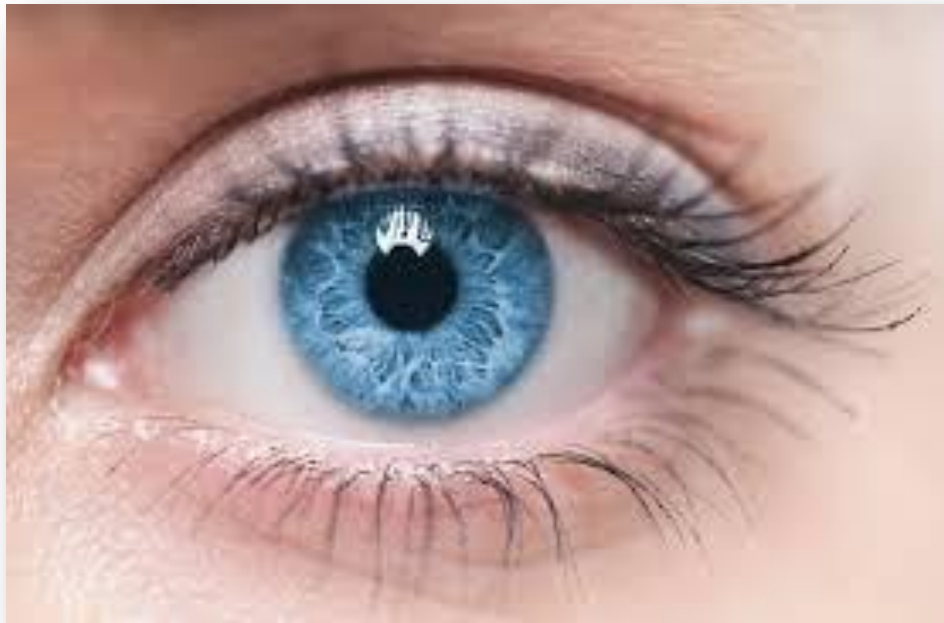

АО «Медицинский университет Астана»

Кафедра анатомии человека с ОПХ

# Травмы глаза



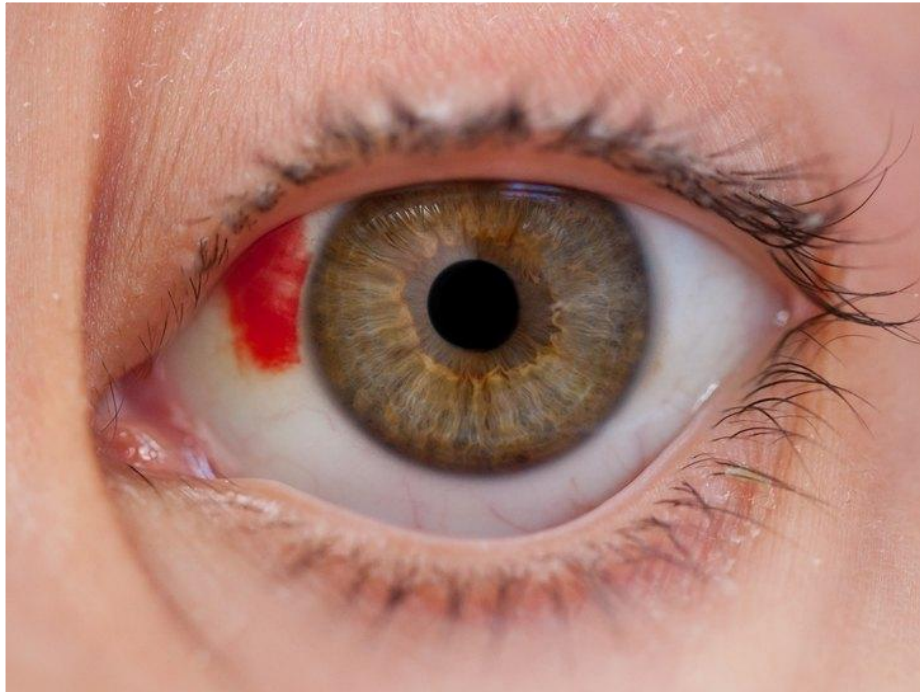Выполнила:  
Фаизова Алина Рафхатовна

668 «Хирургия»

Проверил:  
Садыков Р.Г.

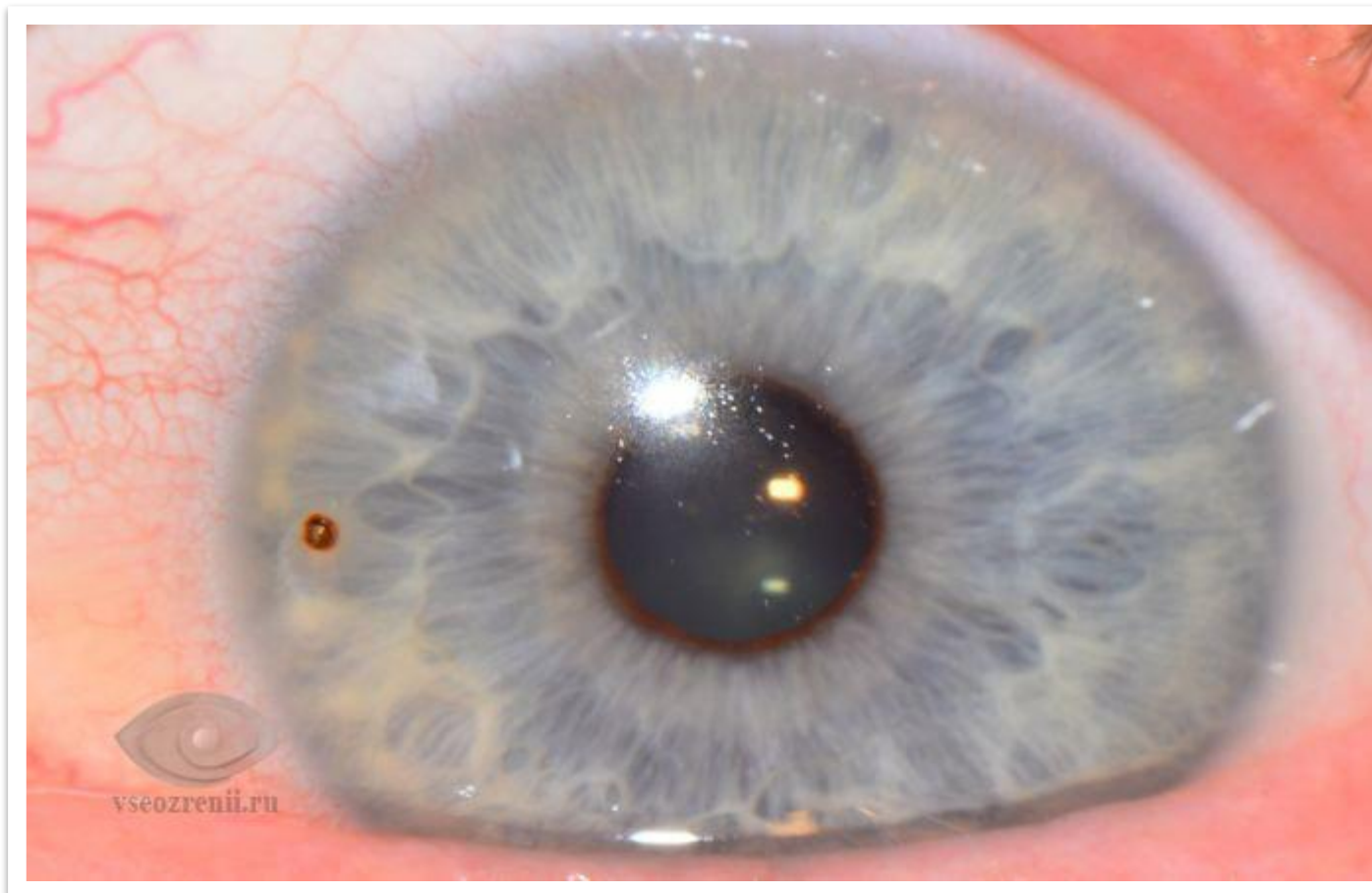Астана  
2016 год

- ▶ Травмы глаза - состояния, при которых нарушается целостность и функции органа зрения. По виду могут быть производственные, сельскохозяйственные, транспортные, спортивные, бытовые, криминальные и др.



# Причины

- ▶ Любое агрессивное внешнее воздействие на глаз, будь то твердый предмет, едкое химическое вещество, излучение может привести к травме глаза.



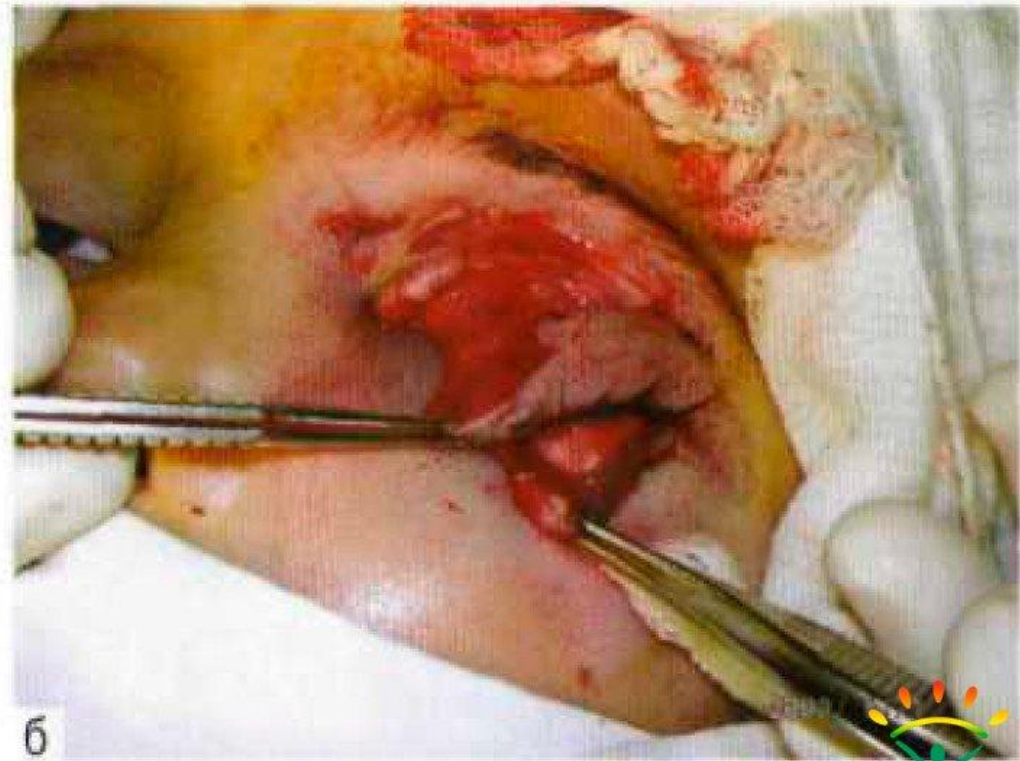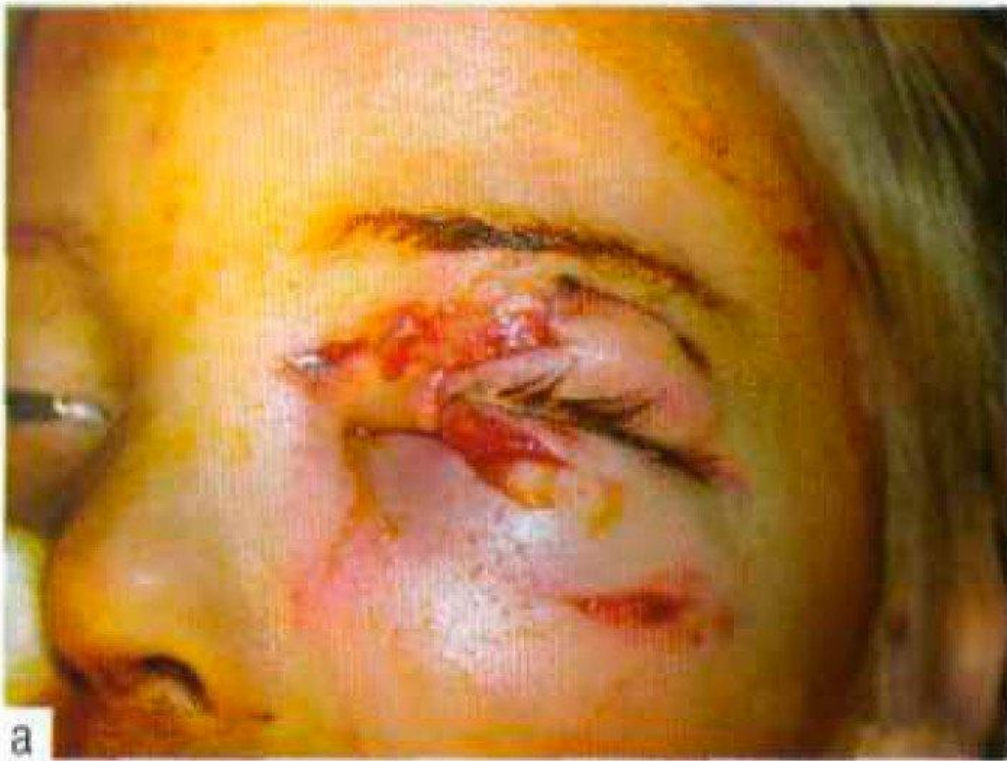# Виды

- ▶ По степени тяжести травмы могут быть легкие (не приводят к снижению функций органа зрения), средней тяжести (снижение функций носит временный характер), тяжелые (стойкое снижение функций глаза), особо тяжелые (не исключена потеря глаза).
- ▶ По глубине поражения выделяют непроникающие (экстраокулярные инородные тела, эрозии, ожоги, контузии) и проникающие (нарушена целостность фиброзной оболочки глаза на всю её толщину).

- ▶ Травмы глазницы имеют различные проявления: боли, почти сразу возникает диплопия. При переломах возможен экзофтальм или эндофтальм, подкожная эмфизема, отек и гематомы век, ограничение движений глаза, птоз (опущение века). Возможны раны мягких тканей, закрытые и открытые переломы. Часто сочетаются с травмами глазного яблока.

- ▶ **Контузии глазницы** - тупые травмы, при которых не нарушена целостность тканей. Жалобы на боли, ограничение подвижности, образование гематомы, покраснение. Острота зрения снижается, т.к. происходит повреждение глазного яблока.
- ▶ При **ранении мягких тканей** глазницы могут повреждаться близлежащие органы - слезная железа, наружные мышцы глаза.
- ▶ **Травмы глазного яблока** имеют различные механизмы возникновения и разную клиническую картину. Могут быть тупые (контузии), непроникающие и проникающие травмы.

- ▶ **Раны век** бывают не сквозные и сквозные; без повреждения и с повреждением свободного края века; рваные, колотые или резаные. При сквозных повреждается веко на всю толщину (кожа, мышцы и хрящ).



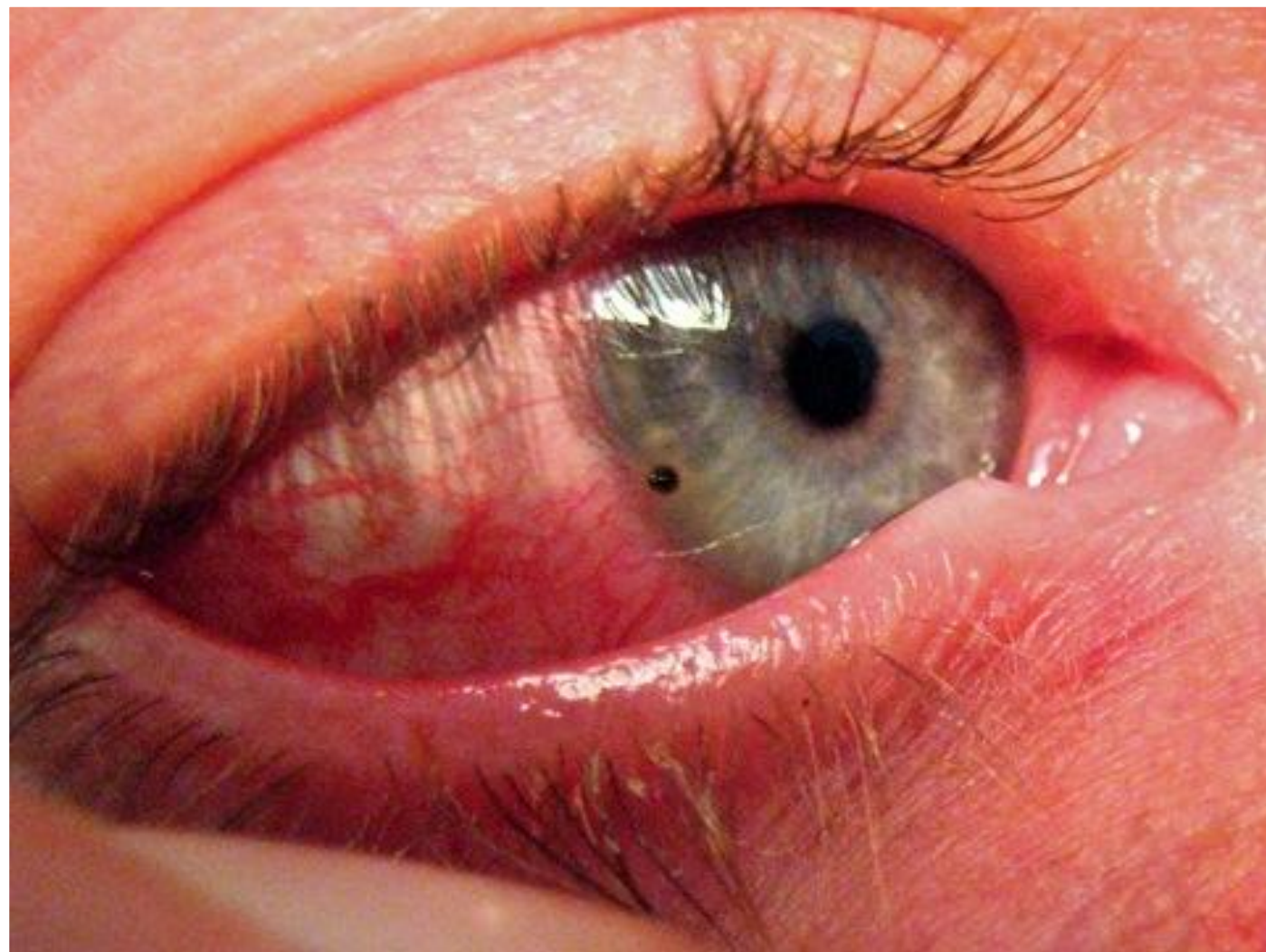**Рис. 37-17.** Рваные раны век (укус собаки) (а, б). Глазное яблоко интактно.

- ▶ **Контузии** бывают прямые (при непосредственном воздействии на глазное яблоко) и непрямые (вследствие сотрясения головы или туловища). В зависимости от силы удара, эластичности тканей глаза и наличия сопутствующей патологии, оболочки могут надрываться или разрываться. Пациента беспокоят боли, тошнота, головокружение, покраснение глаза, снижение зрения, туман перед глазами, плавающие помутнения. При объективном осмотре может быть отек роговицы, кровоизлияние в переднюю камеру (гифема), частичный или полный отрыв радужки, паралич сфинктера зрачка (неправильная форма зрачка, отсутствие реакции на свет), кольцо Фоссиуса на передней капсуле хрусталика (отпечаток пигментной каймы радужки), парез или паралич цилиарной мышцы (нарушена аккомодация), травматическая катаракта, вывихи и подвывихи зрачка, кровоизлияния в хориоидею, на сетчатке - берлиновское помутнение и/или кровоизлияния, её разрывы, отслойка (может произойти в отдаленные сроки).



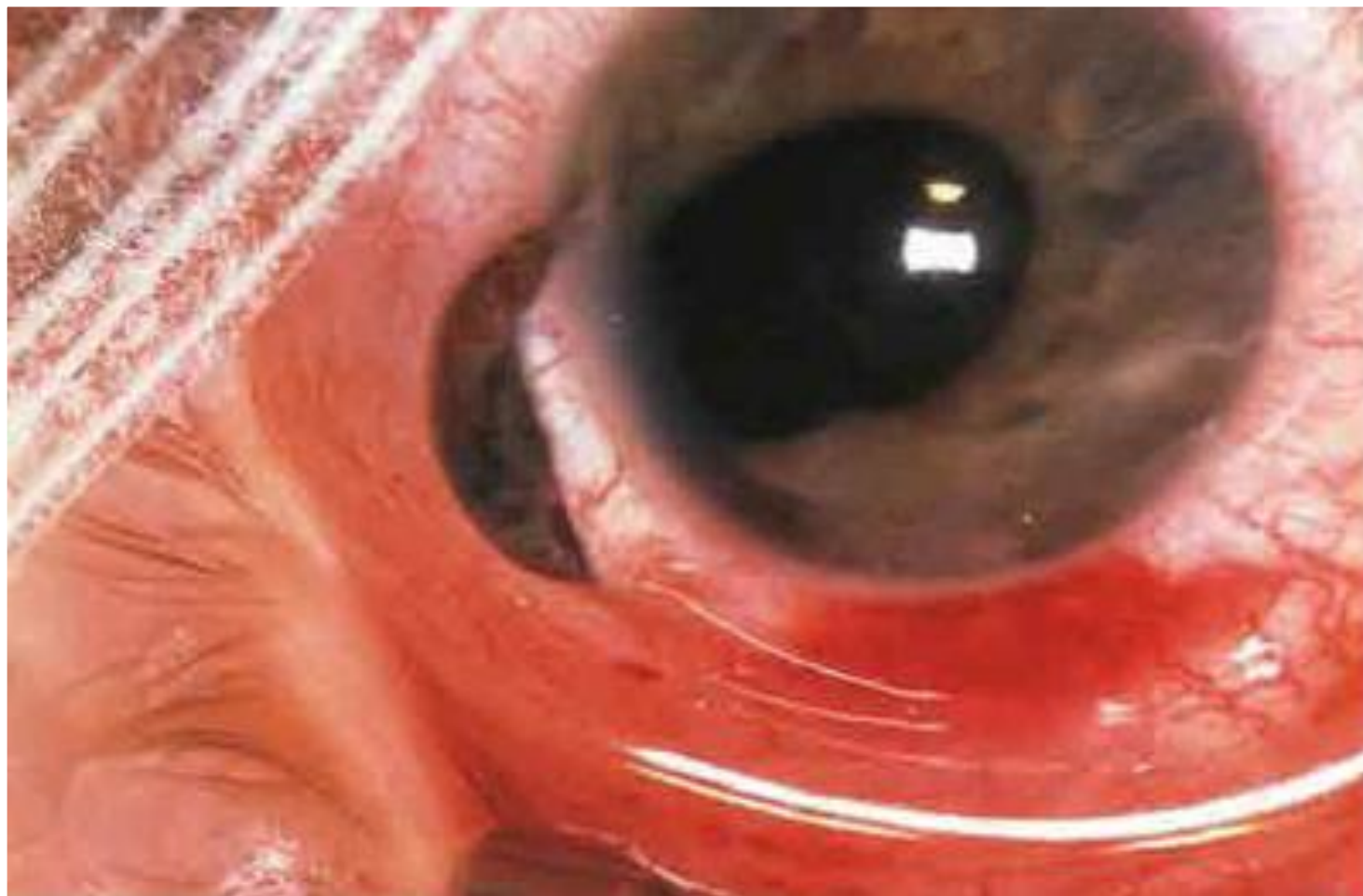- ▶ **Непроникающие ранения** бывают с наличием или отсутствием инородных тел. При этом не нарушена целостность наружной оболочки (роговицы, склеры) на всю толщину. Самые распространенные травмы - инородные тела роговицы. Возникают при несоблюдении техники безопасности и работе без защитных очков. Часто встречаются инородные тела после работы с болгаркой и в ветреную погоду. Появляются ощущение инородного тела, слезотечение, светобоязнь, невозможность открыть глаз. При объективном обследовании видны инородные тела век, роговицы или конъюнктивы, поверхностная и глубокая инъеция глазного яблока.

## *Непроникающее ранение глаза*



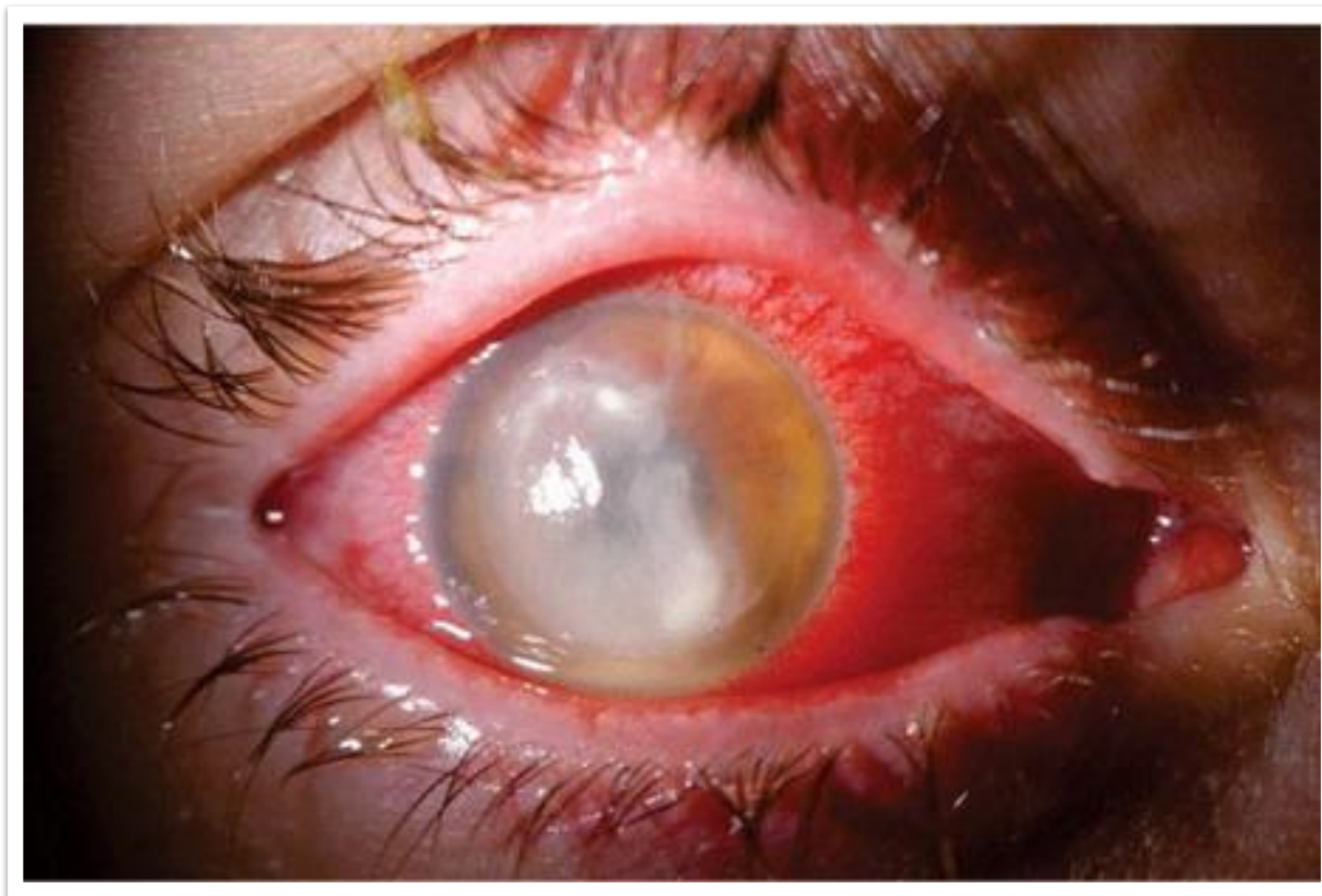
- ▶ **Признаки проникающих ранений:** сквозная рана в роговице или склере, отверстие в радужке, фильтрация влаги передней камеры, выпадение внутренних оболочек глаза или стекловидного тела, наличие внутриглазного инородного тела. Также косвенными признаками являются мелкая или глубокая передняя камера, неправильная форма зрачка, отрыв радужки, гипотония глаза, гемофтальм и др.

*Проникающее ранение с выпадением радужки и цилиарного тела*



- ▶ Самое тяжелое осложнение проникающих ранений - **эндофтальмит** - воспаление стекловидного тела гнойного характера, 60-80 процентов случаев приводят к слепоте. Наблюдается общее недомогание, лихорадка, глаз гипотоничен, веки и конъюнктивы отечны и гиперемированы, за хрусталиком - абсцесс стекловидного тела желто-серого цвета.

# Эндофтальмит



- ▶ **Панофтальмит** во всех случаях приводит к слепоте и опасен для жизни больного. Это воспаление всех оболочек глаза, быстро переходит на орбиту и воспалительный процесс может распространяться на головной мозг. Инфекция проникает в момент травмы или уже после неё. Самым распространенным возбудителем является стафилококк. Сначала возникает гнойный иридоциклит, затем формируется абсцесс стекловидного тела, потом в процесс вовлекается сетчатка, сосудистая и фиброзная оболочки глаза. В передней камере гной, за ней ничего не просматривается, роговица и веки отечны, появляется экзофтальм.

- ▶ **Симпатическая офтальмия** - вялотекущее воспаление негнойного характера на неповрежденном глазе при проникающем ранении второго глаза. Чаще развивается через 1-2 месяца после травмы. Протекает в виде иридоциклита или нейроретинита. Первые признаки - незначительная инъекция сосудов конъюнктивы, небольшая болезненность, светобоязнь. Затем появляются симптомы иридоциклита, гипертензия сменяется гипотонией, а затем субатрофией глаза.

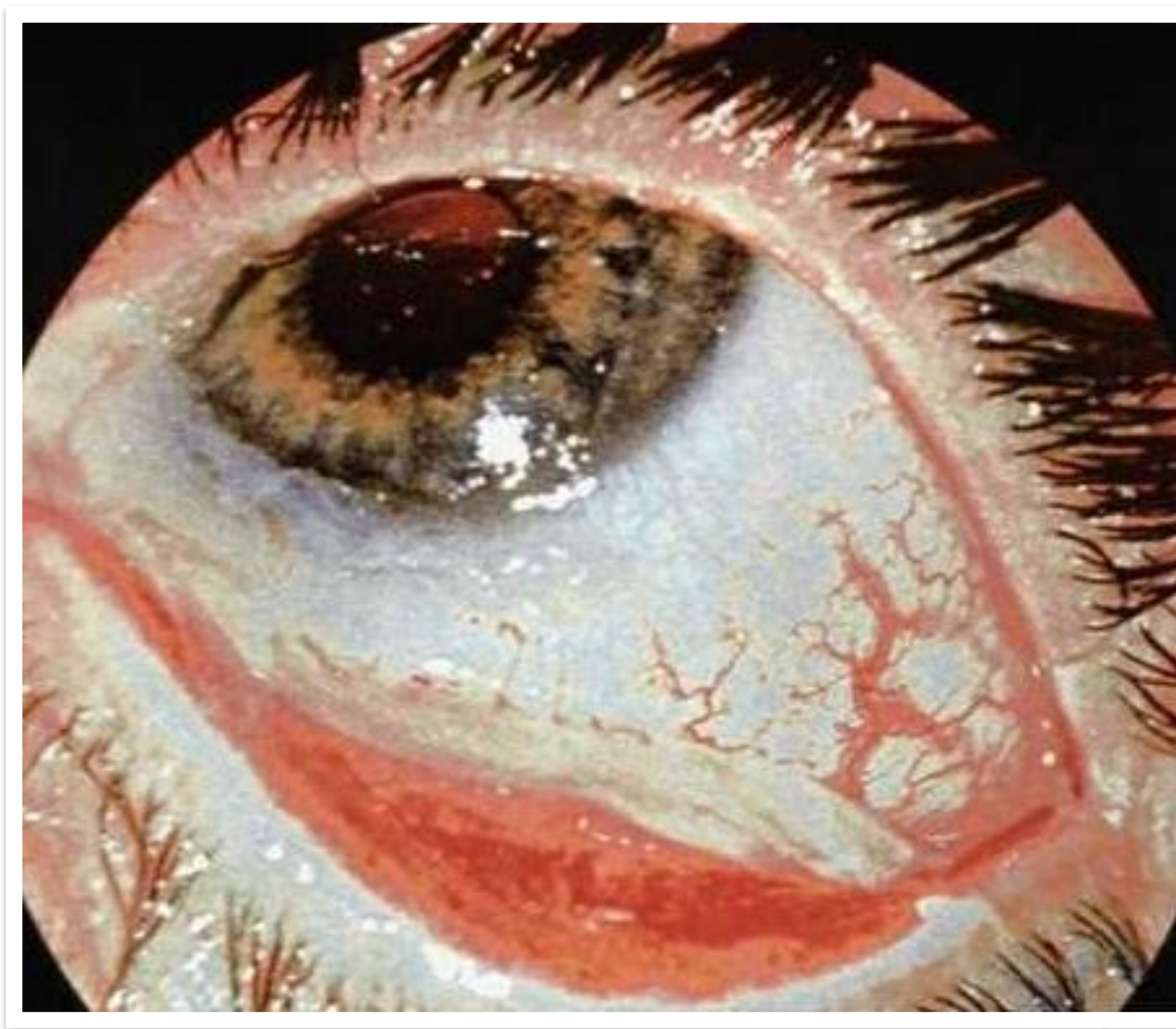


- ▶ **Ожоги глаз** бывают термические (действие высоких или низких температур), химические (щелочи и кислоты), термохимические, лучевые.

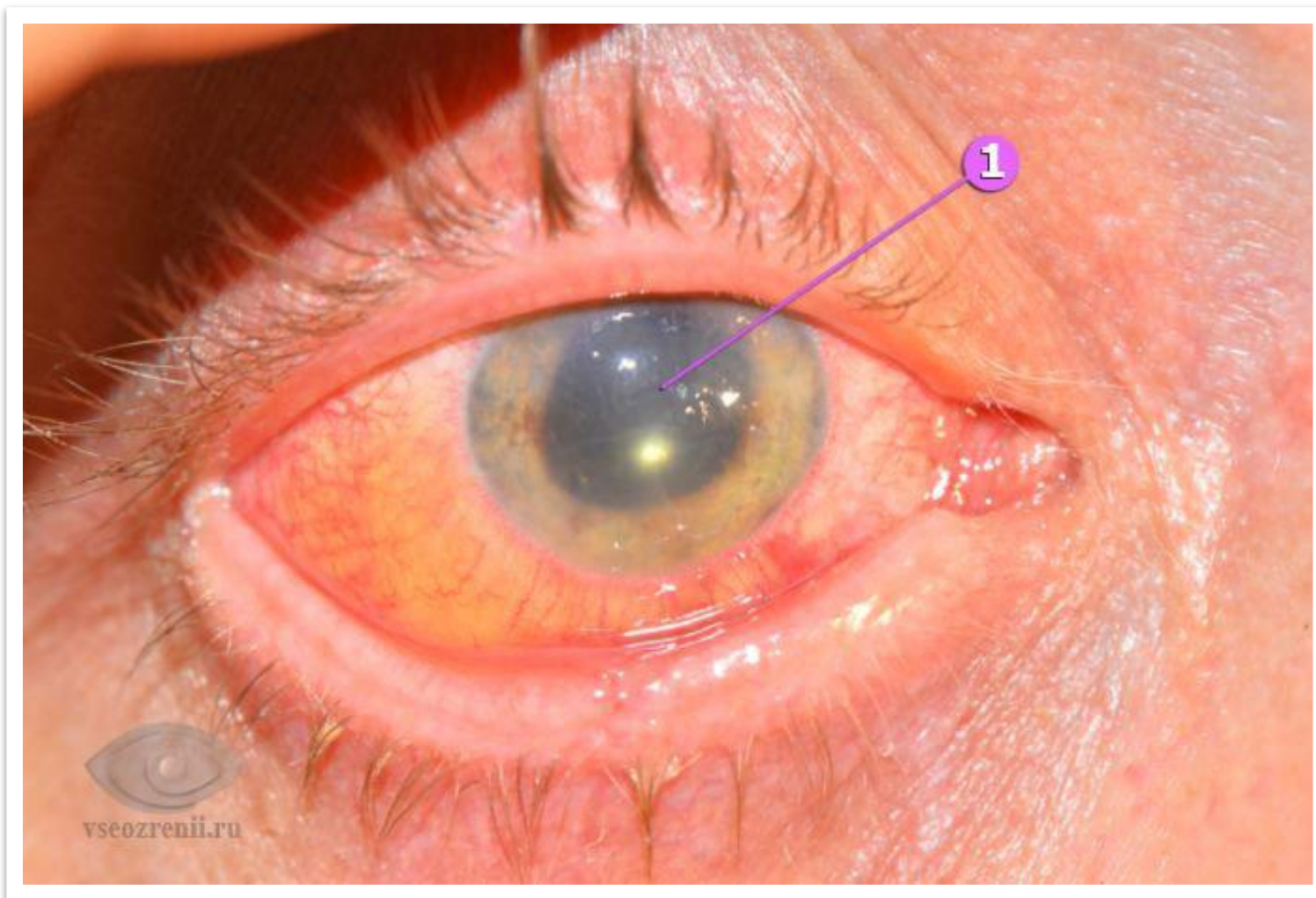По глубине поражения выделяют 4 стадии:

- ▶ 1. Гиперемия кожи и конъюнктивы, наличие поверхностной эрозии роговицы.
  - ▶ 2. Пузыри на коже век, пленки на конъюнктиве, полупрозрачное помутнение стромы роговицы.
  - ▶ 3. Некроз кожи, конъюнктивы, роговица имеет вид «матового стекла».
  - ▶ 4. Некроз кожи, конъюнктивы, роговица в виде «фарфоровой пластинки».
- 
- ▶ Пациентов беспокоят сильные боли, слезотечение, светобоязнь, невозможность открыть глаза, снижение остроты зрения.

# Ожоги глаз

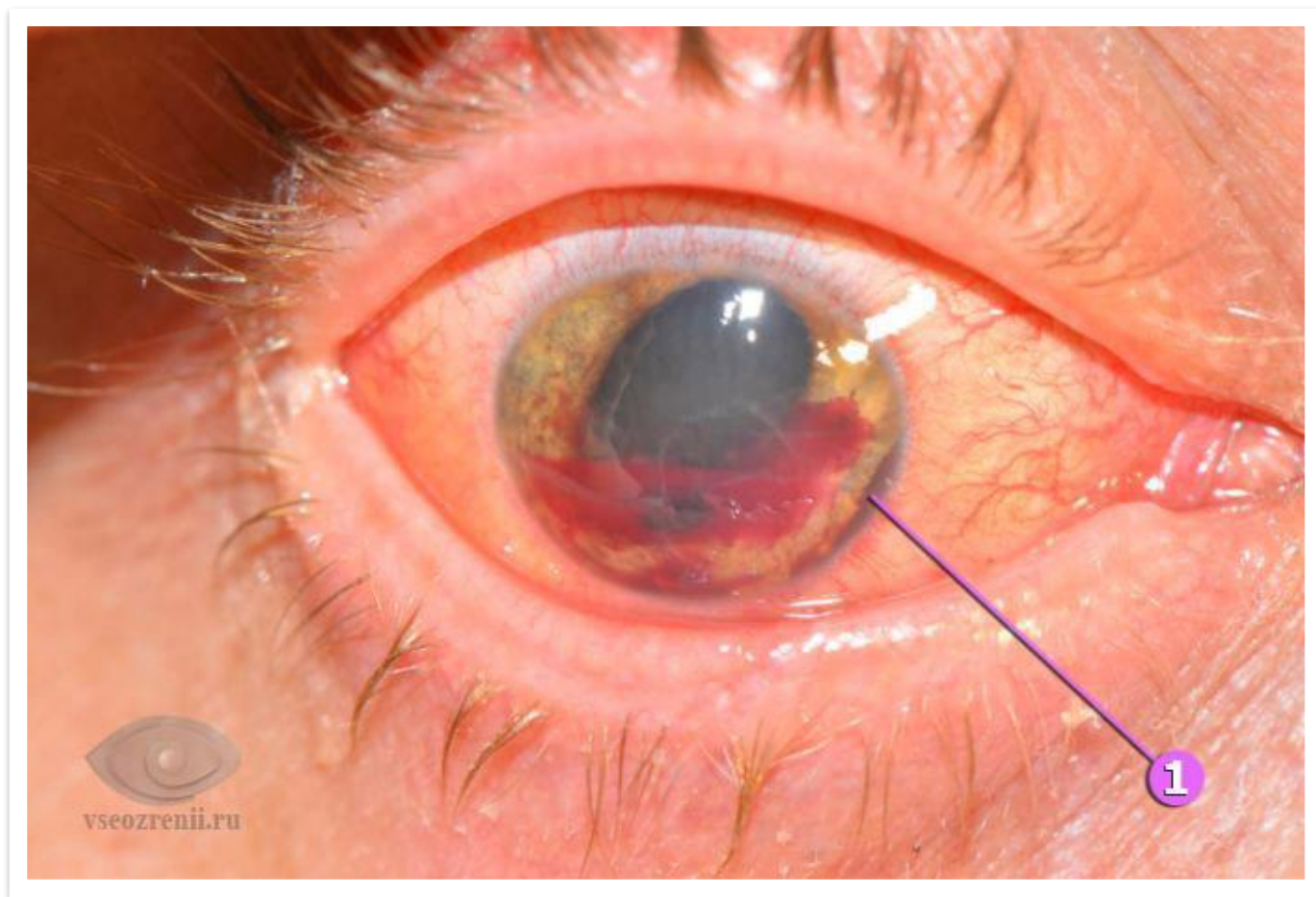


# Контузия глаза



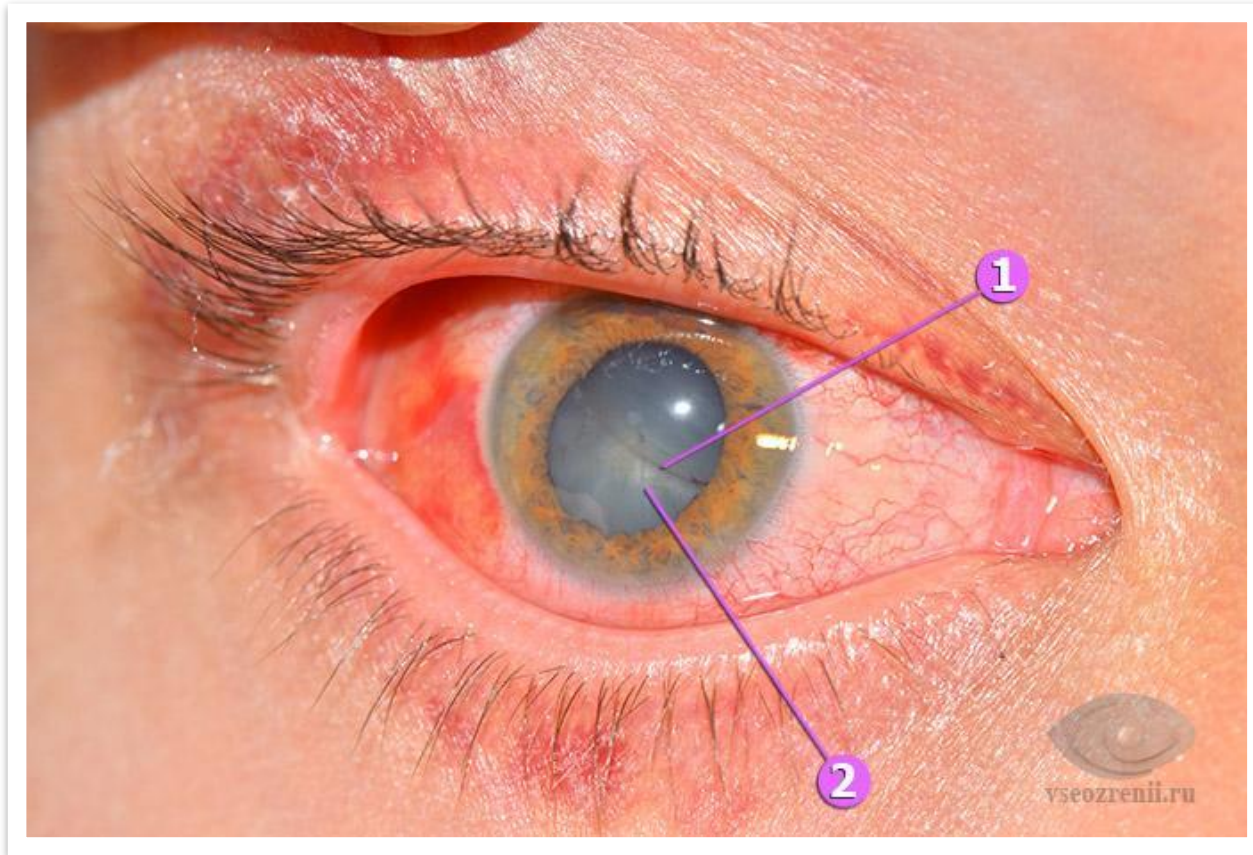
**1 - складки десцеметовой оболочки роговицы**

# Удар по глазу (отрыв радужки)



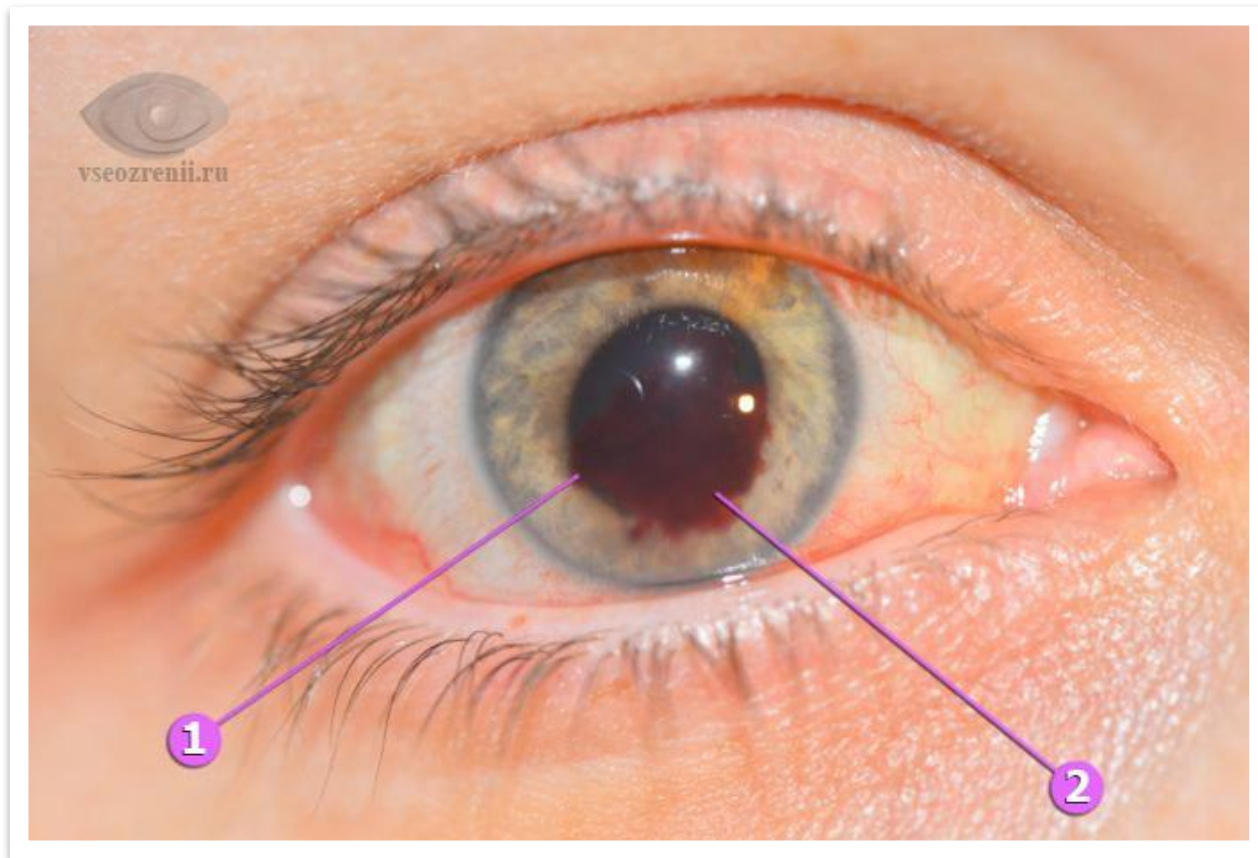
**1 – иридодиализ**

Контузия глаза привела к разрыву капсулы хрусталика и образованию травматической катаракты - хрусталик полностью помутнел, произошло его оводнение



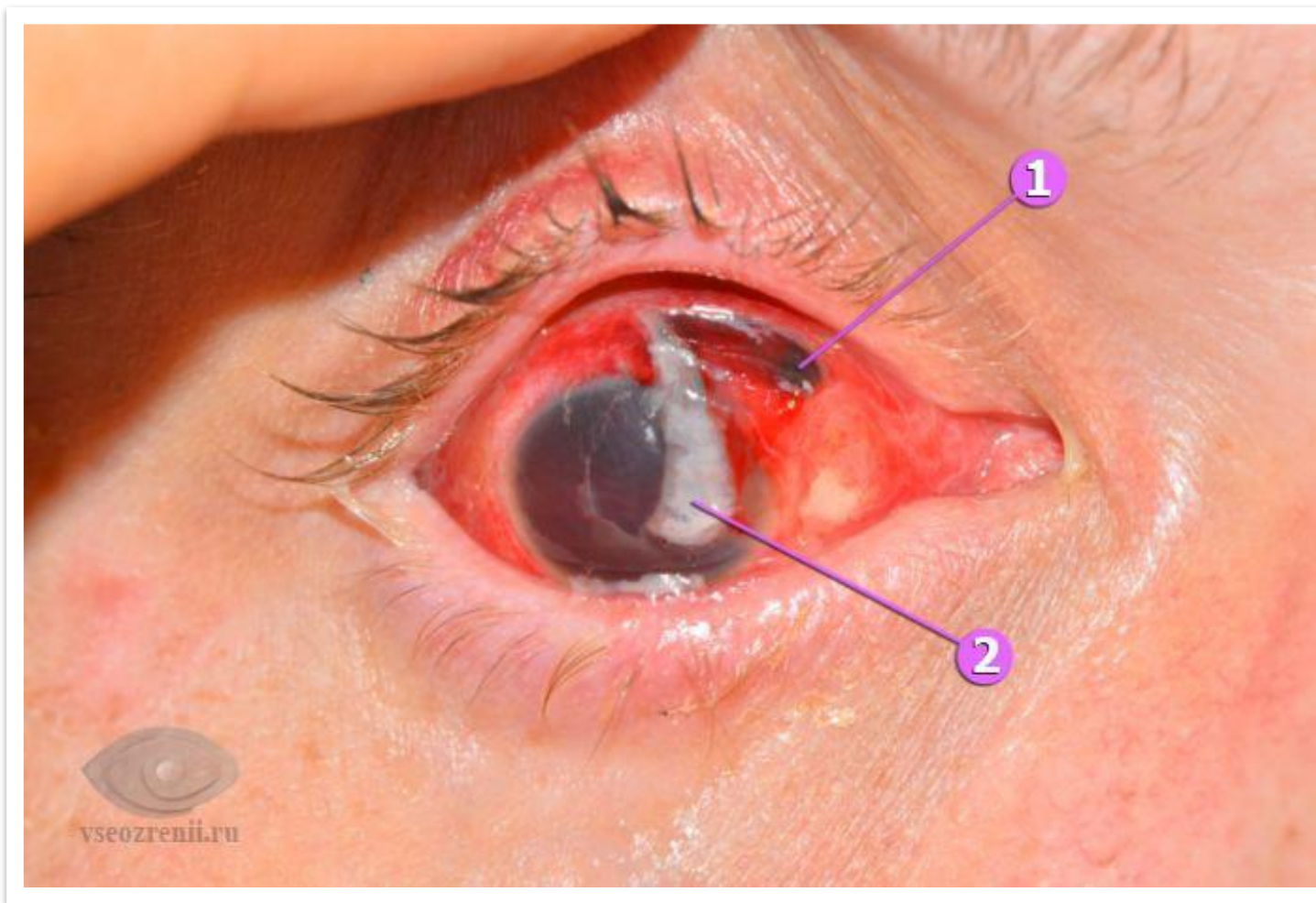
**1 – линейный разрыв капсулы хрусталика 2 – травматическая катаракта**

Надрывы края зрачка при контузии приводят к повреждению сосудов радужки, и кровь изливается в переднюю камеру глаза, образуется гифема



*1 – надрыв зрачкового края 2 – кровь в передней камере глаза*

При сильных ударах давление внутри глаза может повышаться в 10 раз, что приводит к разрыву фиброзной капсулы и выпадению всех оболочек наружу



1 – контузионный разрыв стенки глаза 2 – выпавшая радужка и стекловидное тело

# Обследование пациента с травмой глаза

- ▶ внешний осмотр - зачастую заметны повреждения в виде ран, кровотечений, инородных тел. Возможен отек, гематомы век, экзофтальм или энофтальм
  - определение остроты зрения - при многих травмах снижена из-за отсутствия полной прозрачности оптических сред глаза
  - периметрия
  - определение чувствительности роговицы (при многих травмах и ожогах снижена)
  - определение внутриглазного давления - возможна как гипертензия, так и гипотензия
  - осмотр в проходящем свете - видны инородные тела или повреждения, связанные с травмой (помутнения хрусталика и/или стекловидного тела и др.)
  - обязательно проводят выворот верхнего века, в некоторых случаях двойной, чтобы не пропустить находящиеся на слизистой инородные тела



- ▶ - биомикроскопия - должна проводиться очень тщательно, обязательно с окрашиванием роговицы флуоросцеином
- гониоскопия проводится для осмотра угла передней камеры и диагностики повреждений цилиарного тела и радужки
- офтальмоскопия прямая и непрямая, а также при помощи линзы Гольдмана помогает определить такую патологию, как контузия сетчатки, внутриглазные инородные тела, отслойка сетчатки
- рентгенография орбиты и черепа в двух проекциях

- ▶ рентгенография с использованием протеза Балтина-Комберга для определения местонахождения внутриглазного инородного тела. Для этого на обезболенном глазу располагают протез точно в точки 3, 6, 9, 12 часов. Делают снимок, а затем его наносят на специальные таблицы
  - компьютерная томография орбиты и глаза для определения наличия рентгеннегативных инородных тел
  - УЗИ глаза помогает определить состояние внутренних оболочек и сред глаза, а также месторасположение и количество инородных тел
  - флуоресцентная ангиография показана для выявления участков, которые необходимо отграничить при помощи лазерной коагуляции сетчатки. Возможно проведение только при прозрачных средах глаза
  - общеклинические анализы крови, мочи, сахар, кровь на RW, ВИЧ-инфекцию, HBs-антиген
  - консультации травматолога, нейрохирурга, терапевта при необходимости.

***СПАСИБО ЗА ВНИМАНИЕ!***

