

С.Д.АСФЕНДИЯРОВ АТЫНДАҒЫ
ҚАЗАҚ ҰЛТТЫҚ МЕДИЦИНА
УНИВЕРСИТЕТІ



НАЦИОНАЛЬНЫЙ МЕДИЦИНСКИЙ
УНИВЕРСИТЕТ ИМЕНИ С.Д.
АСФЕНДИЯРОВА

*Кафедра: Гинекология
акушерия*

*Тақырыбы: Гинекологиялық “жедел
іш”*

Орындаған: Абдрахман Р.

Тексерген: Искакова А.М.

Топ: 48-2

Курс: 4

Факультет: ЖМ

Алматы 2016ж.

ЖОСПАР:

- ЖЕДЕЛ ІШ
- Жатырдан тыс жүктілік. Клиникасы. Диагностикасы
- Жатыр жыртылуы.
- Аналық без апоплексиясы.
- Жатыр қосалқыларындағы ісіктердің аяқшасының бұралуы

«Жедел іш»

- «Жедел іш» - құрсақ ішілік қатты ауру сезімімен этиологиялық және клиникалық ағымы әр түрлі болып келетін жинақталған термин, бұл жағдайлар жедел хирургиялық емдеуді талап етеді.

«Жедел іш» жалпы көрінісі:

- Дені сау адамдағы кенеттен пайда болған ауру сезімі.
- Лоқсу, құсу
- Ішек қызметінің бұзылуы
- Іш пердені тітіркендіру симптомы.

Маңызды:

- Бұл патологияға әкелетән көптеген себептер науқастың өлім қаупін тудыруы мүмкін, сондықтан бұл жағдайда диагнозды дұрыс және уақытында қою маңызды болып есептеледі.
- Гинекология және хирургиядағы «жедел іш» дифференциалды диагностикасын қоюдағы қателіктер жиілігі 3 % - дан кем емес.
- «жедел іш» диагностикасын қоюдағы қателіктер еркектерге қарағанда әйелдерде жиі кездеседі.
- Әйелдерде құрт тәрізді өсіндінің жанында 3 ағза орналасқан, олар жарақаттанған кезде ауру сезімі пайда болады.
- Әйелдерде құрсақ іші жатыр және оның түтіктері арқылы сыртқы ортамен байланыста болады.

Гинекологиядағы «жедел іш» себептері :

1. Жедел құрсақ ішілік қан ағу (үзілген жатырдан тыс жүктілік, аналық без апоплексиясы);
2. Ішкі жыныс ағзаларының қандануының бұзылуы (аналық без ісігінің және ісік тәрізді түзілістің аяқшаларының бұрылуы немесе миоматозды түйіннің некрозы);
3. Жедел ішкі жыныс ағзаларының қабыну аурулары, іш пердені зақымдануымен жүретін үрдіс.

Жатырдан тыс жүктілік этиологиясы:

1. Аналық факторлар:

- Жатыр қосалқыларындағы қабыну үрдістері (14-92,5%);
- Анамнезіндегі түсіктер
- Жатыр ішілік контрацепция;
- инфантилизм,
- Жатыр түтіктерінің эндометриозы.

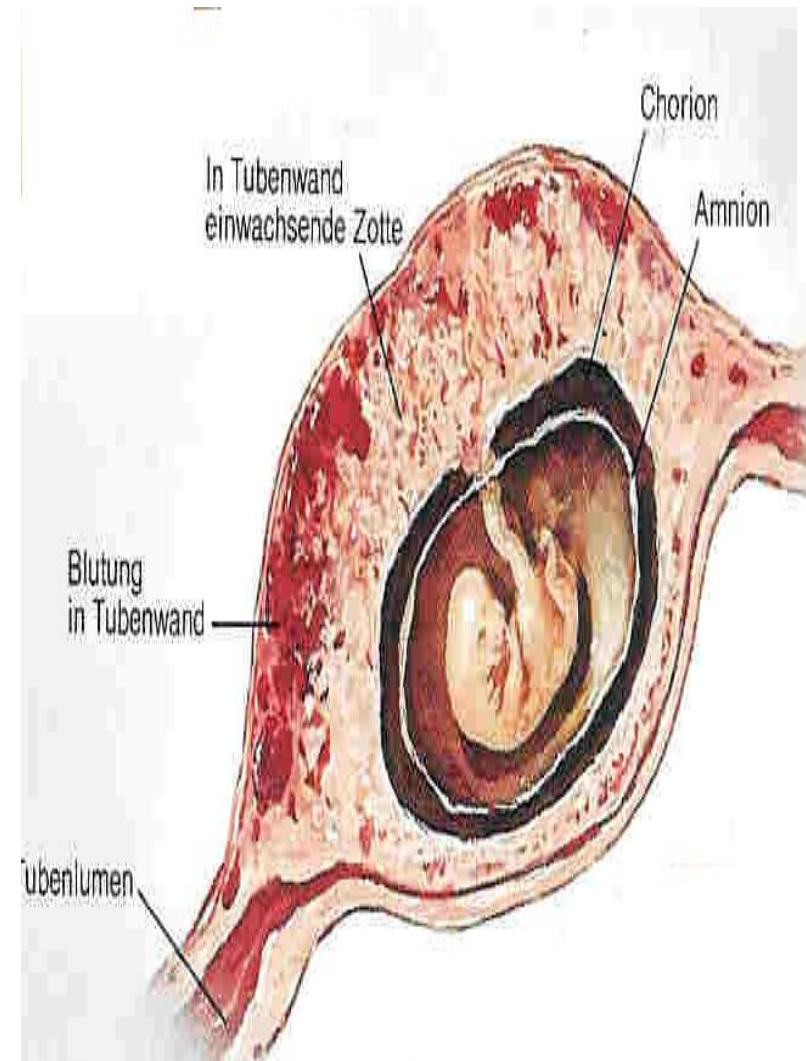
2. Ұрықтық факторлар:

- Уақытынан бұрын пайда болған хорионның ену қабілеті;
- зиготаның биологиялық активтілігінің жоғарылауы.

Жатырдан тыс жүктілік патогенезі:

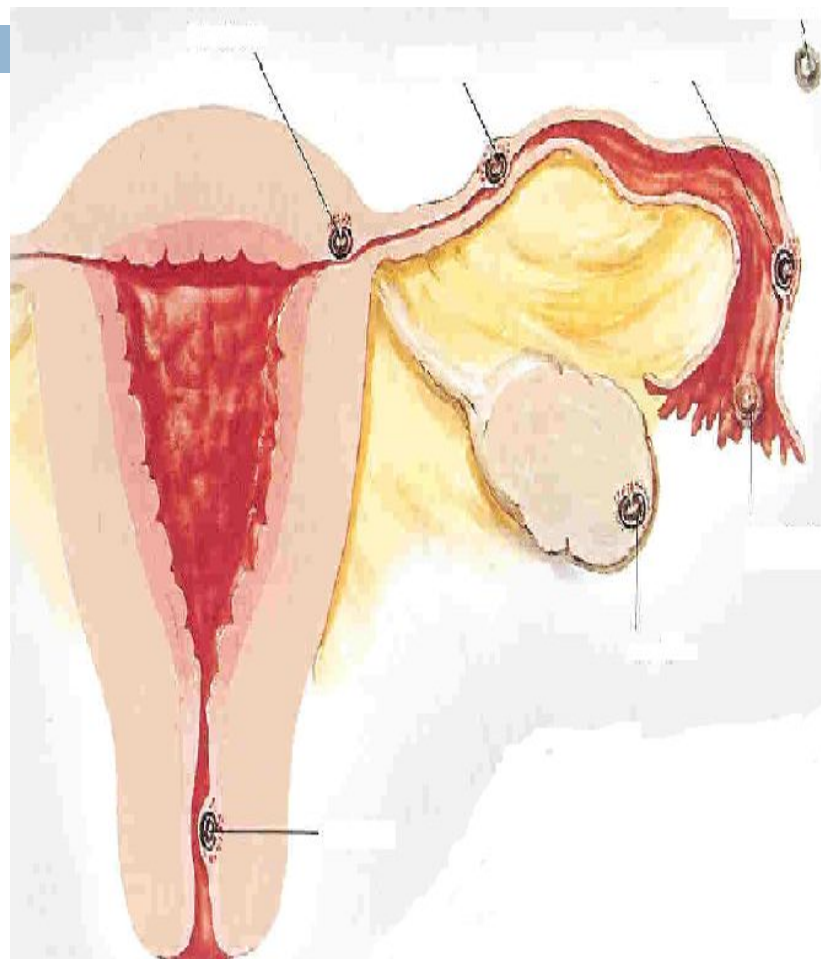
- Хорион бүрлері жатыр түтіктерінің қабырғасына еніп, оның бұзылуына және еруіне алып келеді.

Сол жерде фиброзды некроз пайда болады, нәтижесінде түтік қабырғасы жұқарып созылады да қан тамырлары мен жүйке талшықтарының диструкциясына алып келеді.



Жатырдан тыс жүктілік классификациясы :

- ◆ Түтіктік (98,5-99%):
 - интерстициалды (1-3%),
 - истмикалық (15,3%),
 - ампулярлы (60-95,3%),
 - фимбриалды.
- ◆ Құрсақтық:
 - біріншілік,
 - екіншілік.
- ◆ Аналық бездік (3,1-8%).
- ◆ Мойындық .
- ◆ Рудиментарном мүйіздегі жүктілік.



Жатырдан тыс жүктілік клиникасы :

- Объективті қарауда және анамнезінде жүктілік белгілері бар, жыныс жолдарынан аз мөлшердегі қою түсті қанды бөліністер болуы мүмкін;
- Кенеттен болатын толғақ тәрізді ауру сезімі, бас айналу кейде талықсумен аяқталады, лоқсу, сирек құсу, дене қызуы қалыпты немесе субфибрилді, сирек жағдайда жоғары.
- Френикус-симптом оң нәтижелі
- Құрсақ қабырғасының қатаюы аз ғана және ол тек қана оң жақта болуы шарт емес.
- Анемия белгілері өседі, салыстырмалы лейкоцитоз.

Жатырдан тыс жүктілік диагностикасы :

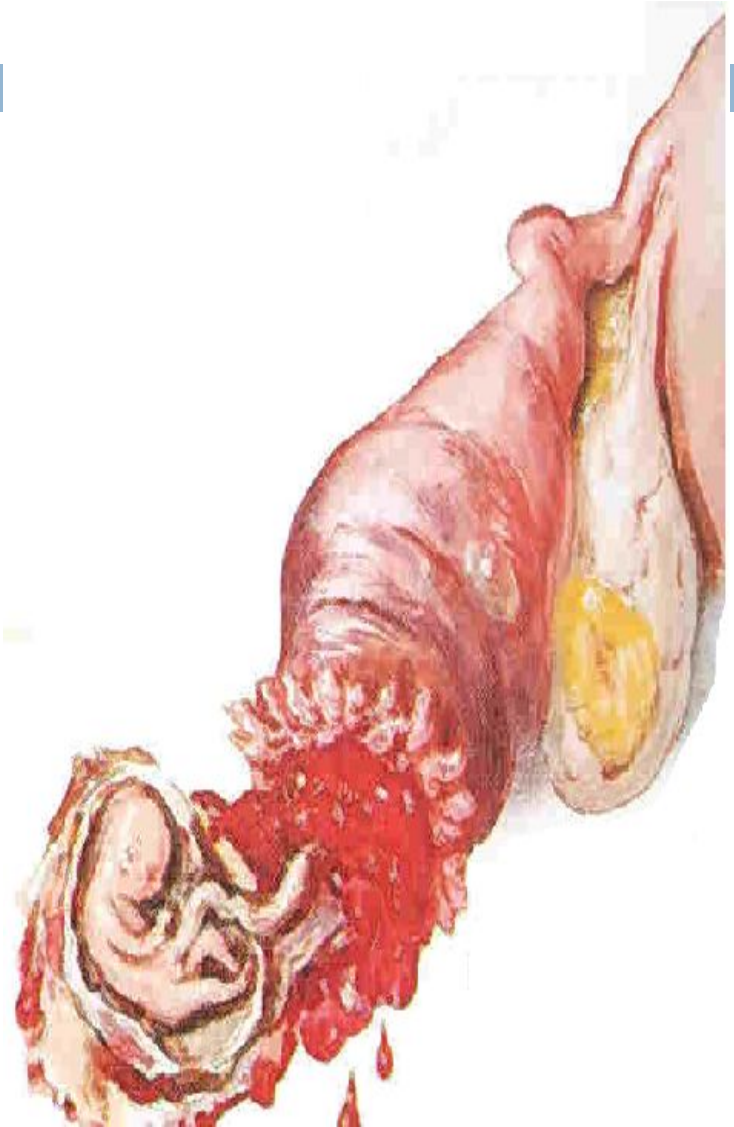
- Қынаптық тексеру, әсіресе күмбез аймағы ауру сезімді. Күмбездер салбыраған. Көбінесе жатыр маңын пальпациялағанда қамыр консистенциясы тәрізді түзіліс болуы мүмкін.
- Децидуалды қабықтың ажырауы байқалады.
- Артқы күмбез пункциясында қошқыл қою түсті қанның болуы.

Түтіктік түсік

- *Әр түрлі клиникалық көріністер болады:*
- ❖ Кейбіреулерінде жедел ішкі қан ағу белгілері,
- ❖ Ал басқалардың симптоматикасы мардымсыз болғандықтан диагнозды қою өте қиынға соғады.

Түтіктік түсік диагностикасы:

- ▣ *Анамнезі:* етеккірдің соңғы күні, соңғы 2-4 етеккір циклінің сипаты, болжамалы және шынайы жүктілік белгілерінің болуы.
- ▣ *Ауру сипаты* толғақ тәрізді (бірнеше минуттан бірнеше сағатқа дейін), жыныс жолдарынан аққан қан бірінші ауру ұстамасында және одан кейін де болуы мүмкін. Қан жалқықтары «қою кофе» түсіне ұқсас болады.



Жатыр түтігінің жыртылуы

- ◉ *Жедел ішкі қан кетулердің белгілері:* тері жабындыларының бозаруы, пульстің жиілеуі, АҚ төмендеуі, талу, бас айналу.
- ◉ *Ауру сезімі* түтіктің жыртылуымен және ішке аққан қан іш пердені тітіркендіруімен шақырылады.
- ◉ 11% жағдайда массивті қан кету және *геморрагиялық шокпен* жүреді.

Жатыр түтігінің жыртылу диагностикасы:

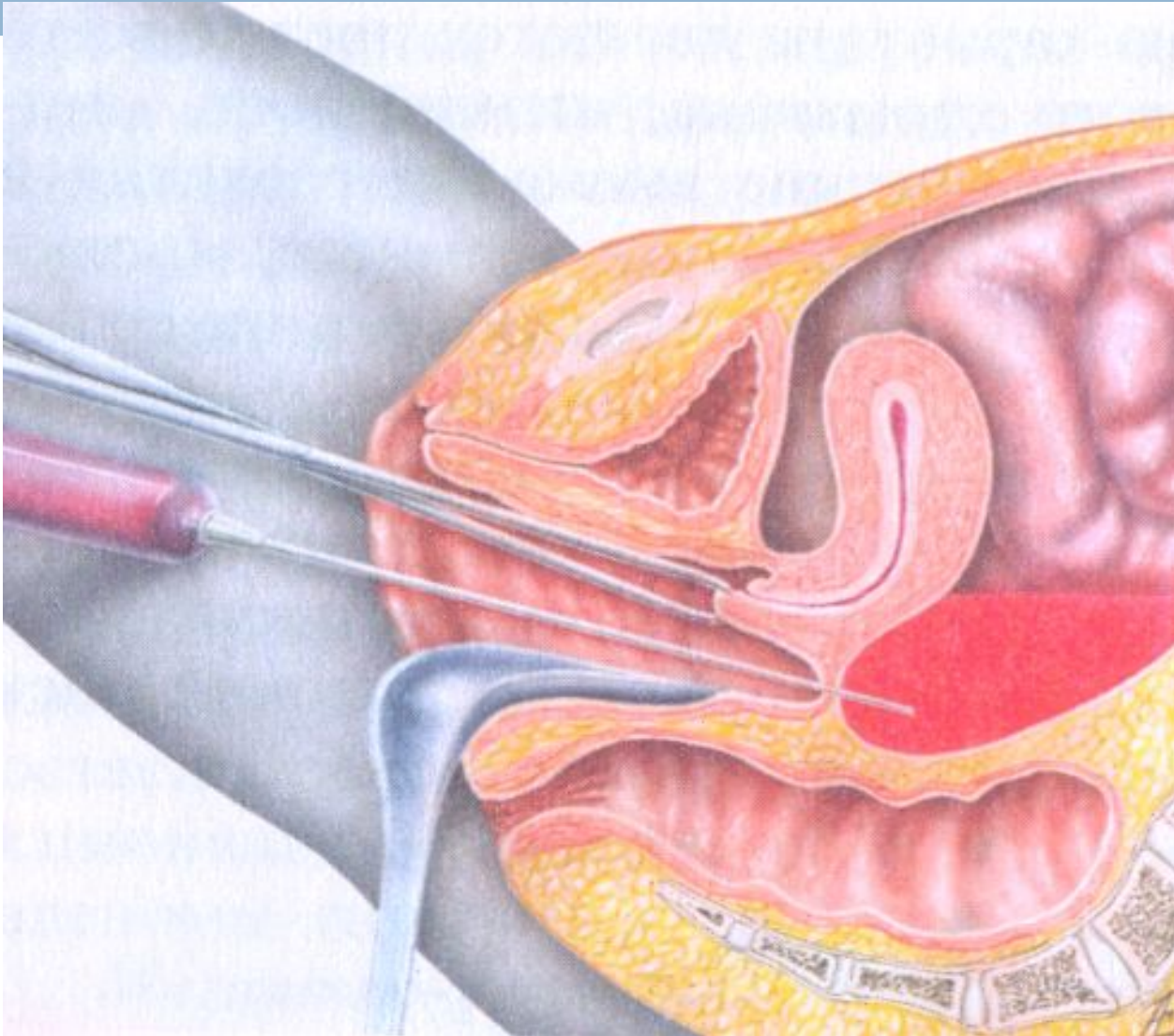
- ▣ *Кенеттен пайда болған ауру сезімі* жүктілік дамып келе жатқан түтікте болады, ауру сезімі өзіне тән таралуымен, кейде тенезм және іштің өтуімен жүреді.
- ▣ *Науқастар апатипті*, қарағанда адекватты емес, тері жабындысы және көзге көрінетін шырышты қабаты бозғылт реңді, суық тер, демікпе байқалады.
- ▣ *АҚЖ төмендейді, пульсі жиілейді.*

- ▣ *Іш пальпациясында* қатты ауру сезімі және іш пердені тітіркендіру симптомы оң, кейбір жерлерде перкуторлы дыбыстың тұйықталуы байқалады, оның шекарасы адам денесінің қозғалысына байланысты болады.
- ▣ *Бимануалды тексергенде* – жатырдың қатты қозғалуы (“жүзетін жатыр” симптомы), жатыр мойнын қозғағанда қатты ауру сезімі, артқы күмбездің салбырауы және өте қатты ауру сезімді болуы («Дуглас айғайы»).

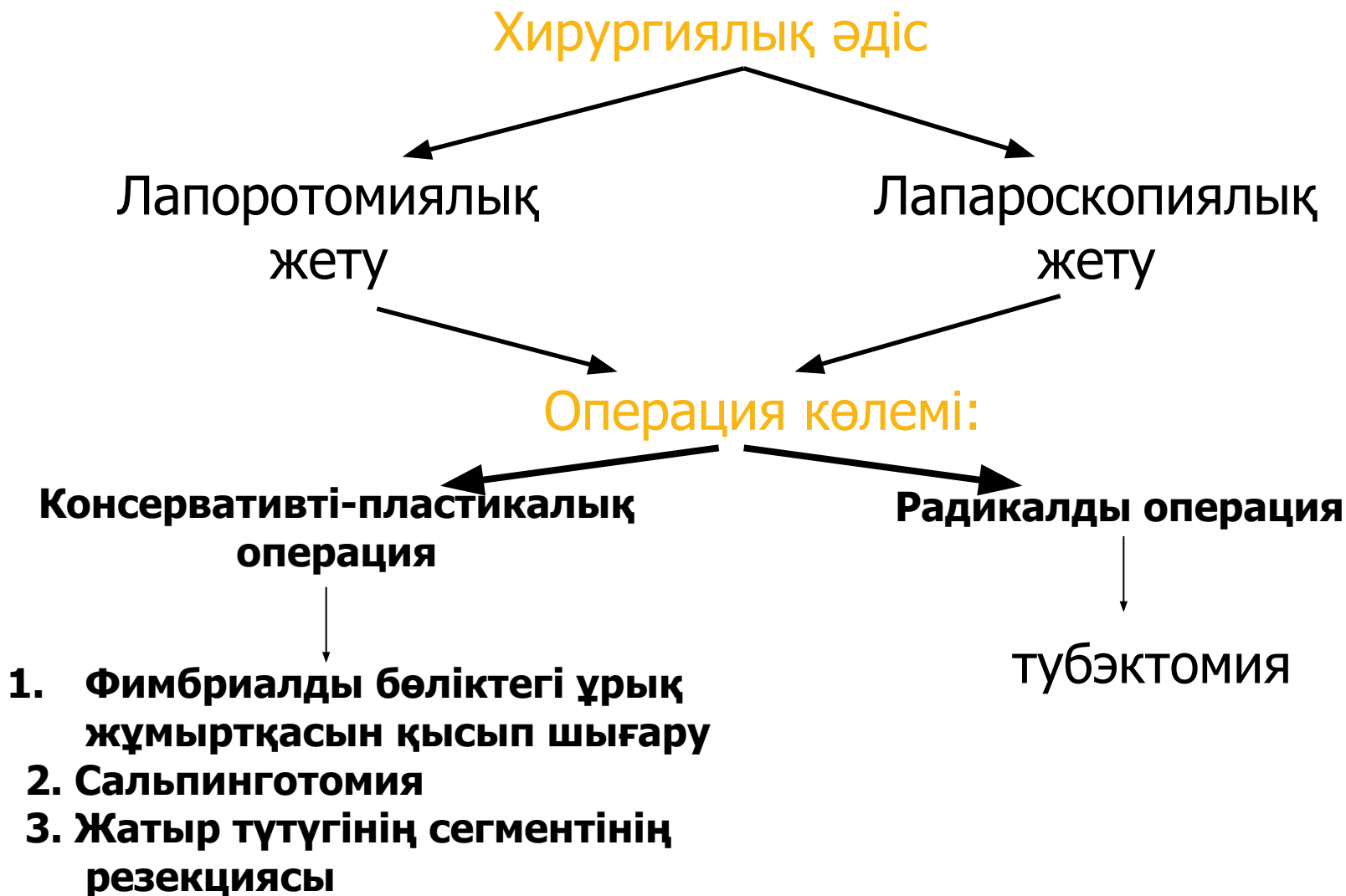
Жатырдан тыс жүктіліктің қосымша тексеру әдістері:

- ❖ ЖҚА: гемоглобин мөлшерінің төмендеуі, гипохромды анемия көрінісі, лейкоцитарлы формуланың солға ығысуы (әсіресе түтіктік түсіктің оң нәтижесінде).
- ❖ Қынаптың артқы күмбезі арқылы құрсақ ішіне пункция.
- ❖ Жатырдың шырышты қабатын диагностикалық қыру.
- ❖ Қандағы хорионның гонодотропинін анықтау (96,7 – 100% жүктілік бар екенін анықтайды, бірақ жатырдан тыс жүктіліктің асқынуын анықтай алмайды).
- ❖ Түрлі түсті доплермен трансвагиналды датчик арқылы кіші жамбас астауындағы ағзаларды УДЗ.

Қынаптың артқы күмбезі арқылы құрсақ қуысына пункция жасау- кульдоцентез



Жатырдан тыс жүктіліктің емі:



Аналық без апоплексиясы

(*apoplexia ovarii*)

- Аналық без апоплексиясы – Граафова көпіршігінің (фолликула), аналық без стромасы, фолликулярлы киста немесе сары дене кистасы жыртылғанда тіннің және қан айналым бұзылысы нәтижесінде құрсақ ішіне кенеттен қан ағады.
- Гинекологиялық патологиялар арасында 1-3 % жиілігінде кездеседі.
- 14 - 45 жас аралығында кездеседі, жиі 20-35 жас аралығында.
- Ауру рецидиві 42-69% құрайды.

ЭТИОЛОГИЯСЫ

Экзогенді факторлар

1. Іш жарақаттары,
2. Физикалық жүктеме,
3. Активті немесе үзілген жыныстық қатынас,
4. Атта шабу,
5. Спринцевание
6. Қынаптық зерттеу және т.б.

Эндогенді факторлар

1. Жатырдың дұрыс емес қалыпы,
2. Тамырлардың механикалық қысылуы,
3. Аналық безге ісіктің қысымы,
4. Кіші жамбас астауындағы жабысқақ үрдістер

Классификациясы:

- Ауру сезімінің дәрежесі:
- I дәрежесі – жеңіл (құрсақ ішілік қан кету 150 мл кем емес);
- II дәрежесі – орташа (қан жоғалту 150-500 мл);
- III дәрежесі – ауыр (қан жоғалту 500 млден жоғары);
- Анемиялық түрі,
- Аралас түрі.

Клиникасы

- Іштің төменгі жағында кенеттен пайда болған ауру сезімі;
- Құрсақ ішілік қан кету белгілері: әлсіздік, бас айналу, лоқсу, құсу, талу.

Диагностикасы

- Анамнез;
- Қарау;
- Қынаптың артқы күмбезі арқылы құрсақ қуысына пункция;
- Кіші жамбас астау ағзаларының УДЗ,
- Лапароскопия.

Аалық без апоплекциясының емі:

Консервативті

- тыныштық,
- Іштің төменгі жағына мұз қою,
- Гемостатикалық препараттар,
- спазмолитиктер,
- Дәрумендер,
- Физиотерапевтикалық процедуралар

Оперативті

Лапароскопия

Лапаротомия

- *Емі - аурудың түріне және құрсақ ішілік қан ағудың ауырлығына байланысты болады.*

Жатыр қосалқыларындағы ісіктердің аяқшасының бұралуы

- Аналық без ісік аяқшасының бұралуы – 15-25%
- Өзгермеген аналық без, жатыр түтігі бұралуы мүмкін.

Аналық без ісігінің (киста) анатомиялық аяқшасы аналық бездің өзіндік байламынан және оның шажырқайы оймыш жамбас байламынан тұрады.

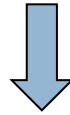Аналық без ісігінің хирургиялық аяқшасы ісіктің бұралу нәтижесінде және анатомиялық аяқшасынан бөлек созылған жатыр түтікшесі кіреді.

Бұралуға әкелетін факторлар:

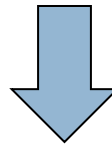
- Кенеттен дене бұрылу қимылының тоқтауы (гимнастикалық жаттығулар, би),
- Физикалық жаттығулар,
- Құрсақ ішілік қысымның кенет өзгеруі

Патогенезі

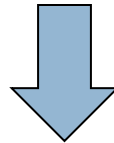
Аяқшасының бұралуы



Аналық безді қоректендіретін тамырлардың бүгілуі



Ісіктегі қан айналымның бұзылысы

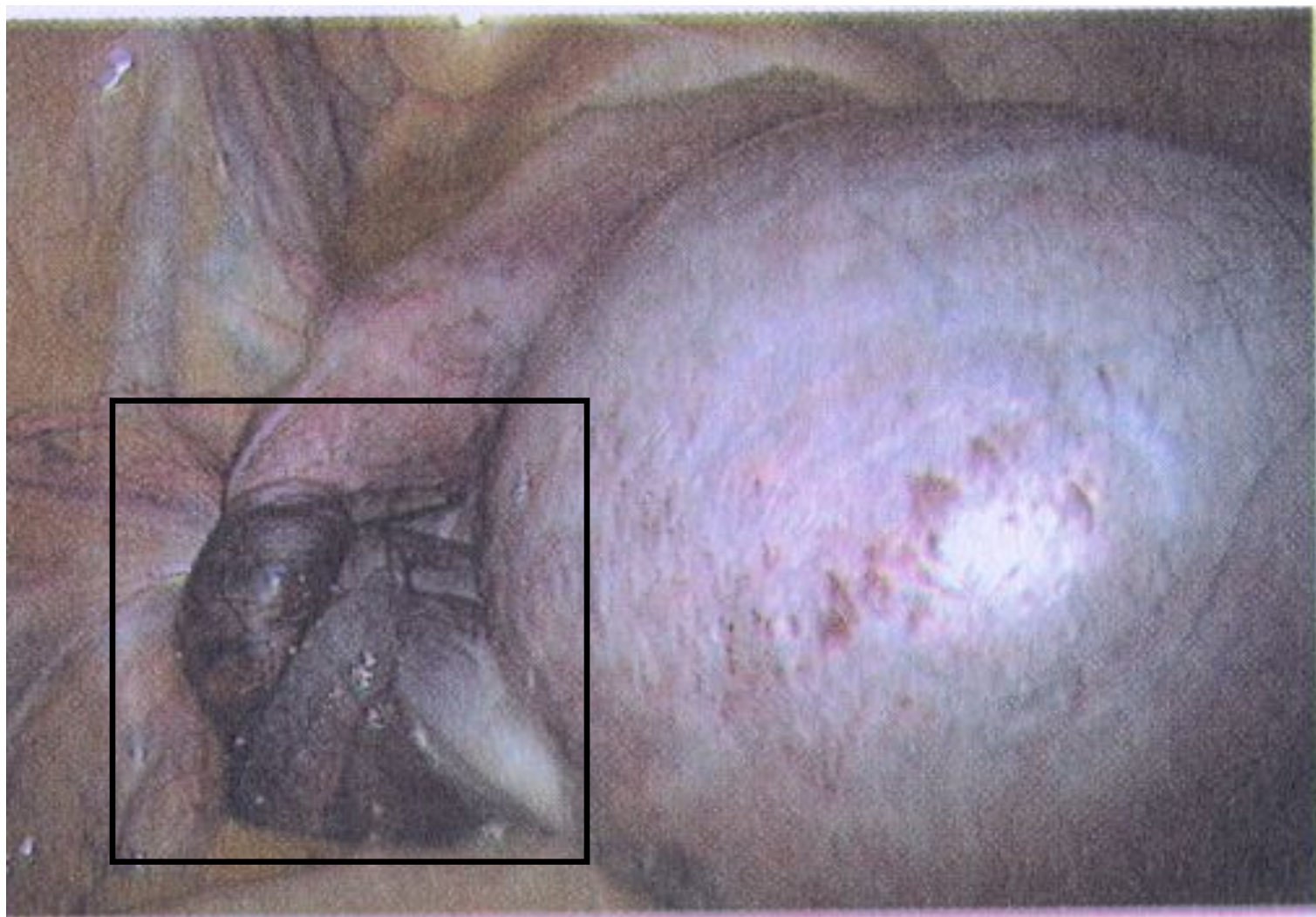


Кіші жамбас іш пердесіне таралатын,
некроз және асептикалық қабыну

Классификациясы:

- Толық бұралу - 360° көп
- Жартылай бұралу – 360° аз

Аналық без түзілісінің аяқшасының бұралуы



Клиникасы

- Кенеттен пайда болған ауру синдромы шоктық жағдайға дейін әкелуі мүмкін. Іш алғашқыда жұмсақ, құрсақтың тітіркендіру симптомы теріс нәтижелі. Ауру сезімінің бел аймағына, шап аймағына, аралыққа, жамбастың ішкі бетіне таралуы.

Диагностикасы

- Шағымы
- Анамнезі
- Жалпы қарау нәтижесі
- “Жедел іш” клиникасы
- Гинекологиялық тексерулердің мәліметтері
- Жалпы қан анализі
- Кіші жамбас мүшелерінің УДЗ

Емі – оперативті !

Шұғыл гинекологиялық ауруларда дәрігерге дейінгі көмек беру алгоритмі:

- Жедел гинекологиялық патологиялардың ауырлығының адекватты бағасы.
- Стационарға жедел госпитализациялаулар.
- Аштық, тыныштық
- АҚ, пульс, температураны қадағалау
- Тасымалдау ережесін сақтау
- Керек жағдайда шокқа қарсы әрекеттерді жүргізу

Қорытынды

- Жедел іш диагностикасында «симптомдар саналмайды, олар өлшенеді».
- «Жедел іш» диагностикасы басқа патологияларға қарағанда дәрігердің клиникалық ойлау, табылған симптомдарды бөлек алынған және басқа объективті мәліметтерден тез анализдеу қабілетін жоғарылатады.

Пайдаланылган әдебиеттер:

- 1. Акушерство. Савельева, Москва
“Медицина”, 2010.*
- 2. Руководство по оказанию
неотложной помощи в
перинатологии, Алматы, 2010.*
 - Эрл Р. Норвиц, Джон О.
Шордж. Наглядное акушерство
и гинекология, Москва.
Издательская группа “ГЭОТАР -
Медиа”, 2010.*

НАЗАРЛАРЫҢЫЗҒА РАХМЕТ

