



**ПЕРМСКИЙ ГОСУДАРСТВЕННЫЙ
МЕДИЦИНСКИЙ УНИВЕРСИТЕТ**

имени академика Е. А. Вагнера

История болезни

Кафедра ортопедической
стоматологии

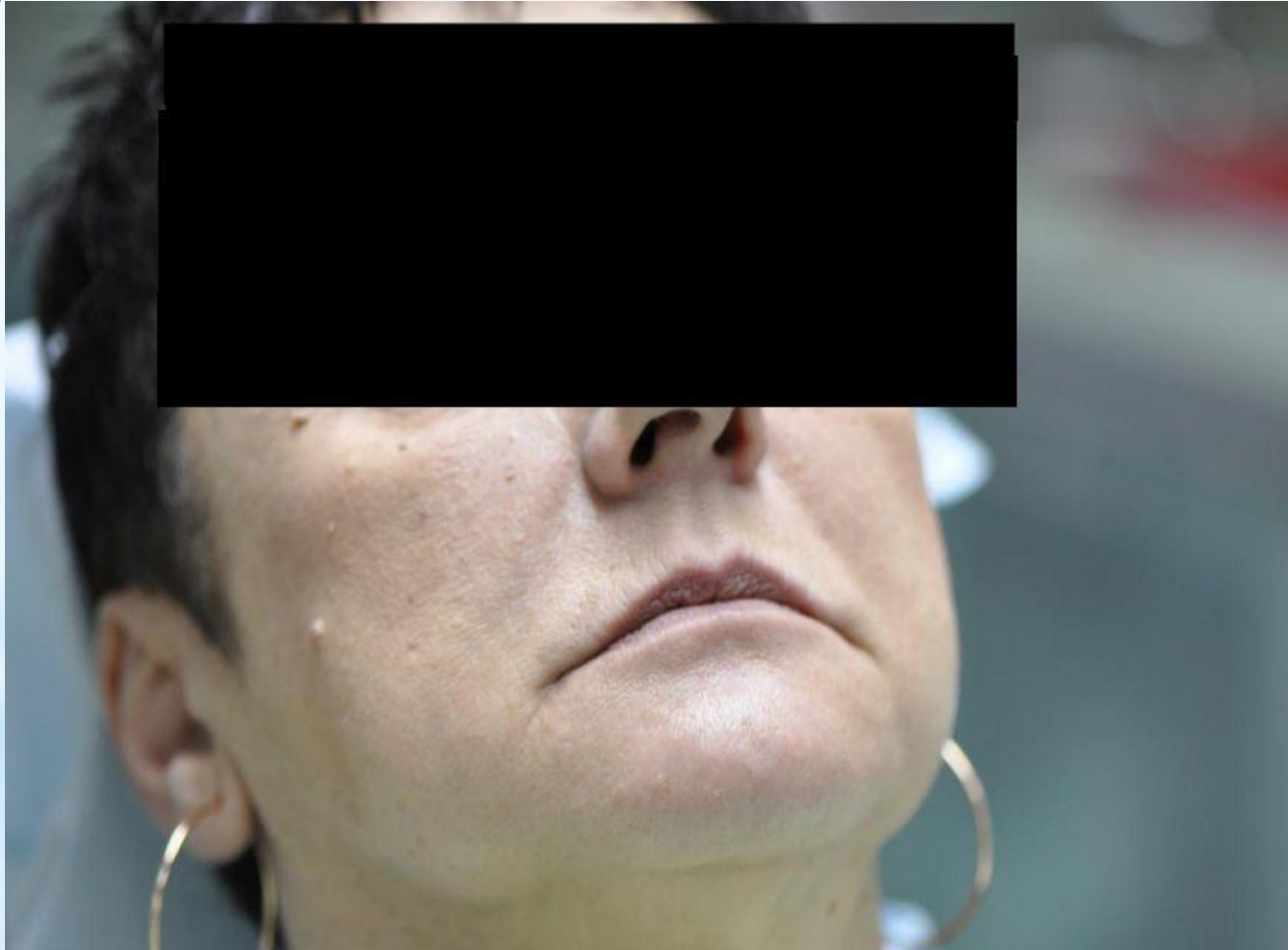Выполнил: Самарин
Ярослав Александрович
студент 407 группы
стоматологического
факультета

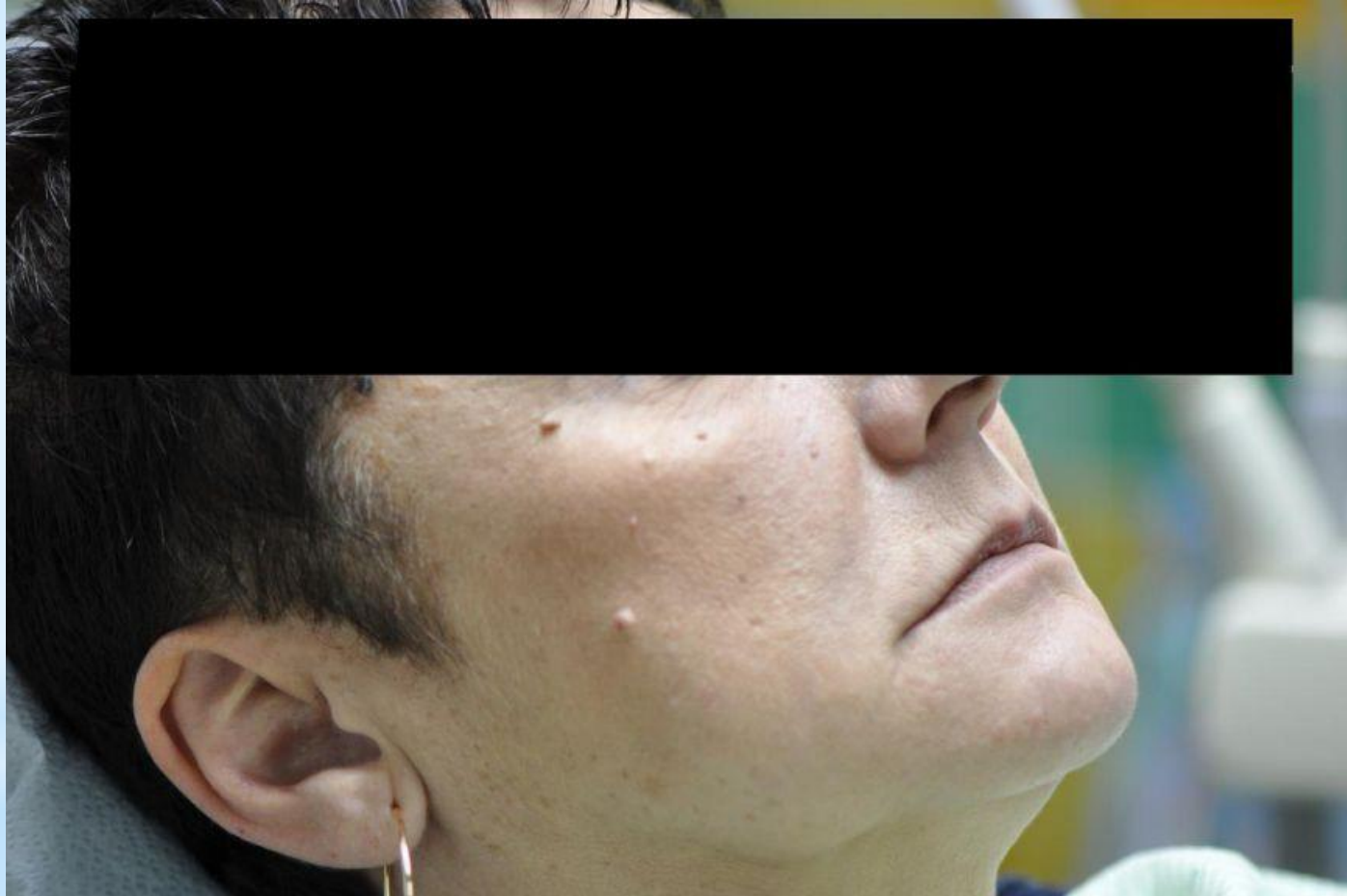
I. Паспортная часть

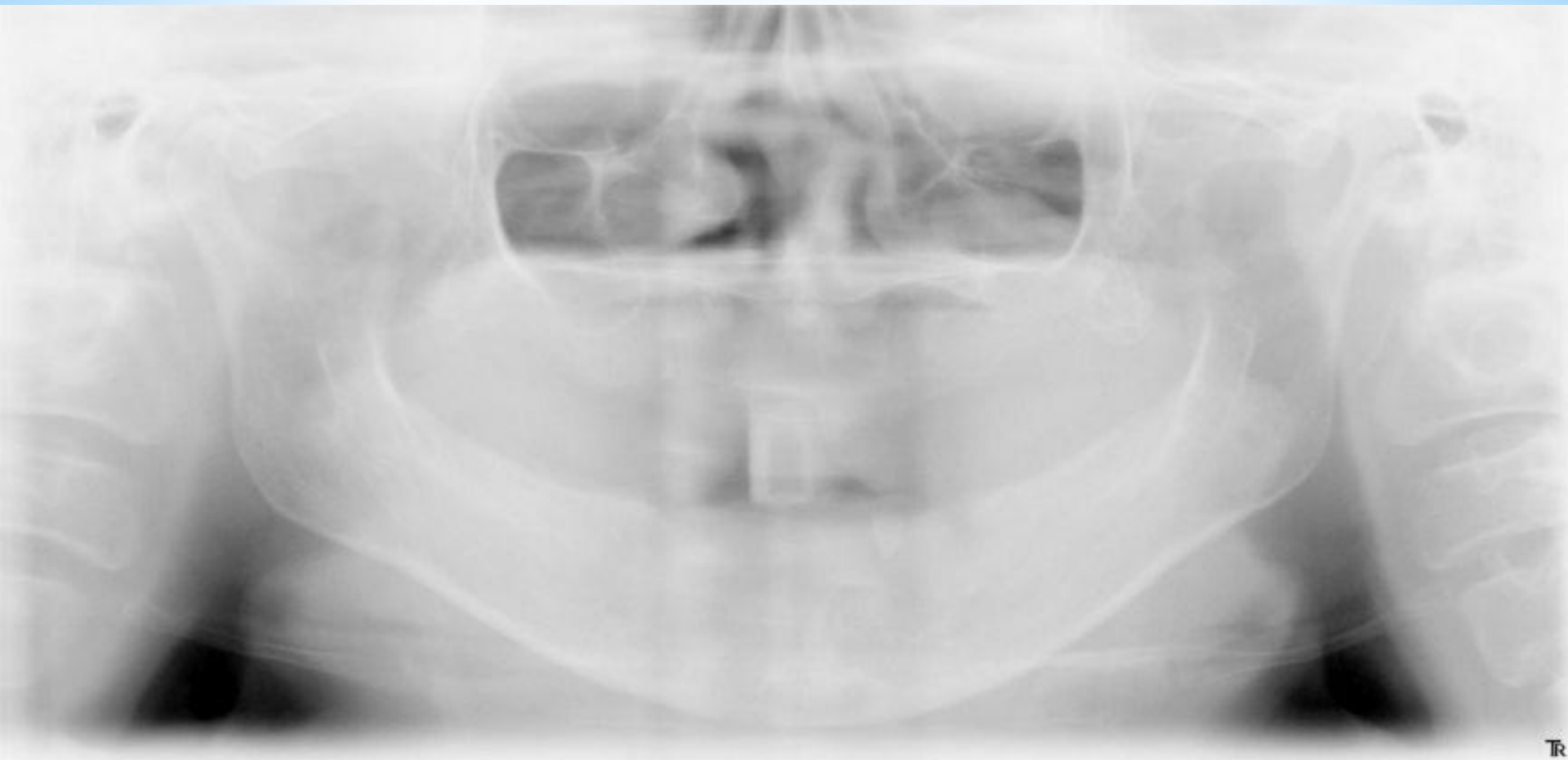- * Пациентка Ковалевская Софья Васильевна,
- * Возраст: 08.03.1956г.р.
- * Пол: женский
- * Домашний адрес: г. Чайковский, ул. Мира 32.
- * Место работы: безработная

II. Жалобы на момент обращения:

- * Предъявляет жалобы на отсутствие зубов, косметический дефект, нарушение жевания и речи, плохую фиксацию старых протезов

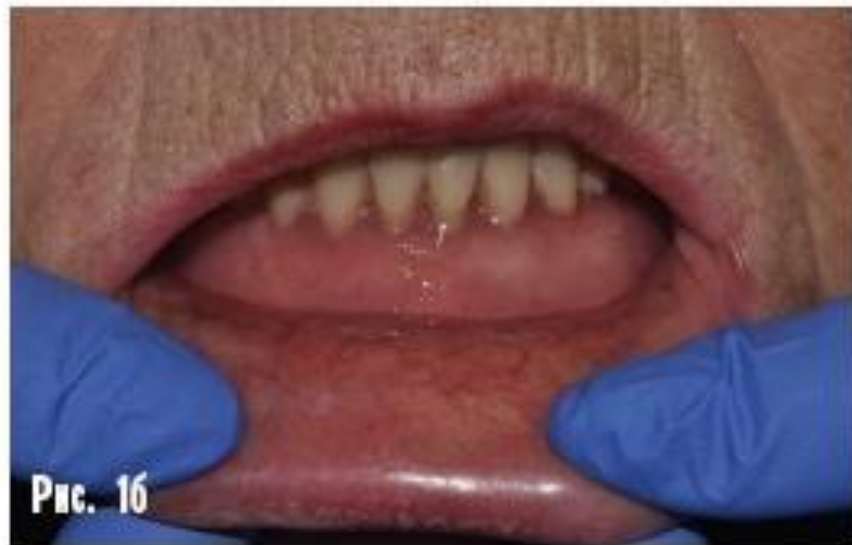
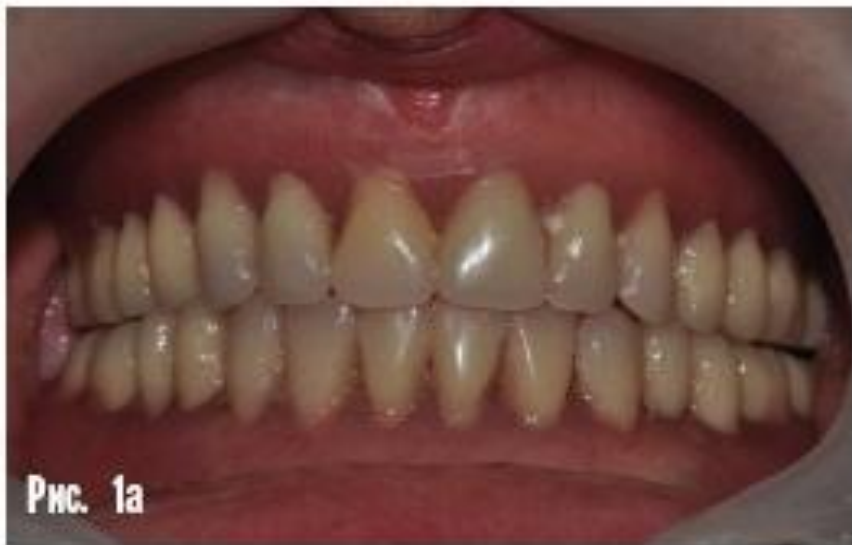




III. Анамнез заболевания

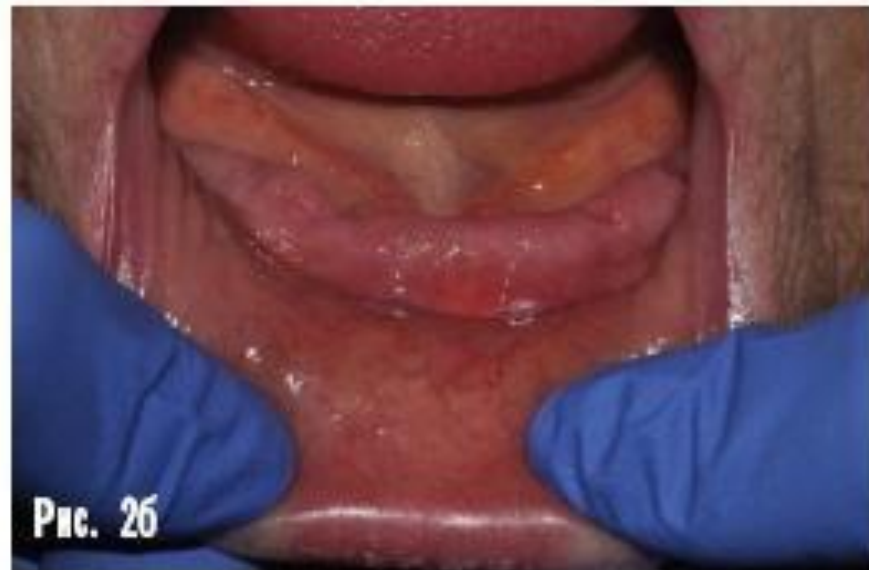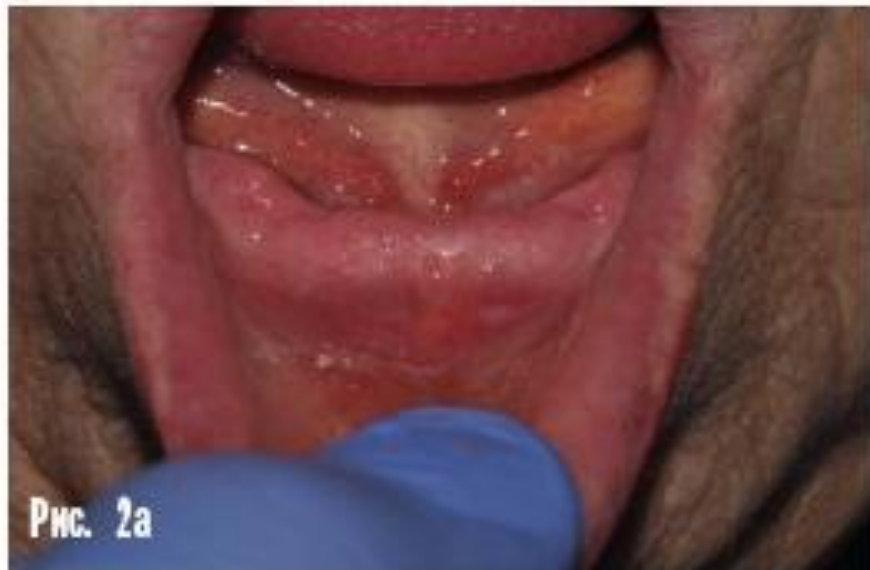* Жалобы на отсутствие зубов на верхней и нижней челюсти, затрудненное жевание, плохую фиксацию старых протезов появились 6 месяцев назад (с августа 2015г). В 1984 году впервые удалил зуб по поводу осложненного кариеса. После этого в течение нескольких лет постепенно продолжал удаление зубов по поводу осложнённого кариеса. Последние зубы 3.4 и 3.5, 4.7 удалил 5 лет назад по поводу парадонтита. пользуется полными съёмными пластиночными протезами в течение 5 лет, фиксация верхнего и нижнего протезов неудовлетворительная (рис. 1а, б). Не удовлетворяет цвет протезов. Адаптировалась к протезам хорошо, качество удовлетворяло. За протезами ухаживала регулярно с помощью пасты и щётки.

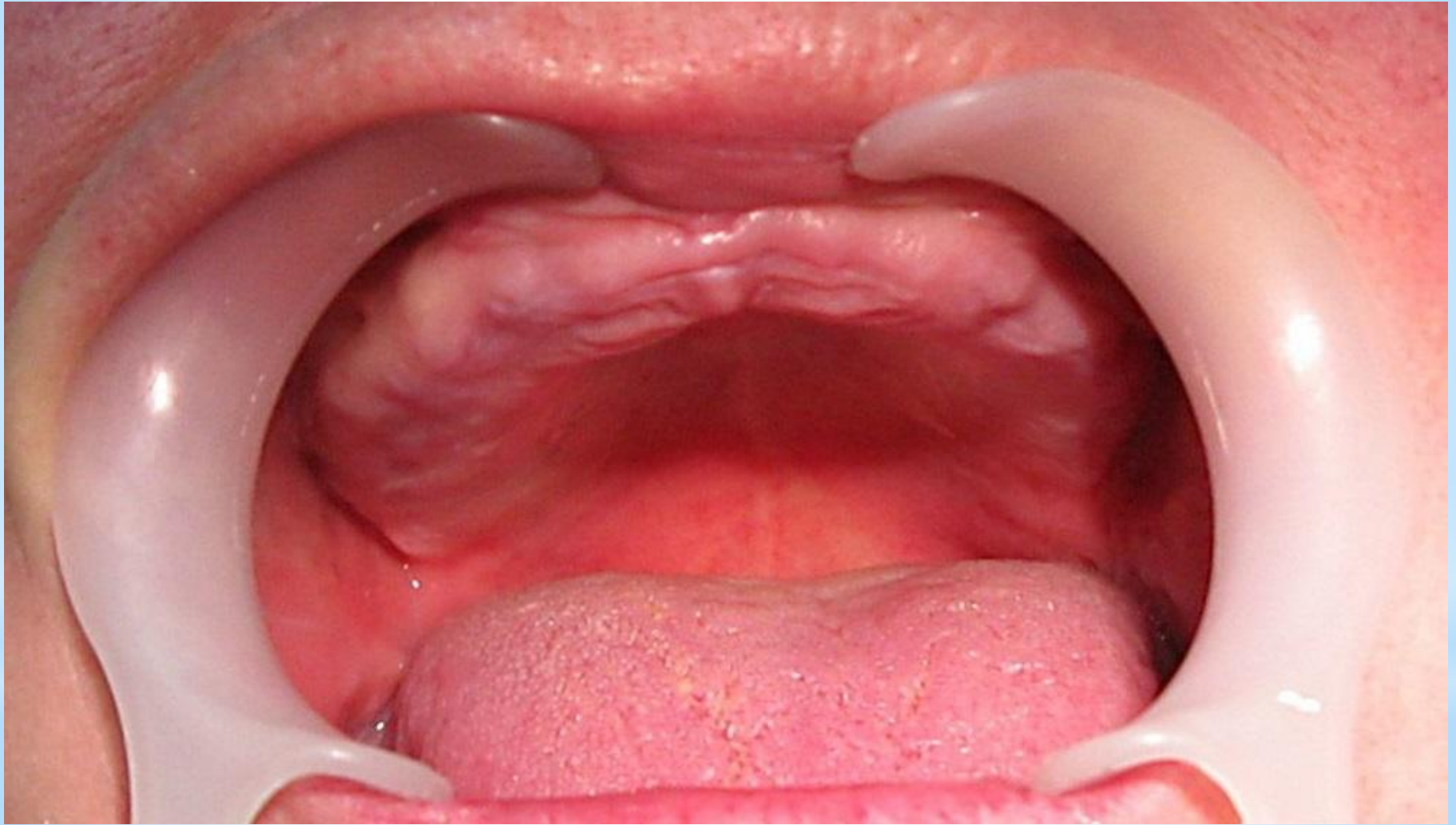

IV. Объективные данные

- * Из общих заболеваний отмечает гипертоническую болезнь 1 степени, сахарный диабет 2 типа. Вредные привычки курение. Применяет гипотензивные препараты. Волнение, тревогу перед предстоящим ортопедическим лечением не испытывает.
- * Тип лица по Бауэру мышечный. Асимметрии левой и правой половин лица нет. Кожные покровы физиологической окраски. Видимые слизистые оболочки влажные, блестящие. Высота нижней трети лица уменьшена, подбородок выступающий; подбородочная и носогубные складки ярко выражены. Красная кайма губ без патологических изменений. Углы рта опущены.
- * Рот открывается с протезами в полном объеме на 4 см. Движения нижней челюсти плавные, без смещения. При пальпации височно-нижнечелюстного сустава движения суставных головок плавное, свободное и безболезненное. Акустические эффекты отсутствуют.

- * Слизистая оболочка полости рта бледно-розового цвета, влажная, блестящая, умеренно плотная, умеренно подвижная. на верхней челюсти низкое прикрепление уздечки верхней губы, на нижней челюсти - высокое прикрепление подбородочной мышцы. При натяжении нижней губы высота тканей протезного ложа уменьшается в 2 раза (рис. 2а, б) Саливация умеренная.
- * Атрофия альвеолярного отростка ВЧ II степени, скат альвеолярного отростка бугристый, гребень округлый, бугор верхней челюсти умеренно выражен. Твёрдое нёбо широкой формы, высокое. Шов твёрдого нёба плоский, дистальный край твердого неба сводчатый.
- * Атрофия альвеолярного отростка НЧ резко выраженная, равномерная, умеренная, скат альвеолярного отростка пологий, гребень острый..





- * **Слизистая оболочка протезного ложа ВЧ** розовая, влажная, блестящая, умеренно податливая, буферные зоны умеренно выражены, имеются 3 пары ярко выраженных поперечных небных складок, переходная складка и щечно-альвеолярный тяж располагаются у основания альвеолярного отростка, низкое прикрепление уздечки верхней губы
- * **Слизистая оболочка протезного ложа НЧ** розовая, влажная, блестящая, податливая, переходная складка и щечно-альвеолярные тяжи располагаются на уровне ската альвеолярного отростка, уздечка нижней губы вплетается в скат альвеолярного отростка, слизистые бугорки слегка подвижны, плотной консистенции, безболезненные при пальпации.
- * **Подъязычное пространство** не глубокое. Подчелюстные слюнные железы не выступают над гребнем альвеолярного отростка. Язык чистый, влажный, сосочки умеренно выражены. Тонус мышц дна полости рта, щек, губ умеренный.

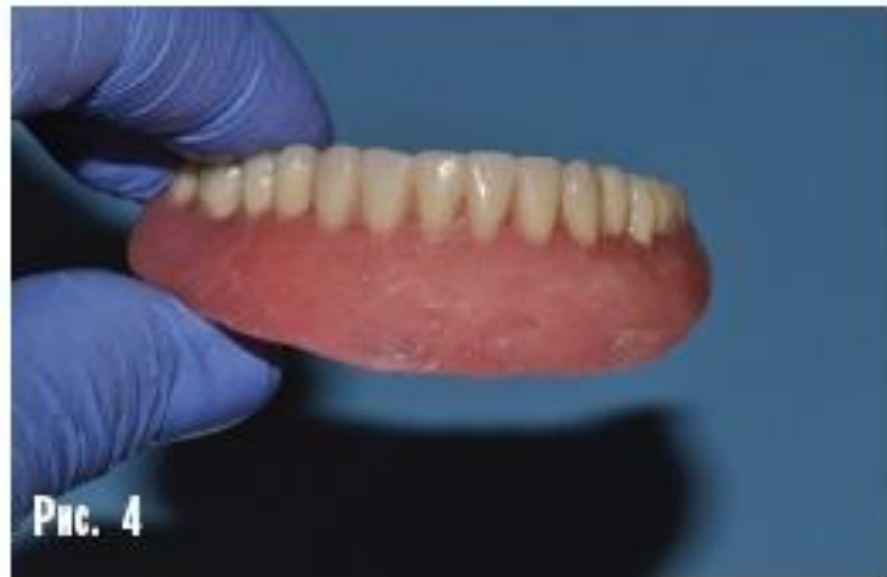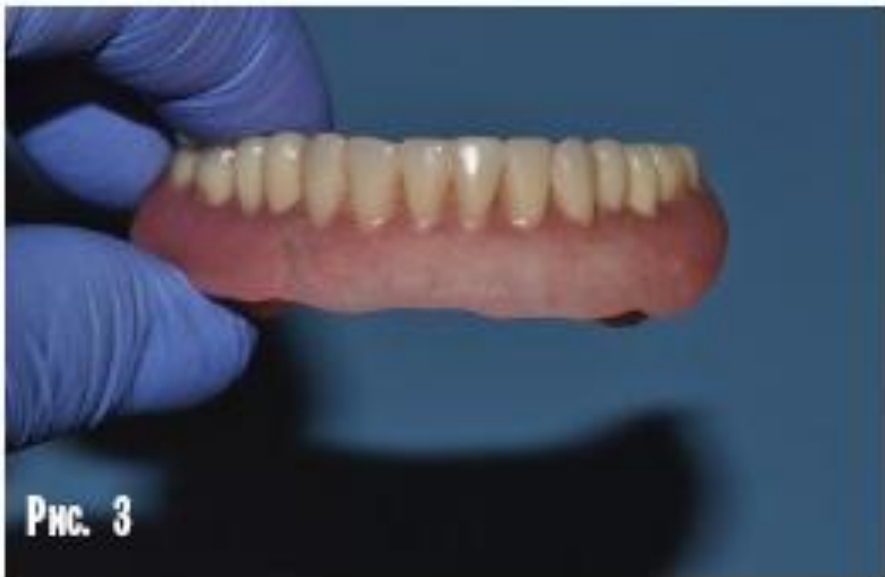СОСТОЯНИЕ ИМЕЮЩИХСЯ ЗУБНЫХ ПРОТЕЗОВ

- * Пациентку не удовлетворяет цвет старых протезов
- * плотность прилегания к слизистой нарушена, фиксация плохая;
- * Срок использования 5 лет.

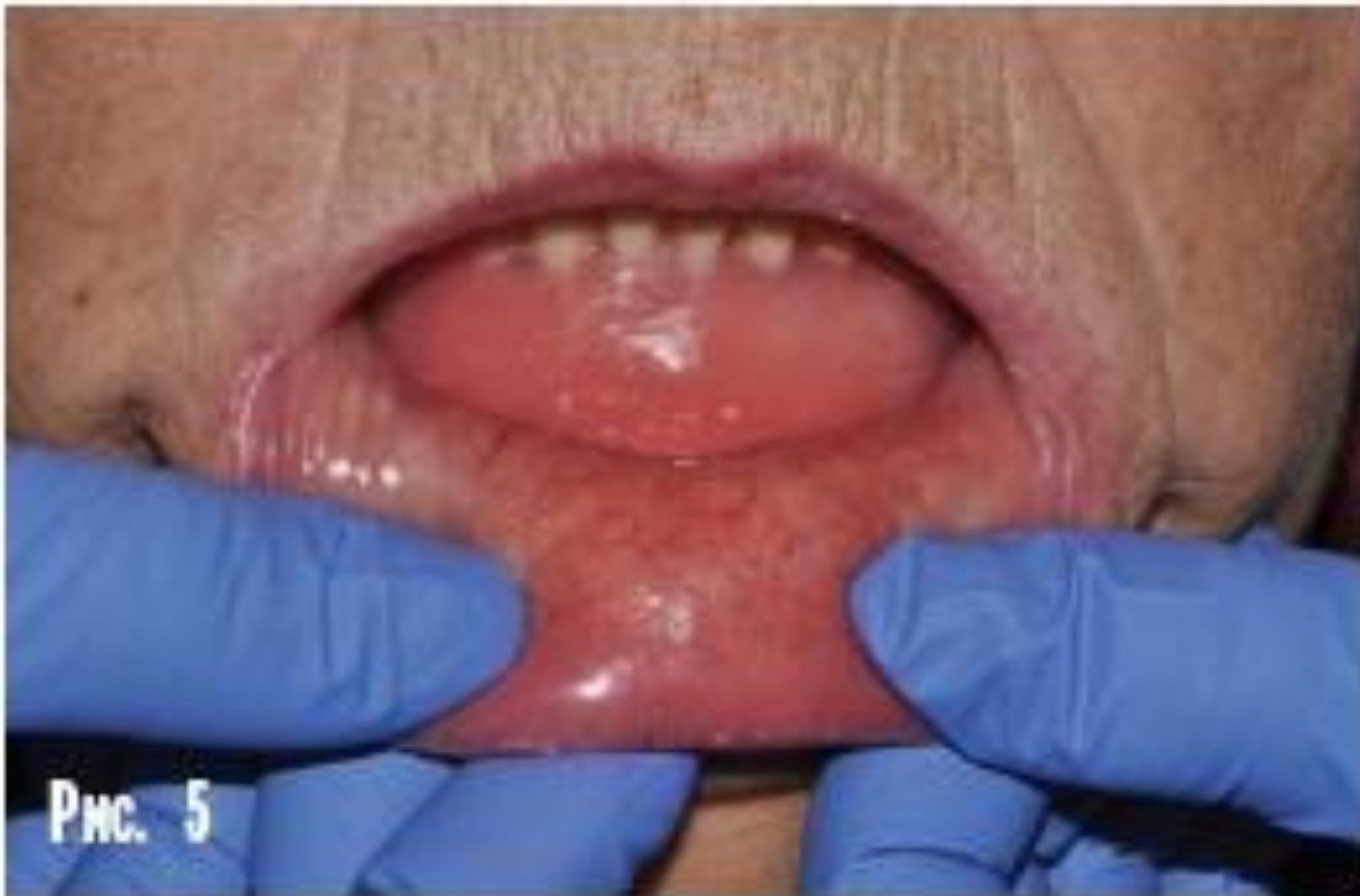Полная вторичная адентия обеих челюстей, верхняя челюсть - 2-й класс по Шредеру, нижняя челюсть - 3-й класс по Келлеру, аномалии прикрепления мягких тканей в полости рта, вследствие осложнённого кариеса и парадонтита. Соотношение челюстей прогеническое.

* Подготовка полости рта пациентки перед ортопедическим лечением.

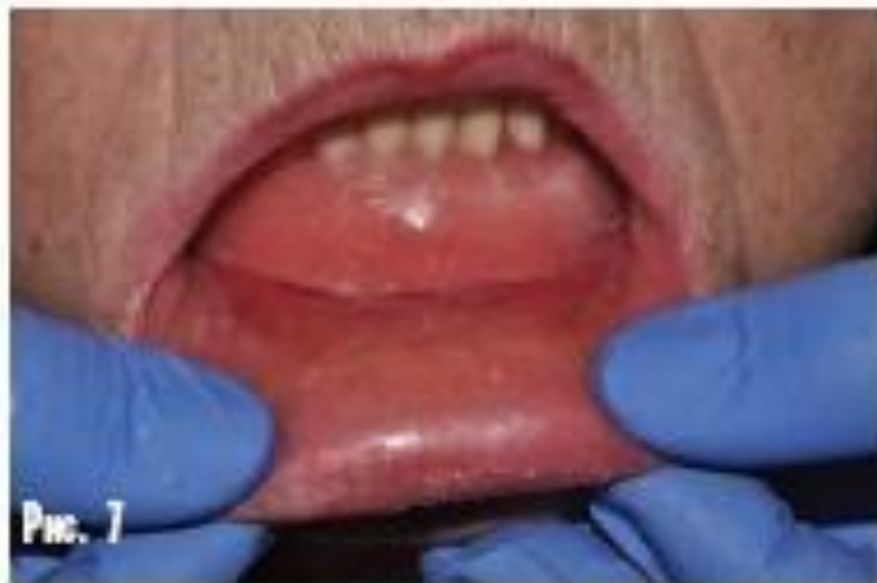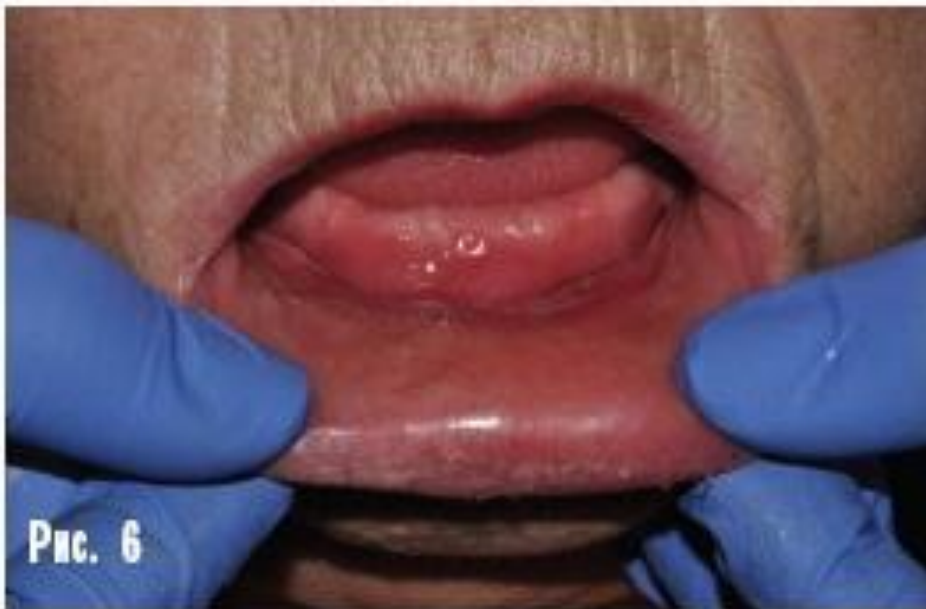* 1. *Пластика преддверия полости рта на нижней челюсти, с целью углубления преддверия полости* Перед операцией базис съемного протеза нижней челюсти был увеличен путем наслаивания самотвердеющей пластмассы на вестибулярную часть с достижением объема базиса, достаточного для хорошей фиксации съемного протеза на альвеолярном отростке нижней челюсти (рис. 3, 4). До оперативного вмешательства протез был припасован в полости рта (рис. 5).



* До оперативного вмешательства протез был припасован в полости рта (рис. 5).



- * Задачей стоматолога-хирурга являлось увеличение высоты прикрепленной десны в пределах новых границ протеза хирургическим способом. Пациентке была проведена пластика преддверия на нижней челюсти по Эдлану-Мейхеру с соблюдением новых границ временного протеза.
- * 2. *Пластика уздечки верхней губы.* После полного заживления послеоперационной раны на нижней челюсти пациентке была проведена пластика уздечки верхней губы по Гликману. Рис. 6: клиническая картина в полости рта после эпителизации раны на нижней челюсти. Рис. 7: протез нижней челюсти в полости рта после пластики преддверия на нижней челюсти.
- * В результате хирургической подготовки полости рта пациента был получен объем прикрепленной десны, достаточный для полноценной фиксации базисов протезов обеих челюстей.



План ортопедического лечения

* Пациентке планируется изготовление полных съемных пластиночных протезов на верхнюю и нижнюю челюсть.

I клинический этап: получение анатомических оттисков.

I лабораторный этап: получение гипсовых моделей челюстей, изготовление индивидуальных ложек.

II клинический этап: припасовка индивидуальной ложки с использованием проб Гербста; получение функциональных оттисков.

II лабораторный этап: изготовление рабочих моделей челюстей по функциональным оттискам, изготовление из твердого воска базиса с прикусными валиками.

III клинический этап: определение центрального соотношения челюстей.

Определение цвета зубов 2M2 (3D Master VITA), форма зубов прямоугольная.

III лабораторный этап: постановка искусственных зубов в артикуляторе.

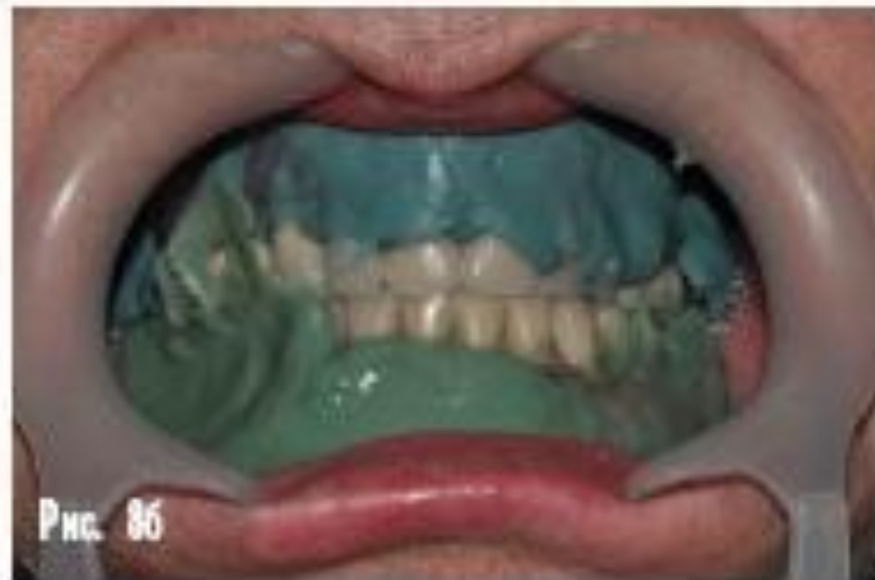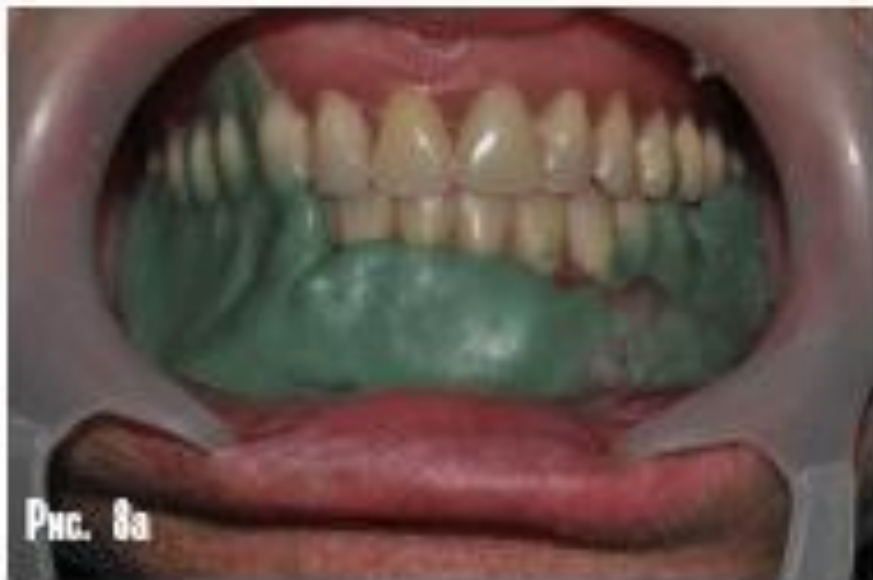IV клинический этап: проверка восковой конструкции полного съемного протеза в полости рта.

IV лабораторный этап: окончательная моделировка восковых базисов протеза. Замена воска на пластмассу.

V клинический этап: наложение полного съемного протеза. Рекомендации по уходу за протезами.

Дневник ортопедического лечения

* I клинический этап: получение анатомических оттисков
02.02.2016г.



*03.02.2016г - получение гипсовых моделей челюстей, изготовление индивидуальных ложек

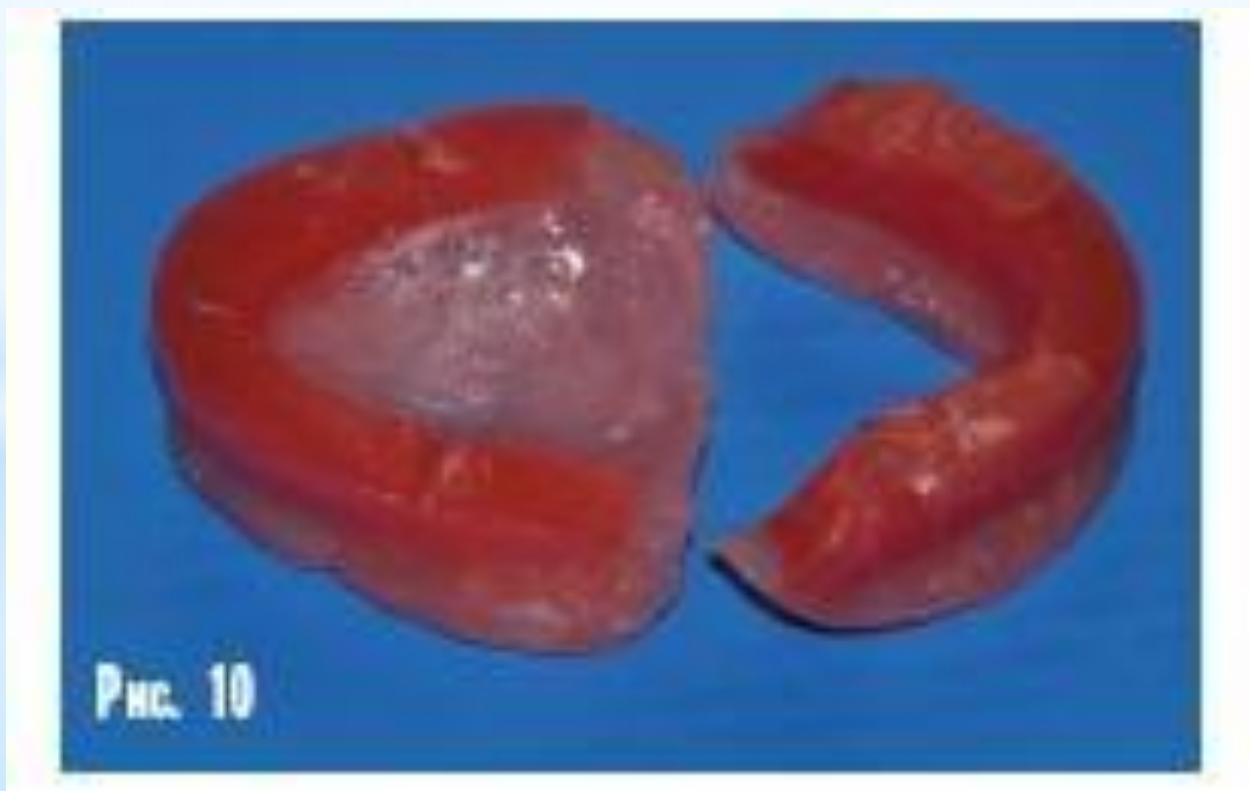

Рис. 9а

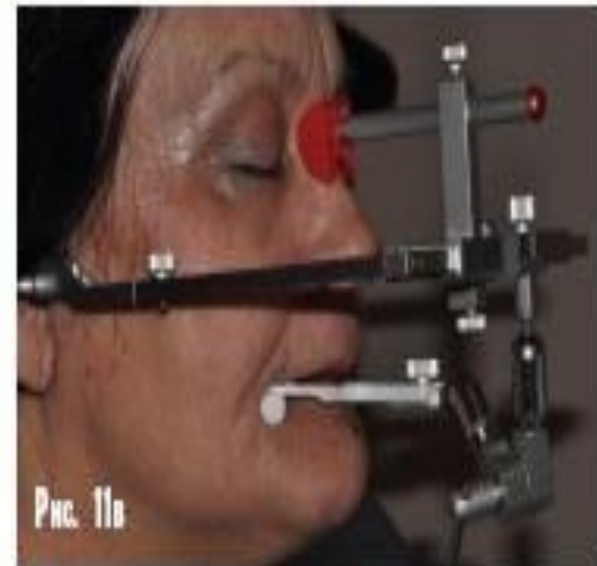
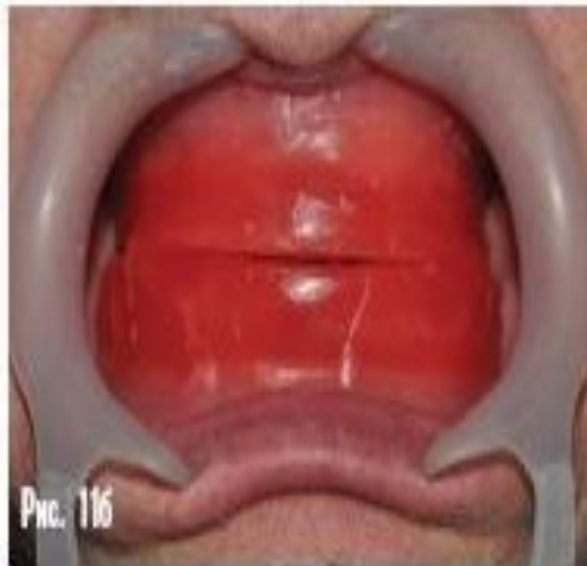
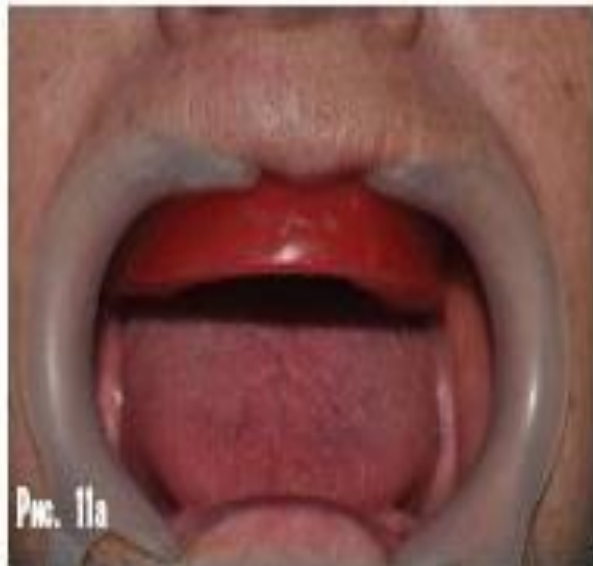Рис. 9б

- * 05.02.2016г - припасовка индивидуальной ложки с использованием проб Гербста; получение функциональных оттисков
- * 05.02.2016 - изготовление рабочих моделей челюстей по функциональным оттискам, изготовление из твердого воска базиса с прикусными валиками.

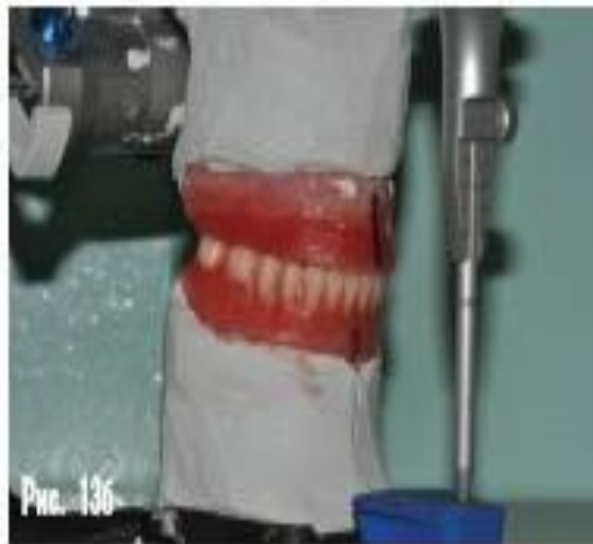
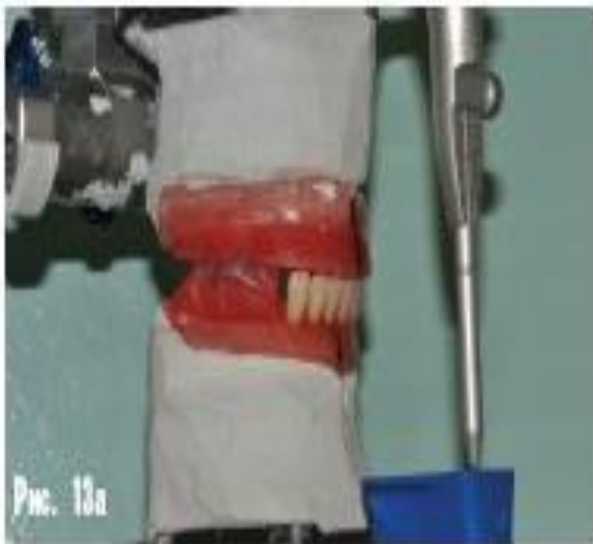

*06.02.2016г. - определение центрального соотношения челюстей. Определение цвета зубов 2М2, форма зубов прямоугольная.

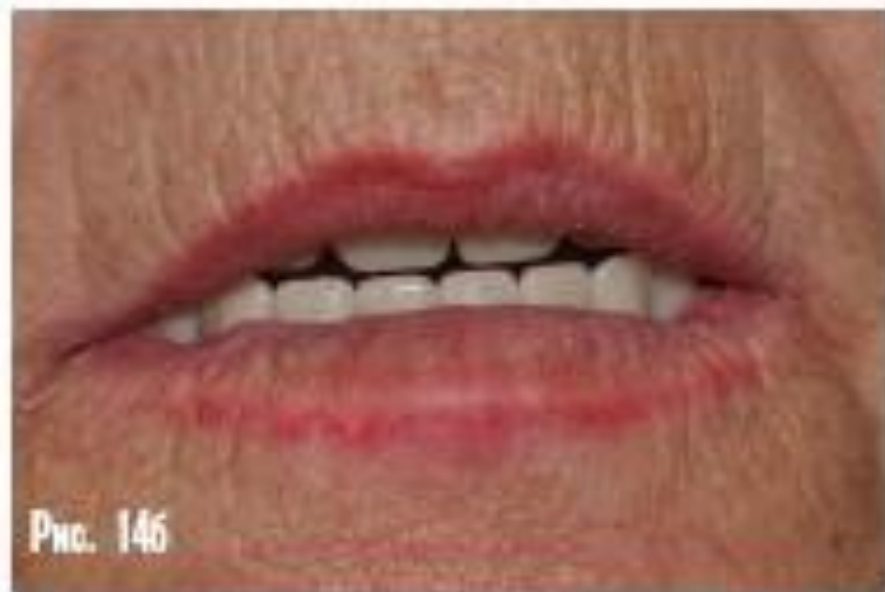
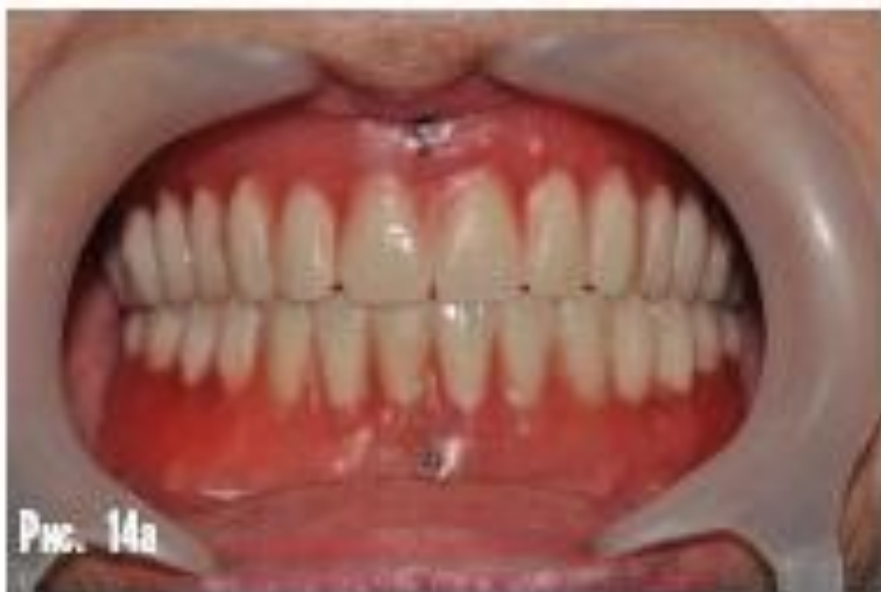
Для переноса модели верхней челюсти в артикулятор пациентке была наложена лицевая дуга

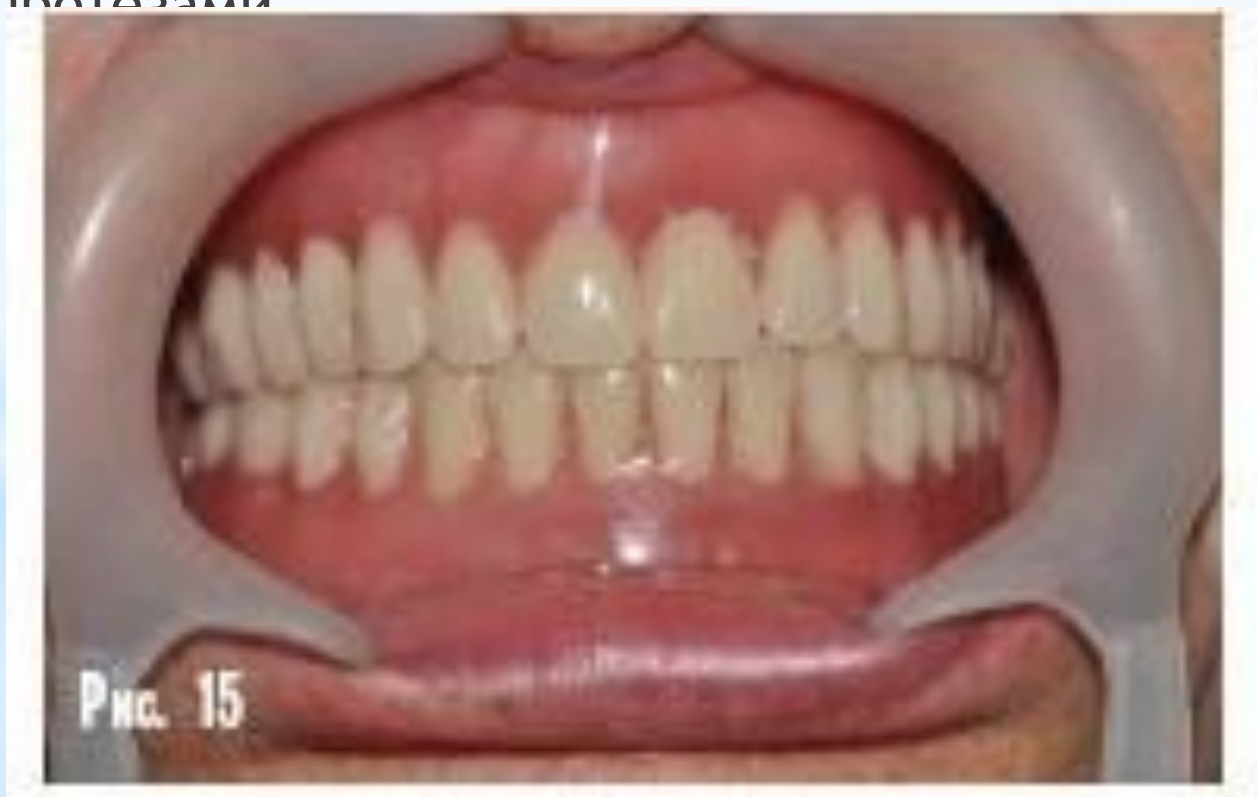*06.02.2016г. - постановка искусственных зубов в артикуляторе.



*08.02.2016г - проверка восковой конструкции полного съемного протеза в полости рта.



- * 09.02.2016г. - окончательная моделировка восковых базисов протеза. Замена воска на пластмассу.
- * 10.02.2016г. - наложение полного съемного протеза. Даны рекомендации по уходу за протезами.



Эпикриз

- * Пациентка Ковалевская Софья Васильевна, 08.03.1956г.р., с 16.02.2016 по 23.02.2016г находился на лечении с диагнозом: полное отсутствие зубов на верхней и нижней челюсти 1 класс по Шредеру, 2 класс по Келлеру, 1 тип по Суппли, вследствие осложнённого кариеса и парадонтита. Соотношение челюстей прогеническое.
 - * Съёмные конструкции зубных протезов восстанавливают жевательную функцию на 40-80%. Срок контрольного осмотра - через 30-40 дней с целью проверки отдаленных результатов ортопедического лечения.
 - * Срок использования от 2 года до 4 лет при выполнении советов и наставлений врача.
Начало лечения: 02.02.2016г.
Окончание лечения: 10.02.2016г.
- Конструкция: произведено ортопедическое лечение с изготовлением полных съёмных пластиночных протезов.
- Результаты проведенного лечения удовлетворительные.

