

Ключица. Повреждения. Лечение.

Содержание презентации:

1. Введение
2. Анатомия
3. Повреждения ключицы
4. Этиология
5. Патогенез
6. Возрастные особенности
7. Лечение
8. Исход
9. Итог

Введение

Переломы ключицы относятся к одному из самых частых повреждений костей в детском возрасте и составляют около 15% переломов костей у детей.

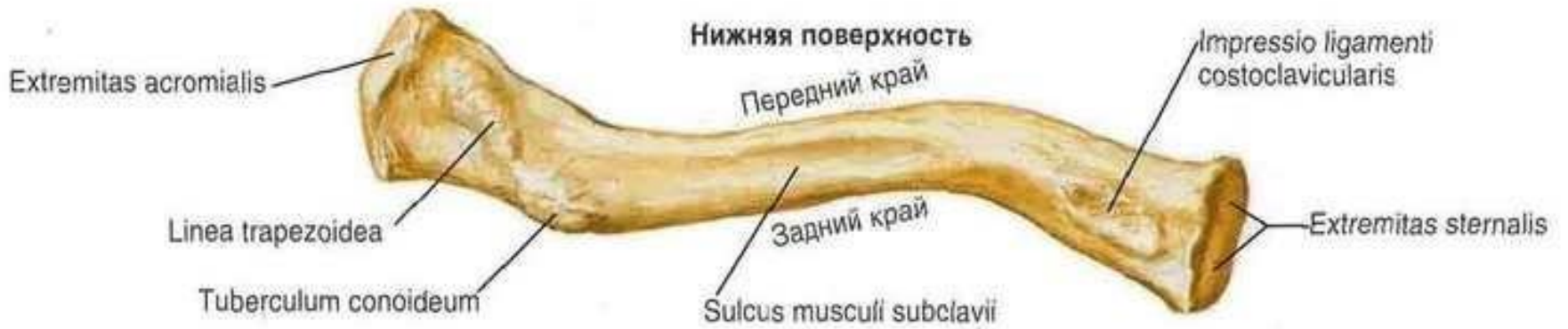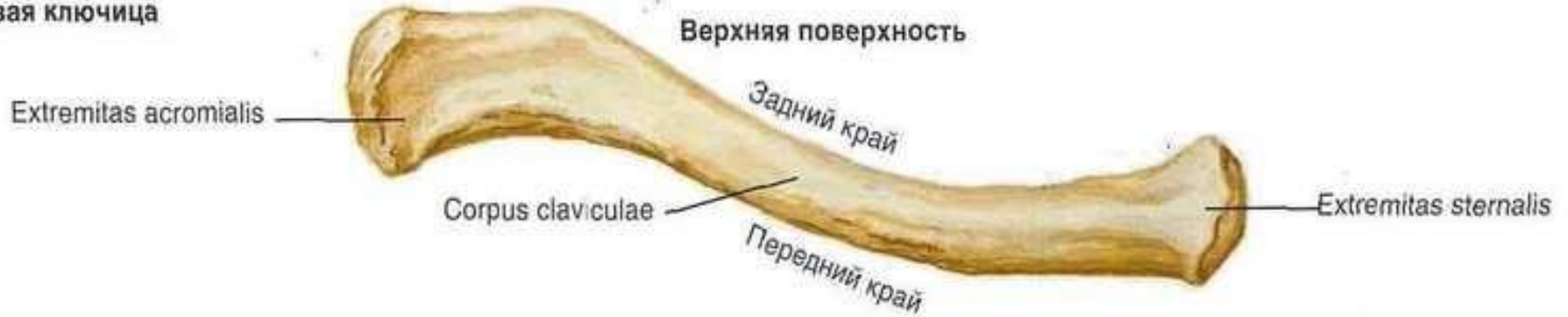У детей перелом ключицы обусловлен не прямой травмой при падении на вытянутую руку, на область плечевого или локтевого сустава. Реже причиной перелома ключицы является прямая травма — непосредственный удар по ключице.

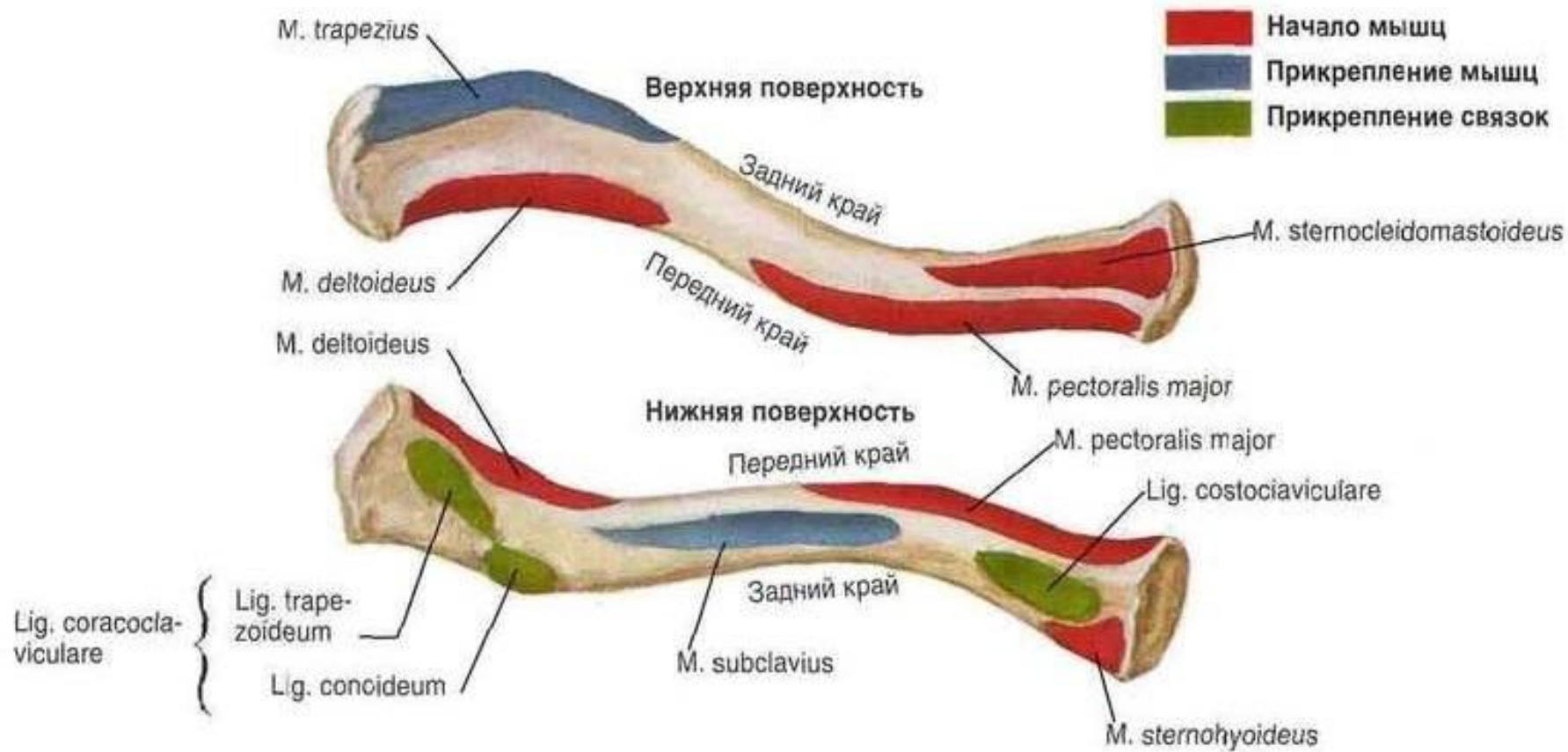
У новорожденных во время родов и маленьких детей перелом имеет обычно характер перелома по типу «зеленой ветки» с умеренным угловым смещением вперед и вверх. На возраст от 2 до 4 лет приходится почти треть всех переломов ключиц у детей.

2. Анатомия

Ключица, *clavicula*, — трубчатая кость, S-образно изогнутая, располагается горизонтально от *incisura clavicularis* грудины до акромиального отростка лопатки. В ней различают среднюю часть, или тело, *corpus claviculae*, и два конца — грудинный и акромиальный, *extremitas stemalis* и *extrimitas acromialis*. Медиальная часть ключицы (у грудинного конца) выпукла кпереди, латеральная — выпуклостью обращена назад.

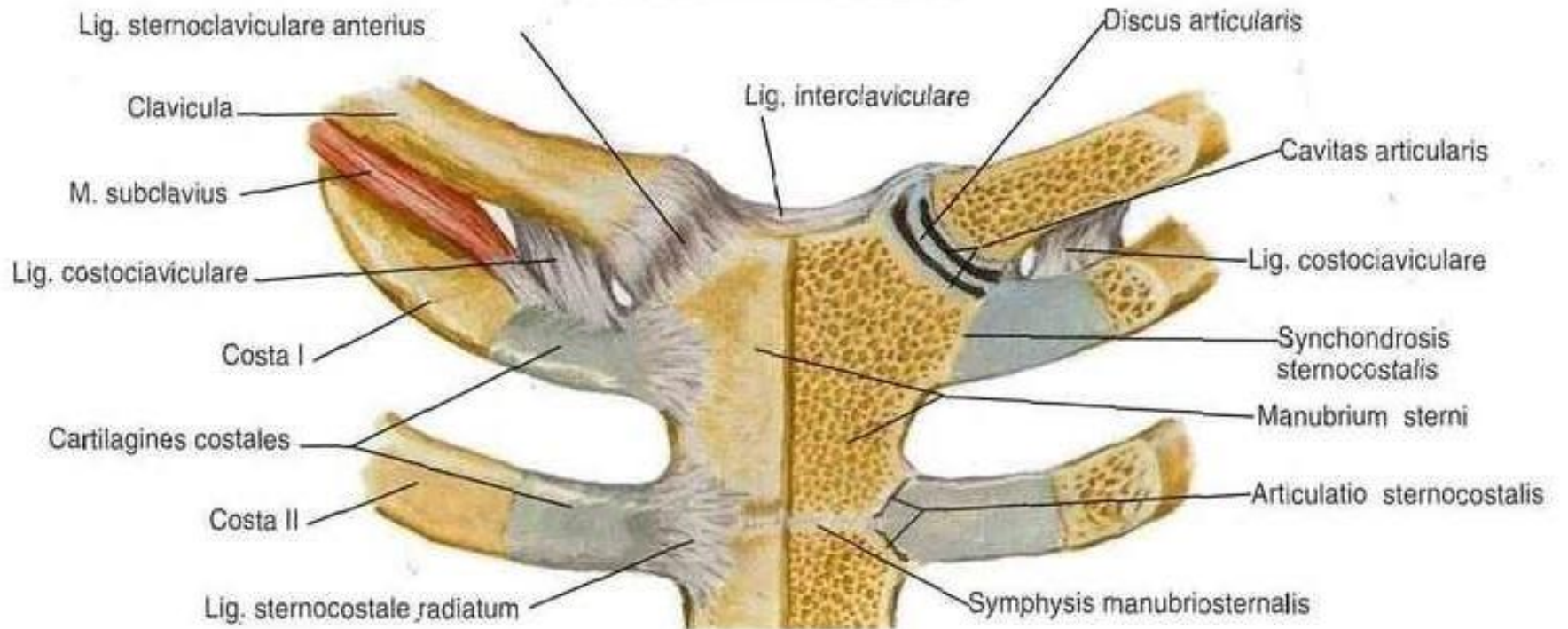
Правая ключица





Грудинный конец ключицы утолщен и имеет седловидную суставную поверхность, сочленяющуюся с грудиной — *Facies articularis sternalis*. Акромиальный конец уплощен в вертикальном направлении, имеет небольшую плоскую суставную поверхность, *facies articularis acromialis*, для сочленения с соответствующей суставной поверхностью акромиона.

Articulatio sternoclavicularis



Соединения между костями пояса.

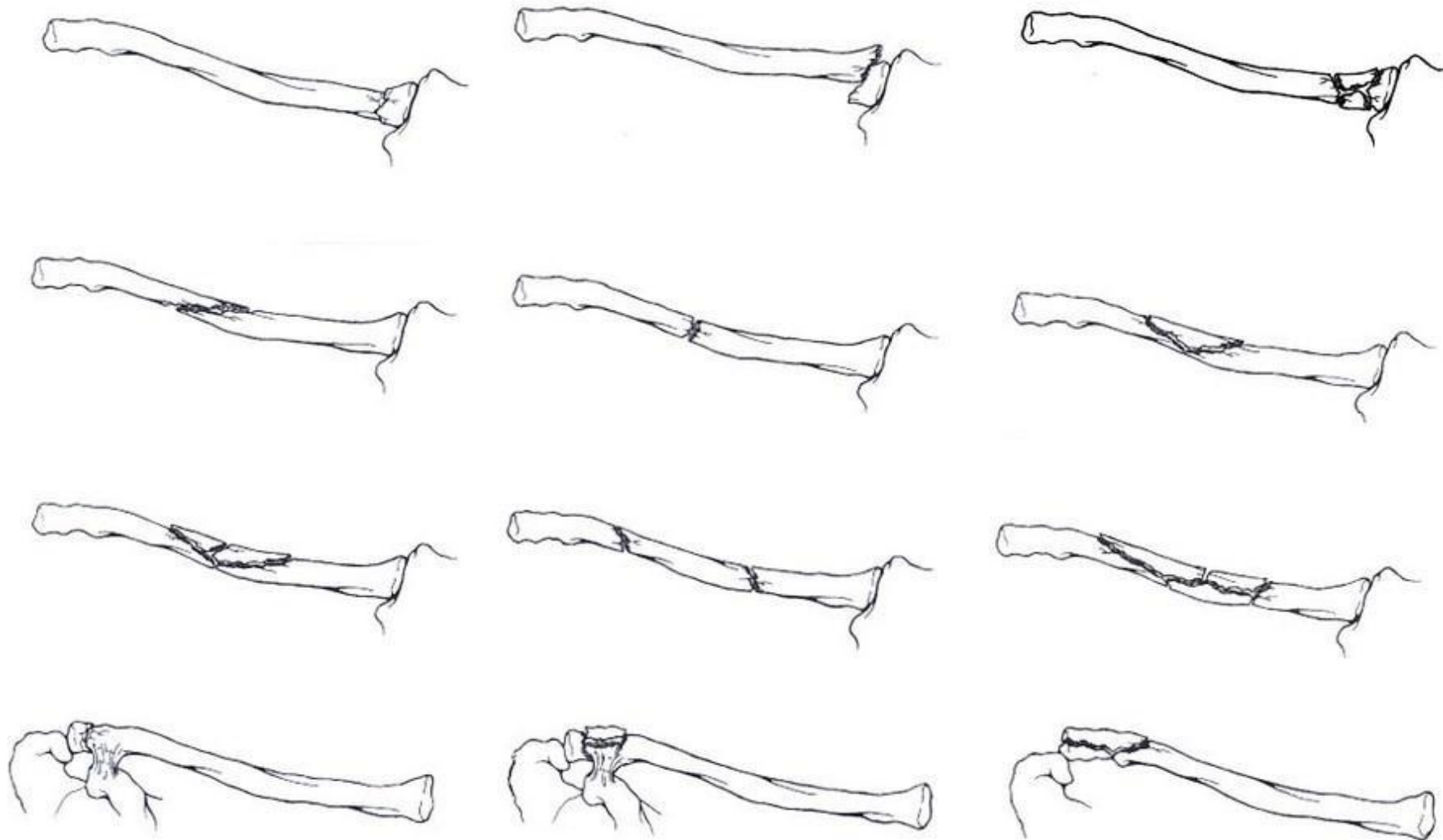
Между *facies articularis acromii* и *facies articularis acromialis clavulae* образуется **акромиально-ключичный сустав**, *articulatio acromioclavicular*. Его суставные поверхности слабо изогнуты, реже плоские. Капсула сустава тугая, укреплена акромиально-ключичной связкой, *ligamentum acromioclavicular*. Очень редко в этом суставе встречается внутрисуставной диск, *discus articularis*, который делит полость сустава на два этажа.

Переломы ключицы довольно распространены и составляют **2,6-12 %** от всего числа переломов костей скелета. **44-66 %** случаев переломов плечевого пояса. В **80 %** случаев перелом происходит в средней трети, в **15%-** перелом акромиального конца ключицы и в **5 %-** грудинного.

Переломы ключицы в большинстве случаев встречаются в виде изолированных повреждений, реже в сочетании с другими повреждениями костей и мягких тканей.

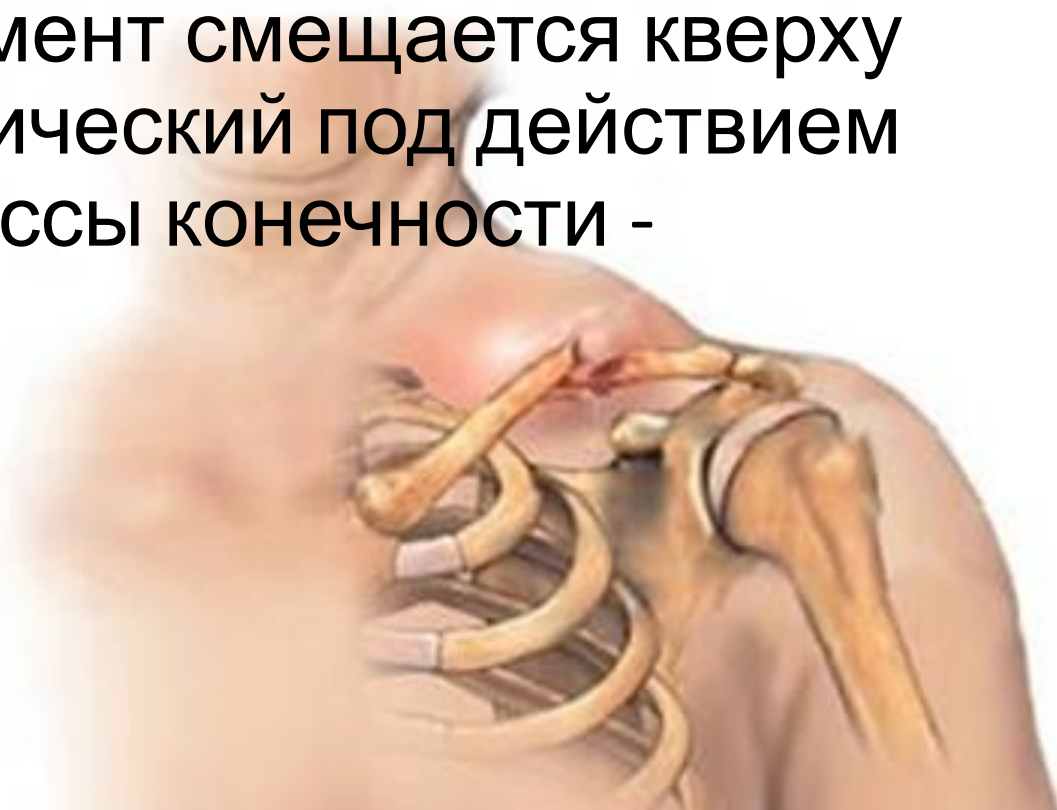Повреждение ключицы, как правило, происходит в результате непрямого воздействия сил высокой энергии (падение на приведенное к туловищу плечо, падение на вытянутую прямую руку и т.д.).

Виды переломов ключицы



Поскольку к ключице прикрепляются достаточно сильные мышцы, при переломе в подавляющем большинстве случаев происходит смещение отломков.

Под воздействием тяги грудинно-ключично-сосцевидной мышцы центральный фрагмент смещается кверху и кзади, а периферический под действием грудных мышц и массы конечности - кпереди и вниз.



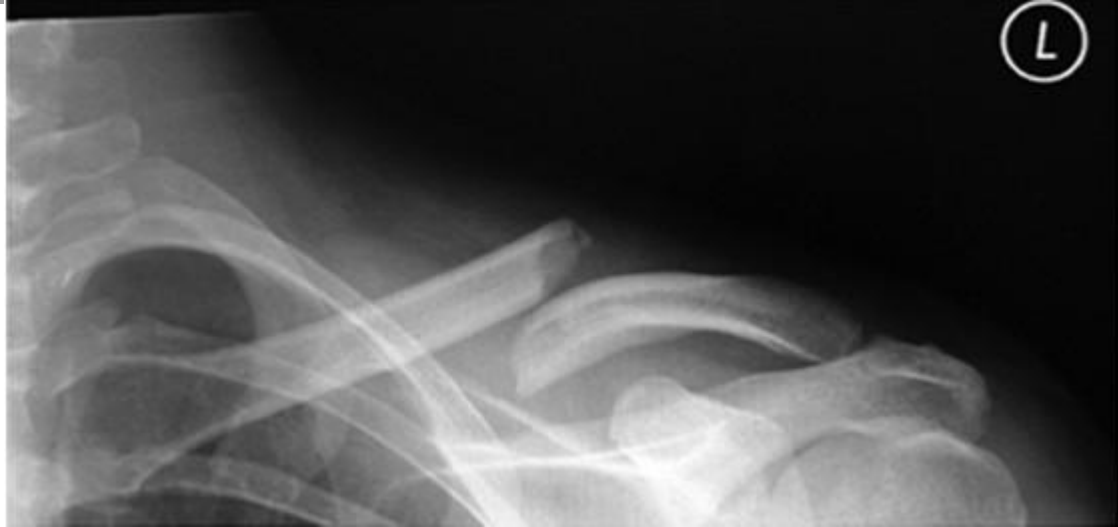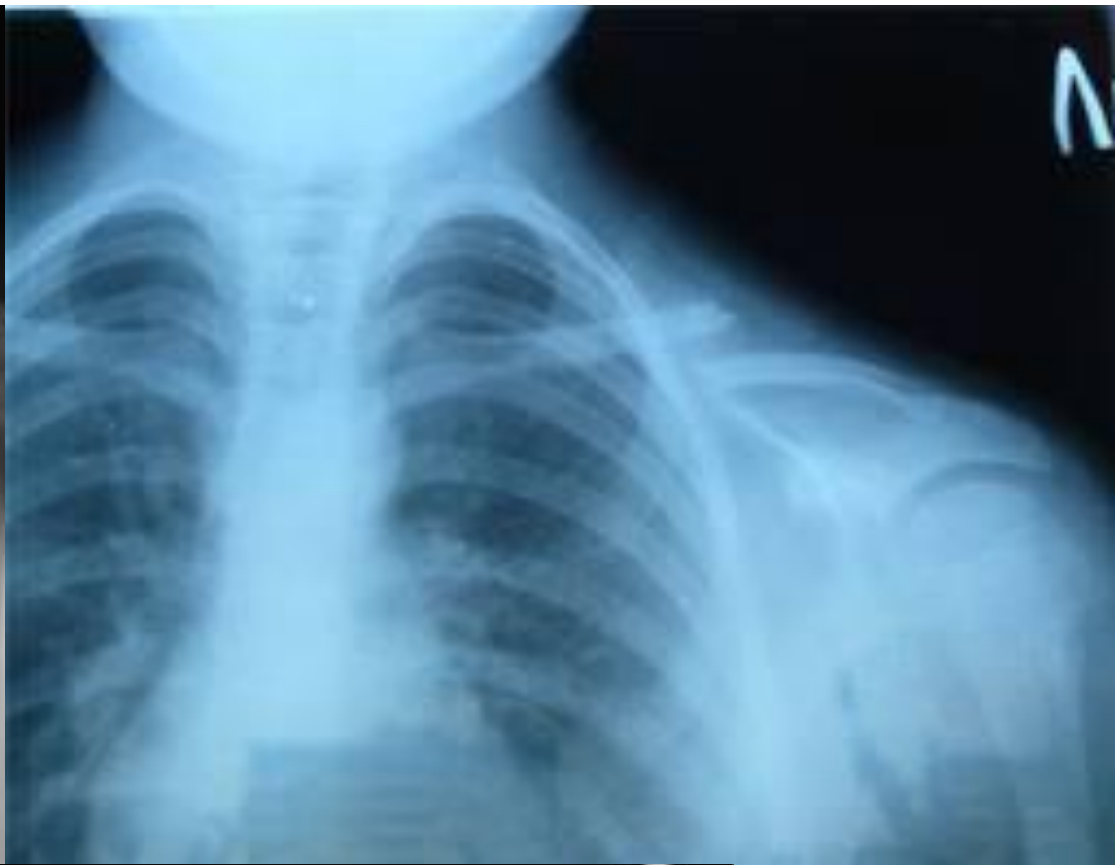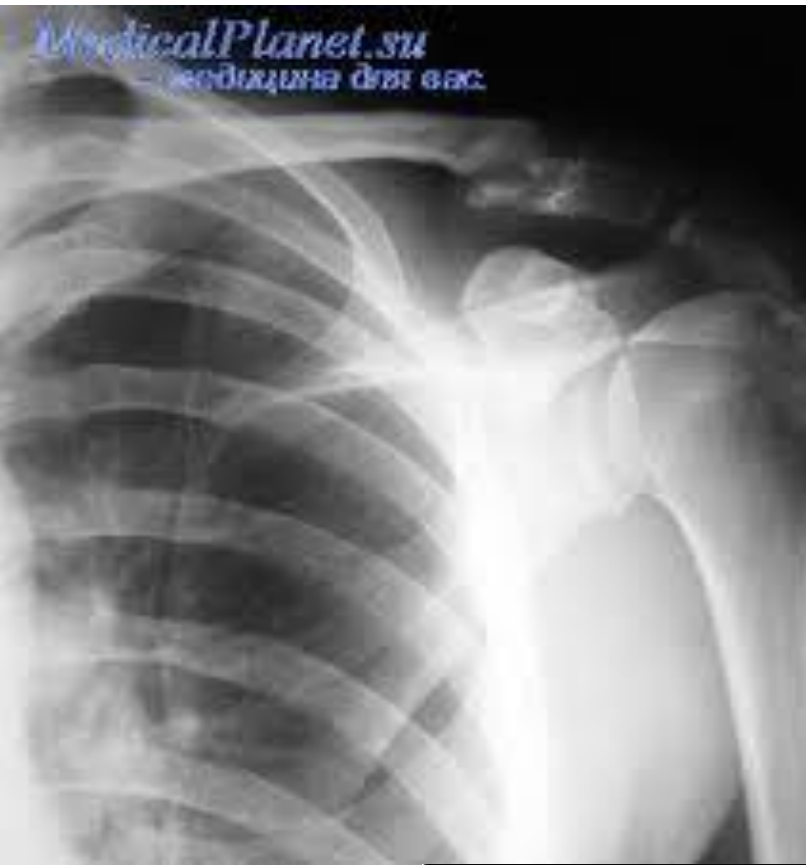Возрастные особенности

Кости верхней конечности, за исключением ключицы, развиваются как вторичные. Ключица окостеневает рано. Точка окостенения появляется на 6-7-й неделе развития в середине соединительнотканного зачатка (эндесмальное окостенение). Из этой точки формируются тело и акромиальный конец ключицы, которая у новорожденного уже почти полностью построена из костной ткани. В грудинном конце ключицы образуется хрящ, в котором ядро окостенения появляется лишь на 16-18-м году и срастается с телом кости к 20-25 годам.

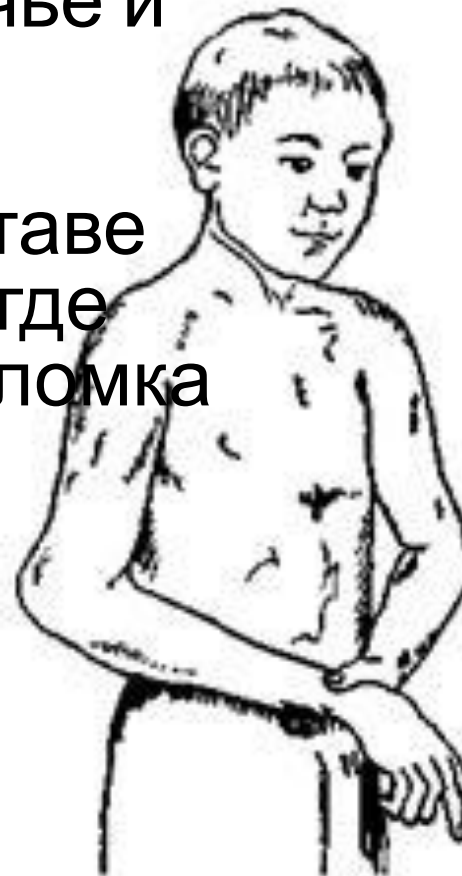Клиника и диагностика

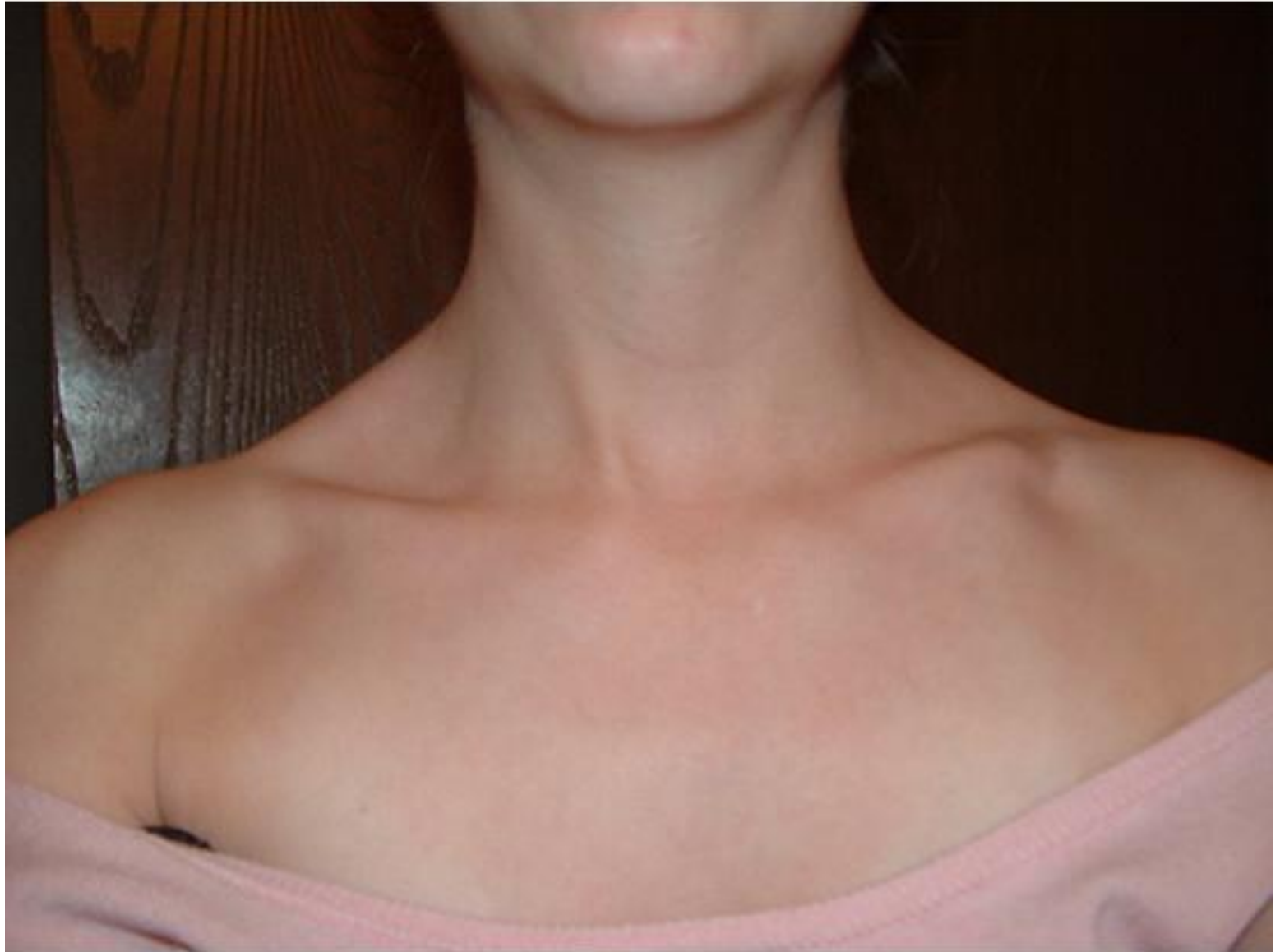Диагностика переломов ключицы, а также вывихов ее концов в большинстве случаев достаточно проста и основывается на клиническом (осмотр, сравнительная оценка, измерение, пальпация и т.д.) и рентгенологическом обследовании больного с учетом предъявляемых жалоб пациента и анамнеза.

MedicalPlanet.ru
медицина для вас.



Признаки. Локальная болезненность, припухлость, кровоизлияние и деформация, надключичная ямка сглажена, плечо опущено и смещено кпереди, надплечье укорочено. Пострадавший удерживает здоровой рукой предплечье и локоть поврежденной конечности, прижимая ее к туловищу. Активные и пассивные движения в плечевом суставе вызывают боль в области перелома, где пальпируется конец центрального отломка и определяется патологическая подвижность и крепитация отломков.





Если имеет место наличие раны с выстоящими в нее (рану) отломками, говорят об открытом переломе ключицы. При ощупывании (пальпации) ключицы врач может выявить наиболее болезненную точку, а так же выявить зону патологической подвижности — т.е. *место собственно перелома*. В ходе клинического обследования можно достаточно точно поставить диагноз перелом ключицы.

СИМПТОМЫ

- Смещение плеча кпереди и вниз
- Неспособность поднять руку из-за боли
- Ощущения хруста (крепитация) при попытках поднять руку вверх
- Деформация или неровность в области ключицы

Лечение

Принципиально переломы ключицы можно лечить консервативным и оперативным путем.

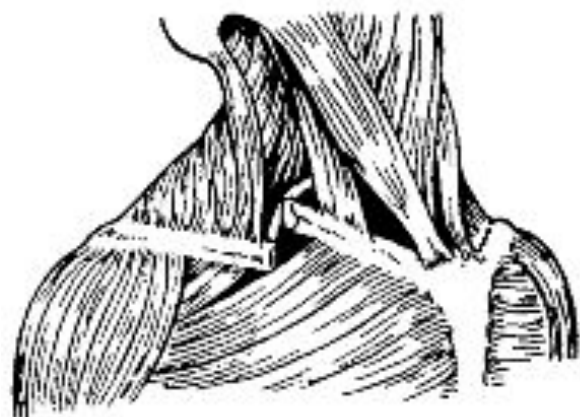Консервативное лечение

В большинстве случаев переломы ключицы следует лечить консервативными методами. Даже если смещенные фрагменты срастаются в неправильном положении, со временем происходит их частичная резорбция и уменьшение деформации. Функциональный же результат, как правило, всегда хороший. Частота развития ложных суставов при использовании консервативного лечения составляет от 0,1 % до 0,8 %, а при оперативном возрастает до 4 % и более.

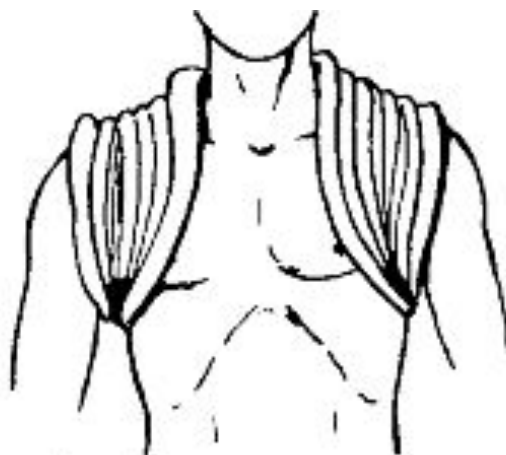
При консервативном лечении проводят иммобилизацию (как правило, на 3-7 недель в зависимости от тяжести перелома и возраста пациента).

После анестезии оба плечевых сустава максимально отводят кзади (до сближения лопаток) и фиксируют мягкой 8-образной повязкой или кольцами Дельбе.

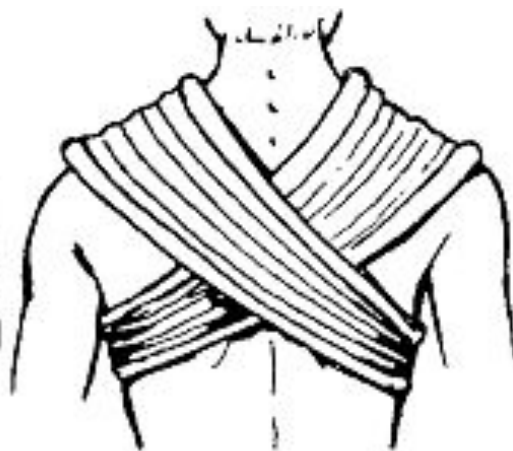
Транспортируют пострадавшего в положении сидя в стационар. Немедленному направлению в специализированный стационар подлежат больные с сосудисто-нервными расстройствами или перфорацией кожи, когда возникает необходимость в срочном оперативном вмешательстве.



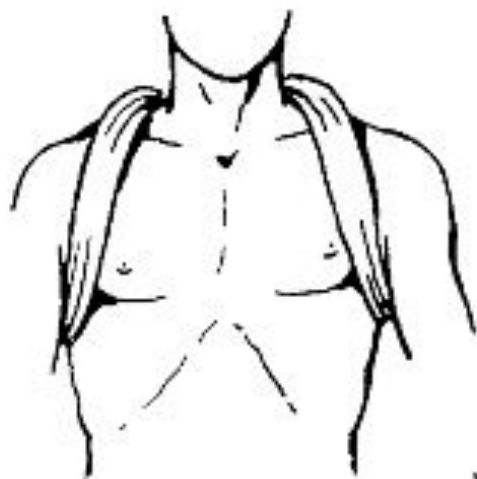а



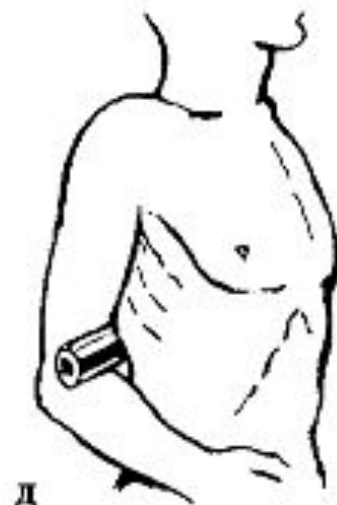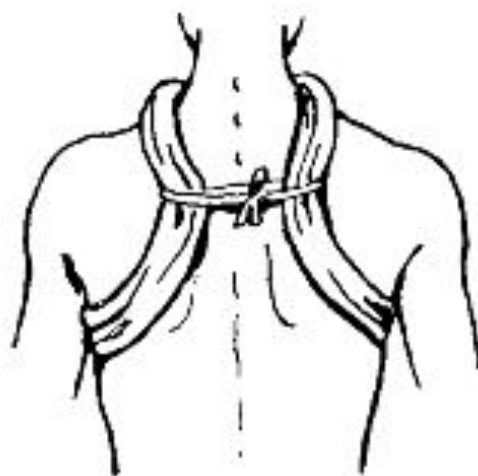
б



в



г

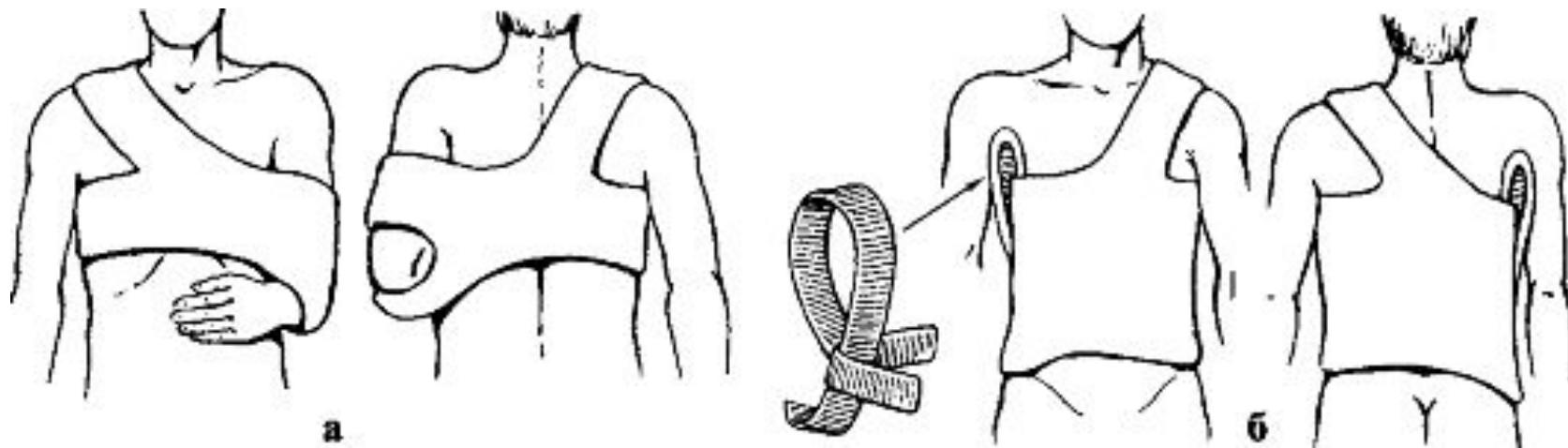


д

После анестезии области перелома новокаином, больного усаживают на табурет. Голову больного наклоняют в сторону поврежденного надплечья, что ведет к расслаблению грудиноключично-сосцевидной мышцы. Это обеспечивает низведение центрального отломка. Помощник становится позади больного, коленом упирается в нижний край лопатки на стороне повреждения, кладет руку на надплечье и оттягивает плечевые суставы назад. Травматолог вводит в подмышечную ямку кулак, поднимает плечо, ротирует его кнаружи и приводит локтевой сустав к туловищу. По возможности он сопоставляет отломки руками.

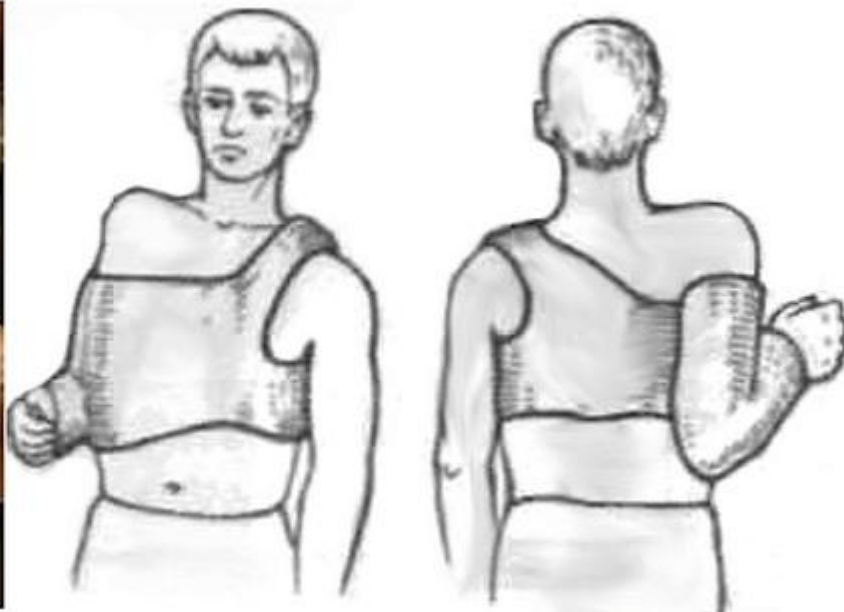
Удержат отломки ключицы труднее,
чем репонировать.

Достаточно надежной считается
повязка В. Г. Вайнштейна, позволяющая
фиксировать руку в том положении, в
котором была достигнута репозиция

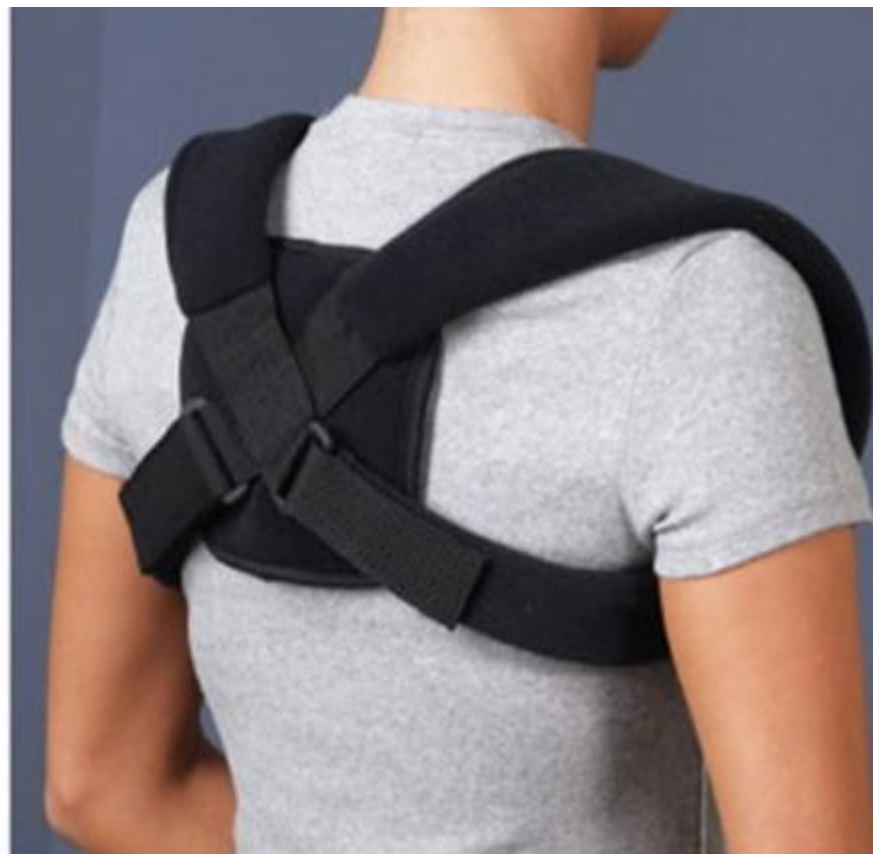
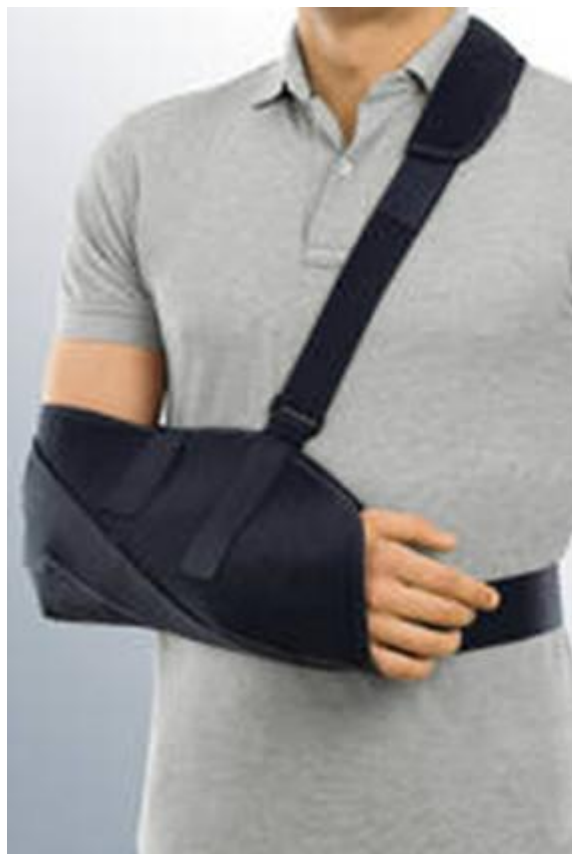
Гипсовые повязки при переломах ключицы: а - Вайнштейна; б - Каплана

Повязка состоит из двух циркулярных полос. Одна из них охватывает предплечье пострадавшей конечности и здоровое надплечье, вторая окружает грудь и фиксирует отведенное назад плечо. Обе полосы прочно соединены между собой и тщательно моделированы. Повязку накладывают на 4-6 нед. Область перелома доступна для осмотра, физиотерапии, рентгенографии.



Варианты иммобилизации: слева –
косыночной повязкой, справа – кольцами
Дельбе (оттягивают плечи в сторону и
кзади, восстанавливая длину ключицы)



Оперативное лечение

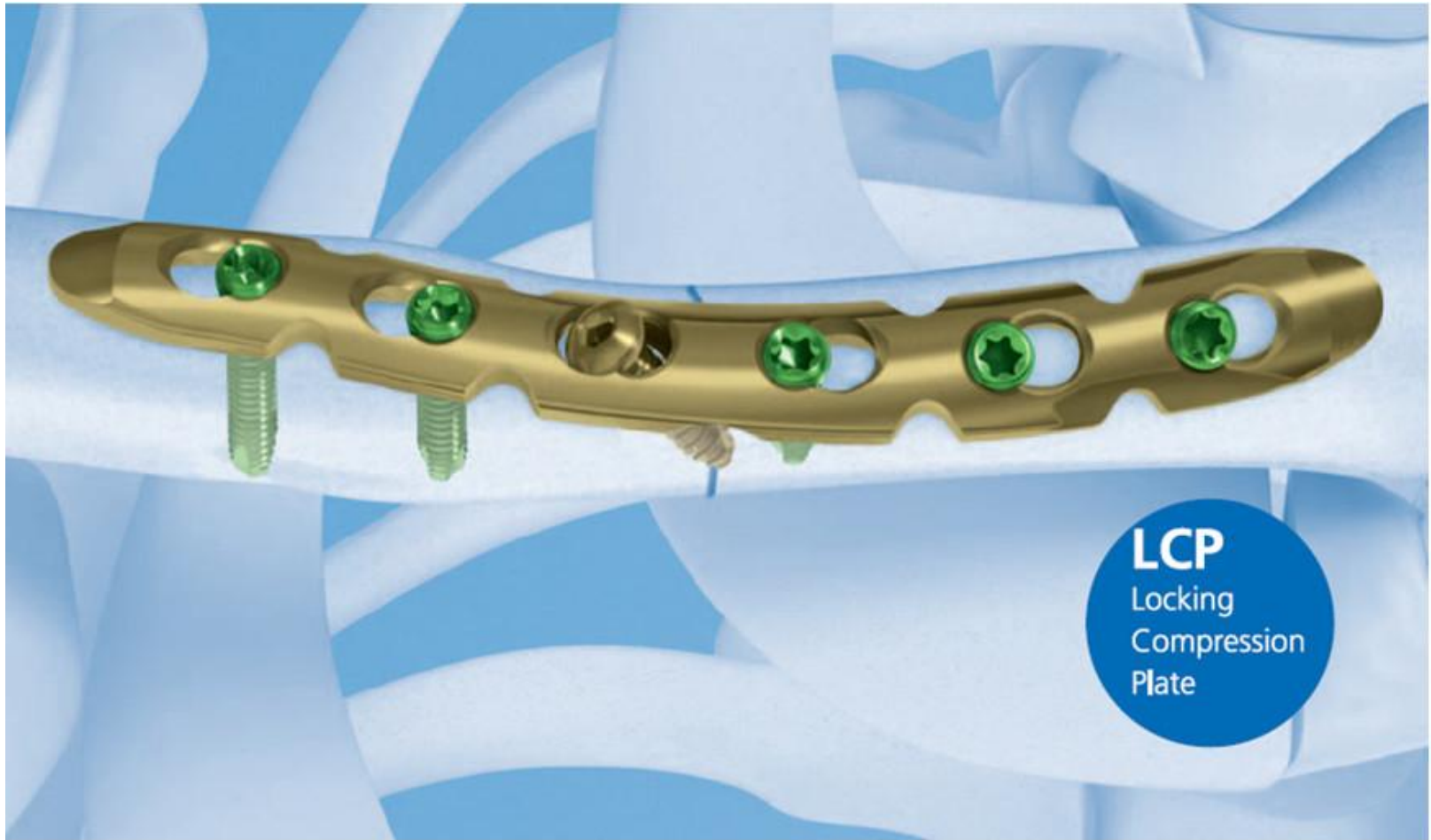Оперативное лечение показано только в следующих случаях:

- 1) открытые переломы;
- 2) угроза перфорации кожи;
- 3) повреждение сосудисто-нервного пучка;
- 4) сопутствующий перелом шейки лопатки;
- 5) выраженное смещение фрагментов и невозможность их удержать в правильном положении после закрытой ручной репозиции.

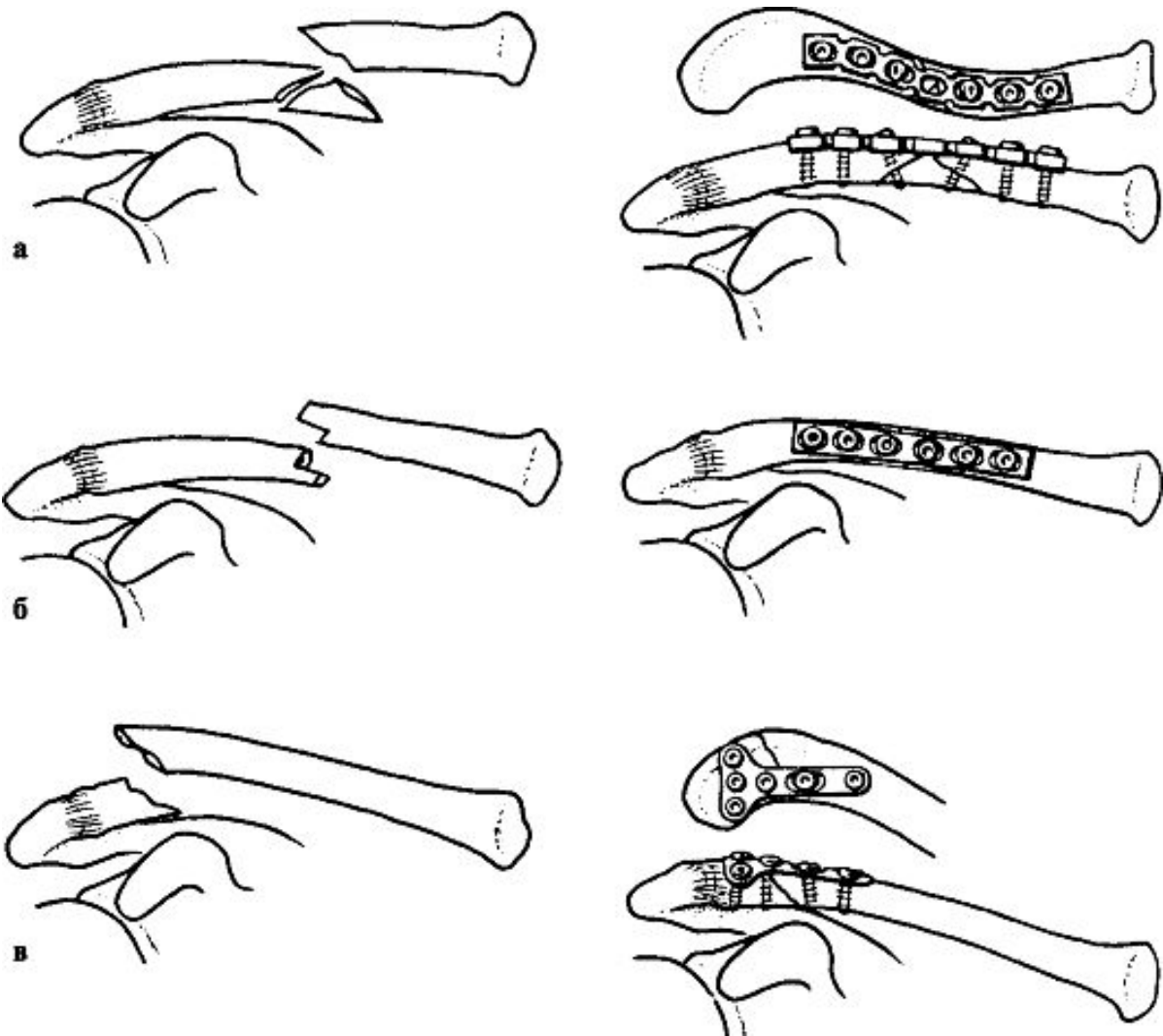
Кроме этого, зачастую остеосинтез необходим у пациентов с политравмой для облегчения ухода и изменения положения тела, у больных с сочетанным повреждением грудной клетки для улучшения активного дыхания, при переломах других сегментов той же конечности.

В настоящее время наибольшее распространение получил остеосинтез пластинами и винтами. Если перелом локализован в области диафиза, то подойдут обычные реконструктивные пластины или специальные S-образно изогнутые пластины для ключицы. Но если перелом линия перелома затрагивает акромиальный конец ключицы, то могут понадобиться более дорогостоящие конструкции: крючкообразные пластины или специализированные пластины с блокирующими винтами.

Остеосинтез пластиной LCP при переломах диафиза ключицы



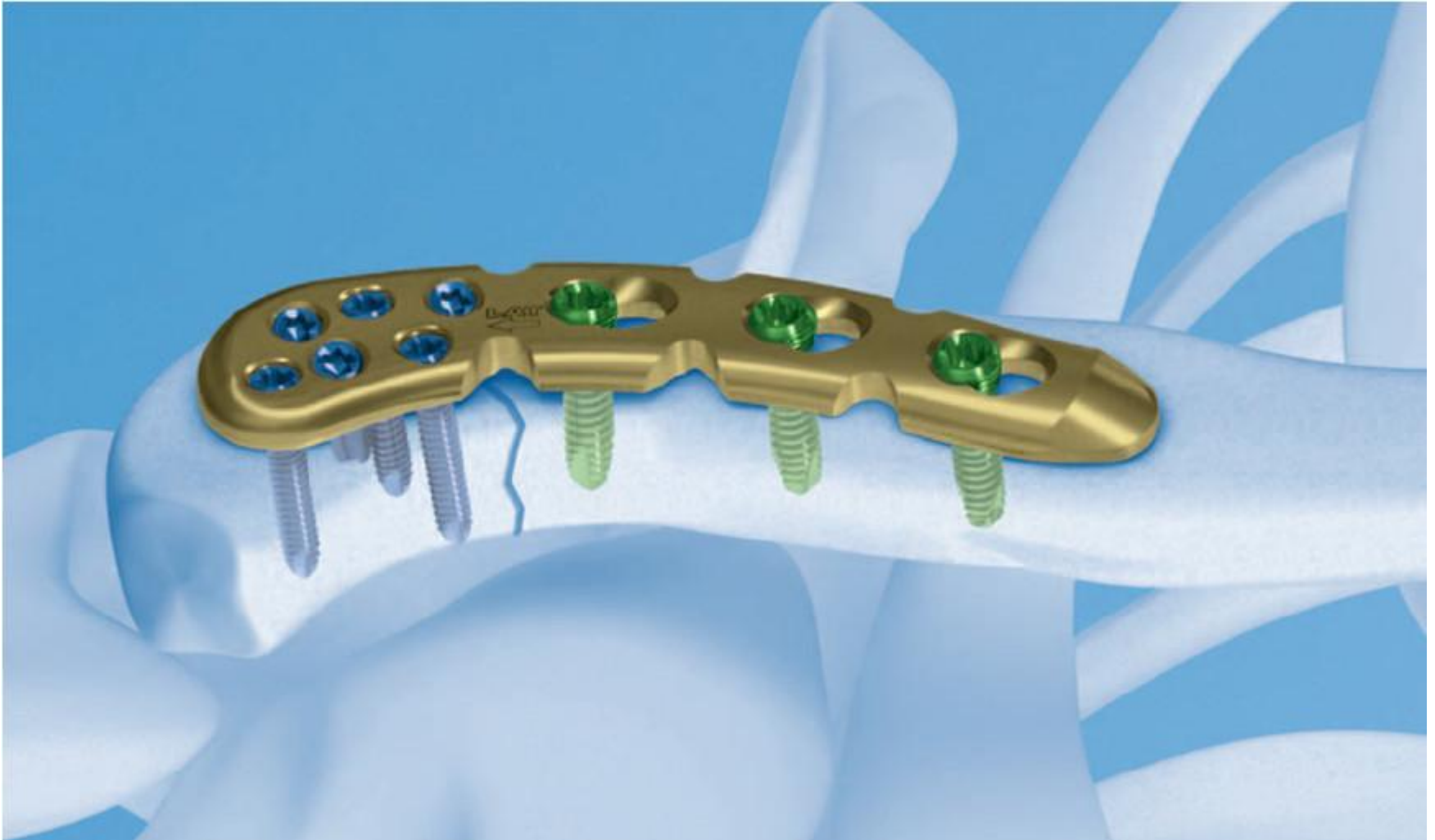
При переломах средней трети ключицы используют узкую (3,5 мм) динамическую компрессирующую пластину или реконструктивную пластину с 6-8 отверстиями, а также остеосинтез стержнем по Кюнчеру. При переломах акромиального конца ключицы методами выбора могут быть применение проволочной стягивающей петли с двумя спицами, $\frac{1}{3}$ трубчатой пластины или малой Т-образной пластины.



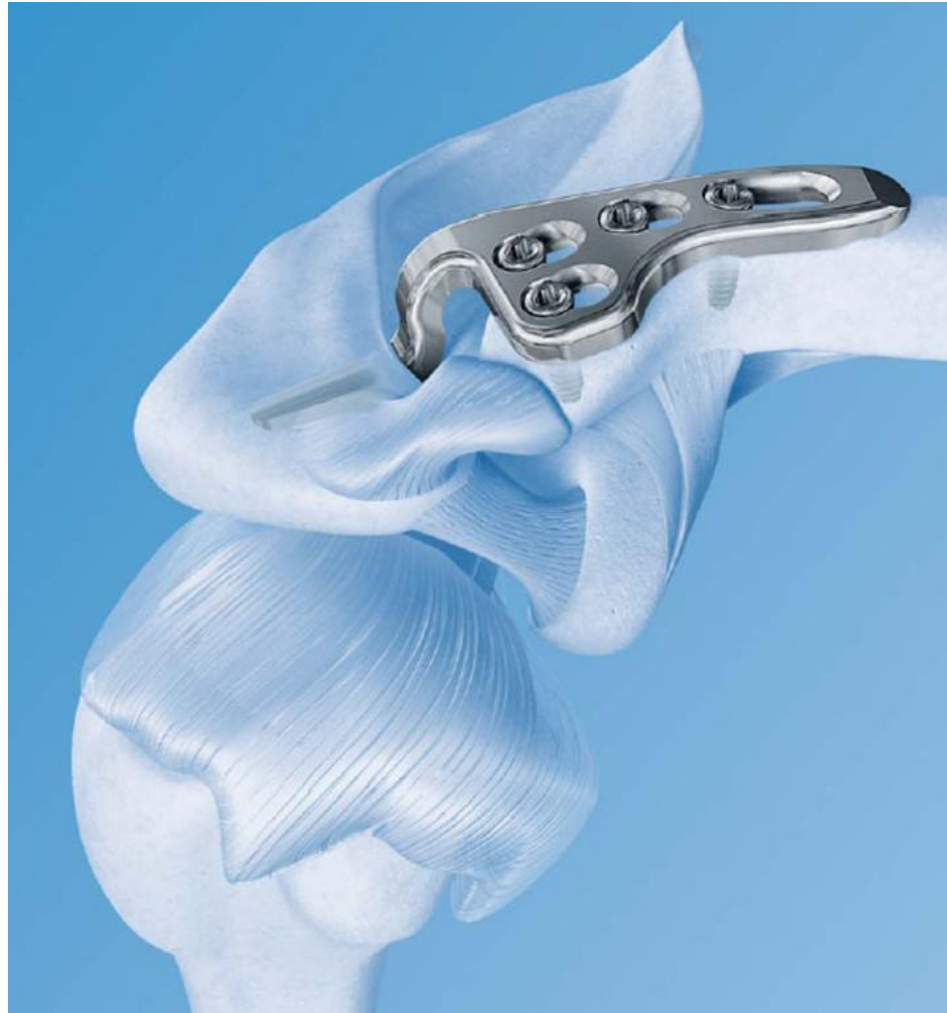**Накостный остеосинтез перелома ключицы: а -
реконструктивной пластиной; б - динамической
компрессирующей пластиной; в - малой Т-образной
пластиной**

Сопутствующее повреждение клювовидно-ключичной связки и смещение ключицы кпереди требует дополнительной фиксации последней к клювовидному отростку длинным кортикальным или губчатым шурупом через одно из отверстий пластины либо использования для этого прочного шовного материала, аллосухожилия или лавсановой ленты. Интрамедуллярная фиксация стержнем или спицами зачастую приводит к миграции конструкции и поэтому рекомендуется только при невозможности выполнения накостного остеосинтеза.

Остеосинтез пластиной LCP S-A Clavicle при переломах акромиального конца ключицы

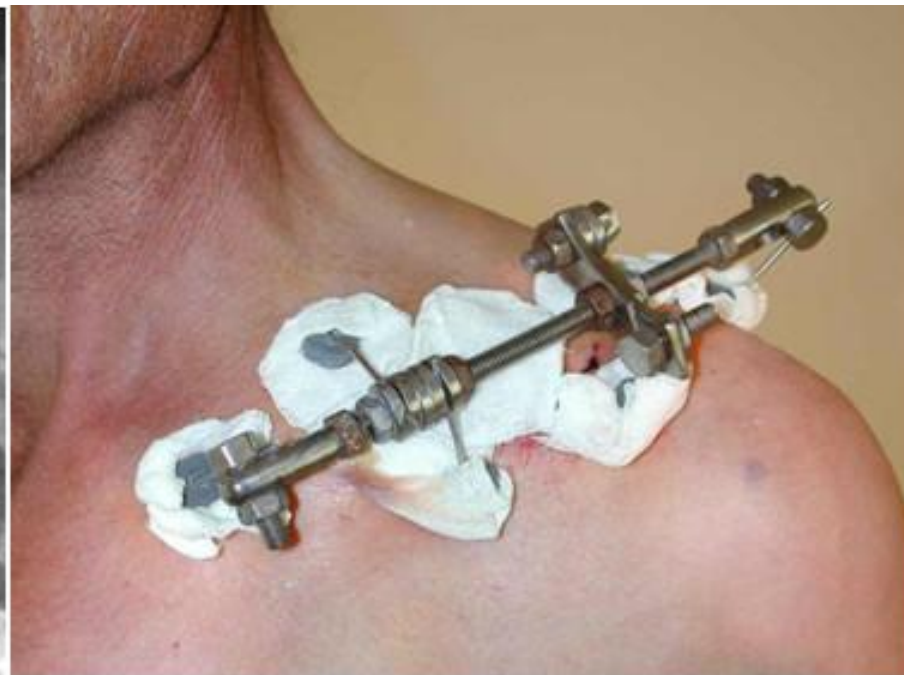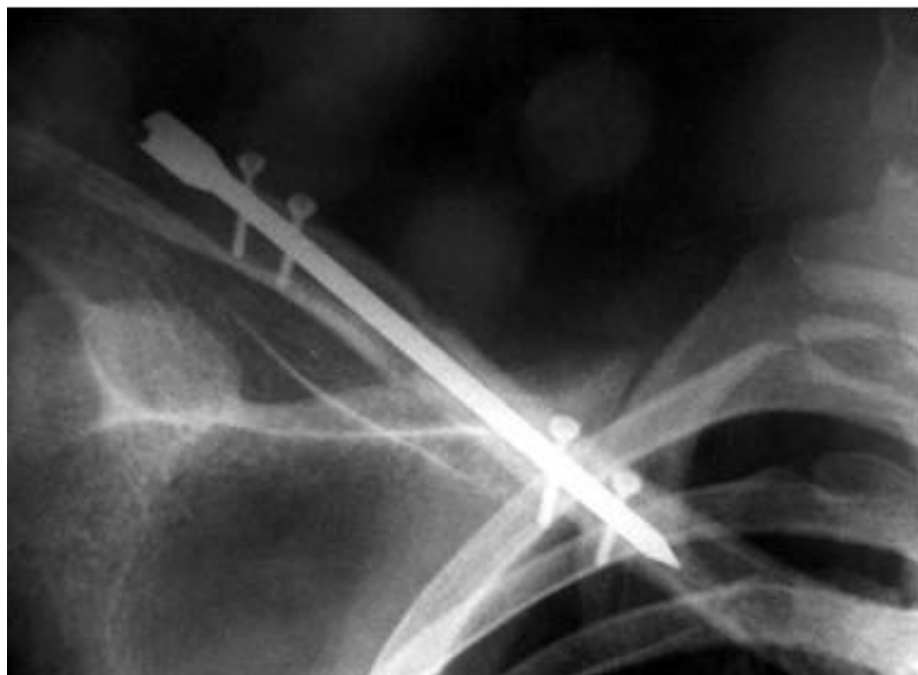


Остеосинтез крючкообразной пластиной hook plate при переломо-вывихах акромиального конца ключицы

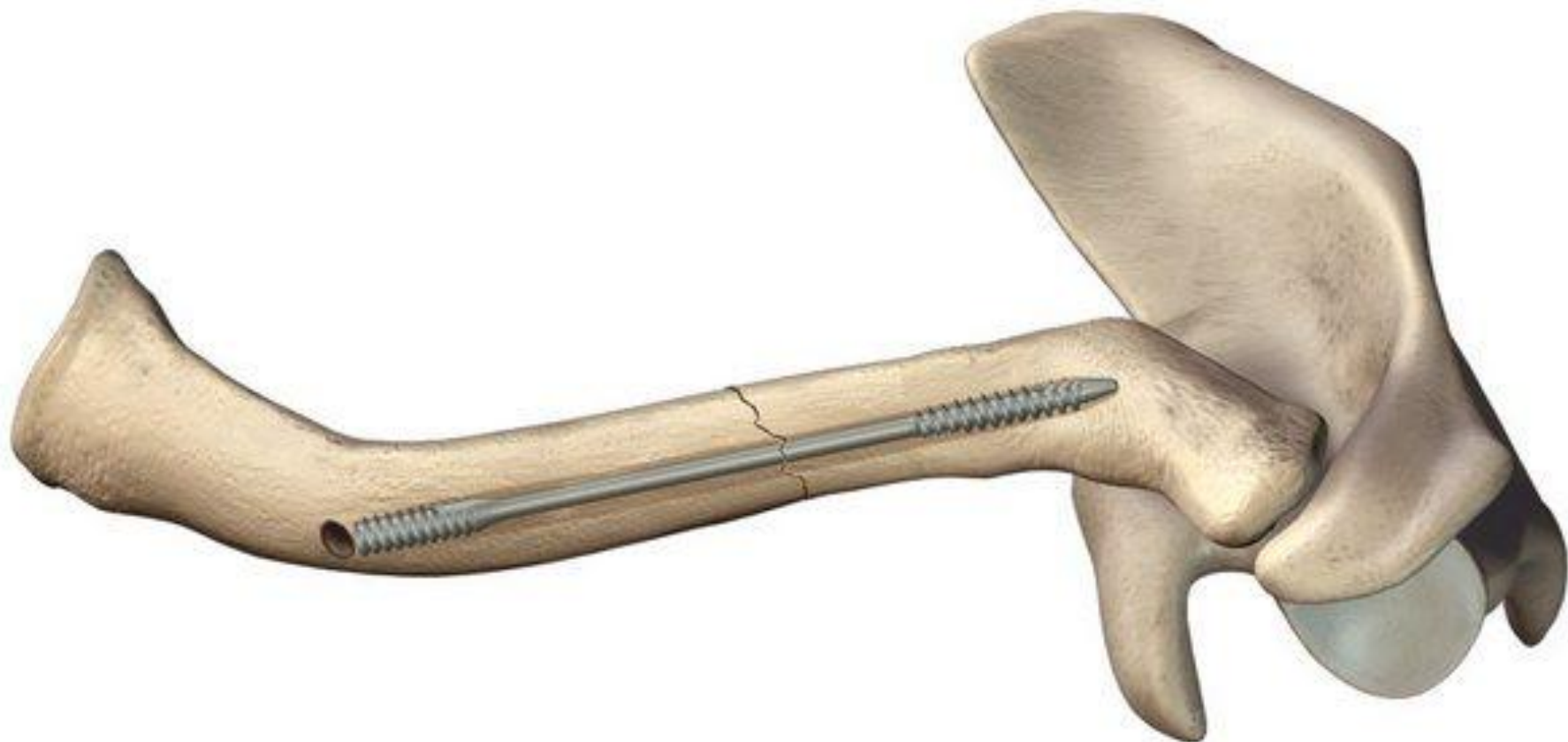

Кроме того, остеосинтез может быть выполнен с помощью штифта, который вводят внутрь кости или с помощью аппарата внешней фиксации. Штифты бывают блокируемые и неблокируемые. Блокируемые штифты дополнительно фиксируются в кости винтами, которые проводятся через отверстия в штифте. Неблокируемые штифты фиксируют кость без винтов, они бывают гладкими и резьбовыми (штифт Роквуда). Среди неблокируемых штифтов предпочтительны резьбовые, которые обеспечивают более стабильную фиксацию.

Слева – остеосинтез
блокируемым штифтом, справа –
аппаратом внешней фиксации



Остеосинтез ключицы резьбовым штифтом Роквуда



Накостные фиксаторы удаляют после консолидации перелома- через 1 год, интрамедуллярные - через 6 мес.

Со 2-го дня после операции начинают ЛФК для кисти, массаж предплечья, физиотерапевтическое лечение.

Трудоспособность восстанавливается через 2-3 мес.

Осложнения: повреждение сосудисто-нервного пучка (ишемия, парезы, параличи мышц конечности).

Литература и источники:

1. Травматология и ортопедия: учебник / [Н. В. Корнилов]; под ред. Н. В. Корнилова. - 3-е изд., доп. и перераб. - 2011. - 592 с.: ил.
2. «Ортопедическая диагностика» *В.О.Маркс*
3. <http://travmaorto.ru>
4. <http://vmede.org>