




**Запорожский государственный медицинский  
университет**


**Кафедра акушерства, гинекологии и  
репродуктивной медицины ФПО**

**Диагностика предопухолевых  
и опухолевых состояний  
женских репродуктивных  
органов**

**к.мед.н., доцент Никифоров О.А.**

A blurred background image of a laboratory setting. In the foreground, a pipette is visible, and several petri dishes are scattered across the surface. The overall color palette is dominated by light blues and whites, creating a clean, scientific atmosphere. The text is overlaid on a dark blue rounded rectangle in the center.

# **Цитологическое исследование**

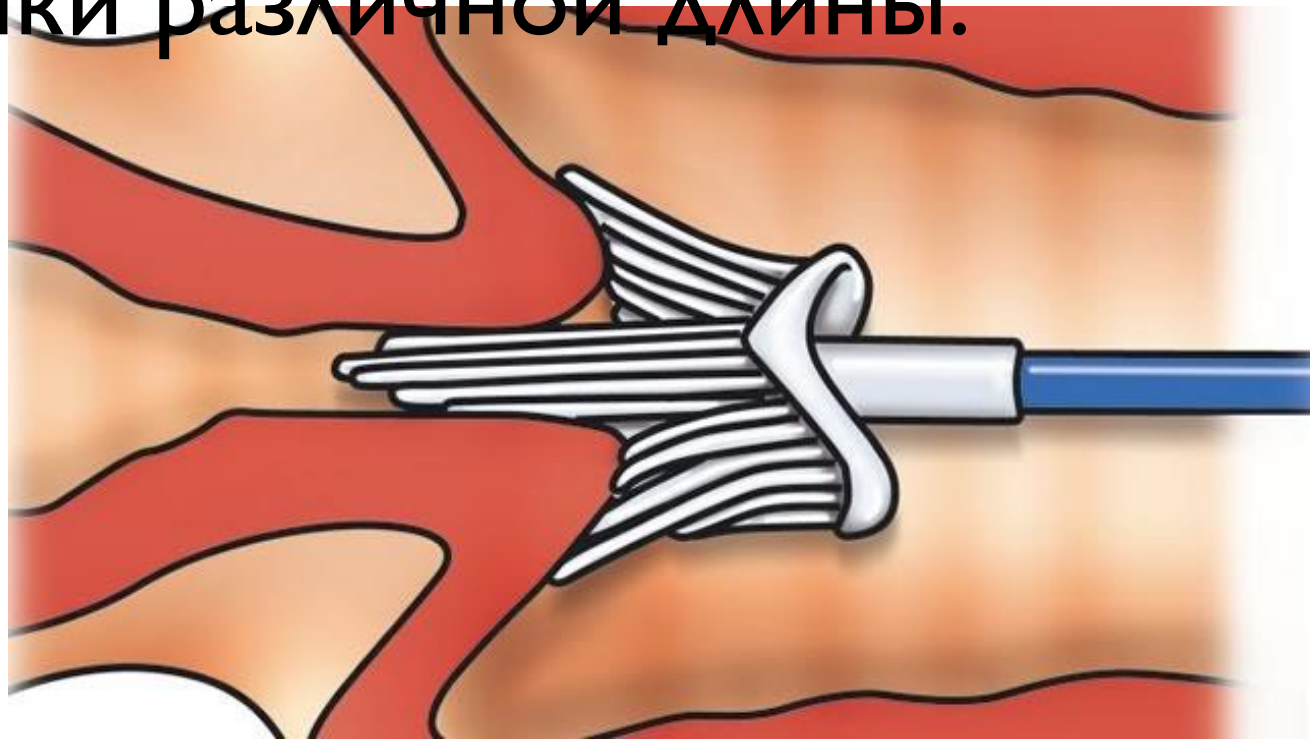

**Получение  
материала для  
цитологического  
исследования**

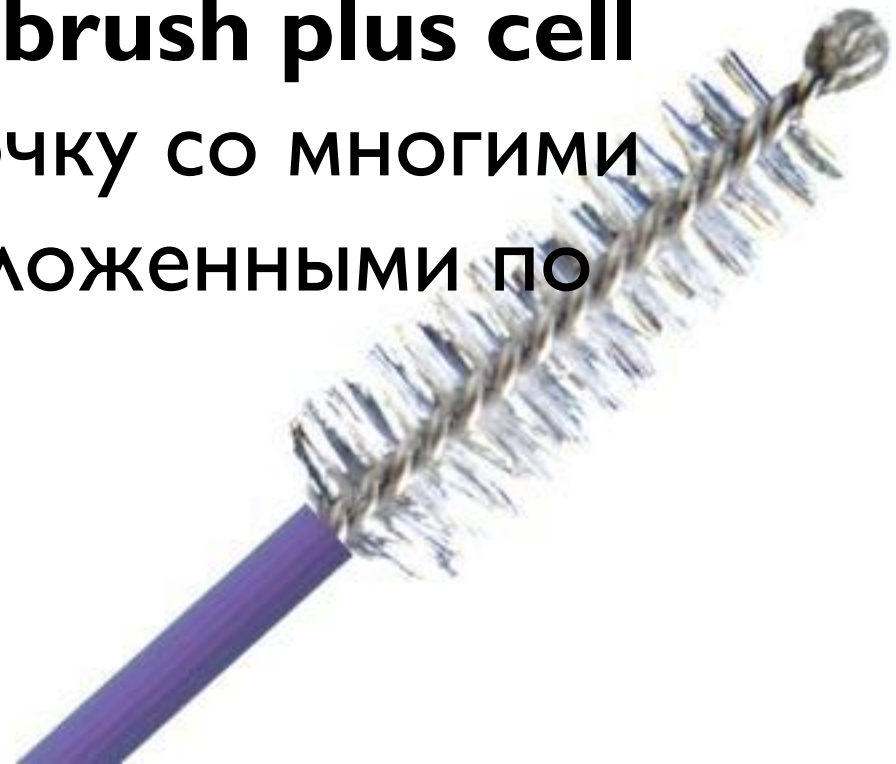- Лучшим инструментом для взятия мазков из шейки матки признана щеточка «cervix brush».



- Инструмент одноразового использования;
- Изготовленный из полиэтилена;
- Длина 20 см;
- Щетинки различной длины.




- Для получения материала непосредственно из цервикального канала у женщин в менопаузе или после конизации шейки матки рекомендуется использовать инструмент **«cytobrush plus cell collector»** - щеточку со многими щетинками, расположенными по спирали.



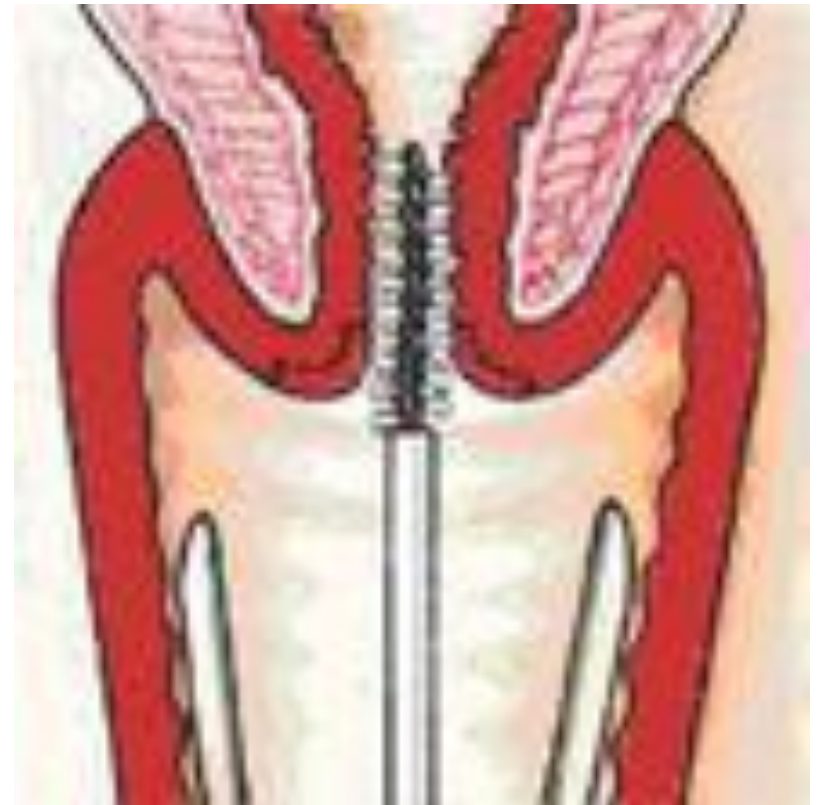
□ В мазках соскобов из цервикального канала должны быть клетки призматического эпителия.

□ В противном случае исследование следует повторить.



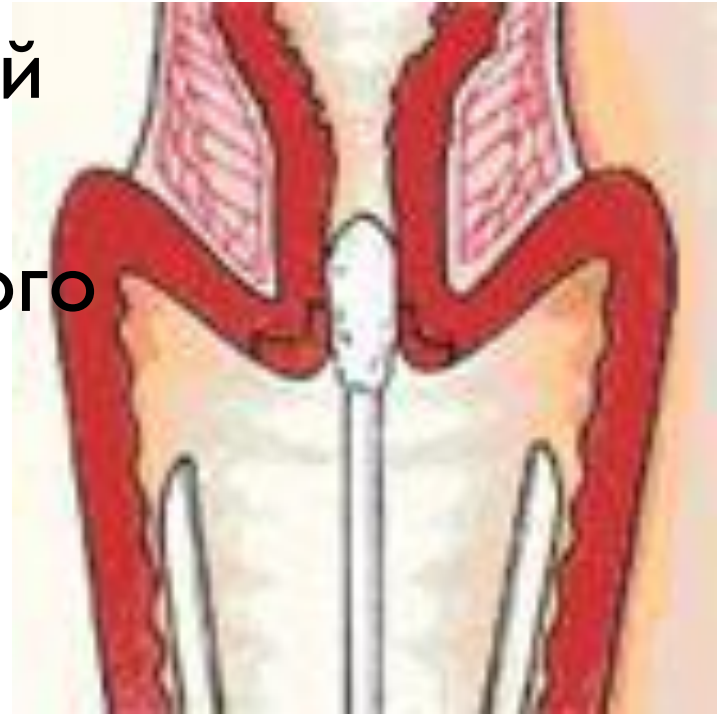
□ Для женщин старше 40 лет характерны стыки разных видов эпителия вверх, где рак развивается чаще.

□ Поэтому важно получить материал из глубины цервикального канала.

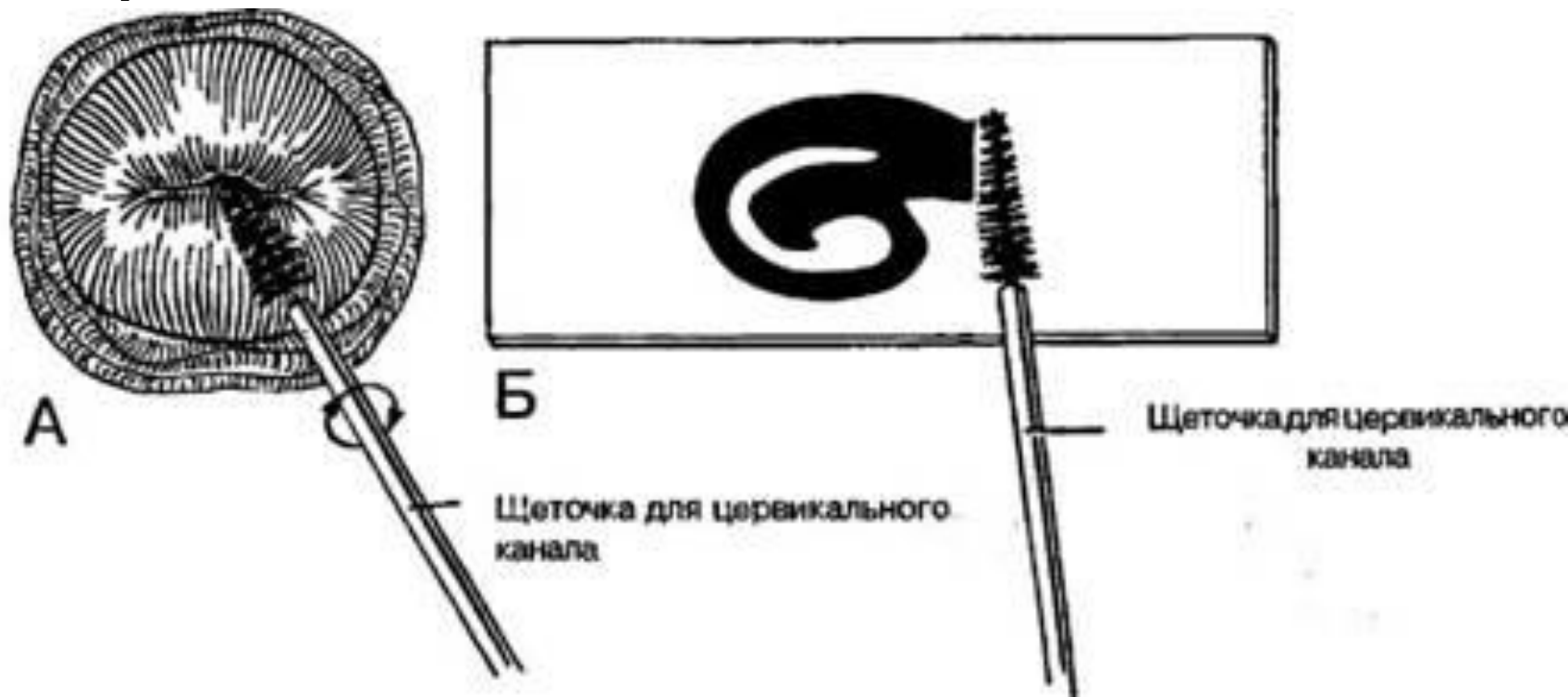




- Соскоб делают без предварительного протирания шейки матки;
- В случаях большого количества выделений или при наличии гнойно-некротического налета влагалища, шейку матки осторожно высушивают ватным тампоном.




- Соскоб делают легким нажатием на слизистую оболочку, предотвращая, насколько возможно, попадания примеси крови.



- 
- При взятии материала из цервикального канала слизистая пробка игнорируется, так как не содержит в себе клеточных элементов эпителиальной ткани и диагностически неполноценна.



- **Материал наносят на различные ячейки одного стекла в своем направлении: горизонтально или вертикально, или делают отдельный препарат из разных ячеек шейки матки (последний вариант предпочтителен).**

- 
- При лейкоплакии, эрозии, подозрении на рак берутся 2-3 соскоба на различные стекла.

- При выявлении кондилом, целесообразно получать материал «жестким» методом с помощью ложечки Фолькмана или «щипком» с помощью пинцета.




## Вульва:

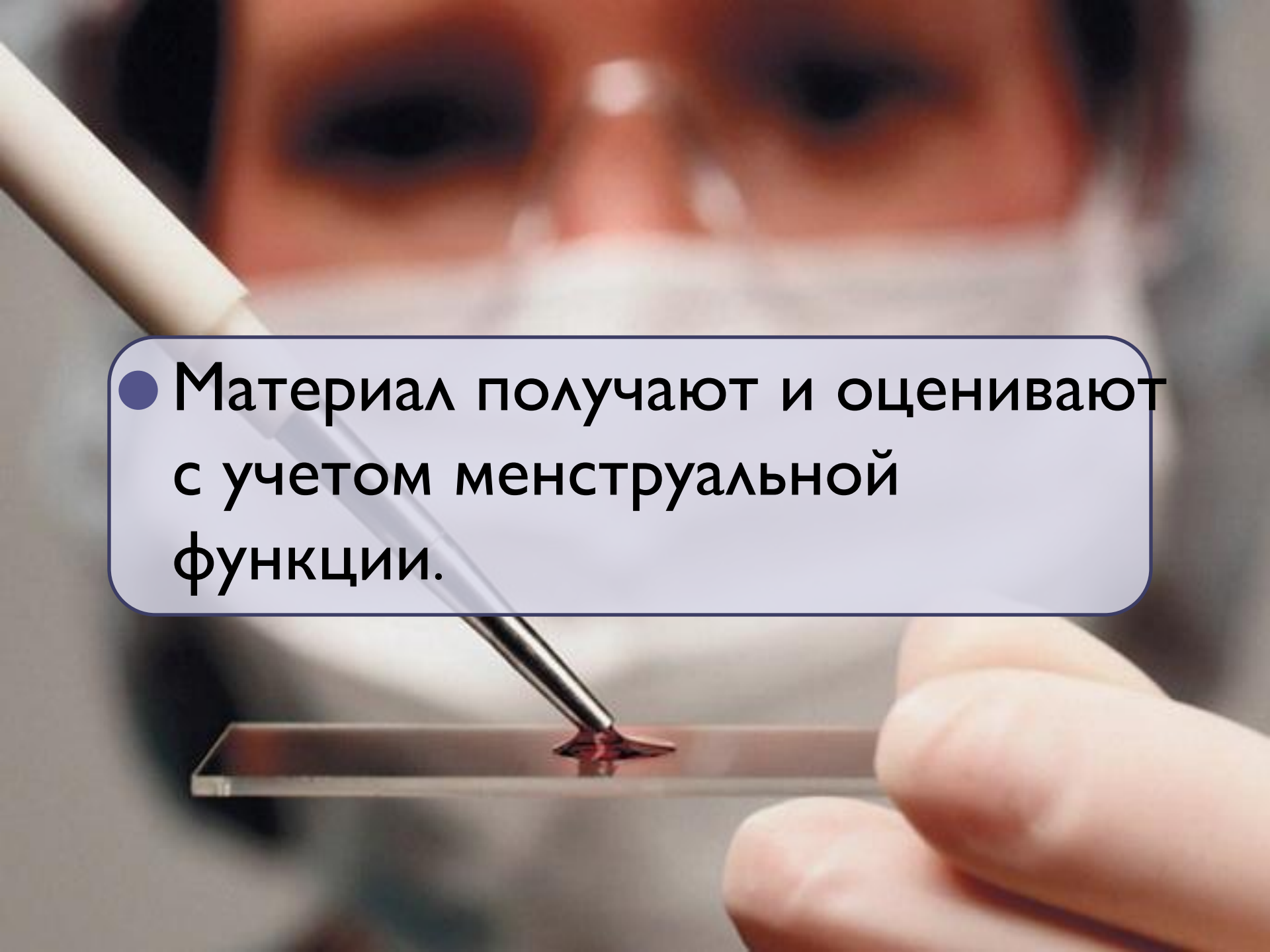
- Материал получают при эрозиях , язвах , подозрении на рак.
- Предварительно удаляют элементы воспаления и некротические массы.
- Делают соскоб с пораженного очага и готовят мазки.


Для исследования материала из **полости матки** используют:

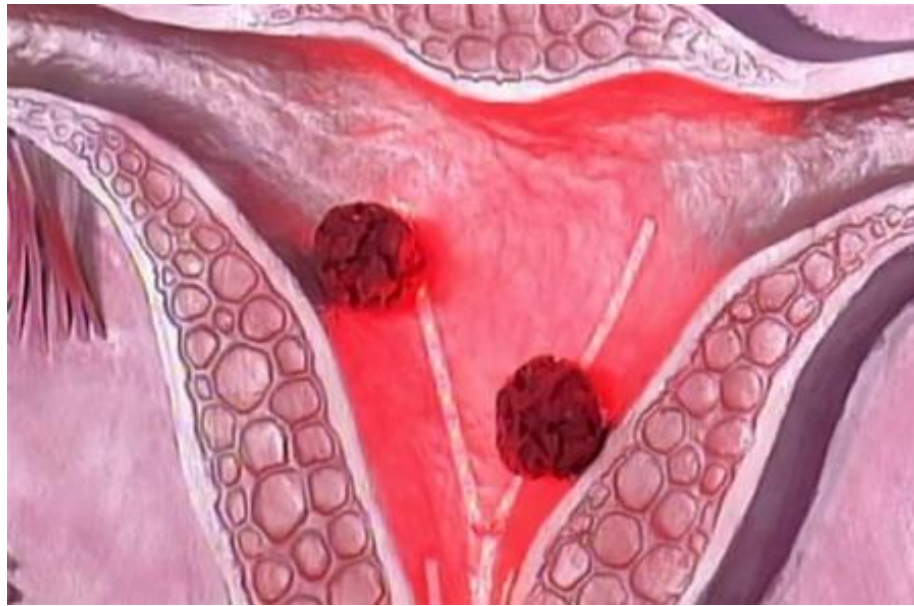- отпечатки диагностического соскоба;
- аспират, отпечатки с внутриматочных контрацептивов;
- отпечатки или соскобы с поверхности разреза биоптата опухоли, полученного при операционном вмешательстве.



- 
- **Эффективность цитологических методов исследования в значительной степени зависит от качества полученного материала, полностью обусловлено опытом специалиста, выполняющего процедур.**

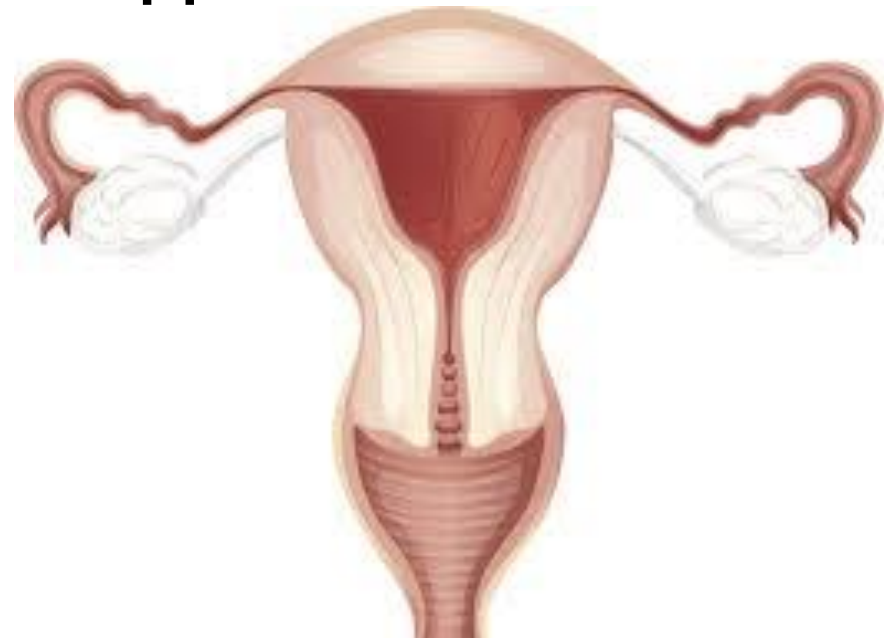- 
- Материал получают и оценивают с учетом менструальной функции.


- 
- Преимущество имеют наиболее простые и доступные способы получения материала, и, прежде всего, получение аспирата из полости матки с помощью шприца емкостью 20мл и канюли от шприца Брауна.

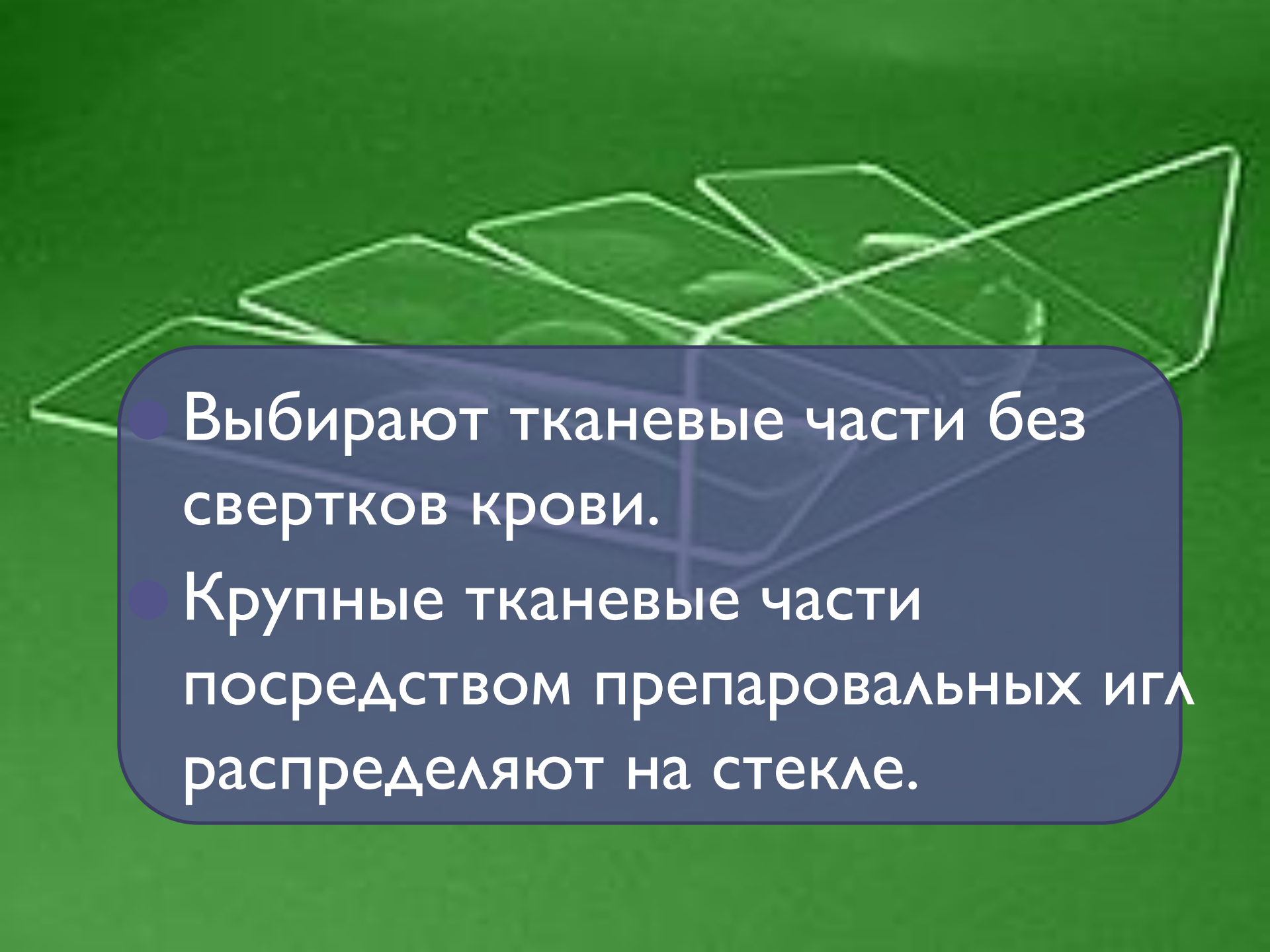


- Введенную в полость матки канюлю продвигают до дна матки и трубных углов, где чаще всего возникают очаги гиперплазии и рака.


- Материал также забирают со всех стенок матки.
- Постепенно вытягивая поршень шприца и медленно поворачивая наконечник канюли, получают материал из разных отделов полости матки.



- 
- **Перед выводом инструмента из полости матки оттягивания поршня приостанавливают, чтобы предотвратить попадание в шприц содержимого шейки матки и влагалища.**

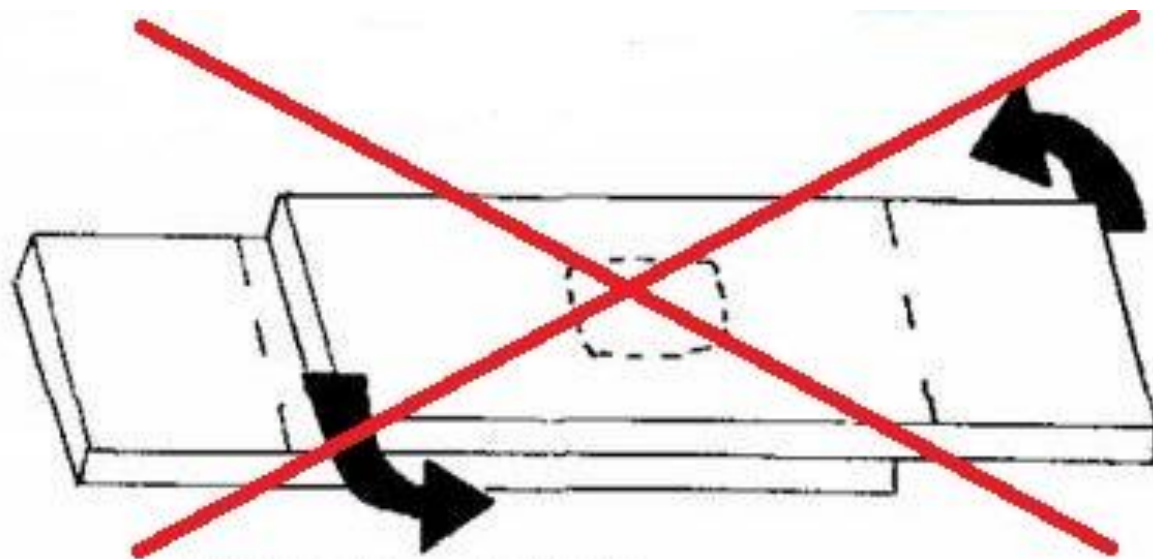
- 
- Выбирают тканевые части без свертков крови.
  - Крупные тканевые части посредством препаровальных игл распределяют на стекле.


- **Весь полученный аспират растягивают на максимальное количество предметных стекол, распределяя его как можно более тонким слоем.**





- **Материал нельзя раздавливать между стеклами.**



The background features a stylized, glowing medical illustration of the female reproductive system, including the uterus and ovaries, rendered in shades of blue and white. Two large, circular, textured structures, likely representing ovaries, are positioned at the top, glowing with a warm orange and yellow light. The central text is contained within a white rounded rectangle with a dark border.

**Цитологическая  
классификация при  
предраковых  
заболеваниях женских  
половых органов**

Согласно классификации Папаниколау цитологические заключения распределяются на 5 групп:


1) цитологическая картина нормальная;


2) наблюдаются морфологические изменения клеток эпителия, обусловленные воспалением.

3) в препарате определяются единичные клеточные элементы с признаками атипии, однако диагноз установить не возможно (назначается повторное цитологическое исследование);

4) в препарате определяются отдельные клетки с признаками злокачественности;

5) в препаратах есть большое количество редких и комплексов раковых клеток (диагноз злокачественной опухоли не вызывает сомнений).

- 
- **Классификация Бетесда**  
позволяет цитологу предоставить более подробную характеристику препаратов мазков и патологического процесса в материале из шейки матки.



**Согласно этой классификации  
предлагается не включать  
следующие характеристики:**

- а) оценку качества препарата;**
- б) основные категории;**
- в) описание диагноза.**

# Оценка качества

## препарата:

- материал полноценный;
- цитологическая оценка возможна, но ограничена (назвать причину);
- материал неполноценный (указать причину).

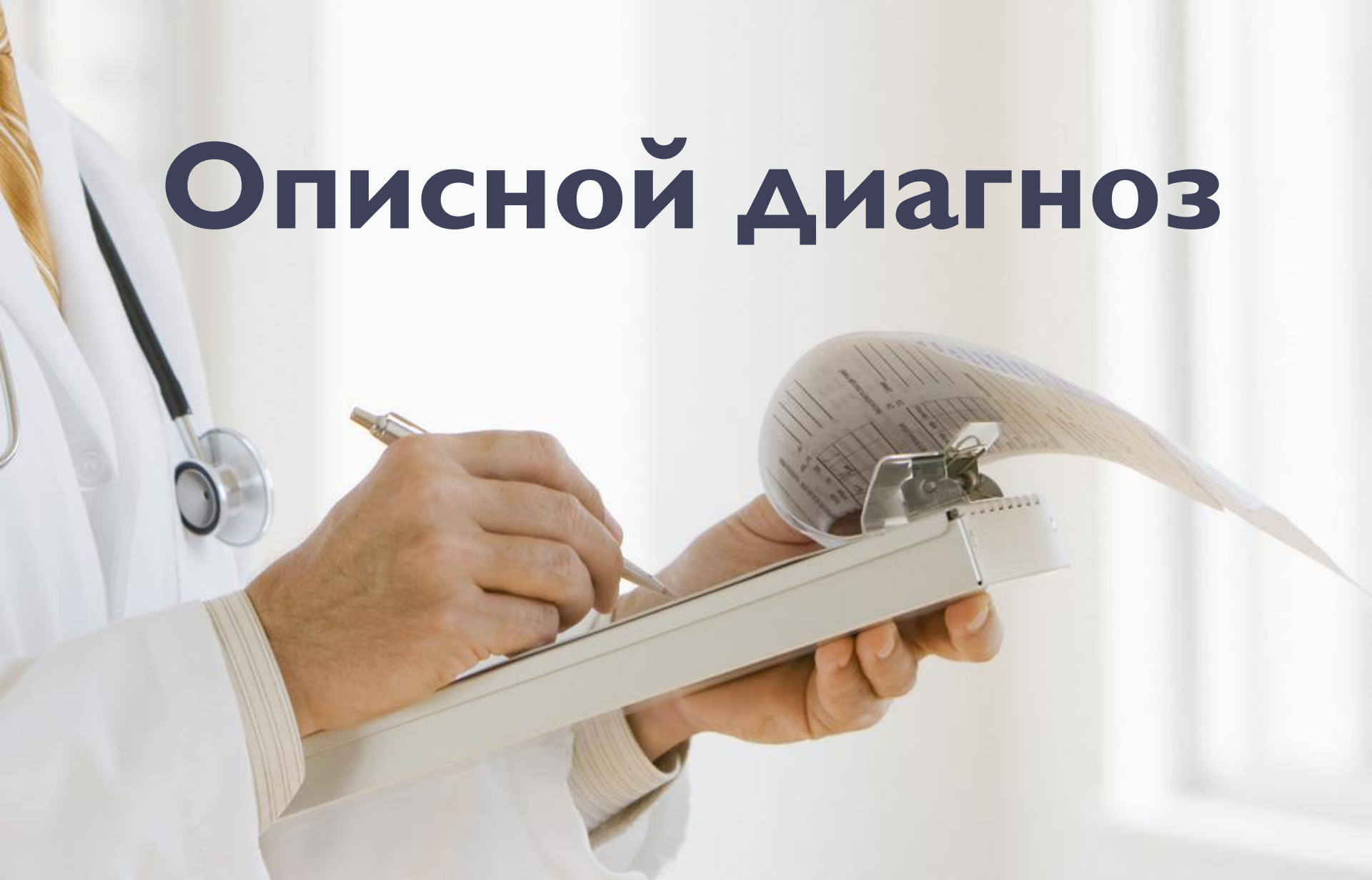

# Основные категории:

- в пределах нормы;
- доброкачественные изменения клеток (смотри описание диагноза);
- патология эпителиальных клеток (смотри описание диагноза).



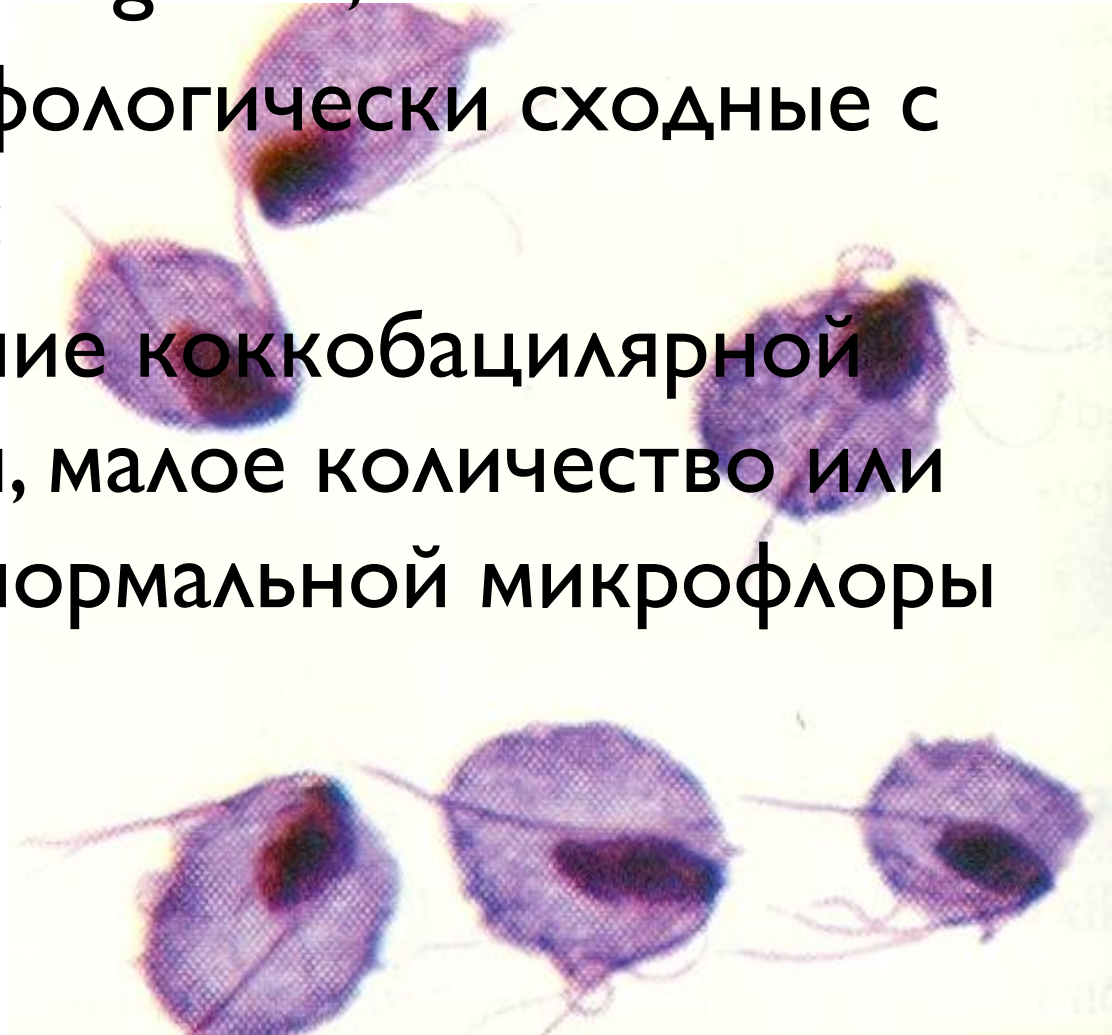
# Описной диагноз



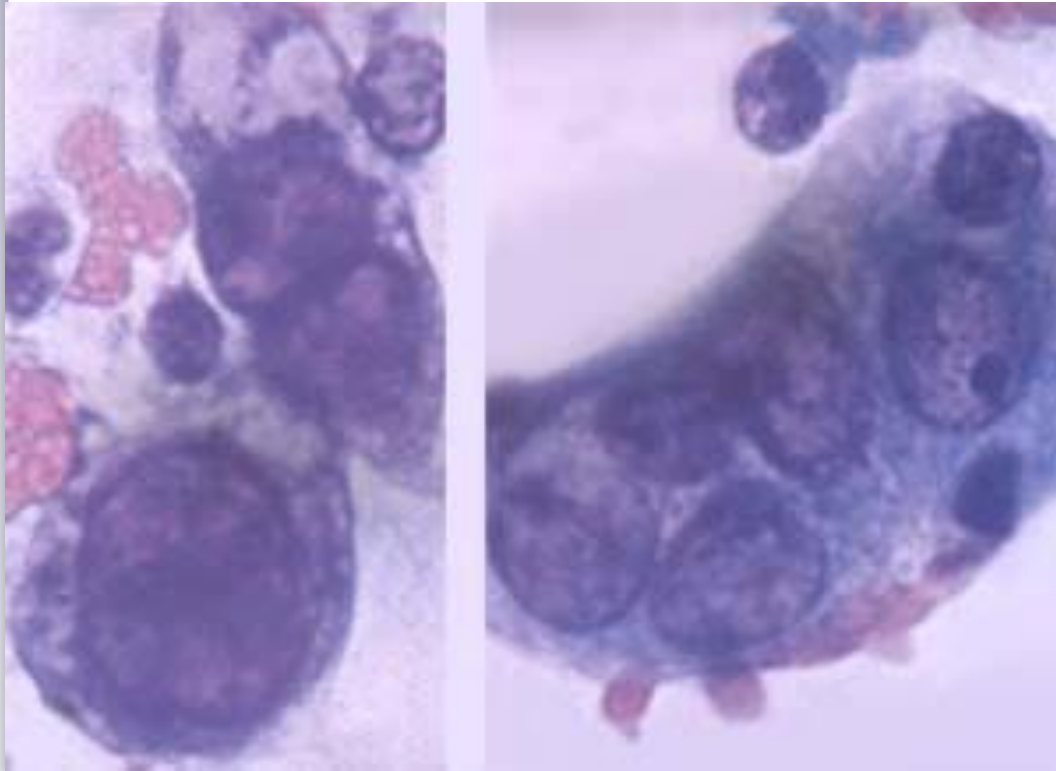
# **Доброкачественные изменения**

## В результате инфекций:

- *Trichomonas vaginalis*;
- Грибы, морфологически сходные с *Candida spp.*;
- Преобладание коккобацилярной микрофлоры, малое количество или отсутствие нормальной микрофлоры влагалища;



- Бактерии, морфологически сходные с *Actinomyces* spp.;
- Клеточные изменения, характерные для *Herpes simplex virus*;
- Другие



# Примечание:

- **папилломовирусные** изменения отнесены к патологии эпителиальных клеток.
- **реактивные изменения**, связанные с: воспалением (включая репаративные процессы);
- атрофия с воспалением («атрофический вагинит»);
- **лучевые изменения**;
- изменения, связанные с внутриматочной спиралью, другие.

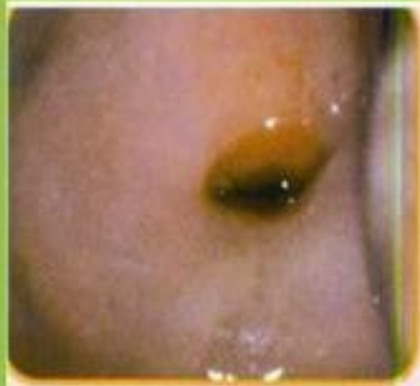**Патология  
эпителиальных  
клеток**

# Оценить патологию клеток плоского эпителия:

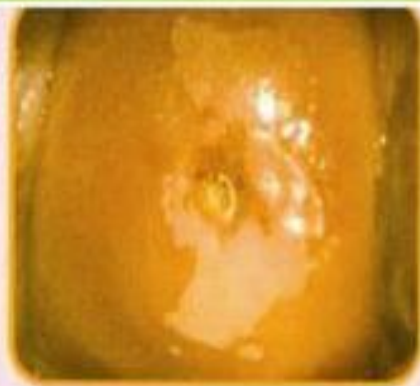- Слабовыраженная патология клеток плоского эпителия, включая слабую дисплазию (атипии) - CIN - I , изменения, связанные с папиллома вирусной инфекцией;

- **Выраженная патология клеток плоского эпителия включая умеренную дисплазию (атипии) - CIN – II;**
- **Выраженная дисплазия (атипия) - CIN - III и Ca in situ;**
- **Плоскоклеточный рак.**



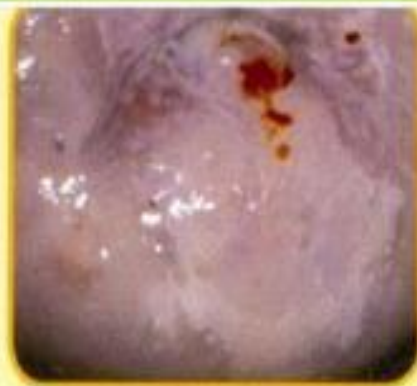


Нормальная шейка матки

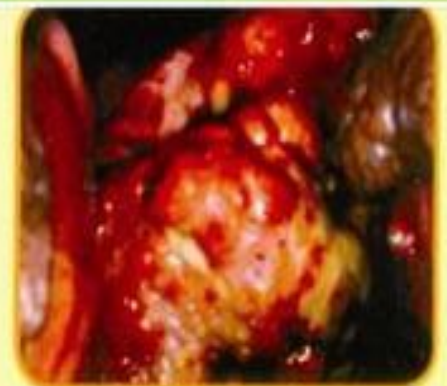


ЦИН 1\* и фоновые заболевания шейки матки:

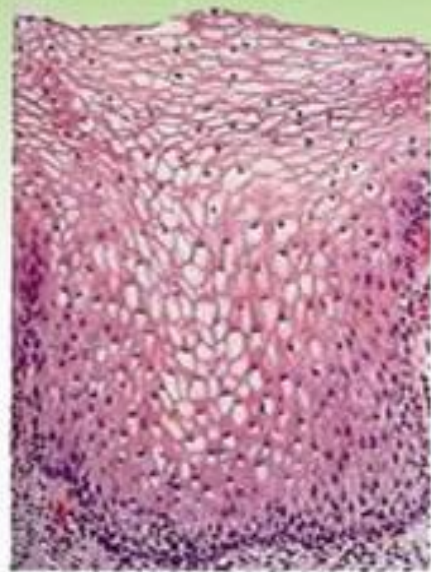- эктропион
- эрозия шейки матки
- лейкоплакия
- дискератоз



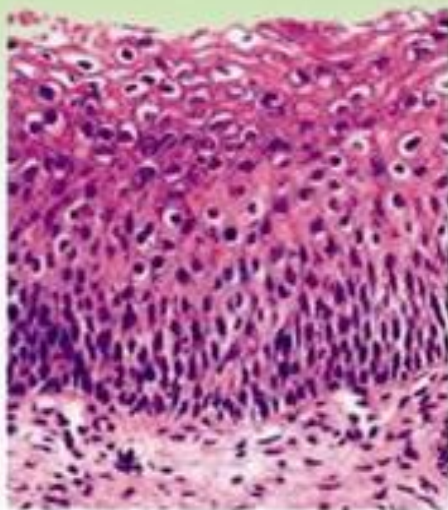
ЦИН 2, 3 (средняя и тяжелая дисплазий)



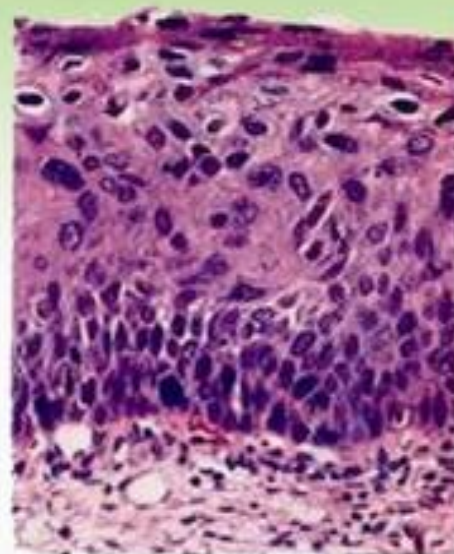
Инвазивный рак шейки матки



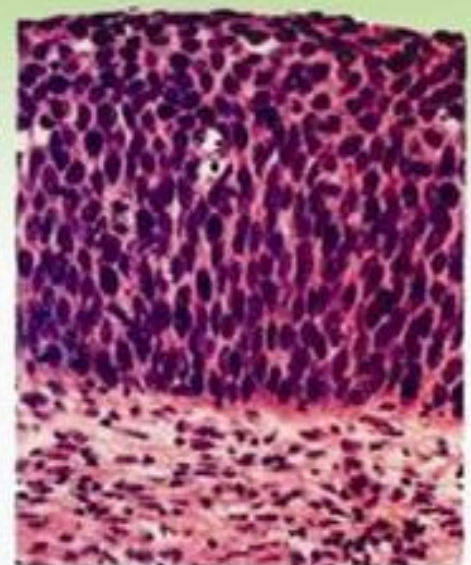
Normal



CIN I



CIN II



CIN III

# **Патология клеток железистого эпителия**

# Оценить:

- клетки эндометрия, цитологически доброкачественные у женщин в менопаузе;
- клетки железистого эпителия с атипией неясного генеза;
- аденокарцинома эндоцервикса;
- эндометральная аденокарцинома;
- аденокарцинома внематочного происхождения,
- другие злокачественные опухоли.

# Гормональная оценка,

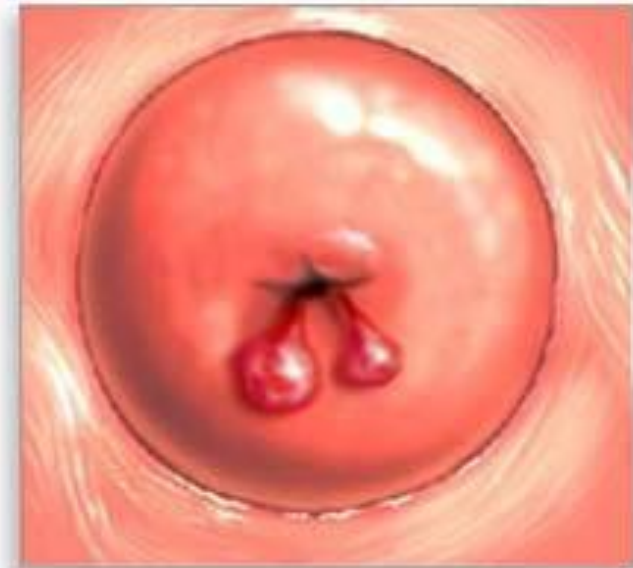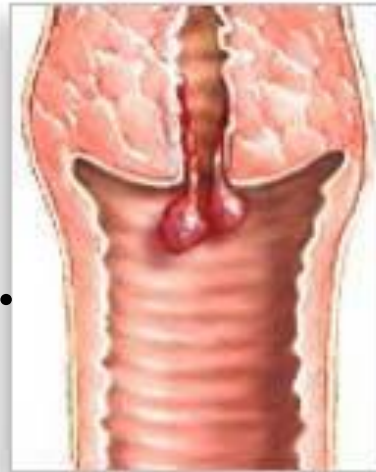(проводится только по вагинальными мазками)

- Гормональный тип мазка соответствует возрасту и клиническим данным.
- Гормональный тип мазка не соответствует возрасту и клиническим данным.
- Гормональная оценка невозможна (указать причину).

# К предраковым состояниям шейки матки также относятся:

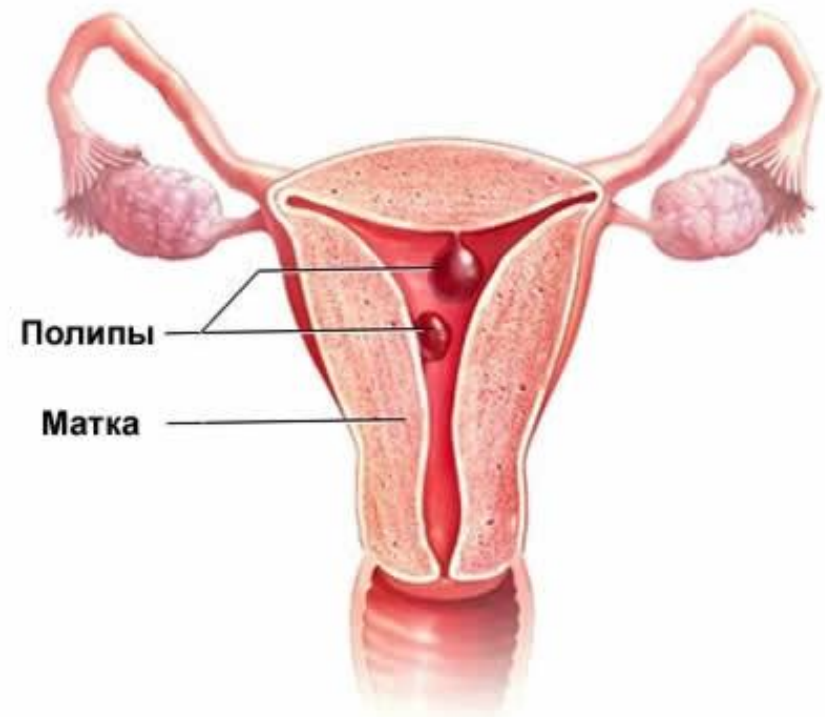
- железистые эрозии (псевдоэрозия, железисто - мышечная гиперплазия, эндоцервикоз);
- лейкоплакия;
- полипы;
- папилломы;
- кондиломы.

Полипы шейки матки



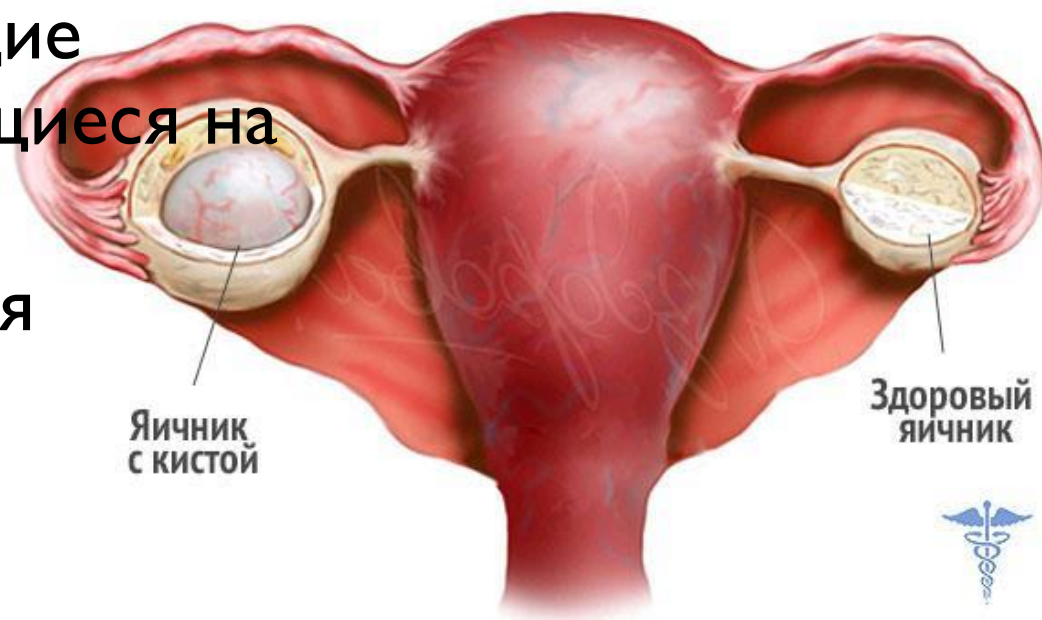# Предраковые состояния тела матки включают:

- железистую гиперплазию;
- атипичную железистую гиперплазию (аденоматоз);
- аденоматозные ПОЛИПЫ.



# К предраковым заболеваниям яичников относятся:

- серозные цистаденомы;
- муцинозные цистаденомы;
- эндометриоидные доброкачественные кисты;
- пролиферирующие опухоли, находящиеся на границе с раком;
- гранулоклеточная опухоль.



**Цитологическая  
классификация  
злокачественных  
опухолевых заболеваний  
женских половых органов**



# Среди злокачественных эпителиальных новообразований шейки матки выделяют:

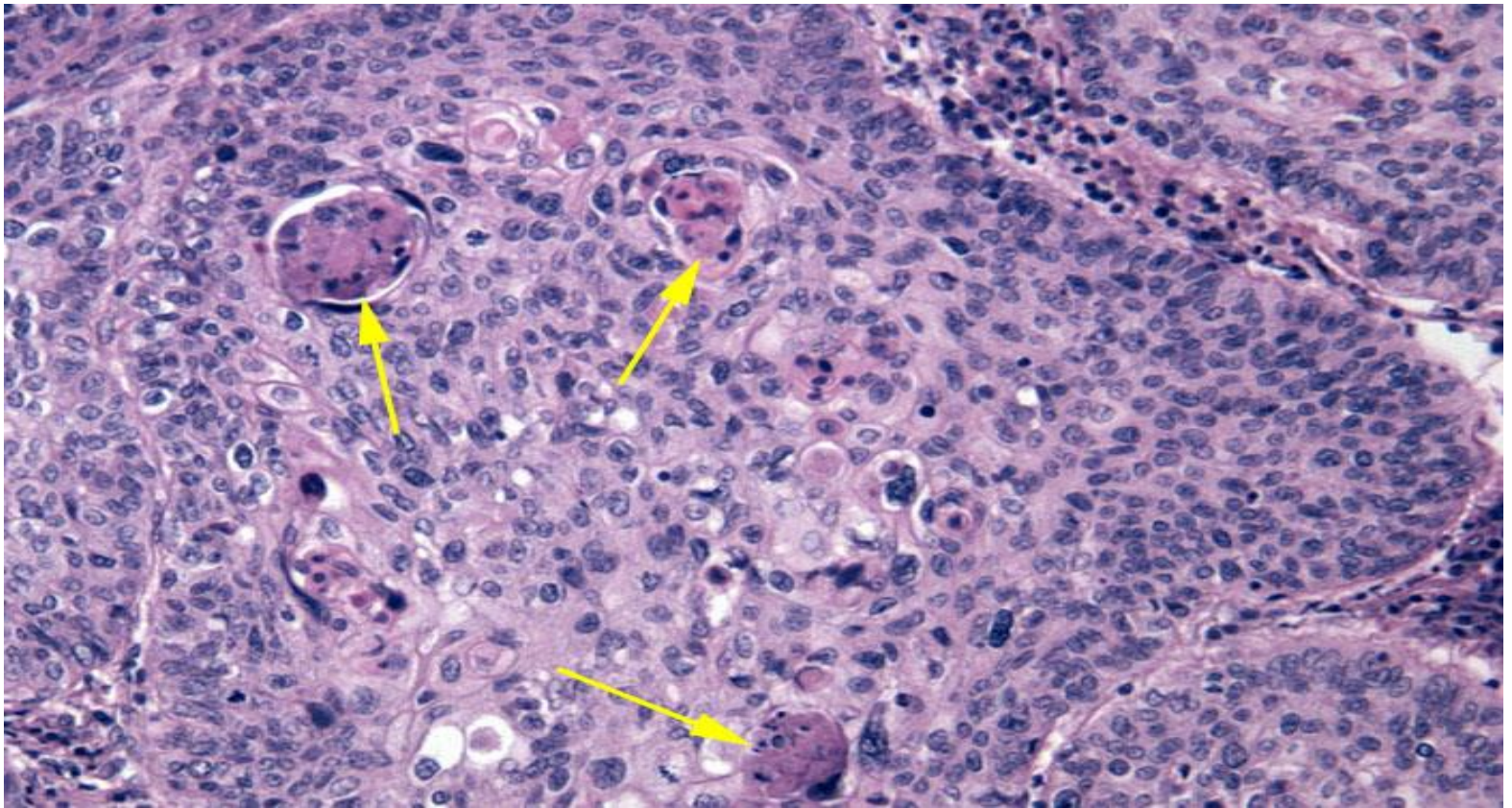
## □ I. Преинвазивный рак

(интраэпителиальный рак, болезнь Боуэна, предраковая анаплазия, рак in situ, рак начинающийся).

## □ 2 . Инвазивные формы рака:

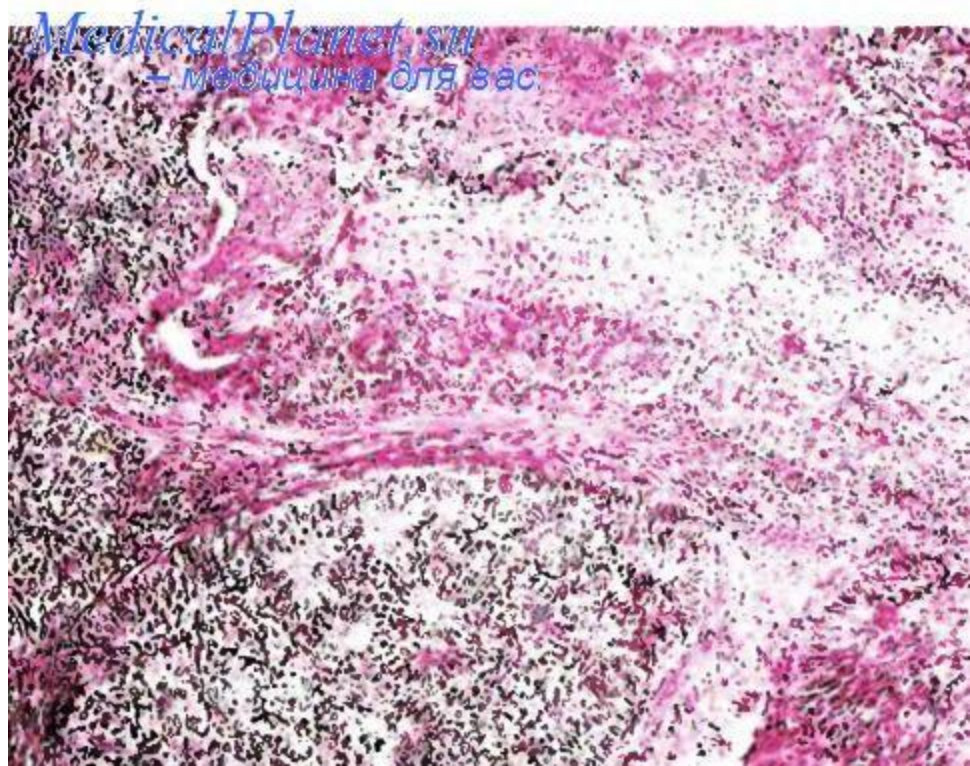
### а) плоскоклеточный рак:


- Ороговевающий (эпидермоидный)
- Без ороговения





б) аденокарцинома (злокачественная аденома, аденоматозный рак, слизистый рак)

в) низкодифференцированный (незрелый, мелкоклеточный, базальноклеточный, веретеноподобноклеточный, анапластический).



- 
- ✓ В влагалищной части шейки матки возникают преимущественно плоскоклеточные формы рака;
  - ✓ В цервикальном канале - железистые.

- 
- Не исключена возможность развития железистого рака во влагалищной части шейки матки на месте железистых эрозий, а в цервикальном канале - плоскоклеточного рака с участками многослойного плоского эпителия.



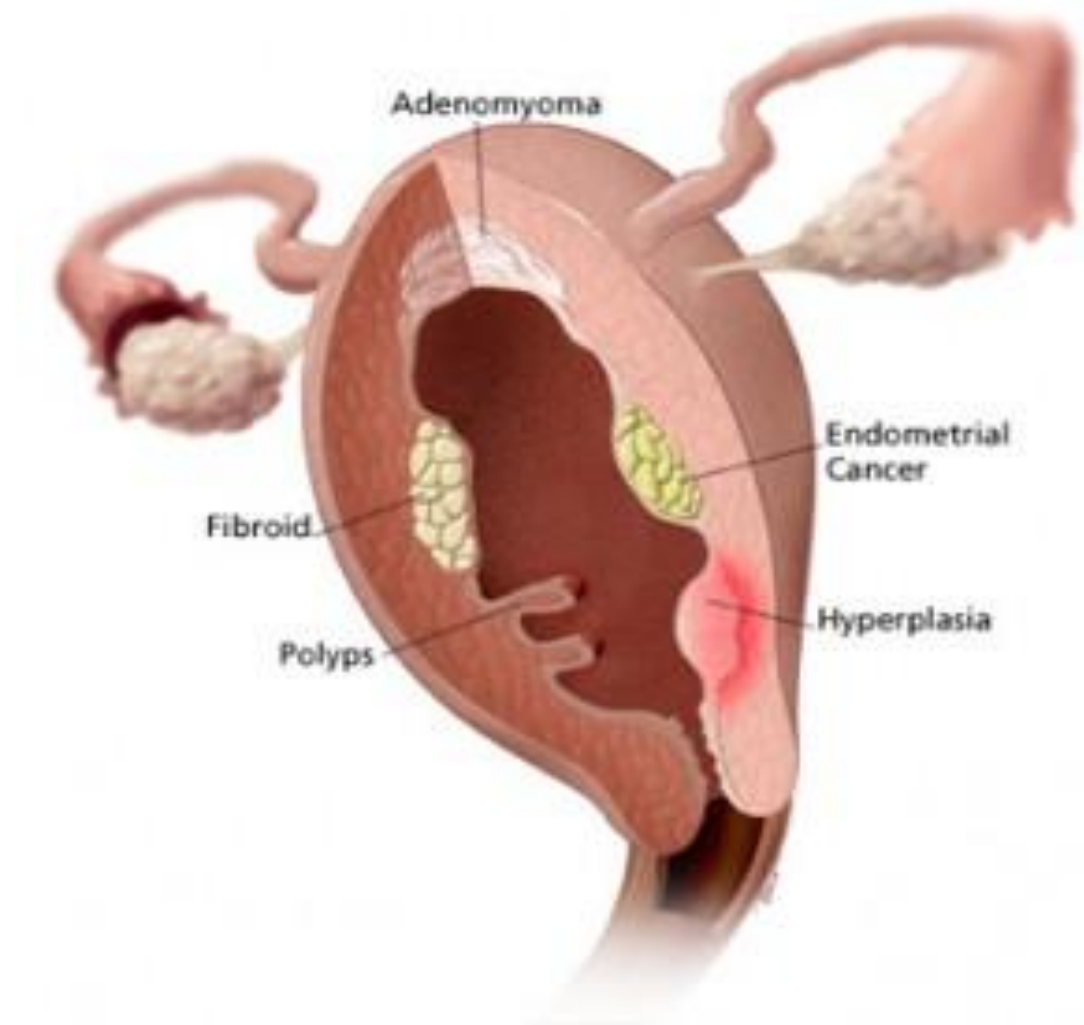
**Рак эндометрия** разделяется на следующие виды:

**I. Аденокарцинома:**

- а) с высокой степенью дифференцировки клеток паренхимы;
- б) с умеренной степенью дифференцировки клеток паренхимы;
- в) с низкой степенью дифференцировки клеток паренхимы.

**2 . Светлоклеточный рак**

**3 . Недифференцированный рак**



## **4 . Плоскоклеточный рак:**

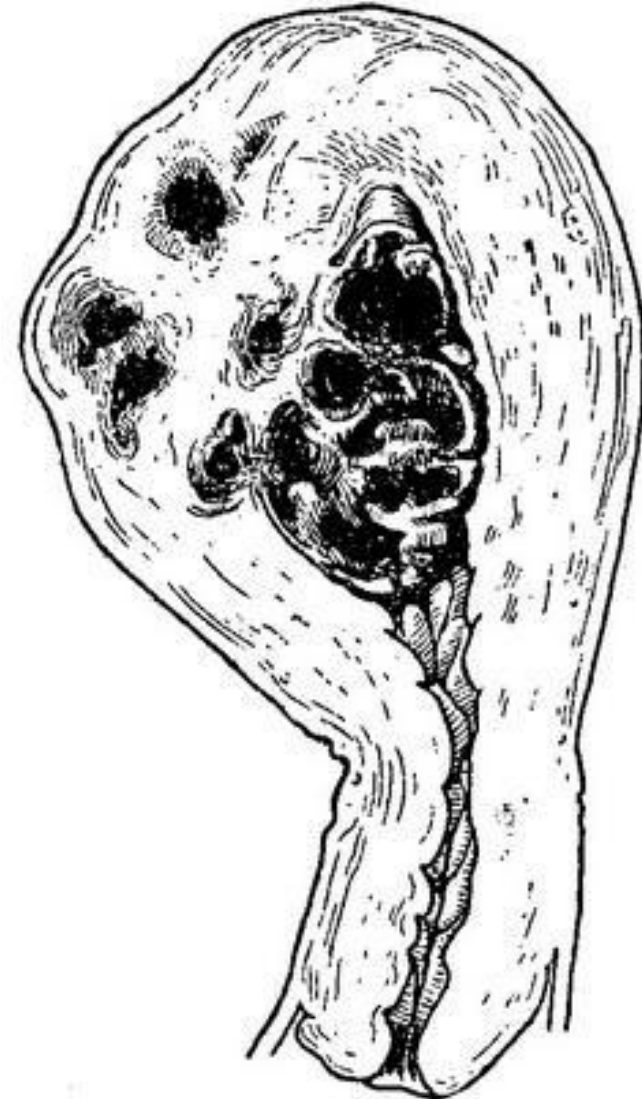
- а) ороговевающий ;
- б) неороговевающий .

**5 . Железистоплоскоклеточный рак** (аденоакантокарцинома, мукоэпидермоидная карцинома).



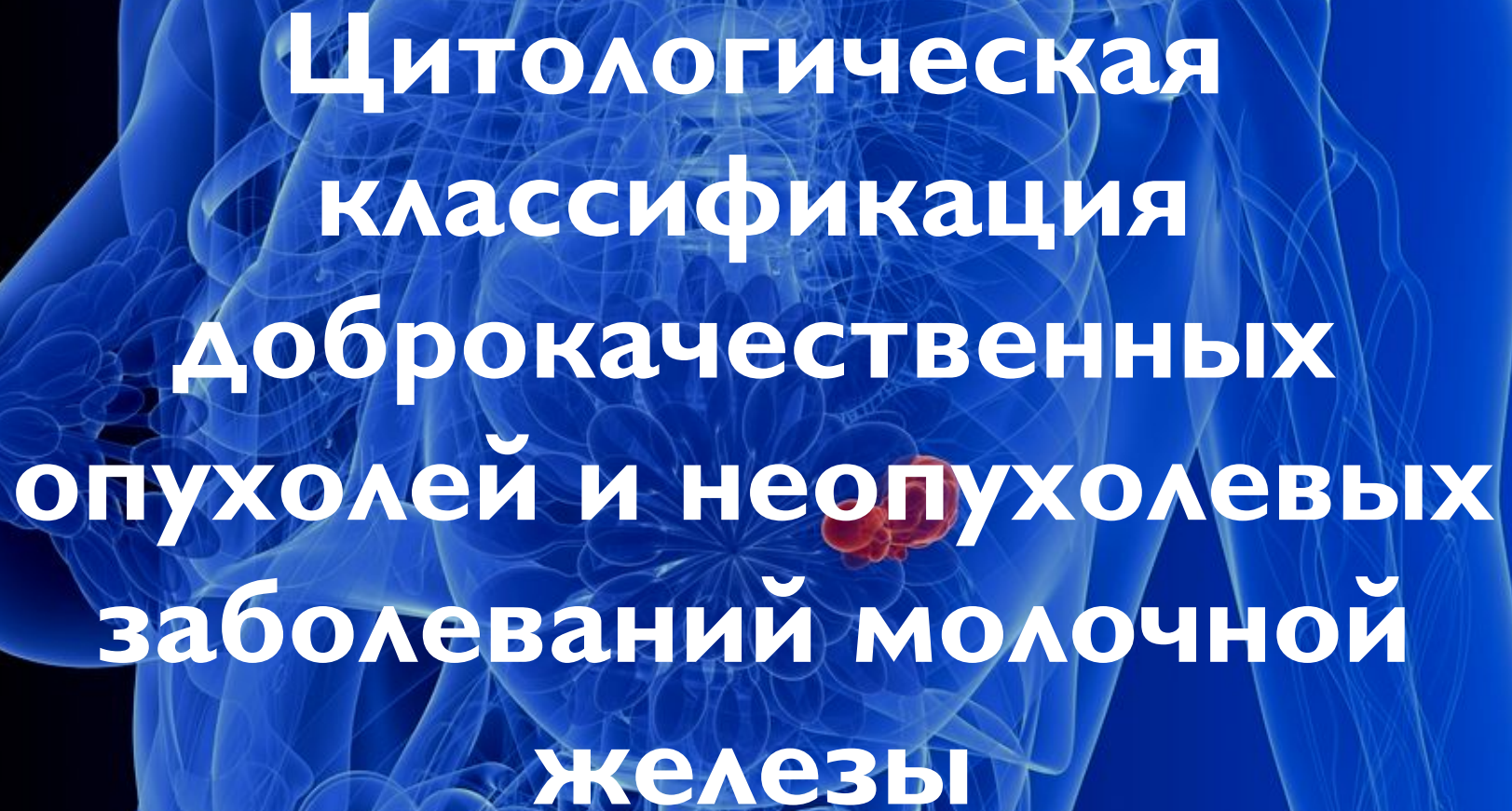
Среди злокачественных  
новообразований **тела матки**  
также выделяют:

- 1 ) хорионэпителиома;
- 2 ) саркомы.

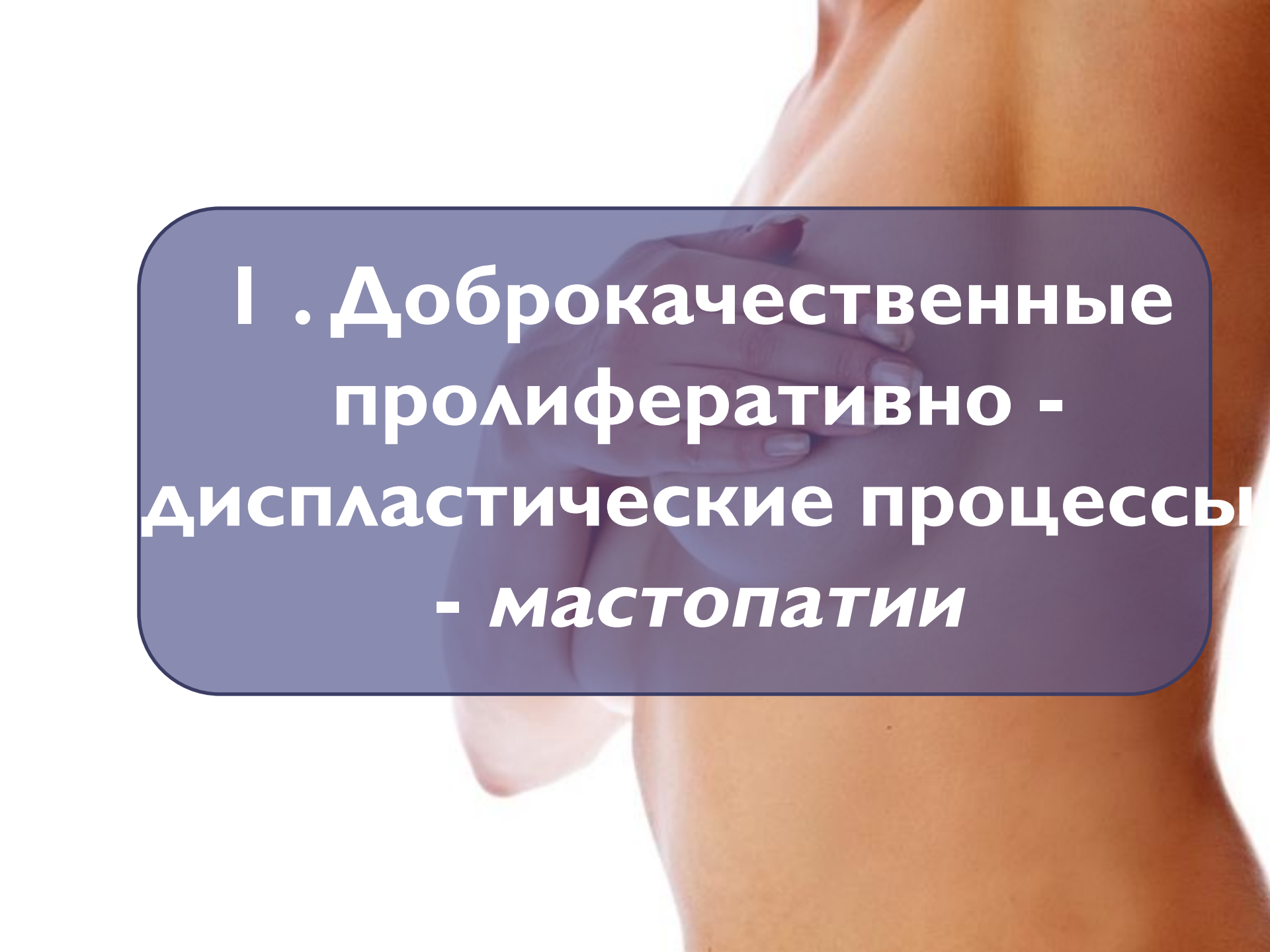


# **Злокачественные опухоли яичников:**


- 1) цистаденокарциномы;**
- 2) муцинозные карциномы;**
- 3) эндометриоидная аденокарцинома;**
- 4) светлоклеточный  
(мезонефроидный) рак;**
- 5) низкодифференцированный рак.**

An anatomical illustration of a human torso, rendered in a semi-transparent blue style. The internal organs, including the lungs, heart, and digestive system, are visible. A small, red, irregularly shaped mass is highlighted on the right breast, representing a tumor. The background is a solid dark blue.

**Цитологическая  
классификация  
доброкачественных  
опухолей и неопухолевых  
заболеваний молочной  
железы**



**I . Доброкачественные  
пролиферативно -  
диспластические процессы  
- *мастопатии***

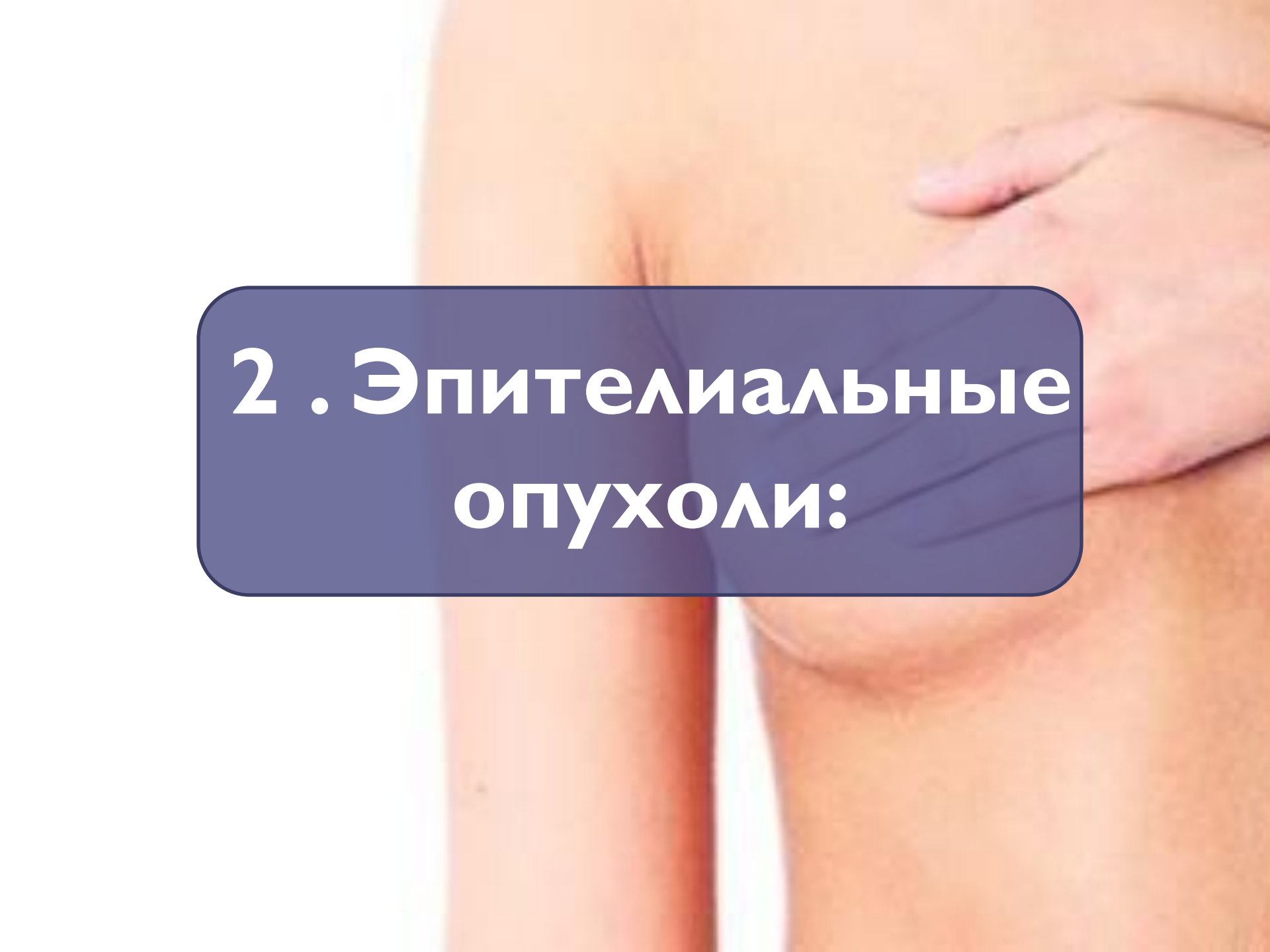


## **А. Прролиферативно - диспластические процессы протокового и железистого эпителия молочной железы:**

- 1) мастопатия с простой пролиферацией эпителия
- 2) мастопатия с пролиферацией эпителия по типу умеренной дисплазии (Д2)
- 3) мастопатия с пролиферацией эпителия по типу выраженной дисплазии (Д3)

## **Б. Пролиферативные изменения в эпителии выстилки кист:**

- 1) киста с простой пролиферацией эпителия выстилки
- 2) киста с апокринизацией эпителия
- 3) киста с образованием капиллярных структур (киста капиллярная)
- 4) предраковая пролиферация эпителия выстилки кисты - тяжелая дисплазия (ДЗ).



## **2 . Эпителиальные опухоли:**

## А. Доброкачественные:

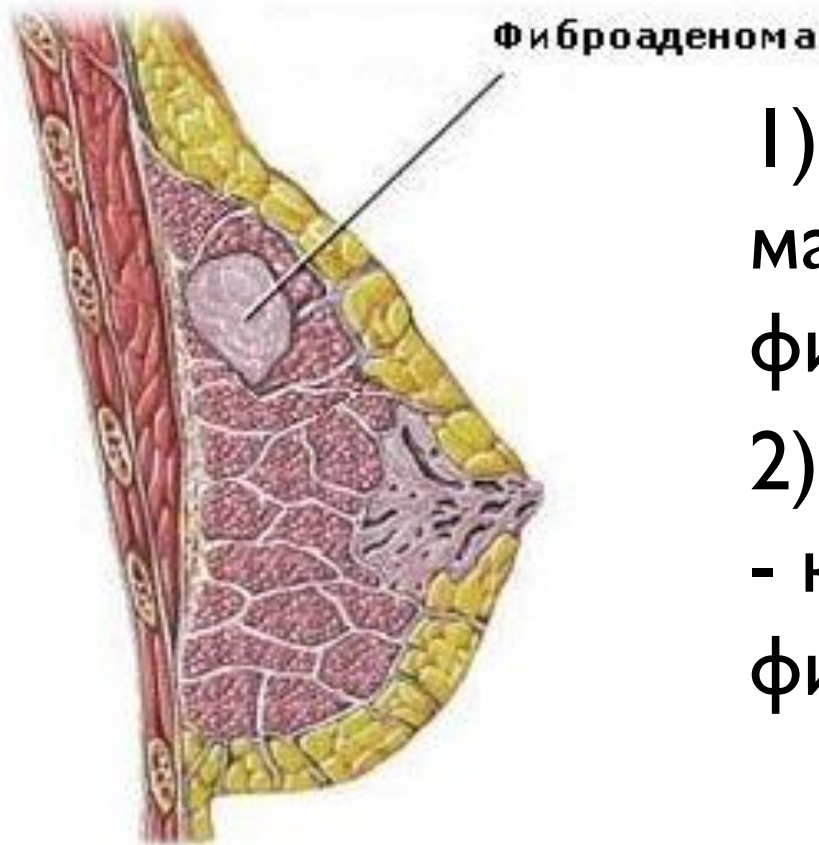
1) внутрипротоковая папиллома

2) аденома соска:


- ✓ с простой пролиферацией эпителия;
- ✓ с пролиферацией эпителия по типу умеренной дисплазии (Д2);
- ✓ с пролиферацией эпителия по типу тяжелой дисплазии (Д3).




### 3. Аденома железы:



- 1) Долевая (железистая) мастопатия и фиброаденома;
- 2) Кистозная (железисто-кистозная, кистозно-фиброзная) мастопатия.

The image shows a microscopic view of mammary gland tissue, characterized by numerous alveoli and ducts. A semi-transparent blue rounded rectangle is overlaid on the center of the image, containing white text. The text is arranged in four lines, describing the classification of malignant processes in the mammary gland.

**Злокачественные  
процессы в  
молочной железе  
можно разделить на:**



# I. Рак (с учетом степени дифференциации клеток паренхимы):

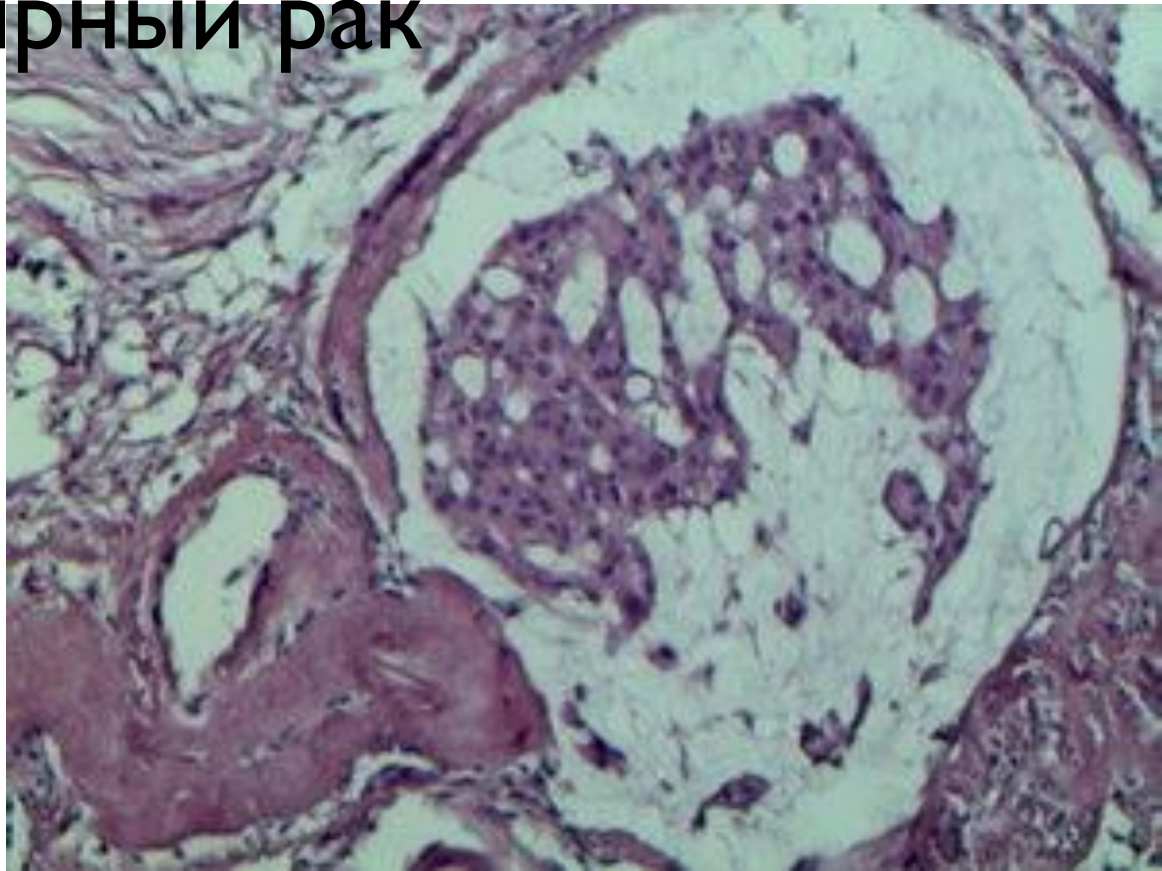
- а) с низкой степенью дифференцировки;
- б) с умеренной степенью дифференцировки;
- в) с высокой степенью дифференцировки.

2. Рак дольчатый

3. Слизистый рак

4. Папиллярный рак

5. Медуллярный рак



6. Скиррозный рак с мелких  
клеток

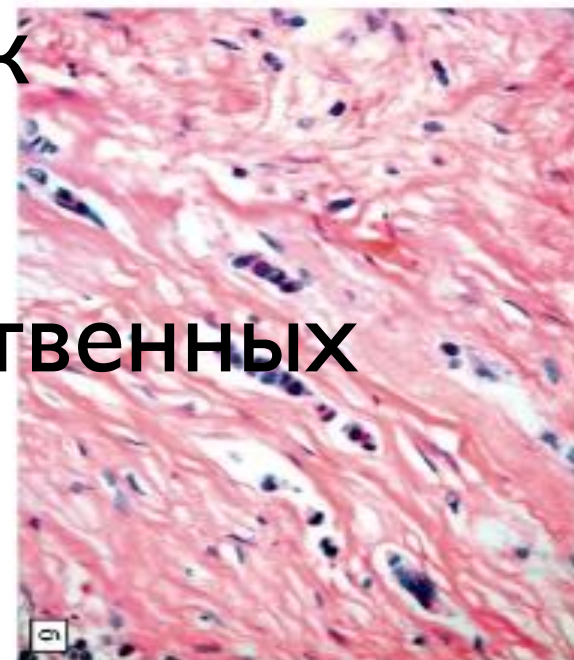
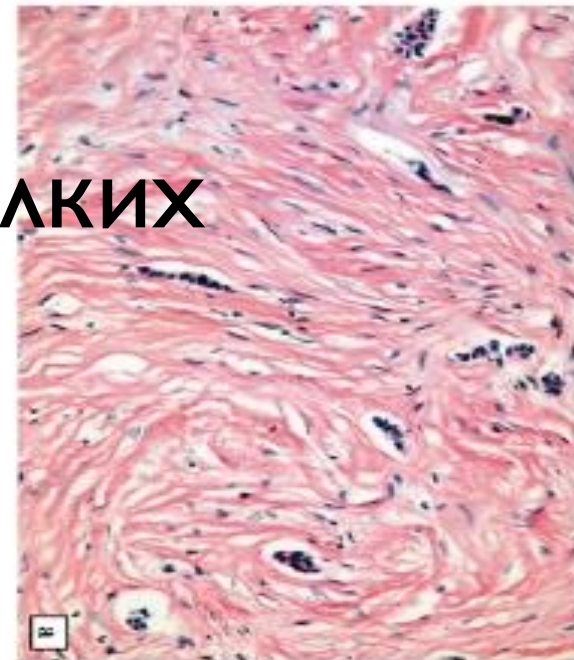
7. Аденокистозный рак

8. Апокриновый рак

9. Плоскоклеточный рак

10. Саркомы


11. Метастазы злокачественных  
опухолей



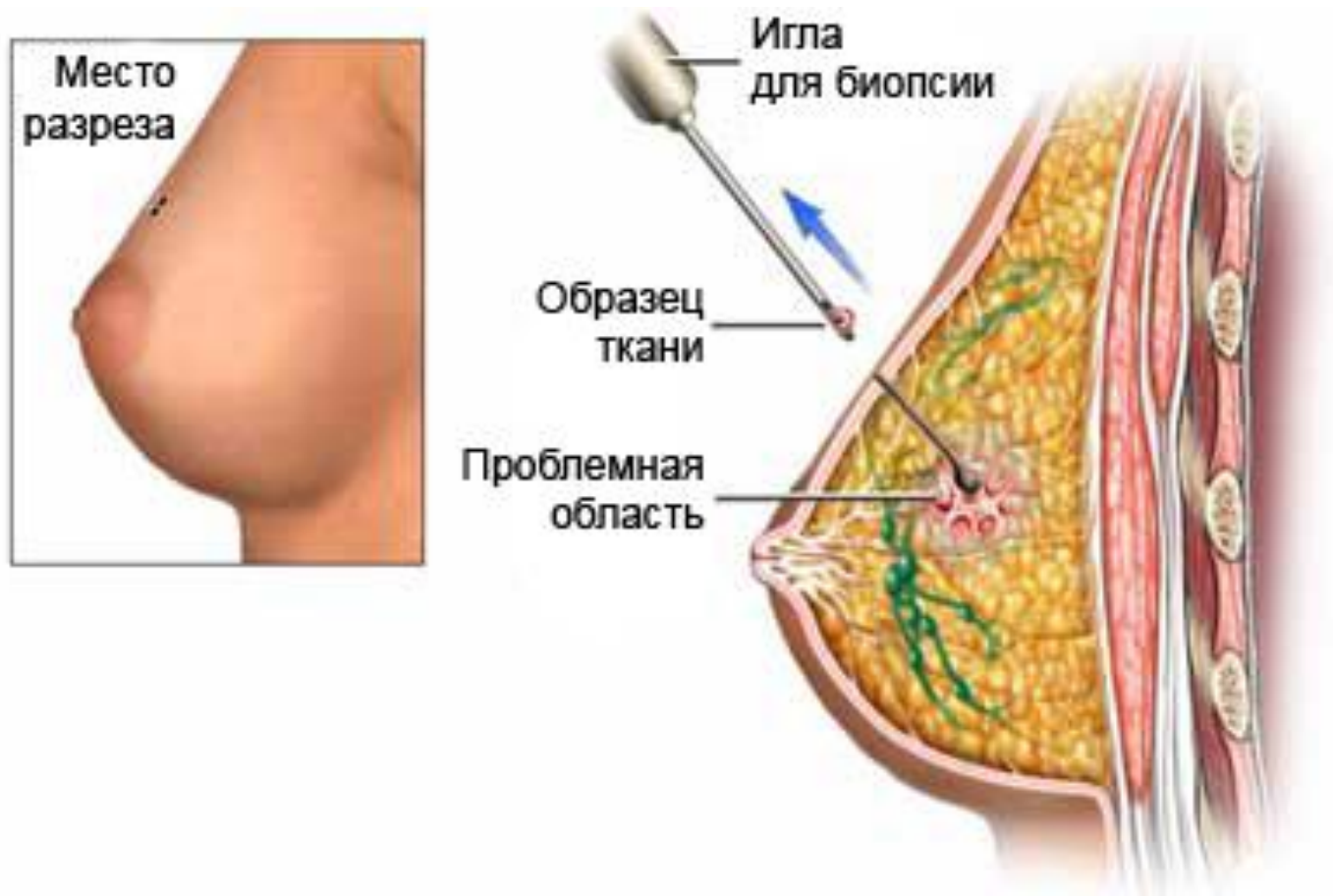
# Гистологические исследования

- Информативным методом диагностики патологии шейки матки и тела матки является гистологический метод.




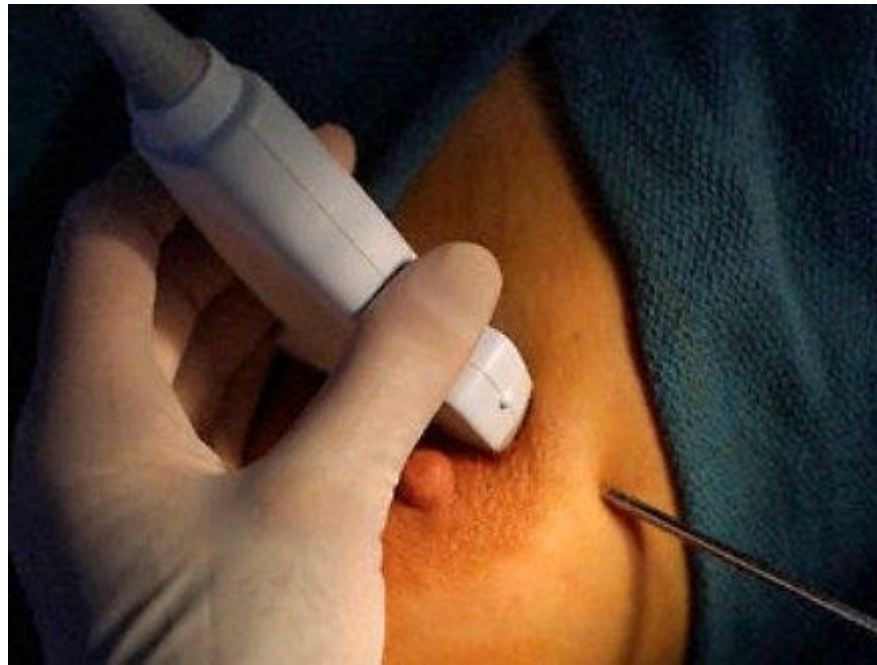- 
- **Гистологический метод** используется, как самостоятельный и как подтверждающий цитологическое заключение (референтный метод).

- Объектами исследования являются биопсийный и операционный материал.






- 
- Гинекологический материал, который направляется на гистологическое исследование, может быть двух видов:  
**фрагмент ткани**, который удален при диагностической биопсии и  
**операционный материал** после хирургического вмешательства.



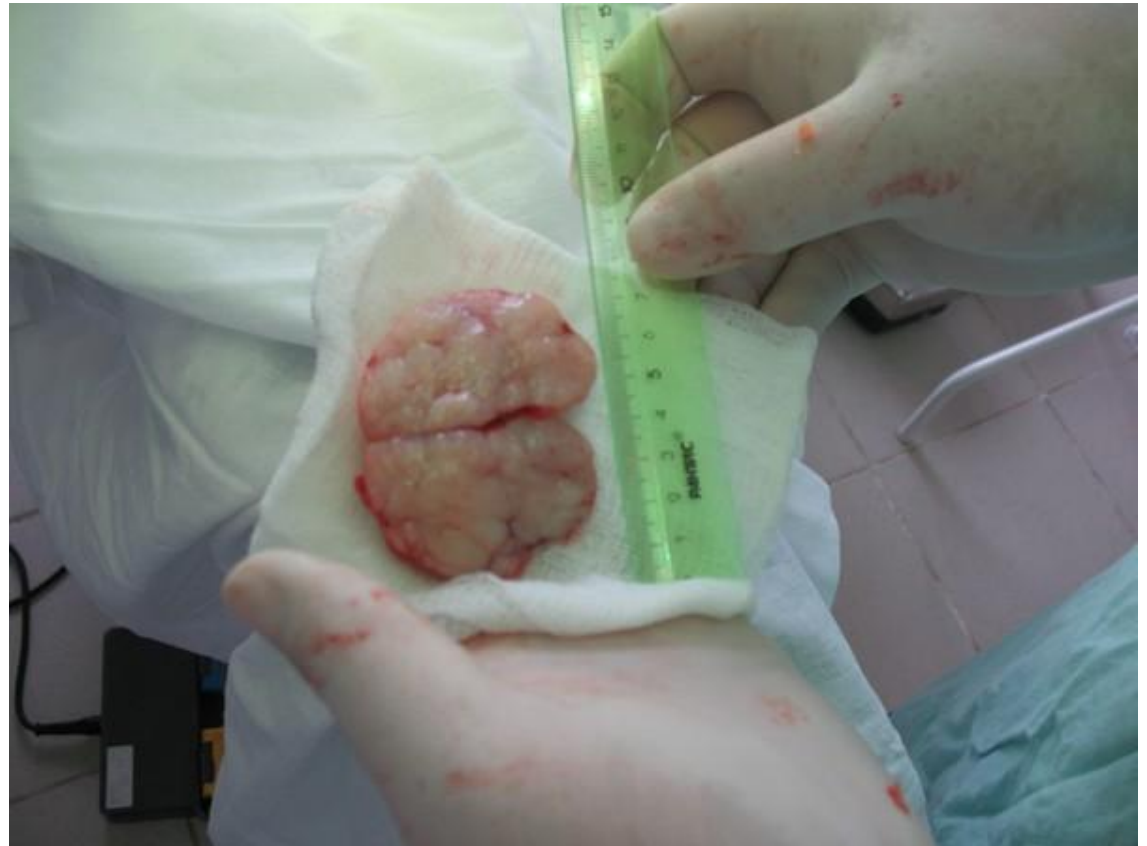- **Некоторые биопсии могут иметь терапевтическую цель, но основная задача биопсии - установление диагноза, что может иметь решающее значение в лечении болезни.**



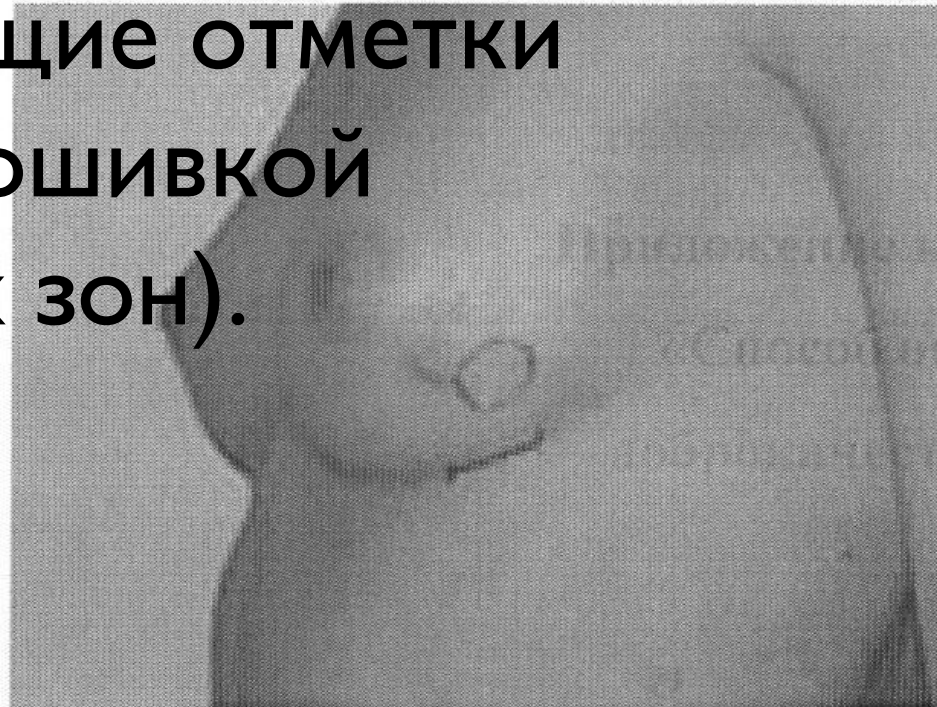При исследовании материала  
гистолог должен иметь  
информацию:

- об истории болезни
- характере патологического процесса
- четкое представление о том, откуда материал для исследования.


- Для операционного материала, который включает опухолевую ткань, необходимо отмечать **границы** распространения опухоли.

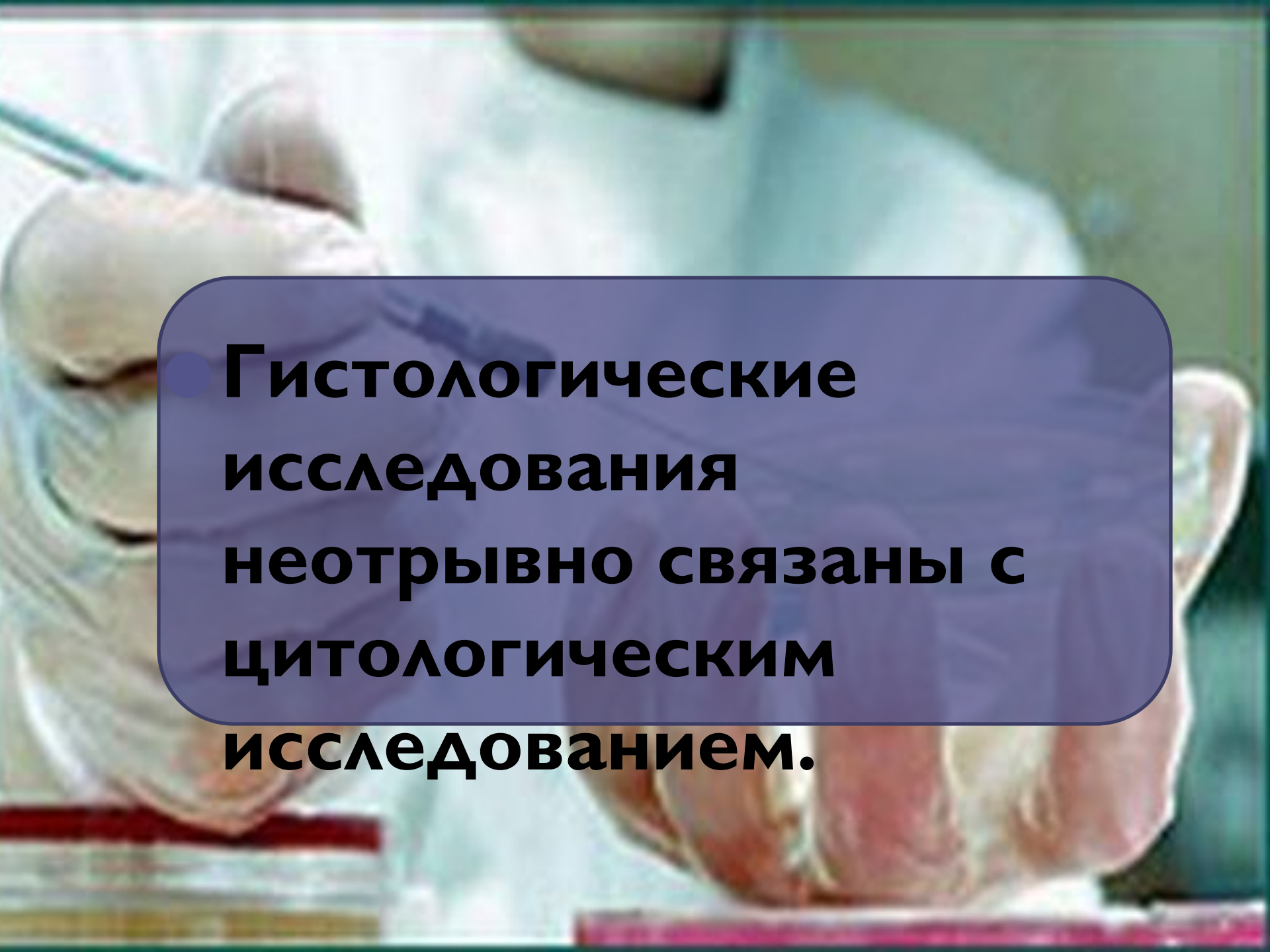



- При необходимости исследования границ патологического процесса хирург должен сделать соответствующие отметки (например, прошивкой определенных зон).



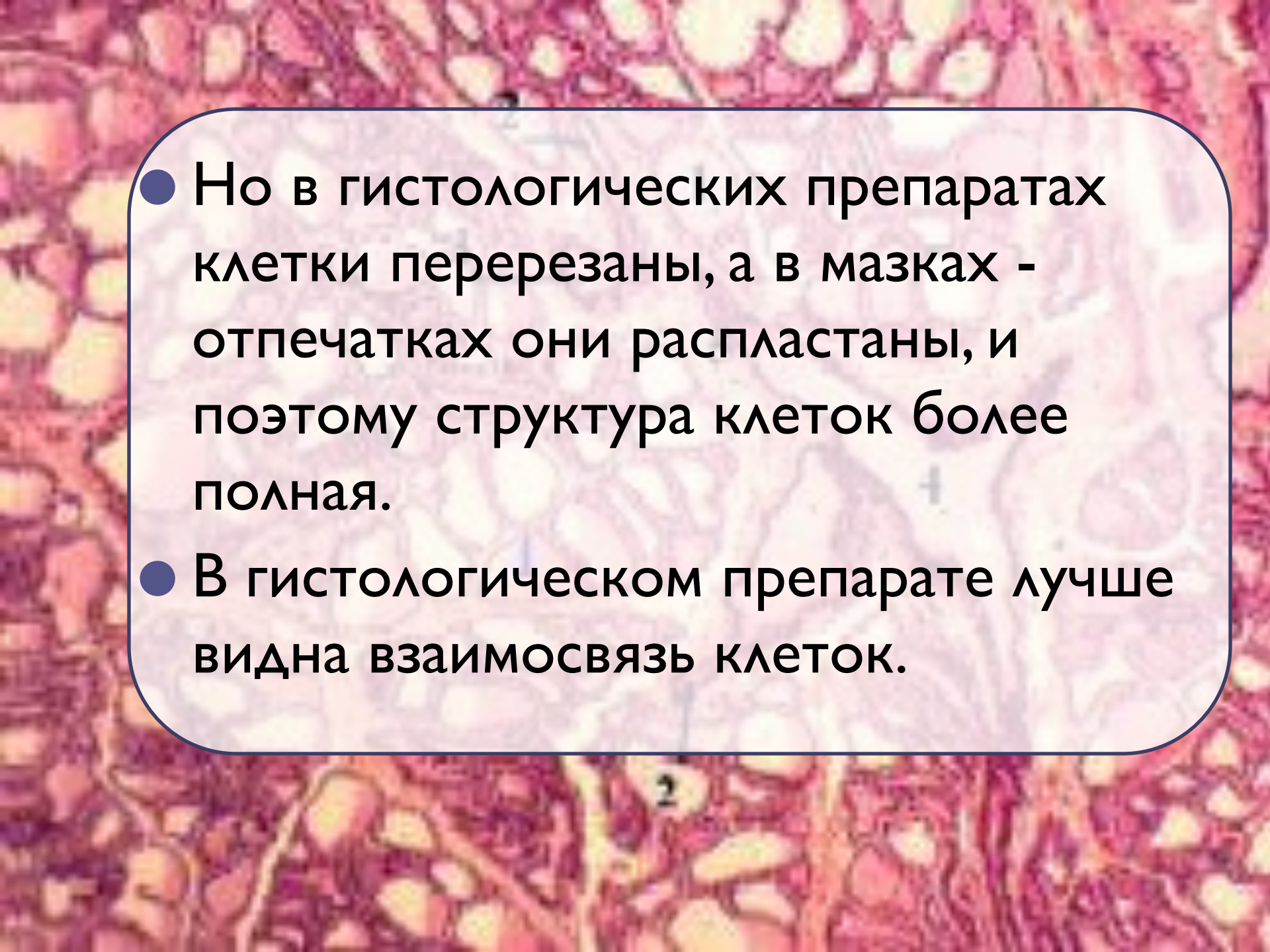
Фиг. 2

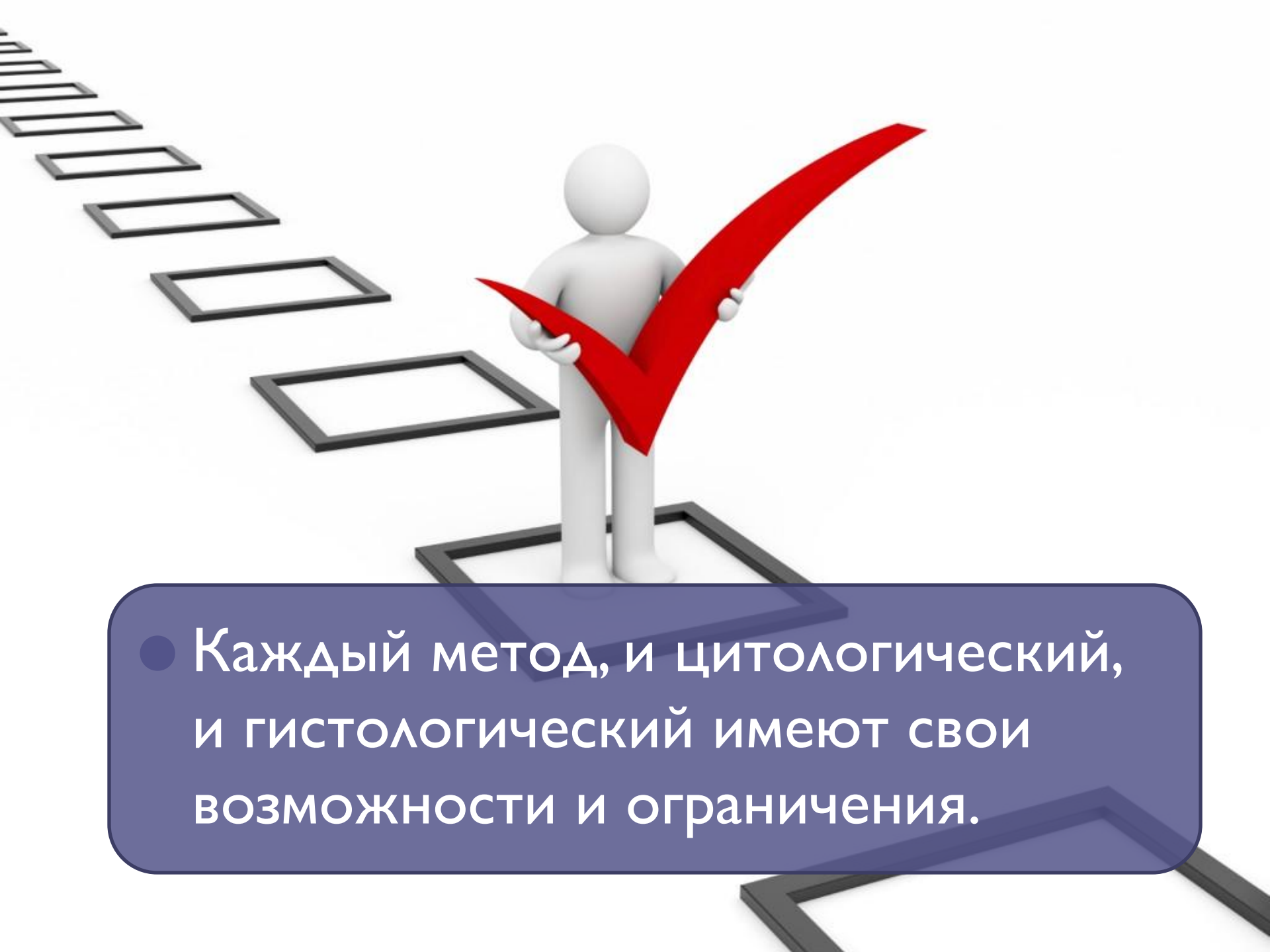
- 
- В противном случае могут возникнуть трудности в правильной ориентации блока.

- 
- **Гистологические исследования неотрывно связаны с цитологическим исследованием.**


- 
- Патологическая гистология, которая предусматривает микроскопическое исследование патологически измененных тканей, в равной степени предполагает прицельное изучение клеток тканей.




- 
- Но в гистологических препаратах клетки перерезаны, а в мазках - отпечатках они распластаны, и поэтому структура клеток более полная.
  - В гистологическом препарате лучше видна взаимосвязь клеток.



- Каждый метод, и цитологический, и гистологический имеют свои возможности и ограничения.

- 
- Необходимо корректно использовать оба метода на каждом этапе, а не противопоставлять их друг другу.

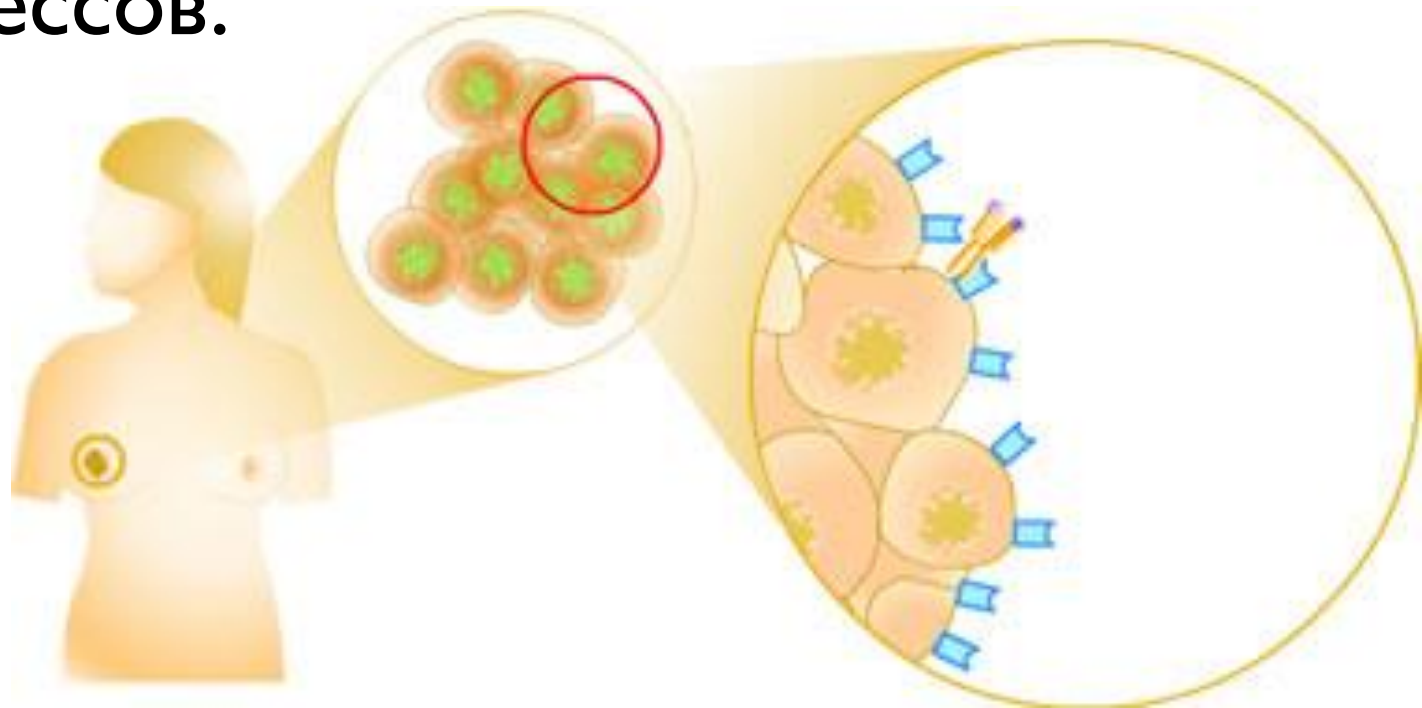
- 
- ✓ Следует **всегда помнить** о принципах обратной связи с клиникой и помнить, что любой морфологический вывод (цитологический и гистологический) имеет клиническую ценность .
  - ✓ Нужно только его умело использовать на каждом этапе обследования и лечения больного.


# Иммуногистохимическая диагностика опухолевых процессов




● **Гормонотерапия является одним из распространенных методов лечения новообразований репродуктивных органов.**

- **Определение рецепторов к эстрогенам (РЭ) и прогестерону (РП) в настоящее время является обязательным для успешного гормонального лечения опухолевых процессов.**



- 
- Разработаны иммуногистохимические методики определения РЭ и РП в клетках опухолей, фиксированных в формалине и залитых в парафин.



- 
- **Активная форма стероидного гормона проникает сквозь мембрану клетки, в цитоплазме связывается с рецептором, и возникший комплекс переходит в ядро, определяет специфический ответ клетки, и где рецептор, имеющий белковую природу, определяется иммуногистохимическим методом.**

# Иммуногистохимический

метод имеет ряд важных


преимуществ:

Главные из них включают возможность:

- определение морфологических структур, экспрессирующих рецепторов ;
- в большей информативности в прогностическом отношении и в меньшей вероятности получения ложных результатов, кроме того,
- его проведение значительно дешевле.

A close-up photograph of a laboratory setup. In the foreground, several test tubes are visible, each containing a different colored liquid: green, blue, orange, and yellow. To the right, a larger glass flask contains a reddish-orange liquid. The background is slightly blurred, showing more laboratory equipment. A dark blue rounded rectangle is overlaid in the center of the image, containing the text 'Онкомаркеры' in white.

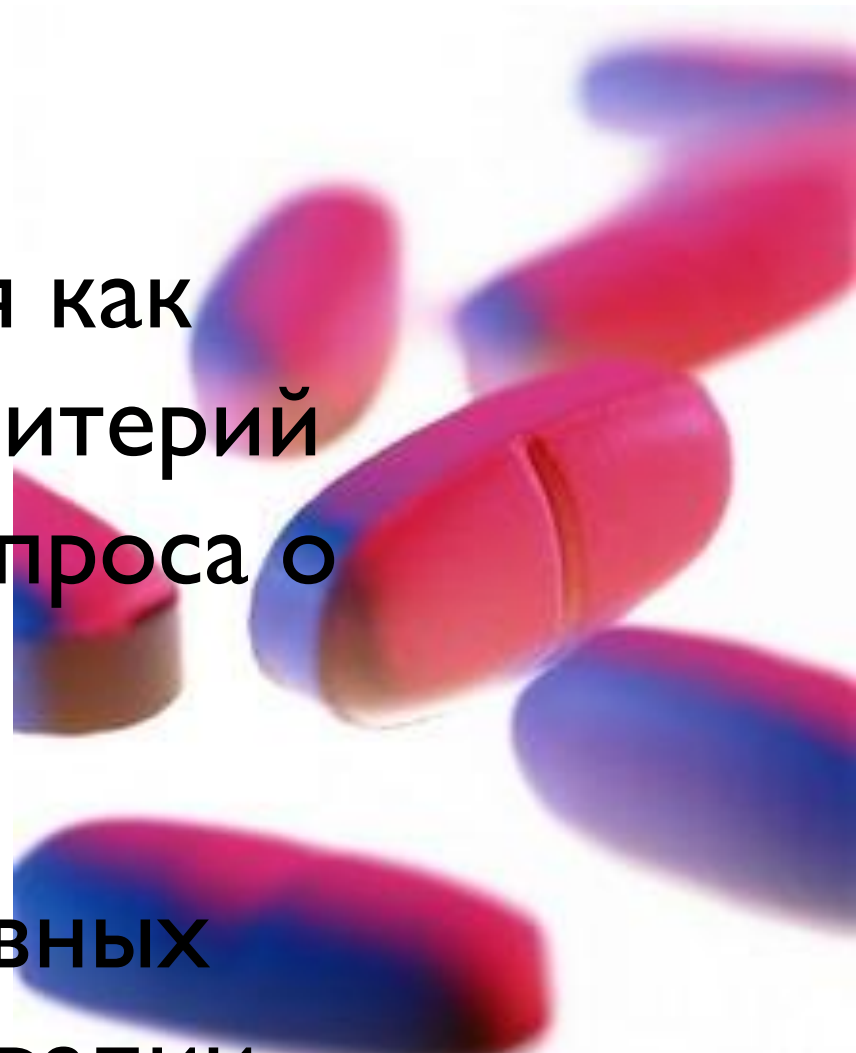# Онкомаркеры


The background of the slide features a complex, three-dimensional molecular model. It consists of numerous atoms represented by spheres in shades of red, grey, and white, connected by thin, semi-transparent rods. The molecules are scattered across the frame, with some appearing in sharp focus in the foreground and others blurred in the background, creating a sense of depth. The overall color palette is dark, with deep reds and blues, which makes the lighter-colored atoms stand out.


# **Применение определения онкомаркеров**

- Возникновение, рост, рецидивы и метастазирование злокачественных новообразований сопровождаются изменениями в организме, которые приводят к появлению тех или иных веществ в ответ на возникновение опухоли или соединений синтезированных ней. Их называют **маркерами опухолевого роста** или «опухолевыми маркерами» (онкомаркерами).

- **Определение онкомаркеров рассматривается как объективный критерий для решения вопроса о своевременном проведении противорецидивных курсов химиотерапии.**




- 
- **Даже небольшие по размеру метастазы, которые не обнаруживаются при клиническом осмотре и не диагностируются методами диагностики, как правило, сопровождаются ростом концентрации онкомаркеров.**




# **Требования к проведению анализа**





1 . Пациент не должен употреблять алкоголь, выполнять тяжелую физическую работу и находиться в состоянии психо-эмоционального возбуждения. Нужно выяснить, принимает ли пациент какие-либо лекарства и учесть их действие.

2 . Кровь забирают на анализ натощак, с учетом суточных ритмов: с 8 до 10 часов утра.



3. К биоматериалу (цельная кровь, сыворотка) должен прилагаться сопроводительный бланк (или направление) с указанием фамилии и инициалов пациента, № истории болезни, диагноза, вида исследования и фамилии врача.

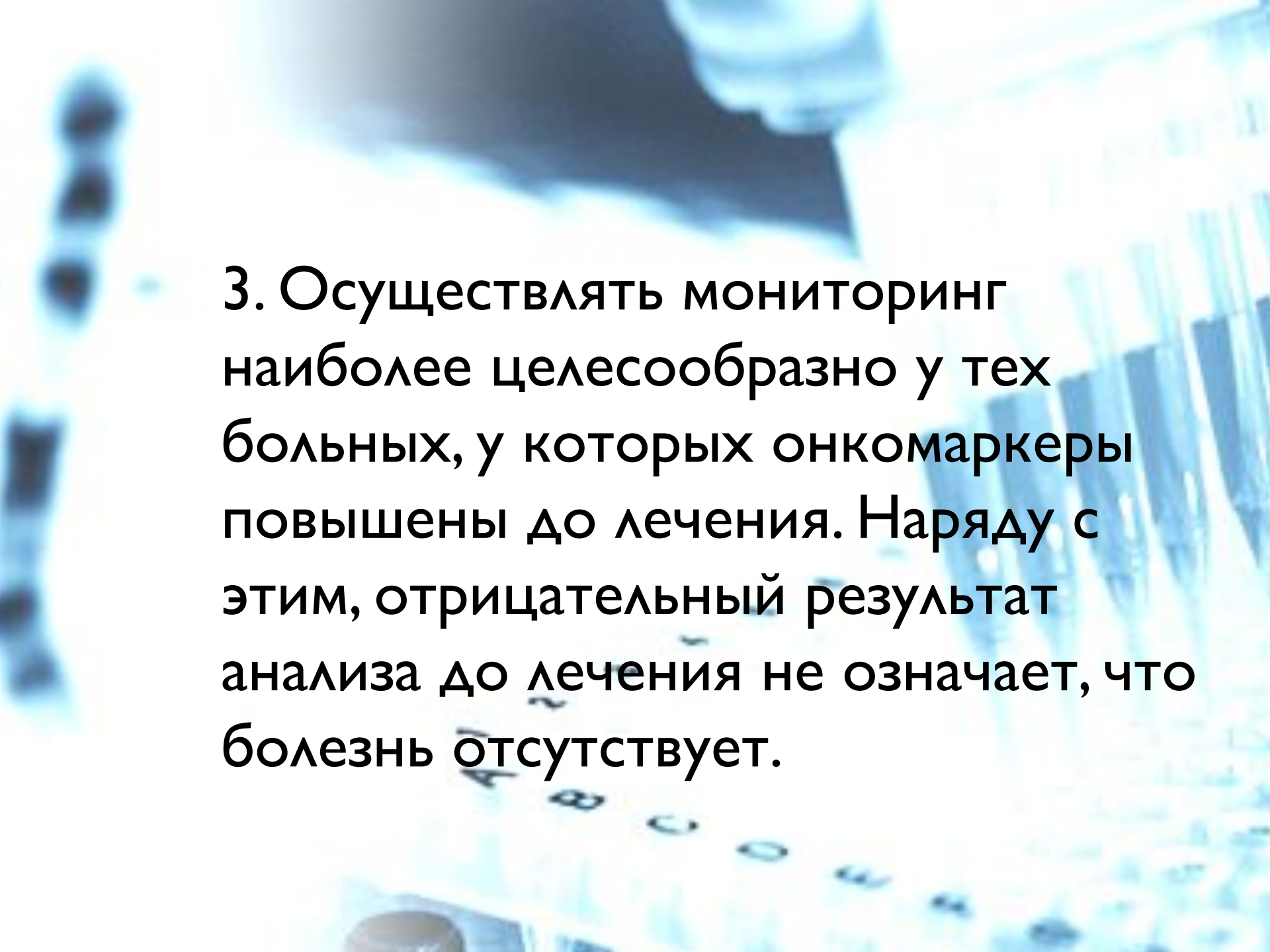
4. Для проведения исследования не принимается гемолизированная, желтая сыворотка, а также сыворотка, которая имеет бактериальный рост.

# Методологические требования

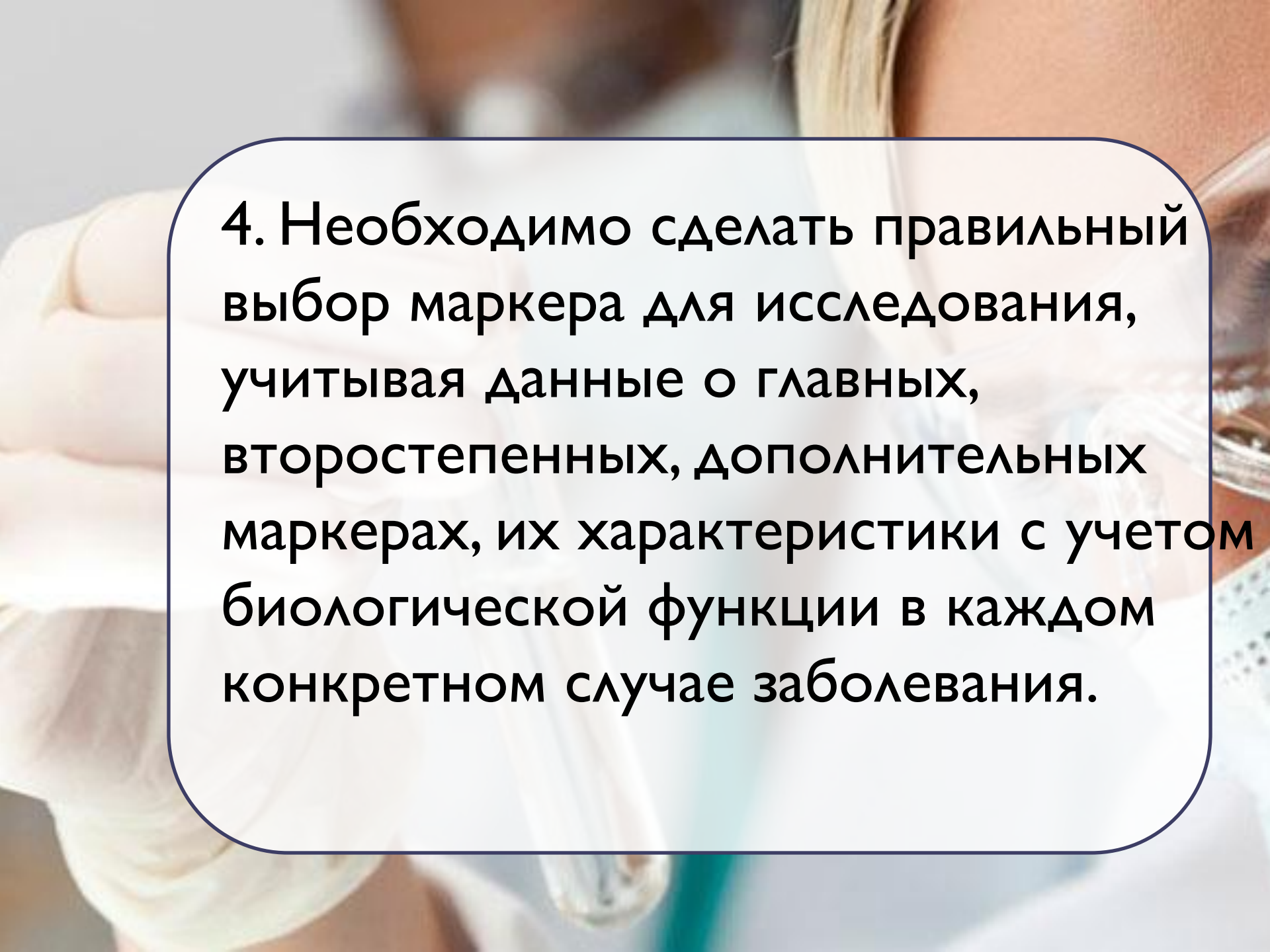
1. Онкомаркеры необходимо определять в динамике одним и тем же методом, в одной и той же лаборатории, потому что на уровни онкомаркеров могут влиять различные факторы на стадии подготовки к анализу, при его проведении, а также чувствительность метода, который используется.




2. Важно иметь собственный диапазон значения нормы. Следует также учитывать пороговые уровни маркеров у больных с воспалительными заболеваниями, доброкачественными и злокачественными опухолями.




3. Осуществлять мониторинг наиболее целесообразно у тех больных, у которых онкомаркеры повышены до лечения. Наряду с этим, отрицательный результат анализа до лечения не означает, что болезнь отсутствует.


A person wearing a white lab coat is holding a test tube. The background is a blurred laboratory setting with various pieces of equipment and a person's face partially visible on the right side.

4. Необходимо сделать правильный выбор маркера для исследования, учитывая данные о главных, второстепенных, дополнительных маркерах, их характеристики с учетом биологической функции в каждом конкретном случае заболевания.

- 
- **Главный маркер** - маркер с высокой чувствительностью и специфичностью к определенному виду опухоли.

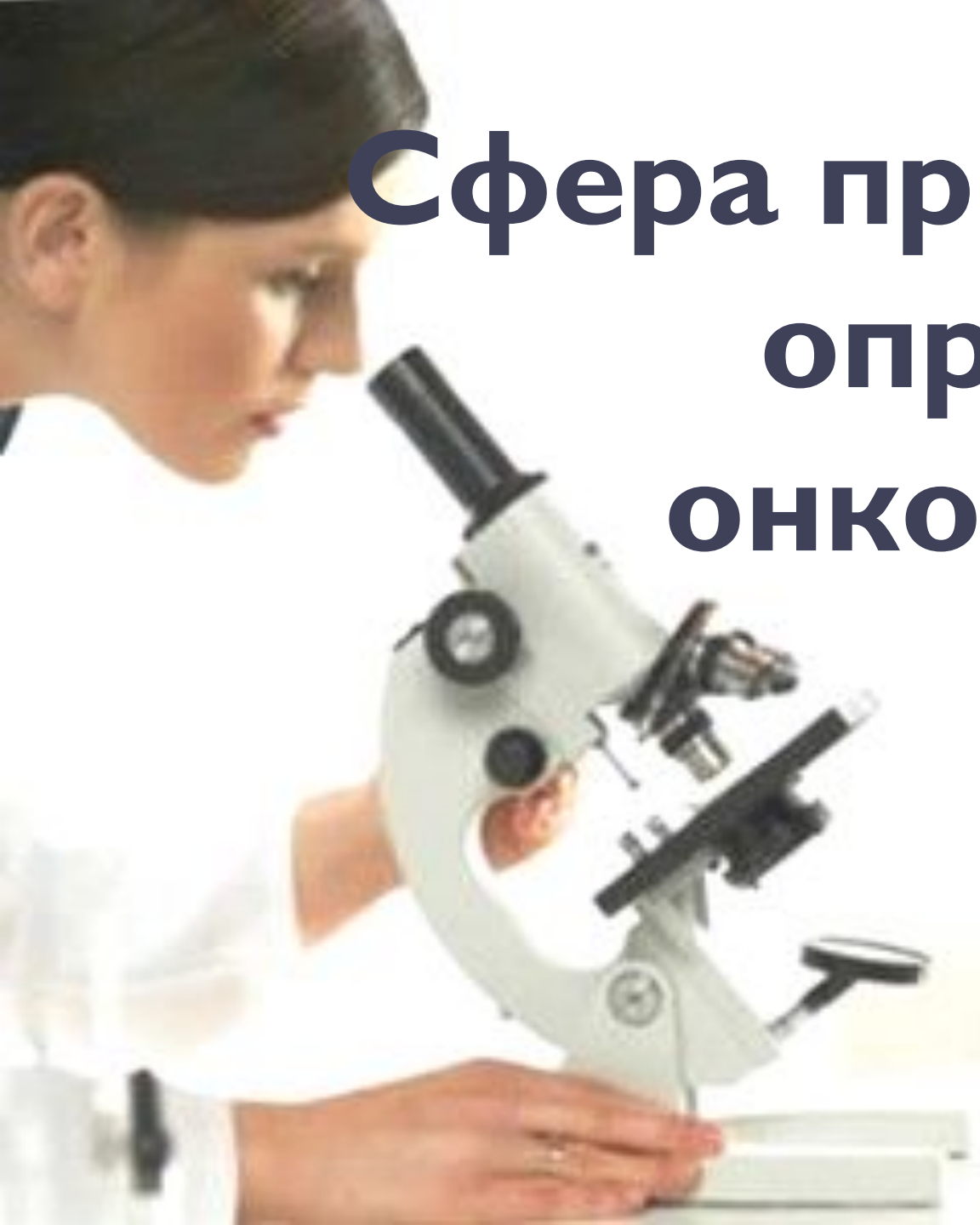

- 
- **Второстепенный маркер** имеет меньшую чувствительность и специфичность для данной опухоли, но в сочетании с главным маркером повышает вероятность выявления опухоли.

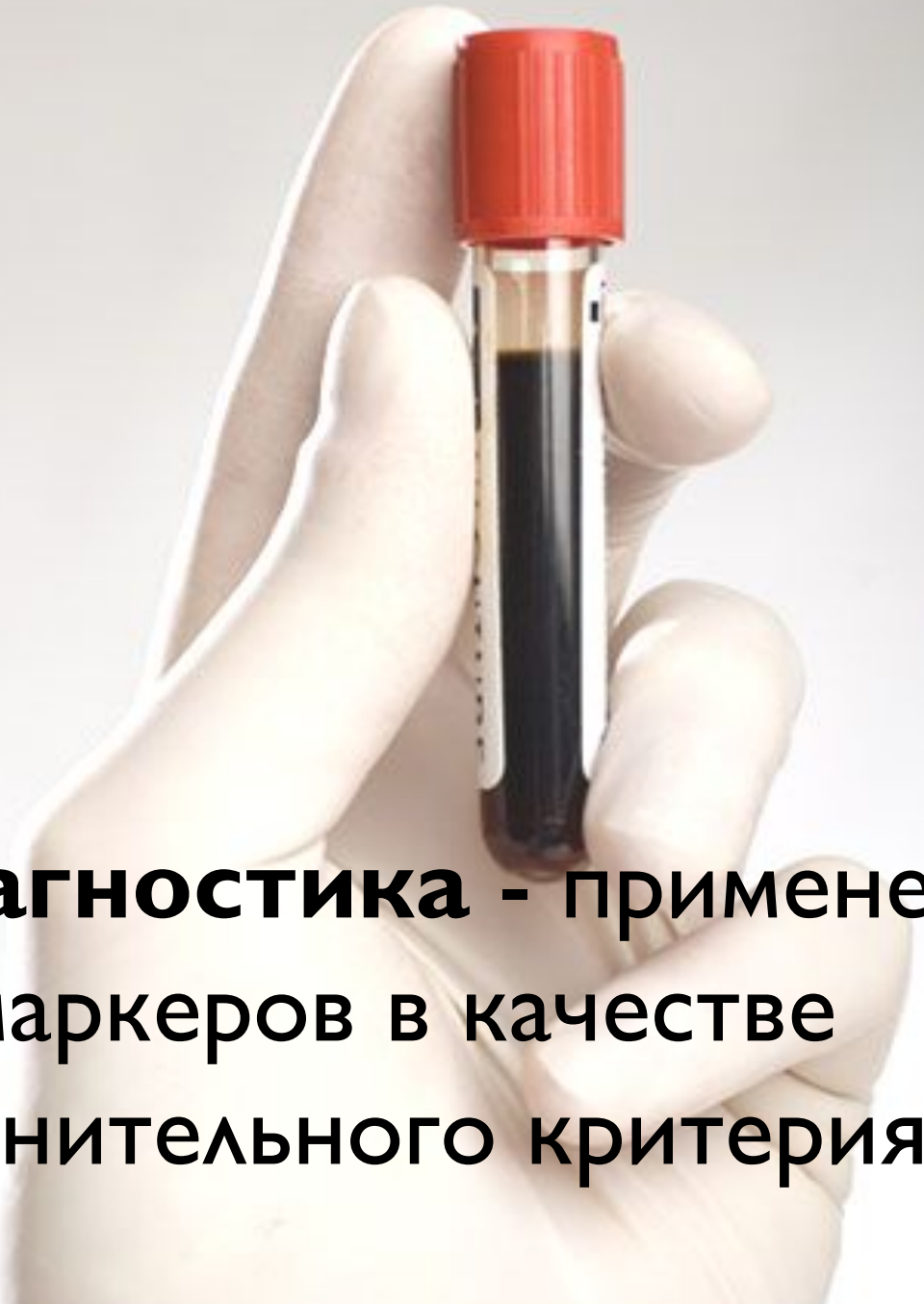
- 
- **Дополнительный маркер** имеет еще меньшую чувствительность и специфичность при диагностике данного заболевания, но имеет высокую органоспецифичность.

5. Необходимо учитывать биологический период полужизни онкомаркеров для правильного выбора интервала между повторными определениями.

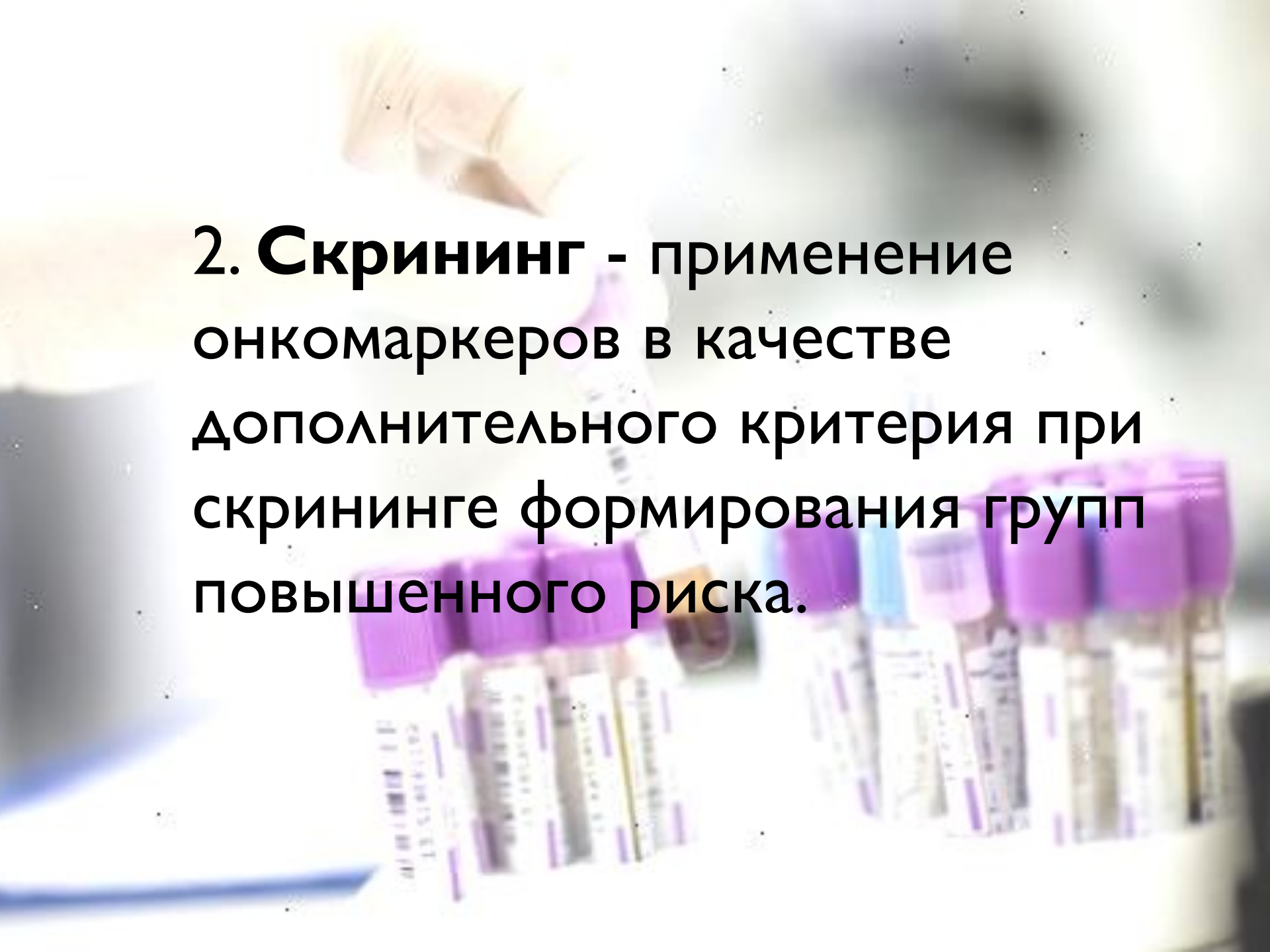
6. Если не учитывать биологический период полужизни, то проведение исследования через относительно короткое время после операции и химиотерапии может дать результат, который не совпадает с клинической картиной ремиссии.




# **Сфера применения определения онкомаркеров**

A close-up photograph of a hand holding a small, clear plastic vial with a red cap. The vial contains a dark, opaque liquid. The hand is positioned vertically, with the thumb and index finger gripping the sides of the vial. The background is a plain, light gray.

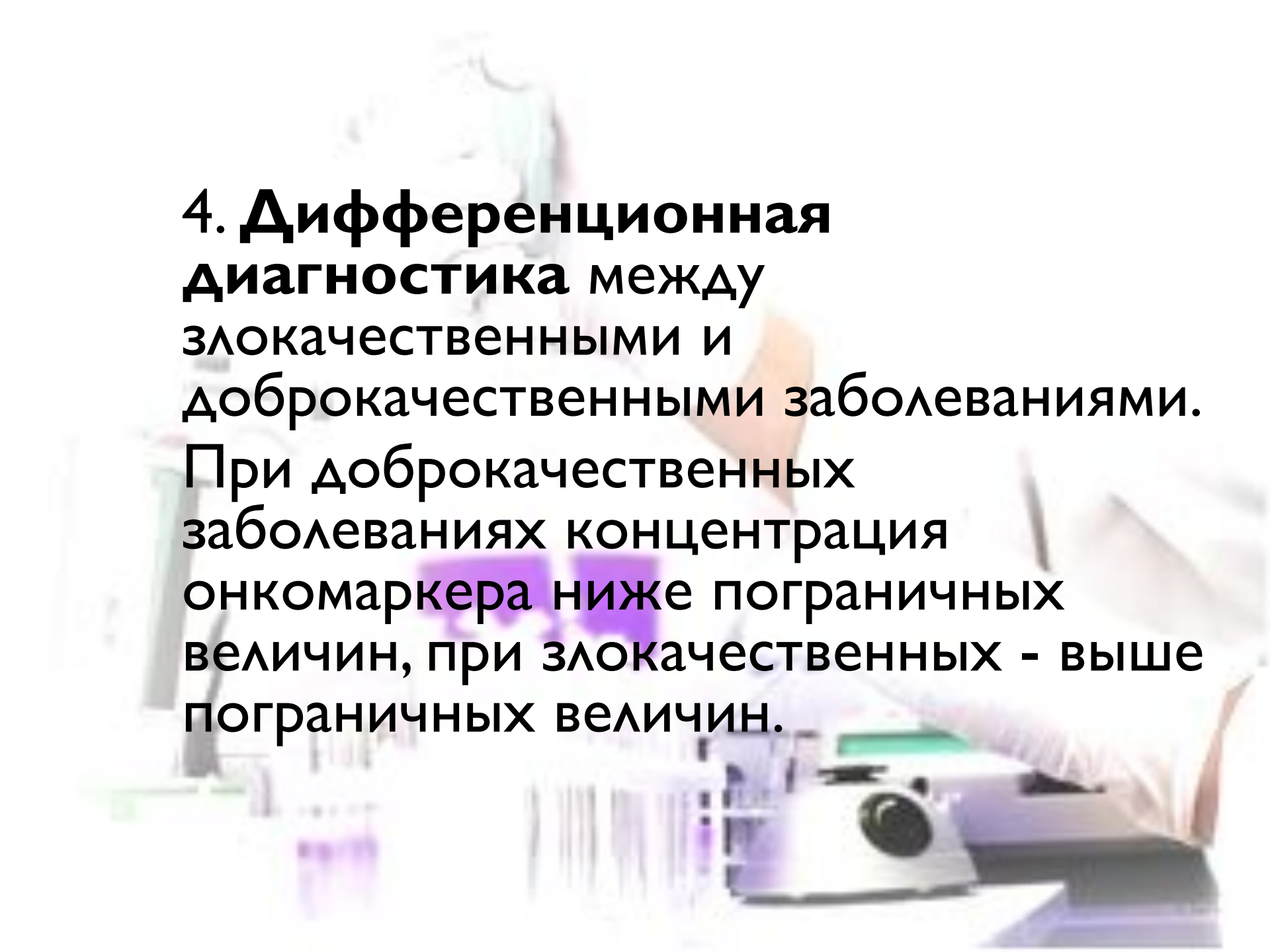
**I. Диагностика - применение онкомаркеров в качестве дополнительного критерия.**



**2. Скрининг - применение онкомаркеров в качестве дополнительного критерия при скрининге формирования групп повышенного риска.**



**3. Контроль за эффективностью лечения** - эффективное лечение (операция, химиотерапия, лучевая терапия) сопровождается снижением уровня онкомаркеров. При отсутствии ответа опухоли на лечение уровень онкомаркеров резко возрастает, превышает пограничные (между нормой и патологией) значения более чем в два раза. При частичной регрессии опухоли значение онкомаркеров снижается до 50 % и более. При стабилизации процесса уровень маркера сохраняется неизменным.



**4. Дифференциальная диагностика между злокачественными и доброкачественными заболеваниями. При доброкачественных заболеваниях концентрация онкомаркера ниже пограничных величин, при злокачественных - выше пограничных величин.**





## **5. Мониторинг течения болезни.**

**При продлении  
наблюдения решительным  
является не абсолютный  
уровень онкомаркера, а  
изменение его в динамике  
исследований.**

## **6. Прогноз заболевания.**

**Чем выше начальный уровень онкомаркера, тем выше стадия болезни и хуже ее прогноз.**



## **7. Ранняя диагностика рецидивов и метастазов.**

**Уточнение природы опухолей без выявления первичного очага.**

**СПАСИБО ЗА  
ВНИМАНИЕ!!!**

