

Первая медицинская помощь
при травмах: ушибах,
растяжении связок, вывихах,
переломах костей.

Ушиб – это местное закрытое повреждение тканей и органов без нарушения целостности внешних покровов.
Возникает после удара тупым предметом или вследствие падения

Симптомы

- Боль, припухлость, нарушение функции поражённой части тела.
- Кожа имеет красно-бурый цвет, изменяющийся от синюшного до зеленовато-жёлтого

ПМП

1. Холодный компресс
2. Тугая повязка
3. Ограничение подвижности (вплоть до иммобилизации) поражённого участка

Растяжение связок – это частичный разрыв волокон. Возникает при падении. Чаще повреждаются связки голеностопа и коленного сустава.

Симптомы

- Местное кровоизлияние, нарушение функции сустава
- Изменения схожи с повреждениями при ушибе

ПМП

1. Наложение давящей повязки
2. Холод
3. Иммобилизация повреждённого сустава
4. Исключение движений в повреждённом суставе

Вывих – это полное смещение суставного конца одной из костей, образующих сустав [подвывих - неполное].

Происходит при падении, резких (непривычных) движениях. Сопровождается растяжением связок, травмой окружающих мышц, смещением костей сустава.

Симптомы

- Движения невозможны (боль)
- Припухлость
- Деформация сустава, нарушение его функции

ПМП

1. Холод на область сустава
2. Иммобилизация (обездвиживание) конечности

Вправление должно производиться только врачом!

Правильно оказанная ПМП может предотвратить осложнения: травматический шок и переход острого вывиха в хронический

ПЕРЕЛОМЫ КОСТЕЙ

Перелом – это нарушение целостности кости.

Различаются переломы

- закрытые, когда целостность кожи сохранена;
- открытые, когда в области перелома имеется рана

Одиночные,
множественные,
сочетанные и
комбинированные
переломы
возникают при
сильном ударе,
сдавлении,
падении с высоты.

Переломы костей

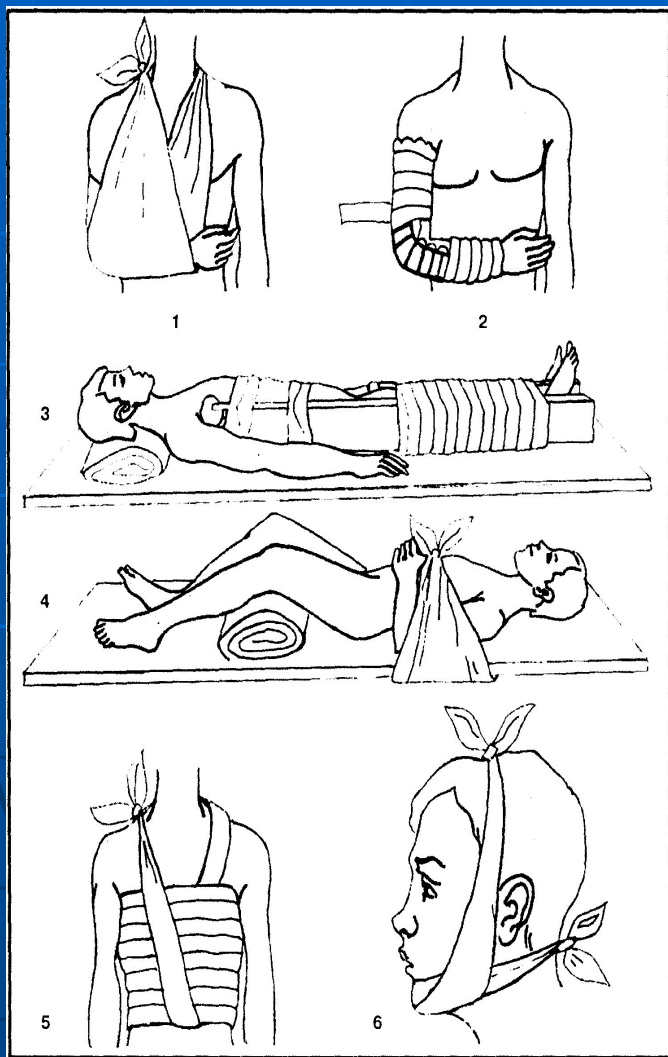
Симптомы

- деформация конечности в зоне перелома;
- боли;
- отечность тканей;
- нарушение функции конечности.

ПМП

- ❖ При открытых переломах: остановка кровотечения, обработка кожи вокруг раны и наложение стерильной повязки на рану.
- ❖ Иммобилизация повреждённой конечности.
- ❖ Обезболивание.
- ❖ Согревание пострадавшего

Первая медицинская помощь



- 1 – при переломах ключицы и лопатки верхнюю конечность подвесить на косынке;
- 2 – при переломах плечевой кости и костей предплечья нужно с наружной и внутренней поверхностей конечности наложить шины, руку подвесить на косынке;
- 3 – при переломе бедренной кости наложить одну шину с наружной стороны таким образом, чтобы она захватывала всю ногу и туловище до подмышечной впадины, другую шину – на внутреннюю поверхность от подошвы до промежности;
- 4 – при переломе костей таза пострадавшему надо принять положение «лягушки»: ноги согнуть и развести в стороны, положить под колени валик, пострадавшего положить на щит;
- 5 – при переломе рёбер наложить вокруг грудной клетки умеренно стягивающую повязку в состоянии выдоха;
- 6 – при переломе черепа наложить повязку на подбородок прижимая нижнюю челюсть к верхней.

Иммобилизация при помощи подручных средств

