АНАТОМИЯ КОЖИ

МОРФОЛОГИЯ КОЖНЫХ СЫПЕЙ

ЛЕКАРСТВЕННЫЕ ФОРМЫ

ФГБОУ ВО СГМУ Минздрава России

Кафедра кожных и венерических болезней с курсом медицинской косметологии

АНАТОМИЯ КОЖИ

- Кожа – орган, представляющий собой систему, образованную эпидермисом, дермой и гиподермой.
- Части системы находятся в морфофункциональном единстве и состоят из множества функционально-структурных элементов.

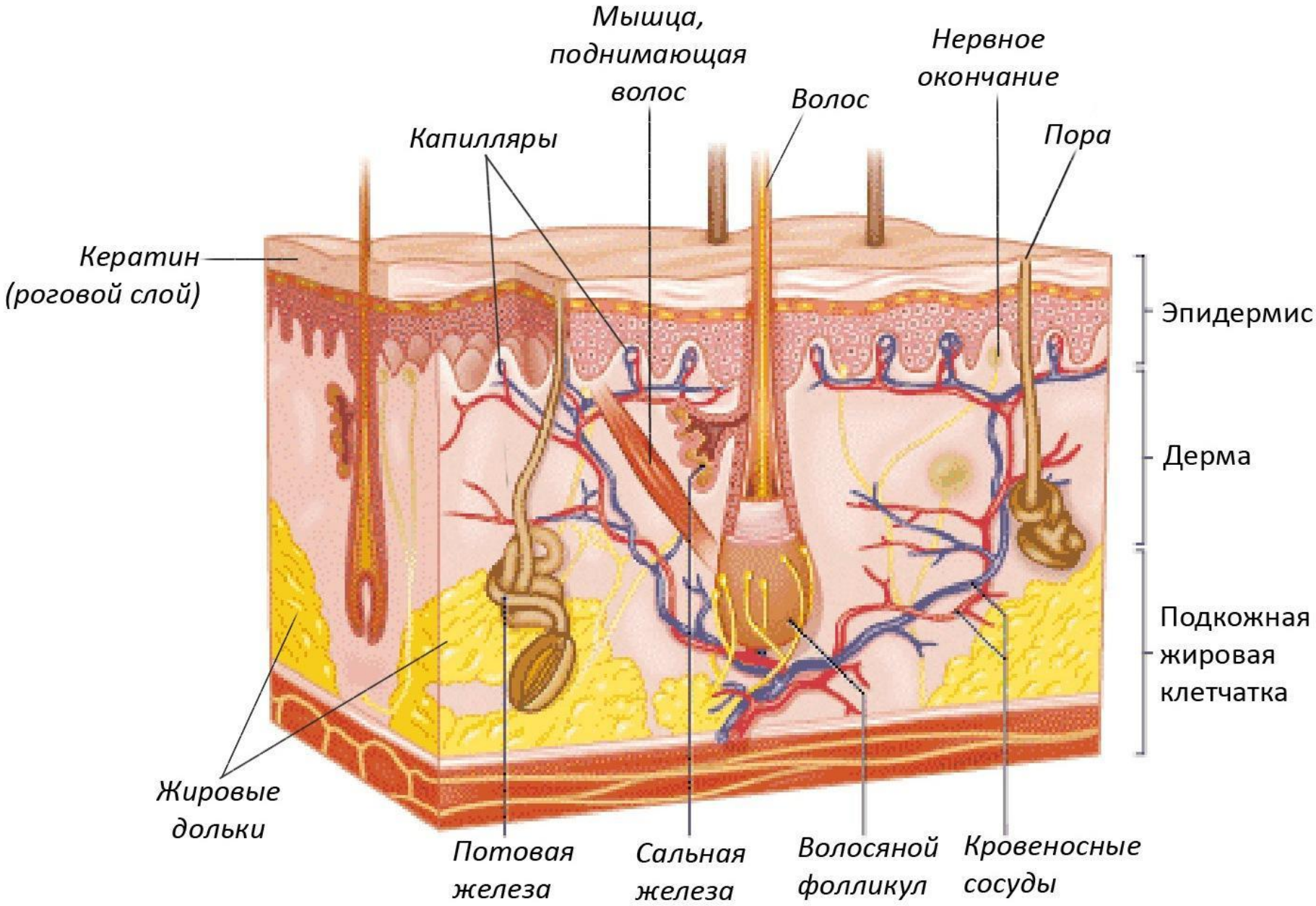
Мышца, поднимающая волос
Нервное окончание
Волос
Капилляры
Пора
Кератин (роговой слой)
Эпидермис
Дерма
Подкожная жировая клетчатка
Жировые дольки
Потовая железа
Сальная железа
Волосяной фолликул
Кровеносные сосуды

АНАТОМИЯ КОЖИ. ЭПИДЕРМИС

- 5 слоев

- Эпидермис отделяется от дермы базальной мембраной.
- Толщина эпидермиса - 0,03-1,5 мм. Но на участках тела, испытывающих сильное трение (ладони, стопы), он в несколько раз толще.

АНАТОМИЯ КОЖИ. БАЗАЛЬНЫЙ СЛОЙ

- Клетки базального слоя, размножаясь, обеспечивают постепенную смену слоев кожи.
- Это единственный слой кожи, имеющий полноценную структуру и способный к делению.
- В норме способность клеток базального слоя к делению (митотическая активность) невелика.
- В среднем смена эпидермиса происходит за 28 дней.
- При повреждении кожи митотическая активность клеток резко увеличивается

АНАТОМИЯ КОЖИ. ШИПОВАТЫЙ СЛОЙ

- Образован шиповатыми кератиноцитами, расположенными в десять и более рядов.
- Шиповатые кератиноциты имеют характерные отростки — «шипы», при помощи которых связаны друг с другом.
- Кроме органелл общего назначения имеются кератиносомы — видоизмененные лизосомы, окружённые мембраной и видоизмененный тонофибриллярный аппарат, образующий концентрические сгущения вокруг ядра.
- Его функция — механическая защита ядра клетки от повреждений.

АНАТОМИЯ КОЖИ. ЗЕРНИСТЫЙ СЛОЙ

- Имеет 1-2 ряда вытянутых параллельно коже клеток.
- Количество органелл уменьшается, цитоплазма содержит гранулы кератогиалина, связанные с тонофибриллами.
- Здесь также имеются кератиносомы.
- Содержимое этих гранул высвобождается в верхних рядах зернистого слоя, где из него формируются пластинчатые структуры.
- Подобные структуры гидрофобны и препятствуют проникновению воды в подлежащие слои.
- Также здесь начинается синтез кератолинина и филагрина, за счет которых формируется кератогиалин и происходит дальнейшая кератинизация эпителия.

АНАТОМИЯ КОЖИ. БЛЕСТЯЩИЙ СЛОЙ

- При световой микроскопии клетки не выявляются, и этот слой выглядит как блестящая гомогенная полоска розоватого цвета.
- Он состоит из 1-2 рядов плоских клеток с невыраженными границами, лишённых ядер и органелл.

АНАТОМИЯ КОЖИ. РОГОВОЙ СЛОЙ

- Роговой слой выполняет защитную функцию и живых клеток не имеет.
- Слой образован роговыми чешуйками — мёртвыми кератиноцитами, соединенными мостиками их цитолемм.
- Толщина данного слоя напрямую зависит от интенсивности механической нагрузки.
- В норме является хорошим барьером для многих патогенов.

АНАТОМИЯ КОЖИ. МЕЛАНОЦИТЫ

- В базальном слое расположены меланоциты - специализированные клетки кожи, вырабатывающие пигмент меланин. У человека определяют конституционную меланиновую пигментацию (цвет кожи) и возможность загара.
- В них, преимущественно вокруг ядра, расположены гранулы меланина.
- Количество меланоцитов в базальном слое постоянно.
- Необычное увеличение или уменьшение меланина в большинстве случаев свидетельствует о патологии.

ФОТОТИПЫ КОЖИ

- 1 фототип кожи – кельтский
- Нежная, молочно-белая кожа, часто с веснушками
- Рыжие или очень светлые волосы
- Голубые или зеленые глаза
- Образование пигмента в коже таких людей незначительное, они быстро обгорают и практически не загорают

ФОТОТИПЫ КОЖИ

- 2 фототип кожи – нордический
- Кожа светлая, веснушек мало или нет совсем
- Светлые глаза
- Светлые, светло-русые или каштановые волосы
- Загар ложится плохо, но незначительный оттенок солнца все же остается

ФОТОТИПЫ КОЖИ

- 3 фототип кожи - темный европейский
- Карие или серые глаза
- Темно-русые или каштановые волосы
- Слегка смуглая кожа без веснушек, легко загорает

ФОТОТИПЫ КОЖИ

- 4 фототип кожи - средиземноморский или южно-европейский
- Смуглая оливковая кожа без веснушек
- Темные глаза
- Темные волосы
- Люди такого типа хорошо загорают, практически не обгорая

ФОТОТИПЫ КОЖИ

- 5 фототип кожи - индонезийский или средне-восточный
- Очень смуглая кожа без веснушек
- Волосы темные
- Глаза темные
- Кожа быстро загорает без обгорания

ФОТОТИПЫ КОЖИ

- 6 фототип кожи – афроамериканцы
- Очень темная кожа
- Черные волосы и глаза
- Никогда не обгорает

АНАТОМИЯ КОЖИ. ДЕРМА

- Толщина дермы — 0,5-5 мм, толще она на спине, плечах, бедрах.
- Дерма вдается в эпидермис множеством сосочков, которые приподнимают эпидермис, образуя гребешки и бороздки.
- Их рисунок у каждого человека разный.
- В дерме расположены:
  - Волосяные фолликулы
  - Сальные железы
  - Потовые железы
  - Кровеносные и лимфатические сосуды
  - Нервы и нервные окончания
  - Мышцы

АНАТОМИЯ КОЖИ. СОСОЧКОВЫЙ СЛОЙ

- На срезе представлен как группа сосочков, проникающих в эпидермис.
- Сосочковый слой образован рыхлой волокнистой неоформленной соединительной тканью.
- Преобладают фибробласты и фиброциты, макрофаги и тучные клетки (тканевые базофилы), Т-лимфоциты.
- Петли капилляров, заходящие в сосочки, имеют форму шпилек.
- Благодаря сосочкам, площадь контакта дермы с эпидермисом значительно увеличивается, что вместе с обилием капилляров способствует его трофике.
- Большое число макрофагов, тканевых базофилов и других иммунокомпетентных клеток позволяет реализовывать защитную функцию системы иммунитета.
- В зависимости от толщины кожи, выраженность сосочкового слоя может варьировать.

АНАТОМИЯ КОЖИ. СЕТЧАТЫЙ СЛОЙ

- Образован плотной волокнистой неоформленной соединительной тканью и образует основную часть дермы.
- Имеет самые мощные коллагеновые волокна, формирующие характерную сеть и выполняет, в основном, опорную функцию.
- Пространство между волокнами заполнено аморфным веществом, синтезируемым отросчатыми фиброцитами.
- Они связанны с коллагеновыми волокнами интегринами, а с другими фиброцитами с помощью собственных отростков.
- Повышенная физическая нагрузка стимулирует их к повышенному синтезу межклеточного вещества.

АНАТОМИЯ КОЖИ. ГИПОДЕРМА

- Также иногда её называют подкожная жировая клетчатка.
- Располагается непосредственно под дермой и связана с ней относительно подвижно.
- Образована жировой тканью с гипертрофированными липоцитами, формирующей жировые дольки.
- Жировая ткань позволяет гиподерме запасать питательные вещества и воду, а также участвовать в терморегуляции.

ПРИДАТКИ КОЖИ

САЛЬНЫЕ ЖЕЛЕЗЫ

- Простые альвеолярные железы с разветвленным концевым отделом.
- Почти всегда расположены по соседству с волосами.
- В ряде случаев прлотоки крупных сальных желез открываются непосредственно на поверхности кожи.
- Функционируют по голокриновому типу – при образовании секрета клетки железы постепенно накапливают липидные капли, дегенерируют и затем полностью разрушаются, а их остатки входят в состав кожного сала.

- Кожное сало, выделяясь на поверхность кожи, смягчает его роговой слой, делает его более эластичным, а так же выполняет термоизолирующую функцию.
- Компоненты кожного сала участвуют в формировании кислотной мантии, имеющей pH 5,5 и губительно действующей на бактериальные клетки.

ПОТОВЫЕ ЖЕЛЕЗЫ

- Простые трубчатые железы, концевые отделы залегают в дерме в виде длинных слепых трубок, завитых в клубок.
- Мерокриновые (эккриновые) – преобладают на теле человека
  - Находятся на большей поверхности кожи, особенно в области ладоней и подошв.
  - Секретируют без признаков разрушения клеток
  - Выводные протоки всегда свободно открываются на поверхность кожи.

- Апокриновые – выделяют секрет при разрушении апикальной части секреторных клеток.
  - Расположены только на лбу, в подмышечных впадинах, в области гениталий, вокруг анального отверстия
  - Интенсивно развиваются в период полового созревания

ВОЛОСЫ

- Анатомически волос делится на стержень и корень.
- Стержень - видимая часть волоса, выступающая над поверхностью кожи.
- Стержень волоса может располагаться под разным углом к поверхности кожи - от 10 до 90 градусов.
- Стержень в поперечном разрезе состоит из внутреннего мозгового вещества (в пушковых волосах оно отсутствует), среднего коркового вещества и кутикулы, самого наружного слоя.

- Мозговое вещество состоит из клеток, которые еще не до конца ороговели.
- Корковый слой состоит из ороговевших клеток и составляет около 90% от общей массы волоса.
- От этого слоя зависит прочность волоса.
- В клетках этого слоя находятся пигменты, придающие волосам цвет: эумеланин (черно-коричневый цвет) и феомеланин (желто-красный).
- От соотношения этих пигментов и зависит цвет волос.

- Корень волоса располагается в дерме и окружен корневым влагалищем, вместе с которым он называется волосяным фолликулом.
- Луковица представляет собой небольшое утолщение и оно, по большей части, состоит из клеток, которые усиленно делясь, образуют волос (матрица волосяной луковицы).
- В нижней части к фолликулу примыкает волосяной сосочек.
- Сосочек, кроме прочего, содержит в себе кровеносные сосуды.

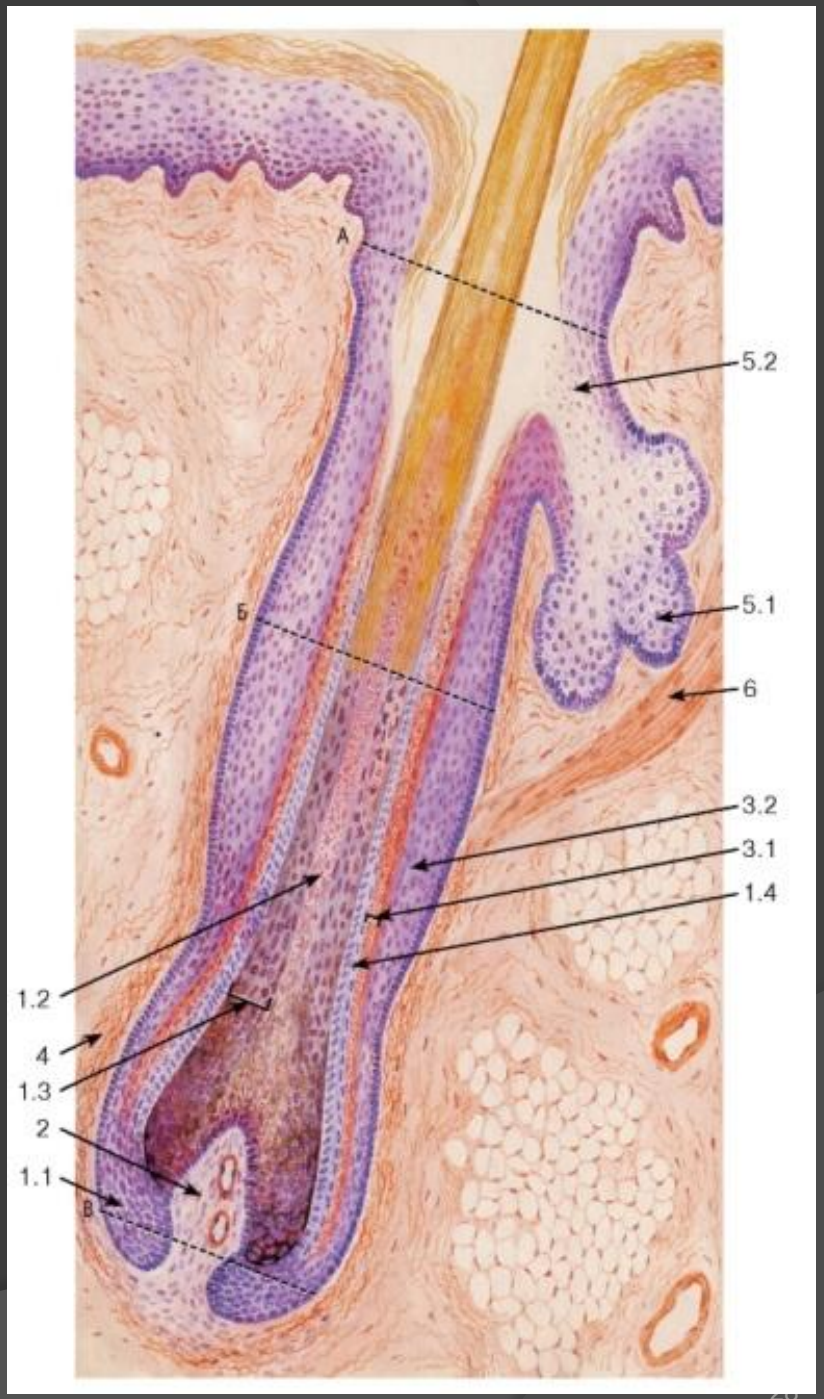

- В зависимости от длины и толщины волос выделяют следующие их типы: длинные (волосистая часть головы), щетинистые (брови, ресницы) и пушковые.
- В среднем волос вырастает на 1 см в месяц.
- В норме в сутки выпадает 40-80 волос.
- Толщина волос зависит от возраста человека, цвета волос, и от принадлежности к той или иной расе.

- Обычно, самые толстые и жесткие волосы у представителей монголоидной расы; у негроидов волосы редко бывают толстыми.
- У новорожденных волосы примерно в 2-3 раза тоньше, чем у взрослых.
- В старости волосы также истончаются.
- Самые толстые волосы у
  - рыжих (до 100 мк),
  - более тонкие у брюнетов (75),
  - еще тоньше у шатенов
  - и самые тонкие у блондинов (50).

- В среднем на нашей голове около 100 000 волосяных фолликулов.
- Средняя плотность волосяных фолликулов на голове ребенка состовляет 500-700 см2.
- Плотность постепенно снижается по мере увеличения размеров головы в детстве и отрочестве и у взрослого человека она достигает до 250-350 см2.
- В пожилом возрасте происходит лишь незначительное снижение плотности волосяных фолликулов.
- На протяжении всей жизни из каждого фолликула может вырасти 20-30 волос.

- Каждый новый волос может расти в течение 2-7 лет и достичь более одного метра в длину до того, как он вступит в стадию «отдыха», которая длится 3 месяца.
- С возрастом у человека наблюдается тенденция к снижению активности роста волос, а сами волосы становятся короче.
- Каждый волос, находящийся в стадии отдыха, в конце концов выпадает, и его заменяет вновь растущий волос.
- Как правило, 90% волос скальпа находятся в стадии роста и 10% - в фазе отдыха.
- В жизни каждого из 100 000 волосяных фолликулов наблюдается определенная цикличность.

- **ФАЗА АНАГЕНА (РОСТ ВОЛОСА)**
  - В волосяной луковице происходит активный митоз. Рост волоса может продолжаться, в результате волосы на голове могут достигнуть длины более одного метра. Рост волос варьирует в зависимости от сезона вследствие изменения соотношения растущих и отдыхающих фолликулов. В фазе анагена происходит активное образование пигмента, однако с возрастом этот процесс замедляется.
- **ФАЗА КАТАГЕНА**
  - После фазы анагена наступает непродолжительная фаза катагена, или промежуточная фаза, длящаяся несколько недель. Рост волоса в фолликуле прекращается, пигмент не образуется, и фолликул сокращается, а его основание перемещается по направлению к поверхности кожи.
- **ФАЗА ТЕЛОГЕНА**
  - Фаза телогена, во время которой волос может выпасть спонтанно или быть удален легким усилием, продолжается в среднем 3 месяца. Волос выпадает в тот момент, когда под ним начинается рост нового волоса. Новый волос вырастает из того же фолликула, что и старый. Выпадение волос является частью нормального процесса замены старых волос новыми.

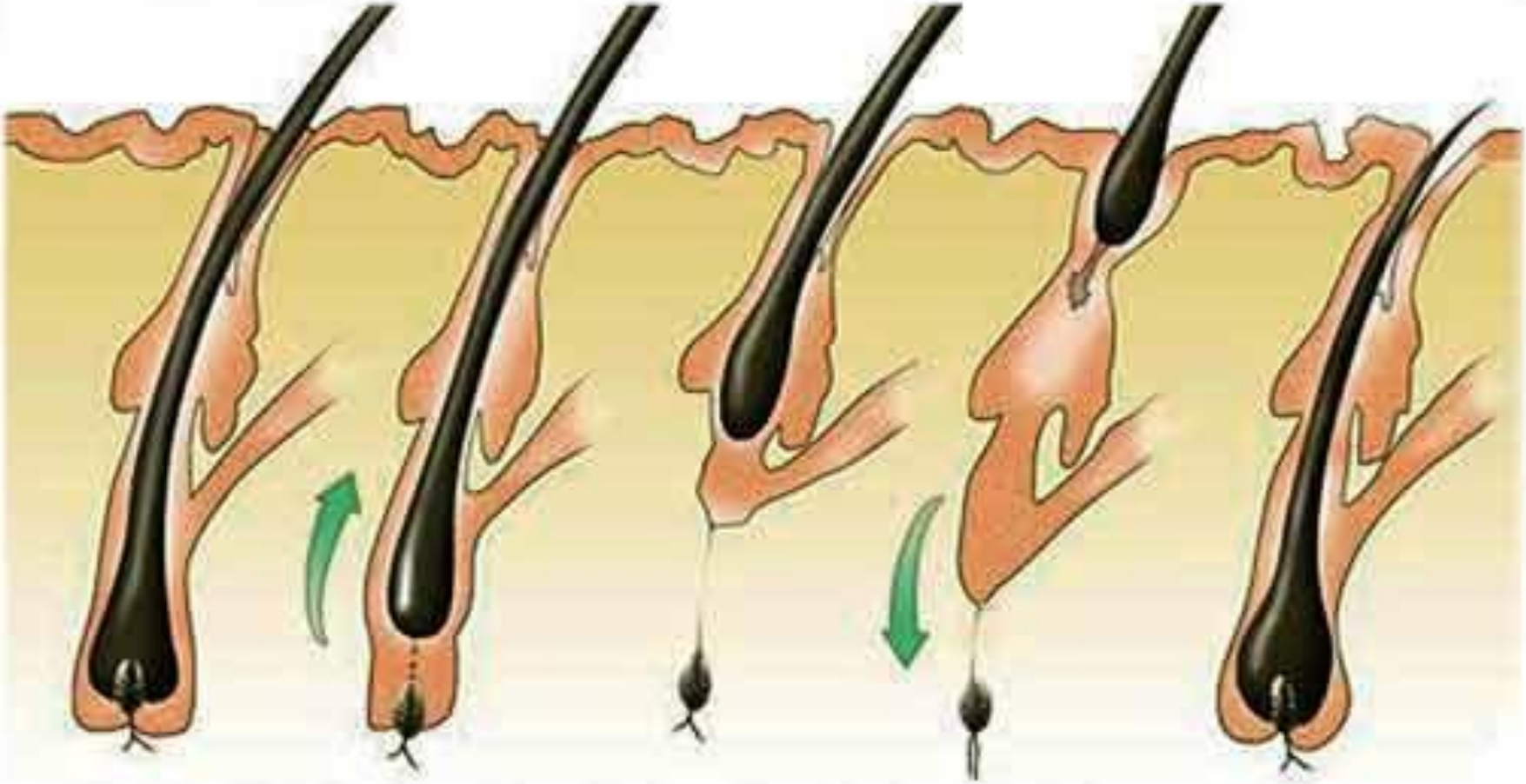

Анаген
фаза роста

Катаген
фаза отмирания корня волоса

Телоген
выпадение волоса и формирование нового волоса

Ранний анаген
рост нового волоса

НОГТИ

- Основная функция ногтей – защитная: они предохраняют кончики пальцев от повреждения.
- Кроме того, за счет прижатия к ним мягких тканей они увеличивают чувствительность подушечек пальцев, а также играют важную роль при манипуляциях с мелкими объектами.
- В ногтевом аппарате выделяют
  - собственно ногтевую пластину,
  - ложе,
  - матрикс,
  - ногтевые валики
  - и кутикулу

НОГТЕВАЯ ПЛАСТИНА

- Состоит из нескольких десятков слоев полупрозрачных, плотно прилегающих друг к другу ороговевших клеток.
- Прочно срастается с ногтевым ложем и за счет просвечивающих сквозь нее капилляров ложа имеет розовый цвет.
- Сзади и с боков окружена ногтевыми валиками.
- Главная функция пластины – защитная: она предохраняет мягкие ткани дистальной фаланги пальца от механических и химических повреждений.
- Ногтевая пластина твердая, но при этом пористая. За счет этого, в отличие от кожи, она хорошо впитывает воду и другие вещества, попадающие на ее поверхность.
- Эта особенность лежит в основе многих методов лечения заболеваний ногтей.

- В ногтевой пластине различают следующие части:
  - **корень ногтя** – проксимальный отдел, который находится под кожей и лишь частично выступает из-под заднего валика;
  - **лунка** – беловатая полоска серповидной формы у основания ногтя;
  - **тело ногтя** – та область, которая расположена на ногтевом ложе. Граница между телом ногтя и его передним свободным краем знакома мастерам ногтевого сервиса под названием линия улыбки;
  - **свободный передний край** – выступает за пределы ложа. Необработанный край формой повторяет контур лунки.

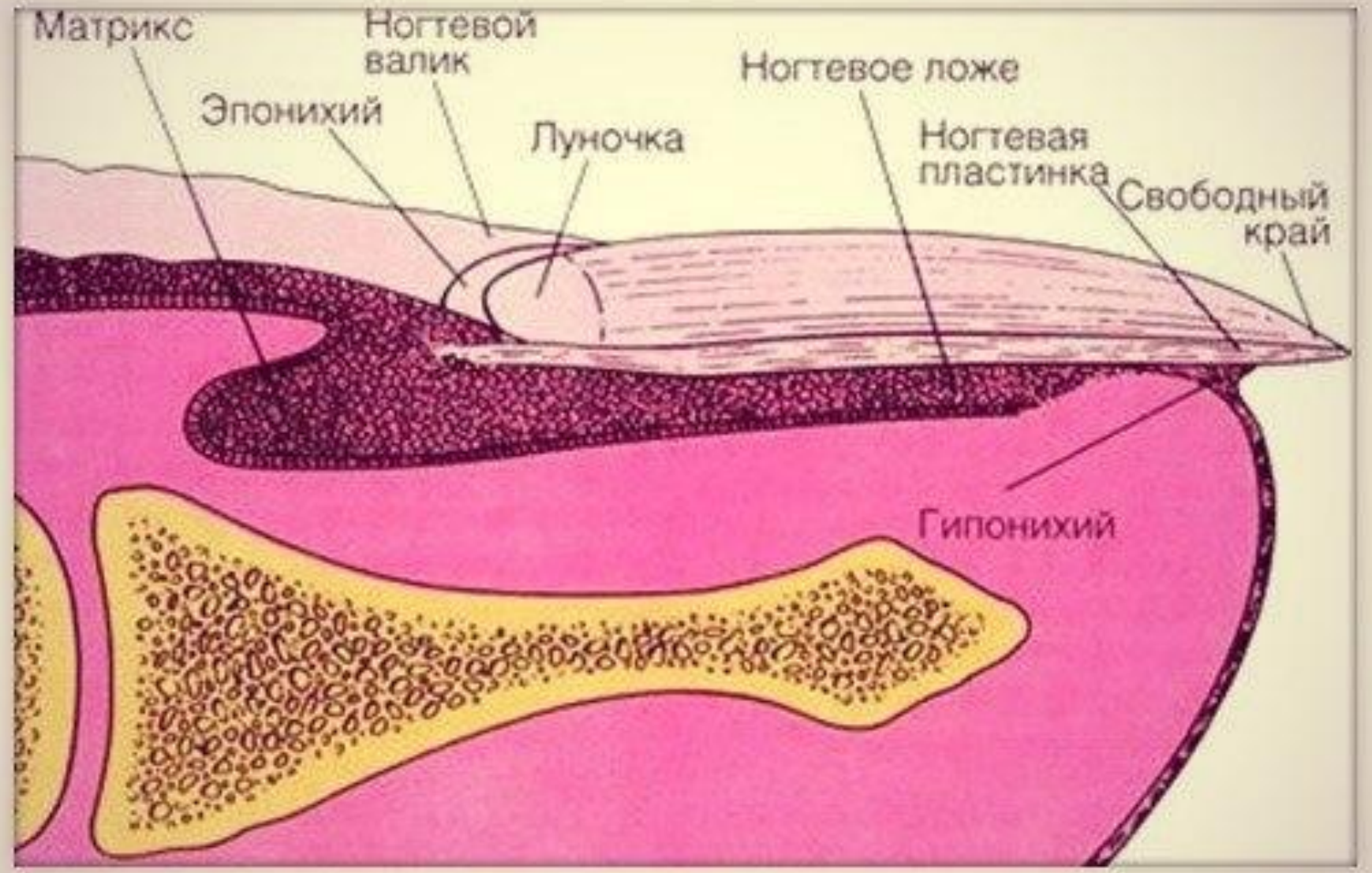
Матрикс
Ногтевой валик
Эпонихий
Луночка
Ногтевое ложе
Ногтевая пластинка
Свободный край
Гипонихий

НОГТЕВОЕ ЛОЖЕ

- Расположено между дистальным краем лунки и концом тела ногтя.
- В области ложа очень хорошо развит сосочковый слой дермы.
- Он образует многочисленные продольные гребешки и бороздки, идущие параллельно друг другу; они дублируются гребешками и бороздками на ногтевой пластине, образуя индивидуальный для каждого человека рисунок.
- В бороздках проходят кровеносные сосуды; вследствие такого их расположения при различных заболеваниях или травмах геморрагические элементы под ногтями имеют вид штрихов.
- Сетчатый слой дермы содержит большое количество соединительнотканных волокон, часть которых расположена параллельно, а часть – перпендикулярно ногтю.
- Последние достигают надкостницы дистальной фаланги пальца и соединяются с нею, образуя фиксирующий связочный аппарат.
- Натяжение этих волокон во многом определяет контур продольной арки ногтя: чем сильнее развиты связки, тем более выраженным будет ее изгиб ногтей.
- При дистрофических процессах натяжение связок ослабевает, в результате чего ноготь может уплощаться вплоть до приобретения им трамплинообразной формы.
- Над сосочковым слоем дермы лежит эпидермис ложа (гипонихий). В нем нет зернистого слоя, а роговой слой представлен ногтевой пластиной. Под ее свободным краем эпителий ложа переходит в кожу пальца.

МАТРИКС НОГТЯ

- Задний отдел эпидермиса ложа, находящийся под лункой и корнем ногтя, образует матрикс – ростковую зону.
- Граница матрикса проходит на 7-8 мм проксимальнее заднего ногтевого валика.
- Матрикс определяет форму ногтя, его толщину, структуру и скорость роста.
- Серьезное повреждение матрикса может привести к изменениям всей ногтевой пластины.
- В матриксе постоянно идут процессы деления и ороговения клеток.
- Кератиноциты базального слоя делятся и дифференцируются, превращаясь в плоские, плотно упакованные роговые чешуйки.
- Новые клетки смещаются по направлению от корня ногтя к его краю, сдвигая старые чешуйки вперед, в результате чего происходит рост ногтевой пластины в длину.
- Гребешки и бороздки сосочкового слоя дермы играют в этом процессе роль своеобразных рельсов, благодаря которым растущая ногтевая пластина скользит вперед по своему ложу.

- Ростковый эпителий виден сквозь ноготь в виде белой полоски – лунки.
- Ее цвет объясняется тем, что в эпидермисе матрикса есть богатый кератогиалином зернистый слой, через который не просвечивают сосуды дермы.
- В области лунки ногтевая пластина довольно тонкая и мягкая и отличается наибольшей чувствительностью к повреждениям.
- Ноготь непрерывно растет в длину - примерно 0,1 мм в день.
- Таким образом, на руках *полное обновление ногтевой пластины занимает в среднем от 4 до 6, а на ногах – от 8 до 12 месяцев*.

- Скорость роста определяется генетически, но может меняться в зависимости от времени года, физического состояния человека и т.д.
- Она замедляется с возрастом, а также при различных заболеваниях, приводящих к нарушению кровоснабжения ногтевого аппарата.
- В толщину ноготь растет также в основном за счет матрикса, и только частично – за счет эпителия ложа.
- Чем длиннее зона матрикса, тем толще будет пластина.
- В норме величина поперечного сечения ногтей на руках составляет 0,3–0,45 мм (на ногах – до 1 мм).
- При дистрофиях и травмах матричной зоны ноготь истончается (0,25 мм и менее).
- При толщине больше 0,6 мм имеет место гиперкератоз ногтевого ложа.

НОГТЕВЫЕ ВАЛИКИ

- Это кожные складки, которые ограничивают ногтевую пластину.
- Задний валик закрывает ее корень, а боковые, соответственно, латеральные края.
- В месте контакта с ногтевой пластиной валики образуют заднюю и боковые ногтевые пазухи, или синусы.

КУТИКУЛА

- Роговой слой эпидермиса заднего валика переходит на ногтевую пластину, образуя кутикулу.
- Она состоит из двух частей.
- Верхняя – эпонихий, представляет собой узкую кожную кайму.
- Нижняя - птеригий, тонкая эпителиальная пленка, прочно прикрепленная к поверхности ногтевой пластины и отрастающая вместе с ней.
- Кутикула выполняет весьма важную функцию: она перекрывает щель между ногтевой пластиной и задним валиком, ведущую к матриксу ногтя.
- Благодаря кутикуле в ростковую зону не могут попасть болезнетворные микроорганизмы, химические соединения и вода, и матрикс оказывается защищен от действия различных повреждающих факторов внешней среды.

ФУНКЦИИ КОЖИ (1)

- Защитная (барьерная):
  - Механическая
  - Противолучевая
  - Противохимическая
  - Электросопротивление
  - Антимикробная
- Терморегулирующая:
  - Теплопроведение
  - Теплоизлучение
  - Испарение воды
- Резорбционная

ФУНКЦИИ КОЖИ (2)

- Рецепторная:
  - Тактильная чувствительность
    - Осязание
    - Давление
    - Вибрация
  - Температурная чувствительность
  - Болевая чувствительность
    - Боль
    - Зуд
  - Определение влажности, гладкости, мягкости и др.
  - Смешанная

ФУНКЦИИ КОЖИ (3)

- Дыхательная
- Секреторная
- Обмен веществ:
  - Пигментный
  - Липидный
  - Углеводный
  - Белковый
  - Витаминный
  - Водно-минеральный
- Иммунная

Особенности полости рта

- Кожа и слизистые имеют одинаковое строение
- Слизистая более влажная, гладкая, блестящая
- Волосы и потовые железы отсутствуют
- Поверхность слизистой не имеет сложного рисунка
- Слизистая имеет слюнные железы, которые поддерживают слизистую во влажном состоянии и способствуют пищеварению

- Эпителий не имеет рогового, блестящего и зернистого слоем, состоит только из базального и шиповатого.
- Шиповатый слой представлен несколькими рядами плоских клеток
- В местах трения и давления клетки шиповатого слоя содержат зерна кератогиалина
- В условиях патологии СО может подвергаться ороговению на значительном протяжении

- Губы состоят из мощного слоя круговых мышц, покрыты снаружи кожей, плотно соединенной с мышечным слоем
- С внутренней стороны губы выстланы слизистой оболочкой
- Красная кайма имеет переходное строение от кожи к слизистой оболочке. Сохраняются сальные железы в углах рта
- На красной кайме не происходит полного ороговения
- Поверхностный слой пропитан элейдином, что придает ему прозрачность
- На красной кайме различают две зоны: наружная (сохранен видоизмененный роговой слой) и внутренняя (переходит в слизистую оболочку – зона Клейна)

ОСОБЕННОСТИ КОЖИ ДЕТЕЙ

- Эпидермис значительно тоньше: клетки зернистого, шиповатого, базального слоев отличаются меньшими размерами.
- Образование меланина недостаточно развито вплоть до 6-месячного возраста.
- Связь между клетками рогового слоя слабая, роговые пластинки легко отторгаются.
- В базальном слое находятся отростчатые клетки Лангерганса, которые входят в макрофагальную систему кожи.
- Дерма к моменту рождения тоньше
- Разделение дермы на слои не четкое

- В дерме много недифференцированных и тучных клеток.
- В верхних отделах дермы преобладают низкодифференцированные соединительнотканные клетки и коллагеновые волокна.
- Граница дермы и эпидермиса представляет слегка волнистую линию.
- ПЖК отличается большей массой (в 4-6 раз больше, чем у взрослых).
- ПЖК выполняет у ребенка опорную функцию, является гистиоцитарным органом, напоминая по гистогенезу, строению и функциям костный мозг.

- Количество и расположение кровеносных сосудов у новорожденных такое же, как и у взрослых, но артериальные сети менее дифференцированы.
- Нервный аппарат кожи соответствует тому, что наблюдается у взрослых.
- Мускулатура кожи состоит из гладких мышечных волокон, поднимающих волос, и единичных поперечно-полосатых в области лица (мимические) и шеи.

- Сальные железы у ребенка хорошо функционируют уже внутриутробно, образуя творожистую смазку, покрывающую его тело при рождении.
- Количество сальных желез на 1 см² кожи лица у новорожденных в 4-8 раз больше, чем у взрослых.
- Они небольшого размера, однодольчатые, расположены поверхностно.
- К концу первого года жизни наступает атрофия секреторных долей и даже полное исчезновение части сальных желез.
- К началу 2-го года жизни функция сальных желез значительно снижается и усиливается лишь в период полового созревания

- Вскоре после рождения выпадают первичные волосы (lanugo).
- На их месте вырастают вторичные (постоянные): длинные, пушковые, щетинитые.
- При рождении волосы мягкие, слабо пигментированные.
- Строение ногтей у новорожденных и детей грудного возраста существенно не отличается от такового у взрослых.

- Эккринные потовые железы у новорожденных в 12 раз больше, чем у взрослых.
- Выводные протоки потовых желез у детей прямые.
- Интенсивность потоотделения через 2-3 месяца после рождения значительно увеличивается.

ПАТОЛОГИЧЕСКИЕ ПРОЦЕССЫ

- Акантоз – утолщение и увеличение числа рядов клеток шиповатого и зернистого слоев с удлинением эпидермальных отростков, проникающих глубоко в дерму (псориаз)
- Акантолиз – потеря связи между клетками шиповатого слоя эпидермиса кожи и слизистых (пузырчатка)
- Гиперкератоз – чрезмерное утолщение рогового слоя эпидермиса в результате избыточного образования кератина (ихтиоз)

ПАТОЛОГИЧЕСКИЕ ПРОЦЕССЫ

- Дискератоз – нарушение и извращение физиологического процесса ороговения эпителиальных клеток (контагиозный моллюск)
- Паракератоз – нарушение процесса ороговения, связанное с потерей способности клеток эпидермиса вырабатывать кератогиалин, при этом роговой слой утолщается, а зернистый может полностью исчезнуть (псориаз)

ПАТОЛОГИЧЕСКИЕ ПРОЦЕССЫ

- Спонгиоз – межклеточный отек в шиповатом слое при воспалительном процессе в дерме при преобладании экссудативного компонента (экзема)
- Папилломатоз – клеточная пролиферация сосочков кожи (вульгарная бородавка)
- Баллонная дистрофия – резко выраженный отек эпидермиса с истончением межклеточных мостиков, развитием пузырьков (опоясывающий герпес)

ПЕРВИЧНЫЕ МОРФОЛОГИЧЕСКИЕ ЭЛЕМЕНТЫ КОЖИ

- Пролиферативные:
  - Пятно
  - Узелок
  - Бугорок
  - Узел
- Экссудативные:
  - Волдырь
  - Пузырек
  - Пузырь
  - Гнойничок
- Полостные и бесполостные элементы

МОРФОЛОГИЧЕСКИЕ ЭЛЕМЕНТЫ КОЖИ

- Пятно – бесполостной пролиферативный морфологический элемент
- Представляет собой изменение цвета ограниченного участка кожи
- Как правило, не возвышается над уровнем здоровой кожи и не изменяющий ее рельеф.
- Классификация:
  - Сосудистые
    - Воспалительные
    - Невоспалительные
  - Геморрагические
  - Пигментные
  - Искусственные

МОРФОЛОГИЧЕСКИЕ ЭЛЕМЕНТЫ КОЖИ

- Розеола – пятно от 2-3 до 20-25 мм.
- Эритема – пятно от 2-3 см до нескольких десятков сантиметров

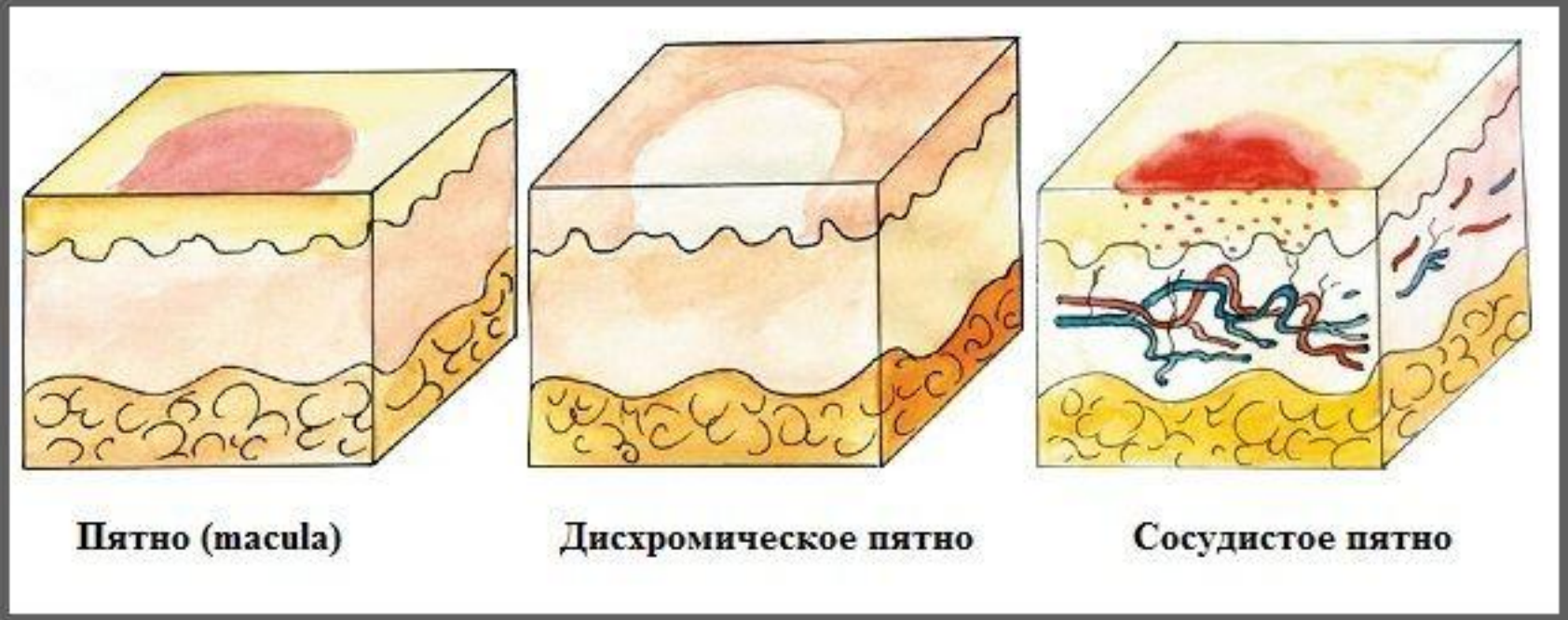

МОРФОЛОГИЧЕСКИЕ ЭЛЕМЕНТЫ КОЖИ

- Узелок – первичный пролиферативный бесполостной морфологический элемент.
- Возникает в сосочковом слое дермы или в эпидермисе
- Воспалительный или невоспалительный характер.

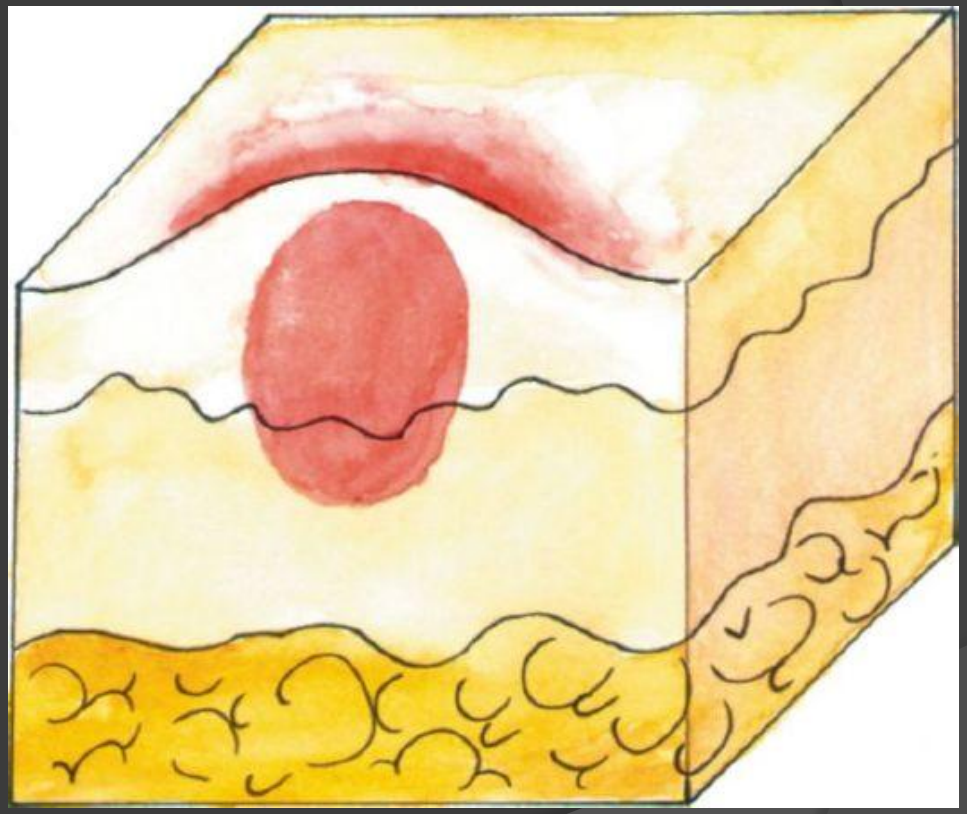

МОРФОЛОГИЧЕСКИЕ ЭЛЕМЕНТЫ КОЖИ

- Эпидермальные папулы – невоспалительные – мозоль, бородавка, контагиозный моллюск, гиперкератоз ладоней и подошв, ихтиоз.
- Эпидермо-дермальныи и дермальные папулы – воспалительные – псориаз, красный плоский лишай, экзема, дерматит, дискоидная красная волчанка и др.
- Исход – полное разрешение с временным нарушением отложения пигмента.

МОРФОЛОГИЧЕСКИЕ ЭЛЕМЕНТЫ КОЖИ

- Размеры папул:
  - Милиарные (мелкоточечные, величиной с просяное зерно – 1-3 мм)
  - Лентикулярные (плоские, величиной с горошину или чечевицу – 5-7 мм)
  - Нумулярные (монетовидные – 1-3 см)
  - Бляшки (достигают величины ладони человека)

МОРФОЛОГИЧЕСКИЕ ЭЛЕМЕНТЫ КОЖИ

- Бугорок – первичный бесполостной морфологический элемент
- Возникает вследствие развития воспалительного инфильтрата, захватывающего всю дерму.

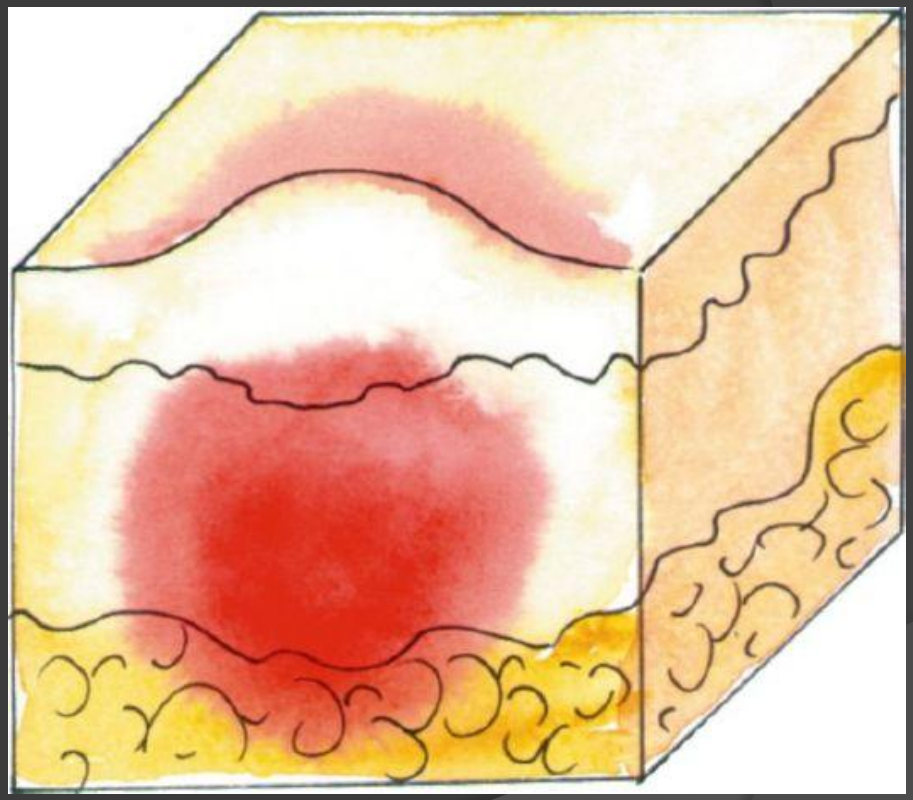

МОРФОЛОГИЧЕСКИЕ ЭЛЕМЕНТЫ КОЖИ

- Диаметр колеблется от 3-5 мм до 2-3 см.
- В процессе эволюции бугорок подвергается центральному некрозу, изъязвлению и завершается образованием рубца.
- В случаях рассасывания инфильтрата без изъязвления на месте бугорка остается рубцовая атрофия кожи

МОРФОЛОГИЧЕСКИЕ ЭЛЕМЕНТЫ КОЖИ

- Узел - первичный пролиферативный бесполостной морфологический элемент
- Представляет различной плотности глубокое образование в сетчатом слое кожи, в подкожной клетчатке, подслизистом слое, в подлежащих тканях.
- Исход – полое рассасывание, либо гнойное расплавление, некротизация с образованием язвы и последующим рубцеванием.

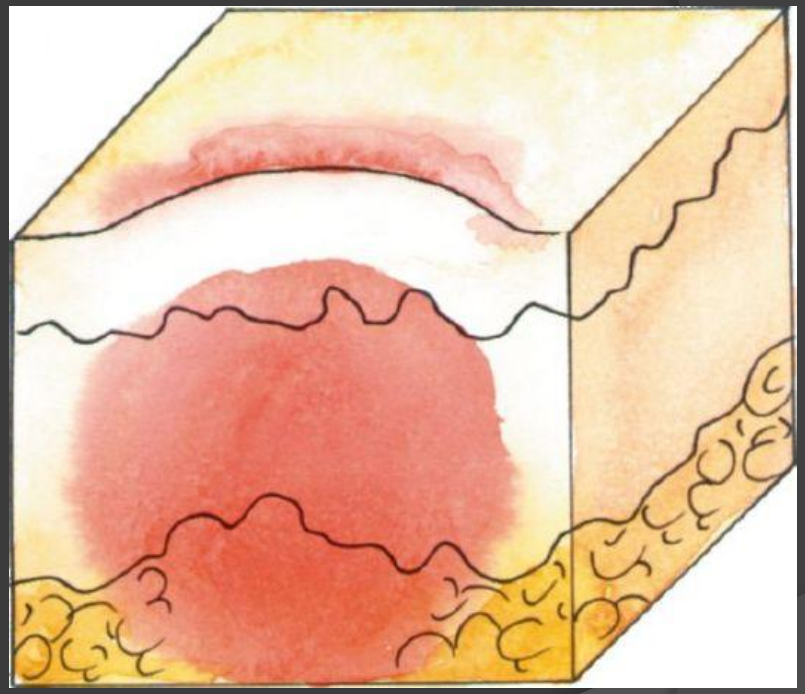

МОРФОЛОГИЧЕСКИЕ ЭЛЕМЕНТЫ КОЖИ

- Волдырь – первичный экссудативный бесполостной морфологический элемент
- Возникает в результате острого отека сосочкового слоя дермы

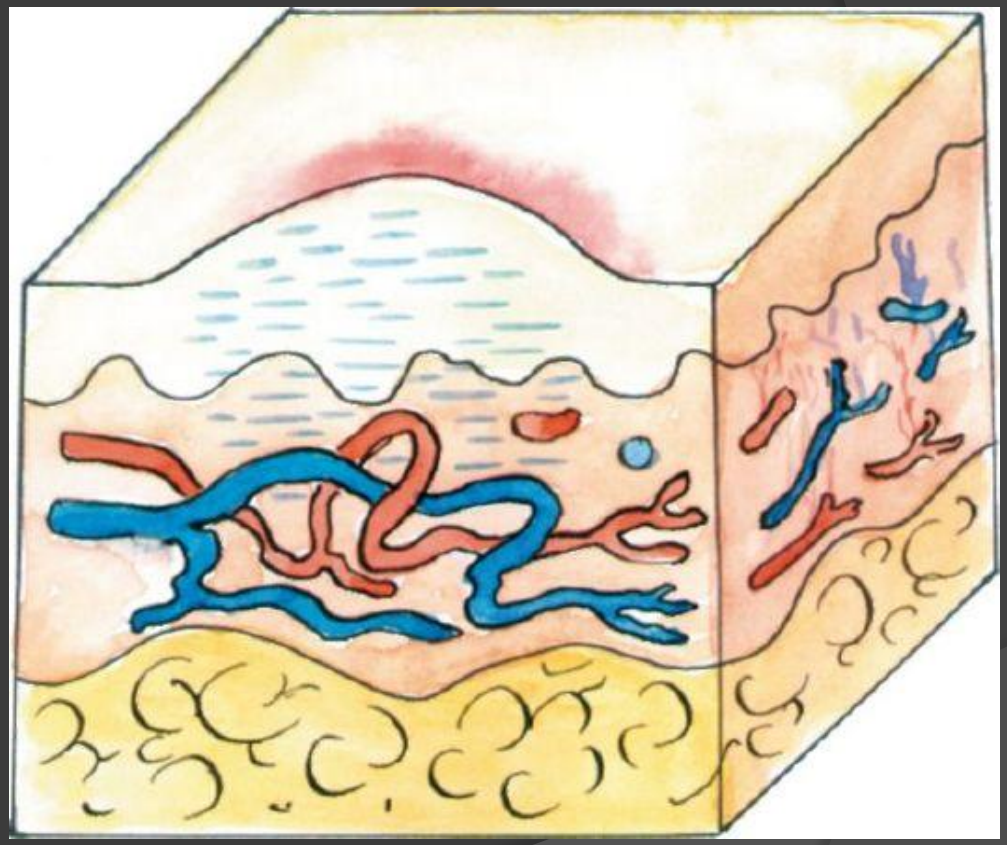

МОРФОЛОГИЧЕСКИЕ ЭЛЕМЕНТЫ КОЖИ

- Образуются волдыри одномоментно или приступообразно.
- Исчезают бесследно в течение нескольких минут или часов.
- Величина – от горошины до ладони и больше.
- Субъективно всегда сопровождаются зудом.

МОРФОЛОГИЧЕСКИЕ ЭЛЕМЕНТЫ КОЖИ

- Пузырек – первичный полостной островоспалительный первичный морфологический элемент с серозным прозрачным содержимым.
- Развивается в результате скопления экссудата в эпидермисе

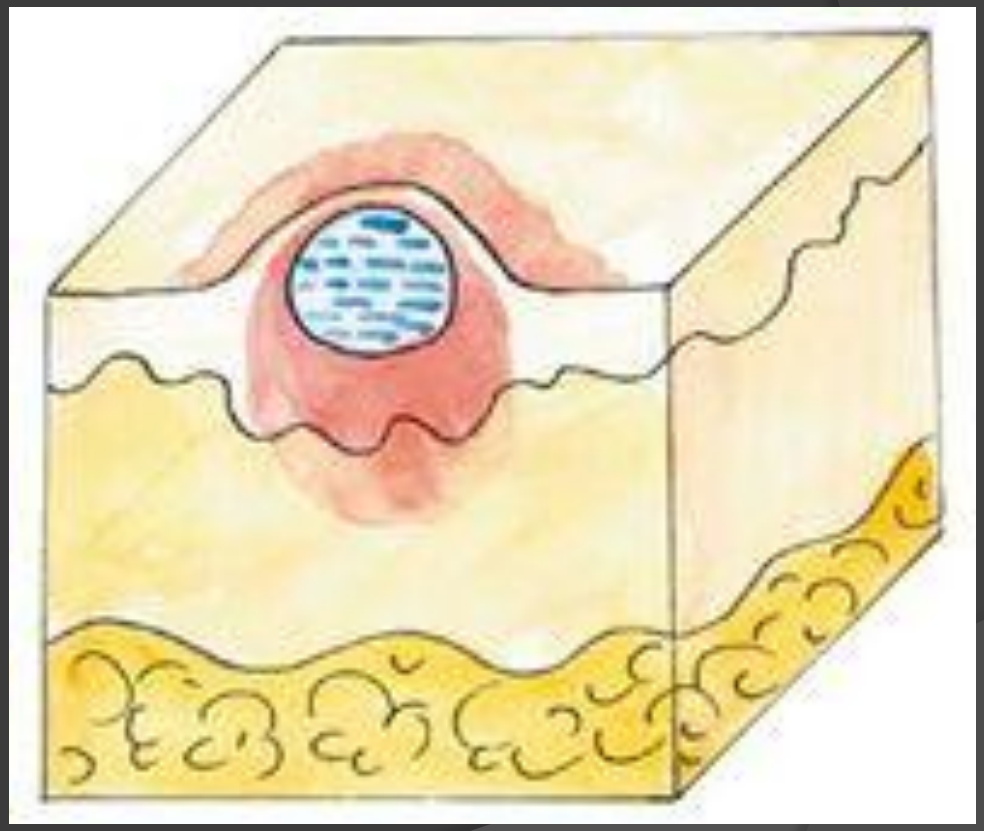

МОРФОЛОГИЧЕСКИЕ ЭЛЕМЕНТЫ КОЖИ

- Размеры пузырьков – 1,5 – 5 мм
- В процессе эволюции пузырьки вскрываются с образованием эрозии или ссыхаются в корочку, по отпадению которой может остаться пигментно-гиперемическое пятно.

МОРФОЛОГИЧЕСКИЕ ЭЛЕМЕНТЫ КОЖИ

- Пузырь – первичный экссудативный полостной морфологический элемент
- Формируется внутри- и субэпидермально
- Содержимое может быть серозным или геморрагическим

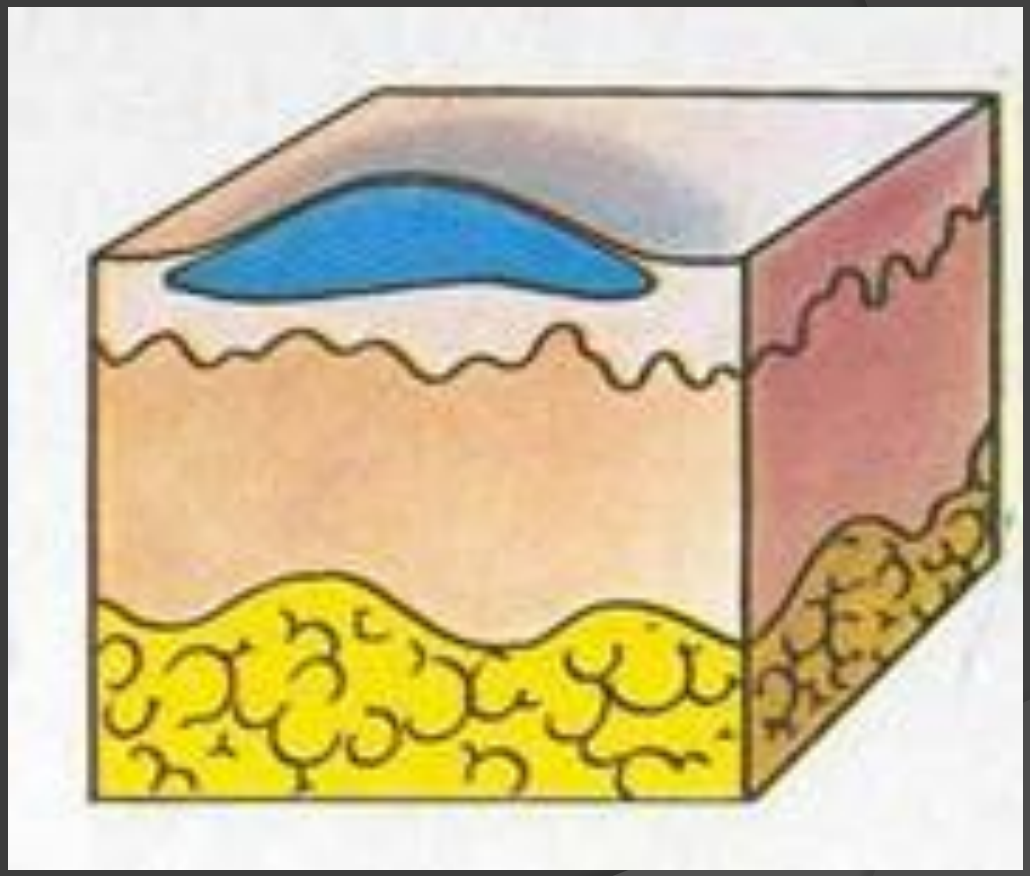

МОРФОЛОГИЧЕСКИЕ ЭЛЕМЕНТЫ КОЖИ

- Пустула – первичный экссудативный морфологический элемент
- Возникает в результате гнойного процесса в эпидермисе или дерме
- Содержимое - гнойное

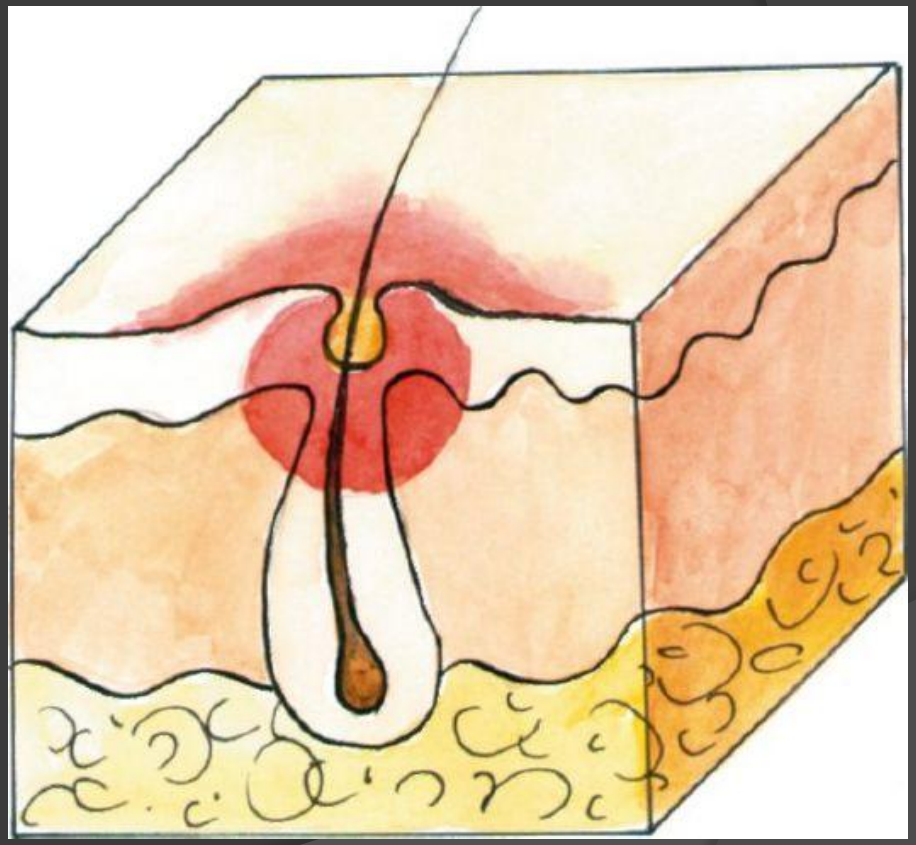

МОРФОЛОГИЧЕСКИЕ ЭЛЕМЕНТЫ КОЖИ

- Импетиго – поверхностные пустулы, при которых процесс локализуется в эпидермисе, при этом нет инфильтрации.
- Эктима – глубокая пустула, с расположением гнойного процесса в дерме.
- Иногда эктима покрывается толстой слоистой коркой, которая напоминает раковину улитки – рупия.
- Фликтена – дряблый пузырь, наполненный гноем.

ВТОРИЧНЫЕ МОРФОЛОГИЧЕСКИЕ ЭЛЕМЕНТЫ КОЖИ

- Дисхромия – нарушение отложения пигмента в коже:
  - Вторичная лейкодерма
  - Вторичная гиперпигментация
  - Гемосидериновая гиперпигментация

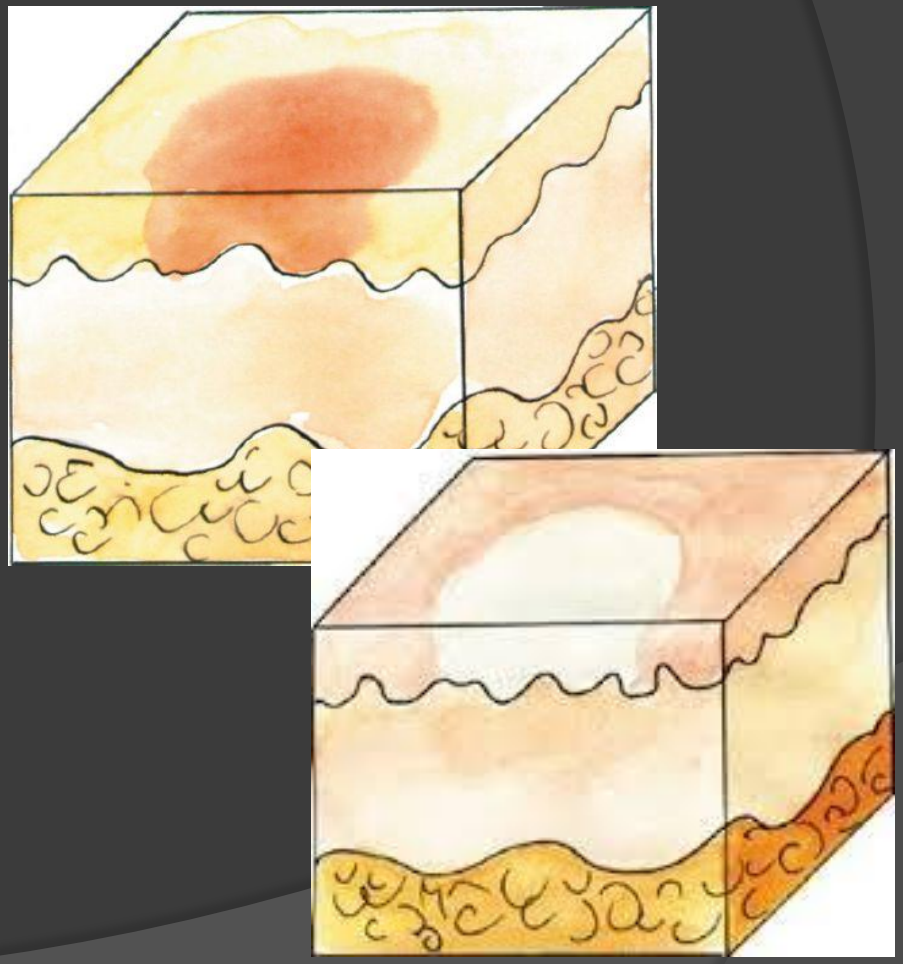

МОРФОЛОГИЧЕСКИЕ ЭЛЕМЕНТЫ КОЖИ

- Чешуйка – отторгающиеся клетки рогового слоя эпидермиса.
- Шелушение – видимое отторжение чешуек.

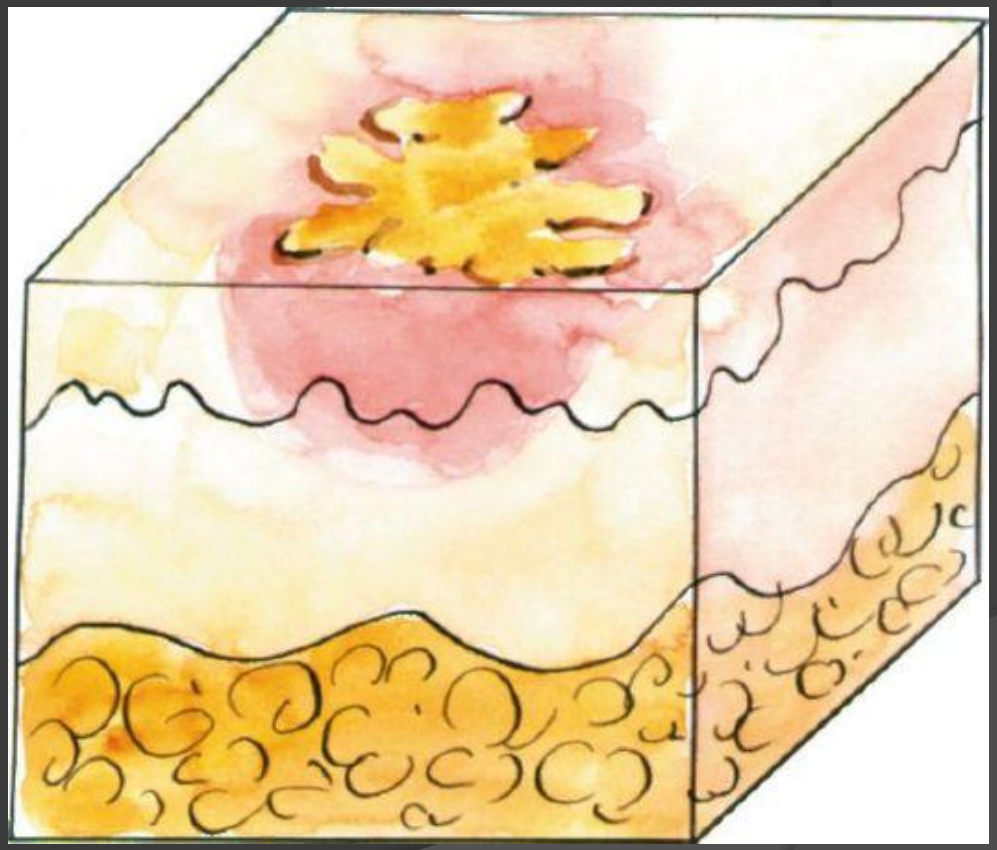

МОРФОЛОГИЧЕСКИЕ ЭЛЕМЕНТЫ КОЖИ

- Корка – результат ссыхания содержимого пузырьков и гнойничков, а также отделяемого язв после бугорков

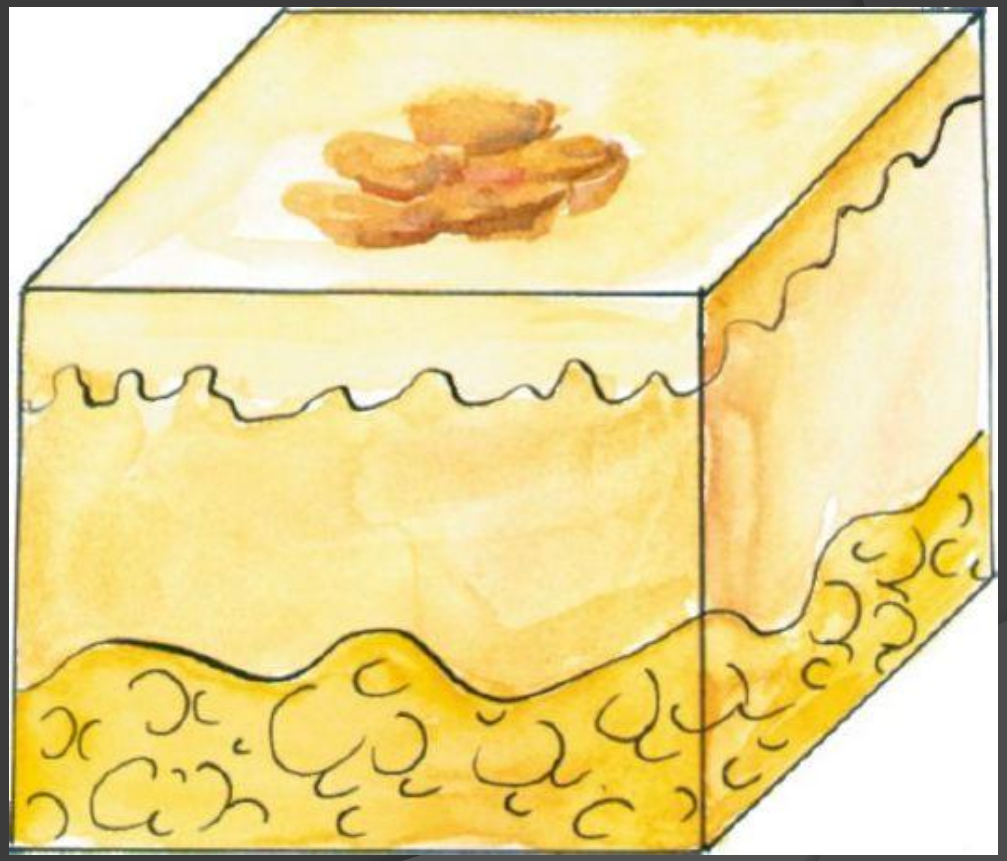

МОРФОЛОГИЧЕСКИЕ ЭЛЕМЕНТЫ КОЖИ

- Эрозия – дефект кожи в пределах эпидермиса
- Образуется в результате вскрытия полостных элементов
- Дном является эпителий или сосочковый слой дермы
- При заживлении не оставляет рубцов

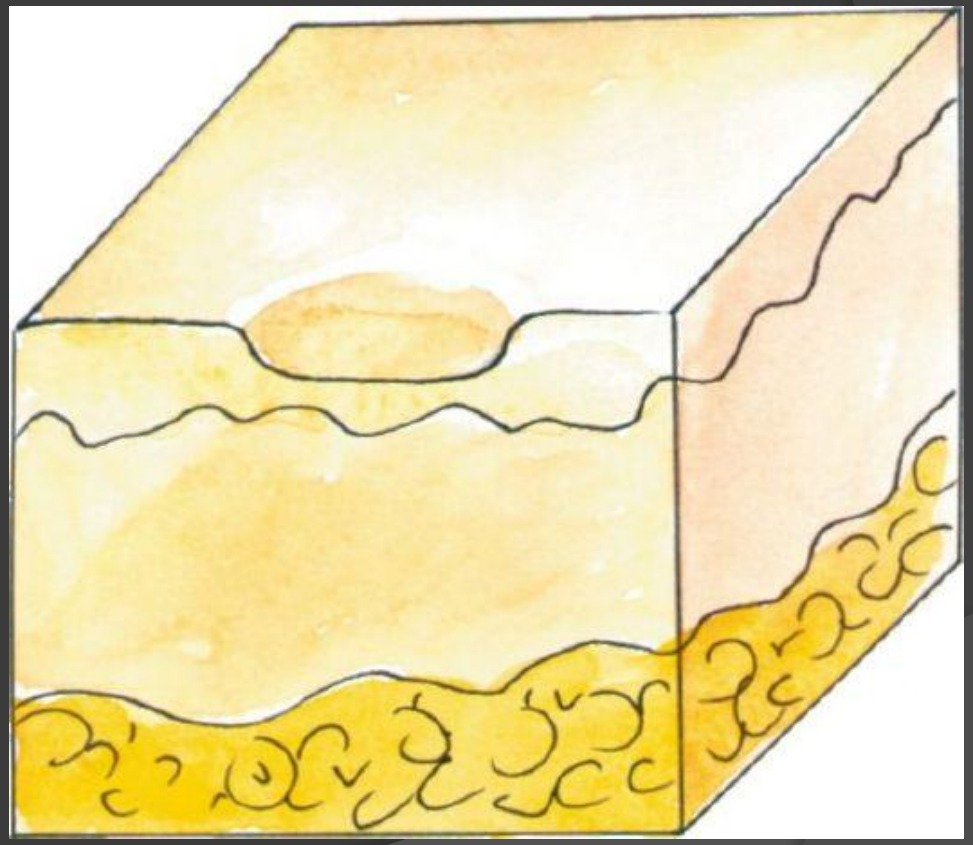

МОРФОЛОГИЧЕСКИЕ ЭЛЕМЕНТЫ КОЖИ

- Экскориация – ссадина – возникает в результате механического повреждения и нарушения целостности кожного покрова вследствие расчесов, во время интенсивного зуда

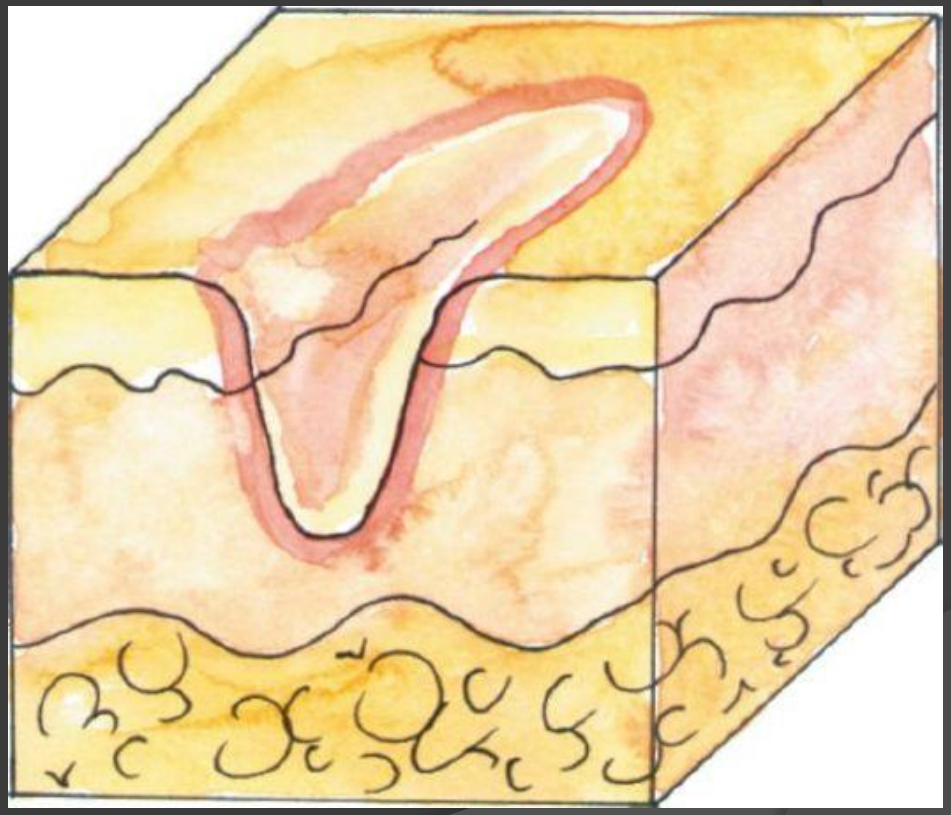

МОРФОЛОГИЧЕСКИЕ ЭЛЕМЕНТЫ КОЖИ

- Трещина – линейный дефект, возникающий в результате потери эластичности и инфильтрации отдельных участков кожи
- Сопровождается болезненностью

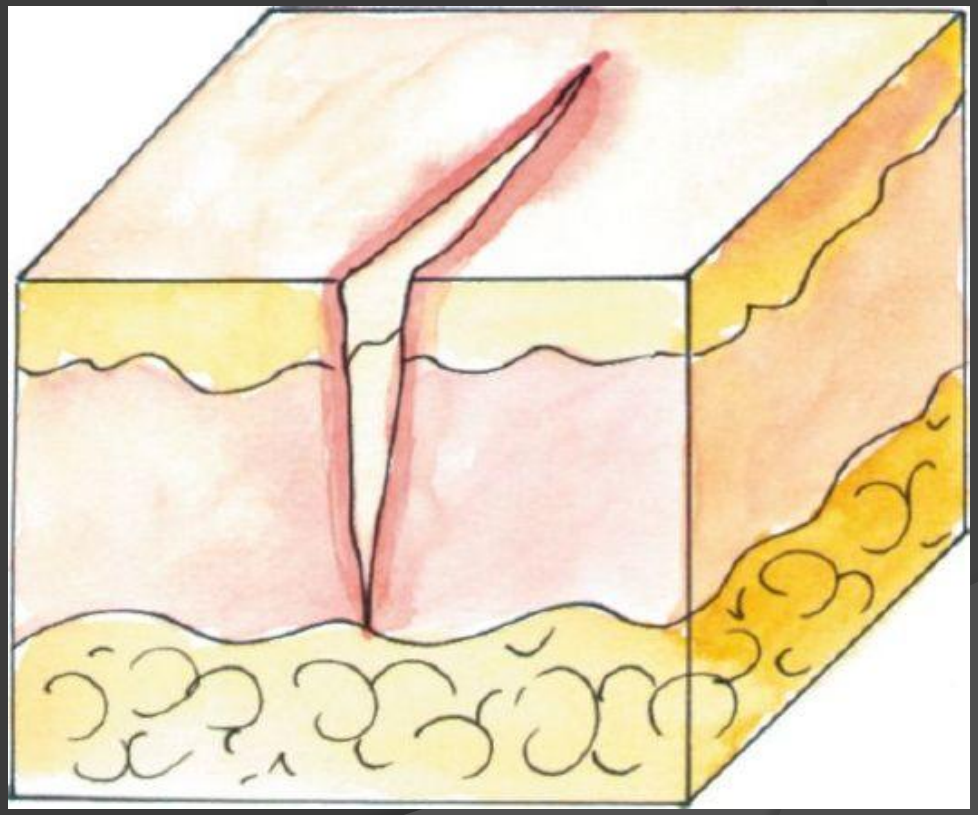

МОРФОЛОГИЧЕСКИЕ ЭЛЕМЕНТЫ КОЖИ

- Язва – глубокий дефект ткани в пределах собственно кожи, подкожной клетчатки, глубжележащих тканей

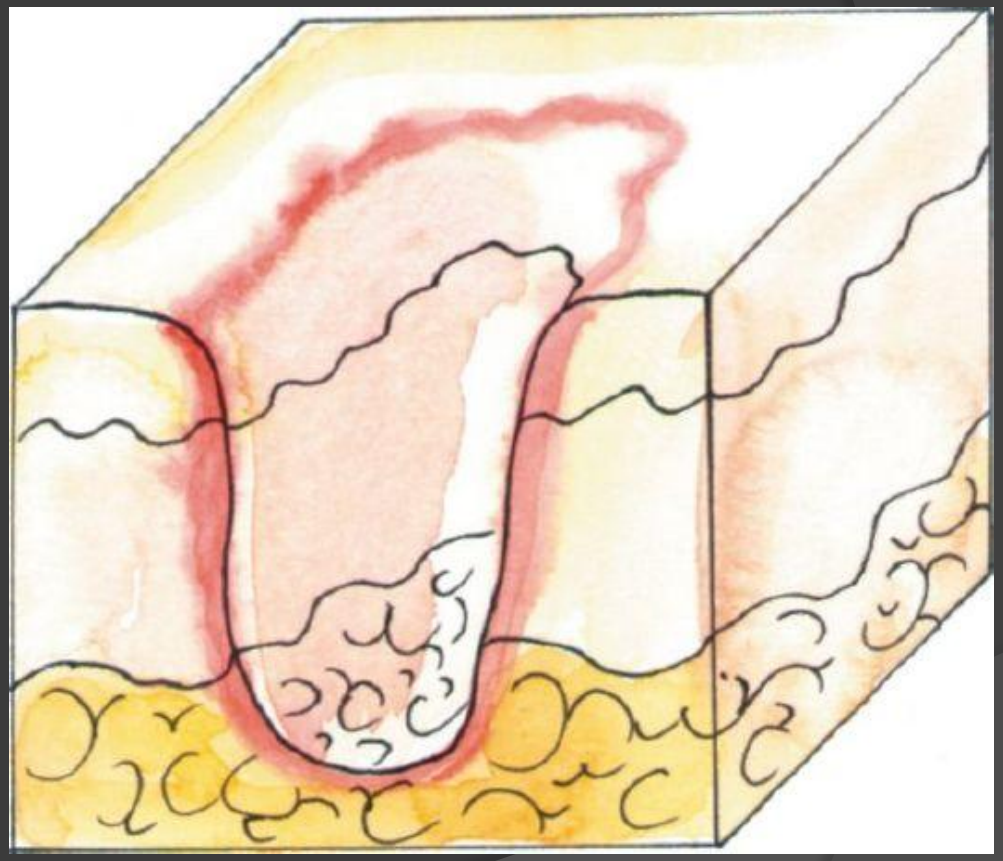

МОРФОЛОГИЧЕСКИЕ ЭЛЕМЕНТЫ КОЖИ

- Рубец – образуется в результате заживления язв
- Представляет собой грубоволокнистые соединительнотканные разрастания с разрушением дермы и нередко подлежащих тканей

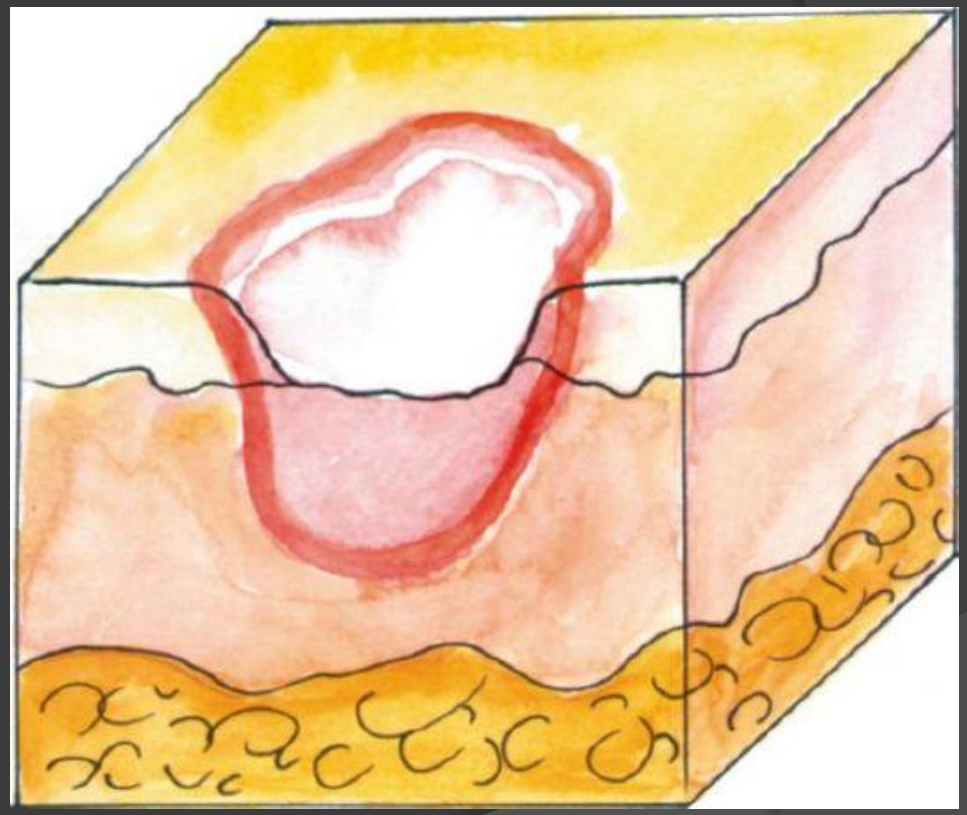

МОРФОЛОГИЧЕСКИЕ ЭЛЕМЕНТЫ КОЖИ

- Лихенификация – массивная инфильтрация сосочкового слоя кожи в результате хронического воспалительного процесса

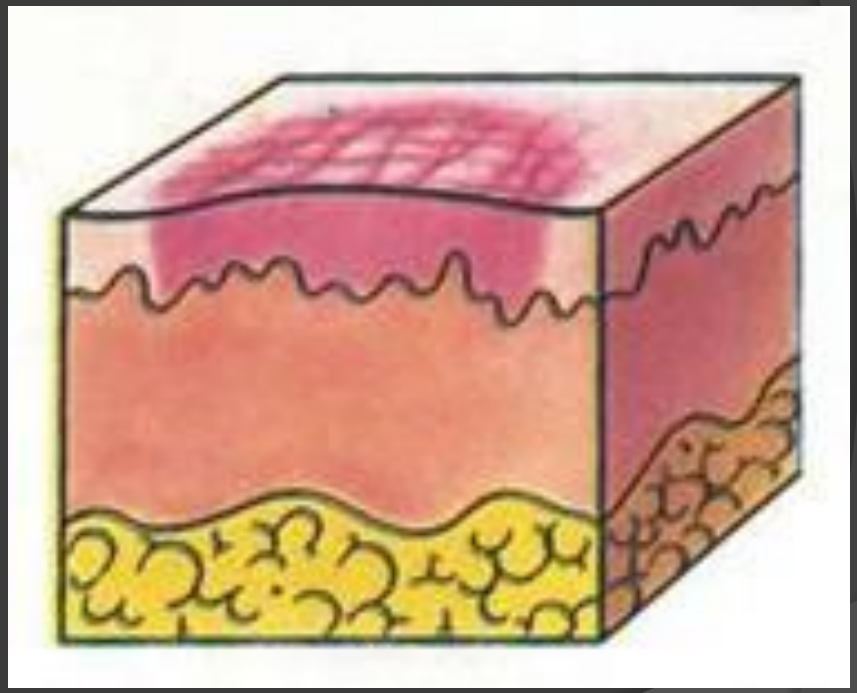

МОРФОЛОГИЧЕСКИЕ ЭЛЕМЕНТЫ КОЖИ

- Вегетации – результат разрастания сосочков дермы с одновременным утолщением шиповатого слоя эпидермиса, особенно межсосочковых эпителиальных отростков

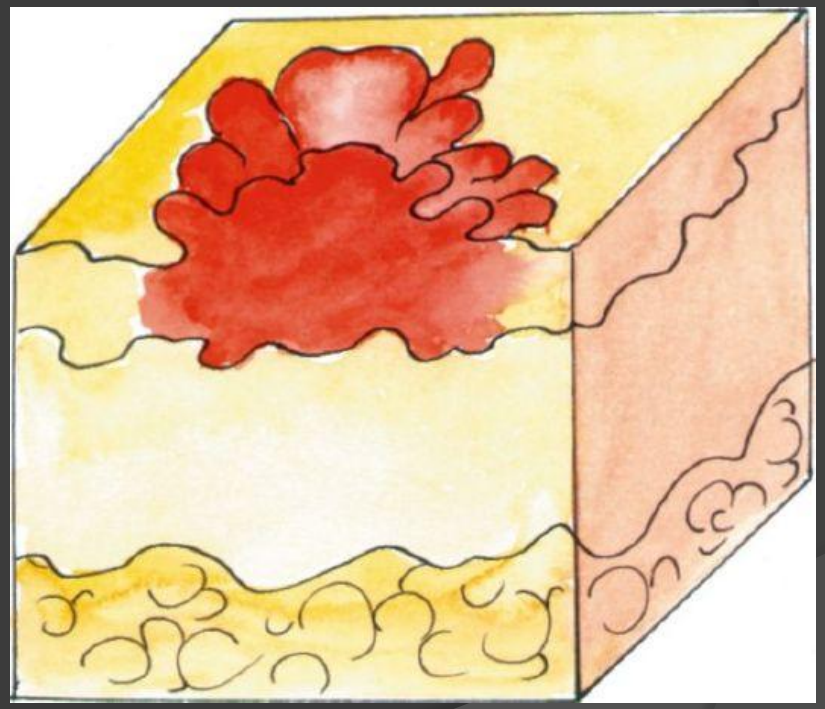

Принципы лечения

Лекарственные средства

СИСТЕМНАЯ ТЕРАПИЯ

- Антигистаминные
- НПВС
- Глюкокортикоиды
- Цитостатики
- Антибактериальные
- Противовирусные
- Противогрибковые
- Витамины
- Противомалярийные
- Транквилизаторы и седативные
- Биологические модификаторы иммунного ответа
- Препараты, нормализующие функцию ЖКТ

ФИЗИОТЕРАПИЯ

НАРУЖНОЕ ЛЕЧЕНИЕ

- Растворы
- Взвеси
- Присыпки
- Гели
- Пасты
- Мази
- Кремы
- Пластыри
- Лаки
- Аэрозоли
- Мыла
- Шампуни
- Помады
- Карандаши

РАСТВОР

- Жидкая лекарственная форма, получаемая путем растворения лекарственного вещества в растворителе.
- Показания: островоспалителнные поражения кожи, сопровождающиеся мокнутием.
- Используют в виде:
  - Примочек
  - Влажно-высыхающих повязок
  - Смазываний и обтираний
  - Полосканий и ванночек

ВЗБАЛТЫВАЕМАЯ СМЕСЬ

- Лекарственная форма, состоящая из порошкообразных веществ, взвешенных в жидкости.
- Перед применением лекарство необходимо встряхивать до образования равномерной взвеси.
- Водная взбалтываемая смесь – индифферентный порошок – около 30%, глицерин – 10%, вода – 60% объема.
- Показания: острые воспалительные процессы без мокнутия
- Масляная взбалтываемая смесь – взвесь индифферентного порошка – 30% в растительном масле – 70%.
- Показаны при сухой коже
- Противопоказания: мокнутие, излишняя сухость пораженных участков кожи, локализация процесса на волосистых участках кожи.

ПРИСЫПКИ (ПУДРЫ)

- Показания: острые воспалительные процессы без явлений мокнутия, при гипергидрозе в складках кожи и в области стоп, у детей грудного возраста при опрелостях, для защиты контактных поверхностей кожи в естественных складках от трения, мацерации, воздействия пота и мочи.
- Противопоказания: островоспалительные процессы, сопровождающиеся мокнутием.
- Пудры для складок кожи не должны содержать крахмал.

ГЕЛЬ

- Жидкая дисперсная система, в которой частицы дисперсной фазы образуют пространственную структурную сетку.
- Внешне – студенистая масса, обладающая упругостью и пластичностью.
- Показания – острые и подострые воспалительные процессы с незначительным мокнутием, при повышенном отделении кожного сала.
- Противопоказания – не рекомендуют назначать больным с сухой кожей, при атопическом дерматите, ихтиозе.

КРЕМ

- Мягкая лекарственная форма, состоящая из гидрофильной жировой основы и воды – густая эмульсия
- Показания – неострые воспалительные процессы, при сухости кожи и снижении ее эластичности.
- Противопоказания – не назначают при острых воспалительных процессах.

МАЗЬ

- Мягкая лекарственная форма, состоящая из жировой основы, в которой равномерно распределено относительно небольшое количество порошкообразных лекарственных веществ (<25%).
- Показания – неострое воспаление
- Противопоказания – применение мазей противопаказано при остром воспалении (кроме мазей, содержащих глюкокортикоиды).

ПАСТА

- Мягкая лекарственная форма тестообразной консистенции, представляющая собой смесь равных частей жировых веществ и порошков.
- Количество порошкообразных веществ в пасте должно быть не менее 25% и не более 65%.
- Показания – острое воспаление, не сопровождающееся мокнутием
- Противопоказания – мокнутие, излишняя сухость кожи, локализация поражений на волосистой части головы.

ПЛАСТЫРЬ

- Лекарственная форма, обладающая способностью размягчения при температуре тела и плотной адгезии к подлежащей коже вследствие наличия в его основе липких формообразующих веществ
- Показания – для интенсивного воздействия на патологический очаг, для защиты подлежащей кожи от травмирующих факторов внешней среды.
- Противопоказания – возможно раздражающее влияние на кожу

ЛАК

- Жидкость, которая , быстро высыхая, образует пленку на поверхности кожи.
- Показания – для интенсивного воздействия на ограниченные поражения кожи при омозолелостях, бородавках, папилломах, поражении ногтей

АЭРОЗОЛЬ

- Дисперсная система из смеси твердых и жидких лекарственных веществ с газами, содержащихся в специальном герметическом баллоне с клапанным устройством.
- Применяют в труднодоступных местах

ЛЕЧЕБНОЕ МЫЛО

- Соли высших кислот
- Показания – воспалительные процессы на волосистой части головы.
  - При себорее, угревой болезни – сильнощелочные мыла
  - При ихтиозе, чесотке, гиперпролиферативных заболеваниях – кератолитические, противовоспалительные средства.

ЛЕЧЕБНЫЙ ШАМПУНЬ

- Моющее средство, содержащее поверхностно-активные вещества и лекарственные препараты
- Показания – воспалительные процессы на волосистой части головы, педикулез, грибковые поражения

КАРАНДАШ И ПОМАДА

- Лекарственные формы, одним концом цилиндра вмонтированные в оправу, имеющие при комнатной температуре плотную консистенцию
- Показания – назначают с профилактической целью для предупреждения и лечения хейлитов, прижигающие карандаши используют при грануляциях и лечении бородавок

Топические глюкокортикостероиды

- Топические глюкокортикостероиды (ТГКС) на современном этапе наиболее часто используемая группа препаратов, включаемая в терапевтические протоколы, формируемые для пациентов с заболеваниями кожи воспалительного неинфекционного характера, в особенности аллергодерматозов, увеличение случаев заболеваемости которыми в последние десятилетия, особенно среди детского населения, продолжается.

МЕТАБОЛИЧЕСКИЕ ЭФФЕКТЫ ТГКС

- Снижают продукцию простагландинов, лейкотриенов, тромбоксанов, путем блокирования активности фосфолипазы А2;
- Тормозят синтез глюкозаминогликанов, коллагена и эластина, уменьшают освобождение гистамина и других провоспалительных медиаторов, редуцируют тучные клетки, клетки Лангерганса;
- Тормозят синтез нуклеиновых кислот (прежде всего ДНК) в иммунокомпетентных клетках, базальном слое эпидермиса и фибробластах.

- Результатом назначения ТГКС является выраженный и длительный ангиоспазм, уменьшение экссудативного компонента, что клинически проявляется в снижении и исчезновении воспалительной реакции, то есть они ослабляют ранние проявления реакции воспаления (отек, расширение капилляров, отложение фибрина, уменьшение активности фагоцитов), влияя и угнетая и поздние ее проявления (отложения коллагена, формирование келоида).

ПОКАЗАНИЯ К ПРИМЕНЕНИЮ

- простые и аллергические дерматиты
- токсикодермии
- укусы насекомых
- различные формы эритем
- псориаз
- экзема
- нейродермит
- дискоидная красная волчанка
- крапивница
- атопический дерматит
- эритематозная пузырчатка
- себорейнай дерматит
- красный плоский лишай
- хейлиты
- дерматоз Дюринга
- гипертрофические и келоидные рубцы
- гнездное облысение
- и др.

ПРОТИВОПОКАЗАНИЯ К ПРИМЕНЕНИЮ

- пиодермии;
- вирусные и гельминтные поражения кожи;
- грибковые инфекции кожи;
- туберкулез кожи, сифилис, лепра;
- угревая сыпь;
- периоральный дерматит;
- кожные реакции после вакцинации;
- язвенные, эрозивные и раневые дефекты кожи;
- гиперчувствительность к кортикостероидам

Классификация ТГКС

Группа	Международное непатентованное название
Очень сильные	Клобетазола пропионат 0,5% Хальцинонид 0,1%
Сильные	Бетаметазона валерат 0,1% Бетаметазона дипропионат 0,05% Будезонид 0,0375% Мометазона фуроат 0,1% Гидрокортизона 17-бутират 0,1% Дексаметазон 0,025% Триамцинолона ацетонид 0,1% Метилпреднизолона ацепонат 0,1% Флуметазона пивалат 0,02% Флуоцинолона ацетонид 0,025% Флутиказона пропионат 0,05%
Средней силы	Преднизолон 0,25% Предникарбат 0,25% Флуокортолон 0,025% Алклометазона дипропионат 0,05%
Слабые	Гидрокортизона ацетат 0,1%, 0,5%

ГКС + АБ

Бетаметазон + гентамицин	Целестодерм-В с гарамицином Белогент Кутерид Г
Флуоцинолон + неомицин	Синалар Н Флуцинар Н Флукорт-Н
Гидрокортизон + хлорамфеникол	Кортомицетин
Гидрокортизон + окситетрациклин	Геокортон Гиоксизон Оксикорт
Преднизолон + окситетрациклин	Оксициклозоль
Триамцинолон + тетрациклин	Полькортолон

ГКС + АНТИСЕПТИК

Гидрокортизон + хлоргексидин	Сибикорт
Галометазон + триклозан	Сикортен Плюс
Флуметазон + клиохинол	Лоринден С
Флуоцинолон + клиохинол	Синалар К Флукорт Ц
Преднизолон + клиохинол	Дермозолон

ГКС + АНТИМИКОТИК

Бетаметазон + клотримазол	Лотридерм
Беклометазон + клотримазол	Кандид Б
Мазипредон + миконазол	Микозолон
Дифлукортолон + изоконазол	Травокорт

ГКС + АБ + АМ

Бетаметазон + гентамицин + клотримазол	Тридерм
Гидрокортизон + неомицин + натамицин	Пимафукорт
Гидрокортизон +клиохинол + нистатин	Нистаформ

ДОЗИРОВАНИЕ ТГКС

С целью стандартизации количества нанесенного препарата на пораженный участок кожи было предложено его дозировать.

- За одну единицу принимают количество препарата, нанесенное на концевую фалангу указательного пальца (ЕКП) взрослого человека, что составляет 0,5 г мази или крема.
- Нанесение ТГКС производится из расчета количества единиц в зависимости от локализации поражения: на лицо и шею; одну руку и кисть; одну ногу и стопу; туловище спереди; туловище сзади, включая ягодицы.

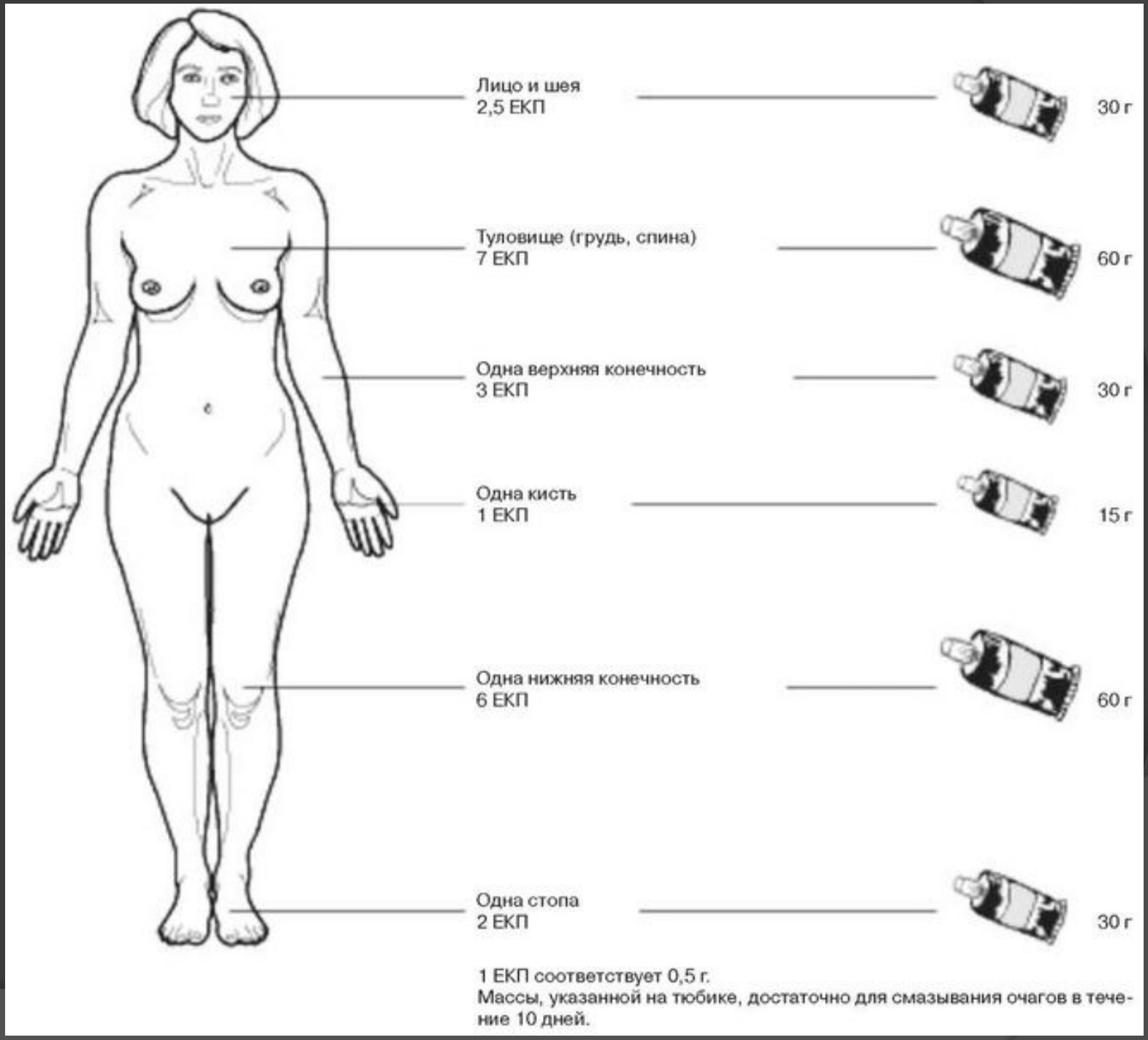
Лицо и шея
2,5 ЕКП
30 г
Туловище (грудь, спина)
7 ЕКП
60 г
Одна верхняя конечность
3 ЕКП
30 г
Одна кисть
1 ЕКП
15 г
Одна нижняя конечность
6 ЕКП
60 г
Одна стопа
2 ЕКП
30 г
1 ЕКП соответствует 0,5 г.
Массы, указанной на тюбике, достаточно для смазывания очагов в течение 10 дней.

МЕТОДЫ ДИАГНОСТИКИ В ДЕРМАТОЛОГИИ

План обследования

- Сбор анамнеза заболевания, анамнеза жизни, перенесенных и сопутствующих заболеваний.
- Общий осмотр больного.
- Клиническое исследование пораженных участков кожи (выявление морфологических элементов, использование диагностических приемов исследования и проб), осмотр придатков кожи, слизистых оболочек.
- Диагностические лабораторные исследования (микологические, бактериологические, исследование биоптата, анализы мочи и крови, специальные методы диагностики и т.д.).

Описание непораженной кожи включает:

- цвет кожи (бледно-розовая, смуглая, покрасневшая, желтушная);
- состояние сальных и потовых желез;
- растяжимость и эластичность, тургор тканей;
- дермографизм (белый, красный, смешанный, уртикарный);
- состояние подкожной жировой клетчатки;
- определение типа фоточувствительности кожи и наличие пигментных образований;
- наличие и характер рубцов;
- состояние видимых слизистых оболочек, ногтей, волос;
- чувствительность кожи (болевая, температурная, тактильная);
- мышечно-волосковый рефлекс.

Клиническое исследование пораженных участков кожи

Поражение кожи и слизистых оболочек (дерматологический статус) описывается последовательно:

- характер высыпаний (воспалительный, невоспалительный);
- распространенность процесса (ограниченный, диссеминированный, генерализованный, универсальный, симметричный или несимметричный);
- топографические особенности расположения элементов сыпи;
- первичные и вторичные морфологические элементы (цвет, размеры, граница, форма, очертания, поверхность, консистенция, взаимоотношение элементов сыпи);

Использование специальных приемов и методик

- Дермоскопия - осмотр с помощью увеличительного стекла (лупы или дерматоскопа) - необходима для обнаружения чесоточных ходов при чесотке, исследовании невусов.
- Люминесценция - исследование кожи и волос с помощью лампы Вуда при микозах, витилиго.
- Диаскопия - исследование элементов с помощью стекла, надавливание которого на кожу способствует исчезновению гиперемии и определению истинного оттенка кожи (позволяет выявить геморрагические, сосудистые, пигментные пятна на гиперемированном фоне; феномен «яблочного желе» - при туберкулезной волчанке и т.д.).

- Граттаж (поскабливание) выявляет скрытое шелушение при псориазе, серозные колодцы при экземе, отек и набухание пигментных пятен при мастоцитозе (симптом Дарье-Унны).
- Исследование пуговчатым зондом применяют для выявления бугорков с некрозом (при люпоме зонд легко проваливается в ткань бугорка - феномен Поспелова).
- Пункцию полостных элементов иглой осуществляют для забора содержимого пузыря, пустулы для дальнейшего его исследования (микроскопии при пиодермиях, буллезных дерматозах и др.).

Диагностические лабораторные исследования

-патоморфологическое исследование: микроскопия биоптата и определение характера патологического процесса, типа клеток, проведение иммунофлюоресценции, иммунофенотипирования, использование специальных методов окраски;

-микроскопическое исследование чешуек кожи, корок, экссудата, волос, ногтей;

-исследование крови: общий анализ крови, биохимический анализ крови, определение гормонального профиля, исследование крови на стерильность, определение антител к инфекционным агентам, уровень антинуклеарных антител, проведение аллерготестов, серологических реакций;