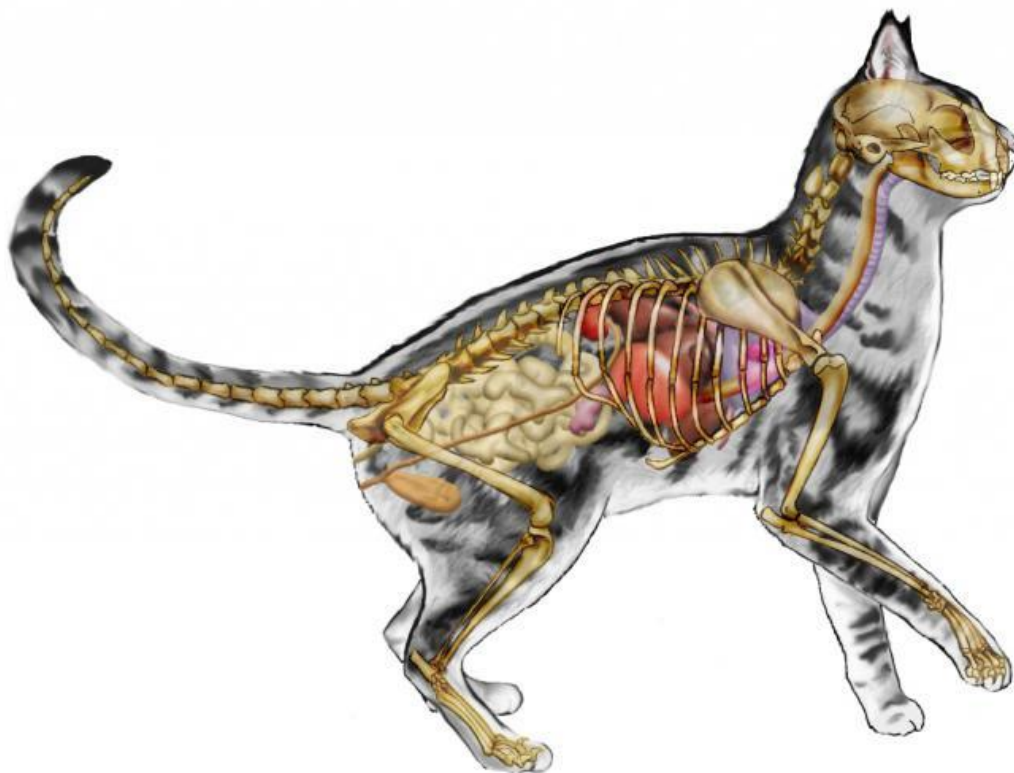
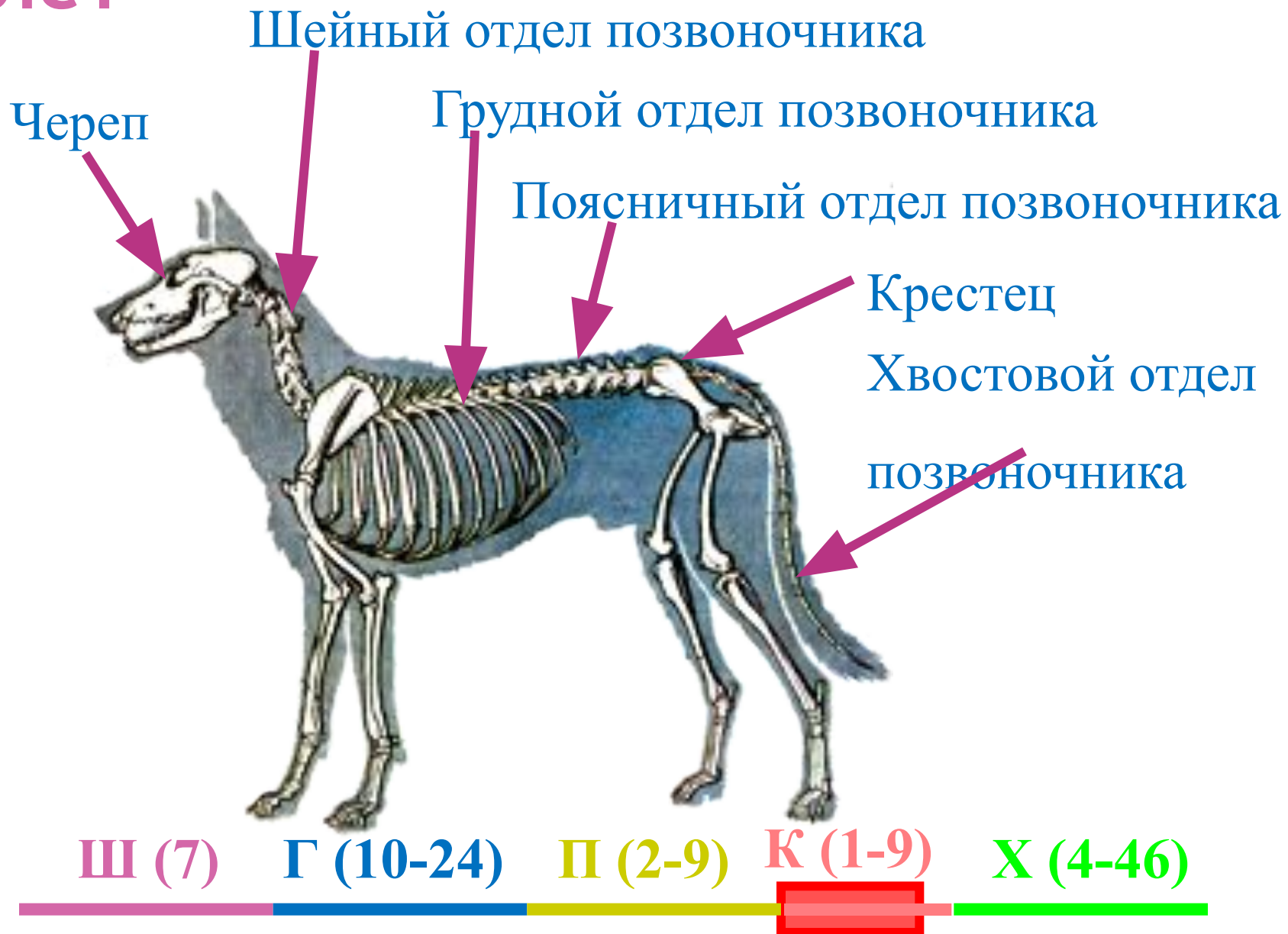




Внутреннее строение млекопитающих.



Скелет



череп

лопатка

грудная клетка

таз

бедро

плечо

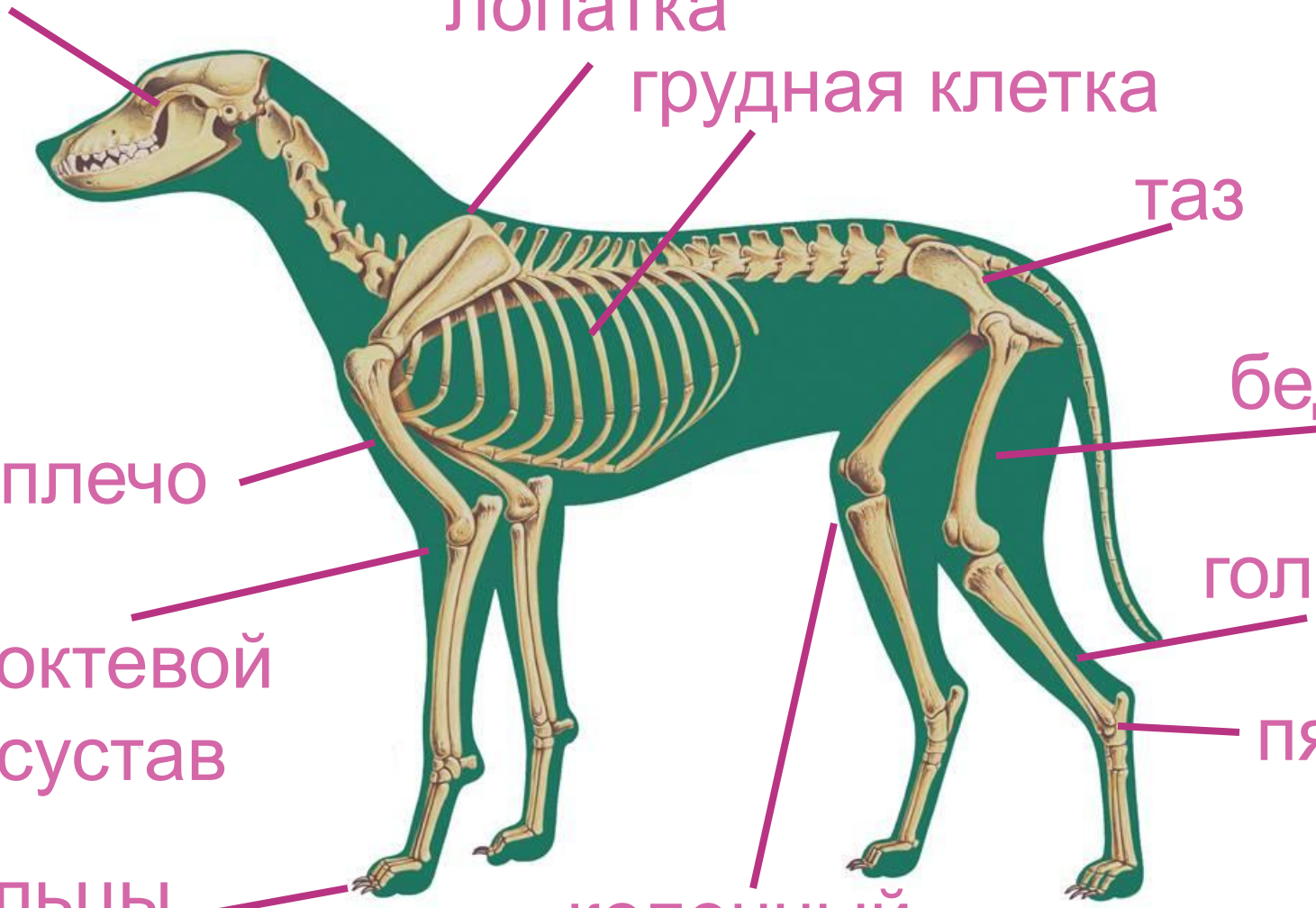
голень

локтевой
сустав

пятка

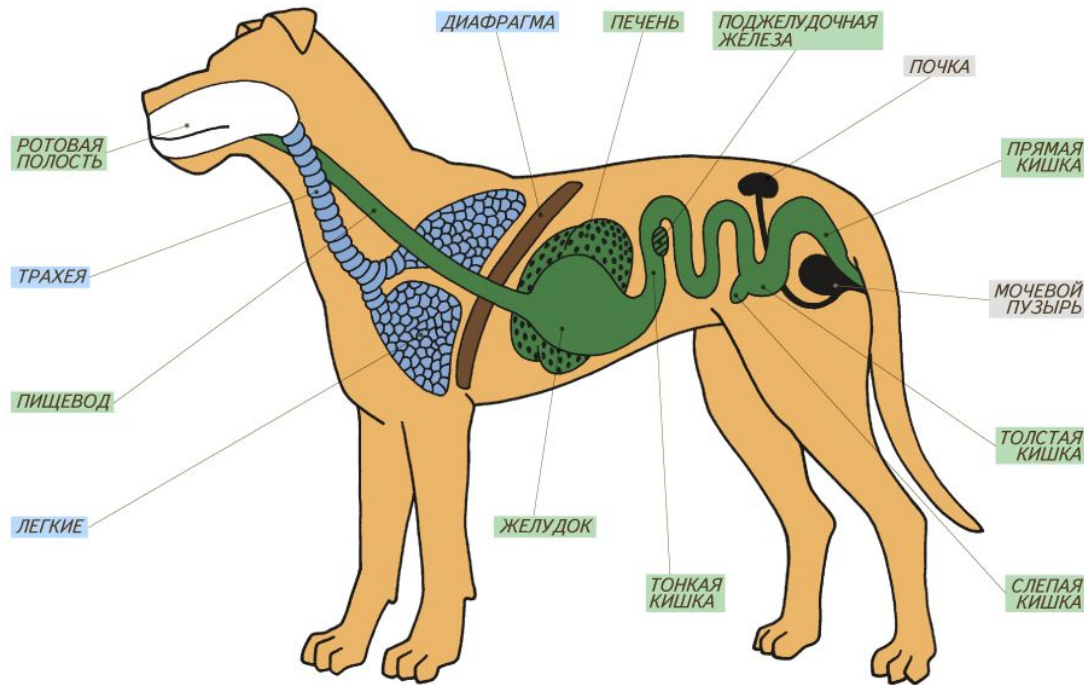
пальцы

коленный
сустав



Мышцы

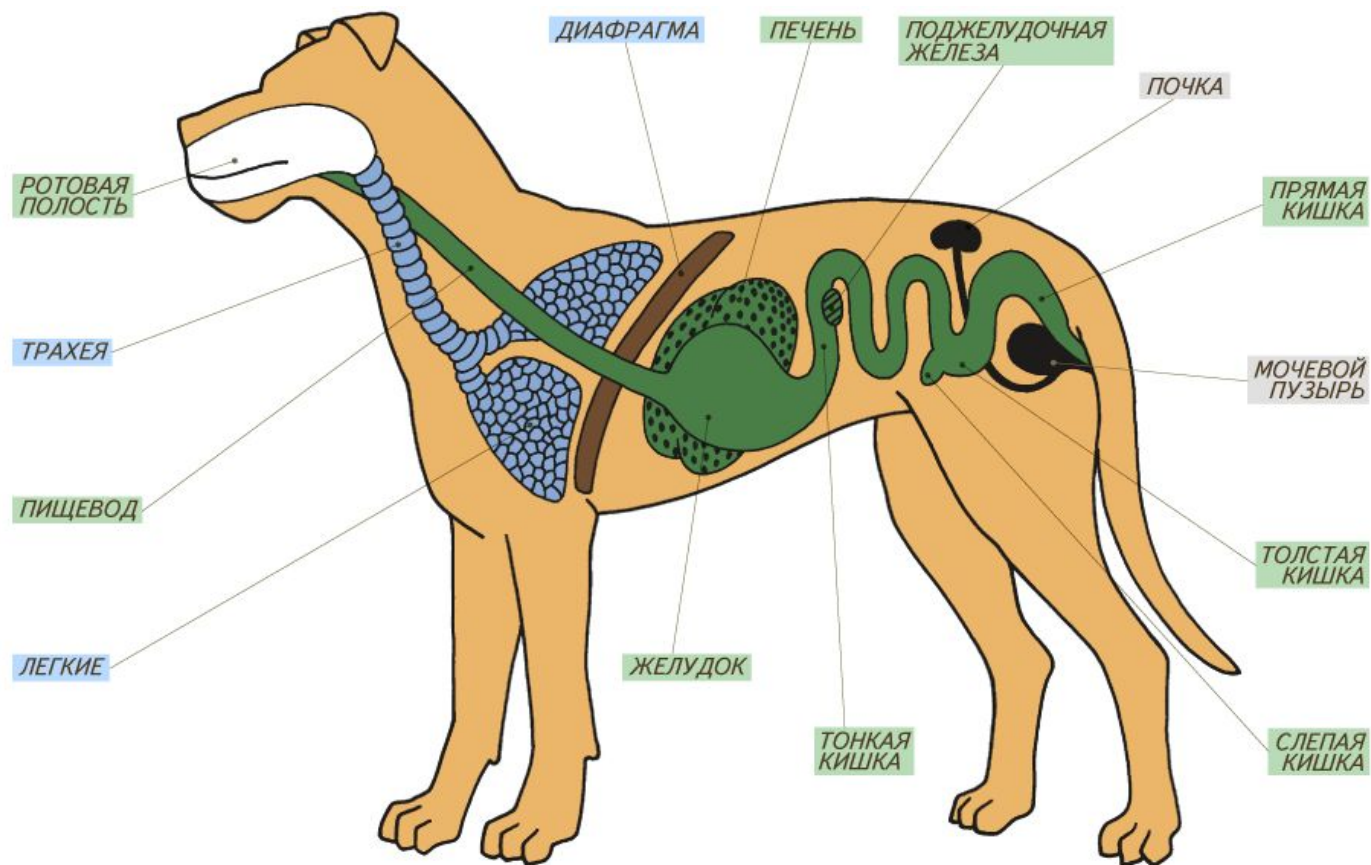
Есть особая мышца – диафрагма, мышцы поднимающие волосы.



Диафрагма отделяет грудную полость от брюшной, участвует в дыхании. Подкожная мускулатура поднимает волосы, обеспечивает мимику.

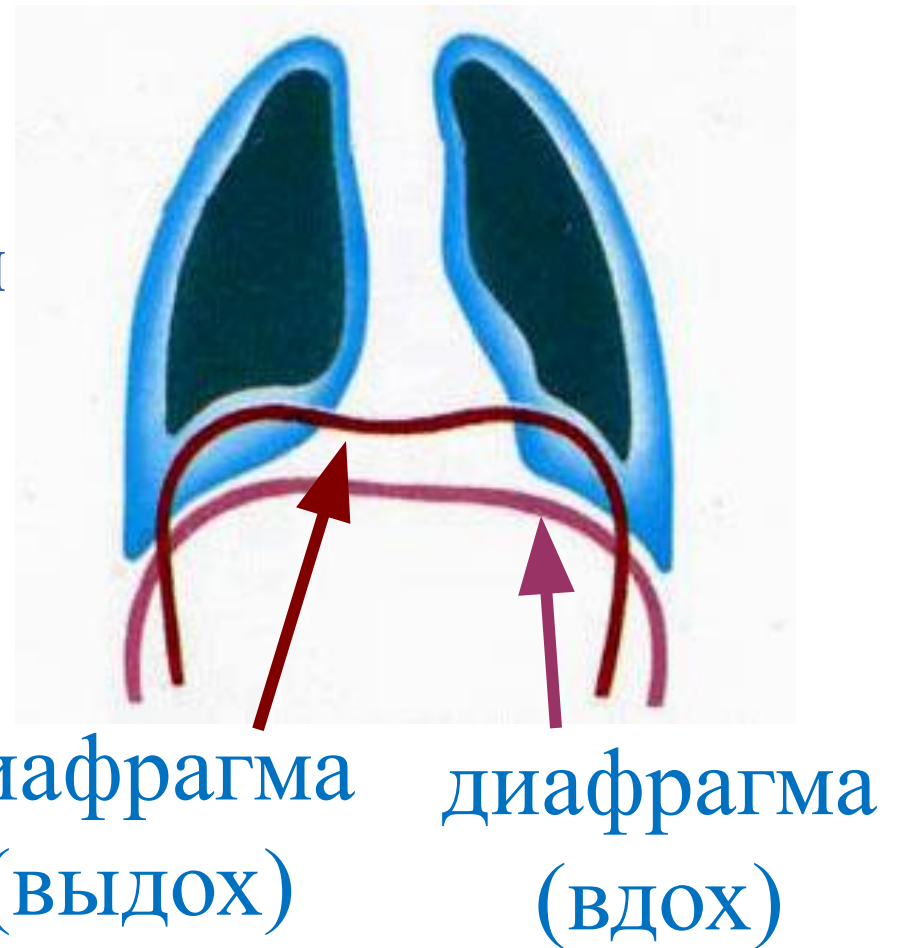
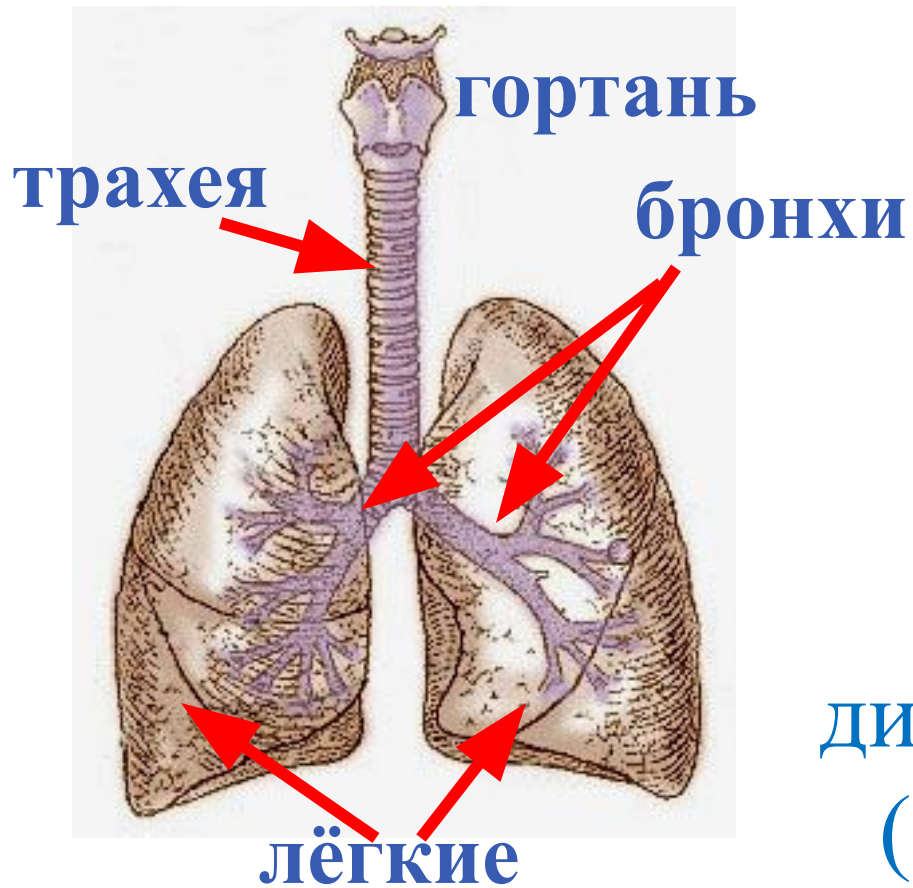
Пищеварительная система

рот окружён кожными складками – губами, кишечник делится на тонкую и толстую кишку, на их границе – слепая кишка с аппендиксом.



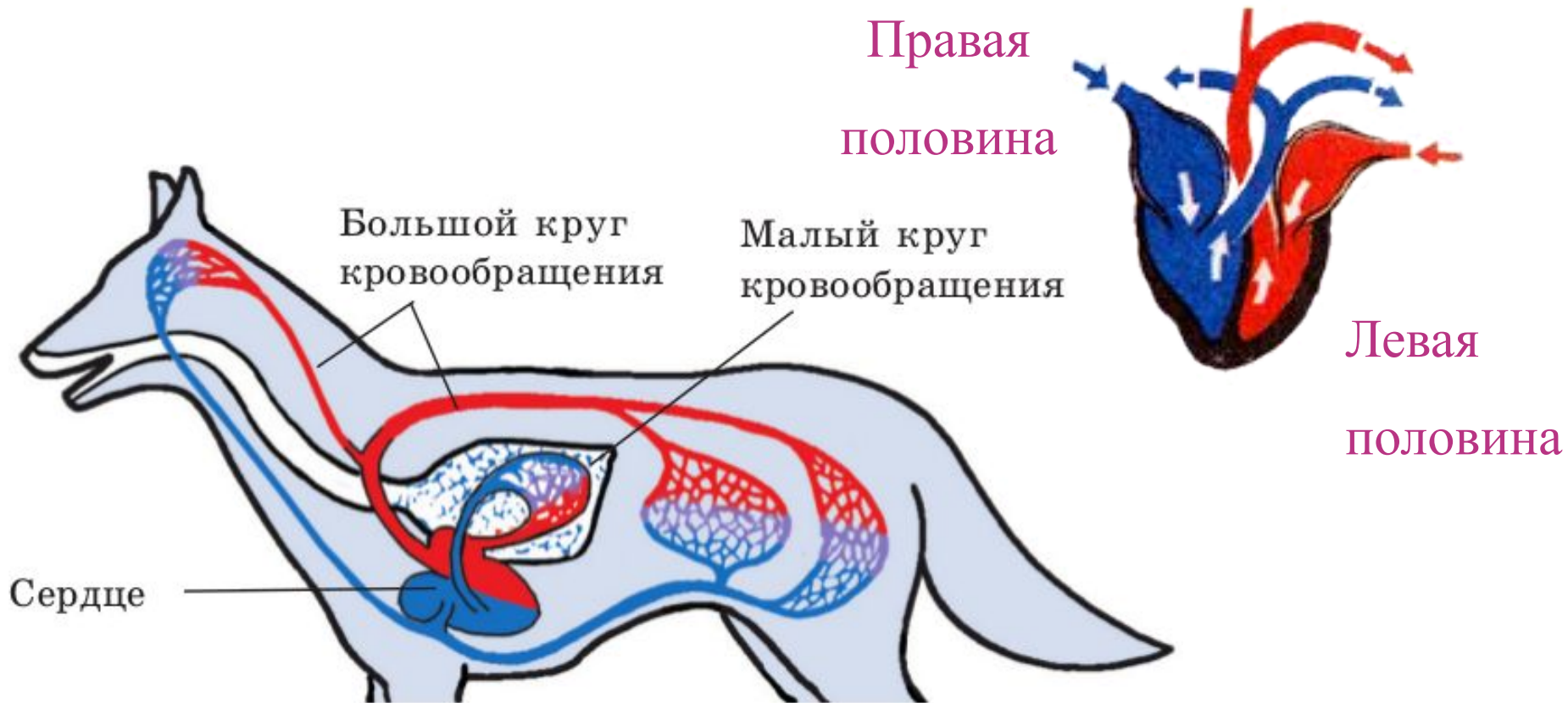
Дыхательная система

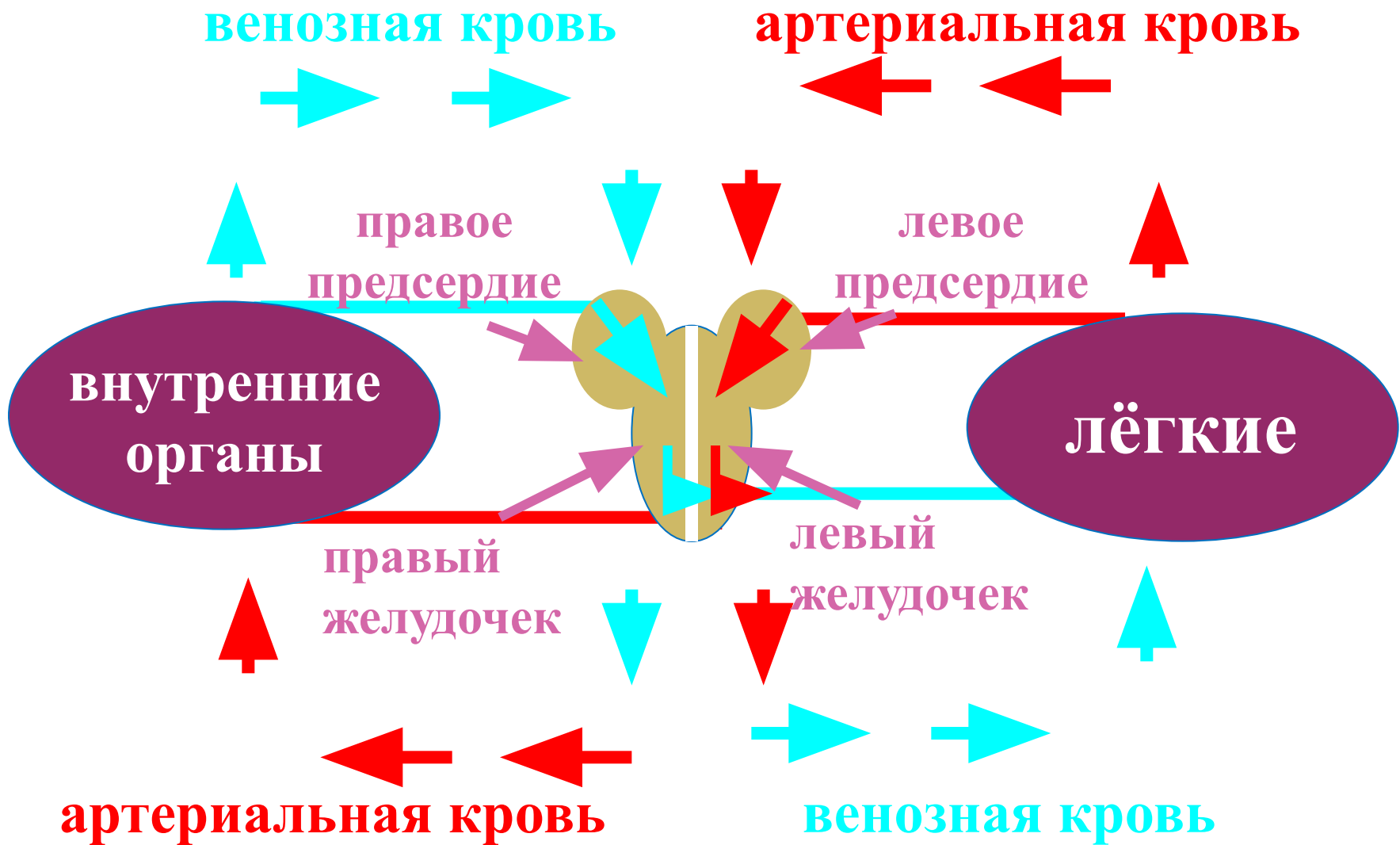
В гортани есть голосовые связки. Легкие состоят из легочных пузырьков.



Кровеносная система

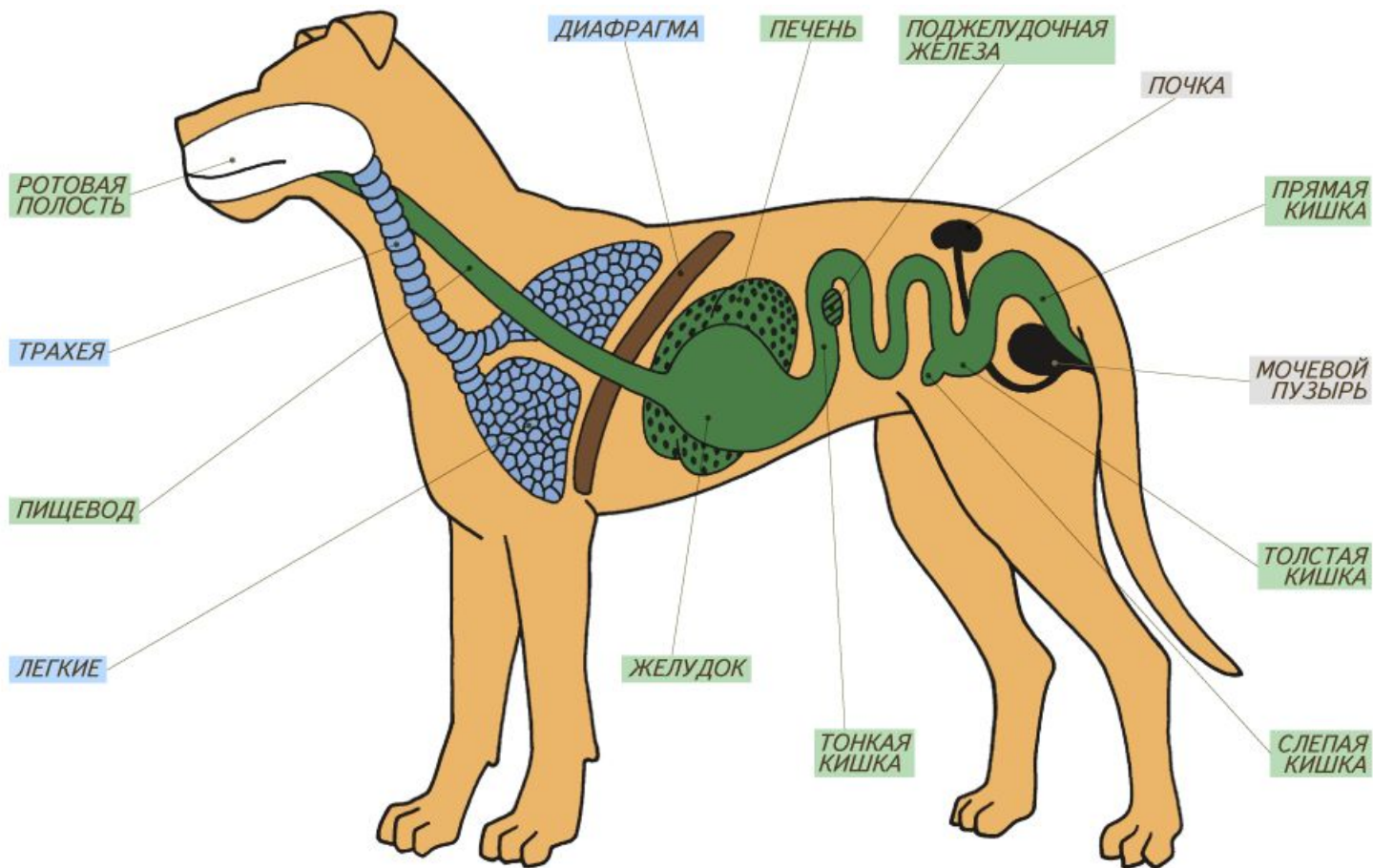
Сердце четырехкамерное, с полной перегородкой, 2 круга кровообращения.





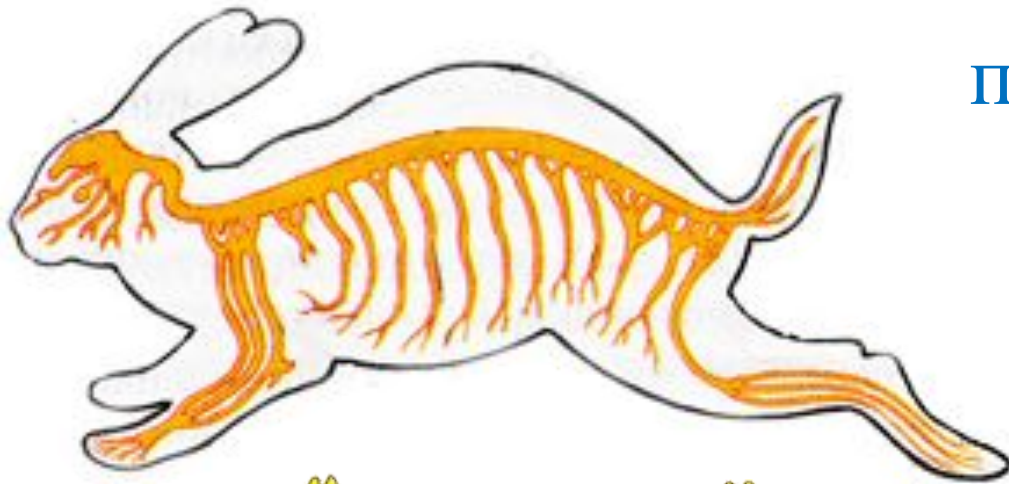
Органы выделения:

2 почки, 2 мочеточника, мочевой пузырь,
мочеиспускательный канал

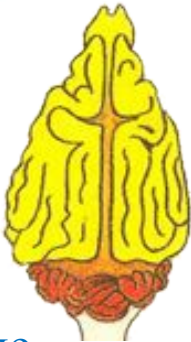

Нервная система

Особенно развиты передний мозг и мозжечок.



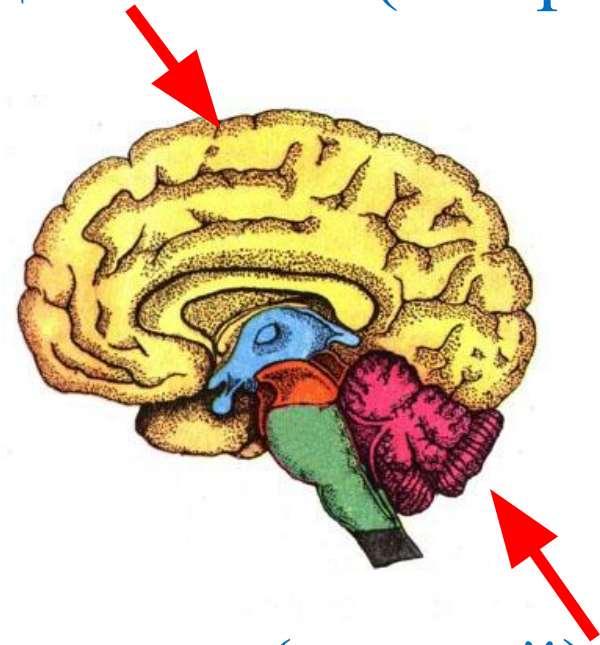
сложное
поведение



простое
поведение



передний мозг (с корой)



мозжечок (с корой)

кора полушарий отвечает за работу органов чувств и движения, мозжечок отвечает за координации движений.

Домашнее задание: стр.138-145