

ҚР ДЕНСАУЛЫҚ САҚТАУ МИНИСТРЛІГІ
С.Д.АСФЕНДИЯРОВ АТЫНДАҒЫ ҚАЗАҚ ҰЛТТЫҚ
МЕДИЦИНА УНИВЕРСИТЕТІ



МИНИСТЕРСТВО ЗДРАВООХРАНЕНИЯ РК
КАЗАХСКИЙ НАЦИОНАЛЬНЫЙ
МЕДИЦИНСКИЙ УНИВЕРСИТЕТ ИМЕНИ
С.Д.АСФЕНДИЯРОВА

Іштен біткен жүрек ақаулары



Орындаған: 35-1к тобы
Қабылдаған:

Жоспары:

I. Кіріспе

II. Негізгі бөлім

- *Анатомиялық ерекшелігі*
- *Фетальді кезеңдегі жүрек*
- *Нәрестелік кезеңдегі жүрек*
- *Іштен біткен жүрек ақауларының түрлері*
- *ІБЖА бар балалар диспансеризациясы*

III. Қорытынды

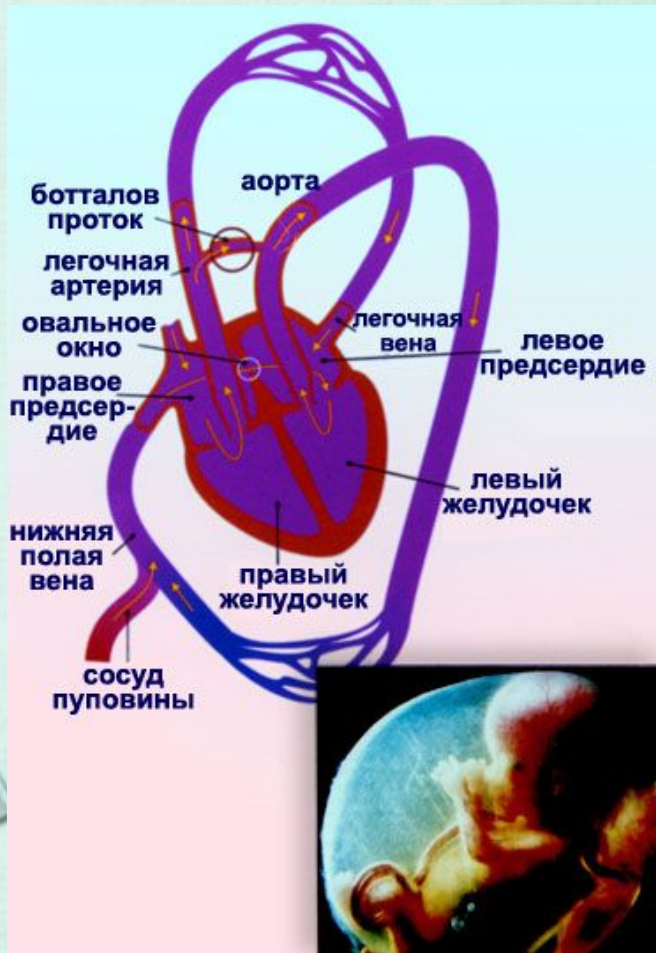
IV. Пайдаланылған әдебиеттер

Кіріспе

Іштен біткен жүрек ақауларының 200ден астам түрі белгілі. Көбіне эмбриогенездің 12-12 апталарында п, б, бұзылыстар ІБЖАға алып келеді, ІБЖАны толық түсіну үшін алдымен фетальді ж/е нәрестелік ЖҚТ жүйесіне тоқталамыз.

Құрсақішілік кезеңде екі қарынша канды магистральді тамырларға бір уақытта айдайды, оң қарыншаға жүрек лақтырысының 2/3 бөлігі тиесілі. Жүрек жиырылысына 30% миоцит қатысады, ал ересектерде 60% дейін. Жүректің жиырылғыштығы ферменттік жүйелердің дамуына тікелей байланысты. Митохондрияльді фермент цитохром-С-оксидаза активтілігі өмірінің 4-19 айларында тез жоғарылайды. Фетальді миокардта жиырылғыш миофибриллалар аз, миокардиальді құрылымдар ретсіз орналасады

Анатомиялық ерекшелігі



- Оң жіне сол жүрекшеде сопақ тесік болуы
- Қарыншааралық тесіктің болуы
- Артериальді өзек (Боталлов)

Қанайналым жүйесі

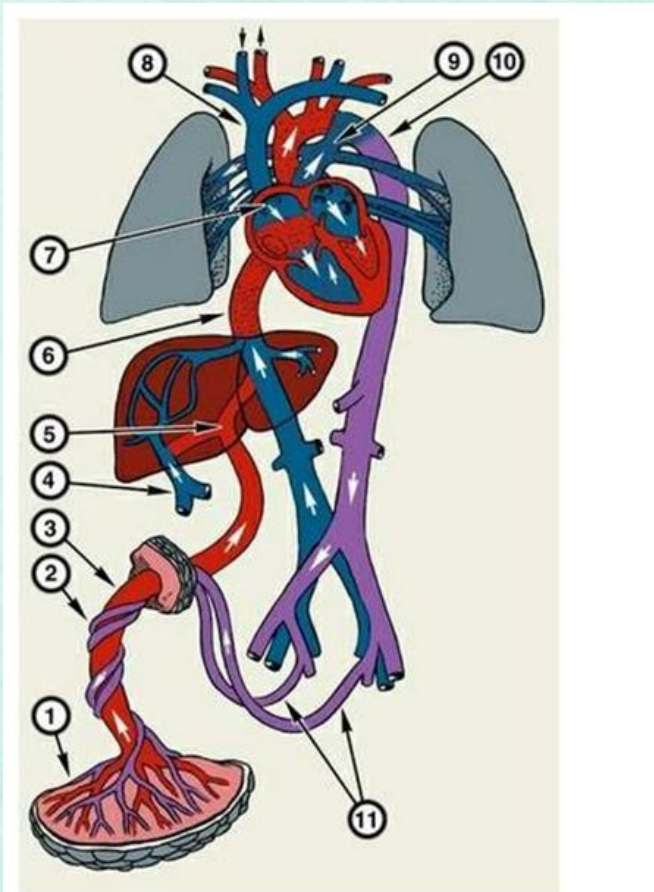


Рис. 2. Схema кровообращения плода: 1 — плацента; 2 — легочные артерии; 3 — легочная вена; 4 — воротная вена; 5 — венозный проток; 6 — нижняя полая вена; 7 — овальное отверстие; 8 — верхняя полая вена; 9 — артериальный проток; 10 — аорта; 11 — почечные артерии. Красным цветом обозначена артериальная кровь; синим — венозная; красным с синими точками — смешанная кровь, близкая по составу к артериальной; синим с красными точками и сиреневым — смешанная кровь, близкая по составу к венозной (содержание двуокиси углерода несколько меньше в крови, обозначенной сиреневым цветом).

Оң жүрекшеге келетін қанның 50% сол жүрекшеге кетеді, өкпе сабауына түскен қанның 30% аортаға, 12 % өкпеге барады.

Функционалдық ерекшелігі

1. Екі оң-сол шунттар, оң сол жүрекше параллель жұмыс атқарады

Үлкен қанайналымның минуттық көлемі кіші айналымнан жоғары

Өмірлік маңызды ағзалар оттекке көбірек қаныққан қан алады.

Өкпе артериясы мен аортада қысым

Қанайналымның қайта құрылуы

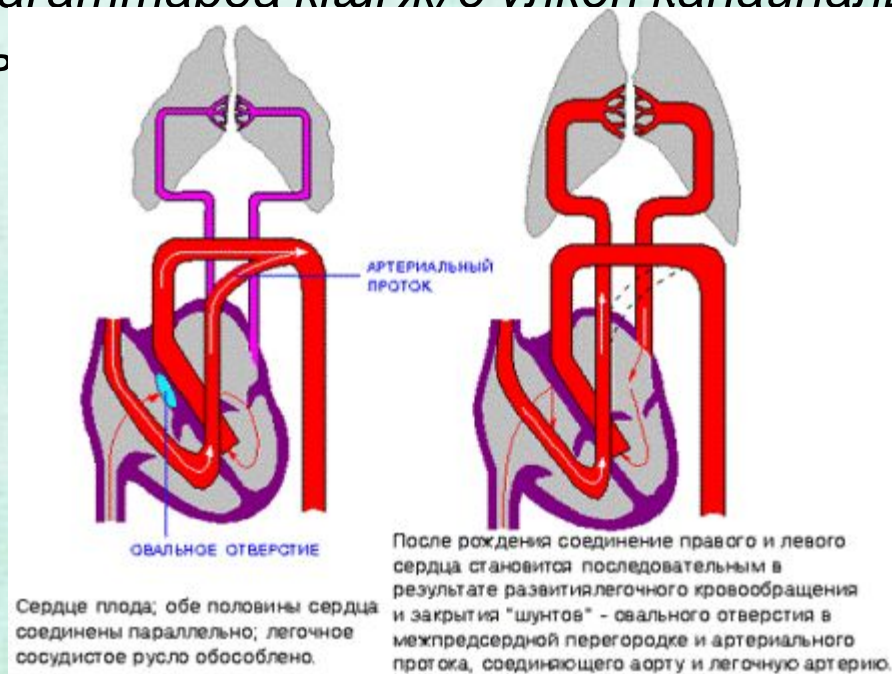
ҚЖ туылғанда тез өзгереді: плацентарлы ҚА тоқтайды. Өкпелік тыныспен қандағы оттегі қысымы жоғарылап, өкпе тамырларының бұлшықеттерін босаңсытады. Осыдан кіші айналымда гидродинамикалық қарсыластық күрт төмендейді (5 есе).

Сол жүрекшеге қан құйылу жоғарылап қысым артады, сопақ тесіктің клапандық заслонкамен механикалық жабылуы. (функциональді жабылу). Сопақ терезенің бітісуі (анатомиялық жабылу) 5–7- айда аяқталады. Аздаған тесік 50 % балаларда 5, өте сирек 20 дейін, 20 % адамда – өмір бойы сақталады.

Боталлов түтігінің жабылуы

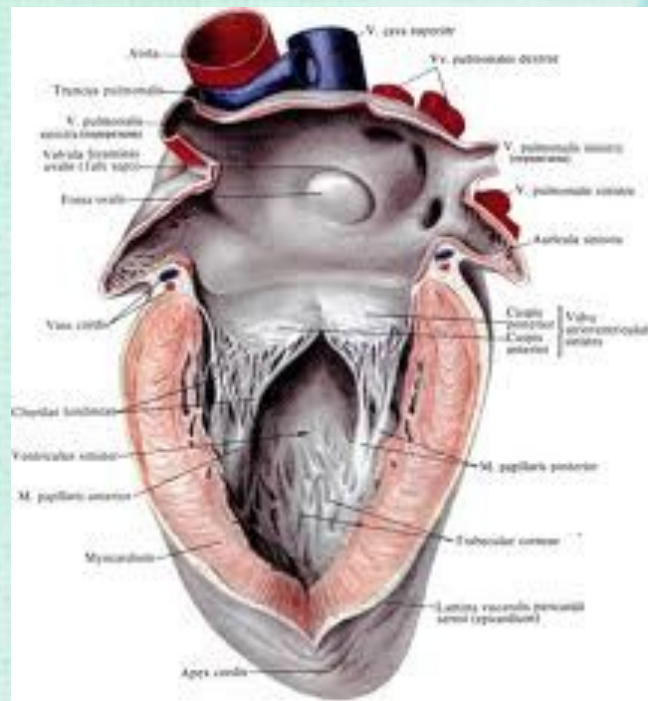
Тамыр бұлшықетінің жоғары тонусынан 1–8 тәуліктен соң қан жүру тоқтайды (функциональді жабылу). бітісуі (анатомиялық жабылу) 2- 5 ай арасында, 1 % – 1 жылының соңында.

Туылғасын 5 мин кейін веналық түтік жабылады (функционалды). бітісуі (анатомиялық) 2 айлығында. Осылай, алғашқы сағаттарда кіші ж/е үлкен қанайналым бір бірінен толық ажырап кетеді.



Құрылысы

Адам жүрегі туғаннан бастап толық дамығанға дейін өзгеріп отырады. Нәресте салмағы денесінің 0,66-0,80% құрайды; 20 г шамасында. 6-8 апта бойы жүрек ұлғаймайды, келесі 6 айда жүрек салмағы 50% өседі. 1 жылында 2 есе, 5 жасында 4 есе, 10 жасында бесе салмақ қосады.



Жаңа туған тәрестеде камералар көлемі 25-30 мл, ересектерде - 500-750 мл.

1 кг дене салмағына фетальді кезеңде 185 мл/мин, ересектерде – 70 мл/мин.

Нәресте жүрегі жоғары горизонтальды бағытта, шар тәрізді. Жүрек ұшы түрткісі 4 қабырғааралықта. Алдыңғы беті оң жүрекше, оң қарынша сол қарынша.

Қанға ми мен бауыр көп қанығады систолалық қысым алғашқы 15 мин. 50-60 тан 85-90 кейін 2-3сағ 66 дейін түседі. Диастолалық қысым 1-тәулікте 36 мм рт. ст. 1ші ай аяғында АҚ 83/44 мм рт. ст. қан тамыр кедергісі аз, бұлшықет қабаты нашар дамыған артерия вена қуысы1;1 қатынасында.

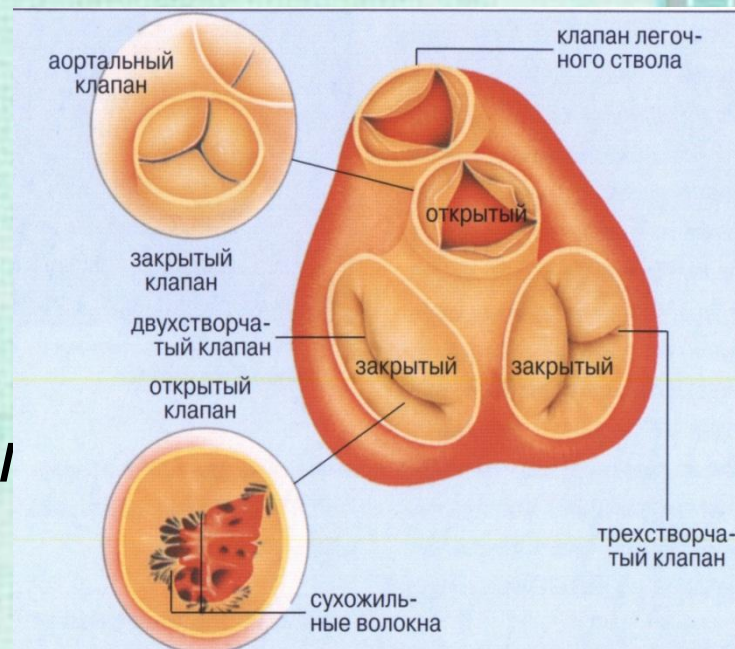
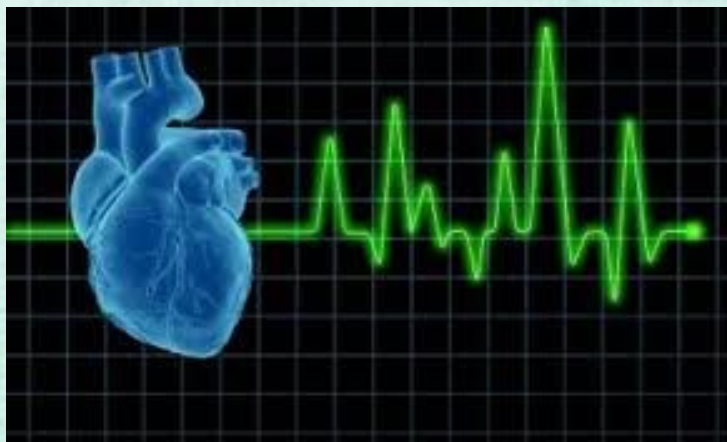Өкпе сабауында қысым 50–60 мм рт. ст., ересектерде (20–30 мм рт. ст.).

Веналық қысым 3 тен 8 мм рт.ст., жылағанда көтеріледі. ҚМК жоғары, қан айналып шығу көлемі – 12 с, ересектерде 22-23 с.

Туа біткен жүрек ақаулары

Себептері:

- Хромосома бұз-ы
- Ген мутациясы
- Сыртқы орта факторлары
- Полигенді-мультифакторлы



Құрамы:

- Анатомиялық дефект түрі
- Орны, өлшемі
- Гемодинамика бұзылыс дәрежесі
- Дистрофиялық үрдіс ағымы, айқындығы

мысалы: қарыншааралық дефект, компенсация фазасы, өкпе гипертензия 1сатысы, 2функция класы

Өкпе гипертензиясының сатысы:

Ia до 30

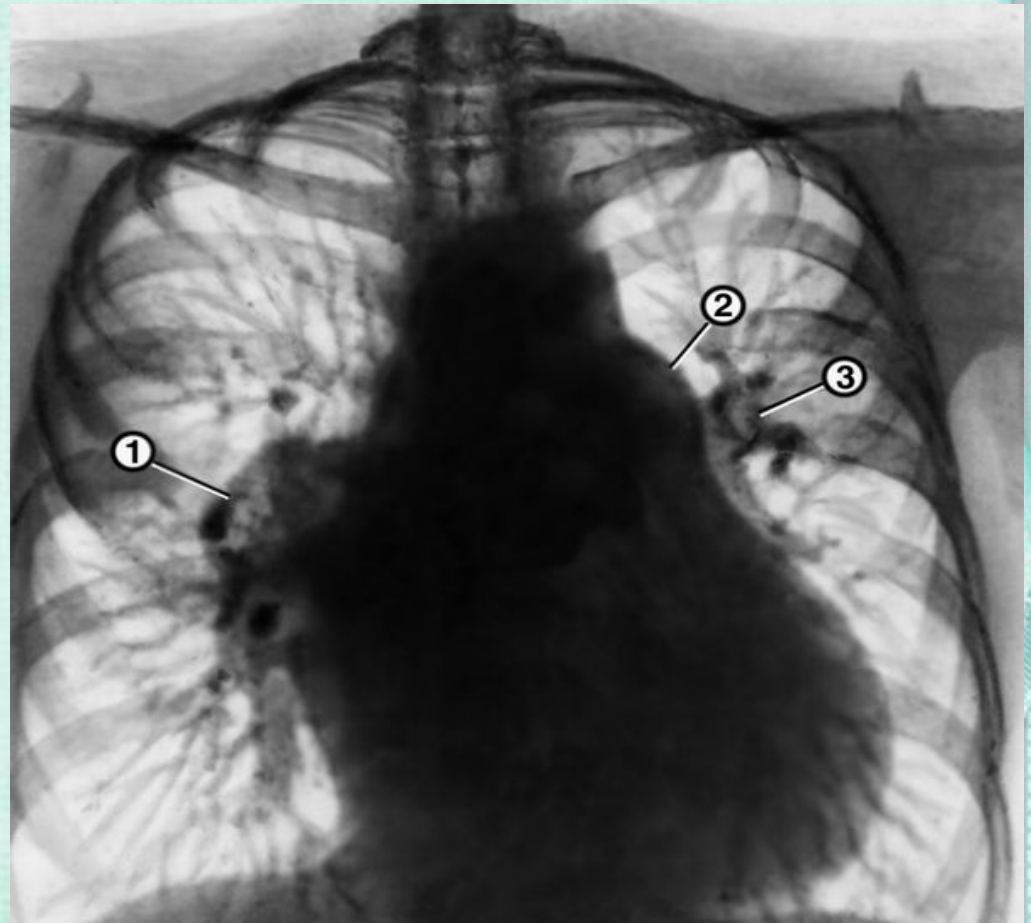
Iб более 30

II менее 70

IIIa более 70

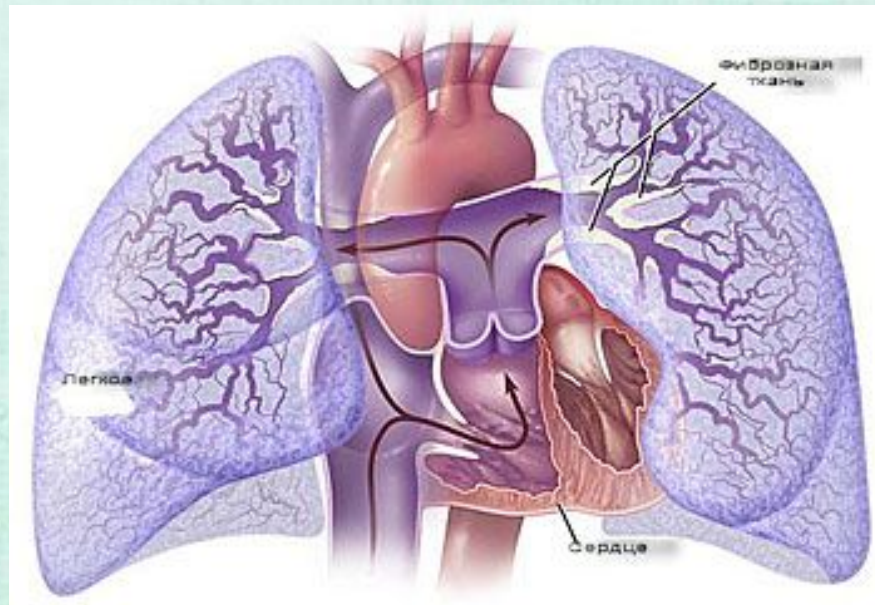
IIIб менее 100

IV более 100



Өкпе гипертензиясы фазалары

- Гиперволемиялық
- Аралас
- Склероздық



Ағымы 3 Фаза: (Ширяева К.Ф., 1985)

- Біріншілік адаптация. ЖҚЖжетіспеуінің әртүрлі белгілері п.б. емделмесе 50%өледі
- Компенсация. Гипертрофия салдарынан уақытша жақсару, 1 жастан асқан балалар арасында жиі
- Терминальді. Жүрек, өкпе істен шығады, барлық тіндер дистрофиясы, дегенерациясы. Өлім.

Функционалдық классификация

1 функционалды класс (бессимптомная дисфункция левого желудочка) – физикалық активтілігі шектелмеген.

2 функциональный класс (легкая СН) – физикалық жүктемелерде ендігу, әлсіздік.

3 функциональный класс (среднетяжелая СН) – күнделікті физикалық белсенділік ендігу, жүрек қағу туғызады.

4 функциональный класс (тяжелая СН) – тыныштық жағдайында

Симптомдар байқалады.

Қанайналым жеткіліксіздігінің сатысы:

Ia стадия (скрытая)

Iб стадия (начальная, компенсированная)

IIa стадия (декомпенсированная, обратимая)

IIб стадия (декомпенсированная, необратимая) -
выраженные признаки

IIIa стадия (декомпенсированная, необратимая,
дистрофическая)

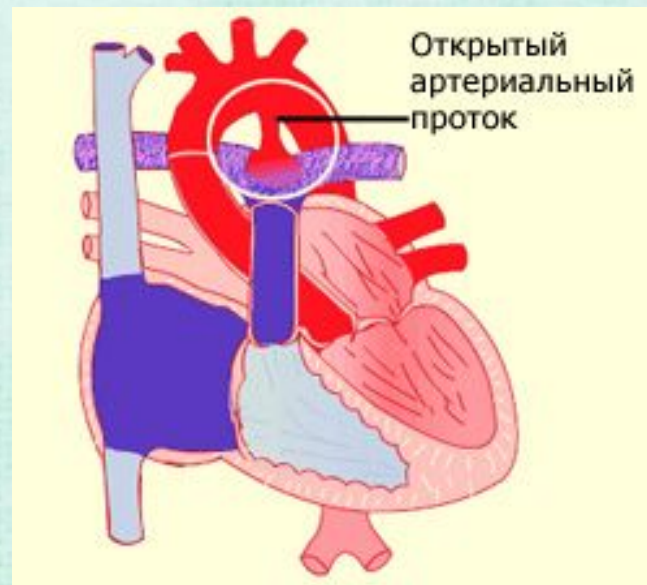IIIб стадия (терминальная)

Таблица 1. Классификация врожденных пороков сердца (К.Мардер, 1957)

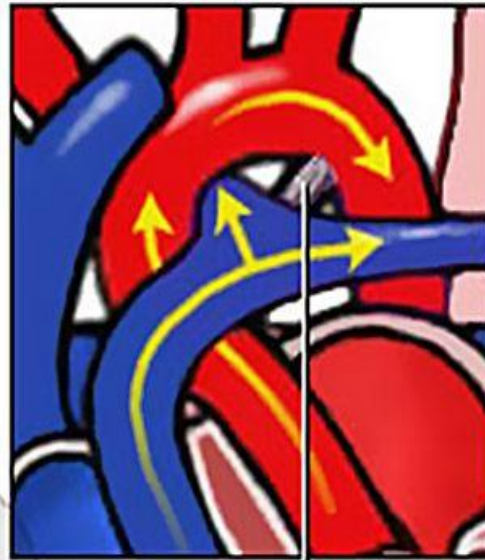
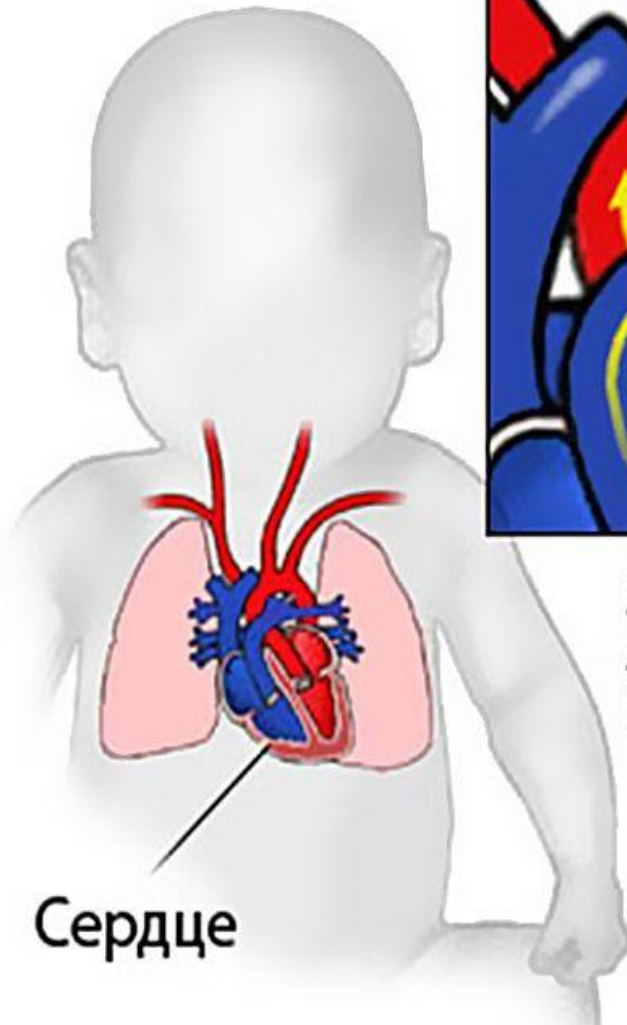
№	Характер нарушений гемодинамики	ВПС без цианоза	ВПС с цианозом
1	ВПС с обогащением малого круга кровообращения	<ul style="list-style-type: none"> - Открытый артериальный проток; - дефект межжелудочковой перегородки; - дефект межпредсердной перегородки; - атриовентрикулярная коммуникация; - аномальный дренаж легочных вен 	<ul style="list-style-type: none"> - Транспозиция магистральных сосудов; - общий артериальный ствол; - синдром гипоплазии левого желудочка
2	ВПС с обеднением малого круга кровообращения	<ul style="list-style-type: none"> - Изолированный стеноз легочной артерии 	<ul style="list-style-type: none"> - Тетрада Фалло; - транспозиция магистральных сосудов со стенозом легочной артерии; - синдром гипоплазии правого желудочка; - трикуспидальная атрезия; - аномалия Эбштейна
3	ВПС с обеднением большого круга кровообращения	<ul style="list-style-type: none"> - Изолированный стеноз аорты; - коарктация аорты 	- - - - -
4	ВПС без нарушения гемодинамики	<ul style="list-style-type: none"> - Декстракардия; - болезнь Толочинова-Роже 	- - - - -

Ашық артериалдық түтік

Түтік жабылмауынан қолқадан қан өкпе сабауына өтіп өкпе гипертензиясына алып келеді. Ендігу, қан айналым жеткіліксіздігі, гипотрофия, қайталай беретін өкпе, бронх аурулары. терминалды фазада цианоз байқалады.

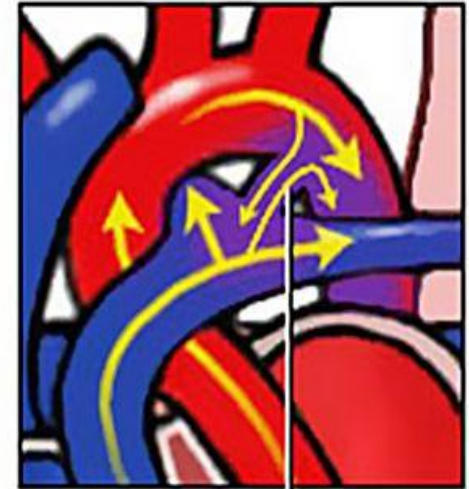


Нормальная циркуляция



Закрытый
Артериальный
проток

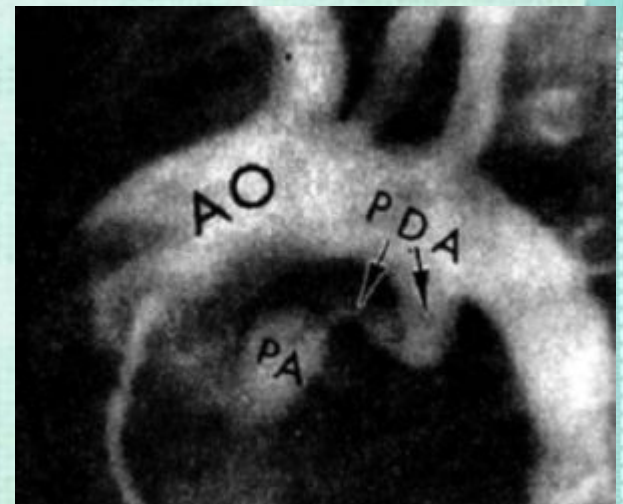Ненормальная циркуляция



Открытый
артериальный
проток

Диагностикасы

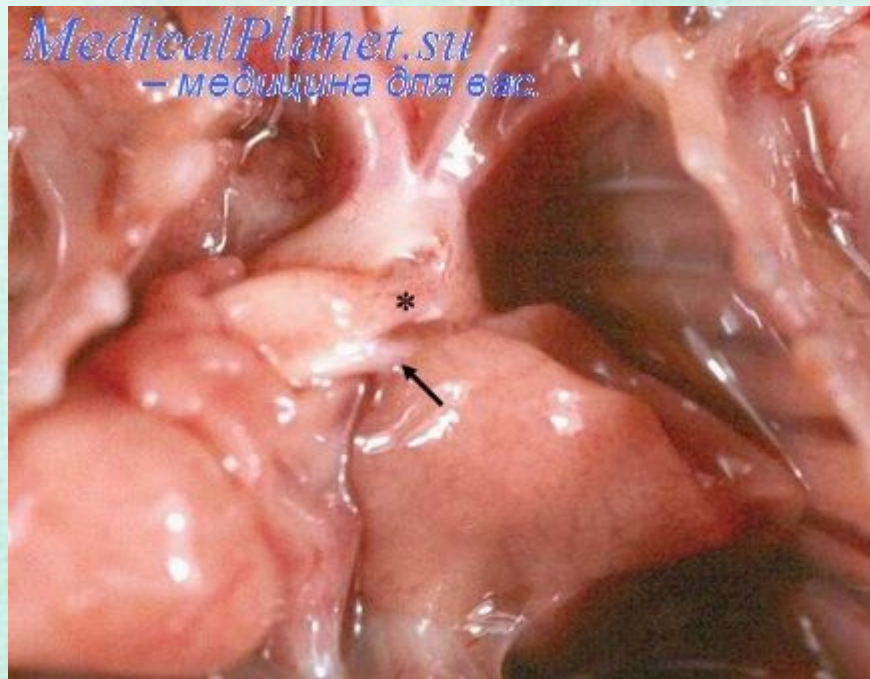
- Жүрек ұшы түрткісі төмен, солға; жүрек шекарасы солға, оңға, жоғары ығысады. Сол 2-3 қабырғааралықта систолодиастолалық шуыл п.б. Жүрек ұшына, мойын тамырлары мен арқаға тарайды. Өкпе артериясында 2ші тон қатайған.
- Сол жақ систолалық діріл. Өкпе гипертензиясынан бастап шуыл азаяды.
- Диастолалық қысым төмен(30-40), пульс биік ж-е жылдам
- ЭКГ: R-амплитудасы үлкен, V5-V6бұрылысында Q тішесі п.б.
- Рентген:өкпе қанға толған, сол жақ жүрек ұлғайған, терминальді сатыда оң жағы да ұлғайған;
- Допплерэхокг: шунт анықталады.



Емі

Индометацин 0,2мг/кг, 3рет, 8-ші күннен бастап;

Хирургиялық: эндоваскулярлық оккюзия

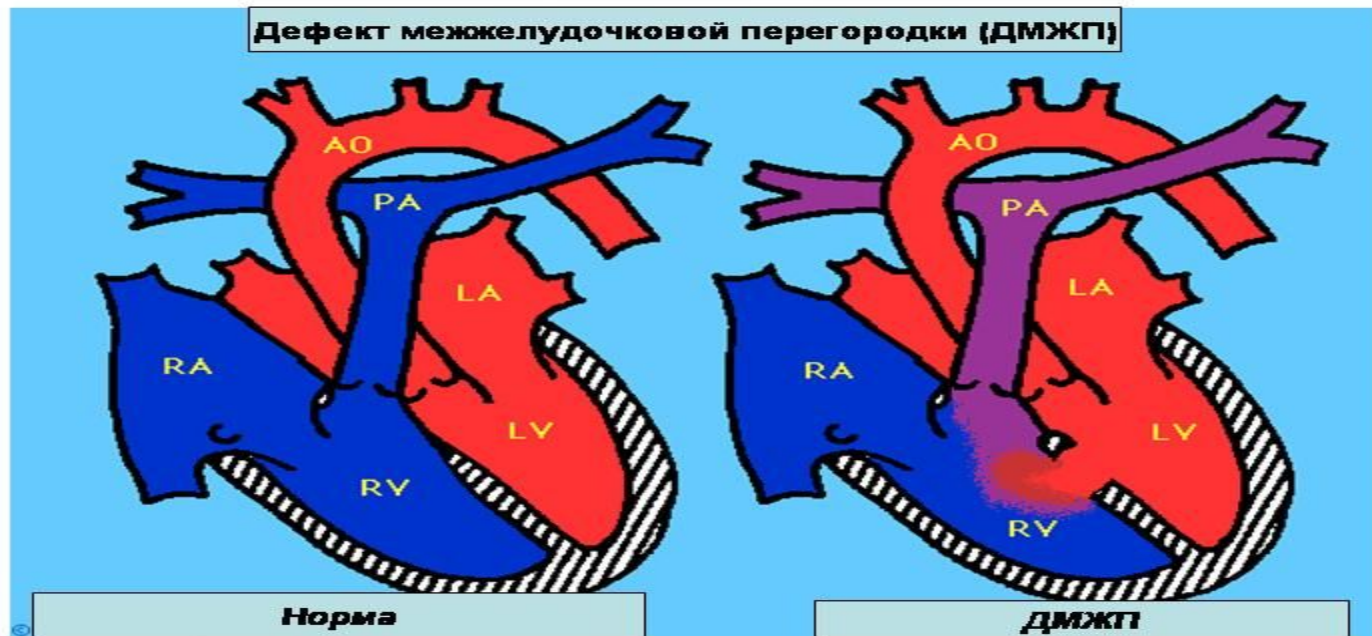


Қарыншааралық перде

дефектісі

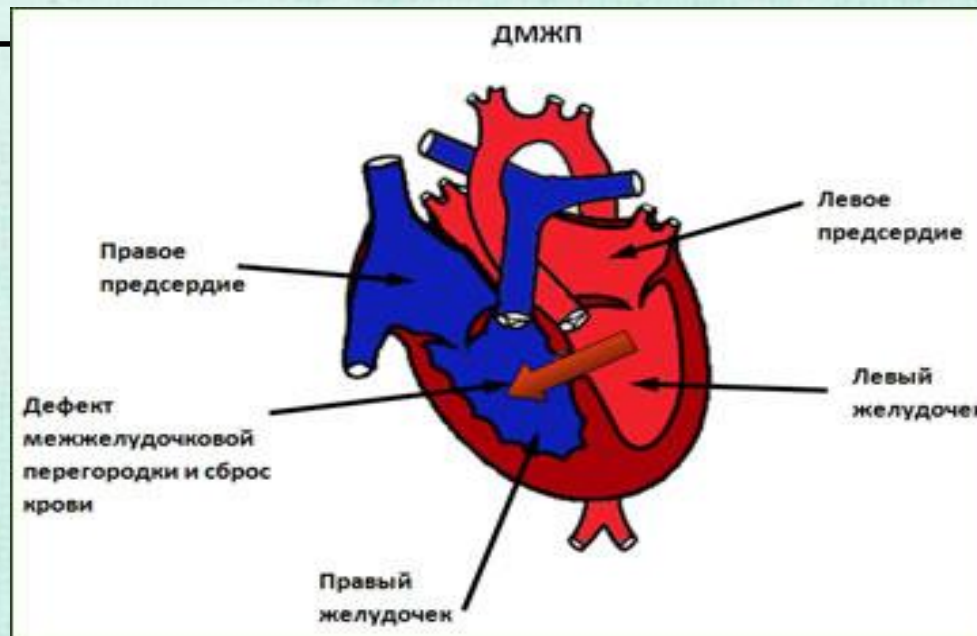
кішкене дефект симптомсыз.

орташа, үлкен дефект соматикалық дамудың кешігуі мен физикалық жүктемені көтере алмау, респираторлы инфекция, іркілістік жүрек жеткіліксіздігі



Кіші ж/е орташа дефекті бар науқаста
Систоликалық шуыл 4-5 қабырғааралық бүкір
Эхокг – ақау саны, локализациясы, көлемі,
гемодинамикалық жағдайды (қысым, шунт
бағытын).

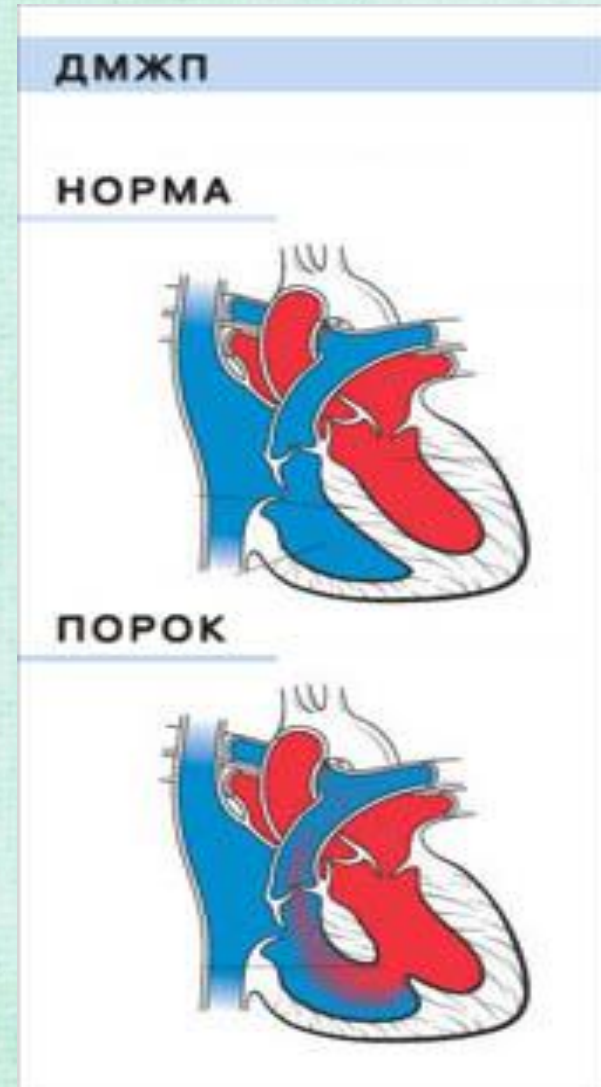
Болжамы: Спонтанды жабылу 40-50% 1-
жылында, немесе жүрек жекіліксіздігі.
Эйзенмен

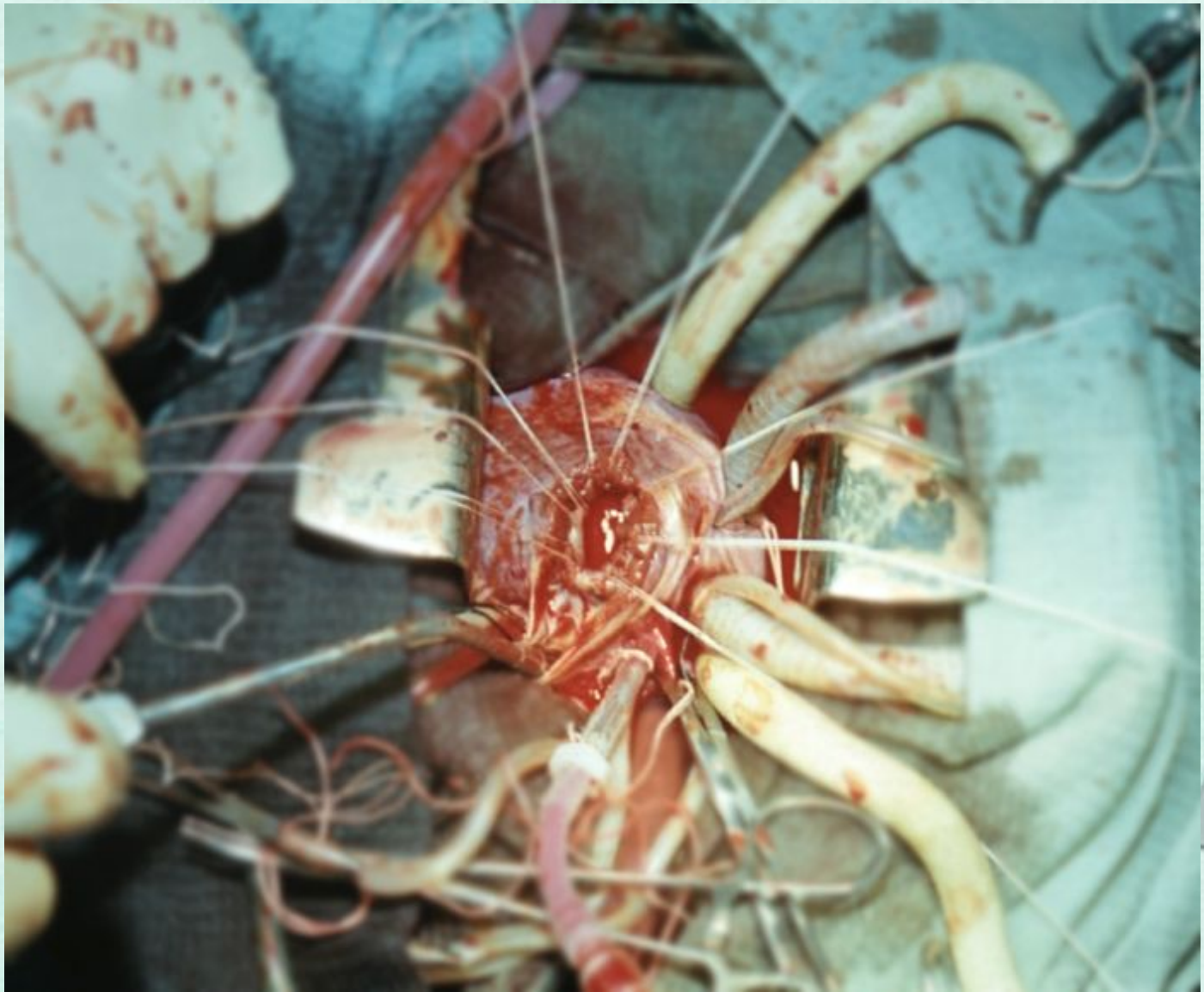


Емі

*Жүрек жеткіліксіздігі
дамыса: дигоксин, зәр
айдағыш лазикс,
верошпирон,
вазодилататорлар
(капотен).*

*Бактериальді
эндокардиттың өмір
бойғы профилактикасы
Орташа не үлкен
дефектіде-хирургиялық
көмек 3-5 жасқа дейін.*





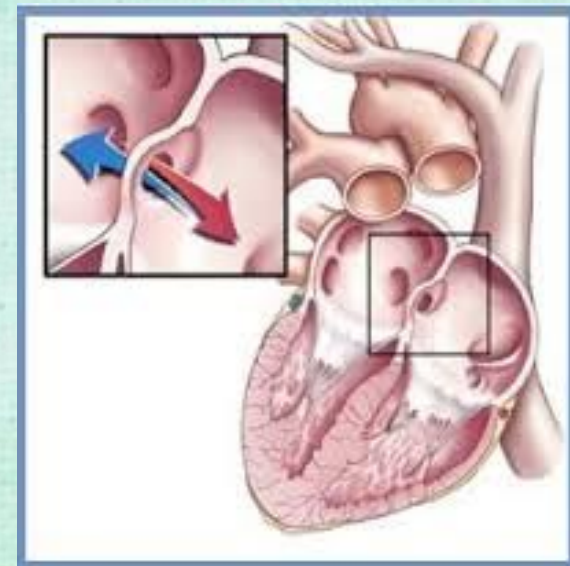
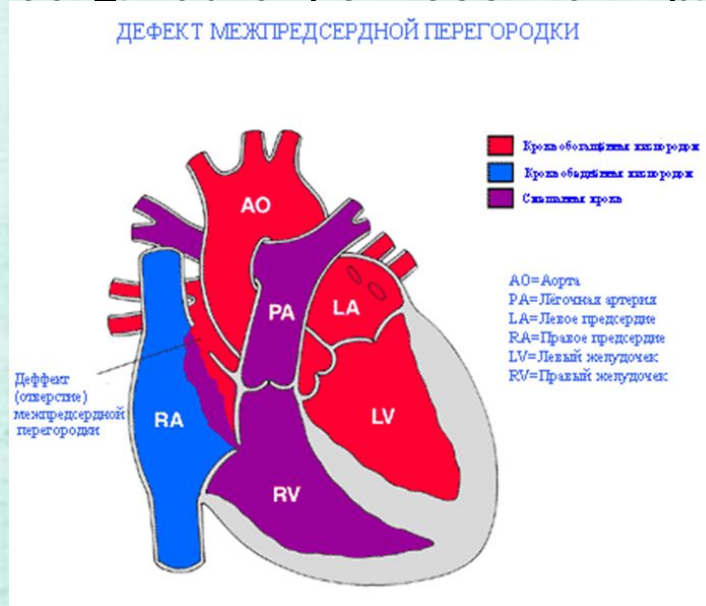
Жүрекшеаралық перде дефектісі

Перденің жоқ болуы. Симптомсыз, кейін шаршағыштық, алқыну п.б.

диагностикасы: II тон ажырауы, систоликалық айдау шуылы.

ЭКГ. электр осі ауытқуы (от+90 до +180 градусов), оң қарынша гипертрофиясы мен оң Гис аяқшасының блокадасы.

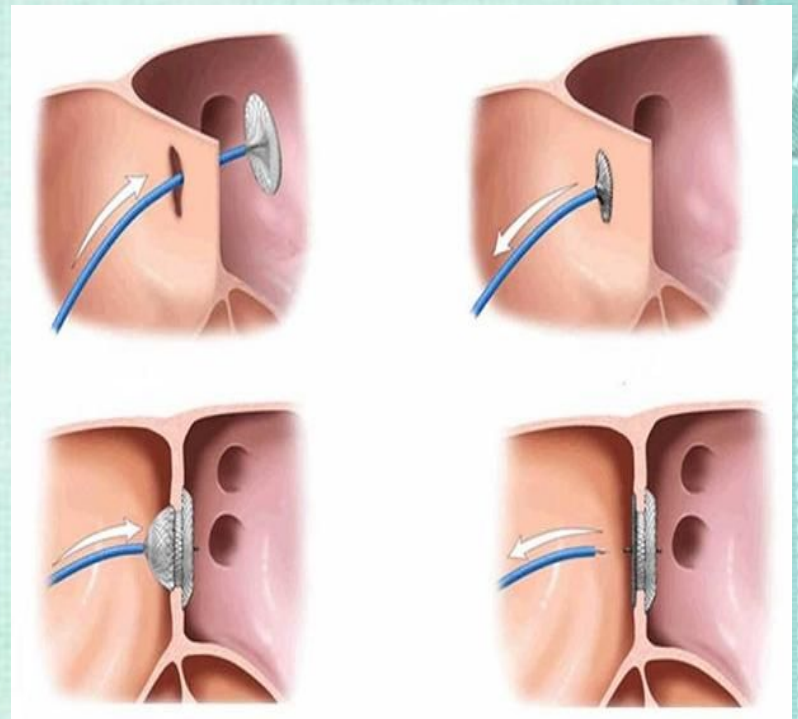
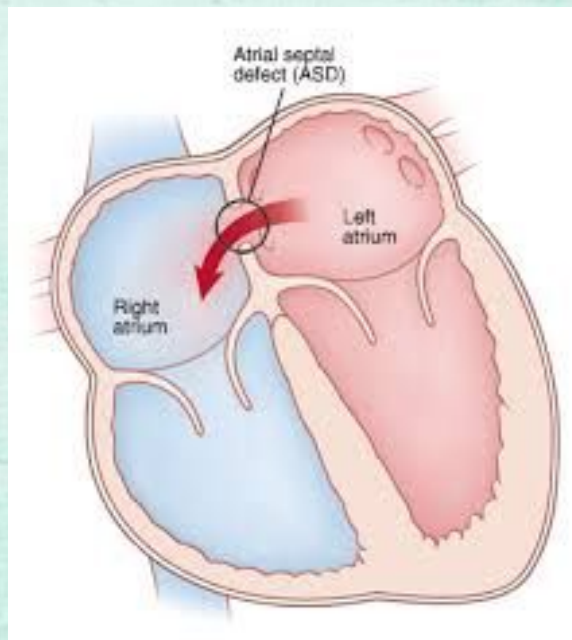
Рентгенография. Кардиомегалия оң жақтық, өкпе артерия көлеңкесі ұлғайған, өкпеде тамырлап іздері көрінеді.



Болжамы, емі

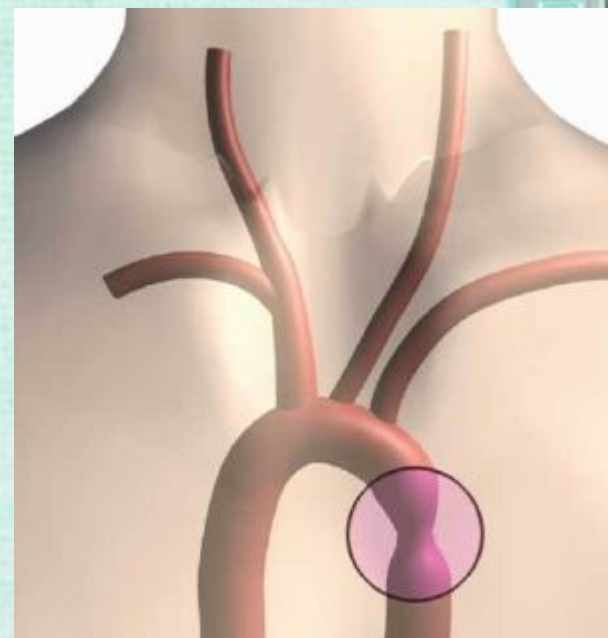
Спонтанды жабылу ерте жаста; ДМПП 8-9 мм асса сирек жабылады. 20-30 жасқа дейін жүрек жеткіліксіздің, өкпе гипертензиясын туғызбайды. ересек балаларда қарыншаүстілік тахи-аритмии болады.

Хирургиялық ем 2-5 жаста жүргізіледі. Окклюдер қолданылады.



Қолқа коарктациясы

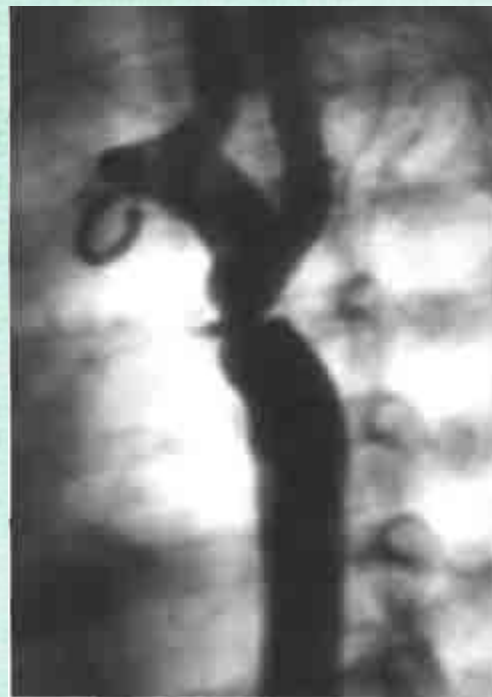Қолқаның бір жерінің тарылуы, көбіне сол бұғана артериясы бөлініп шыққаннан кейін орналасады. Сол жаққа жүктеме артуы, гипертрофия, қажу, гипертензия-бас , иық, қолда байқалады. Ақаудан төмен тіндер гипоплазиясы, анурия, гипотензия болады; ер балаларда жиі; инфантильді түрінде туа сала әлсіздік, мазасыздық, тері бозаруы, ентігу, жөтел, өкпеде сырылдар естіледі.



Диагностикасы

Систолалық шуыл жауырынаралықта, не барлық кеуде үстінде.

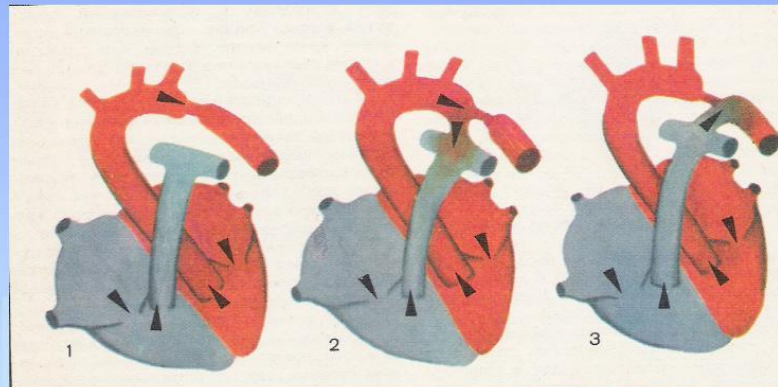
Эхокардиография негізгі әдіс: коарктация тұсында турбуленттік ағыс, қолқаның анатомиялық өзгерісі.



Емі

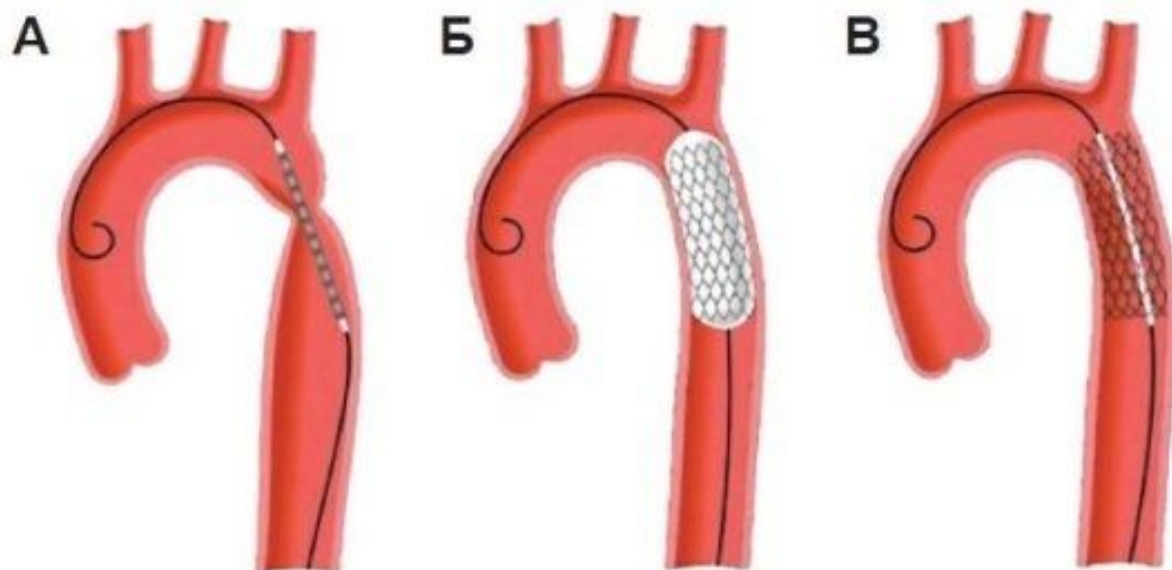
- Хирургиялық ем диагноз қойылғаннан бастап жүргізіледі. Тарылған жердің резекциясы, “конец в конец” анастомозы, сол жақ бүйірлік торакотомия. 5-10% науқаста рецидив болады, оларға тарылған аймақтың баллонды дилатациясы жасалады.

Коарктация аорты



БАЛЛОНДЫ ДИЛЯТАЦИЯ

Стентирование коарктации аорты



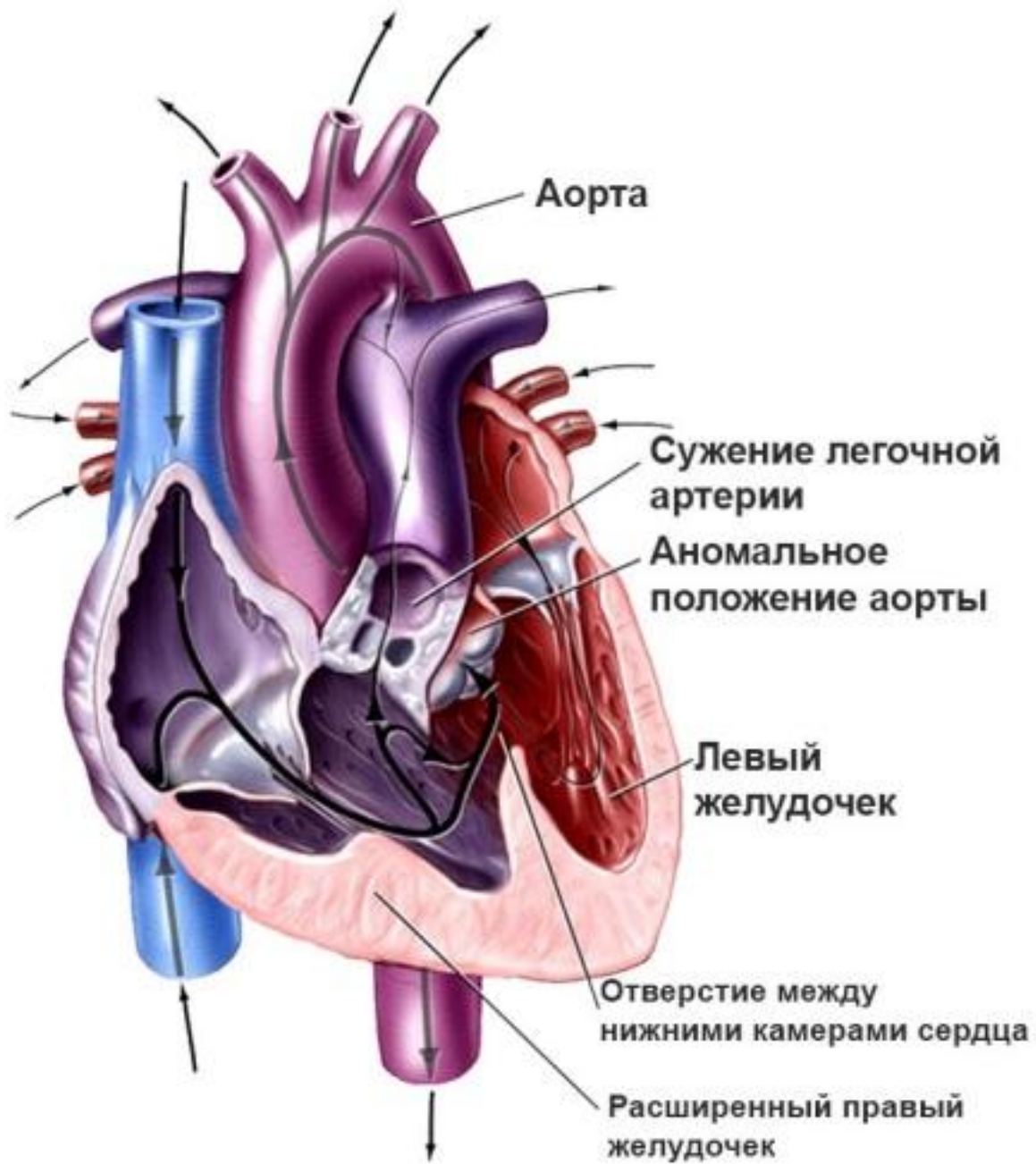
А - коарктация аорты, Б - расширение коарктации баллоном,
В - коарктация аорты после стентирования

Фалло тетрадасы

4 компонент:

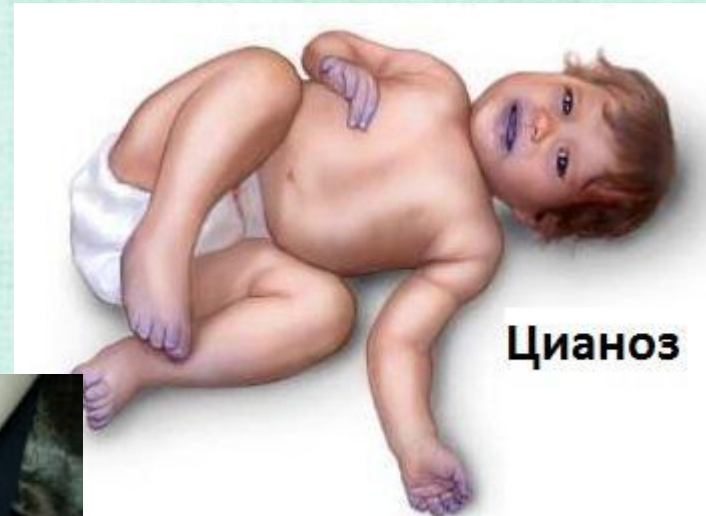- ✓ өкпе артериясы стенозы;
- ✓ жоғарғы ҚАПД;
- ✓ қолқаның оңға транспозициясы;
- ✓ оң қарынша гипертрофиясы.

бұларға ЖАПД қосылса пентада; ҚАПД мен қолқа транспозициясы болмаса Фалло триадасы деп аталады.

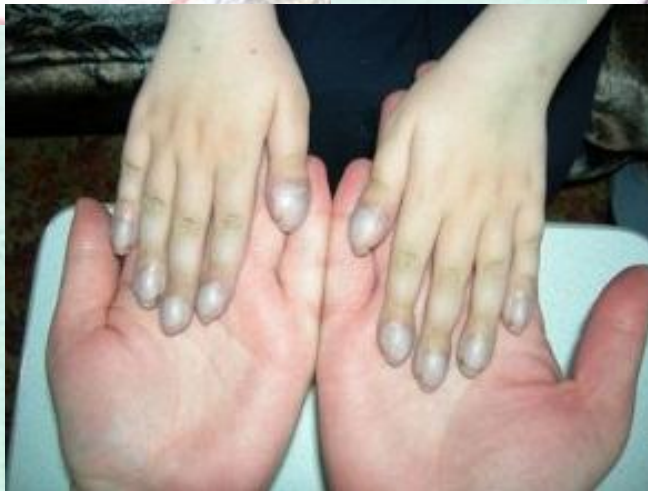

Клиникасы

Сәби дамуы кешеуілдейді, ентігу, тұрақты цианоз, барабан таяқшалары тәрізді саусақтар, тырнақтары сағат әйнегі сияқты.



Цианоз



Диагностикасы

рентген: «кебіс» тәрізді формада,

ЭКГ: жүрек осі оңға ығысқан, оң жақтық гипертрофия.

эхокГ: аорта қарыншааралық пердеге «мініп» отырады, ҚАПДтұсында турбулентті ағым.

Төстің сол жағында қатты систолалық шуыл, өкпе артериясы тұсында 12-тон әлсіз.

Ағымы: гипоксиялық ұстамалар, жиі ауру, эндокардит, өлім.

Емі

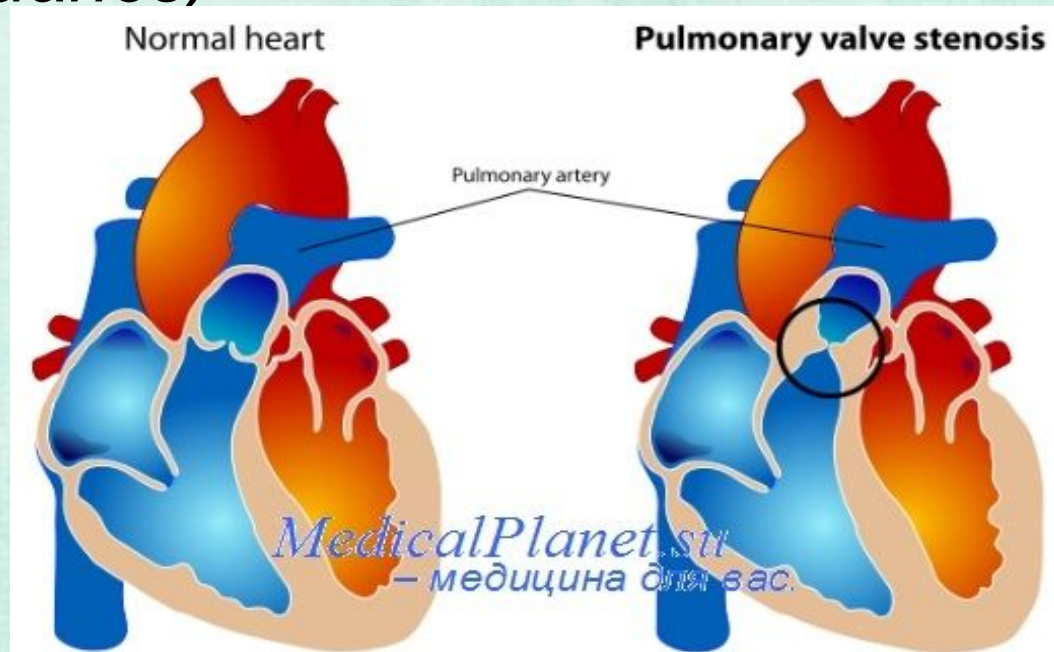
Ұстама кезінде:

*Морфин 0,2 мг/кг б/е, т/а тыныс орталығын тежеуге
Ацидоз бикарбонат содасымен 1 мЭкв/к в/в
түзетіледі. 10-15 минут арасында. Вазоконстриктор,
фенилэфрин (мезатон) в/в 0,02 мг/кг. Кетамин, от 1 до
3 мг/кг в/в 60 секунд бойы, Обзидан (пропранолол),
0,01-0,25 мг/кг в/в, ұстаманы басуға
Интубация мен ИВЛ.*

**ФТ тек хирургиялық емделеді, ота
жасалмаса 10-12 жастан аспайды!**

Өкпе артериясының стенозы

Артерия клапанының 3жармаға бөлінбей қалуынан кіші айналымға қанның аз түсуі, оң қарынша зорығуымен көрінеді, ентігу, 3 фазада цианоз;



Диагностика

Сол 12-3қабырғааралықта систолалық шуыл, Ө.артериясында 2-тон әлсіз, жүрек ұшында 1тон күшейген.

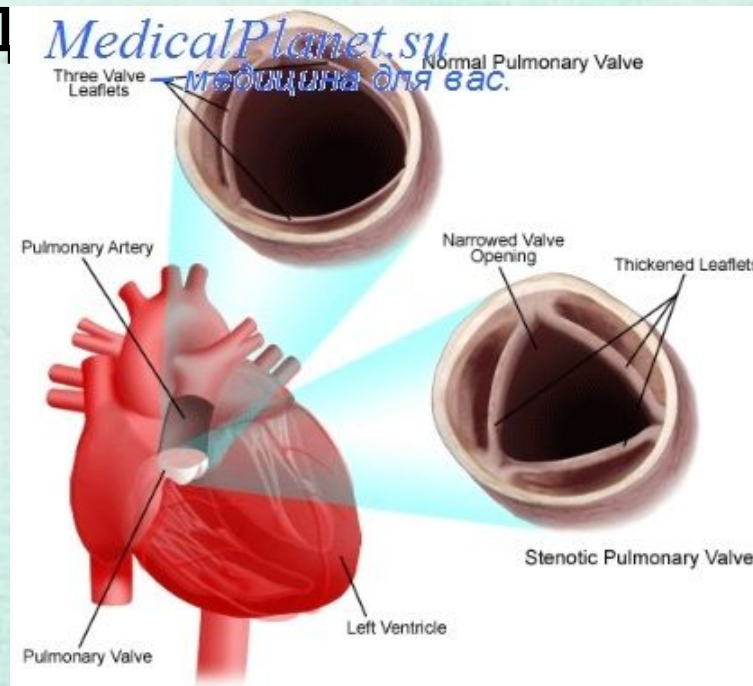
Рентген: оң жақ, ө.а.тарылған тұсы ұлғайған, өкпе суреті солғын;

М-эхоКГ: стеноз тұсы, сипаты, ағымы анықталады.

Емі

Ота жасау.

Асқынулары: оңқарыншалық жетіспеушілік, созылмалы гипоксия, инфекц.энд



Диспансеризация

ЖТА күдік бар балалар кардиологқа қаралып, мамандандырылған стационарға жіберіледі. Стационарда толық диагноз қойылып, (общеклиническое обследование, ЭКГ, ФКГ, рентгенография в трех проекциях, ЭхоКГ с доплерографией, измерение АД на верхних и нижних конечностях, пробы с физической нагрузкой и фармакологические пробы) топикасы, Өг сатысы, фазасы, функциональді класы, жүрек жеткіліксіздігі сатысы, қосымша аурулары анықталады. Міндетті түрде кардиохирург консультациясы жүргізіледі.

Қанайналым бұзылысы бар 1-2ст. науқасқа медикаментозды кардиотоникалық жалпы жақсартатын терапия тағайындалады. ЖЖ 3-4 ст белсенді кардиотоникалық зөрайдағыш терапиядан кейін (ТФ, субаортальді стеноздан басқасы), вазодилататорлар(ингибитор АПФ) тағайындалып амбулаторлық бақылауға ауыстырылады. Ұзартылған терапия жүрек гликозидтері, ингибитор АПФ, калия и магния, кардиотрофик тағайындалады.

Нәресте алғашқы айларында апта сайын кардиологқа қаралады. 1-ші жартыжылдықта – айына 2-рет, 1-шә жартсында – ай сайын, 1жылдығынан кейін жылына – 2 рет. Одан басқа жоспарлы тексеріліп, Кардиохирургқа қаралуы тиіс, әр кварталда кемінде 1 рет ЭКГ, жылына 2 рет ЭхоКГ , 1рет –кеуде торының рентгенографиясын жасатуы қажет.

Қорытынды

- Профилактикалық егулер цианозды ақауларда, 3-4 функциональді клас, бактерияльді эндокардитте жүргізілмейді.
- Психологиялық реабилитация. Цианозды жүрек ақауларында сұйықты көп ішу, антикоагулянт, дезагрегант (курантил, фенилин аз дозада и др.) қолданылады.
- инфекцияның созылмалы ошақтарының санациясы
- ИЭ профилактикасы мен санаторлық курорттық емделу қарастырылған

Пайдаланылган әдебиеттер:

- *Белоконь Н.А. Кубергер М.Б. Болезни сердца и сосудов у детей // Москва. - 1987. - Том 1.- с. 447.*
- *2. Белоконь Н.А., Подзолков В.П. Врожденные пороки сердца // Москва. - 1991. – с. 350.*
- *3. Мутафьян О.А. Врожденные пороки сердца у детей // Москва. – 2002. – с.330.*
- *4. Василевская И.В. с соавторами Роль кардиолога в диагностике врожденных пороков сердца и определение оптимальных сроков их лечения // Детские болезни сердца и сосудов. - 2004. - №1. – С. 34-39.*
- *<http://meduniver.com/Medical/Akusherstvo/68.html> MedUniver*

Тыңдағандарыңызға
рахмет!

