

# *Балалардағы цитомегаловирусты инфекция және жай герпес*

Орындаған: Смадияр А

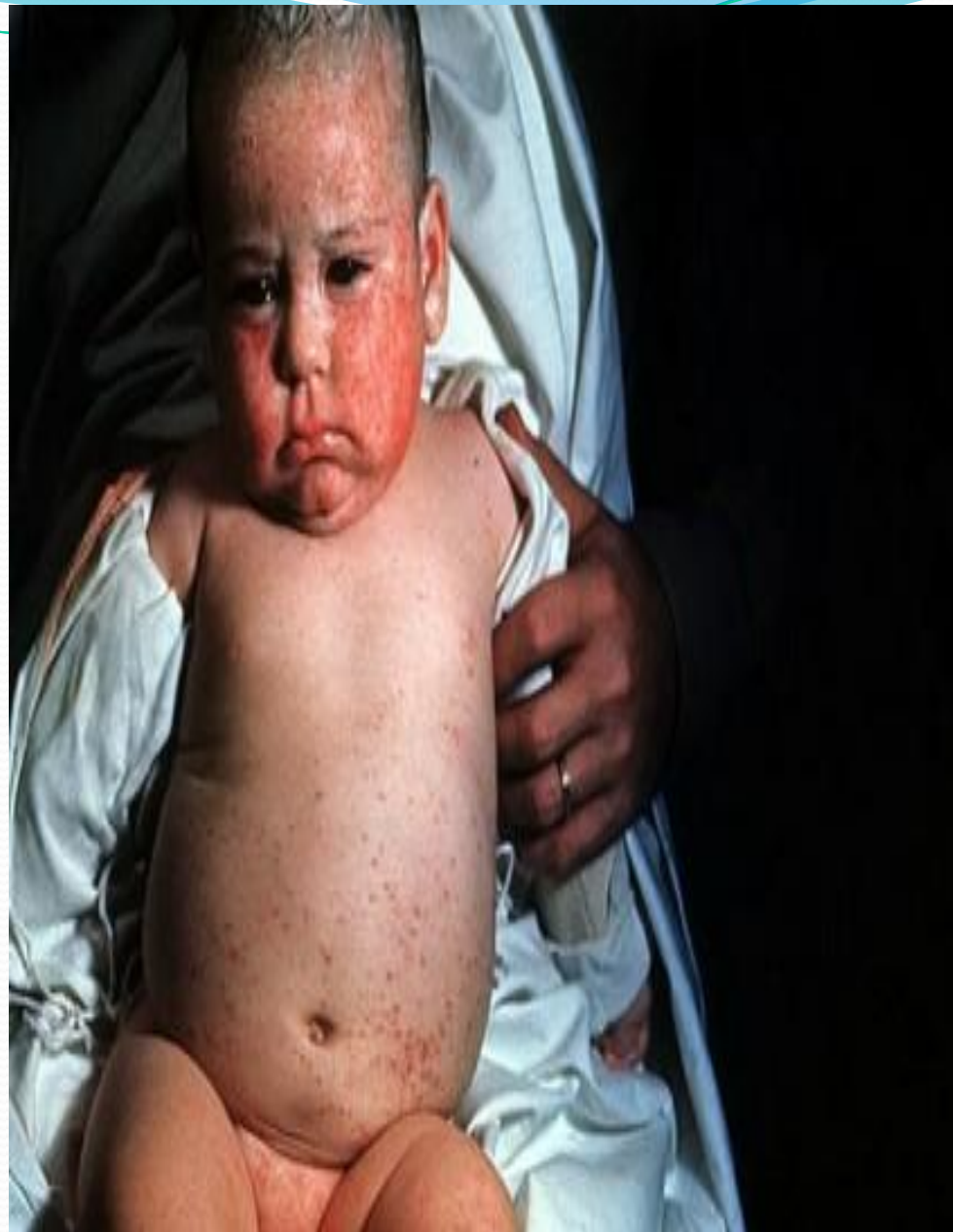Тобы:42-02

Факультет: ЖМ

Қабылдаған: Молдакулова А. О.

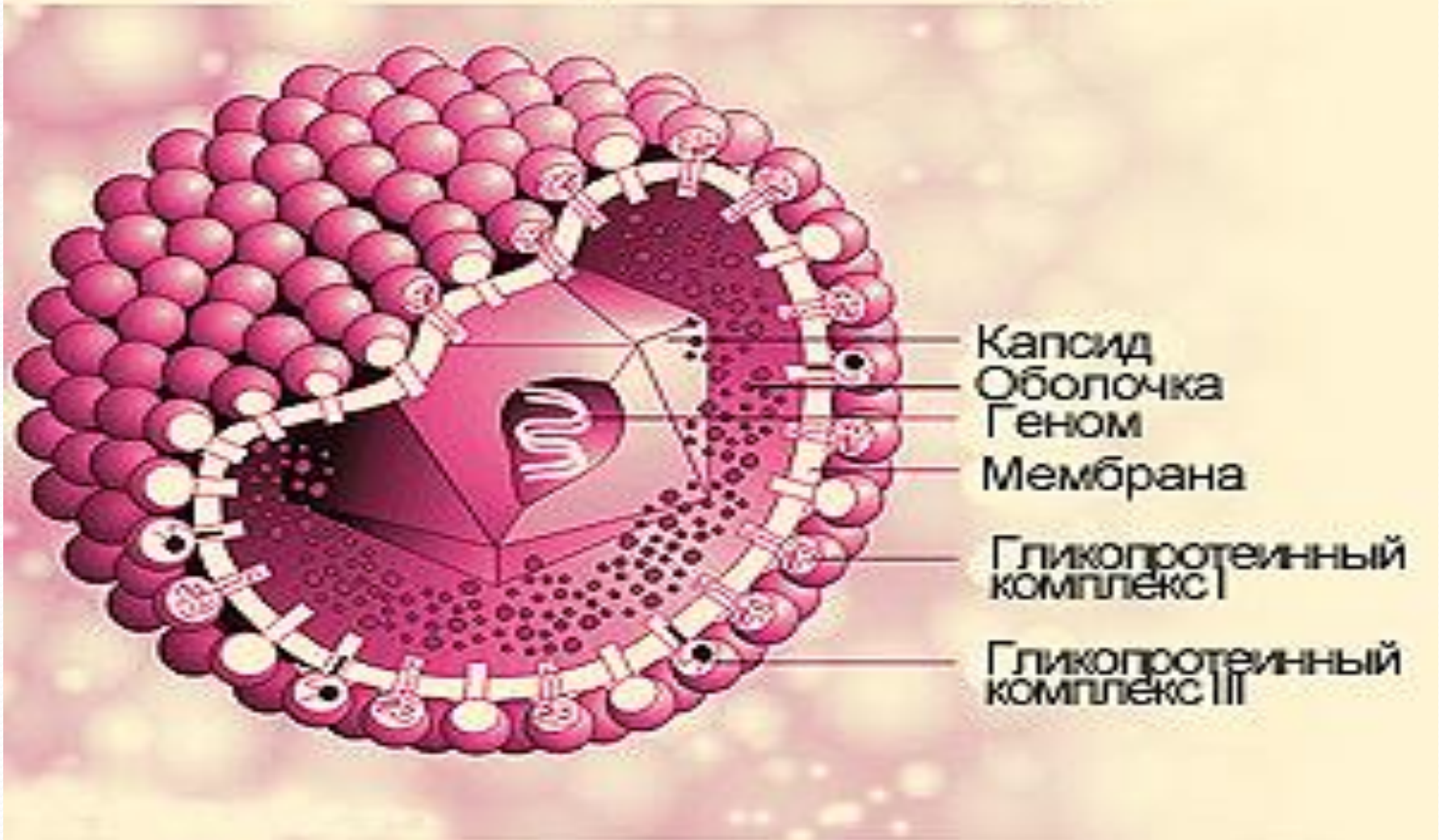
# Цитомегаловирус

*ты инфекция* – адамның В герпесвирусымен шақырылатын, клиникалық формалардың көп түрімен сипатталатын жеке бір типті морфологиялық көрінісімен, ядролы жеке цитоплазмалық қосындылардың, гигантты жасушалардың түзілуімен көрінетін жалпы инфекциялық ауру.



# Этиологиясы

## Строение цитомегаловируса



ДНК-лы;

$d=120-180$  нм;

адам эмбрионының фибробластында жақсы өседі;

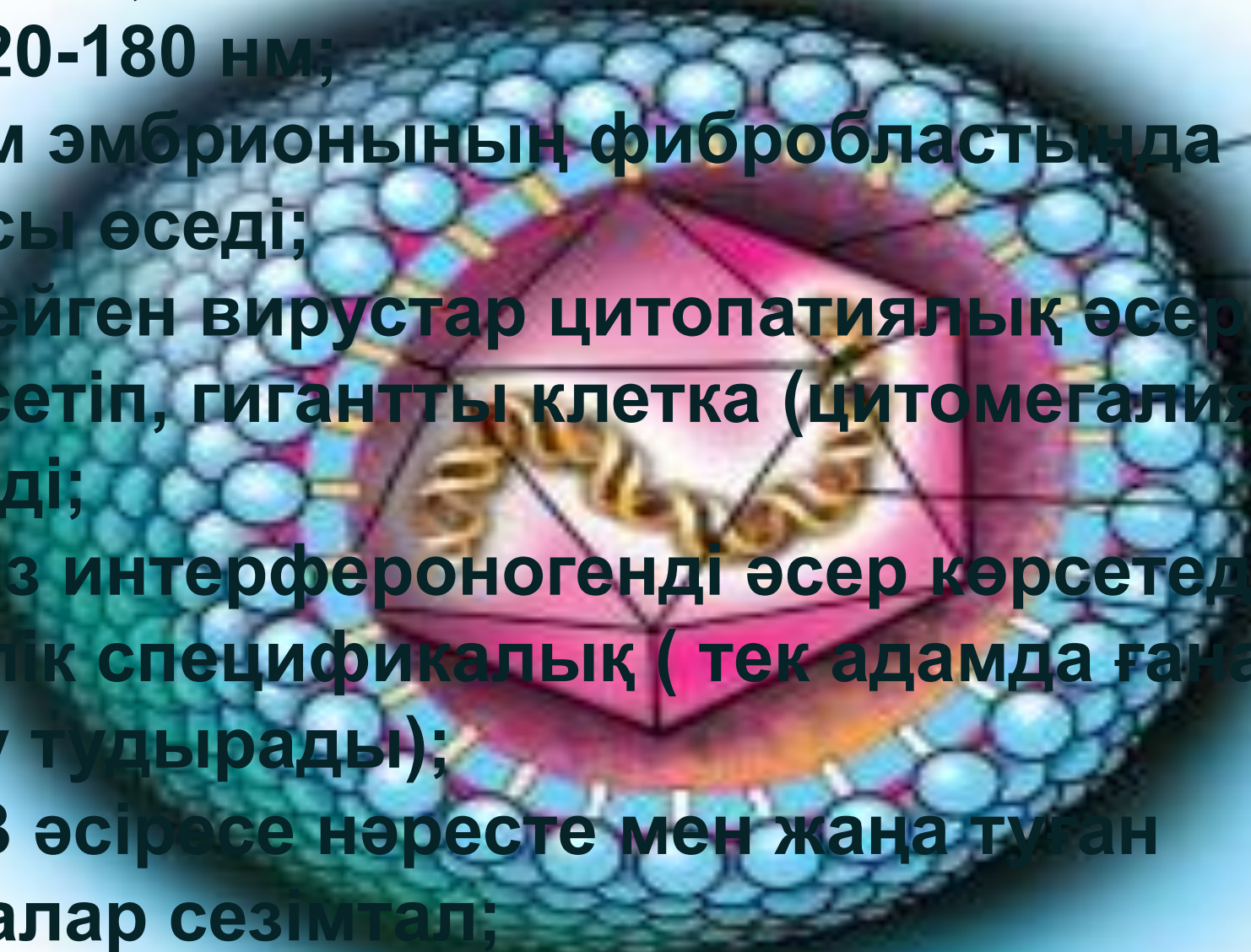
Көбейген вирустар цитопатиялық әсер көрсетіп, гигантты клетка (цитомегалия) түзеді;

Әлсіз интерфероногенді әсер көрсетеді;

Түрлік спецификалық ( тек адамда ғана ауру тудырады);

ЦМВ әсіресе нәресте мен жаңа туған балалар сезімтал;

Антигендік структурасында AD (169), Davis, Kerr, Towne штаммдары бөлінеді;



# Эпидемиологиясы

- **Инфекция көзі** – ауру адам және тасымалдаушы
- **Берілу механизмі:** тамшылы, гематоконтактты, КОНТАКТТЫ
- **Берілу жолы:** ауалы-тамшылы, парентеральды, жанасу-тұрмыстық, жыныстық, вертикальды.
- **Берілу факторлары:** қан, зәр, сілекей, вагинальды секрет, сперма, ана сүті, амнион сұйықтығы, фекалий, трансплантация жасағанда

# *Патогенезі*

Ену қақпасы жоғарғы тыныс алу жолдары, АІЖ, зәр шығару жолдарының кілегейлі қабығы. Клиникалық көріністер макроорганизмнің иммунды жүйесінің жағдайымен сипатталады. Қоздырғыш әртүрлі ағзалары зақымдайды. ЦМВ неізгі нысанасы өкпе, бүйрек, сілекей бездерінің эпителиальды жасушаларын зақымдайды. Вируспен зақымданған жасулардың мөлшері 3-4 есе ұлғайып кетеді. Бірақ ядро мен цитоплазманың арақатынасы өзгермейді.

# Жіктелуі

Жүре пайда болған:

- 1) Латентті
- 2) Манифестті
  - а) локализациялық – сиалоаденит
  - б) генерализациялық
    - мононуклеозға ұқсас
    - өкпелік
    - церебральды
    - бүйректік
    - бауырлық
    - асқазан-ішектік
    - комбинирленген

Туа пайда болған:

- 1) Латентті
- 2) Манфестті

- 1) Ағымына қарай:
- 2) Жеңіл
- 3) Орташа
- 4) Ауыр

# Клиникалық көрінісі

**Инкубациялық кезең** 15 күннен 3 айға дейін созылады.

**Манифестті түрі.**

**Локализациялық түрі** сілекей бездерінің мөлшерінің жекеленген ұлғаюы және интоксикация синдромының болуымен айқын сипатталады.

**Генерализацияланған түрі.**

**Мононуклеозға ұқсас** түрі жедел, қызба дұрыс емес ағымда, интоксикация синдромы айқын, кейде қалтырау болады.



**Өкпелік түрінде** интерстициальды пневмония дамып, ұзаққа созылған а,ымда өтеді. Құрғақ, аз бөлінетін, көкжөтелге ұқсас жөтел, экспираторлы ентігу, цианоз, кеуде торының ісуімен айқындалады.

**Церебральды түрінде** менингоэнцефалит сияқты болуы мүмкін. Есінің бұзылуы, психиканың бұзылуы, тырыспалар, спастикалық дисплегия, парапарез, эпилепсиядағы ұстамалар.

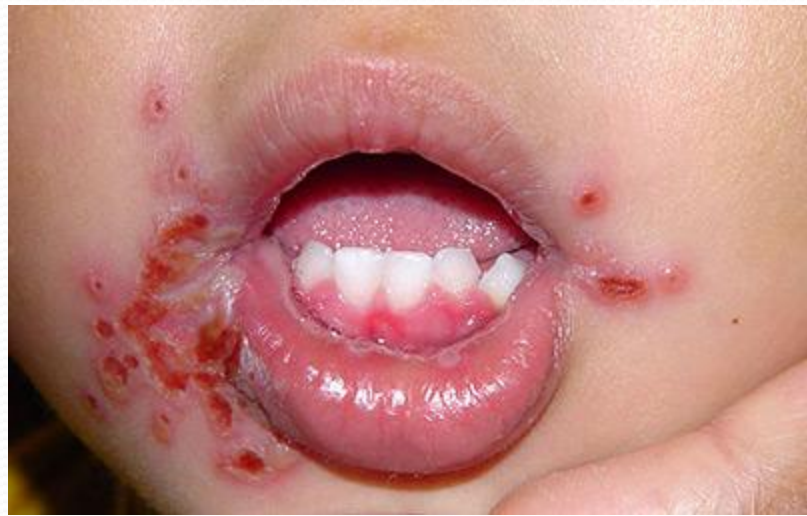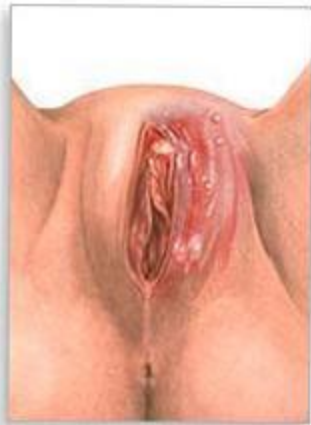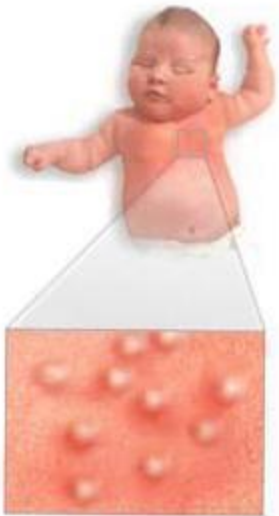
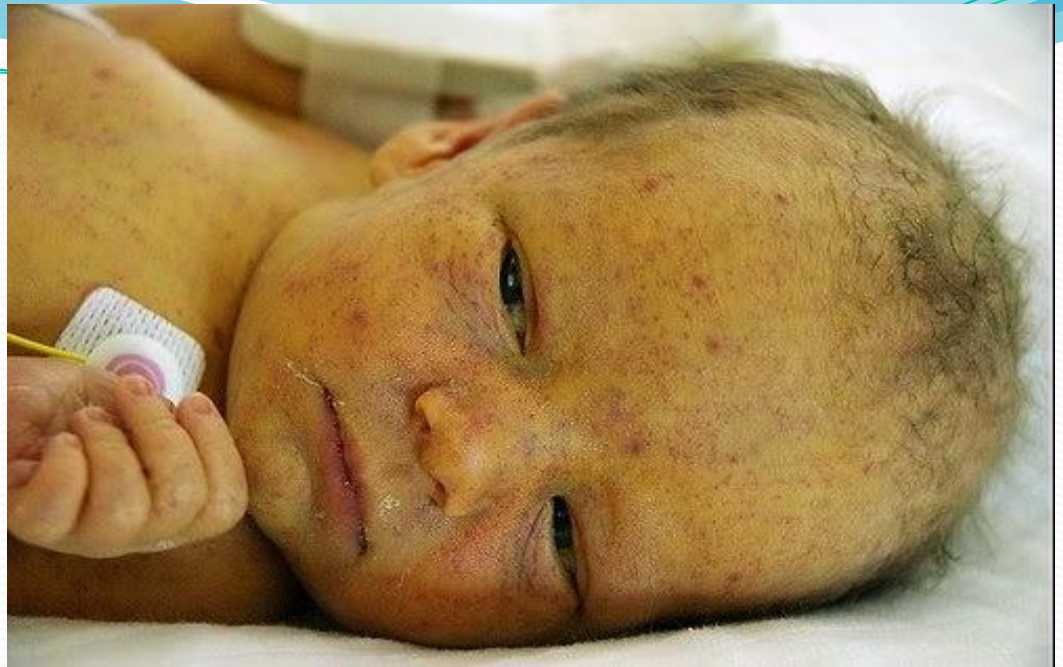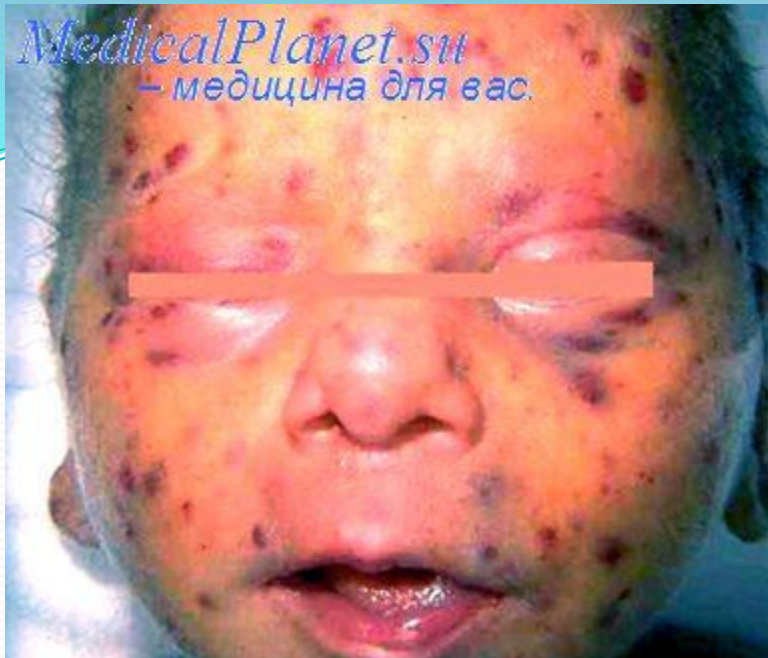**Бүйректік түрі** жиі кездеседі, диагностикалық белгілер әлсіз. Аурудың бірден бір белгісі зәрдегі белок пен эпителиальды клеткалардың жоғарылауы. Сонымен қатар цитомегалия табылуы.

**Бауырлық түрінде** клиникалық симптомдар жеделдеу холестатикалық симптомдар сияқты көрінеді. Гепатоспленомегалия сақталады.

**Асқазан-ішектік түрі** іштің ісуімен, тоқтаусыз құсу, жидкий стул патологиялық қосындыларсыз

**Комбинирленген түрінде** өкпе, бүйрек, ОЖЖ, бауыр, АІЖ жүре пайда болған цитомегалиямен сипатталады.

MedicalPlanet.ru  
— медицина для вас.



# Асқынуы

## ● Спецификалық

- пневмония
- плеврит
- миокардит
- артрит
- энцефалит
- Гийена-Барре синдромы

## ● Бейспецификалық екіншілік микроорганизм қабасттасуымен жүреді

# Диагностикасы

- Вирусологиялық әдіс
- Молекулярлы әдіс
- Цистоскопия
- Серологиялық әдіс

# Емі

- Этиотропты ем вирусқа қарсы препарат – ганцикловир, фоскарнет, цитотект.
- Патогенетикалық және симптомтикалық емінде патологиялық процесстің локализациясы анықталады.  
Генерализациялық түрін преднизалон (2-5 мг/кг/сут). Екіншілік инфекция қосылса антибиотик қолданылады.

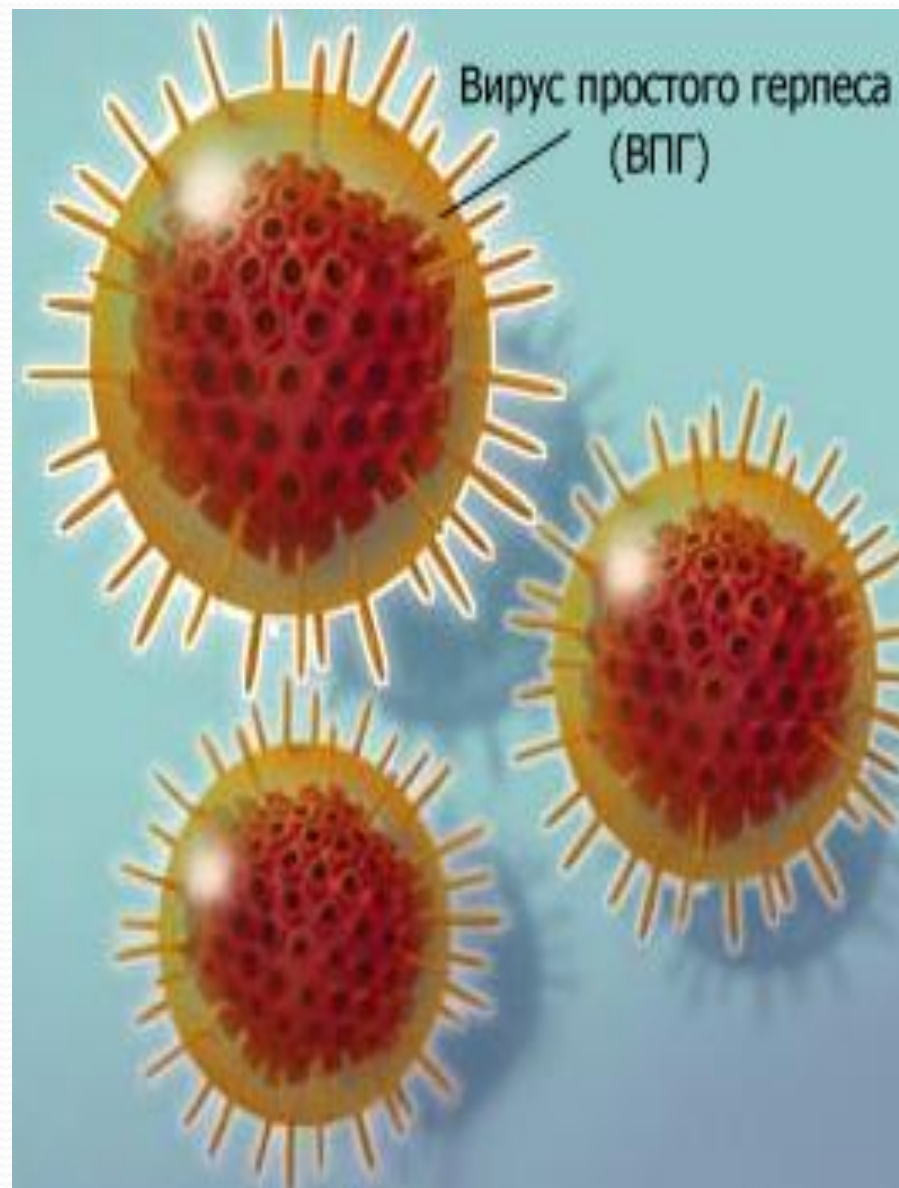
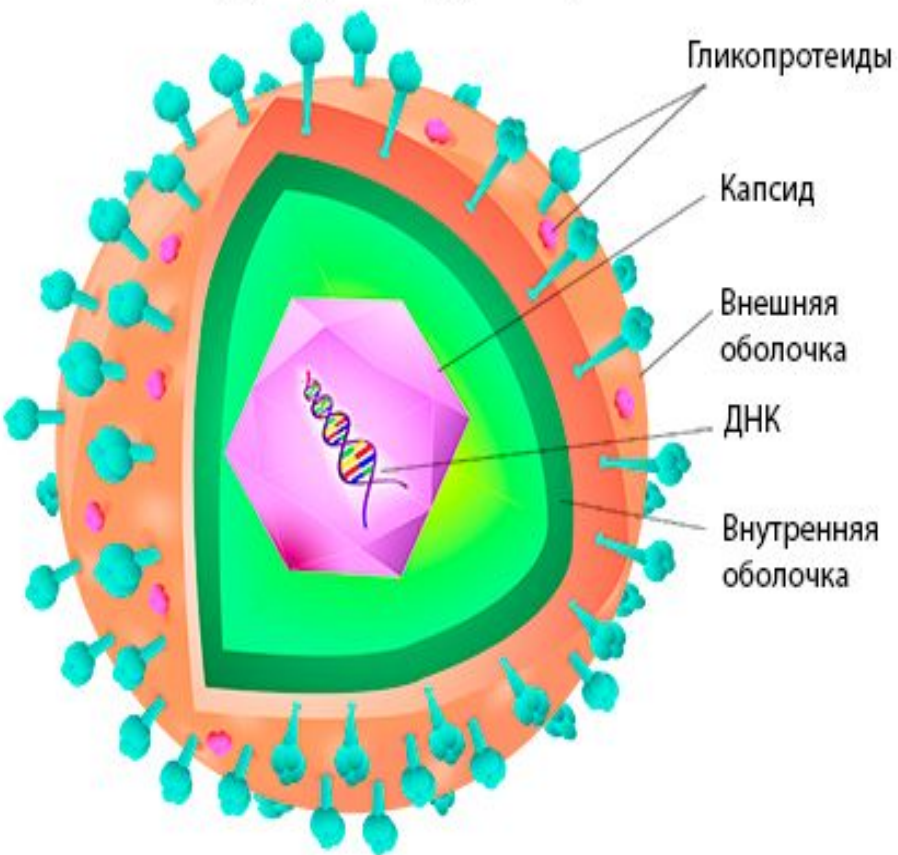


# *Герпесті инфекция*

Жай герпеспен шақырылатын, әсіресе ауалы-тамшылы жолмен таралатын, ұзаққа созылған латентті ағыммен өтетін, тері мен кілегейлі қабықтағы көпіршекті бөртпемен сипатталатын, сонымен қатар генерализациялануымен және құрсақішілік нәресте зақымдануымен қөрінетін инфекциялық ауру.

# Этиологиясы

Структура вируса герпеса



MedicalPlanet.su  
- медицина для вас.







