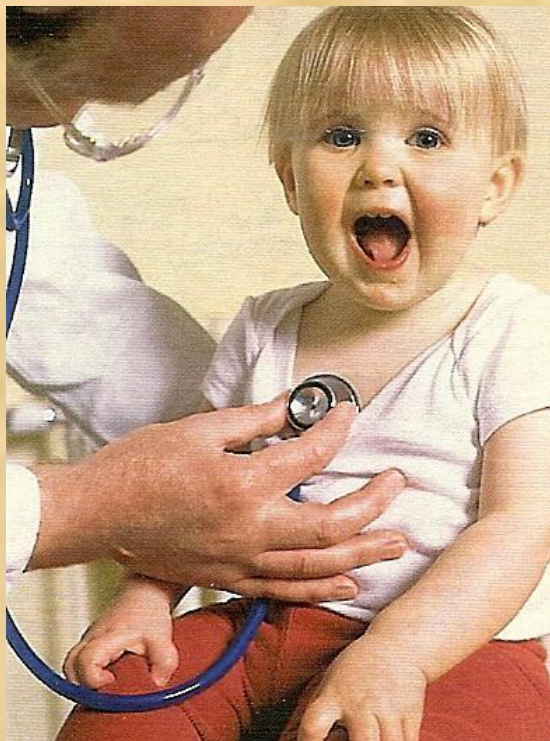

**ГБПОУ «Курганский базовый
медицинский колледж»**

Методы обследования органов дыхания у детей



**Преподаватель:
Мельникова Н.А.**

План лекции

1. Субъективное обследование органов дыхания у детей
2. Объективное обследование органов дыхания у детей
3. Лабораторно-инструментальное обследование

Методы обследования органов дыхания у детей

- Исследование органов дыхания включает
 - ✓ выяснение жалоб
 - ✓ сбор анамнеза
 - ✓ осмотр
 - ✓ пальпацию
 - ✓ перкуссию
 - ✓ аускультацию
 - ✓ лабораторные и инструментальные методы исследования

Сбор жалоб

- Все жалобы при заболеваниях различного генеза условно разделены на:
 - конкретные: четко указывают на патологию определенной системы
 - общие: признаки реакции на заболевание всего организма

Конкретные жалобы

- кашель
- насморк
- выделение мокроты
- кровохарканье
- нарушения голоса
- одышка
- боль в области грудной клетки

Признаки кашля

- вид кашля:
- ✓ сухой (непродуктивный): при кашле мокрота из дыхательных путей не выделяется
- ✓ влажный (продуктивный): мокроту ребенок выделяет наружу или глотает
- ✓ малопродуктивный: при кашле ребенка объективно ощущается наличие мокроты в дыхательных путях, однако выделяется она непостоянно, после продолжительного, мучительного, болезненного кашля

Признаки кашля

- глубина: в зависимости от того, какой отдел дыхательных путей поражен, кашель бывает поверхностным (например, при фарингите) и глубоким (при бронхите, пневмонии)
- продолжительность: кашель может быть кратковременным, иногда это просто поверхностное покашливание (фарингит, туберкулез легких, бронхит), и продолжительным (обструктивный бронхит, бронхиальная астма)
- частота кашля

Признаки кашля

- в какое время суток и когда чаще ребенок кашляет: днем, ночью (например, если в начале заболевания кашель был днем и ночью, а на фоне проведенной терапии перестает беспокоить ночью - лечение эффективное)
- наличие и локализация боли при кашле (одним из достоверных признаков плеврита является боль в области соответствующего участка грудной клетки)
- бывает ли рвота при кашле

Насморк

- Это выделения из носовых ходов, при наличии которых выясняются следующие признаки:
 - ✓ в зависимости от консистенции определяют характер выделений: водянистые, слизистые, слизисто-гнойные и гнойные
 - ✓ цвет: бесцветные, желтые, зеленые
 - ✓ количество: выделения незначительные, умеренные, обильные
 - ✓ патологические примеси (например, кровь)
 - ✓ запах (например, гнойный)
 - ✓ выделения из одного или обоих ходов

Признаки мокроты

- количество
- консистенция: жидкая, густая
- характер и цвет: мокрота слизистая - бесцветная, слизисто-гнойная - желтая, гнойная - зеленоватая; может быть кровянистой
- запах (гнойный, зловонный)
- наличие крови: кровь в мокроту может попасть не только из нижних дыхательных путей, но и из носа, ротовой полости, желудка; при кровохаркании выделения похожи на розовую пену

Нарушения голоса

- осиплый
- хриплый
- гнусавый
- афония - отсутствие голоса

Одышка

- Представляет собой затруднение дыхания с нарушением его частоты, глубины и ритма
- Существует 3 вида одышки:
 - ✓ инспираторная
 - ✓ экспираторная
 - ✓ смешанная (инспираторно-экспираторная)

Боль

- В области грудной клетки является характерным признаком плеврита (воспаление плевры), при этом характерна боль при глубокой пальпации.
- Причиной боли может быть межреберный неврит, миозит, перелом ребер. В последних случаях боль возникает уже при поверхностной пальпации.
- Боль в горле при глотании - одна из жалоб при фарингите, ангине.

Общие жалобы

- Признаки интоксикации: повышение температуры, вялость, слабость, плохой аппетит, головная боль и др.



Анамнез заболевания

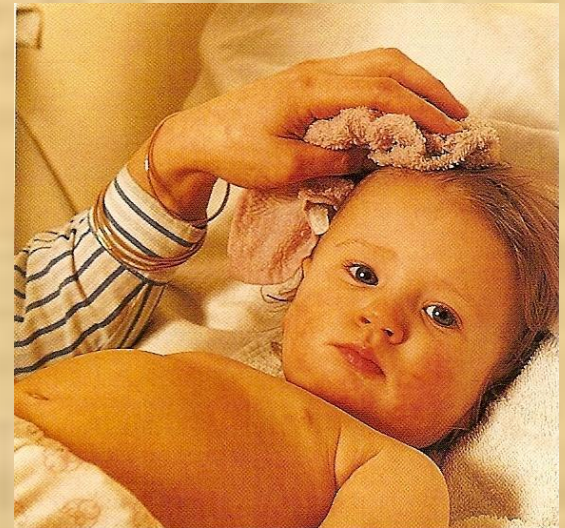- дата начала заболевания
- где находился ребенок в это время и с кем был в контакте
- динамика заболевания от начала до первого дня, курации
- проведенное лечение
- какое обследование, возможно, было проведено и его результаты до госпитализации

Анамнез жизни

- У детей первых 3 лет жизни детально собирается акушерский анамнез
- У детей 1 года жизни выясняются данные физического и нервно-психического развития, вскармливания
- Проводится подробный опрос течения сопутствующих заболеваний
- Наследственный и аллергологический анамнезы
- Семейный анамнез и материально-бытовые условия


Осмотр

- Начинают с общего осмотра, оценки состояния сознания, положения больного в постели, поведения ребенка.
- Важно оценить цвет кожных покровов, окраску носогубного треугольника.




Осмотр носа

- Если вход в нос закрыт выделениями или корками, необходимо удалить их ватным тампоном.
- Проводят в положении сидя или лежа на спине (у детей раннего возраста). Левой рукой голову ребенка несколько запрокидывают назад, а пальцем правой руки приподнимают кончик носа, осматривают слизистую наружных носовых ходов.
- При наличии насморка – описывают его признаки.



Осмотр зева

- Зев осматривают в конце обследования, так как вызываемое при этом беспокойство и крик ребенка могут мешать исследованию.
- У детей первого года жизни миндалины обычно не выходят за передние дужки.
- В дошкольном возрасте наблюдается гиперплазия лимфоидной ткани, миндалины при осмотре выходят за передние дужки, плотные и по цвету не отличаются от слизистой оболочки зева.

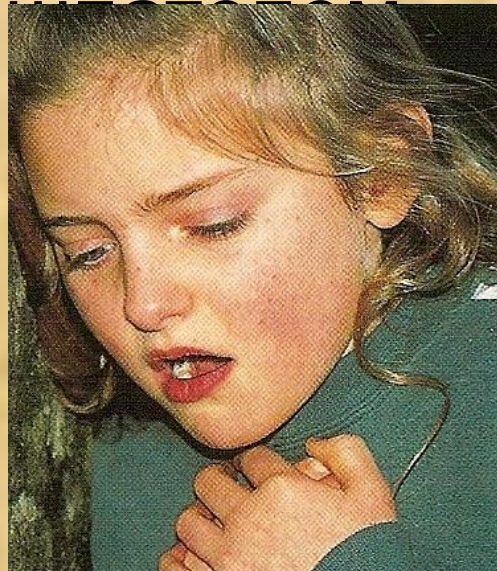


Оценка тембра голоса (крика)

- Высокий, низкий, афония, осиплость.
- Громкий крик при рождении свойствен здоровому новорожденному и обычно сопровождается первым глубоким вдохом, хорошо расправляющим легкие.
- Слабый, писклявый крик новорожденного или полное отсутствие возможны при общей слабости ребенка, дыхательной недостаточности.
- Охрипший голос, переходящий в афонию, свойствен острому ларингиту, в том числе синдрому крупа II-III степени.

Оценка кашля

- Характер, частота, время возникновения.
- На кашель следует обращать внимание как при расспросе матери, так и при объективном исследовании.
- Кашель легко можно вызвать раздражением зева



Осмотр грудной клетки

- Определение формы грудной клетки
- Определение симметричности участия обеих половин в акте дыхания
- Определение типа (характера) дыхания
- Определение ритма дыхания
- Определение глубины дыхания
- Определение частоты дыхания
- Определяется отношение пульса к дыханию

Пальпация

- Обследование больного начинается с поверхностной пальпации, когда исследователь кладет ладонь на грудную клетку и аккуратно, незначительно нажимая кончиками пальцев на кожу, передвигает руку по всей поверхности.
- Затем 2-3 пальцами проводится глубокая пальпация: более сильное надавливание поочередно по ребрам и межреберным промежуткам, у позвоночника и грудины с обеих сторон.

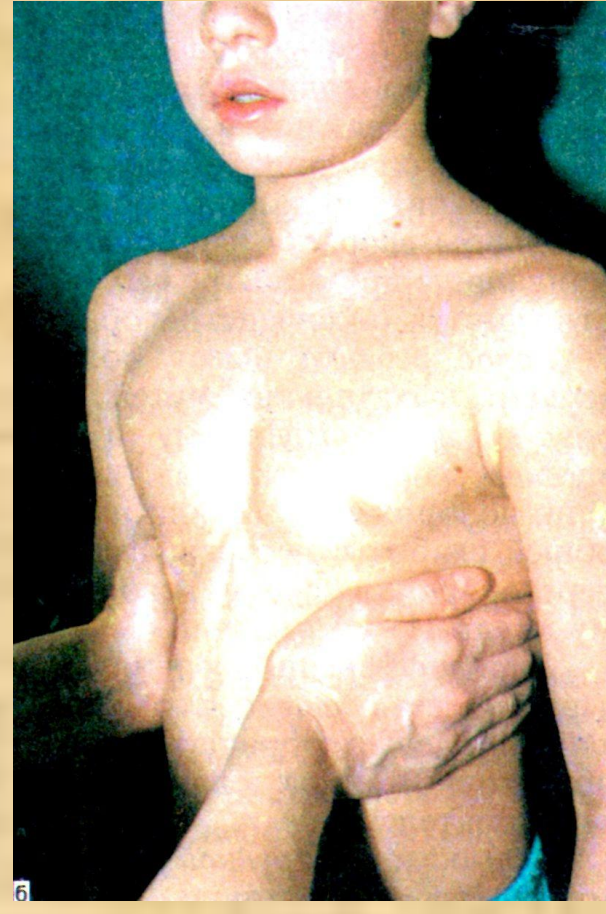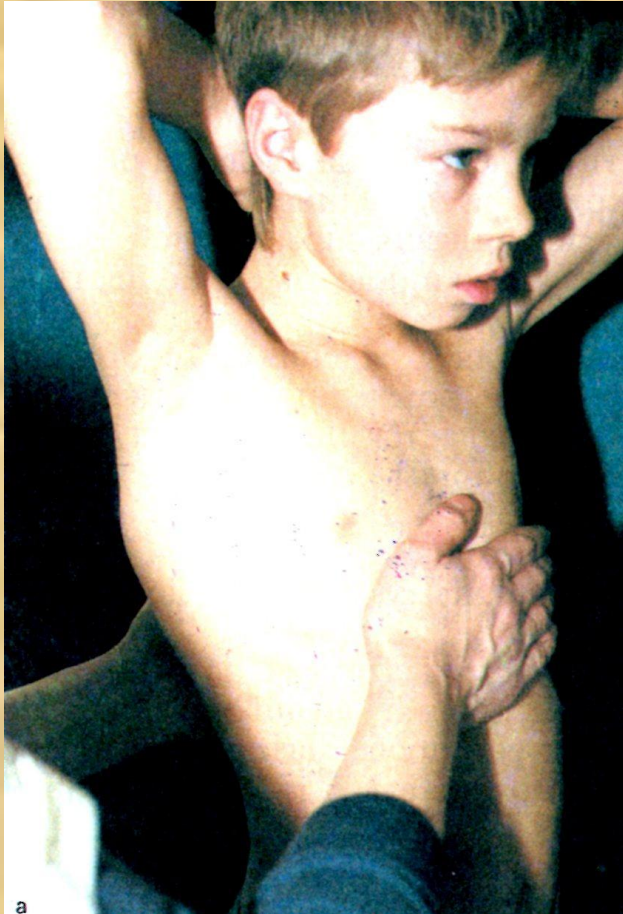Пальпация

- боль (миозит, плеврит)
- отек и выпячивание межреберных промежутков (экссудативный плеврит)
- при подкожной эмфиземе можно ощутить крепитацию
- при плеврите - шум трения плевры

Определение резистентности грудной клетки

- Для этого грудную клетку сдавливают обеими руками спереди назад и с боков. При этом создается ощущение эластичности, податливости.
- Чем младше ребенок, тем больше выражена резистентность (податливость).
- При повышенном сопротивлении говорят о ригидности.

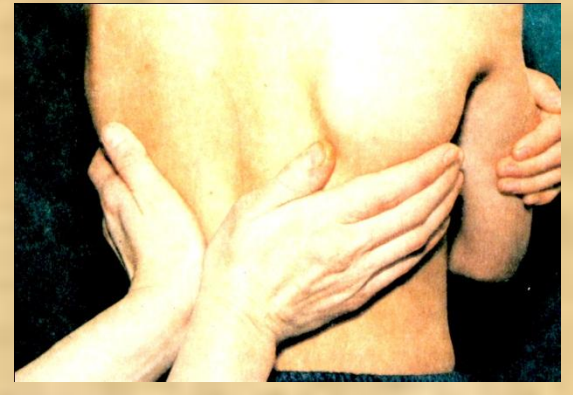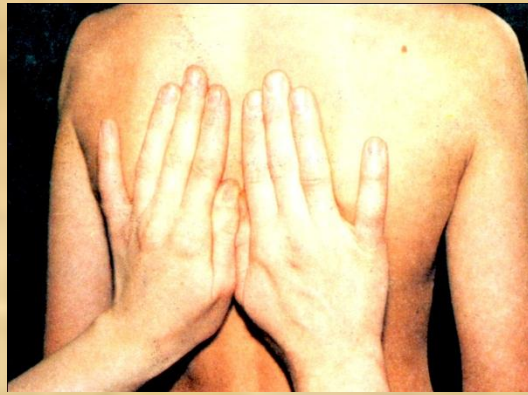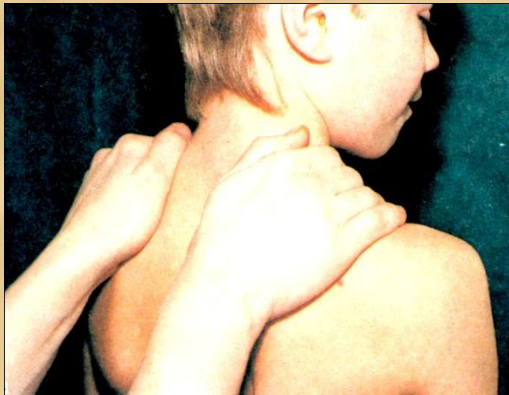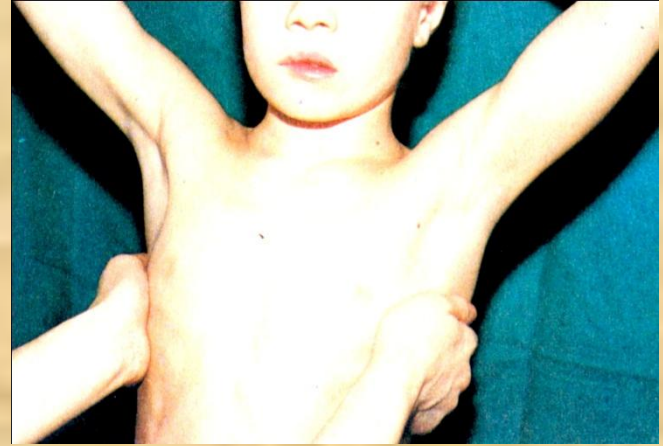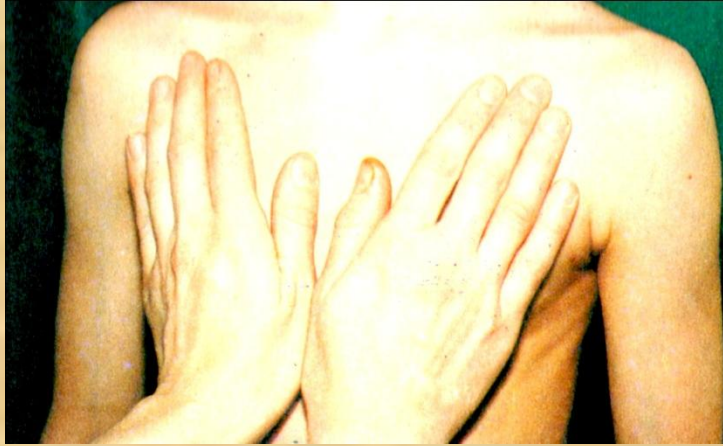Определение резистентности грудной клетки



Определение голосового дрожания

- Приложить свои ладони на симметричные участки грудной клетки: над и под ключицами, с боков по подмышечным линиям, над лопатками, в межлопаточной области, под лопатками. Одновременно с перемещением ладоней пациент произносит слова с буквой «Р» («тридцать три», «сорок четыре» и др.). Колебания, улавливаемые при этом, передаются от голосовых связок по стенкам бронхов и бронхиолам на поверхность грудной клетки.
- На симметричных участках голосовое дрожание одинаковое, в верхних участках громче, в нижних – слабее.
- У детей раннего возраста голосовое дрожание исследуют во время крика или плача.

Определение голосового дрожания

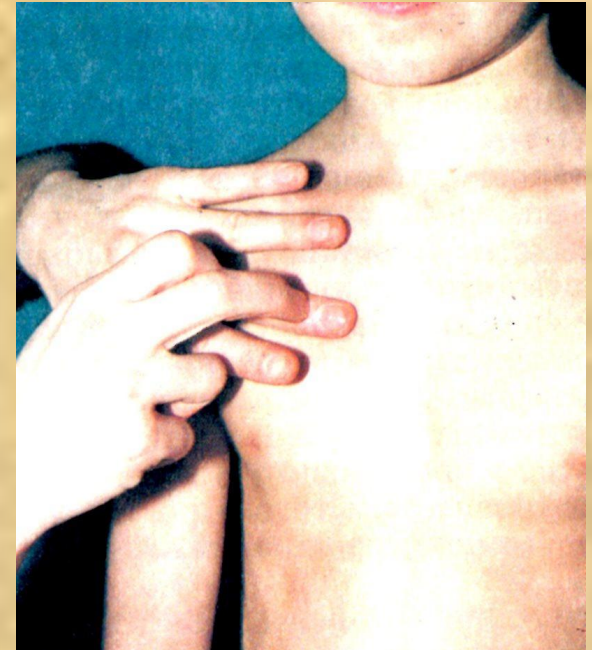

Перкуссия

- У детей первых месяцев жизни перкуссию передней поверхности грудной клетки проводят в положении лежа на спине, задней поверхности грудной клетки – в положении лежа на животе или на ладони левой руки исследователя.
- При этом большой палец проводится в левую подмышечную впадину ребенка, указательный располагается на правой ключице, остальные пальцы – на боковой поверхности грудной клетки справа.
- Применяется метод непосредственной перкуссии.

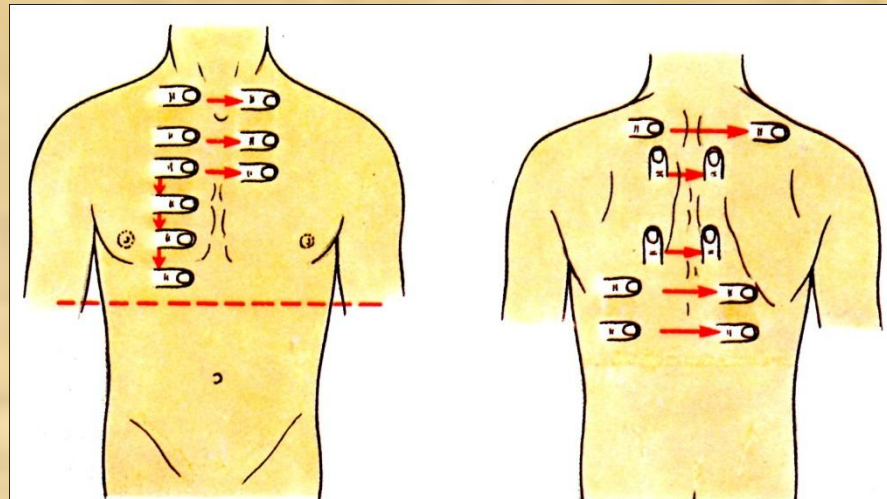
Перкуссия

- У детей первых трех лет жизни перкуссию проводят в положении сидя на столе, руки поддерживают на уровне плечевого пояса ребенка.
- Старших детей перкутируют в положении стоя.
- При перкуссии задней поверхности следует предложить ребенку скрестить руки на груди и одновременно слегка нагнуться кпереди; при перкуссии передней поверхности ребенок должен опустить руки вдоль тела.



Сравнительная перкуссия

- Оценивают характер перкуторного звука над симметрично расположенными участками правого и левого легкого:
 - ✓ спереди: над и под ключицами
 - ✓ с боков: по подмышечным линиям
 - ✓ сзади: по околопозвоночным и лопаточным линиям



Сравнительная перкуссия

- Палец-плессиметр на всех проекциях легких, кроме межлопаточной области располагается параллельно ребрам, в межлопаточной области – параллельно позвоночнику.
- При этом при перкуссии передней поверхности грудной клетки ребенок опускает руки вдоль туловища; при перкуссии задней поверхности - скрещивает руки на груди и слегка наклоняется вперед; при перкуссии боковых поверхностей – поднимает руки за голову.
- У здоровых детей перкуторный звук над проекцией легких не везде одинаков. Справа в нижележащих отделах он короче из-за близости печени, слева из-за близости желудка принимает тимпанический оттенок.

Топографическая перкуссия

- Определение нижних границ легких
- Перкуссию проводят со II межреберья сверху вниз по межреберьям до появления тупого звука:
 - ✓ справа – по среднеключичной, подмышечным, лопаточной и околопозвоночной линиям
 - ✓ слева – по подмышечным, лопаточной и околопозвоночным линиям

Определение верхних границ легких

- Верхняя граница легких у детей дошкольного возраста не определяется, т. к. верхушки легких у них не выходят за ключицы.
- У детей школьного возраста определение высоты стояния верхушек легких начинают спереди. Палец-плексиметр ставят над ключицей, концевой фалангой касаясь наружного края грудино-ключично-сосцевидной мышцы.

Определение верхних границ легких

- Перкутируют по пальцу-плессиметру, передвигая его вверх до появления укорочения перкуторного звука. У здоровых детей этот участок находится на расстоянии 2-4 см от середины ключицы. Границу проводят по стороне плессиметра, обращенной к ясному звуку.
- Сзади перкуссии ведут от ости лопатки по направлению к остистому отростку 7 шейного позвонка до появления укорочения перкуторного звука. У здоровых детей высота стояния верхушек легких сзади определяется на уровне 7 шейного позвонка.

Определение ширины полей

Кренига

- Палец-плексиметр ставят на середину трапециевидной мышцы перпендикулярно к ее переднему краю.
- Перкутируют сначала медиально к шее до притупления звука, отмечают точкой.
- Затем от первоначального положения перкутируют латерально к плечу, отмечают притупление звука точкой.
- Полученное расстояние между точками измеряют.
- У здоровых детей ширина полей Кренига равна 4-5 см.

Определение подвижности легочного края

- С помощью перкуссии находят нижнюю границу легких по средней подмышечной или задней подмышечной линии (точка 1). Затем больной максимально вдыхает и сдерживает дыхание. Перкутируют от т. 1 вниз до появления тупого звука, ставят т. 2. Просят больного максимально выдохнуть и задержать дыхание. Перкутируют от т. 1 вверх до появления тупого звука и ставят т. 3. Измеряют расстояние между точками 2 и 3. В норме расстояние равно 2-4 см.
- У детей раннего возраста подвижность легочного края определяют при крике.

Определение симптома Кораньи

- Лимфатические узлы в области бифуркации трахеи определяют непосредственной перкуссией по остистым отросткам снизу вверх, начиная с 7-8 грудных позвонков.
- У здоровых детей раннего возраста притупление перкуторного звука отмечается на уровне 2-3 грудных позвонков, у детей дошкольного возраста и старше – на уровне 3-4 грудных позвонков.

Аускультация

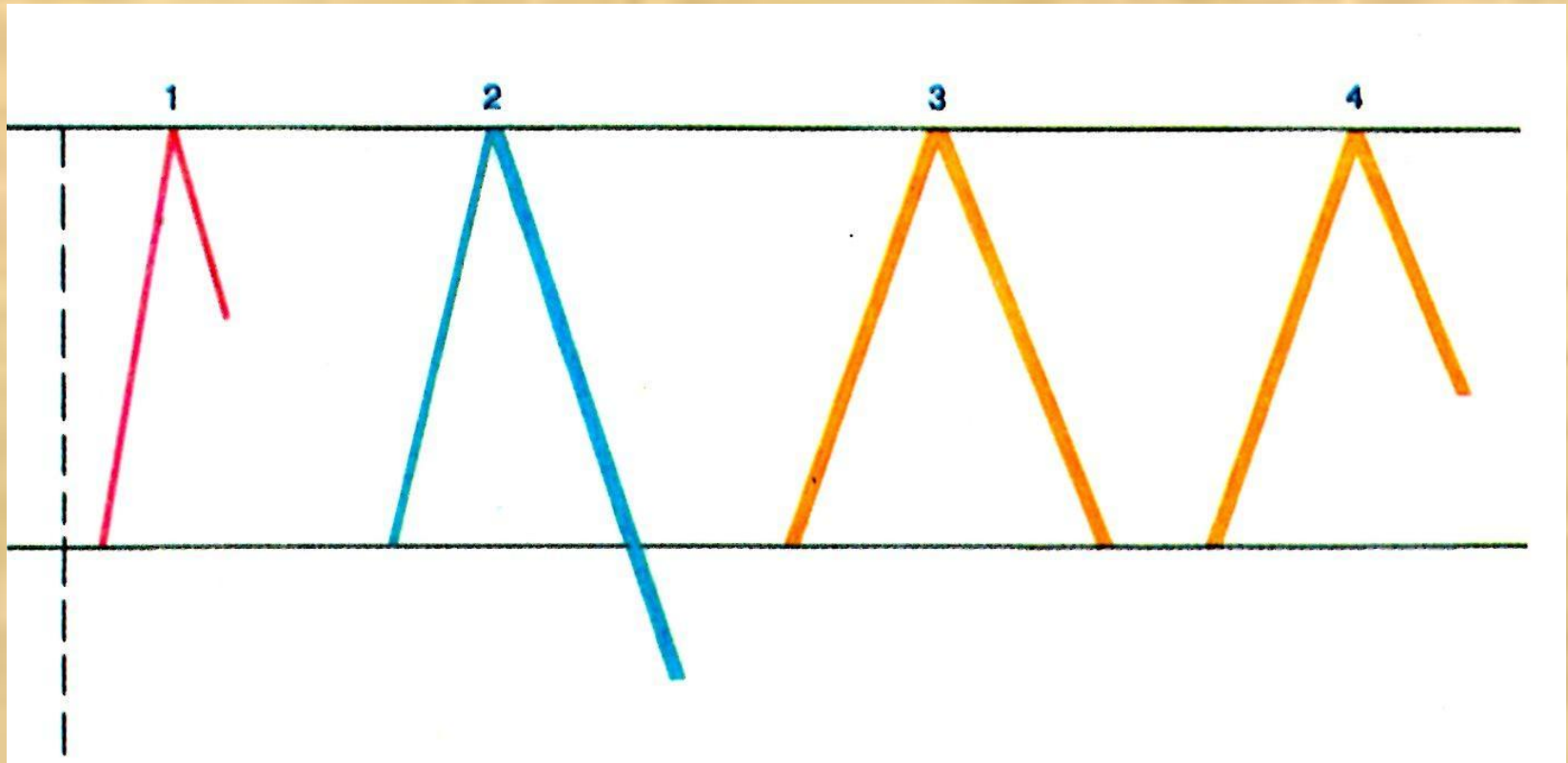
- Положение ребенка при аускультации такое же, как и при перкуссии. Выслушивают симметричные участки с обеих сторон в определенной последовательности: верхушки, передняя, боковые, задняя поверхности. Оценивается характер дыхательных шумов, производится их графическая запись.
- У детей первых 3-6 месяцев дыхание ослабленное везикулярное.
- С 6 месяцев до 5-7 лет дыхание пуэрильное, т. е. соотношение продолжительности вдоха и выдоха 2:1. В последнем случае дыхательный шум более громкий и продолжительный в обе фазы дыхания.

Аускультация

- Возникновение пуэрильного дыхания у детей объясняется особенностями строения органов дыхания:
 - ✓ более короткое расстояние от голосовой щели до места выслушивания из-за малых размеров грудной клетки, что способствует примеси ларингеального дыхания;
 - ✓ узкий просвет бронхов;
 - ✓ большая эластичность и тонкая стенка грудной клетки, увеличивающие ее вибрацию;
 - ✓ значительное развитие интерстициальной ткани, уменьшающей воздушность легочной ткани.
- У детей старше 7 лет дыхание везикулярное, т.е. соотношение продолжительности вдоха и выдоха 3:1.

Виды дыхания (графическая запись)

1 – везикулярное; 2 – бронхиальное; 3,4 - пуэрильное



Определение бронхофонии

- Бронхофония – это проведение голоса по воздушному столбу бронхов на поверхность грудной клетки.
- Пациент произносит слова, содержащие шипящие звуки ("чашка чая", "кис-кис"). При этом фонендоскопом выслушиваются симметричные участки грудной клетки.
- У маленьких детей бронхофонию проводят при крике.
- У здорового ребенка голос выслушивается слабо и одинаково с обеих сторон.

Лабораторно-инструментальное обследование

- Рентгено- и радиологические методы:
рентгенография легких, томография,
рентгенография придаточных пазух носа,
бронхография, легочная ангиография и
аортография, радиологическое сканирование
легких
- Эндоскопические методы: ларинго- и бронхоскопия
- Микробиологические методы
- Аллергологическая диагностика
- Исследование функции внешнего дыхания:
спирография
- Газы крови

Спасибо за внимание!

