ГНОЙНАЯ ХИРУРГИЯ КОНЕЧНОСТЕЙ

Нижняя конечность

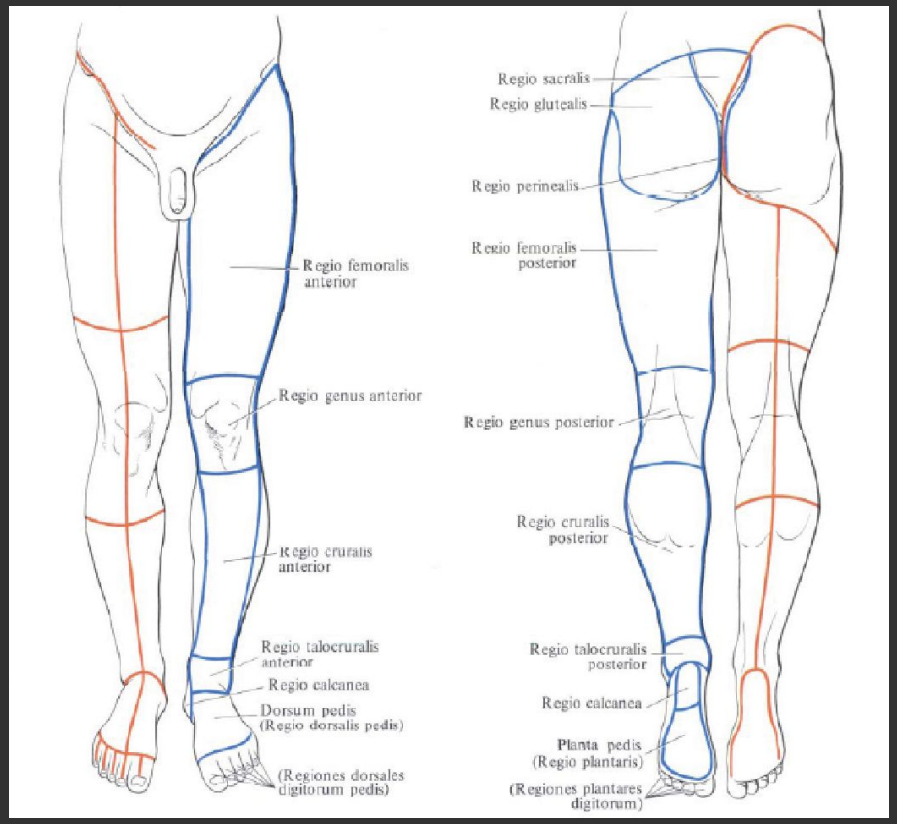

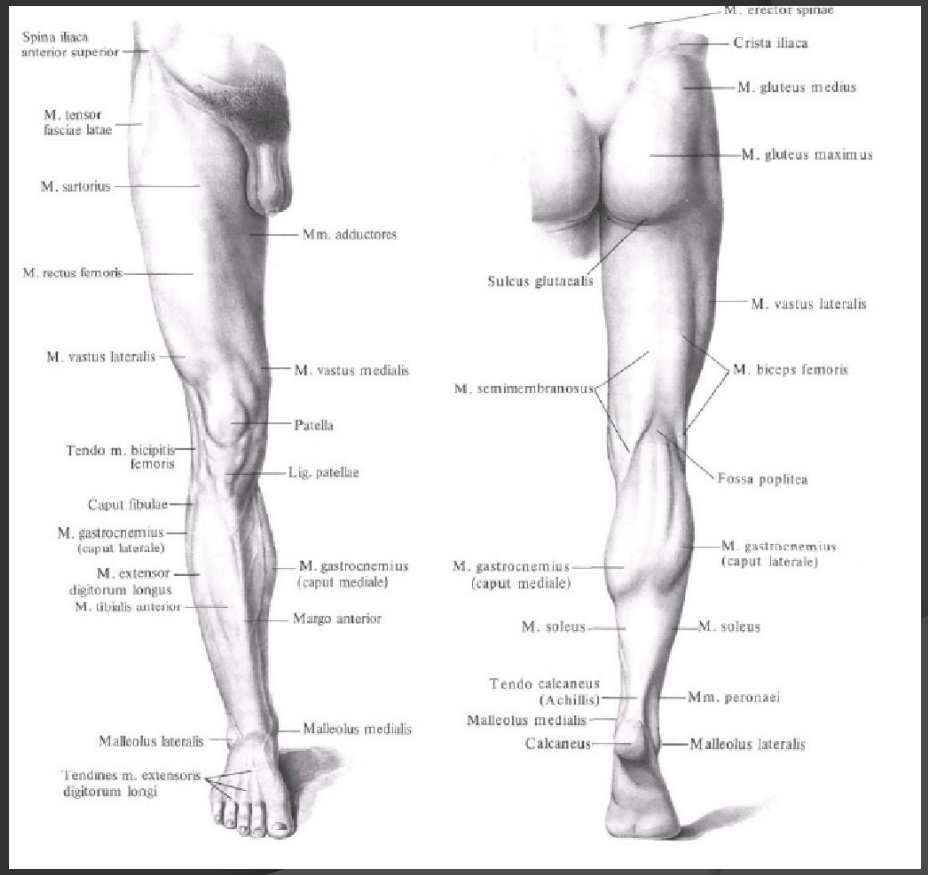

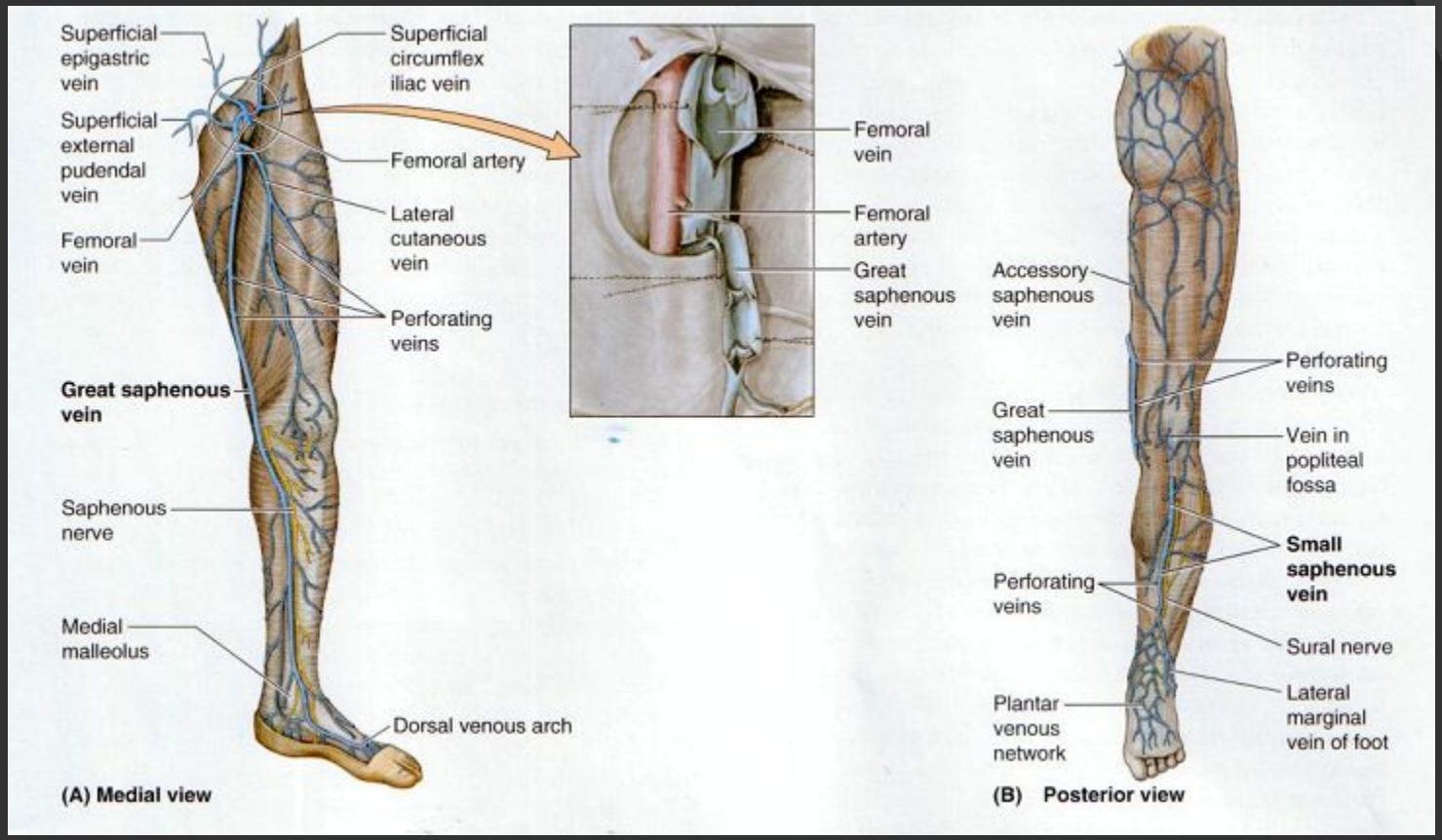
Superficial epigastric vein
Superficial external pudendal vein
Femoral vein
Superficial circumflex iliac vein
Femoral artery
Lateral cutaneous vein
Perforating veins
Great saphenous vein
Saphenous nerve
Medial malleolus
Dorsal venous arch
(A) Medial view
Femoral vein
Femoral artery
Great saphenous vein
Accessory saphenous vein
Perforating veins
Great saphenous vein
Vein in popliteal fossa
Small saphenous vein
Perforating veins
Sural nerve
Plantar venous network
Lateral marginal vein of foot
(B) Posterior view

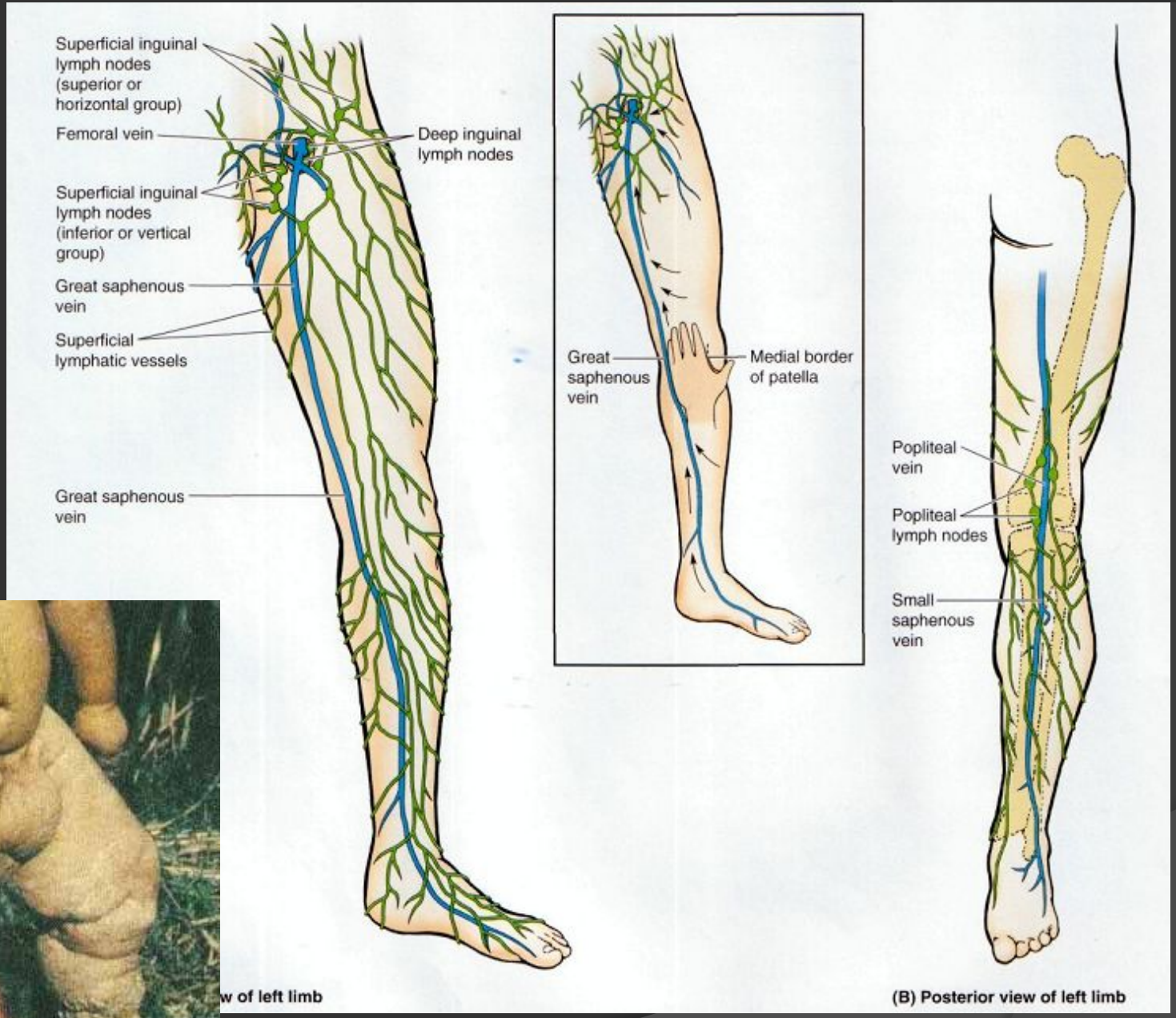
Superficial inguinal lymph nodes (superior or horizontal group)
Femoral vein
Deep inguinal lymph nodes
Superficial inguinal lymph nodes (inferior or vertical group)
Great saphenous vein
Superficial lymphatic vessels
Great saphenous vein
Great saphenous vein
Medial border of patella
Popliteal vein
Popliteal lymph nodes
Small saphenous vein
w of left limb
(B) Posterior view of left limb

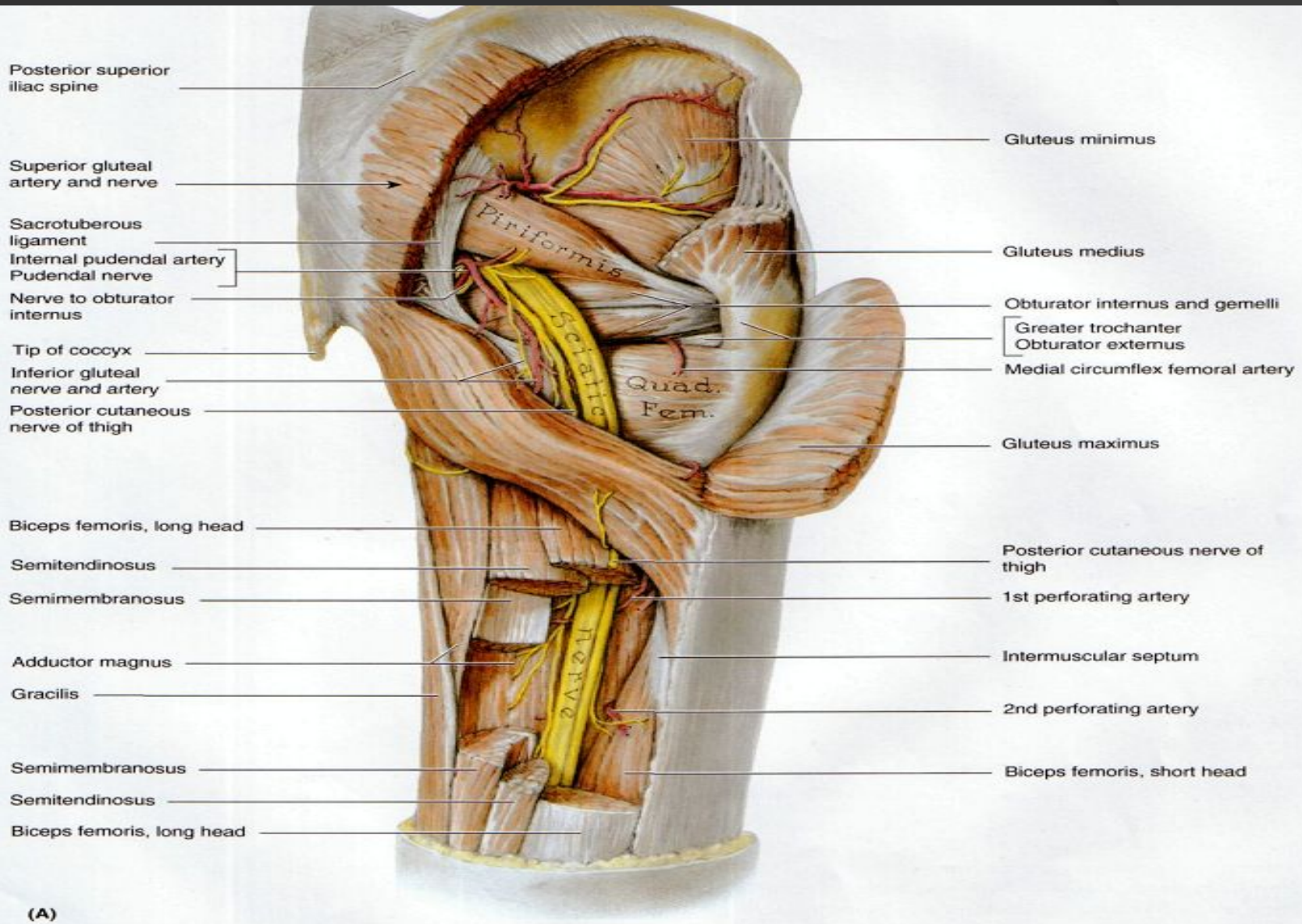

Figure 5.23. Deep dissection of the gluteal region and the posterior aspect of thigh. **A.** Most of the gluteus maximus and medius are removed and segments of the hamstrings are excised. Note that the superior gluteal artery and nerve emerge from the pelvis superior to the piriformis to lie between the gluteus medius and minimus. The inferior gluteal artery and nerve, the sciatic nerve, and the posterior cutaneous nerve of the thigh typically emerge inferior to the piriformis; however, exceptions occur (see Fig. 5.26).

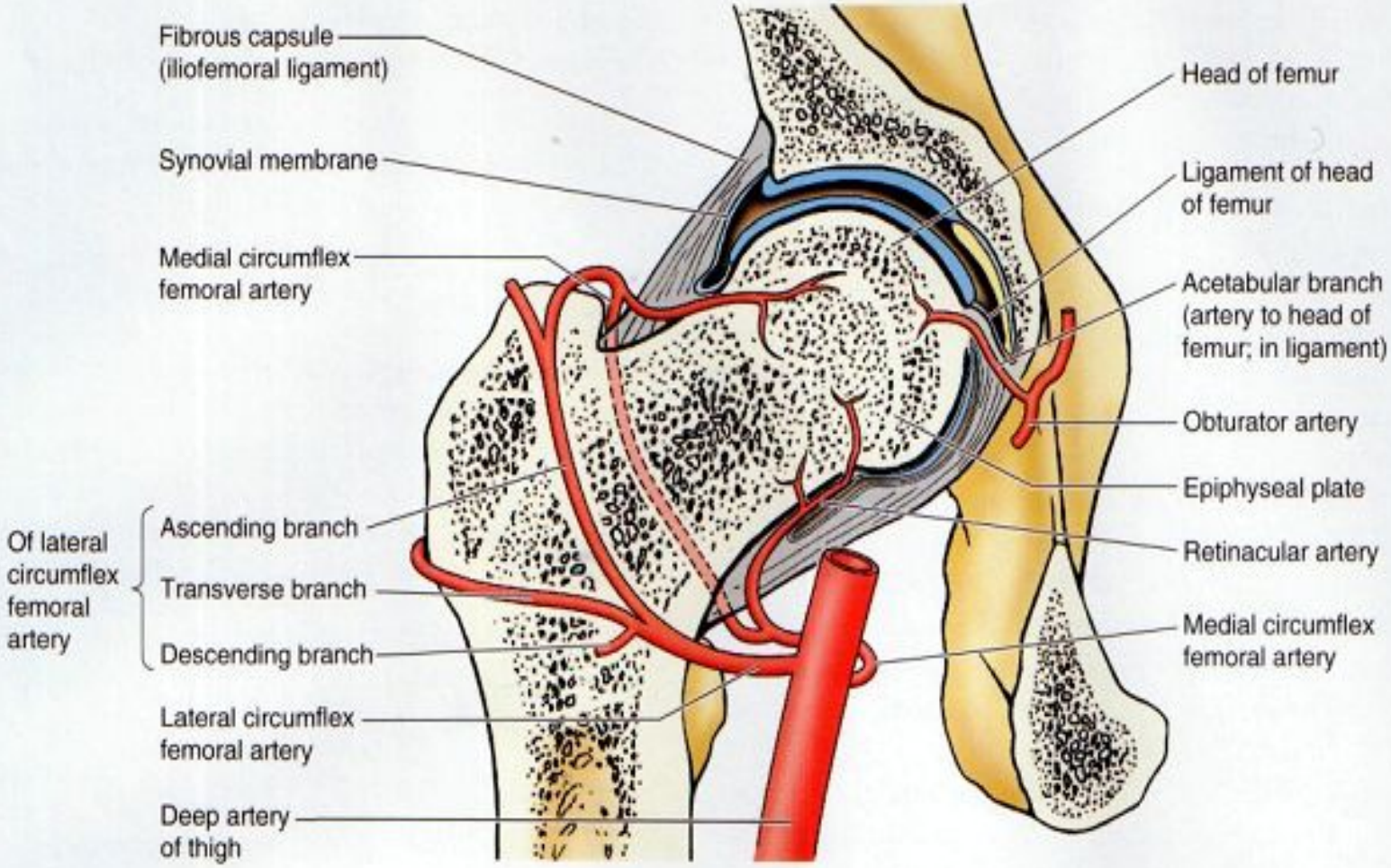

Figure 5.53. Blood supply of the head and neck of the femur. Branches of the medial and lateral circumflex femoral arteries, branches of the deep artery of the thigh (L. arteria profunda femoris), and the artery to the femoral head (a branch of the obturator artery) supply the head and neck of the femur. In the adult, the medial circumflex femoral artery is the most important source of blood to the femoral head and adjacent (proximal) neck.

- **Canalis pudendus (канал Алькока)** - образован за счет расщепления фасции внутренней запирательной мышцы в седалищно-прямокишечной ямке. В канале проходят n. pudendus. a. v. pudenda interna, причем нерв располагается книзу и медиально от сосудов.

- **CANALIS OBTURATORIUS** проходит по нижней поверхности лобковой кости и ограничен прикрепляющимися по ее краям запирательной мембраной, внутренней и наружной запирательной мышцами. Его длина 2-3 см. Внутреннее отверстие канала обращено в предпузырное пространство таза, а наружное проецируется на 1-1,5 см книзу от паховой связки и на 2-2,5 см кнаружи от лобкового бугорка. Проходят: запирательные сосуды и нерв.

- **SULCUS ILIOPECTINEUS** является продолжением сосудистой лакуны и располагается между m. iliopsoas (латерально) и m.pectineus (медиально). Проходят бедренная артерия и вена, причем вена лежит медиально по отношению к артерии.

Область бедра

- **CANALIS FEMORALIS** – формируется при грыжеобразовании, представляет собой трехгранную пирамиду, обращенную основанием кпереди. Ограничен спереди - серповидным краем и поверхностной пластинкой широкой фасции бедра, снаружи - внутренней полуокружностью бедренной вены, изнутри и сзади - глубокой пластинкой широкой фасции бедра, покрывающей гребенчатую мышцу. Его глубокое кольцо обращено в полость таза и ограничено спереди паховой связкой, сзади - гребенчатой связкой, медиально - лакунарной связкой и латерально бедренной веной. Наружное кольцо соответствует овальной ямке (hiatus saphenus).

- **SULCUS FEMORALIS ANTERIOR** является продолжением подвздошно-гребешковой ямки и образована m. vastus medialis (снаружи) и m. adductor longus (снутри). Проходят a., v. femoralis, n. saphenus, причем бедренная вена лежит позади артерии; кнаружи от последней лежит n. saphenus.

- **CANALIS ADDUCTORIUS (ГУНТЕРОВ КАНА**Л) - проходит в нижней трети бедра и образован m. vastus medialis (с латеральной стороны), m. adductor mangus (с медиальной стороны), и перекидывающейся между ними спереди сухожильной пластинкой, lamina vastoadductoria. В канале различают три отверстия: верхнее - через него проходят бедренные сосуды и n. saphenus; нижнее - hiatus tendinous, образованное расхождением пучков m. adductor magnus – через него сосуды переходят в подколенную ямку; переднее в lamina vastoadductoria – выходят из канала a. v. genu descendens и n. saphenus.

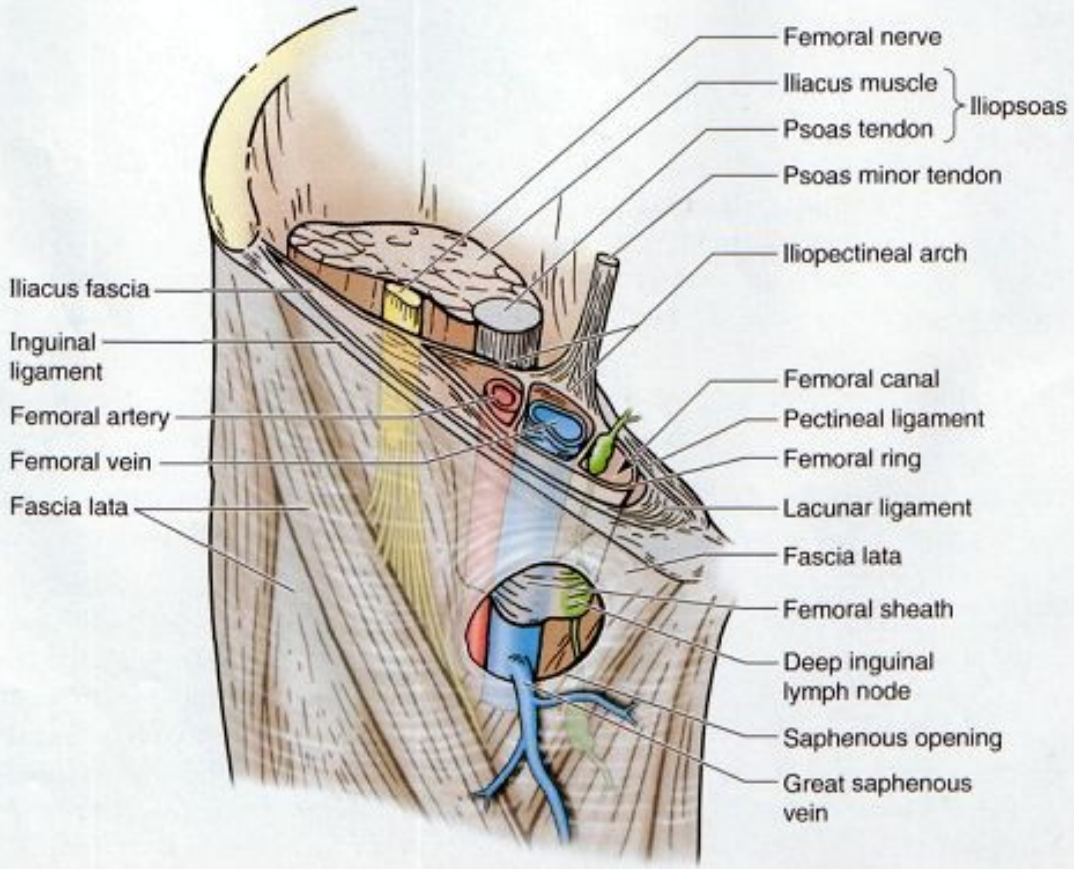

Figure 5.18. Structure of the femoral sheath and its contents. Drawing of a dissection of the superior end of the anterior aspect of the right thigh. The proximal end (opening) of the femoral canal is the femoral ring.

Область голени

- 1). **Canalis cruralis (канал Пирогова)** - между брюшками m. gastrocnemius и fascia cruris. Проходят v. saphena parva и n. cutaneus sure medialis.

- 2). **Canalis musculoperoneus superior** - располагается в верхней трети голени между шейкой головки малоберцовой кости и двумя головками m. peroneus longus. Проходит n. peroneus communis делящийся на глубокий и поверхностные малоберцовые нервы.

- 3). **Canalis cruropopliteus (канал Грубера)** - образован спереди задней большеберцовой ммышцей, сзади - глубоким листком фасции голени и m. soleus, изнутри - m. flexor digitorum longus, снаружи - m. flexor hallucis
- longus. Проходят vasa tibialis posterior и n. tibialis имеет два отверстия: верхнее и нижнее. Через верхнее отверстие в межкостной мембране a. tibialis anterior проникает в переднее ложе голени. Нижнее отверстие образовано спереди задней большеберцовой мышцей, сзади - ахилловым сухожилием. Через это отверстие n. tibialis и vasa tibialis posterior проходит в лодыжковый канал.

- 4). **Canalis musculoperoneus inferior** образован сзади длинным сгибателем большого пальца, спереди - задней большеберцовой мышцей и снаружи – малоберцовой костью. Проходят a. v. peroneae.

Область стопы

- 1). **Четыре фиброзных канала** (3 сухожильных и 1 сосудистый) передней области голеностопного сустава образованы вертикальными перегородками, идущими от retinaculum mm. extensorum superior к большеберцовой кости и капсуле голеностопного сустава. В латеральном канале проходит m. extensor digitorum longus; среднем - сухожилие m. extensor hallucis longus; в медиальном - сухожилие передней большеберцовой мышцы. Четвертый канал, лежащий позади среднего, содержит a. v. dorsalis pedis и n.peroneus profundus, причем нерв располагается медиально от артерии.

- 2). **Canalis malleolaris** образован за счет retinaculum m. flexorum и медиальной поверхности пяточной кости. Через канал проходят на подошву a. v. tibialis posterior, кзади (глубже) - сухожилие m. flexor hallucis longus. Сосудисто-нервный пучок проходит между сухожилиями m. flexor digitorum longus (спереди) и m. flexor hallucis longus (сзади), причем нерв лежит кнутри и кзади от артерии.

- 3). **Canalis calcaneus** ограничен снаружи пяточной костью и изнутри начальным отделом m. abductor hallucis. Проходят: a. v. n. plantaris medialis и lateralis.

- 4). **Sulcus plantaris lateralis** располагается между m. flexor digitorum brevis (изнутри) и m. abductor digiti minimi (снаружи). Проходят a.v. n. plantaris lateralis.

- 5). **Sulcus plantaris medialis** - образована m. abductor hallucis (изнутри) и m. flexor digitorum brevis (снаружи). Проходят a. v. n. plantaris medialis.

- 6). **Canalis plantaris (канал И.Д. Кирпатовского)** находится в глубоких складках предплюсны под сводом стопы. Ограничен с боков - фасциальными перегородками, сверху - длинной связкой подошвы, снизу - глубокой фасцией подошвы, расположенной между коротким сгибателем пальцев и квадратной мышцей подошвы. Содержимым подошвенного канала являются квадратная мышца подошвы, сухожилие длинных сгибателей (пальцев и большого пальца) и оба сосудистых нервных пучка подошвы.

Table 5.4. Arterial Supply to the Thigh

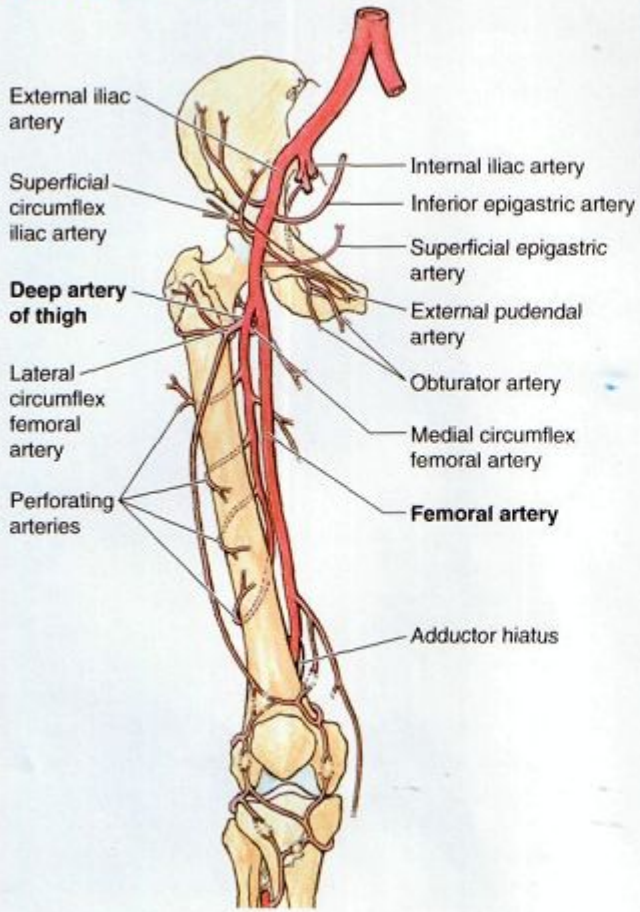

Anterior view

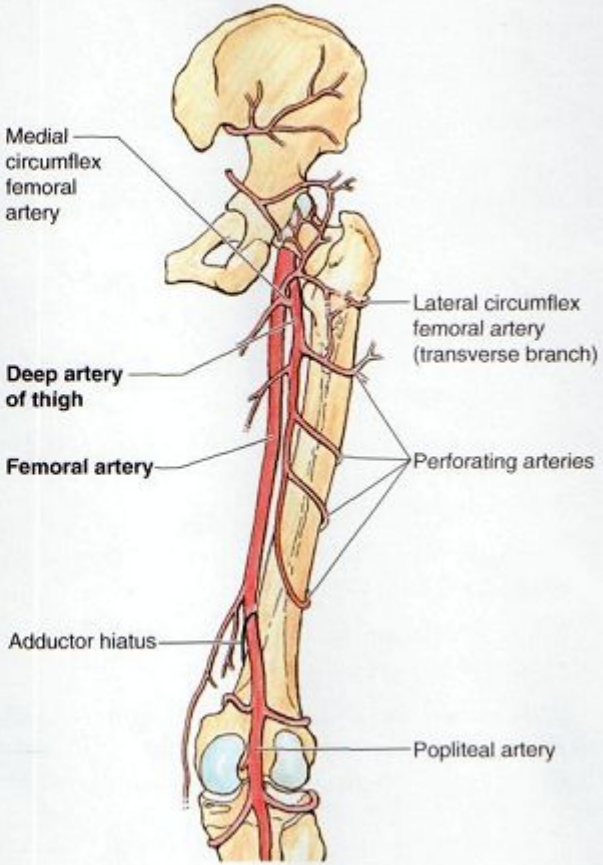

Posterior view

Проекционная анатомия артерий и нервов нижней конечности

- **Надгрушевидное отверстие ягодичной области (foramen suprapiriforme):** соответствует точке, которая располагается на границе между верхней и средней третью линии, проведенной от задней верхней подвздошной ости к верхушке большого вертела бедренной кости.

- **Подгрушевидное отверстие (foramen infrapiriforme):** - проекция соответствует точке, которая располагается на границе между средней и нижней трети линии, проведенной от задней верхней подвздошной ости к наружному краю седалищного бугра.

- **Бедренная артерия (a. femoralis):**
- - проекционная линия (линия Кэна) проводится "от середины расстояния между передней верхней подвздошной остью и симфизом к
- медиальному надмыщелку бедренной кости (tuberculum adductorium): при условии, если конечность согнута в тазобедренном и коленном суставах и повернута (ротирована) кнаружи.

- **Седалищный нерв (п. ischiadicus):**
- - проекционная линия проводится:
- а) от середины расстояния между большим вертелом и седалищным бугром к середине подколенной ямки;
- б) от середины ягодичной складки к середине расстояния между надмыщелками бедра сзади.

Проекционные линии a. Femoralis, a. Tibialis anterior и a. Dorsalis pedis

Проекционные линии подколенной артерии:

- 1) по вертикальной линии, проведенной от верхнего угла подколенной ямки через ее середину вниз;
- 2) по линии, проведенной от точки, расположенной на границе внутренней и средней третей верхней границы области, к точке, находящейся на середине нижней границы области.

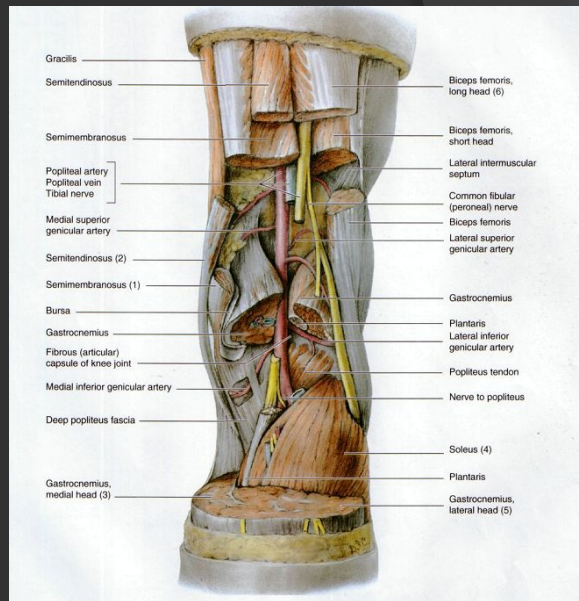

Figure 5.30. Deep dissection of the popliteal fossa. Observe the thickness of the various muscles. Observe also the popliteal artery lying on the floor of the fossa. Note that the floor of the fossa, which extends superiorly to the divergence of the linea aspera of the femur to surround the popliteal face of the femur and inferiorly to the soleal line of the tibia, is much larger than the superficial outline of the popliteal fossa indicated in Figure 5.29*A*.

Table 5.11. Arterial Supply to the Leg

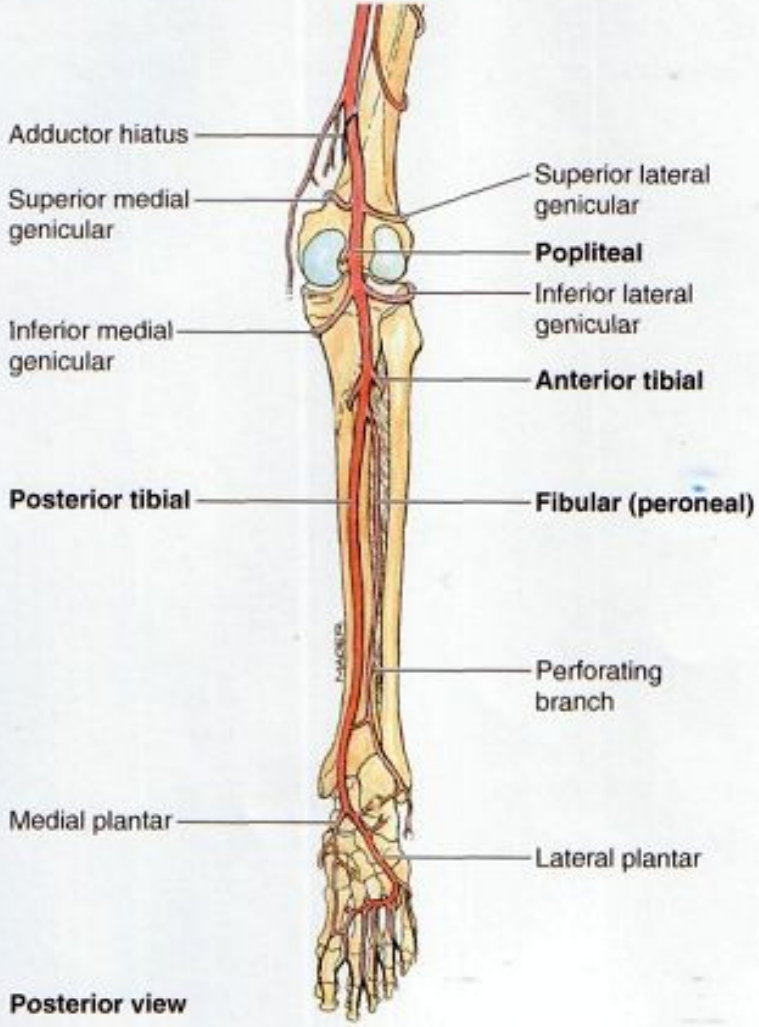

Posterior view

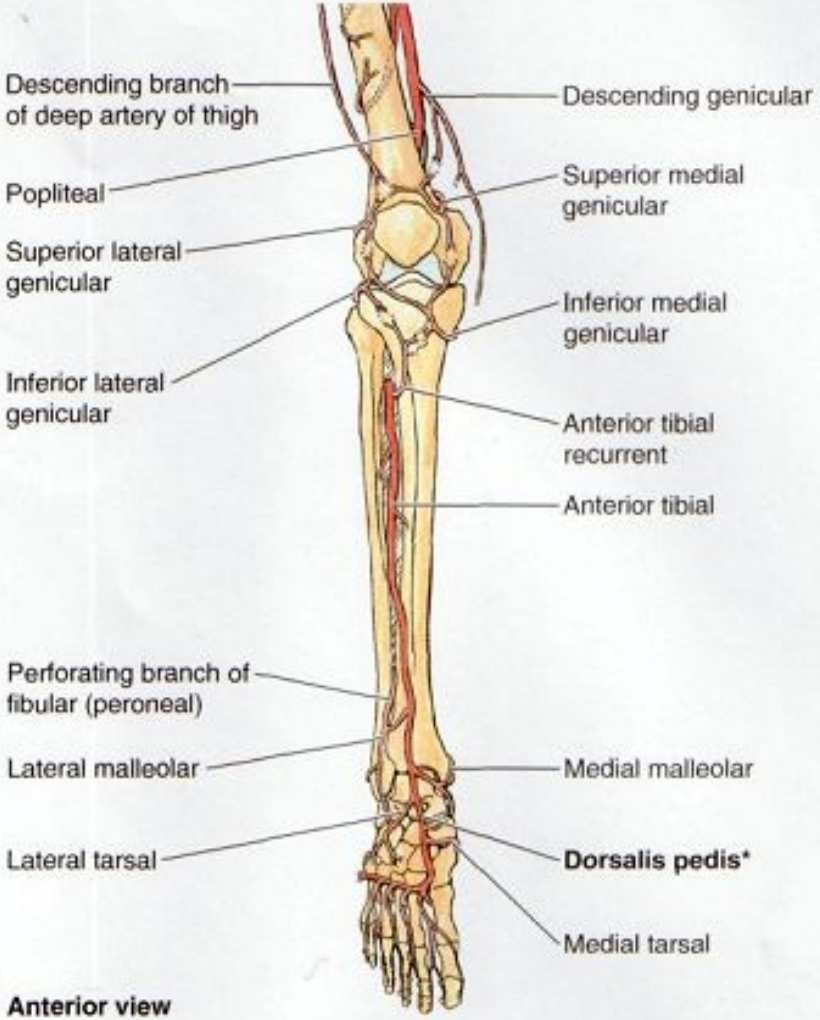

Anterior view

Проекционные линии артерий и нервов голени и стопы

- **Малоберцовый нерв (n. peroneus communis):**
- -проекционная линия проводится из верхнего угла подколенной ямки к наружной поверхности шейки малоберцовой кости; на голени – проекция соответствует горизонтальной плоскости, проведенной через основание головки малоберцовой кости.
- **Передняя большеберцовая артерия (a. tibialis anterior):**
- - проекция проводится от середины расстояния между головкой малоберцовой кости и бугристостью большеберцовой кости к середине расстояния между лодыжками спереди.
- **Задняя большеберцовая артерия (a. tibialis posterior):**
- - проекционная линия проводится:
- а) на один поперечный палец кзади от медиального гребня большеберцовой кости к середине расстояния между задним краем внутренней лодыжки и медиальным краем Ахиллова сухожилия;
- б). от середины надколенной ямки к середине расстояния между задним краем внутренней лодыжки и медиальным краем Ахиллова сухожилия.
- **Тыльная артерия стопы (a. dorsalis pedis):**
- - проекция проводится от середины расстояния между медиальной и латеральной лодыжками к первому межпальцевому промежутку.
- **Медиальная подошвенная артерия (a. plantaris medialis):**
- - проецируется по линии, проводимой от середины внутренней половины ширины подошвы к первому межпальцевому промежутку.
- **Латеральная подошвенная артерия (a. plantaris lateralis):**
- - проводится линия от середины ширины подошвы (или от середины линии, соединяющей верхушки медиальной и латеральной лодыжек) к 4-му межпальцевому промежутку.

Линии разрезов при перевязке сосудов на протяжении

- 1 — общая сонная артерия;
- 2, 3 — подключичная артерия;
- 4 — подмышечная артерия; 5 — плечевая артерия;
- 6 — лучевая артерия;
- 7 — локтевая артерия;
- 8 — подвздошная артерия;
- 9, 10 — бедренная артерия;
- 11,12 — задняя и передняя большеберцовые артерии.

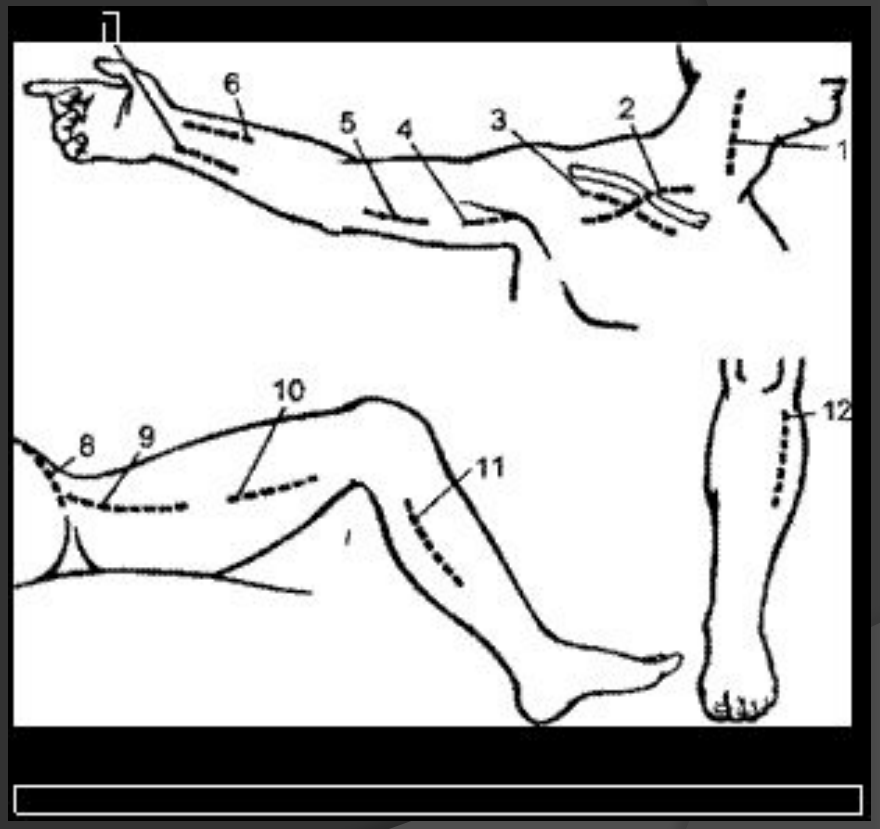

Николай Иванович Пирогов (1810-1881)

- Описал фасциальные футляры и уточнил их практическое значение:
- Хирургическая анатомия артериальных стволов и фасций
- Полный курс анатомии человеческого тела
- Атлас топографической анатомии
- Начала общей военно-полевой хирургии

Закономерности построения фасциальных влагалищ по Н.И. Пирогову

- Сосудистые влагалища образованы «волокнистой» соединительной тканью и характеризуются значительной прочностью
- На конечностях сосудистые влагалища образованы за счет удвоения задних или глубоких листков мышечного фасциального ложа
- Сосудистые влагалища имеют треугольное сечение. Основание этого треугольника обращено к поверхности тела, а вершина непосредственно или опосредовано соединена с близлежащей костью или капсулой сустава

Валентин Феликсович Войно-Ясинецкий (1877-1961)

- *Очерки гнойной хирургии (1934)*
- *Поздние резекции при инфицированных огнестрельных ранениях суставов (1944)*
- *О течении хронической эмпиемы и хондратах (1944)*
- *Дух, душа и тело (1945)*
- *Я полюбил страдание…*

- Больные с гнойными процессами кисти и пальцев составляют до 50% всех больных с хирургическими заболеваниями, лечащихся в поликлиниках, и до 5-9% больных, находящихся в стационаре.
- Знание анатомии, в частности проекций сосудисто-нервных образований, позволит избежать повреждения сосудов и нервов при вскрытии субфасциальных абсцессов и флегмон.

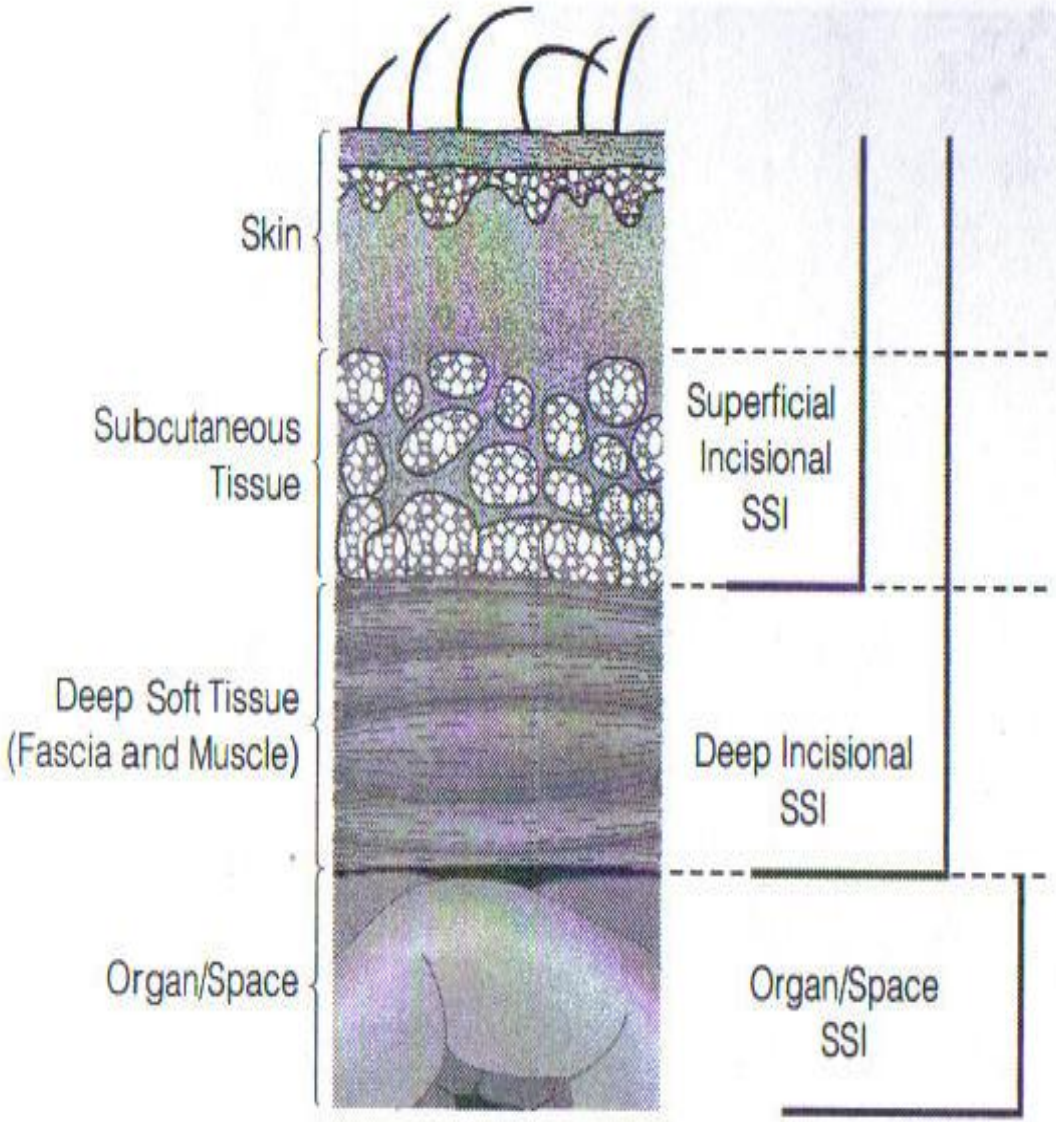

Figure 2 **Surgical site infections are classified into three categories, depending on which anatomic areas are affected.[3]**

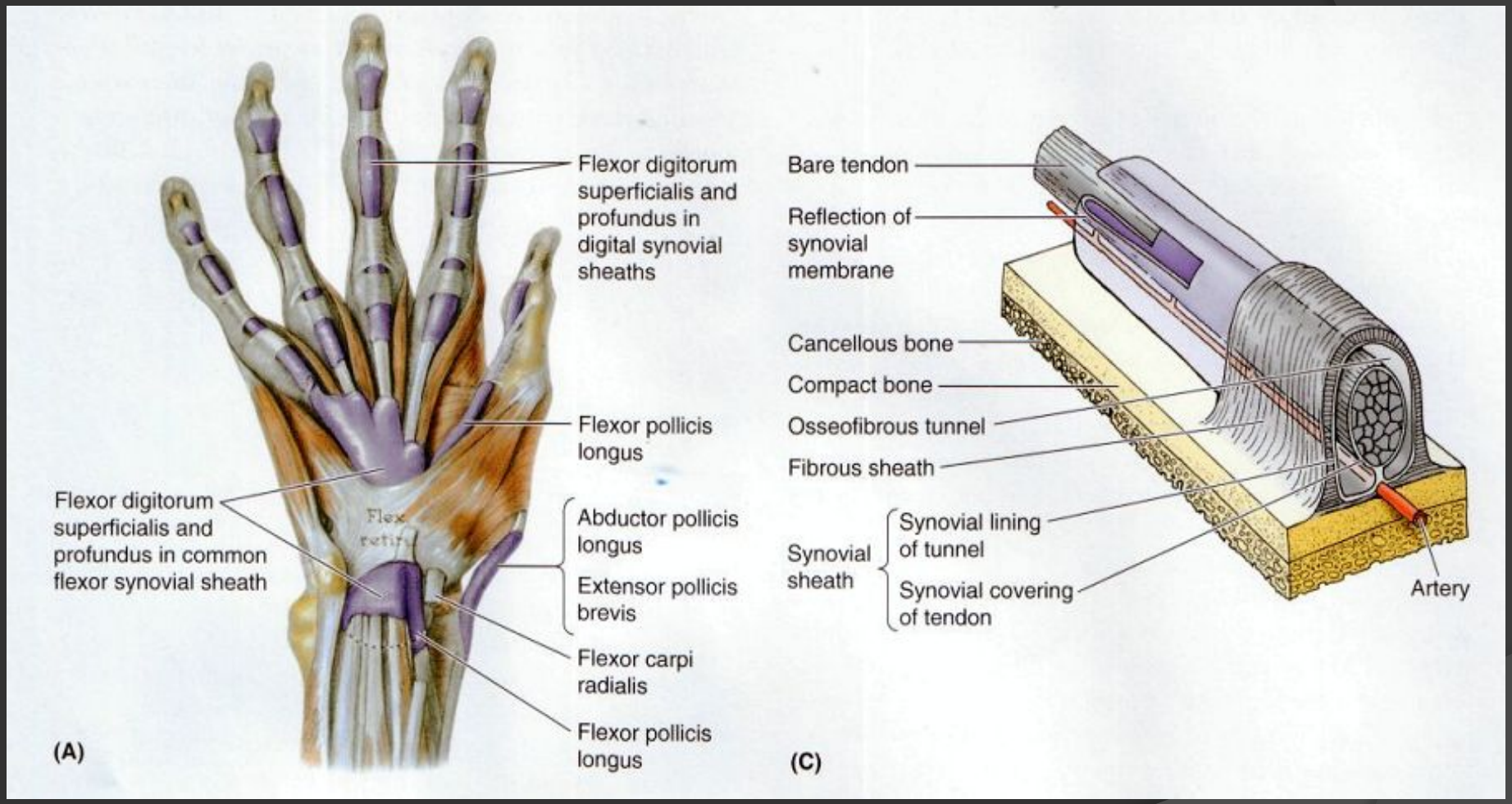
Flexor digitorum superficialis and profundus in digital synovial sheaths
Flexor pollicis longus
Flexor digitorum superficialis and profundus in common flexor synovial sheath
Abductor pollicis longus
Extensor pollicis brevis
Flexor carpi radialis
Flexor pollicis longus
(A)
Bare tendon
Reflection of synovial membrane
Cancellous bone
Compact bone
Osseofibrous tunnel
Fibrous sheath
Synovial sheath
Synovial lining of tunnel
Synovial covering of tendon
Artery
(C)

На кисти встречаются следующие гнойно-воспалительные заболевания:

- кожный абсцесс (намин, мозольный абсцесс);
- подкожная (надапоневротическая) флегмона ладони;
- подапоневротическая флегмона ладони;
- флегмона тенара;
- флегмона гипотенара;
- подкожная флегмона тыла кисти;
- подапоневротическая флегмона тыла кисти.

Вскрытие подапоневротической флегмоны среднего фасциального ложа ладони по Войно-Ясенецкому — Пику

- осуществляется продольными разрезами по возвышению I пальца кнутри от проекции сухожилия длинного сгибателя этого пальца и над возвышением мышц V

Разрезы для вскрытия подапоневротической флегмоны *(по Гостишеву) 1 - проекция среднего фасциального ложа ладони; 2 - разрезы по Войно-Ясенецкому—Пику.*

- **В среднее ложе** проникают через латеральную и медиальную межмышечные перегородки, разрушая их тупым путем.

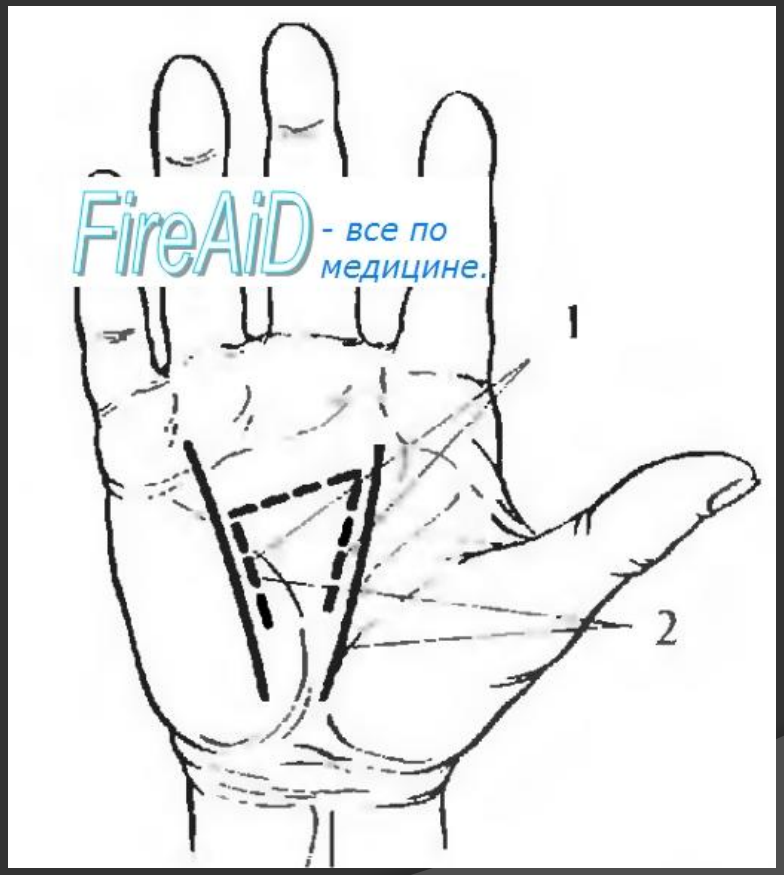

- **Дренажные трубки** в зависимости от расположения флегмоны вводят в подапоневротическую или подсухожильную шель среднего ложа через оба разреза. Кисть и пальцы фиксируют на шине в полусогнутом положении.

Вскрытие подфасциальной флегмоны ложа тенара.

- Разрез всех слоев длиной 4—5 см производят параллельно и кнаружи от проекции сухожилия длинного сгибателя I пальца. Дренирование глубокой клетчаточной щели между мышцей, приводящей большой палец, и первой тыльной межкостной мышцей осуществляют разрезом от I ко II пальцу по первой межпальцевой складке.

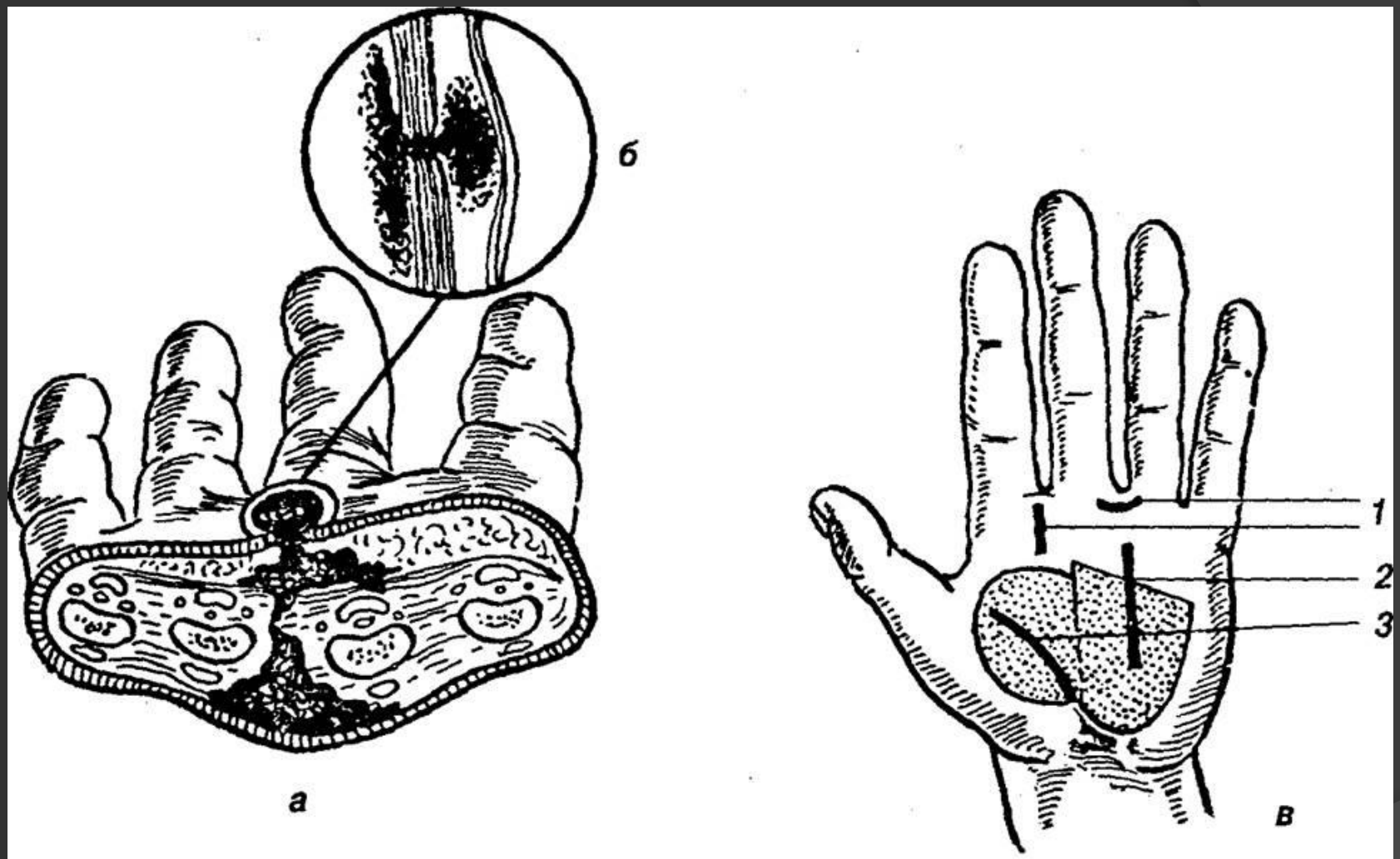

Рис. 3.11. Схема путей распространения инфекции при комиссуральной флегмоне (*а*, *б*) и разрезов кожи при флегмонах кисти (*в*):

1 — при комиссуральных флегмонах; *2* — при флегмоне среднелатерального пространства; *3* — при флегмоне возвышения большого пальца

Figure 6.43. Synovial sheaths and tendons on the distal forearm and dorsum of the hand. A. Observe that the six synovial tendon sheaths (*blue*) occupy six osseofibrous tunnels formed by attachments of the extensor retinaculum to the ulna and especially the radius, which give passage to nine tendons. Numbers in parentheses refer to sheaths numbered in (**B**). **B.** Transverse section of the distal end of the forearm showing the tendons in their synovial sheaths.

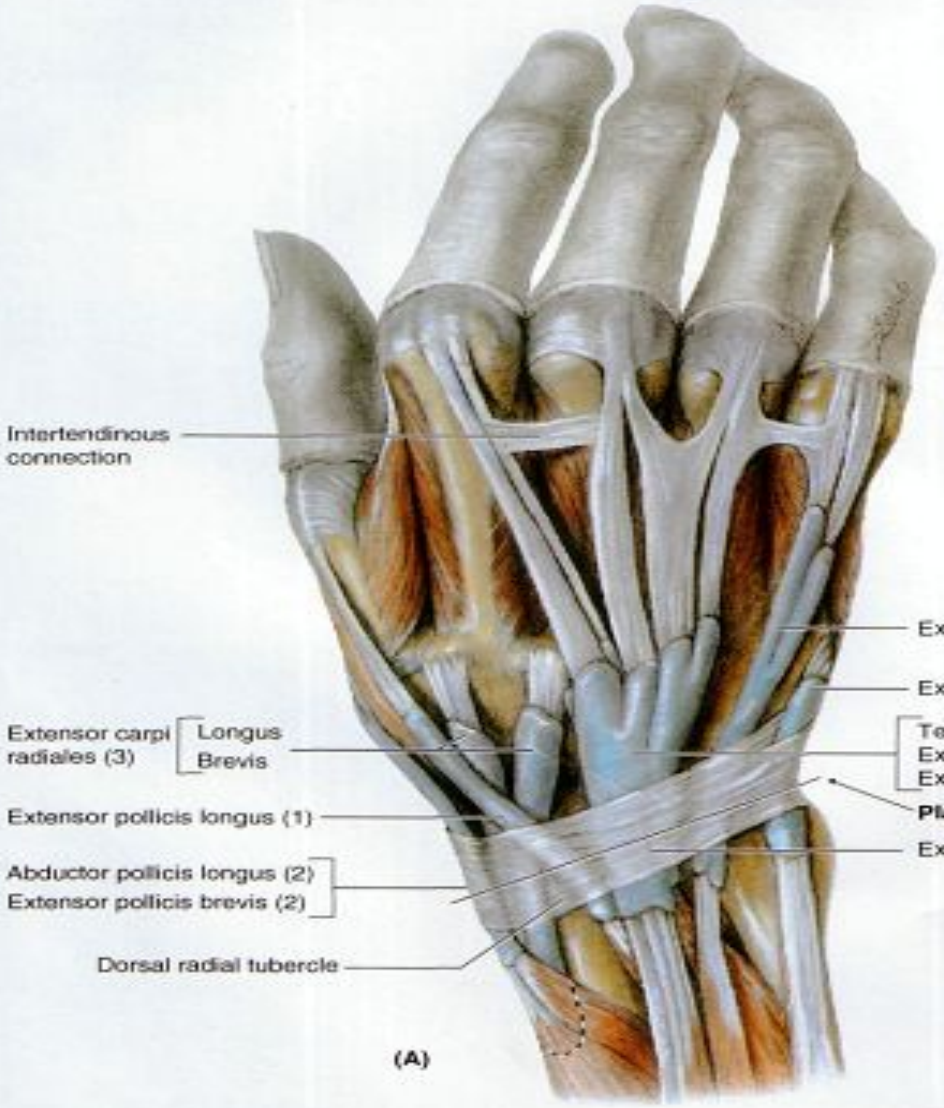

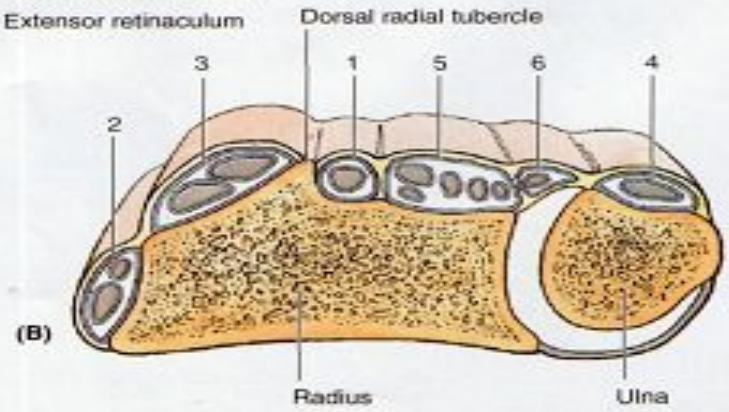

Вскрытие флегмон тыла кисти.

- Подкожную флегмону тыла кисти вскрывают разрезом через центр флюктуации.

Флегмона кисти

Вскрытие подапоневротической флегмоны тыла кисти.

- Разрезы производят над II и V пястными костями, к которым прикрепляется собственная фасция.
- В оба разреза заводят дренажные трубки.

Панариций - острое гнойное воспаление тканей пальца.

- Виды панарициев называются по тому слою пальца, в котором развилось воспаление. По В.К. Гостищеву выделяется 12 видов панарициев :
- 1 — подногтевой панариций;
- 2 — паронихия;
- 3, 4 — паронихии с прорывом гноя под ноготь;
- 5 — кожный панариций;
- 6 — подкожный панариций;
- 7 — подкожный панариций в виде «запонки»;
- 8 — сухожильный панариций;
- 9 — суставной панариций;
- 10 — костный панариций (секвестрация диафиза средней фаланги пальца);
- 11 — секвестрация концевой фаланги; 12 — пандактилит.

Виды панарициев

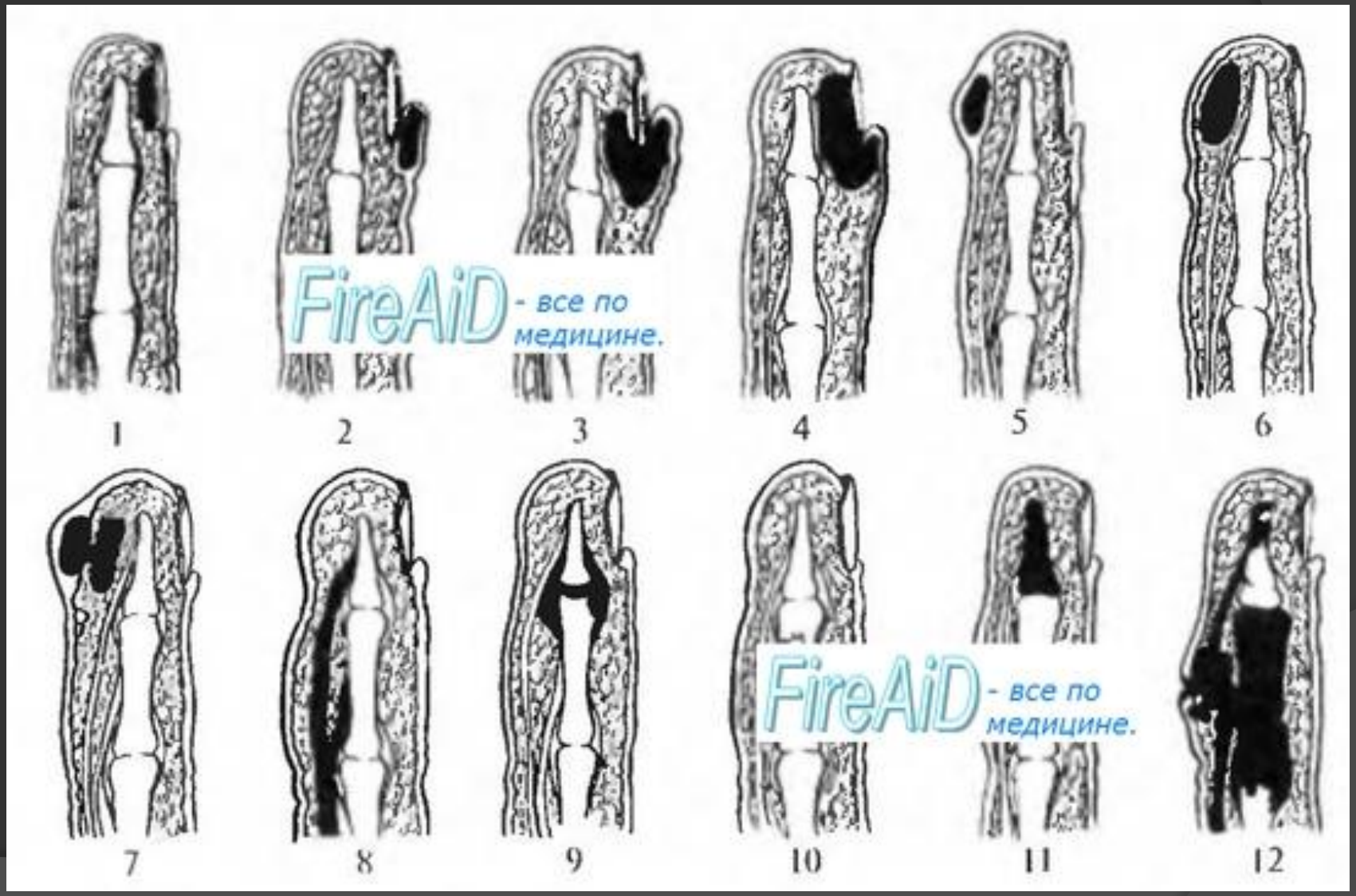

- Из рисунка понятно, что проведение срединного разреза не может быть эффективным, так как вскроется только ограниченное число гнойных ячеек. Кроме того, разрез на ладонной поверхности ограничивает функцию пальца.

- **Подкожные панариции 2-й и 3-й фаланг** вскрывают **по Клаппу** переднебоковыми разрезами, также рассекая скальпелем подкожную клетчатку
- Через эти разрезы проводят сквозной дренаж из резиновой полоски.
- полоску резины из разреза в разрез проводят кпереди от сухожилий сгибателей.

- По **Фишману** подкожный панариций может быть вскрыт крестообразным разрезом.

Операции на тыльной поверхности ногтевой фаланги.

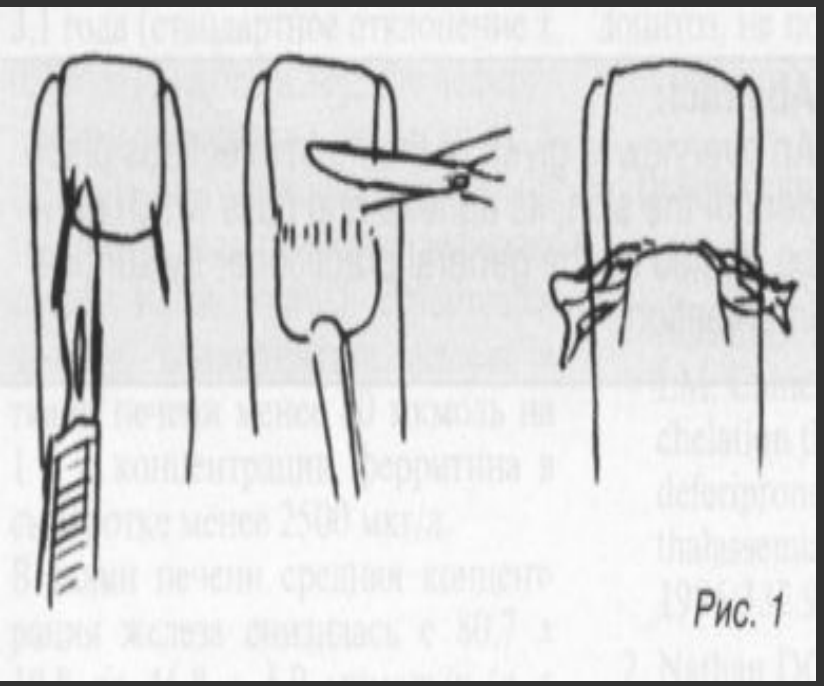

- При паронихии рассекают поперечным разрезом кожную ногтевую складку (эпонихий) и от концов этого разреза в проксимальном направлении ведут два параллельных разреза на протяжении гнойного инфильтрата, развившегося у околоногтевого ложа.
- Образовавшийся П-образный лоскут отворачивают проксимально и оставляют под ним резиновую полоску-дренаж.

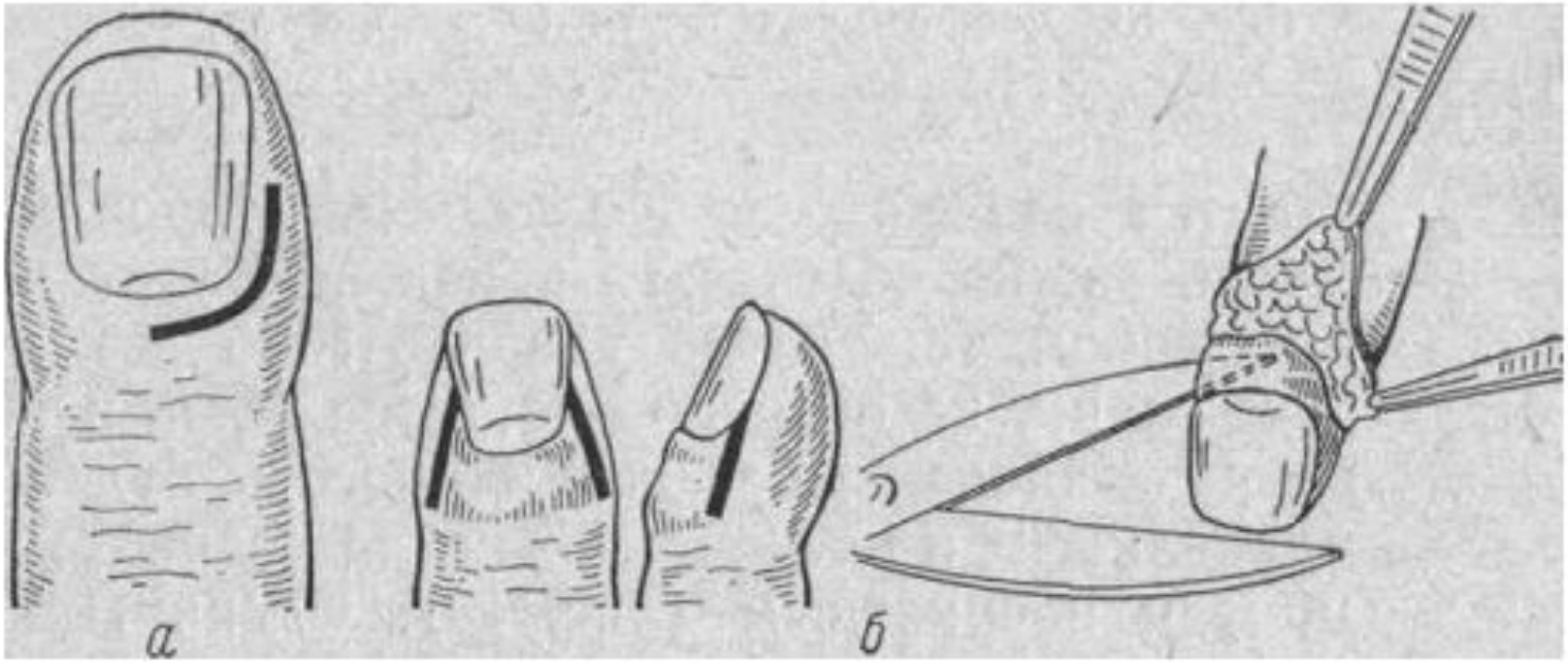

Рис. 12. Схема операции паронихии.
а — в толще ногтевого валика; б — операция Кеневела.

Рис 14 Осложненное течение паронихии костно-ставной панариций и межпальцевая флегмона правой кисти

Гнойные тендовагиниты пальцев руки (Tendovaginitis purulenta)

- **Гнойным тендовагинитом** называют гнойное воспаление сухожильных влагалищ пальцев руки.
- Гнойный тендовагинит может возникнуть **первично** (после повреждения сухожильного влагалища при колотых, резаных, ушибленных или огнестрельных ранах пальца) или
- **вторично** (в результате переноса инфекции по лимфатическим путям при подкожном или при костном панариции).
- Редко гнойный тендовагинит может возникнуть **метастатически** при сепсисе.

- Синовиальные влагалища I и V пальцев, благодаря сообщению их с синовиальными ладонными сумками, а также лучевой и локтевой сумками, более вместительны. В связи с этим при тендовагинитах I и V пальцев всегда есть опасность перехода гнойного процесса на кисть и даже на предплечье.

Лечение.

- При гнойном тендовагините необходимо осуществлять раннее оперативное вмешательство.
- Расположение разрезов при различных видах тендовагинитов видно из следующих схем:
- а) при операции по поводу гнойного тендовагинита I пальца и тендобурсита лучевой синовиальной сумки достаточно вскрыть влагалище сухожилия I пальца парным разрезом на боковых поверхностях на основной фаланге, а в случае распространения процесса на пространство Пирогова—Парона добавляется парный боковой разрез на предплечье;

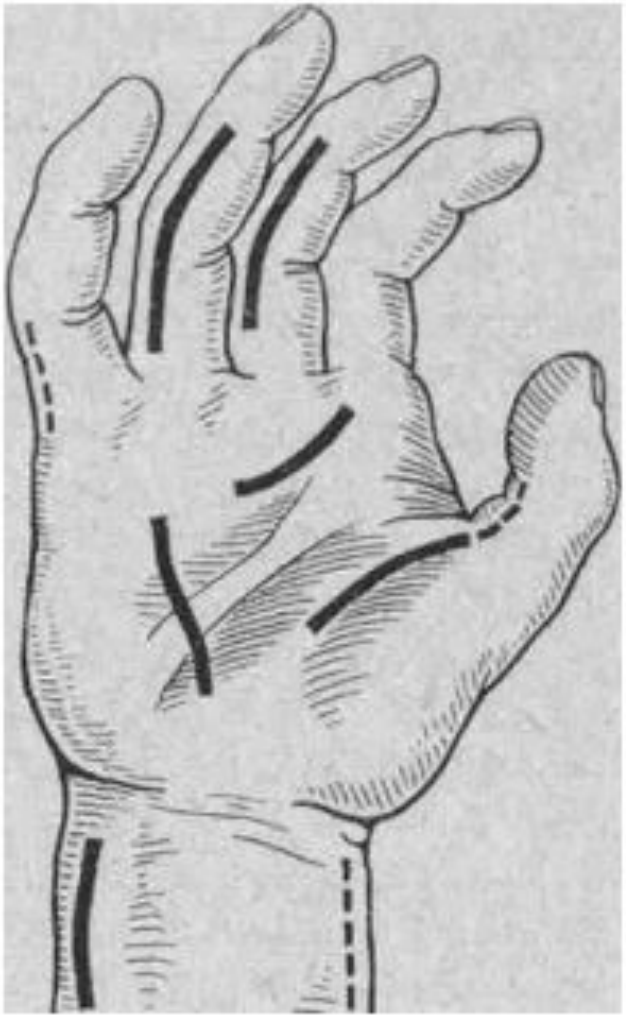

Рис 27 Схема разрезов при сухожильных панарициях и тенобурситах

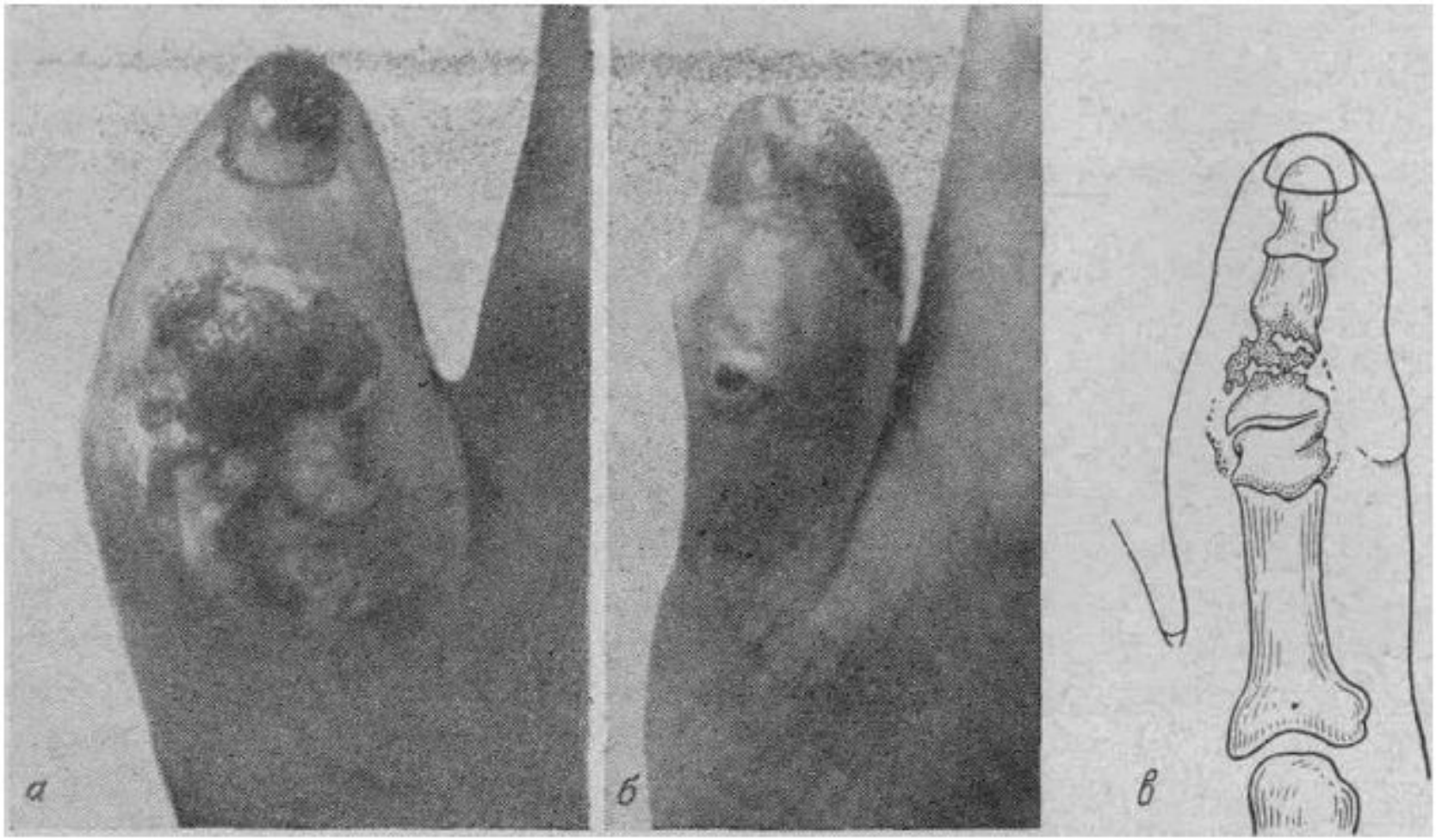

Рис 30 Пандактилит I пальца правой кисти

а — вид пальца до операции б — вид кисти после снятия гипсовой повязки *в* — схема рентгенограммы

Сухожильный панариций V пальца левой кисти, осложненный локтевым тенобурситом и флегмоной пространства Пирогова — Парона

Костный панариций ногтевой фаланги II пальца левой кисти: ногтевая фаланга булавовидно утолщена, в ране обширный некроз подкожной клетчатки

Пандактилит I пальца правой кисти: на тыльной поверхности пальца гнойный свищ.

Пандактилит I пальца правой кисти: на операции видна деструкция кости основной фаланги и пястно-фалангового сустава,

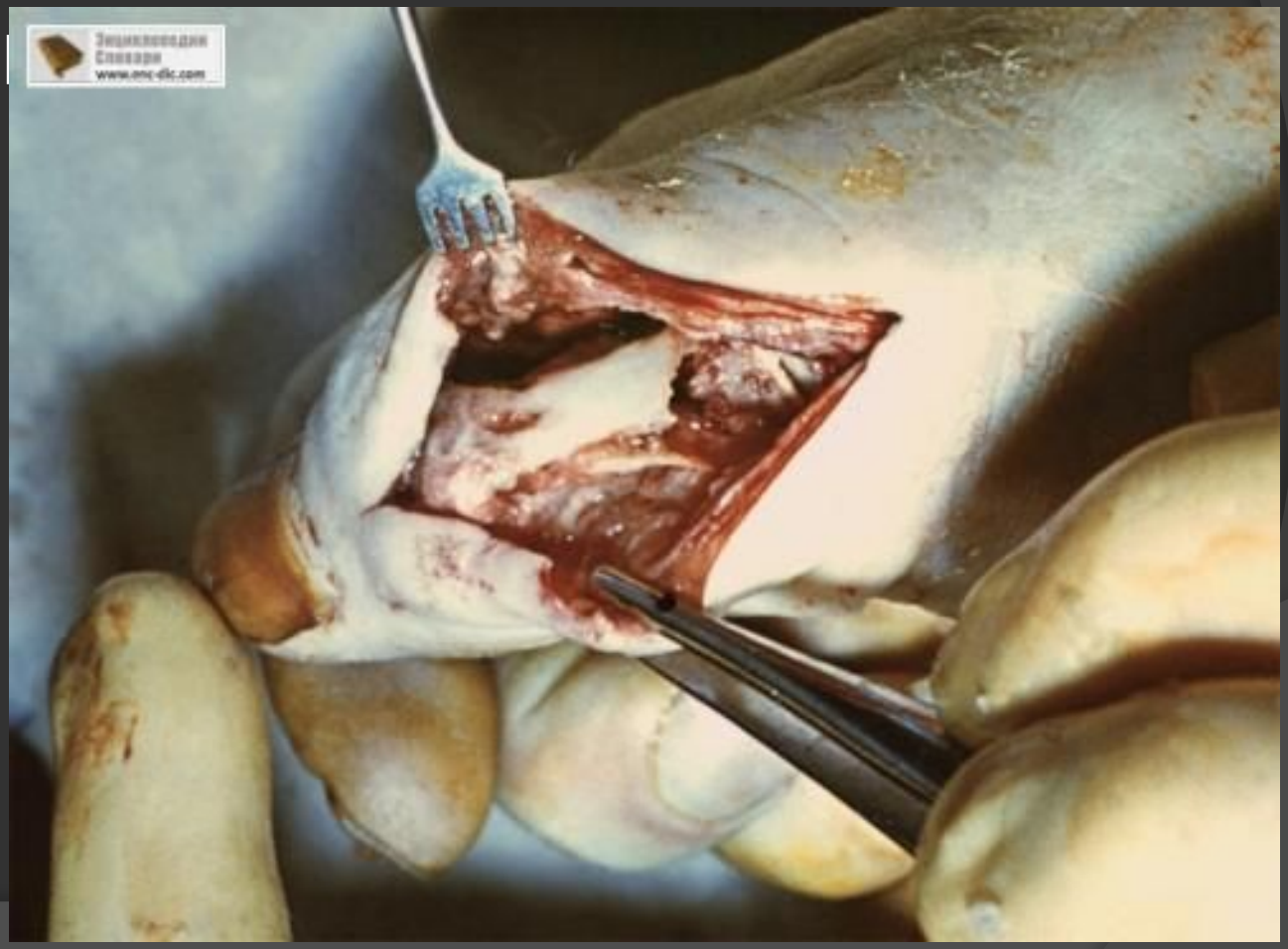

Схематическое изображение анастезии по Оберсту – Лукашевичу

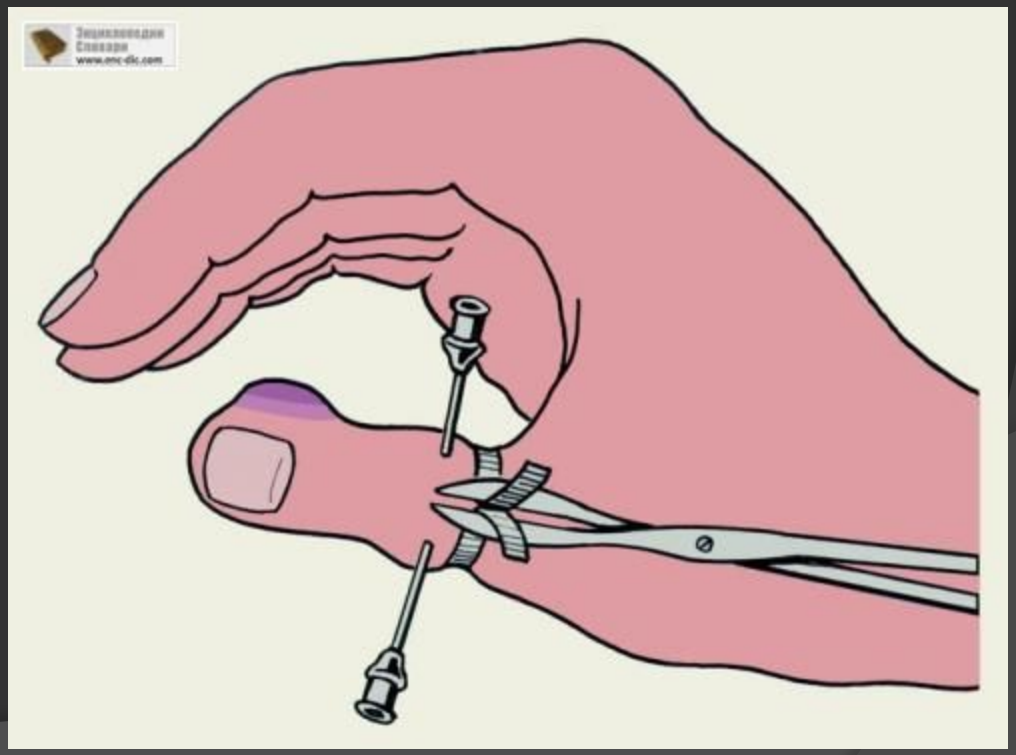

Костно-суставной панариций дистального межфалангового сустава: на тыльной поверхности сустава гнойный свищ с обширными патологическими грануляциями

Разрезы, рекомендуемые для вскрытия гнойных процессов на пальцах:

- 1, 2, 7 — разрезы по ладонной поверхности фаланг пальца;
- 3, 9 — среднелатеральные разрезы;
- 4 — Т-образный разрез;
- 5 — клюшкообразный, полулунный разрез;
- 6 — парные переднебоковые разрезы;
- 8 — поперечный эллипсообразный разрез с иссечением краев

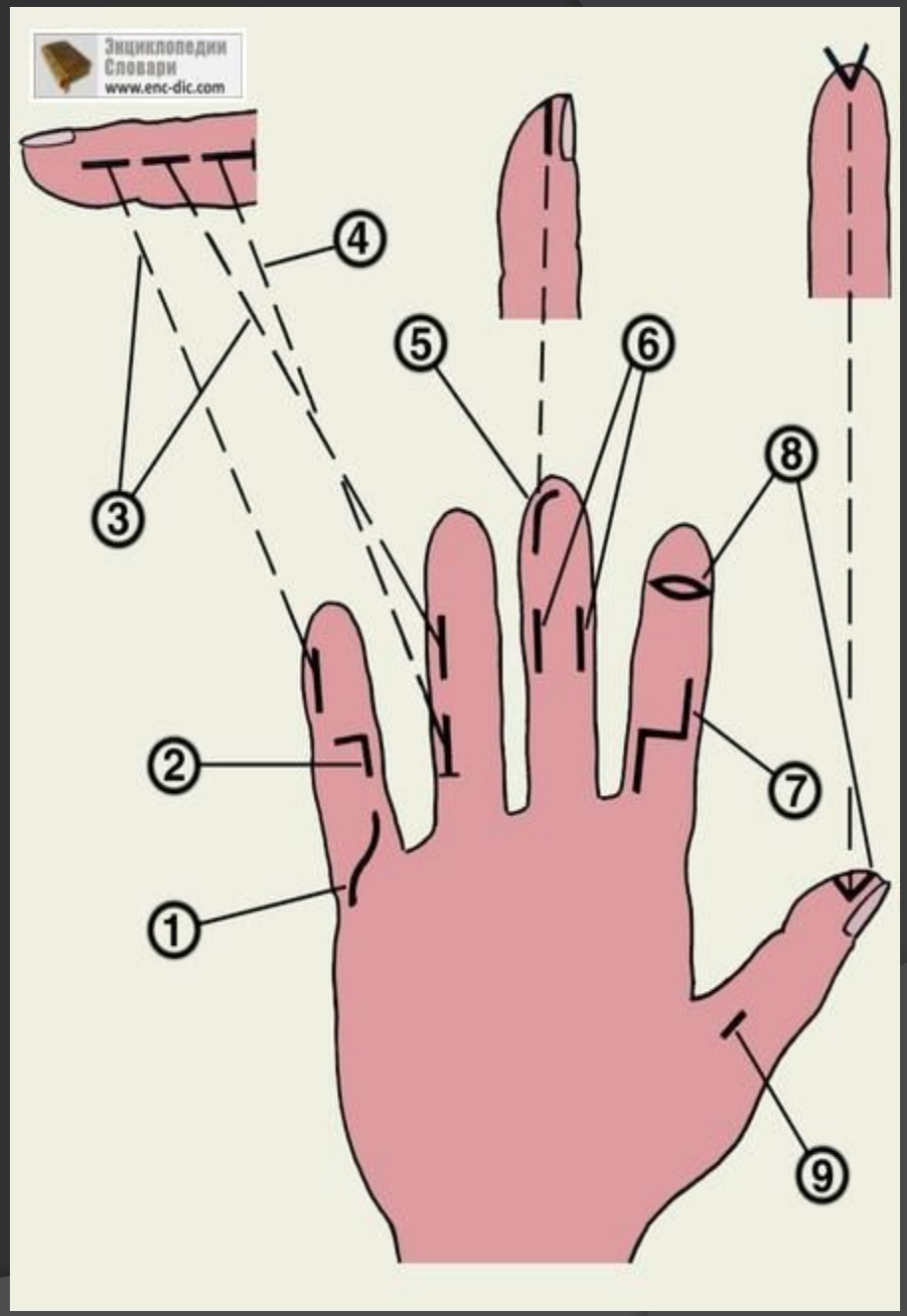

Дренирование резиновым окончатым дренажем при подкожном панариции средней фаланги:

- а — окончатый дренаж;
- б — введение дренажа в раневой канал;
- в — промывание раны через дренаж;
- г — извлечение дренажа

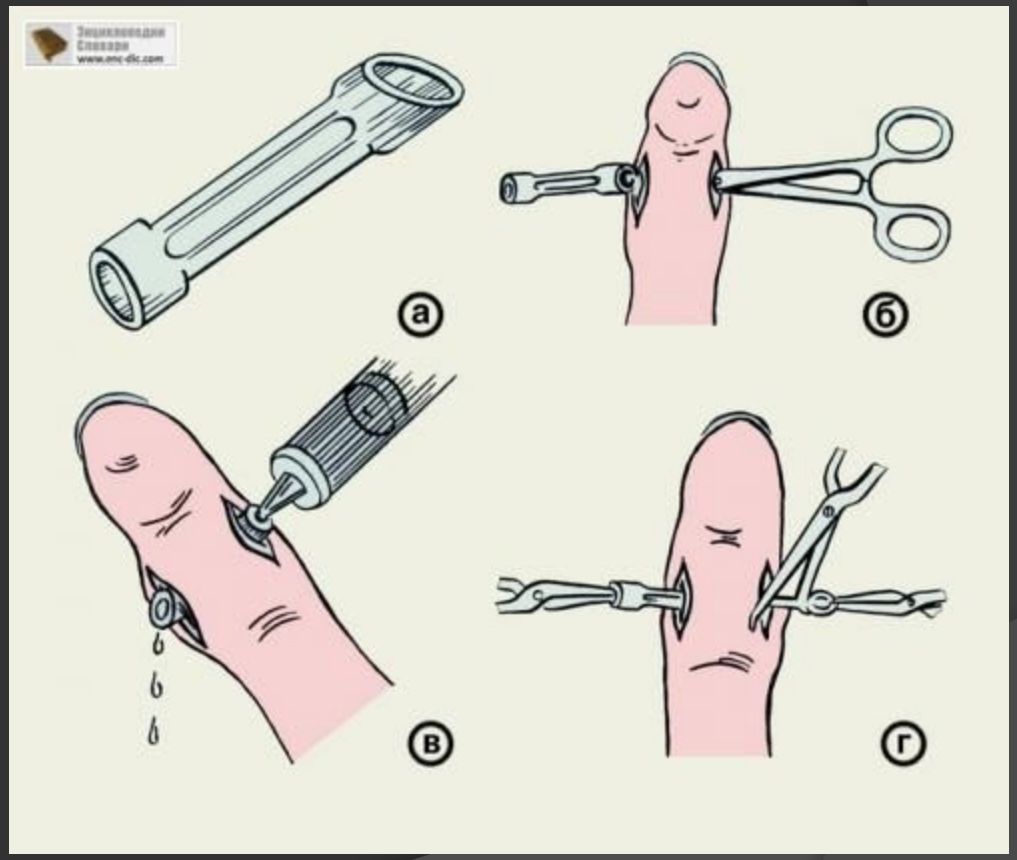

Рациональные разрезы для дренирования при гнойных процессах пальцев и кисти.

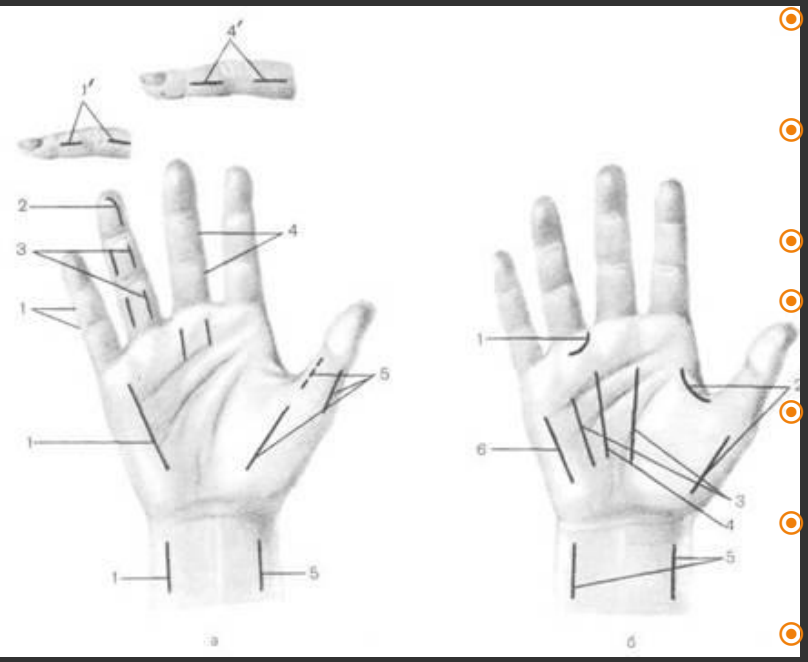

- а - разрезы при панарициях и тендовагинитах:
- 1 - разрез при тендовагините V пальца и локтевом тендобурсите; 1' - разрезы V пальца - вид сбоку;
- 2 - разрезы типа „клюшка" при подкожном панариции концевой фаланги;
- 3 - разрезы при подкожном панариции средней и основной фаланг пальцев;
- 4 - разрезы при тендовагините II - III - IV пальцев; 4' - вид сбоку;
- 5 - разрезы при тендовагините I пальца и лучевом тендобурсите.
- б - разрезы при флегмонах кисти:
- 1 - разрезы при межпальцевой и комиссуральной флегмонах кисти,
- 2-разрезы при флегмонах латерального фасциального ложа ладони;
- 3- разрезы по Войно-Ясенецкому при флегмоне срединного фасциального ложа ладони;
- 4- срединный разрез при флегмоне того же ложа;
- 5 - разрезы при флегмоне глубокого клетчаточ-ного пространства Пирогова,
- 6- разрез при флегмоне медиального фасциального ложа ладони.

Схемы оперативных доступов при тендовагинитах

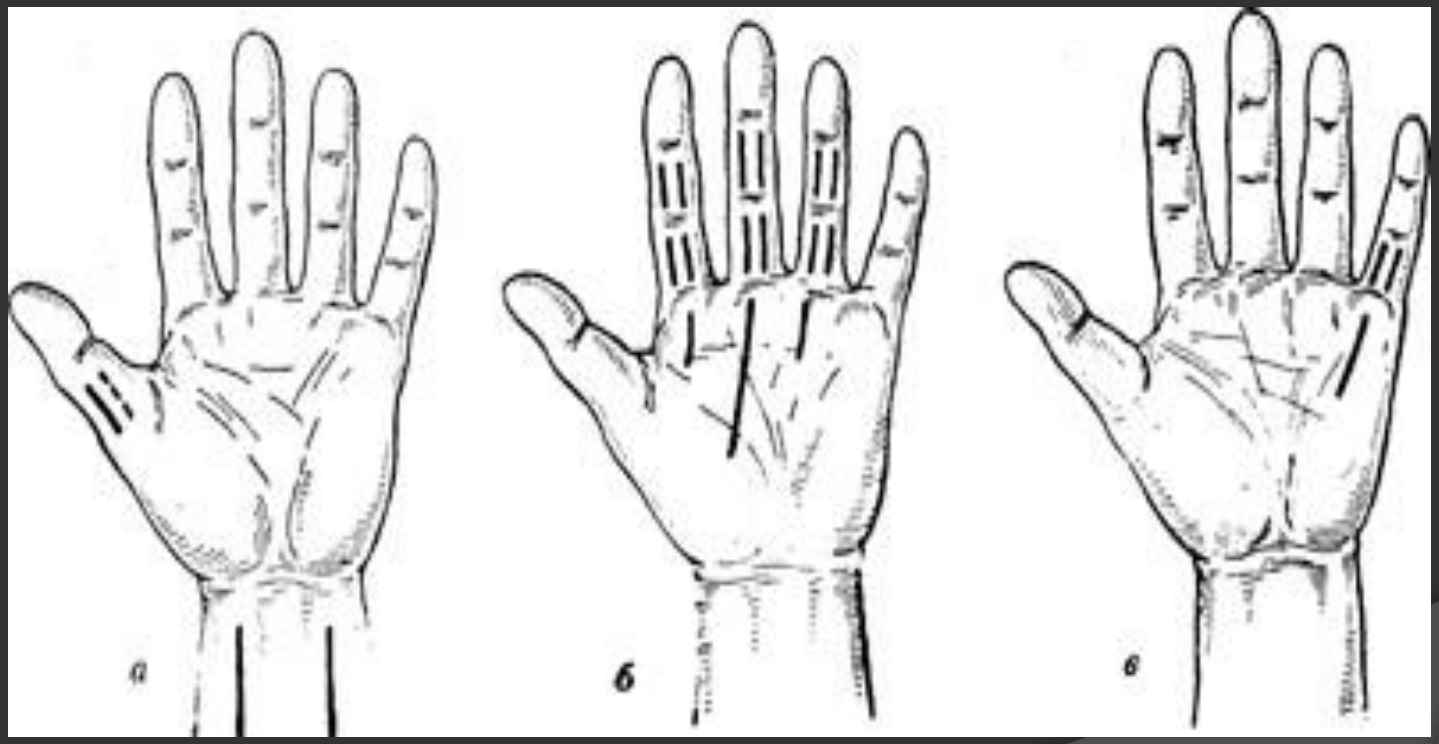

предплечье

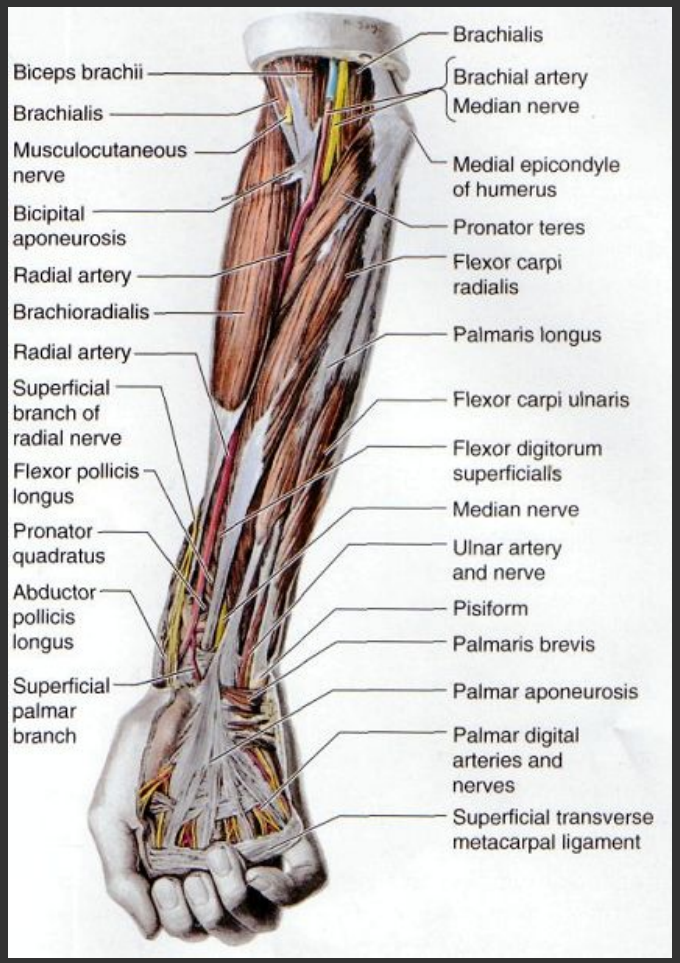
Biceps brachii
Brachialis
Musculocutaneous nerve
Bicipital aponeurosis
Radial artery
Brachioradialis
Radial artery
Superficial branch of radial nerve
Flexor pollicis longus
Pronator quadratus
Abductor pollicis longus
Superficial palmar branch
Brachialis
Brachial artery
Median nerve
Medial epicondyle of humerus
Pronator teres
Flexor carpi radialis
Palmaris longus
Flexor carpi ulnaris
Flexor digitorum superficialis
Median nerve
Ulnar artery and nerve
Pisiform
Palmaris brevis
Palmar aponeurosis
Palmar digital arteries and nerves
Superficial transverse metacarpal ligament

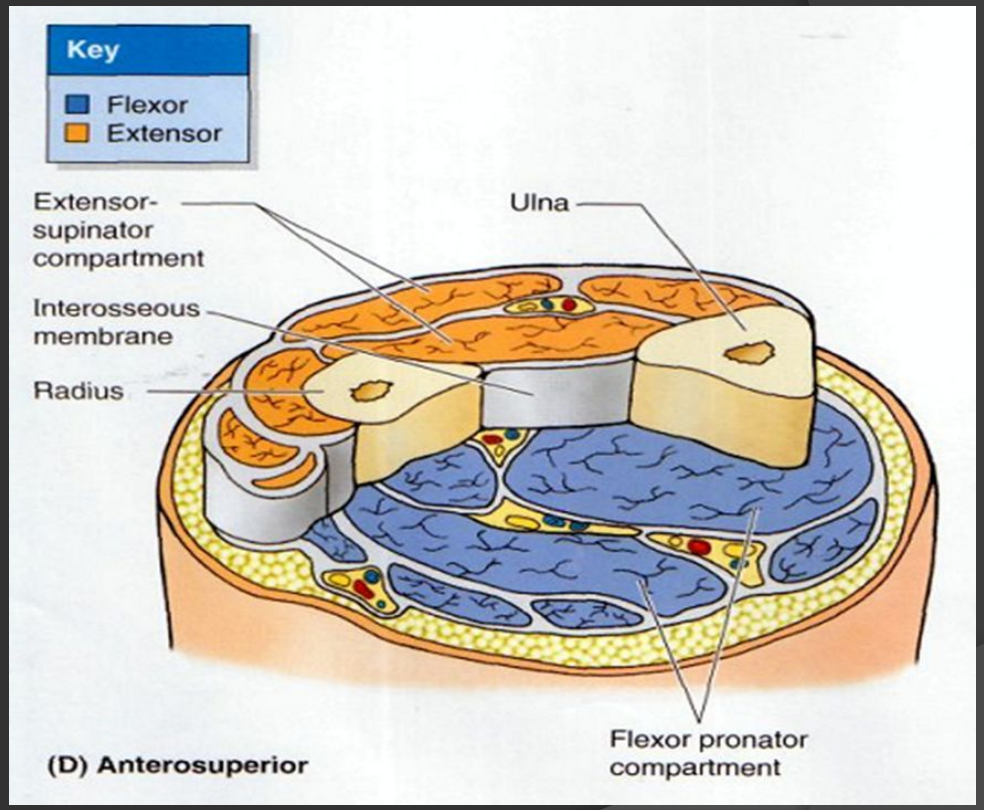
Key
Flexor
Extensor
Extensor-supinator compartment
Interosseous membrane
Radius
Ulna
Flexor pronator compartment
(D) Anterosuperior

Флегмоны предплечья:

- 1 — m.flexor carpi radialis;
- 2 —m.flexor digitorum subiimis;
- 3 — flexor carpi ulnaris;
- 4 — m.flexor digitorum profundus;
- 5 — m.adductor et m. extenson pollicis long.;
- 6 — m.extensor carpi radialis brevis;
- 7 — m.extensor digit, communis;
- 8 — m.extensor carpiulnaris;
- 9 — флегмона в области vasa radialia;
- 10 — флегмона в области vasa interossea;
- 11 — флегмона в области vasa ulnaria.

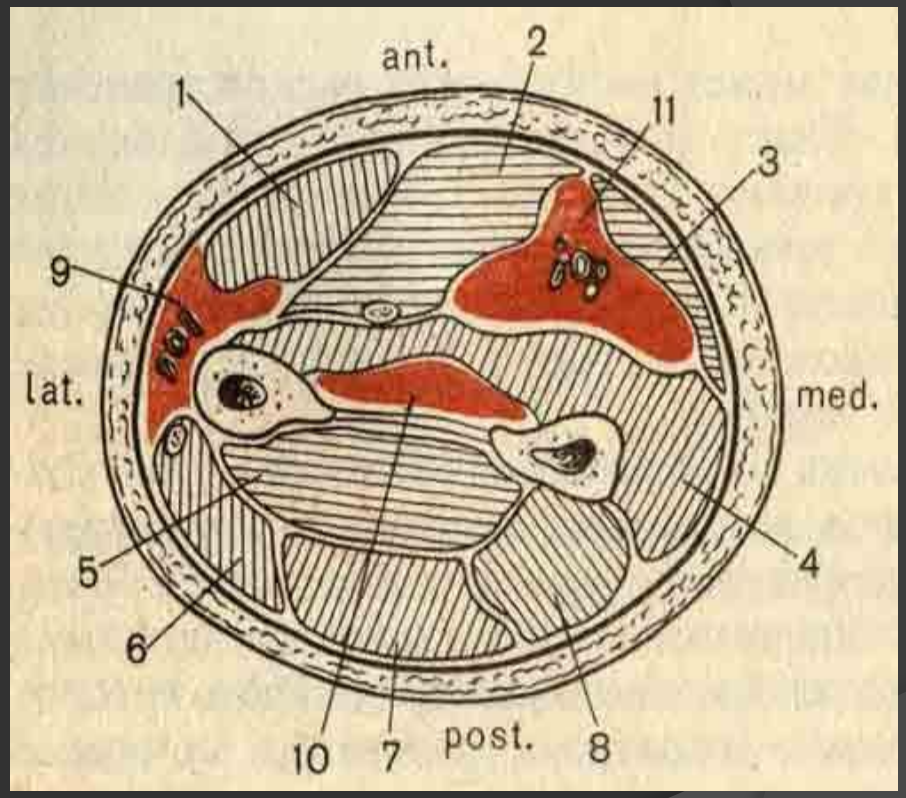

Рис. 3. Газовая гангрена левой верхней конечности после введения "Коаксила" в кубитальную вену.

Рис. 4. Тот же больной вид с другой стороны. В дальнейшем конечность ампутирована

ФЛЕГМОНЫ ПРЕДПЛЕЧЬЯ

- **Локтевой доступ.** Разрез кожи, подкожной клетчатки и поверхностной фасции ведут на 2 см выше шиловидного отростка локтевой кости в проксимальном направлении на 10-12 см.
- В нижнем углу разреза берут под крючок тыльную ветвь локтевого нерва.
- По желобоватому зонду вскрывают собственную фасцию вдоль края локтевой кости, а в верхней части от кости отсекают локтевой' сгибатель кисти.
- локтевой сгибатель кисти вместе с глубоким сгибателем пальцев и локтевым сосудисто-нервным пучком оттягивают крючком, причем широко открывают клетчаточное пространство, которое является продолжением пространства Пирогова и ограничено сзади костями предплечья и межкостной перепонкой, а спереди — длинным сгибателем I пальца и глубоким сгибателем пальцев. В ране оставляют резиновую полоску.

Лучевой доступ.

- Разрез кожи, подкожной клетчатки и поверхностной фасции производят на 2 см выше шиловидного отростка лучевой кости в проксимальном направлении на 10-12 см.
- Поверхностную ветвь лучевого нерва с подкожной веной оттягивают кзади, по желобоватому зонду вскрывают собственную фасцию, сухожилие плече-лучевой мышцы оттягивают кпереди:
- волокна этой мышцы отсекают от лучевой кости.
- Обнажается длинный сгибатель I пальца, кпереди от которого проходят в промежуток между глубоким и поверхностным сгибателями пальцев, а кзади — в пироговское пространство предплечья.

Тыльный разрез.

- Продольный разрез кожи, подкожной клетчатки и поверхностной фасции ведут кнаружи от заднего края локтевой кости; затем по желобоватому зонду вскрывают собственную фасцию над промежутком между разгибателем пальцев и разгибателем V пальца.
- Из этого разреза дренаж (резиновая полоска) может быть проведен в промежуток между поверхностным и глубоким слоями мышц или под глубокие мышцы тыльного фасциального ложа предплечья

Флегмоны плеча:

- 1 — m.biceps;
- 2 — m.brachialis;
- 3 — m.triceps;
- 4 — флегмона в области сосудисто-нервного пучка плеча;
- 5—флегмона в области глубоких сосудов плеча и лучевого нерва;
- 6 — флегмона в толще трехглавой мышцы.

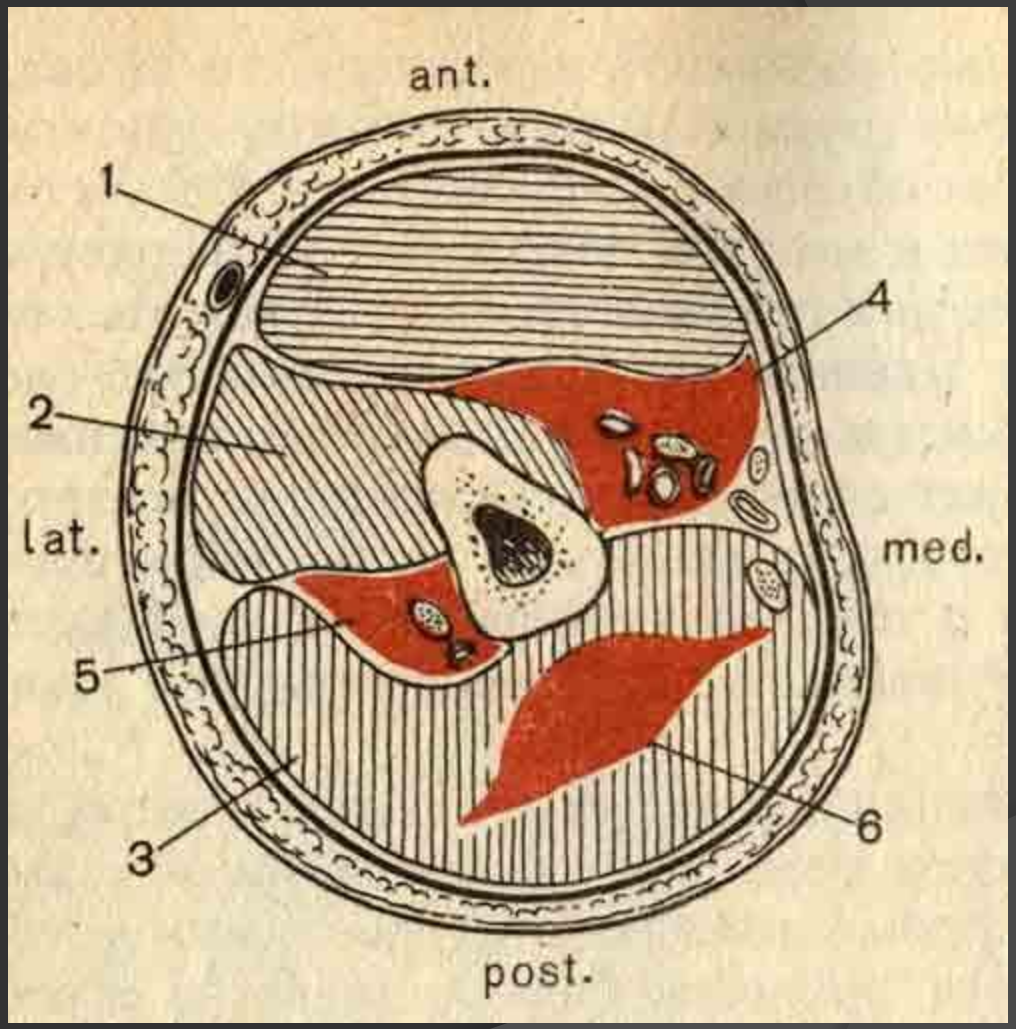

28

Флегмоны плеча

- **Вскрытие флегмоны переднего фасциального ложа плеча.**
- Два продольных разреза кожи и подкожной клетчатки длиной 10-12 см проводят вдоль наружного и внутреннего краев двуглавой мышцы плеча. По желобоватому зонду вскрывают собственную фасцию, причем на внутренней стороне оттягивают тупым крючком кожный нерв (п. cutaneus antebrachii medialis) и вену, заключенные в фасциальный канал.
- По желобоватому зонду вскрывают глубокий листок фасции и влагалище сосудисто-нервного пучка при наличии гноя под этими образованиями.
- В разрезы вводят резиновые полоски.

Вскрытие флегмоны заднего ложа плеча.

- Разрезы кожи, подкожной клетчатки и поверхностной фасции длиной 10-12 см проводят вдоль наружного и внутреннего краев трехглавой мышцы плеча, причем следует помнить, что на границе нижней трети наружного края этой мышцы через собственную фасцию выходят кожные ветви лучевого нерва.
- По желобоватому зонду вскрывают собственную фасцию и тупым путем проникают в промежуток между трехглавой мышцей и плечевой костью, оставляя здесь резиновые полоски.

Вскрытие флегмоны подмышечной впадины.

- Разрез кожи, подкожной клетчатки и поверхностной фасции проводят кзади от проекции подмышечной артерии,
- по желобоватому зонду вскрывают собственную фасцию и тупым путем проникают в жировую клетчатку, выполняющую подмышечную впадину.

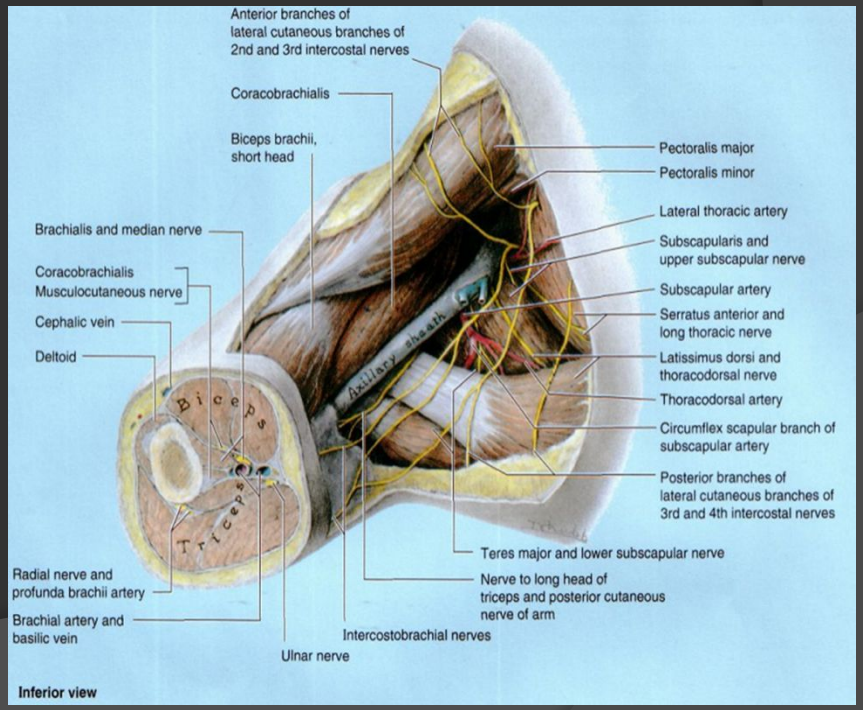

- При распространении гнойника к вершине подмышечной впадины разрезом, параллельным ключице (по Войно-Ясенецкому), рассекают большую и малую грудные мышцы и их фасции, причем после рассечения большой грудной мышцы обнажается fascia clavipectoralis, которую разрезают по желобоватому зонду.

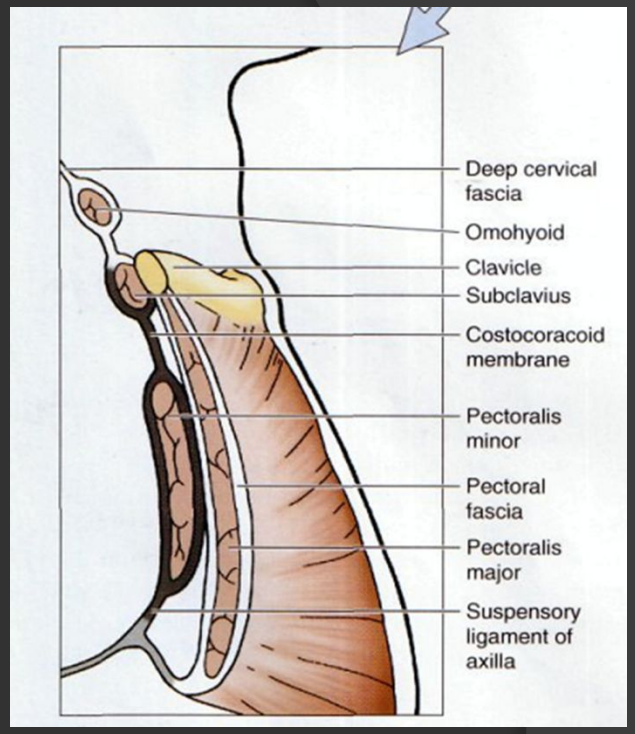

- **Субпекторальные флегмоны** могут развиваться при гнойных панарициях и флегмонах кисти вследствие распространения инфекции по лимфатическим путям по ходу v. cephalica, проходящей через это пространство к месту впадения в подключичную вену.
- **Субпекторальные флегмоны** вскрывают послойным разрезом вдоль нижнего края большой грудной мышцы и проходят кпереди от связки — lig. suspensorium axillae.

- При распространении затека в **подлопаточную ямку** вскрытие его производят разрезом, окаймляющим угол лопатк - рассекают трапециевидную, ромбовидную и переднюю зубчатую мышцы, далее тупым путем входят в промежуток между грудной стенкой и передней поверхностью лопатки с подлопаточной мышцей.
- Во всех разрезах оставляют дренажи.

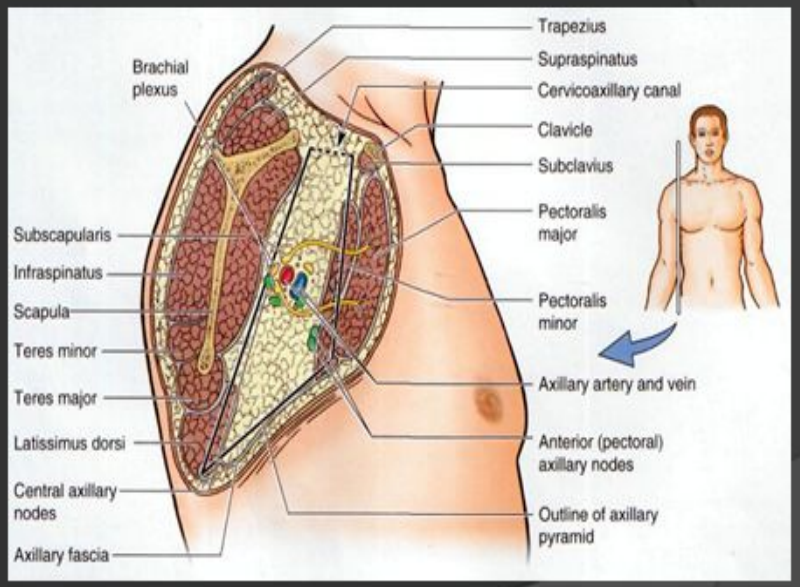

Флегмона подлопаточного пространства радикально можно вскрыть лишь путем трепанации лопатки.

- Для вскрытия флегмоны предлопаточных щелей рекомендуется разрез по Листону — Рахману
- Положение больного на спине с максимально отведенной кнаружи и кверху, несколько согнутой в локтевом суставе рукой. При таком положении лопатка значительно смещается кнаружи, а большая грудная мышца — кверху и кнутри. Перед хирургом открывается подлопаточная ямка, покрытая значительным слоем мягких тканей.
- Техника операции. Кожный разрез проводят на 4 см кнаружи, кпереди и параллельно наружному краю лопатки (начиная от наиболее глубокой точки подкрыльцовой ямки) до нижнего угла лопатки, чтобы получить широкий доступ для полной ревизии. Рассекают кожу, подкожную основу, поверхностную и подкрыльцовую фасции. Обнажают край широкой мышцы спины, наружный отдел подлопаточной мышцы и жировую клетчатку подкрыльцовой ямки. Тупым путем проникают в заднюю предлопаточную щель, которую и дренируют. Идущие здесь две-три ветви a. thoracodorsalis следует перевязать. При затеке в переднюю предлопаточную щель тупо разъединяют волокна передней зубчатой мышцы и вставляют дренаж.

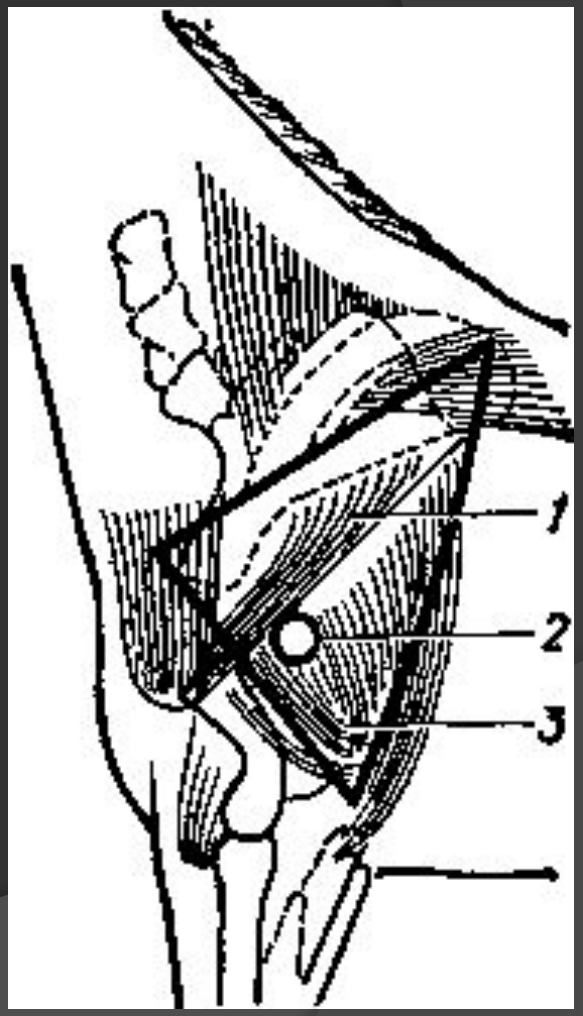

Рациональные разрезы для дренирования при гнойных процессах на верхней конечности

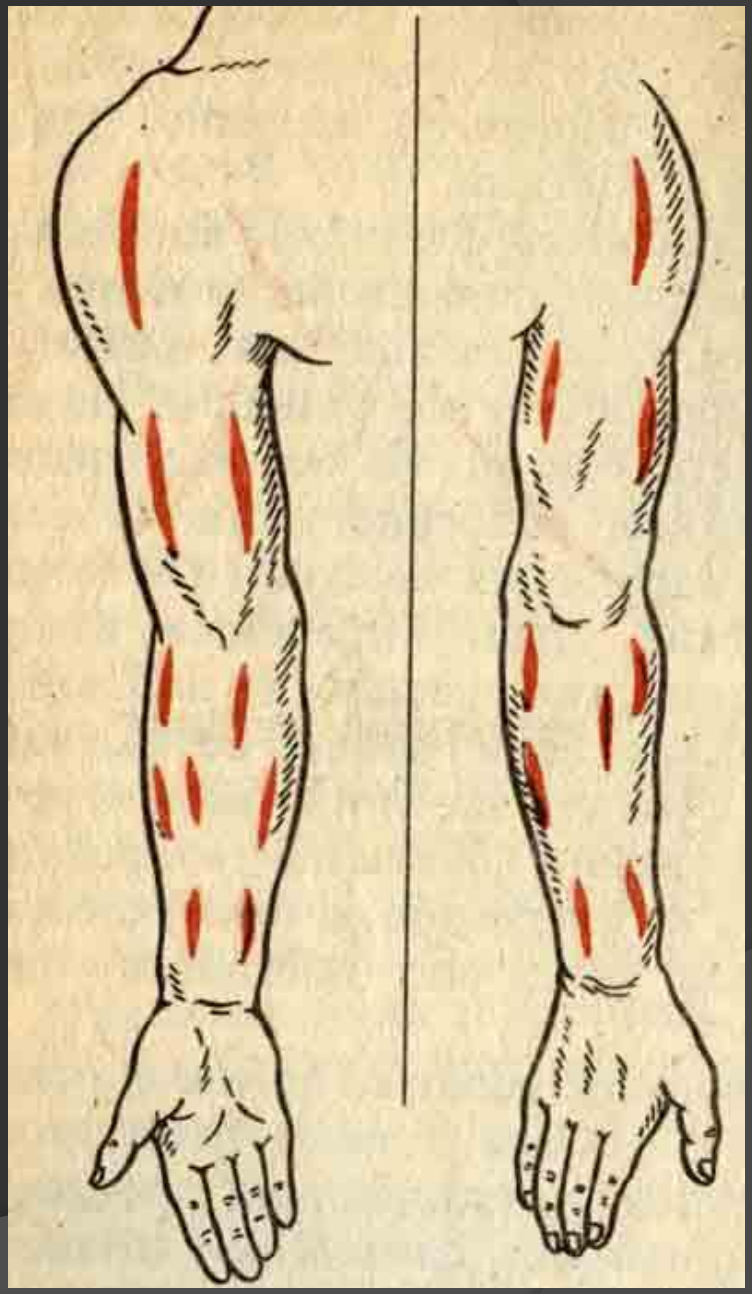

- Острые **гнойные заболевания пальцев стопы** встречаются значительно реже, чем пальцев кисти.
- Наблюдающееся здесь воспаление обычно связано с проникновением возбудителя вследствие потертостей и мелких кожных повреждений.
- воспалению способствуют вросший ноготь или подногтевая гематома.
- Наиболее часто встречаются околоногтевые и подногтевые паронихии, а также подкожный абсцесс пальца.

©Diabetes Centre, RPAH

- Часто с первых же часов наблюдается лимфангиит, а в дальнейшем — бедренный паховый лимфаденит.
- Генерализация инфекции и развитие сепсиса являются характерной особенностью острых гнойных заболеваний пальцев стопы.

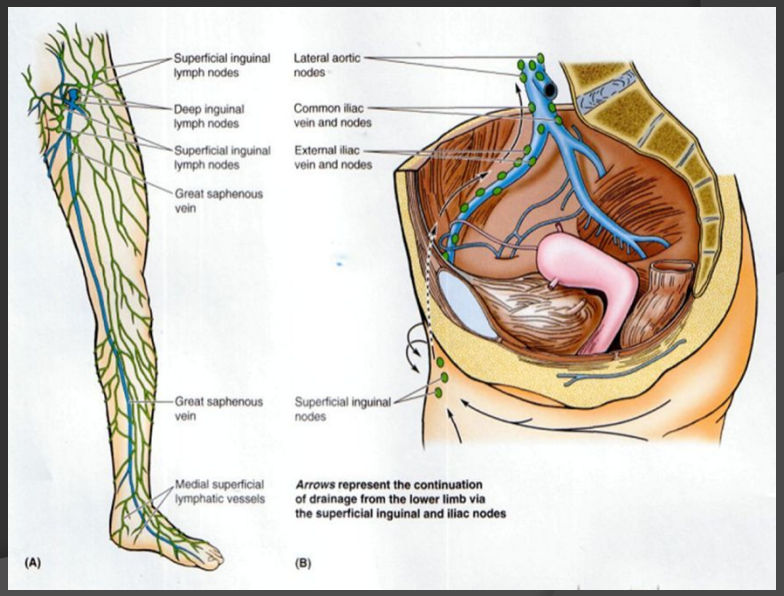

Лечение — хирургическое.

- При подкожном гнойнике пальца, учитывая раннее развитие некроза, оперативное вмешательство должно быть проведено как только будет распознано гнойное воспаление.
- После анестезии по Берсту-Лукашевичу производится разрез над эпицентром гнойного очага, участок некроза иссекают.
- В последующем: перевязки, ножные теплые ванны, постельный режим, антибиотики внутримышечно.

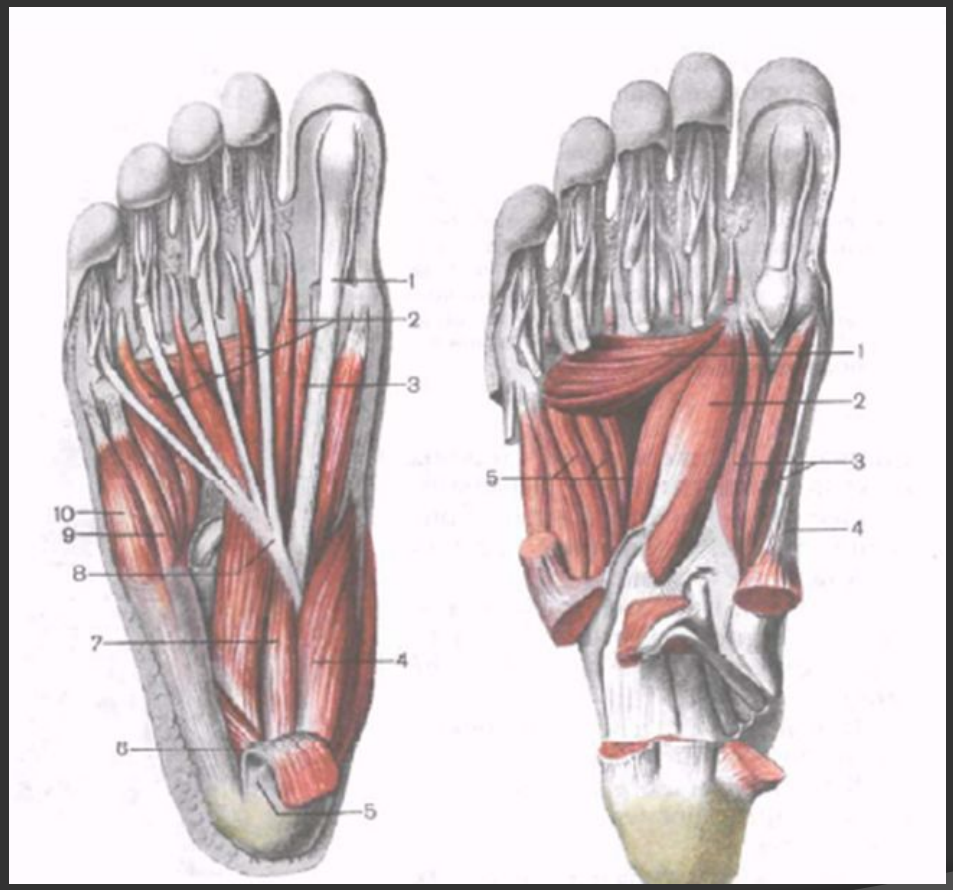
1
2
3
10
9
8
7
4
6
5
1
2
3
5
4

Вскрытие глубоких флегмон подошвы.

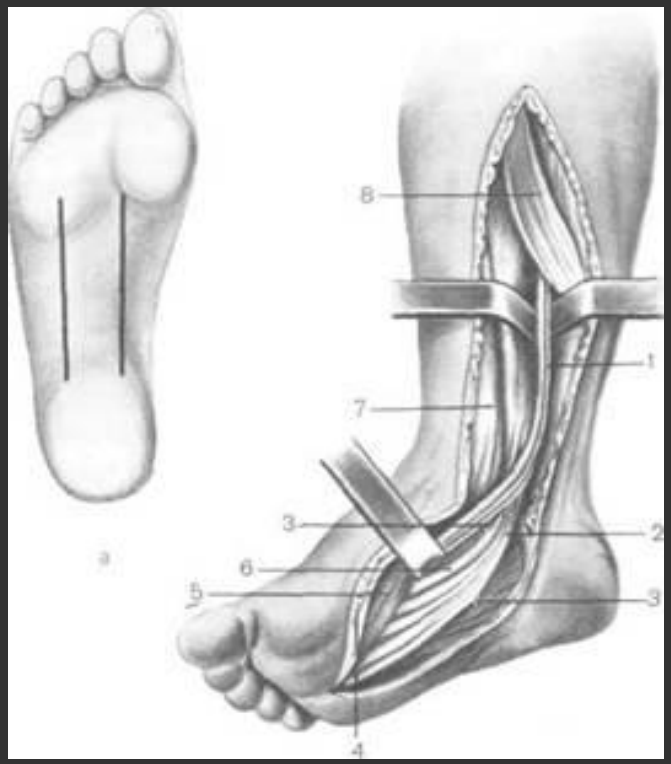

- а - линии разрезов, применяемых при вскрытии глубоких флегмон подошвы;
- б - медиальный разрез подошвы и голени (из Войно-Ясенецкого):
- 1 - a., w. et n. tibialis posterior;
- 2 - tendo m. flexoris digitorum longi; 3 - a. et vv. plantares;
- 4- aponevrosis plantaris; 5 - m. flexor digitorum brevis; 6 - tendo m. flexoris hallucis longi; 7 - m. tibialis posterior; 8 - m. soleus.

Вскрытие подапоневротических флегмон подошвы по Войно-Ясенецкому.

- Продольные разрезы кожи и подкожной клетчатки по проекциям внутренней и наружной межмышечных перегородок по Делорму.
- На уровне заднего края внутренней лодыжки и на три поперечных пальца кпереди от заднего края пятки проводят поперечную линию подошвы.
- От середины этой линии к третьему межпальцевому промежутку проецируется наружная межмышечная перегородка.
- Разделив медиальную половину поперечной линии подошвы пополам и соединив эту точку с первым межпальцевым промежутком, получают проекцию внутренней межмышечной перегородки.

- Разрезы мягких тканей подошвы в средней трети этих линий не повреждают подошвенный апоневроз и начинающийся от него короткий сгибатель пальцев
- Собственную фасцию рассекают по желобоватому зонду, причем при медиальном разрезе необходимо крючком оттянуть медиальный подошвенный нерв.
- Через соответствующие межмышечные перегородки проходят тупо.
- Дренажи могут быть подведены в промежуток между коротким сгибателем пальцев и сухожилиями длинных сгибателей пальцев с прикрепляющимися на них червеобразными и квадратной мышцами подошвы, а также в промежуток между последними и приводящей I палец мышцей, состоящей из косой и поперечной головок, между которыми по ходу глубокой подошвенной ветви тыльной артерии стопы гнойник может распространиться на тыл стопы.

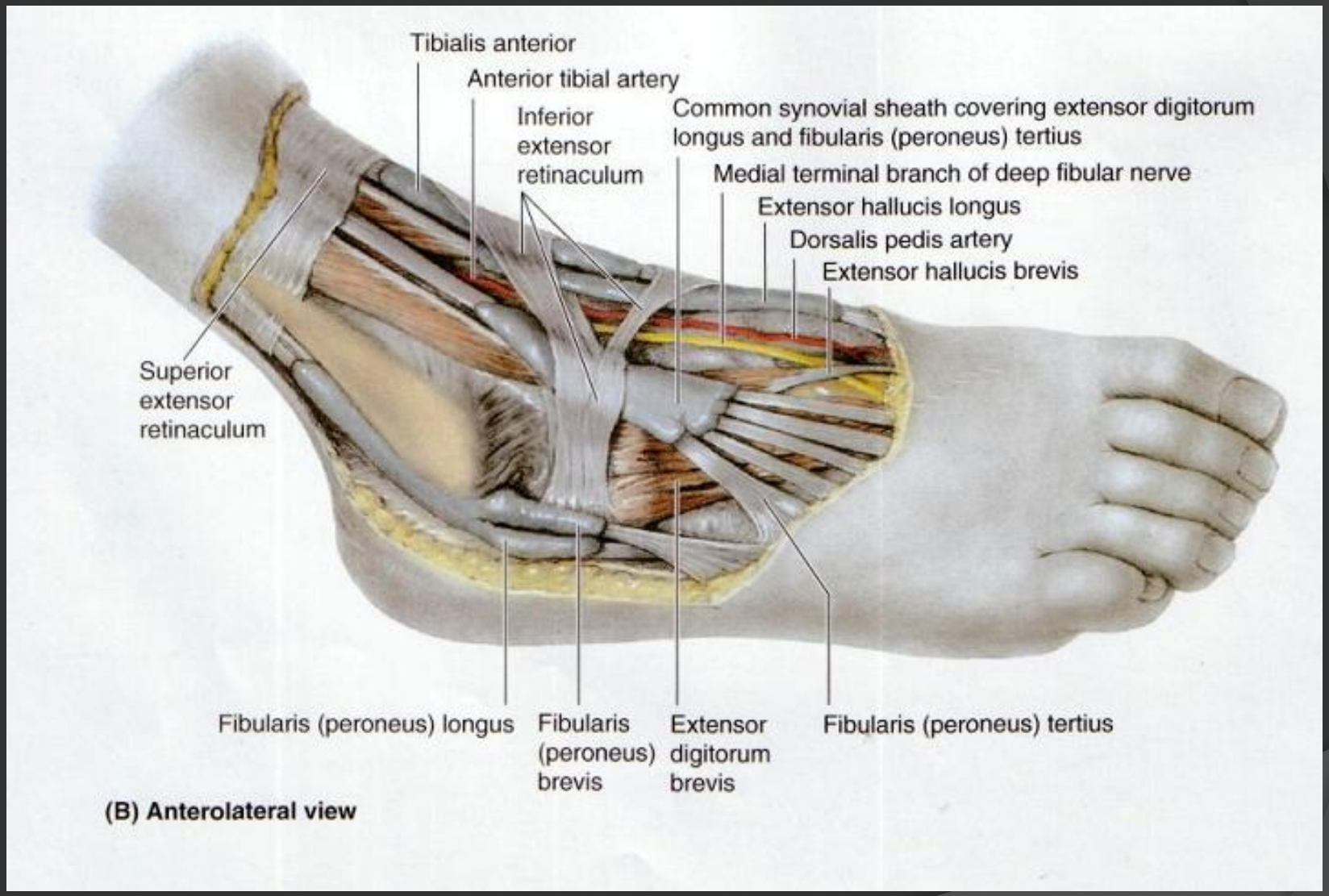

(B) Anterolateral view

Вскрытие подапоневротической тыльной флегмоны стопы.

- Продольные разрезы кожи, подкожной клетчатки и поверхностной фасции проводят над проекцией I и V плюсневых костей, к которым прикрепляется тыльная собственная фасция стопы.
- Эту фасцию рассекают по желобоватому зонду, подфасциальное пространство дренируют, заведя резиновые полоски через оба разреза.

Флегмона стопы

A.D.A.M.

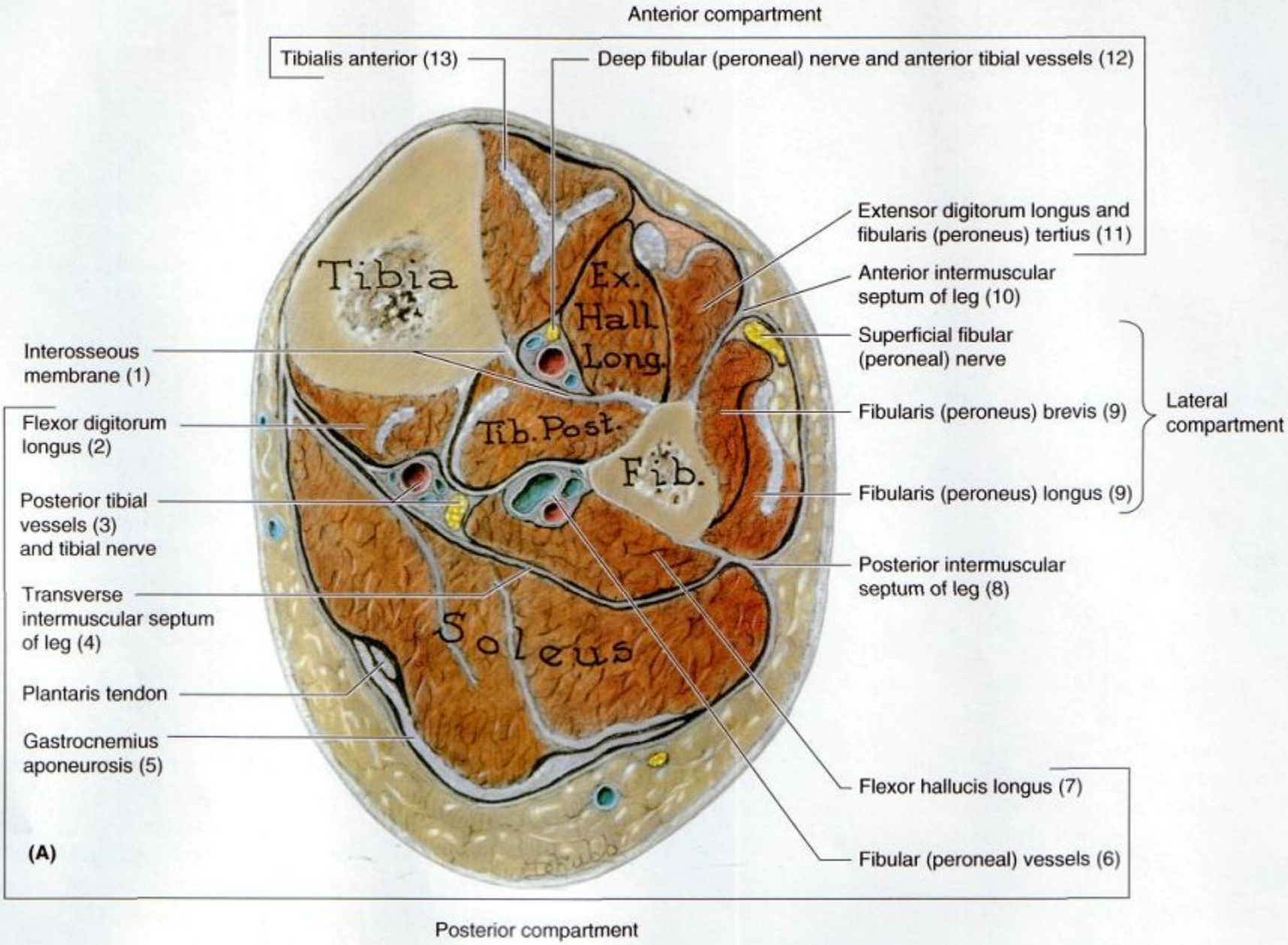
Anterior compartment
Tibialis anterior (13)
Deep fibular (peroneal) nerve and anterior tibial vessels (12)
Extensor digitorum longus and fibularis (peroneus) tertius (11)
Anterior intermuscular septum of leg (10)
Superficial fibular (peroneal) nerve
Fibularis (peroneus) brevis (9)
Fibularis (peroneus) longus (9)
Lateral compartment
Posterior intermuscular septum of leg (8)
Flexor hallucis longus (7)
Fibular (peroneal) vessels (6)
Interosseous membrane (1)
Flexor digitorum longus (2)
Posterior tibial vessels (3) and tibial nerve
Transverse intermuscular septum of leg (4)
Plantaris tendon
Gastrocnemius aponeurosis (5)
Tibia
Ex. Hall Long.
Tib. Post.
Fib.
Soleus
(A)
Posterior compartment

Вскрытие глубокой флегмоны заднего фасциального ложа голени.

- Продольный разрез кожи, подкожной клетчатки и поверхностного листка собственной фасции в верхней трети голени проводят на 2-3 см кзади от внутреннего края большеберцовой кости:
- большую подкожную вену отодвигают крючком.
- Оттягивают внутреннюю головку икроножной мышцы и отсекают от большеберцовой кости камбаловидную мышцу.
- Накладывают контрапертуру в нижней трети голени: после разреза кожи, подкожной клетчатки и поверхностного листка собственной фасции по желобоватому зонду вскрывают глубокий листок фасции голени, непосредственно под которым лежат задние большеберцовые сосуды и большеберцовый нерв.
- В верхний и нижний разрезы вводят резиновые полоски.

вскрытие флегмон сосудистого влагалища бедра

- производят разрезы вдоль внутреннего края портняжной мышцы в верхней, средней или нижней трети бедра.
- После разреза кожи, подкожной клетчатки и поверхностной фасции **в верхней трети** по желобоватому зонду рассекают поверхностный листок широкой фасции, образующий здесь переднюю стенку влагалища сосудов.
- В **средней трети** вскрывают футляр портняжной мышцы, задняя стенка которого составляет переднюю границу сосудистого влагалища.
- В **нижней трети бедра** после вскрытия футляра портняжной мышцы ее оттягивают и по желобоватому зонду рассекают lamina vastoadductoria, сращенную с передней стенкой сосудистого влагалища.

Вскрытие флегмон переднего ложа бедра.

- Послойный разрез кожи, подкожной клетчатки и поверхностной фасции проводят вдоль наружного края прямой головки четырехглавой мышцы бедра; затем по желобоватому зонду разрезают широкую фасцию над промежутком между прямой и латеральной широкой головкой четырехглавой мышцы бедра.
- При параоссальных флегмонах бедра, пройдя через промежуток между указанными мышцами, разделяют волокна промежуточной широкой мышцы бедра.

Вскрытие флегмон медиального ложа приводящих мышц.

- Продольный разрез кожи, подкожной клетчатки и поверхностной фасции в верхней трети проводят на 2-3 см кнутри от проекционной линии бедренной артерии.
- По желобоватому зонду рассекают широкую фасцию над внутренним краем длинной приводящей мышцы бедра, подходят под эту мышцу тупым путем, оставляют дренаж в промежутке между приводящими мышцами.

Вскрытие флегмон заднего фасциального ложа бедра.

- Продольные разрезы в верхней и нижней третях бедра проводят вдоль наружного края длинной головки двуглавой мышцы бедра.
- По желобоватому зонду рассекают широкую фасцию.
- Далее к гнойнику подходят тупым путем, оставляют в ранах дренажи.

Рис. 1. Анаэробная неклостридиальная флегмона левого бедра,
сепсис после введения "Коаксила" в вены бедра

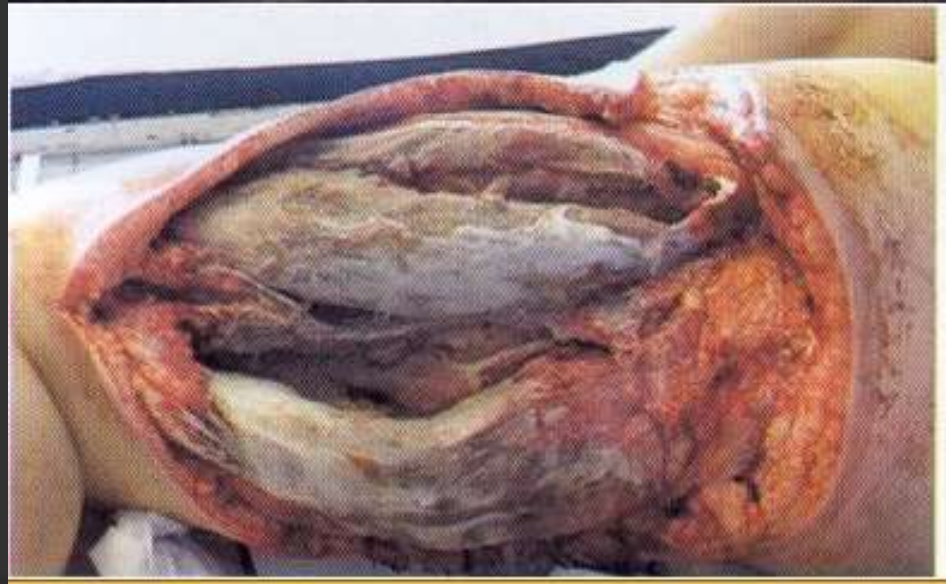

Рис. 2. Тот же больной. Обширная гнойно-некротическая рана бедра после проведенной хирургической обработки, некротический миозит.

joyreactor.cc

Вскрытие подфасциальной флегмоны ягодичной области.

- Разрез кожи, подкожной клетчатки и поверхностной фасции проводят по линии от верхней задней подвздошной ости к верхушке большого вертела.
- После рассечения собственной фасции расслаивают большую ягодичную мышцу.
- При необходимости наносят контрапертуру у нижней границы гнойного затека на задней поверхности бедра или же на наружной поверхности большого вертела.

Рациональные разрезы для дренирования при гнойных процессах на нижней конечности

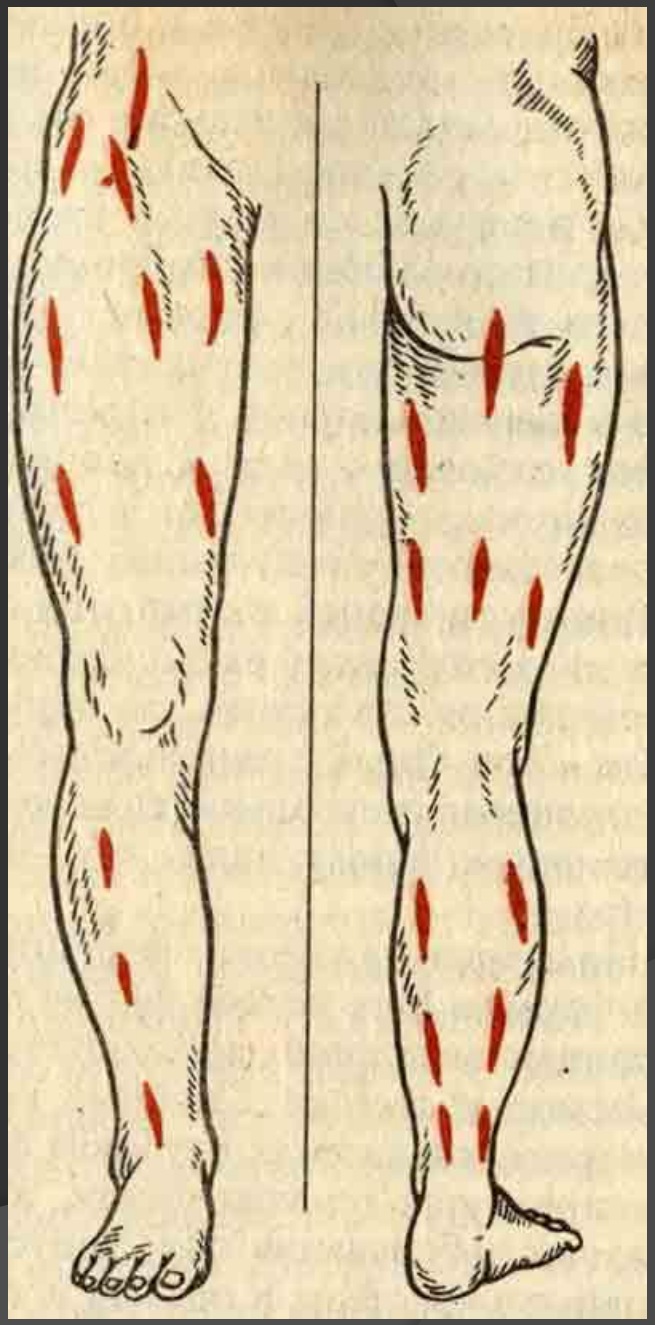
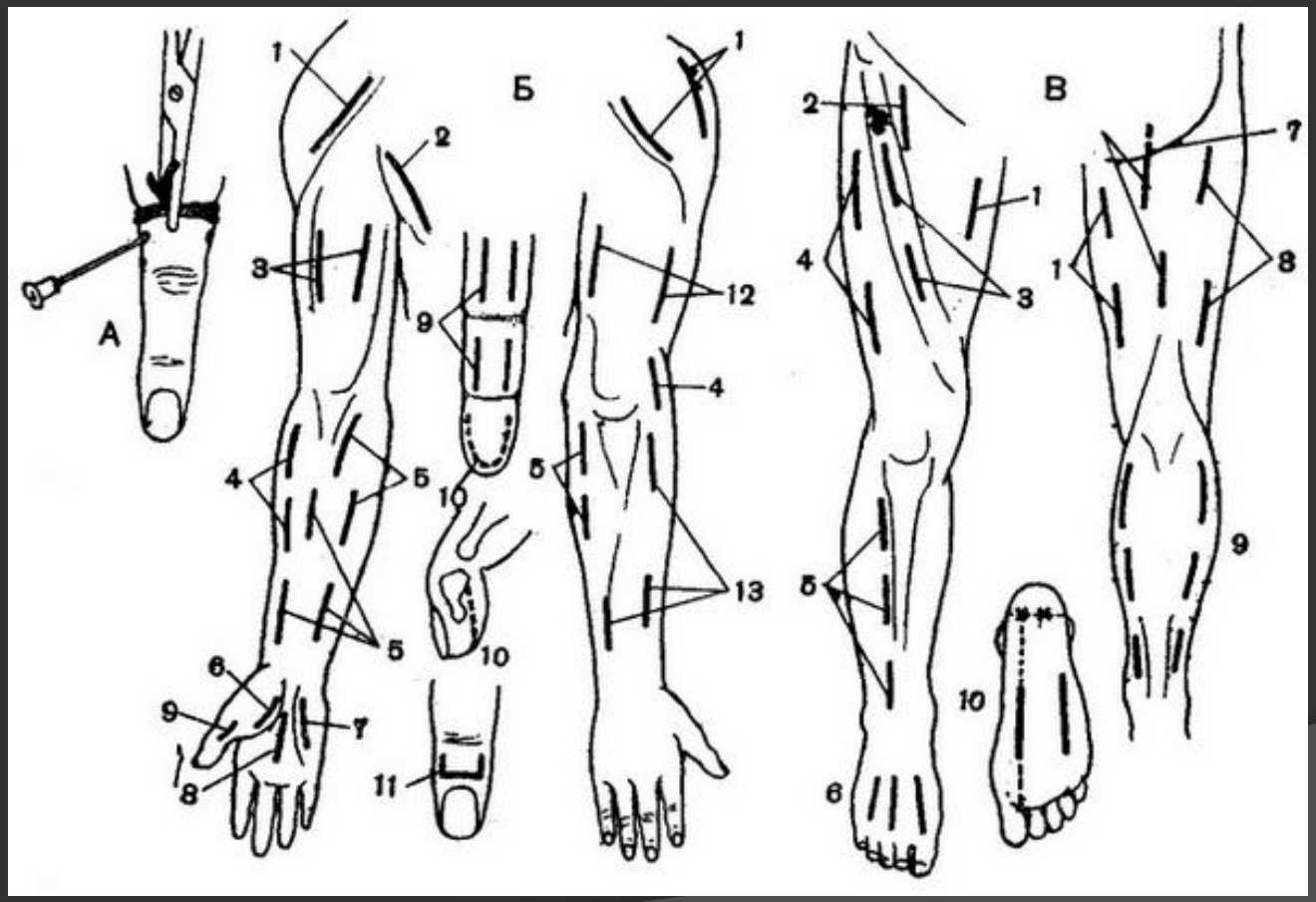
Схема разрезов при гнойных процессах на конечностях