

**С.Ж.Асфендияров атындағы  
Қазақ Ұлттық  
Медицина Университеті**



**Казахский Национальный  
Медицинский Университет  
имени С.Ж.Асфендиярова**

# **Повреждения голени, голеностопного сустава и стопы**

**Выполняла: Өтеш Аяжан**

**Курс: 4**

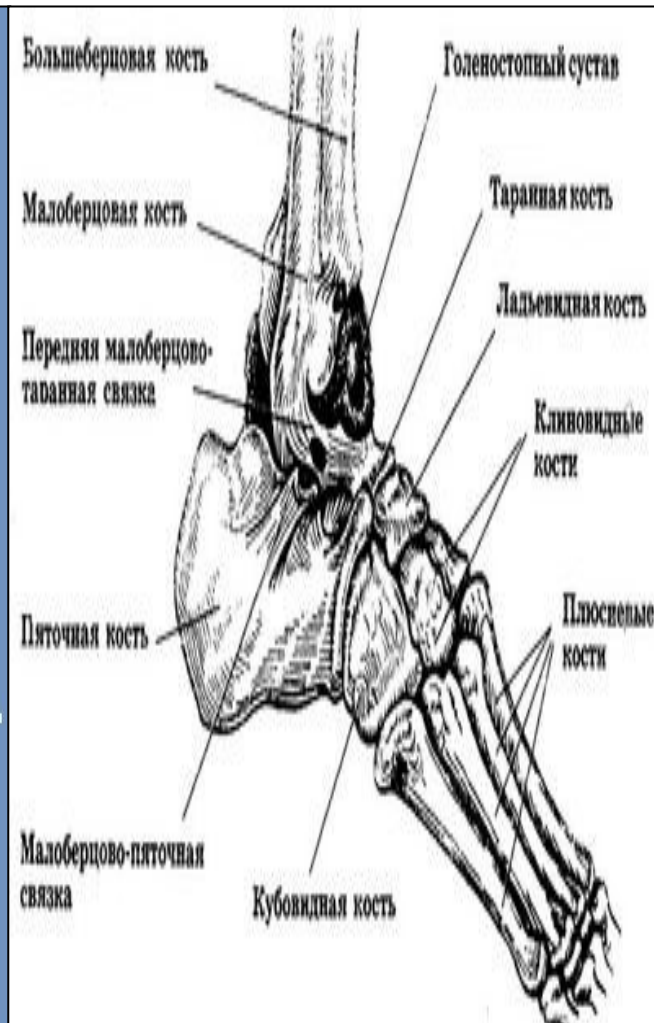
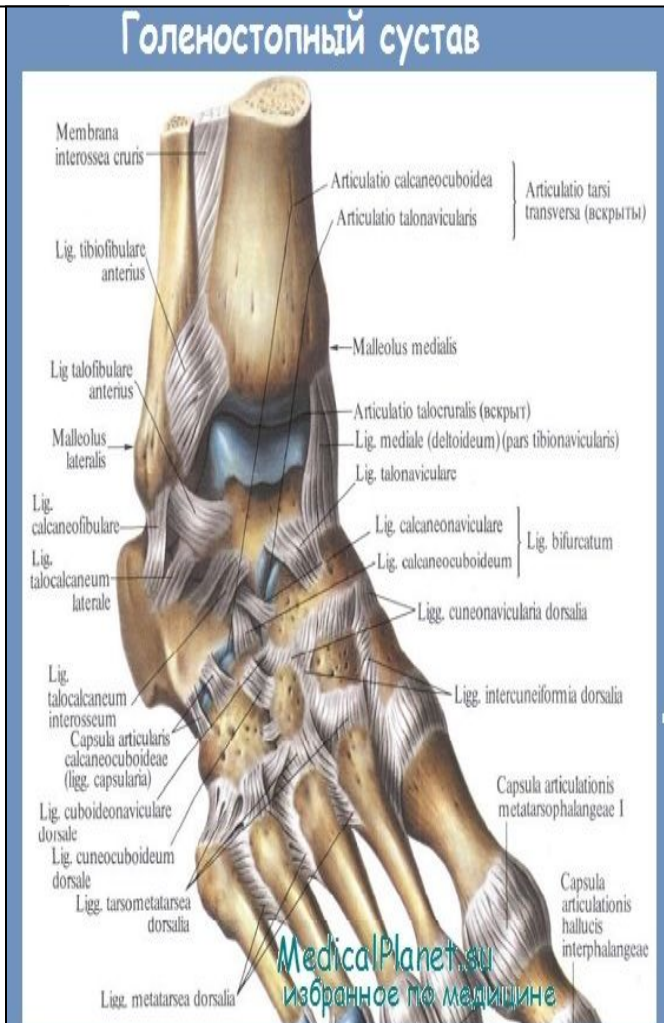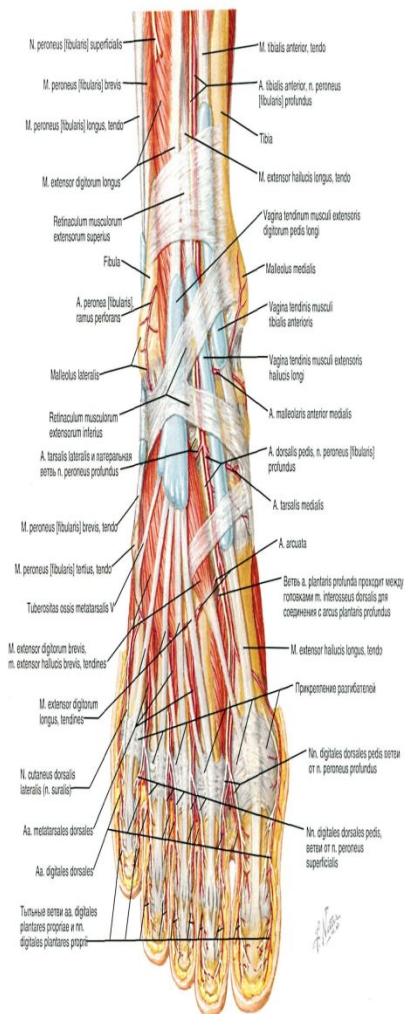
**Группа: ОМ 13-008-01к**

**Алматы, 2016**

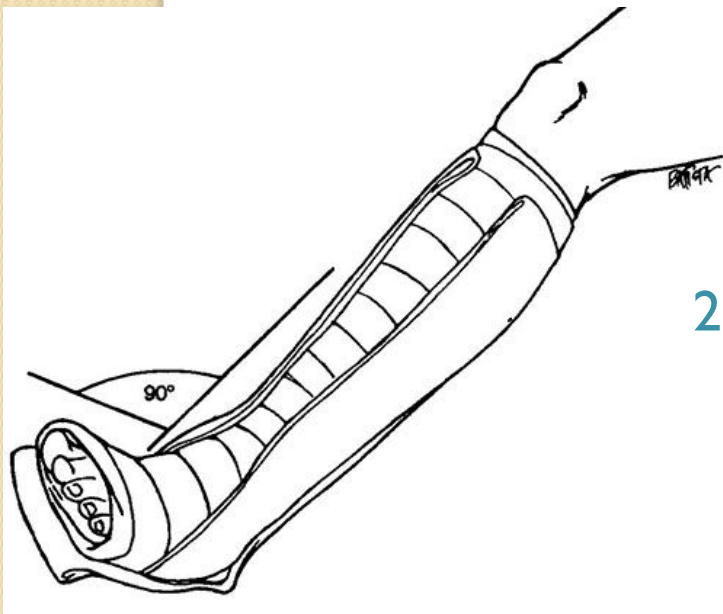
**г.**

# Повреждения голеностопного сустава

## ● Анатомия голеностопного сустава



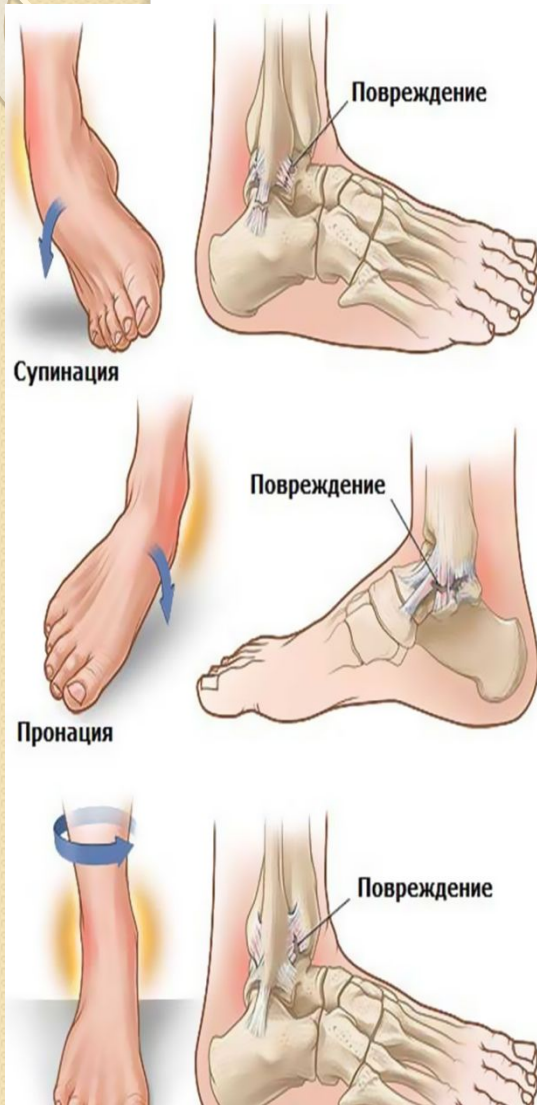# Первая помощь



1. Первая помощь при переломах в области голеностопного сустава включает наложение асептической повязки и двух лестничных шин: V-образной и задней до коленного сустава.
2. Обезболивания достигают введением наркотиков по общим правилам. Введение новокаина в область перелома допустимо только при наличии условий, исключающих возможность его инфицирования.
3. Больных транспортируют без нагрузки на ногу.

# Повреждение связок голеностопного сустава

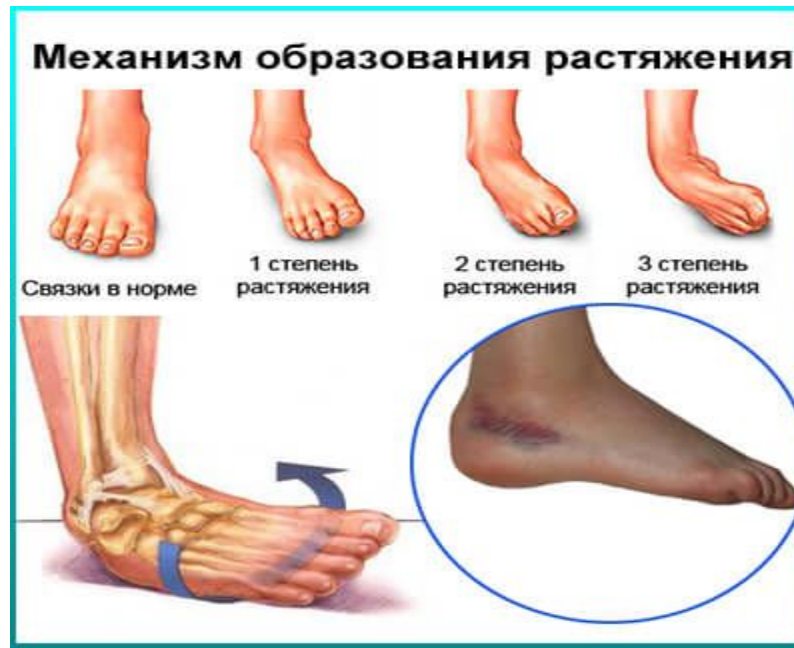- Частая травма.
- Чаще всего травма происходит в зимнее время при подворачивании стопы на льду, обледенелых ступенях и площадках.
- Кроме того, повреждение связок может наступить в результате прыжка с высоты или ходьбы по неровной поверхности.
- Повреждение связок может сочетаться с подвывихом или вывихом голеностопного сустава. Повреждения связок голеностопного сустава – одна из самых распространенных спортивных травм (около 19% всех повреждений у спортсменов).



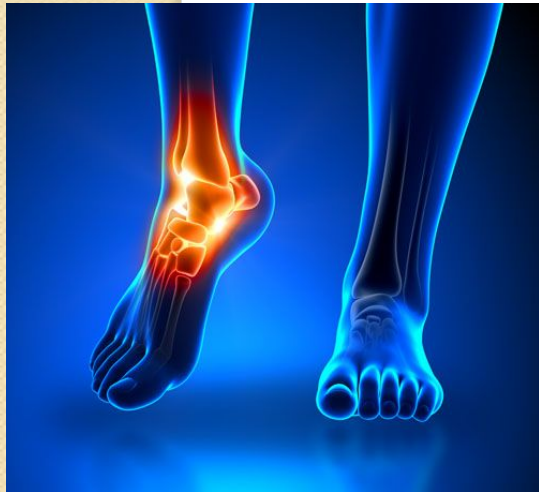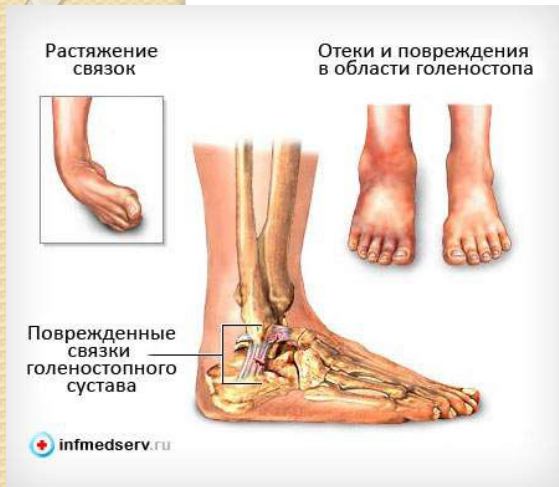# Классификация повреждений связок голеностопного сустава

- Выделяют три типа повреждений связочного аппарата голеностопного сустава:

1. Разрыв отдельных волокон. В быту такое повреждение обычно называют растяжением связок голеностопного сустава, однако, это название не соответствует действительному положению вещей, поскольку связки совершенно неэластичны и не могут растягиваться.
2. Надрыв связок голеностопного сустава. Разрывается значительная часть волокон, но связки при этом продолжают выполнять свою поддерживающую функцию.
3. Полный разрыв связок голеностопного сустава или их отрыв от места прикрепления.

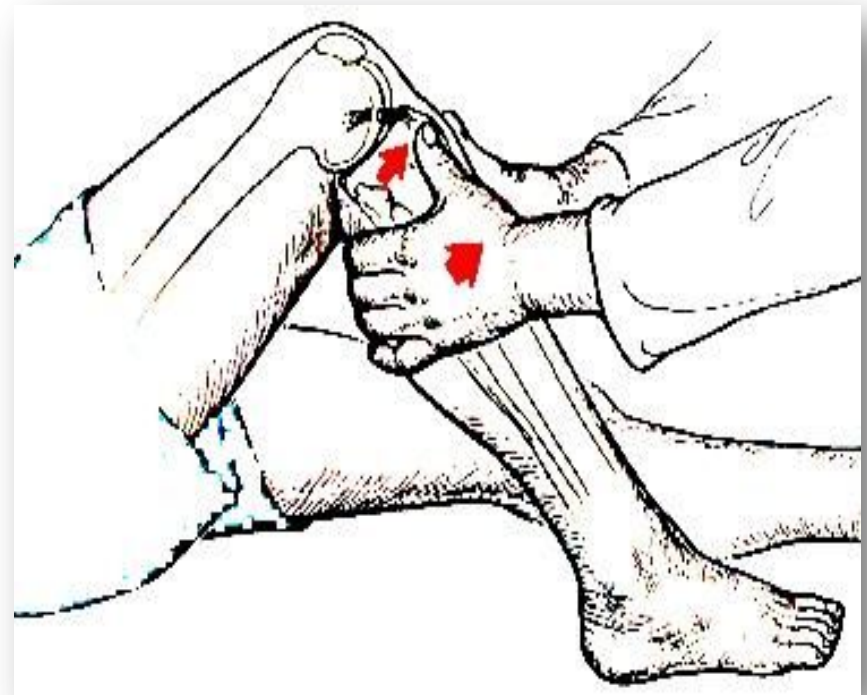
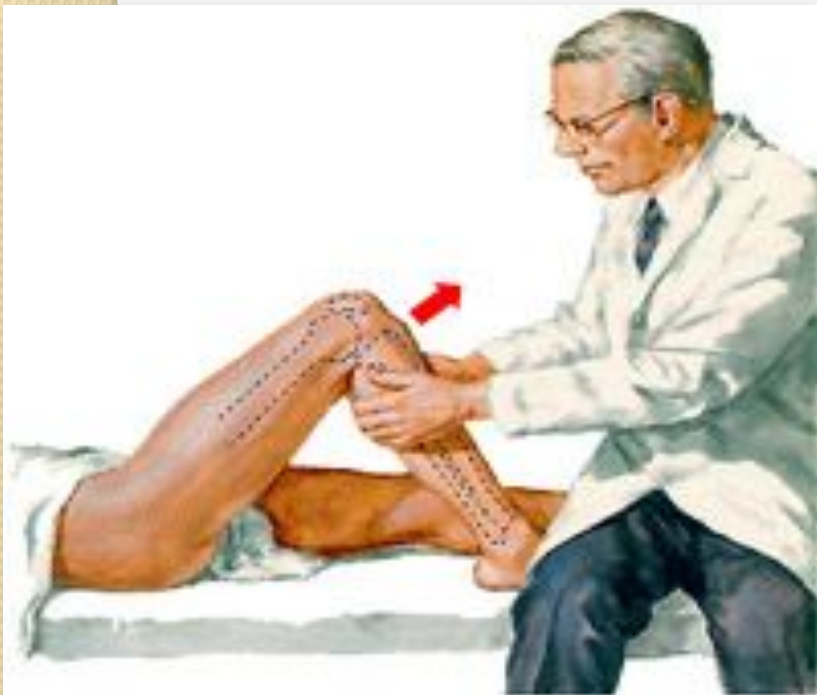

# Диагностика



- Боли при ходьбе.
- Визуально выявляется припухлость и кровоподтек в области повреждения.
- Пальпация травмированных связок болезненна.
- Возможен гемартроз.
- При растяжении связок голеностопного сустава отек локальный, пострадавший испытывает боли, но сохраняет способность ходить.
- При надрыве связок голеностопного сустава отек распространяется на наружную и переднюю поверхность стопы. Ходьба затруднена из-за боли.
- Полный разрыв связок голеностопного сустава сопровождается гемартрозом, выраженным отеком, кровоподтеками, распространяющимися на тыльную и подошвенную поверхность стопы. Ходьба резко затруднена, иногда – невозможна из-за боли.

- Несостоятельность связок подтверждается положительным симптомом «выдвижного ящика», для проверки которого врач одной рукой держит голень пациента, а другой – смещает стопу. При разрыве передней порции боковых связок стопа смещается кпереди. При разрыве боковых связок отмечается увеличение боковой подвижности стопы. Исследование проводится травматологом в сравнении со здоровым суставом.



# Лечение

- Лечение первой и второй степени повреждения связок голеностопного сустава проводится амбулаторно.
- Пациенту с растяжением связок голеностопного сустава рекомендуют накладывать на сустав тугую восьмиобразную повязку. В первые двое суток с момента травмы к месту повреждения прикладывают холод, а затем – тепло. Со 2-3 дня назначают физиолечение (массаж, аппликации озокерита и парафина, переменное магнитное поле). Больному разрешают ходить.
- При растяжениях связок голеностопного сустава трудоспособность восстанавливается в срок от 7 до 14 дней.
- При надрывах связок голеностопного сустава на голень больного накладывают гипсовую лонгету сроком на 10 дней. Физиолечение назначают со 2-3 дня с момента травмы. На время лечения гипс снимают. Трудоспособность восстанавливается примерно через 3 недели.
- Больных с полным разрывом связок голеностопного сустава госпитализируют в отделение травматологии. При выраженном болевом синдроме вводят 1-2% новокаин в область повреждения. При гемартрозе выполняют пункцию для удаления крови и введения в сустав 10-15 мл новокаина. На ногу накладывают гипсовую лонгету сроком на 2-3 недели. Назначают УВЧ на область травмы.
- Для улучшения питания поврежденной области пациенту с первых дней рекомендуют двигать пальцами стопы, напрягать мышцы голени, сгибать и разгибать коленный сустав. После снятия повязки назначают ЛФК, массаж и теплые лечебные ванны. В течение двух месяцев с момента повреждения показано ношение тугой повязки для полного восстановления связки и предупреждения ее повторных разрывов в месте заживления

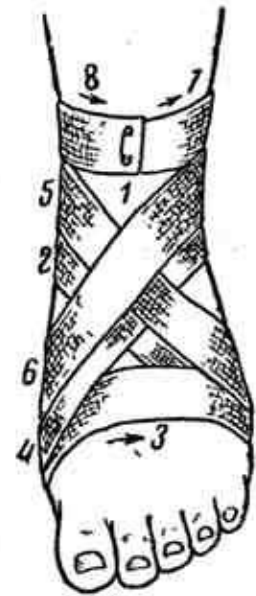
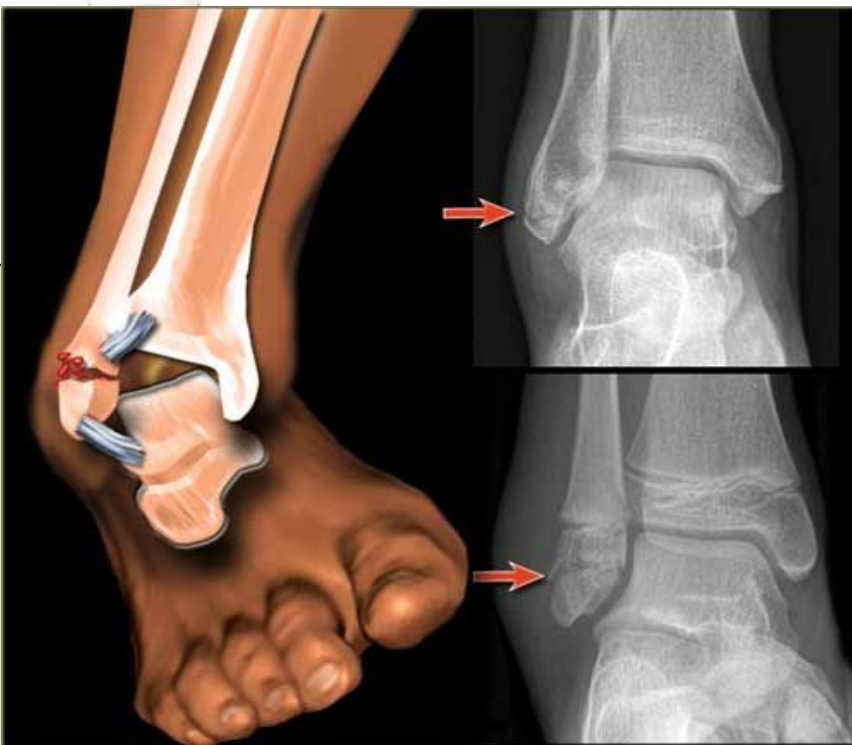
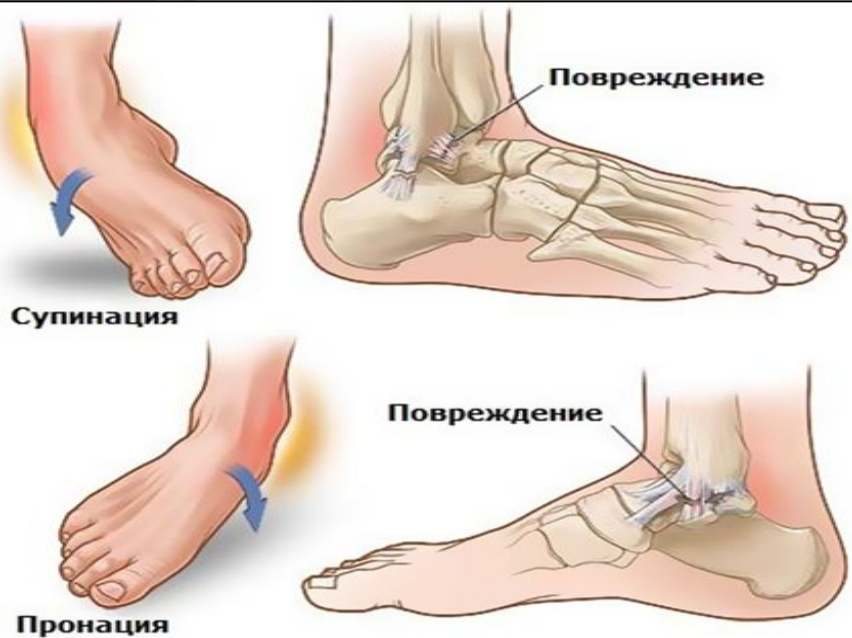
Рис. 3. Восьмиобразная повязка на голеностопный сустав.



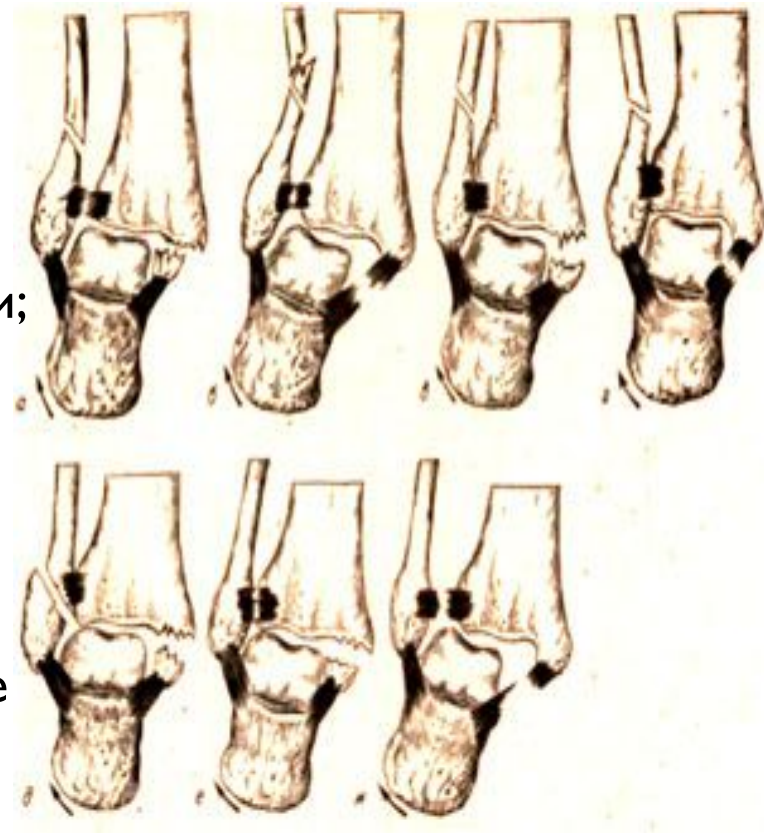
# Перелом лодыжек

- Это повреждение редко встречается при прямом механизме травмы. При непрямом механизме травмы повреждения сустава происходят от форсированных поворотов стопы, приведения или отведения ее и вертикальной нагрузки.
- Чаще всего перелом лодыжек происходит при «подворачивании» стопы кнаружи. При этом стопа находится в положении пронации (поворот стопы вниз), абдукции (отведения) и эверсии (поворот кнаружи). Однако основным элементом этого механизма травмы является пронация. Поэтому повреждения такого типа называют пронационными переломами.



## Пронационный перелом содержит все основные компоненты:

- 1) перелом внутренней лодыжки или разрыв дельтовидной связки;
  - 2) перелом малоберцовой кости в нижней трети;
  - 3) разрыв дистального межберцового синдесмоза;
  - 4) подвывих или вывих стопы кнаружи называется классическим переломом Дюпюитрена.
- Если пронационный перелом содержит не все перечисленные компоненты, его называют переломом типа Дюпюитрена, или «незавершенным» пронационным переломом.
  - Вариантом пронационного повреждения является разрыв межберцового синдесмоза и дельтовидной связки. Следует помнить, что при этом механизме разрыв синдесмоза без разрыва дельтовидной связки или перелома внутренней лодыжки невозможен.



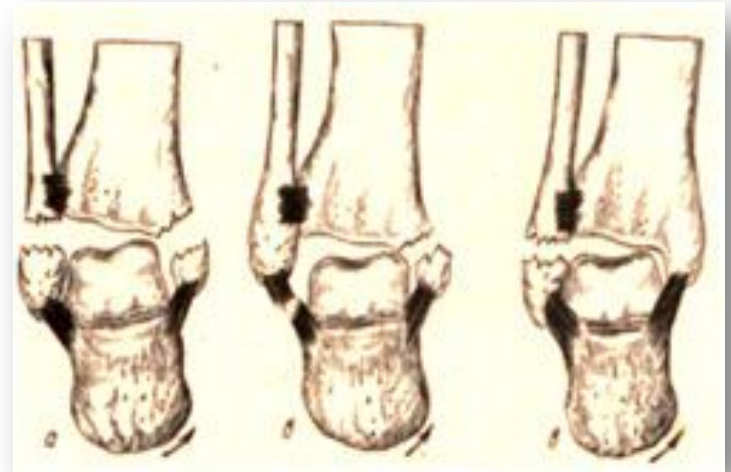
- Пронационные переломы лодыжек. а.- классический перелом Дюпюитрена («завершенный» пронационный перелом); в — ж — повреждение типа Дюпюитрена («незавершенные» пронационные переломы).

- Форсированное «подворачивание» стопы кнутри приводит к возникновению так называемого **супинационного перелома**.

Это повреждение — обратное по механизму пронационному перелому.

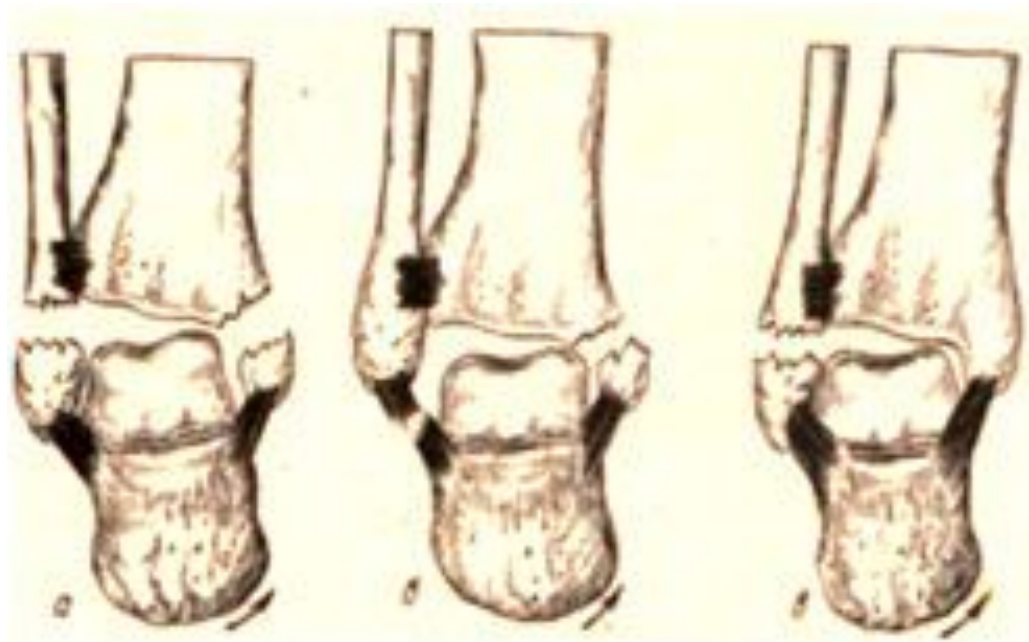
- Резкая супинация заднего отдела стопы приводит к натяжению пяточно-малоберцовой связки и к разрыву ее или отрывному перелому наружной лодыжки. Линия перелома проходит в поперечном направлении.

- Дальнейшее воздействие травмирующей силы вызывает **косовертикальный перелом** внутренней лодыжки и большеберцовой кости, обусловленный давлением таранной костью. Стопа смещается кнутри. Наступает внутренний подвывих или вывих ее.

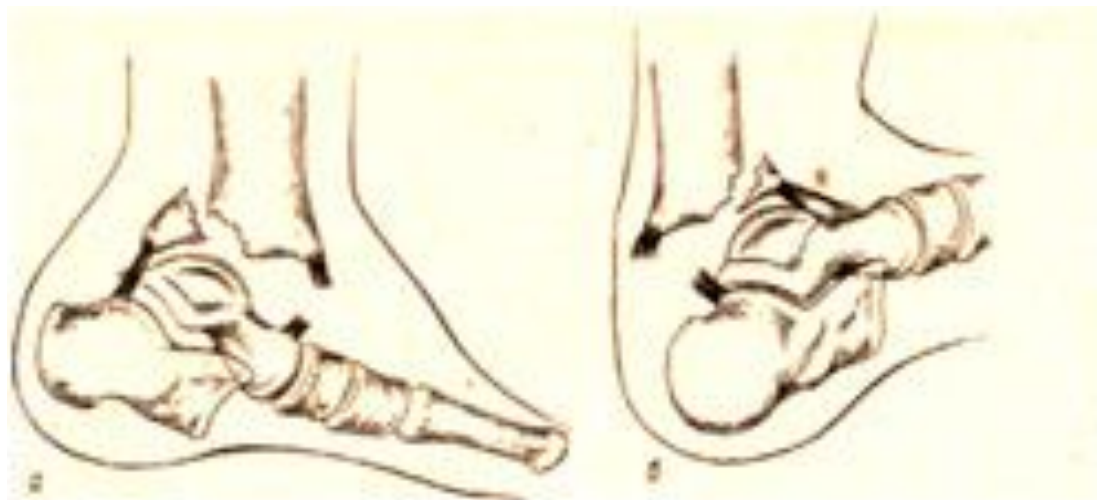


Супинационные переломы лодыжек. а, б — «завершенный» супинационный перелом; в — «незавершенный» супинационный перелом.

- «Завершенный» супинационный перелом включает:
- 1) отрывной перелом наружной лодыжки или его эквивалент — разрыв наружных боковых связок голеностопного сустава;
- 2) косой перелом внутреннего края большеберцовой кости;
- 3) подвывих или вывих стопы кнутри.



- Если пронация или супинация стопы сочетается с форсированным подошвенным или тыльным сгибанием стопы, происходит дополнительное повреждение — перелом заднего или переднего края большеберцовой кости — **перелом Потта — Десто**, который может сопровождаться подвывихом или вывихом стопы соответственно кзади или кпереди (рис. 244).

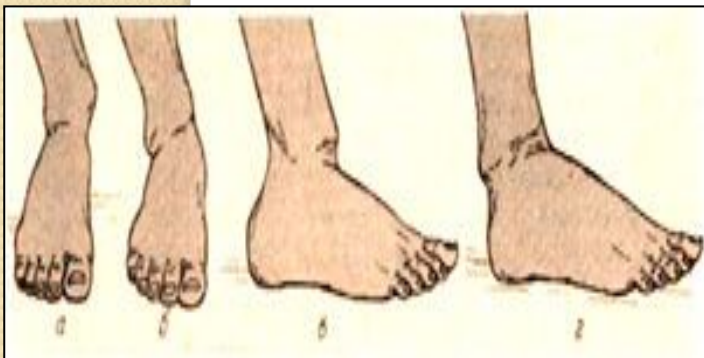


Перелом Потта—Десто. а — перелом заднего края большеберцовой кости с вывихом стопы кзади;, б — перелом переднего края большеберцовой кости с подвывихом стопы кпереди.

- Ротационный механизм травмы приводит последовательно к следующим повреждениям: винтообразный перелом малоберцовой кости на любом уровне (чаще в области лодыжки), разрыв межберцового сочленения, перелом внутренней лодыжки.
- Форсированная вертикальная нагрузка может привести к оскольча-тому перелому дистального метафиза большеберцовой кости и перелому малоберцовой кости в нижней трети.
- Переломы лодыжек, сопровождающиеся подвывихом или вывихом стопы, называются переломовывихами.
- Таким образом, при непрямом механизме травмы возможны как изолированные переломы лодыжек, так и различные сочетания переломов и переломовывихов в голеностопном суставе. По направлению линии перелома и смещению стопы можно судить о механизме травмы.

# Диагностика

- Боль в области голеностопного сустава.
- Область голеностопного сустава отечна.
- При пронационном переломовывихе стопа отклонена кнаружи и находится в вальгусном положении. Кожа над дистальным отделом большеберцовой кости натянута. Под ней пальпируется, острый край отломка большеберцовой кости (рис. 245, а)-
- При супинационном переломовывихе стопа смещена кнутри и находится в варусном положении (рис. 245, б).
- Для переломовывиха Потта — Десто с переломом заднего края большеберцовой кости характерно положение стопы в подошвенном сгибании. Передний отдел стопы укорочен. В области голеностопного сустава легко пальпируется свободный передний край большеберцовой кости (рис. 245, в).
- При переломе переднего края большеберцовой кости с вывихом стопы кпереди определяется удлинение переднего отдела стопы. Резкая болезненность при пальпации переднего края большеберцовой кости в области голеностопного сустава. Стопа находится в положении тыльного сгибания (рис. 245, г).
- Сочетание вывиха стопы кнаружи или кнутри с вывихом кзади или кпереди приводит к соответствующей комбинации деформаций в области голеностопного сустава.



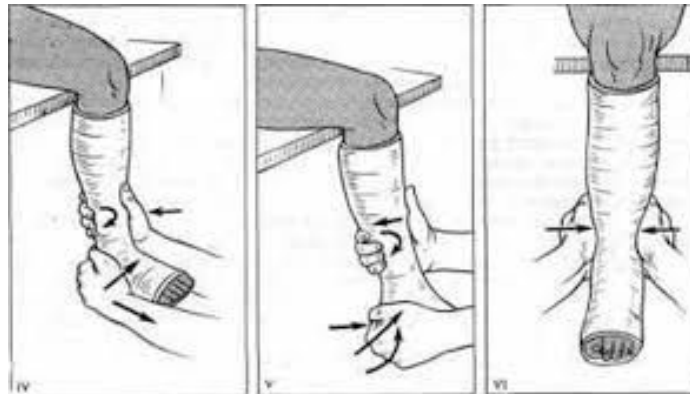
Деформация ноги при переломовывихе в голеностопном суставе. а — при пронационном переломе; б — при супинационном переломе; в — при переломе заднего края большеберцовой кости; г — при переломе переднего края большеберцовой кости.

- При отсутствии вывиха стопы поставить диагноз сложнее. Но и здесь максимальная болезненность определяется проксимальнее верхушек лодыжек соответственно месту перелома, а при разрыве дистального межберцового синдесмоза — спереди между берцовыми костями над щелью сустава. Боковые движения в голеностопном суставе более болезненны, чем осевая нагрузка. Сближающая нагрузка на берцовые кости в области голени вызывает боль, иррадиирующую в область перелома. При этом в случае полного разрыва дистального межберцового синдесмоза появляется ощущение пружинящего сопротивления.
- Наиболее информативным является рентгенологическое исследование. Обязательным является производство рентгенограмм в двух стандартных проекциях: переднезадней и боковой. Наибольшие трудности представляет рентгенологическая трактовка разрыва межберцового синдесмоза. В норме на переднезадней рентгенограмме малоберцовая кость на уровне синдесмоза на  $2/3$  или на  $1/2$  перекрыта тенью большеберцовой кости. Если она свободна от тени большеберцовой кости на большем протяжении, говорят о частичном разрыве синдесмоза. Если тени берцовых костей не перекрывают друг друга, имеется полный разрыв межберцового сочленения. Более точная информация получается при рентгенографии в косой проекции с ротацией голени кнутри на  $20^\circ$ . Для сравнения используют симметричные рентгенограммы здоровой стороны.



# Лечение

- При переломе без смещения показано лечение консервативным методом. Для лечения перелома лодыжки первым делом на повреждённую стопу и голень накладывают лонгету (бандаж), фиксирующуюся поверх бинтом.
- Бинтовать ногу следует сверху вниз, причем на две трети накладывают последующую ткань на предыдущую.
- На всех уровнях бинтования необходимо обеспечивать одинаковую толщину, при этом следует учесть, что на пальцах бинтование необходимо начинать в обратную сторону и снизу вверх.
- Особое внимание следует уделить бинтованию в области лодыжек, ахиллова сухожилия, свода стопы, а также в районе пятки.
- Через несколько дней к повязке прикрепляются металлические стремена. Нужно не забывать, что использование гипса при переломе лодыжки крайне важно для скорейшего выздоровления, а наступать на ногу сломанную ногу разрешается только после полного застывания гипса.
- Гипсовую повязку снимают где-то через полтора месяца. Срок зависит от скорости заживления и от возраста больного, потому что пожилым людям обычно требуется больше времени для сращения костей.
- После выздоровления делают контрольный снимок и назначают реабилитацию, в которую входит массаж, лечебная физкультура и другие мероприятия, направленные на выздоровление, которое полностью наступает через два месяца.



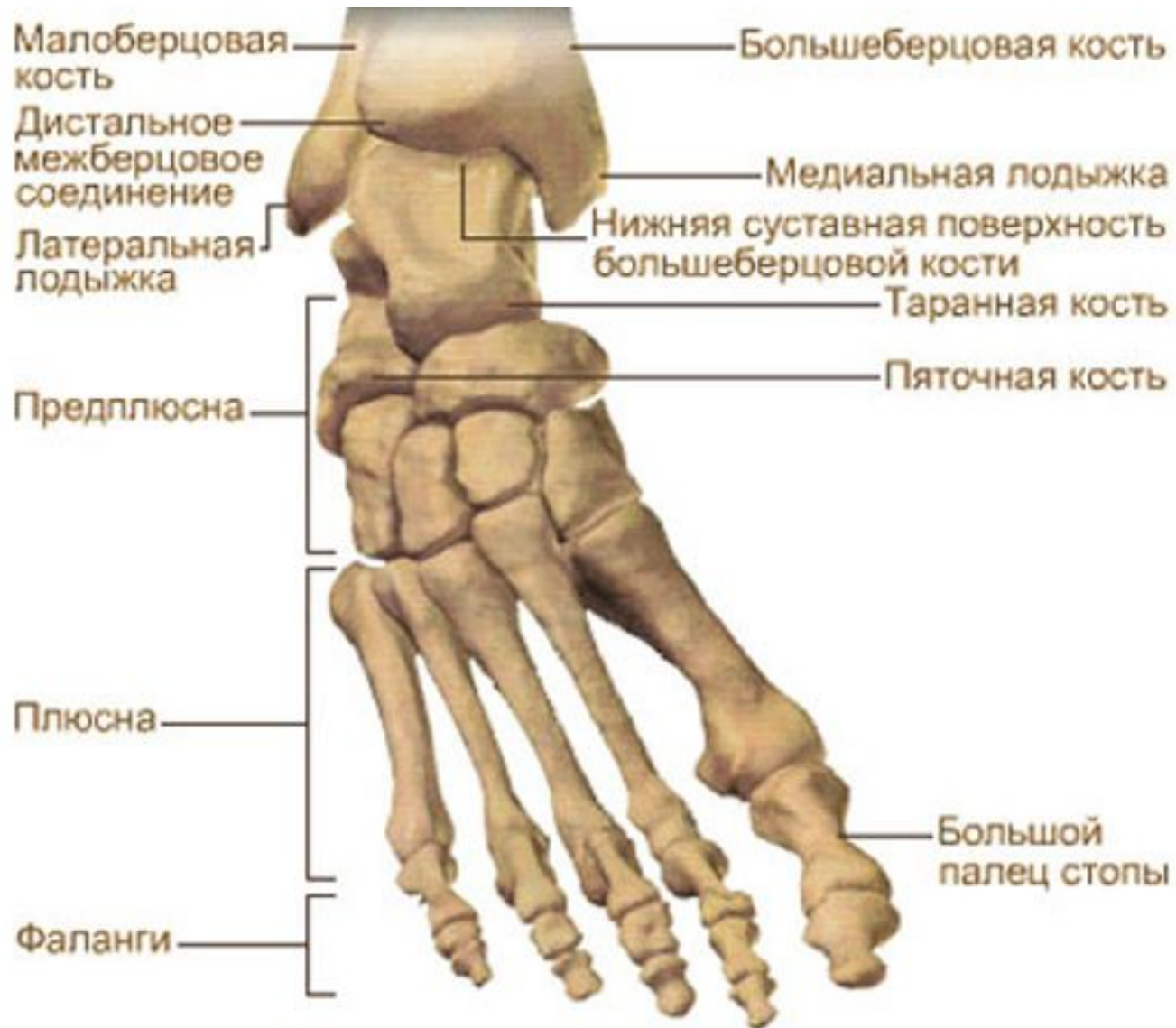
## ● **Перелом лодыжки со смещением**

- Симптомы при переломе лодыжки со смещением типичны для всех переломов костей со смещением. У больного возникает резкая боль во время движения повреждённой конечностью, а также он не может встать на повреждённую ногу.
- При этом через несколько часов после травмы возникает гематома, отёк, при визуальном осмотре заметно, что голень непривычно вывернута, а при пальпации можно почувствовать движение осколков костей.

## ● **Лечение перелома со смещением**

- Если возможно консервативное лечение, то необходимо точное восстановление соотношения элементов голеностопа. Также необходима их фиксация при помощи гипса.
- Первым делом необходимо применить местный наркоз, а через тридцать минут после введения осуществить вправление(репозицию) костей и отломков.
- После этого проводят те же процедуры, что и при переломе без смещения, однако с учётом того, что, возможно, во время заживления и восстановления может случиться повторное смещение кости. Поэтому весь процесс сращивания должен контролироваться при помощи промежуточного рентгена. После окончательного заживления проводят контрольный рентген, а если кости сместились, то ногу опять вправляют, а затем фиксируют в специальный аппарат для иммобилизации.
- При открытом переломе лодыжки операция просто необходима. При таком типе переломов чаще всего стопа слегка вывихнута в ту или иную сторону.

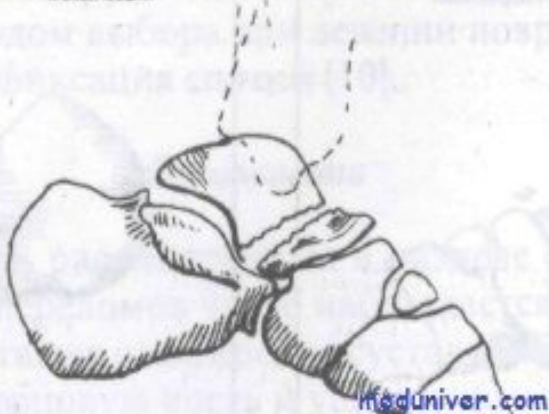
# Строение стопы и таранной кости



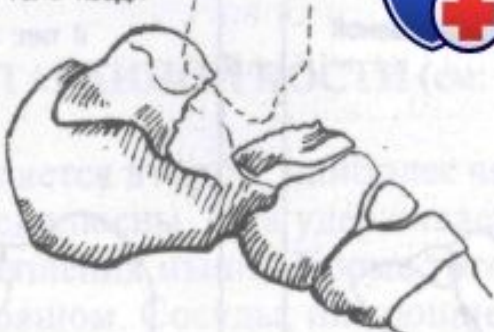# Перелом и вывих таранной кости

Класс В: переломовывих

Перелом шейки с подтаранным вывихом



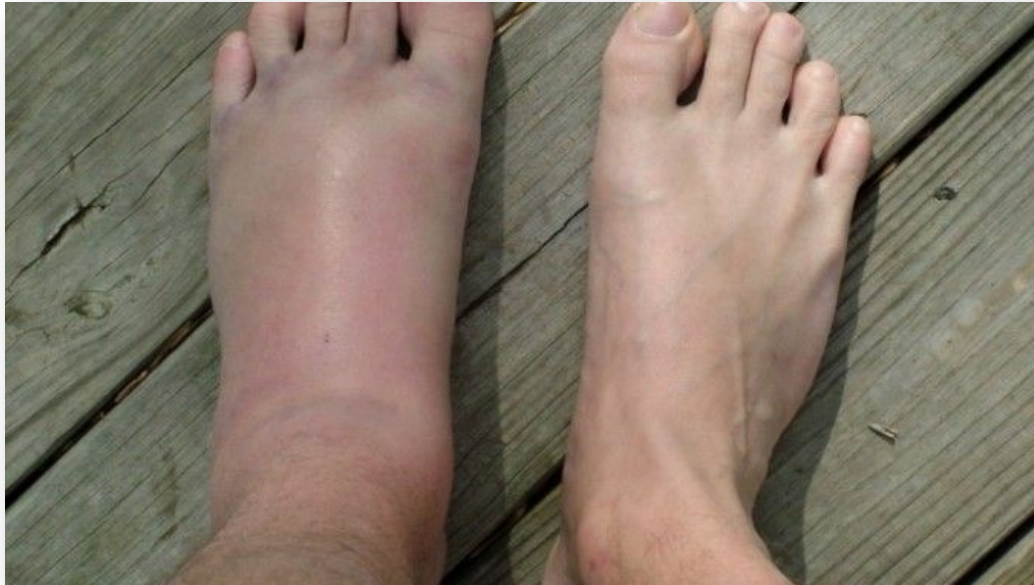Перелом шейки с вывихом тела кзади



- Типичные механизмы перелома:
- Падение или прыжок с высоты с опорой на пятки. При этом таранная кость оказывается между большеберцовой и пяточной костями, как между молотом и наковальней. Происходит так называемый компрессионный, нередко оскольчатый перелом таранной кости.
- Чрезмерно интенсивное тыльное сгибание стопы. Происходит создание эффекта рычага и как следствие перелом шейки таранной кости.
- Тыльное сгибание с одновременным подворачиванием стопы. Ломается наружный отросток.
- Наиболее частые ситуации, в которых происходит данная травма – занятия спортом и ДТП (мотоциклетные травмы).

# Симптомы


- **Боль.** Локализуется в области голеностопного сустава. В зависимости от того, какой именно отдел кости поврежден, болезненность может быть сзади (по ходу ахиллова сухожилия) или спереди (тыл стопы). Характерно усиление боли при движении большого пальца.
- **Отек мягких тканей.** В основном локализуется на тыльной поверхности стопы. Может достигать значительной выраженности и приводить к резкому увеличению стопы в объеме. При этом симптомы похожи на маршевый перелом плюсневой кости.
- **Нарушение функции.** При попытке опереться на конечность или произвести движение в голеностопном суставе возникает резкая боль, ограничивая данное движение или делая его полностью невозможным.
- **Деформация.** Происходит за счет отека или при переломе таранной кости со смещением. Диагностировать перелом таранной кости на основании только данных осмотра и пальпации трудно даже опытному травматологу, поскольку сходная картина бывает при переломах близлежащих костей стопы и ушибах мягких тканей. Ясность вносит рентгенография. При подозрении на внутрисуставной перелом показана компьютерная томография.



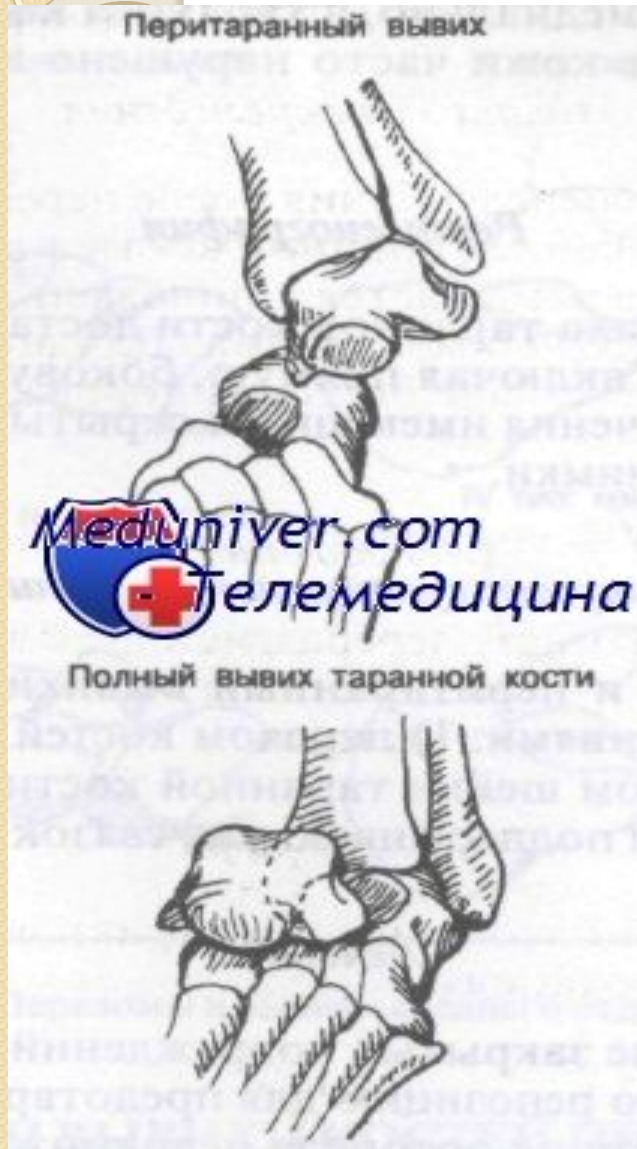# Лечение

- Консервативное лечение
- При отсутствии смещения после местной анестезии производится иммобилизацией гипсовой повязкой-сапожком. Срок фиксации составляет до двух месяцев.
- Если произошел оскольчатый перелом или смещение отломков, предварительно производится ручная репозиция, а иммобилизация увеличивается до четырех месяцев.
- Во время ношения повязки пациент можно ходить с костылями без опоры на больную конечность.

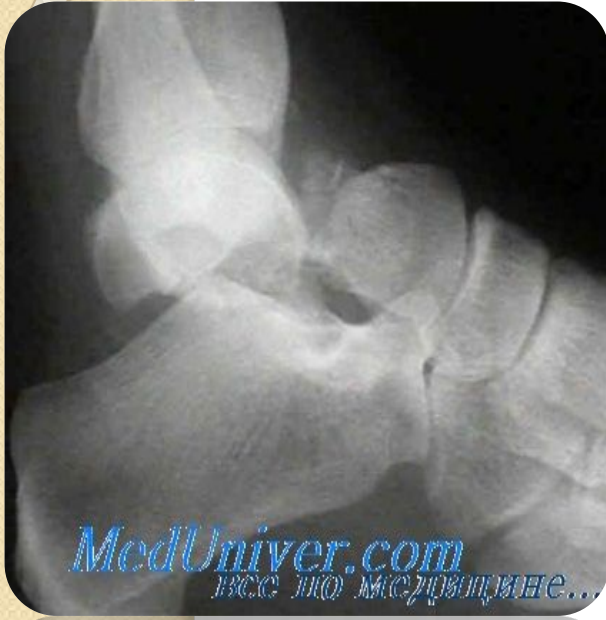- Лечение перелома таранной кости зависит от области и степени повреждения..



# Вывихи таранной кости



1. полный вывих таранной кости
  2. перитаранный вывих.
- При полном вывихе таранной кости последняя полностью вывихнута из вилки голеностопного сустава и ротирована так, что нижняя суставная поверхность обращена назад, а головка таранной кости — медиально.
  - Shepard ввел термин перитаранный вывих, чтобы точнее описать вывих таранной кости из окружающих ее суставов (таранно-ладьевидный и т. д.) и подтаранного сустава. Перитаранные вывихи можно разделить на медиальные и латеральные в зависимости от положения стопы по отношению к дистальному отделу большеберцовой кости. При более распространенном медиальном типе головка таранной кости пальпируется снаружи. Латеральный перитаранный вывих встречается реже; при нем головка таранной кости направлена медиально и обычно доступна пальпации.



- **Перитаранный вывих** возникает при повреждении, сопровождающемся инверсией и подошвенным сгибанием стопы. Поскольку кости стопы смещаются медиально, происходит разрыв таранно-пяточной и таранно-ладьевидной связок. Это повреждение наблюдается у игроков в баскетбол, которые приземляются на подвернутую и согнутую в подошвенную сторону стопу.
- Сильное подошвенное сгибание и инверсия могут привести к разрыву передней, внутренней и наружной связок с отделением таранной кости.
- Таранная кость остается в переднебоковом положении, в то время как остальная часть смещается медиально.
- В анамнезе у больного тяжелая травма с появлением выраженной боли, припухлости и болезненности при пальпации. При медиальном вывихе стопа смещена медиально, а таранная кость пальпируется снаружи. Кровоснабжение кожи часто нарушено из-за давления таранной кости.
- Полный таранный и перитаранный вывихи могут сочетаться со следующими повреждениями: 1) перелом костей предплюсны; 2) перелом лодыжек; 3) перелом шейки таранной кости; 4) разрыв связок голеностопного сустава и поддерживающих связок предплюсны.



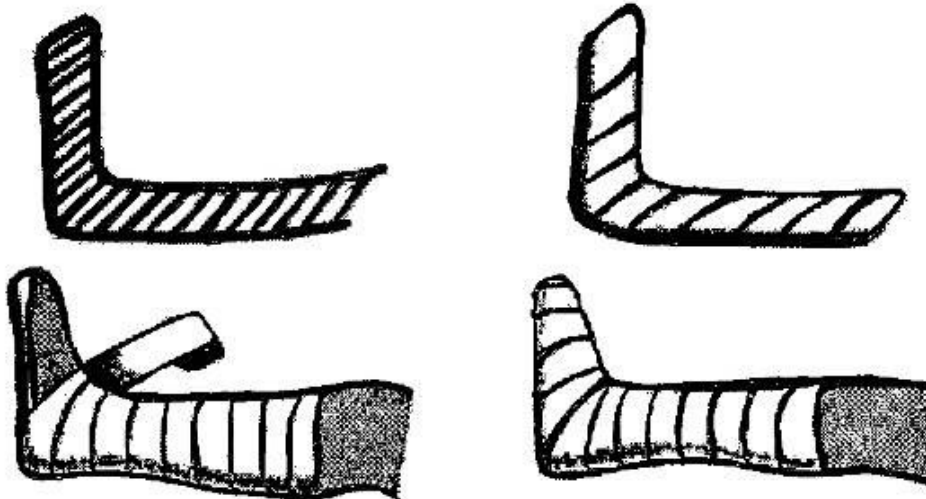
# Лечение

- При медиальном вывихе сначала следует произвести сильную, но плавную тракцию в сторону подошвенного сгибания и приведение, следом за которыми на головку таранной кости оказывают давление, одновременно отводя передний отдел стопы. При безуспешности показана открытая репозиция.
- Латеральные вывихи можно репонировать путем приложения сильной тракции за стопу с последующим приведением ее переднего отдела.
- Открытые вывихи таранной кости вполне обычны. В отделении экстренной помощи не следует репонировать это повреждение. Кожу вокруг раны бреют, рану промывают стерильным физиологическим раствором, сразу же назначают антибиотики и по показаниям противостолбнячный анатоксин. Как и при всех открытых переломах или вывихах репозицию осуществляют в условиях операционной.

# Переломы и вывихи костей стопы

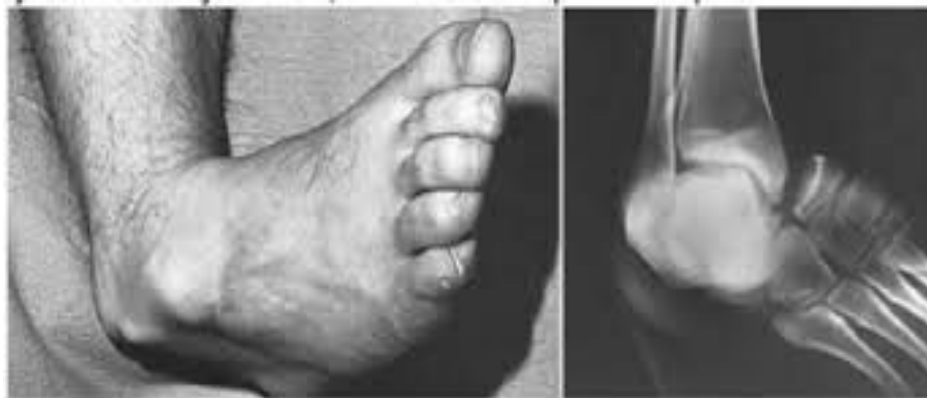## Первая помощь

- При повреждении стопы первая помощь должна включать обезболивание путем применения анальгетиков и наложение транспортной шины до коленного сустава.
- Для иммобилизации могут использоваться лестничные, пластмассовые или надувные шины.
- При открытом повреждении накладывают защитную асептическую повязку. Введение анестетика в место перелома при значительном загрязнении стопы должно быть отложено до поступления больного в стационар.

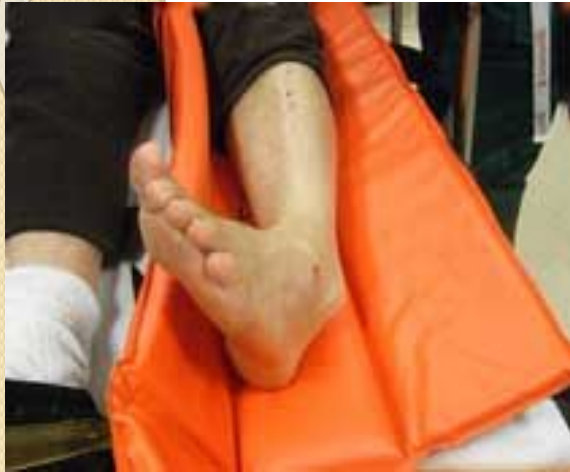

# Подтаранный вывих стопы

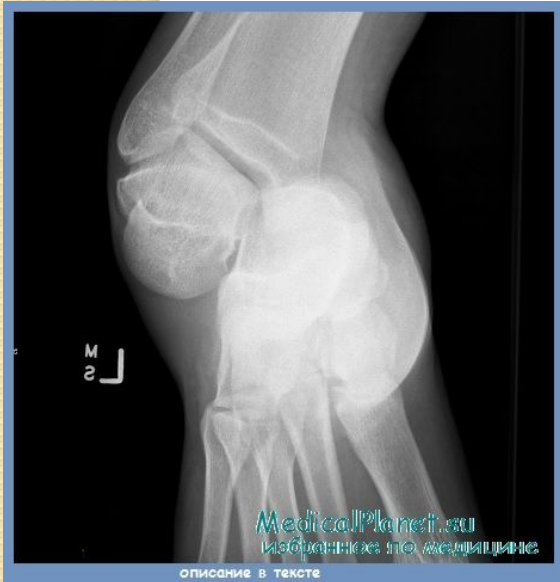- Подтаранный вывих стопы — происходит в таранно-пяточном, таранно-ладьевидном суставах одновременно.
- При подтаранном вывихе стопа может смещаться в различных направлениях: кпереди, кзади, кнутри или кнаружи. Преимущественно наблюдаются сочетанные смещения, чаще кнутри и кзади.
- Механизм подтаранных вывихов, как правило, не прямой. Они могут происходить только под влиянием очень большой силы, которая способна преодолеть сопротивление прочного связочного аппарата. Такая сила развивается при падении с высоты, транспортной травме. При этих обстоятельствах стопа обычно оказывается фиксированной к плоскости опоры, а голень с таранной костью смещается по отношению к пяточной кости.



# Диагностика



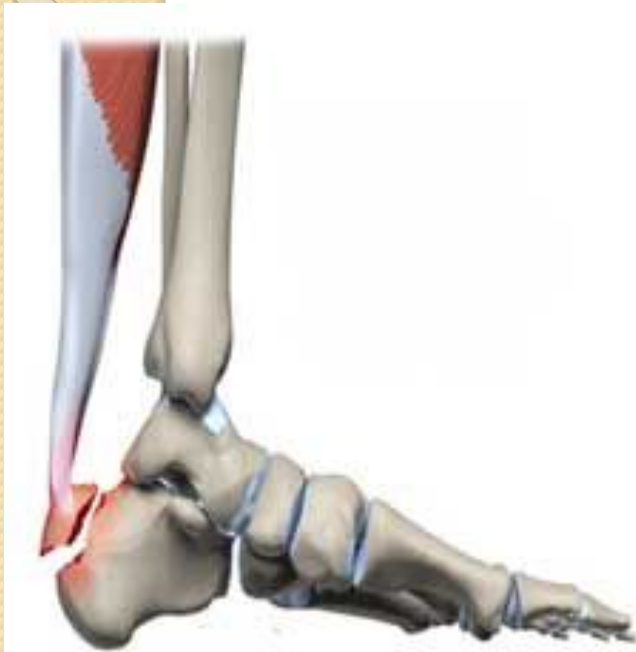- Диагностика основывается на характере деформации.
- При внутреннем виде вывиха стопа смвинута кнутри, находится в положении супинации. Наружная лодыжка резко выпячивается под кожей.
- При наружных вывихах наблюдается картина, противоположная описанной. На тыле стопы удастся прощупать головку таранной кости. В свежих случаях диагностика легче, нежели в застарелых, однако наиболее достоверный диагноз устанавливается на основании обязательной рентгенографии, без чего невозможно исключить наличие переломов.



# Лечение

- Вправление подтаранного вывиха должно производиться безотлагательно, лучше всего под наркозом или внутрикостной анестезией. Оно осуществляется при согнутом колене для расслабления икроножной мышцы. Ассистент фиксирует голень, а хирург осуществляет постепенно возрастающую тягу за стопу и производит ею движения, обратные механизму вывиха.
- После вправления накладывают на 3 недели гипс до колена с хорошо моделированным сводом и ноге придают возвышенное положение. При первых признаках нарастающего отека следует немедленно рассечь всю повязку вдоль, а по ликвидации отека наложить новую гипсовую повязку, в которой разрешается ходить с костылями, постепенно увеличивая нагрузку на оперированную ногу. Через месяц после вправления гипс снимают, заменяют съемной гипсовой шиной, в которой больной ходит до изготовления ортопедической обуви. Одновременно начинают применять массаж, тепловые процедуры и лечебную физкультуру. Полная нагрузка разрешается лишь спустя 2 месяца.
- Если закрытое вправление подтаранного вывиха не удастся, не следует откладывать надолго операцию открытого вправления.
- При выраженном смещении кнаружи или кнутри сухожилия разгибателей, сухожилия *mm. tibialis anterior* и *posterior* могут охватывать головку таранной кости как петля, тем самым препятствовать вправлению. Этим объясняются неудачи закрытого вправления и нецелесообразность чрезмерных, форсированных усилий.
- Техника открытого вправления. Делают передненаружный разрез длиной в 7—8 см, идущий от голеностопа до кубовидной кости. Головку таранной кости освобождают от мягких тканей. Между таранной костью и пяточной костью вводят элеватор, при помощи которого производят вправление. Если имеет место медиальный вывих, помощник одновременно отводит и супинирует стопу; при латеральном смещении стопу приводят и пронируют. После операции накладывают гипс, который сразу же рассекают для предупреждения сдавления от нарастающего отека. Перед началом нагрузки (через 3 недели) накладывают повязку, в которой тщательно моделируют продольный свод стопы.
- Если открытое вправление не удастся, показано применение подтаранного артрореза. Некоторые авторы прибегают к удалению таранной кости.

# Перелом пяточной кости



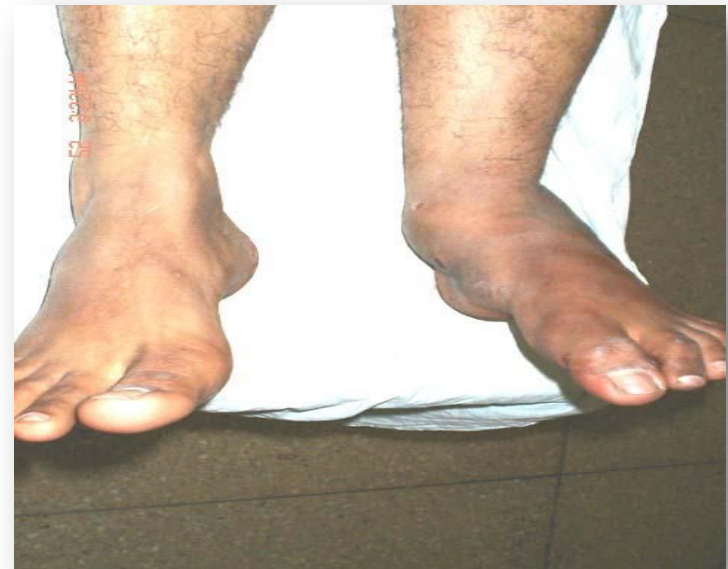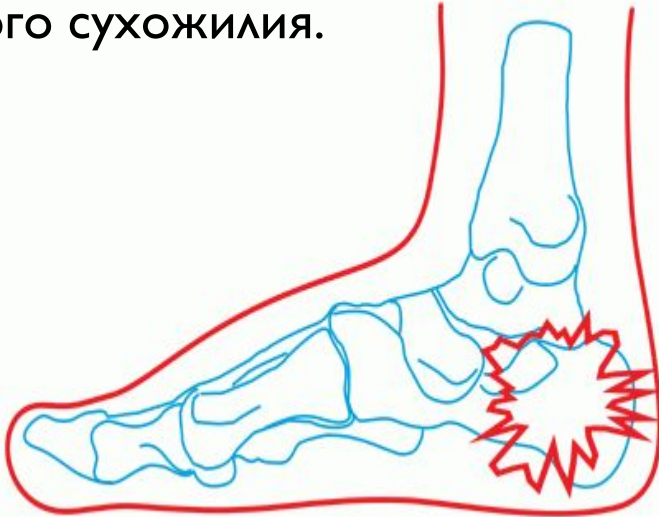
- Перелом пяточной кости является довольно редкой травмой.
- Наиболее часто этот перелом возникает в результате падения человека с большой высоты, при серьезной аварии.

# Симптомы

- При условии, что произошел закрытый перелом, пострадавший начинает испытывать довольно сильную боль, из-за которой не может становиться на поврежденную стопу.

- При получении открытого перелома, ткань будет сильно повреждена, рана кровоточить, а в некоторых случаях в ране возможно наблюдать и осколки сломанной кости.

- Основными признаками получения закрытого перелома является характерное расширение пятки, происходит ее варусная и вальгусная деформация. Непосредственно в области повреждения наблюдается появление сильного отека, есть вероятность образования гематомы. При переломе ходьба будет затруднена, в момент натяжения пяточного сухожилия.



# Лечение

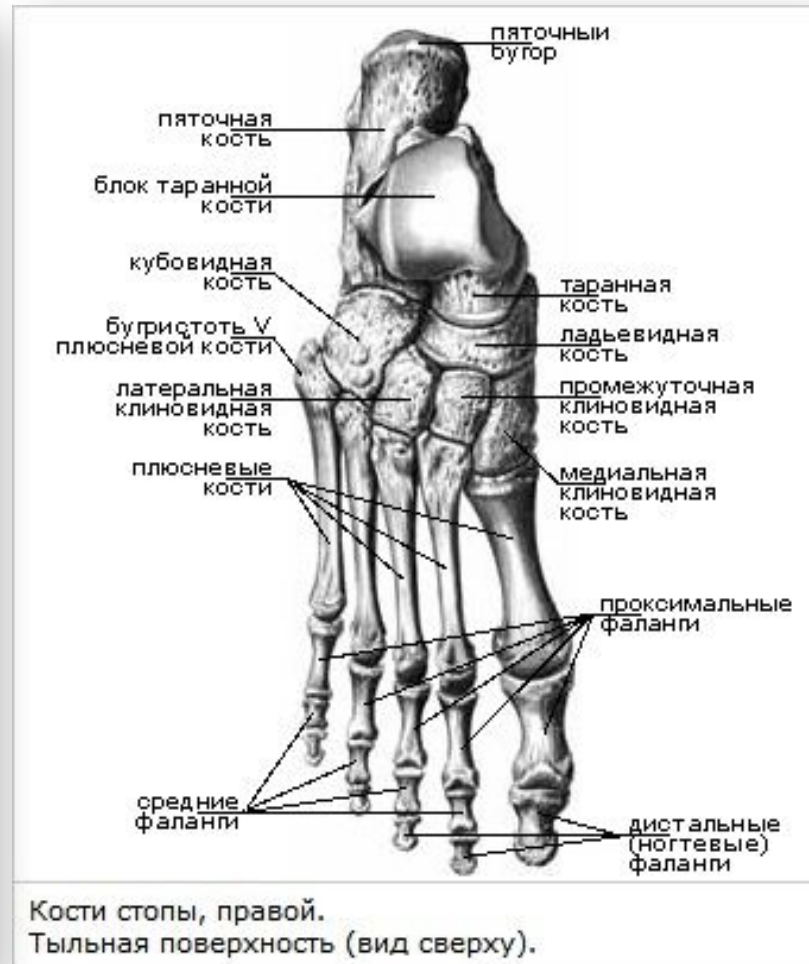
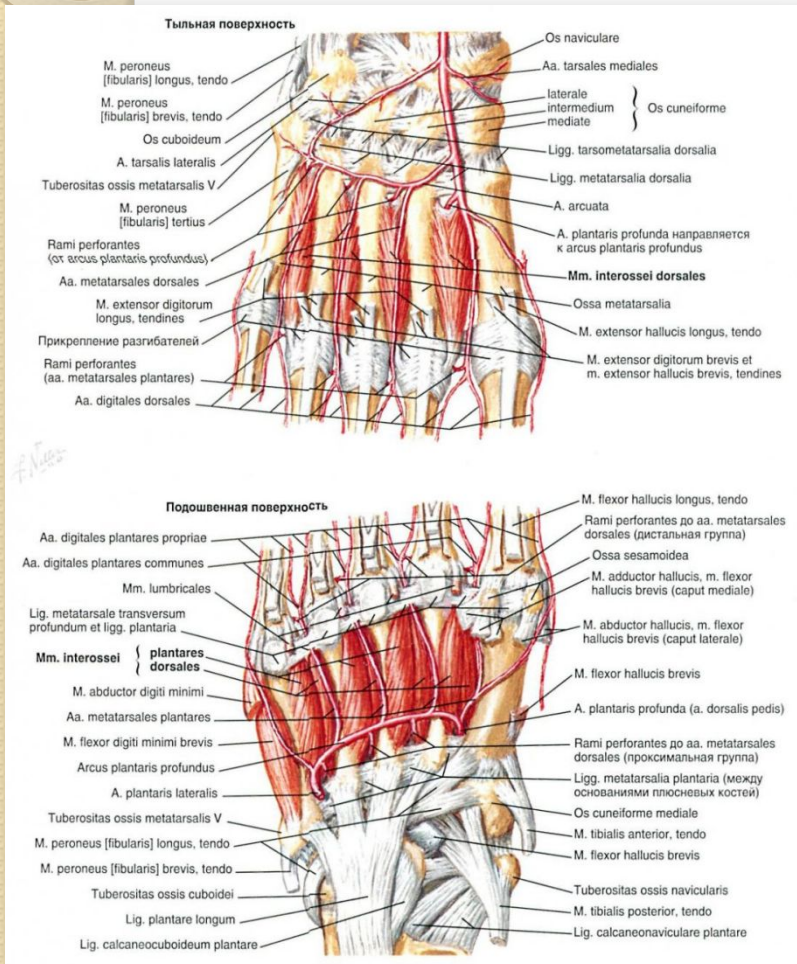
- В том случае, если произошел перелом пяточной кости, который сопровождается смещением, тогда, в обязательном порядке, сначала делается местная анестезия (практически во всех случаях применяется новокаин). Как только будет осуществлено обезболивание, врач при помощи метода ручного вправления на деревянном клине, помещает деформированные фрагменты кости на их прежнее место.
- Если же не будет проводиться репозиция, а на место повреждения просто накладывается гипс, тогда существует большая вероятность того, что начнется процесс развития атрофии мышц голени, при этом в области голеностопного сустава значительно ограничиваются движения.
- При условии, что перелом пяточной кости не сопровождается смещением образовавшихся отломков, в этом случае будет фиксироваться поврежденная конечность вплоть до коленного сустава. Сам пострадавший должен будет ходить при помощи костылей. Не ранее, чем через четыре недели разрешается оказание незначительной нагрузки непосредственно на передний отдел стопы.

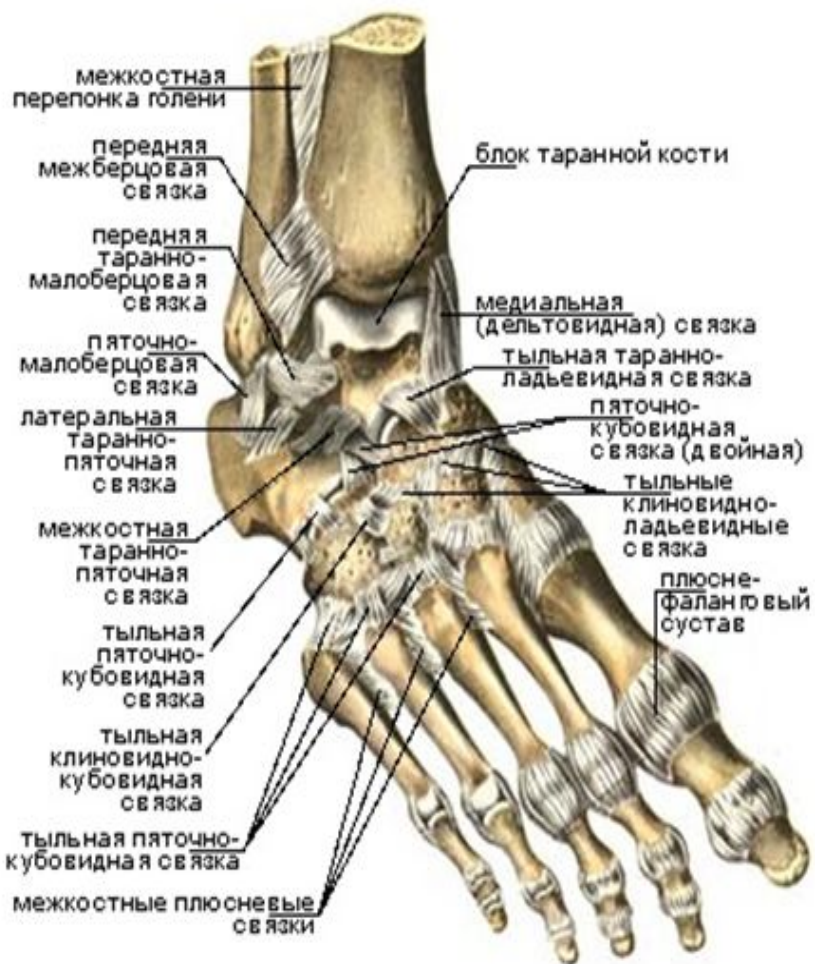




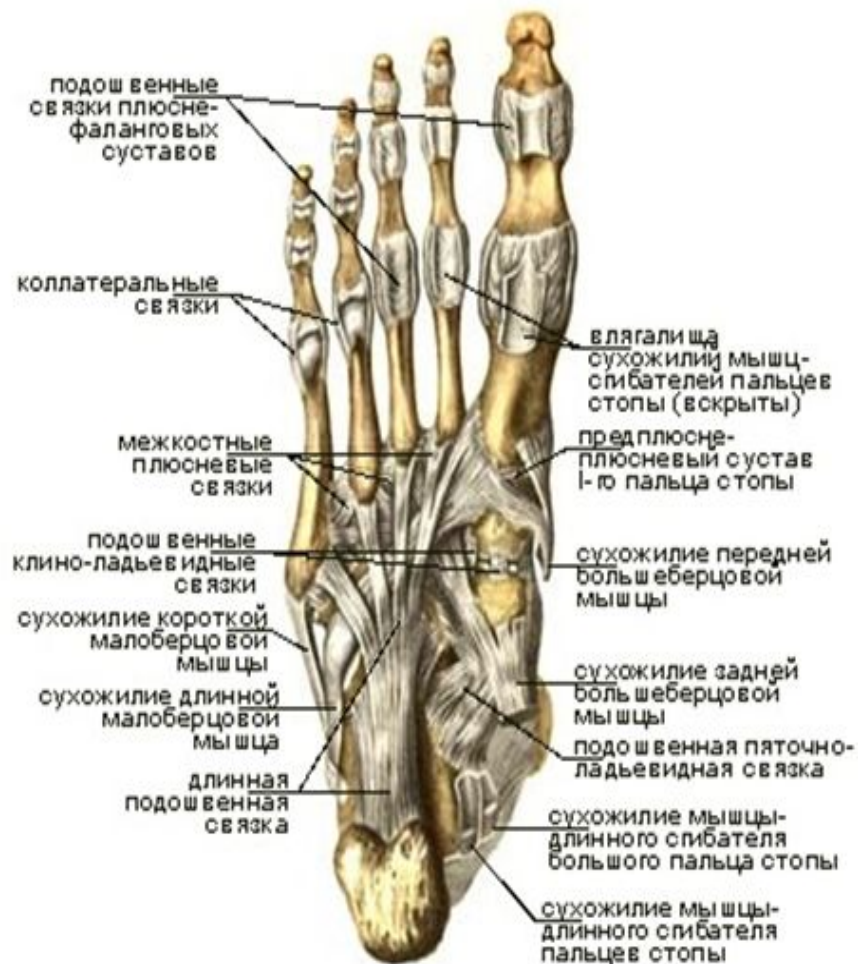
# Перелом костей переднего отдела предплюсны

## ● Анатомия предплюсны





Связки и суставы стопы, правой.  
Тыльная поверхность (вид сверху и справа).

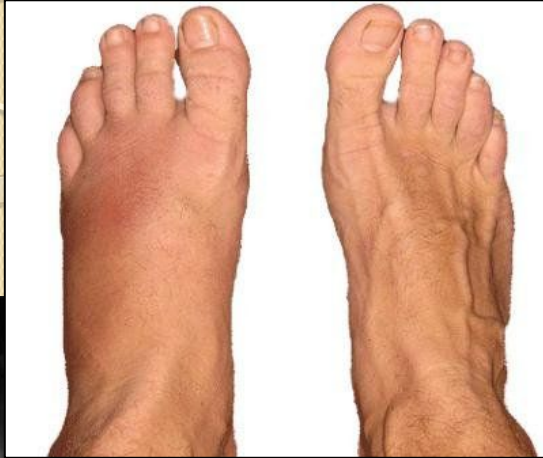

Связки и суставы стопы, правой.  
Подошвенная поверхность (вид снизу).

# Перелом костей переднего отдела предплюсны

- Переломы ладьевидной, кубовидной и клиновидной костей встречаются, как правило, при прямом механизме травмы. Чаще всего это падение тяжелого предмета на тыл стопы.
- Значительное смещение отломков для этой группы переломов нехарактерно. Тем не менее при переломах костей переднего отдела предплюсны заметно нарушается прочность продольного свода стопы, что должно учитываться при лечении, а также определении характера и сроков иммобилизации.

# Клиника



Больные могут ходить, наступая только на пятку.

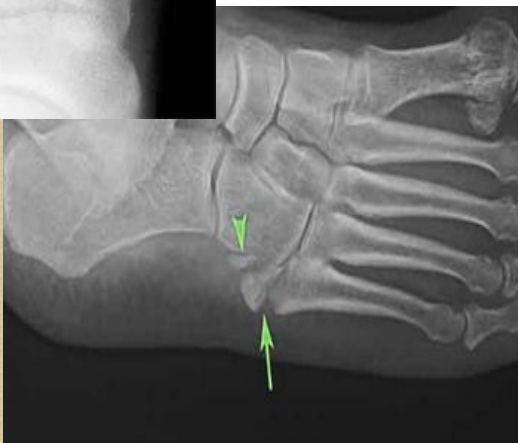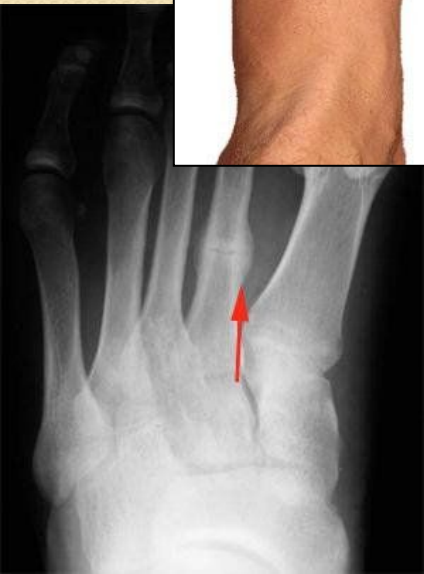В области тыла стопы имеется припухлость.

Максимальная болезненность—над сломанной костью.

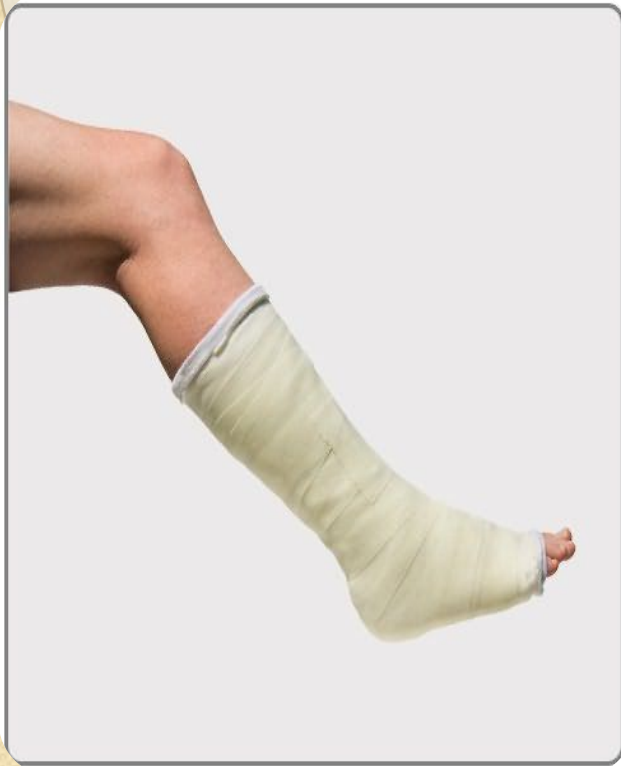Движения стопы, особенно ротационные и боковые, тоже болезненны.

Нагрузка по оси плюсневых костей соответственно проекции сломанной кости вызывает усиление болей.

Окончательный диагноз ставится после анализа рентгенограмм, сдечанных в двух проекциях.



# Лечение

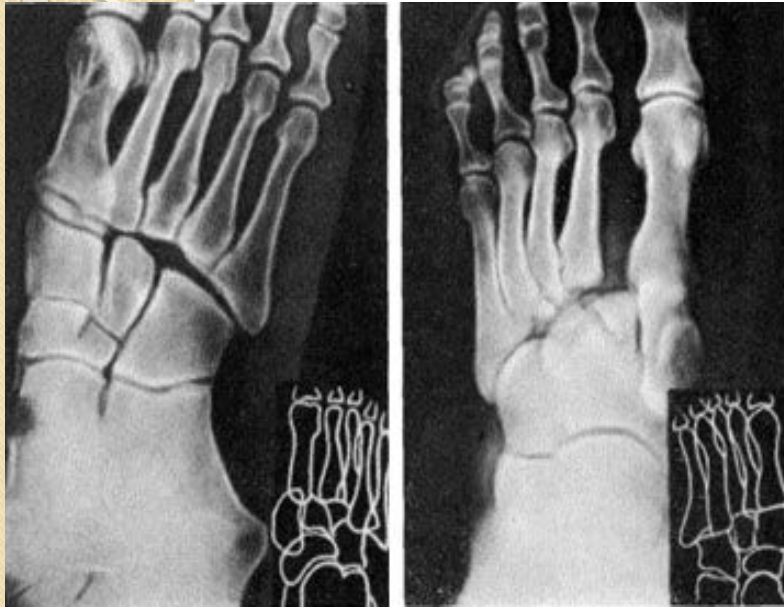


- При переломах без смещения и с незначительным смещением накладывают гипсовую повязку до коленного сустава.
- Так как моделирование свода стопы в гипсовой повязке сопровождается резким усилением болей, необходимо предварительно произвести анестезию перелома 1—2% раствором новокаина.
- Гипсовую повязку снимают через 1—2 мес. Трудоспособность восстанавливается через 2 1/2 — 3 мес.

# Вывих в суставе Лисфранка

- В механогенезе вывихов в суставе Лисфранка превалирует прямое воздействие значительного внешнего насилия. При этом возможны полные вывихи всех плюсневых костей или нескольких, подвывихи, а также вывихи в сочетании с переломами либо плюсневых, либо предплюсневых костей. Чаще всего встречаются изолированные вывихи первой плюсневой кости. В зависимости от механизма и направления силы смещение вывихнутых плюсневых костей возможны кнаружи или кнутри, в подошвенную или тыльную сторону.

# Клиника



Тыльно-наружный вывих в суставе Лисфранка. Рентгенограмма в двух проекциях

- Отчетливо проявляется деформация, которая определяет направление и степень смещения всех плюсневых костей или только первой.
- При наиболее часто встречающихся тыльно-наружных вывихах стопа несколько супинирована, передний отдел расширен и смещен к тылу и наружу. Здесь же определяется ступенеобразный костный выступ, а по внутренней поверхности — западение. Стопа укорочена, своды ее уплощены.
- При изолированных тыльных вывихах, преимущественно первой плюсневой кости, в проекции ее основания на тыле стопы четко определяется костное выпячивание, а проксимальнее от него западение.
- Характер и тяжесть повреждения уточняют рентгенограммы.

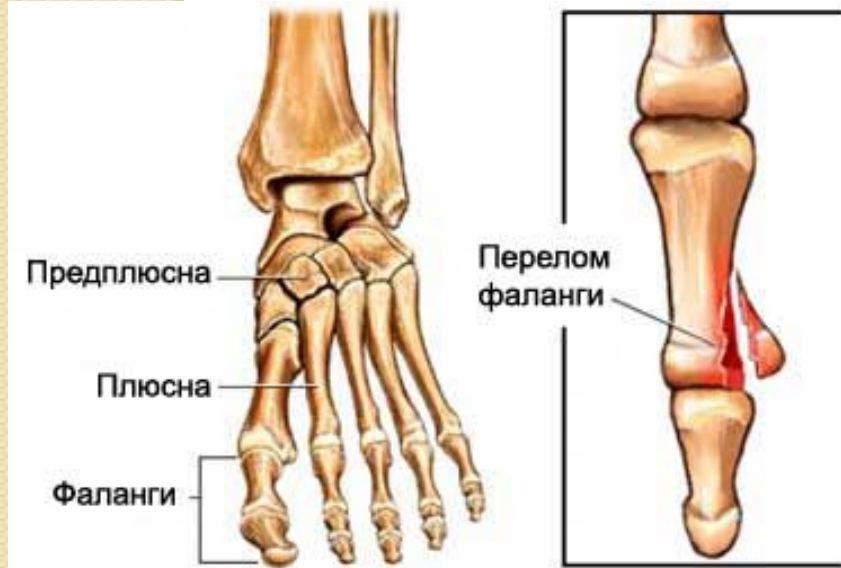# Лечение

- Лечение вывихов в суставе Лисфранка сводится к безотлагательному вправлению при полном обезболивании. Прочно зафиксировав задний отдел стопы и осуществляя постепенную тракцию за ее дистальные отделы в положении легкого подошвенного сгибания, хирург пальцевым давлением на костный тыльный выступ в дистальном направлении сдвигает плюсну кнутри и погружает вывихнутые кости. Для вправления этих вывихов иногда целесообразно использовать систему постоянного вытяжения за пальцы.
- Фиксацию вправленного вывиха осуществляют с помощью гипсовой повязки до коленного сустава сроком на 5—6 нед. Стопа устанавливается в положении умеренной супинации и приведения с тщательным моделированием ее сводов. После снятия гипсовой повязки назначают физиотерапевтические процедуры и лечебную физкультуру, а при ходьбе рекомендуют стельки-супинаторы или ортопедическую обувь на срок не менее 1 года. Трудоспособность обычно восстанавливается к 2—3 мес в зависимости от выполняемой работы.

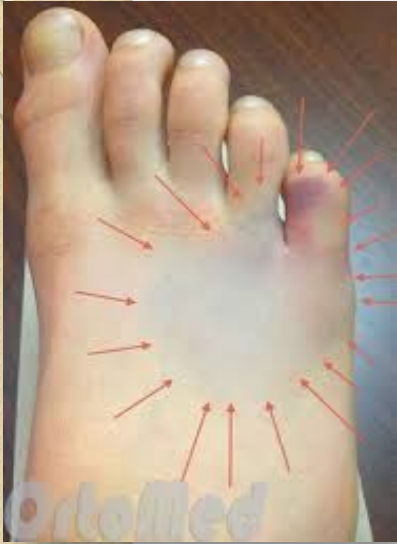

# Перелом плюсневых костей и фаланг пальцев

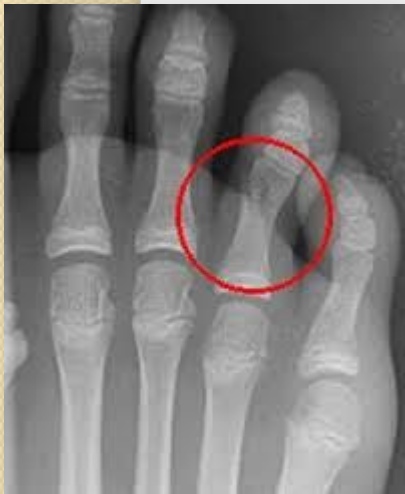- Переломы плюсневых костей и фаланг пальцев наблюдаются главным образом при прямом образе травмы.
- Для изолированных переломов плюсневых костей большое смещение отломков нехарактерно, в то время как множественные переломы часто сопровождаются значительным смещением фрагментов костей.



# Клиника



- Механизм травмы, локальная боль и болезненность, усиливающаяся при осевой нагрузке или потягивании за соответствующий палец, иногда ненормальная подвижность и костная крепитация позволяют заподозрить перелом. Для переломов плюсневых костей характерен симптом Якобсона — усиление болей в месте перелома при надавливании на головку плюсневой кости. Диагностика завершается анализом рентгенограмм.

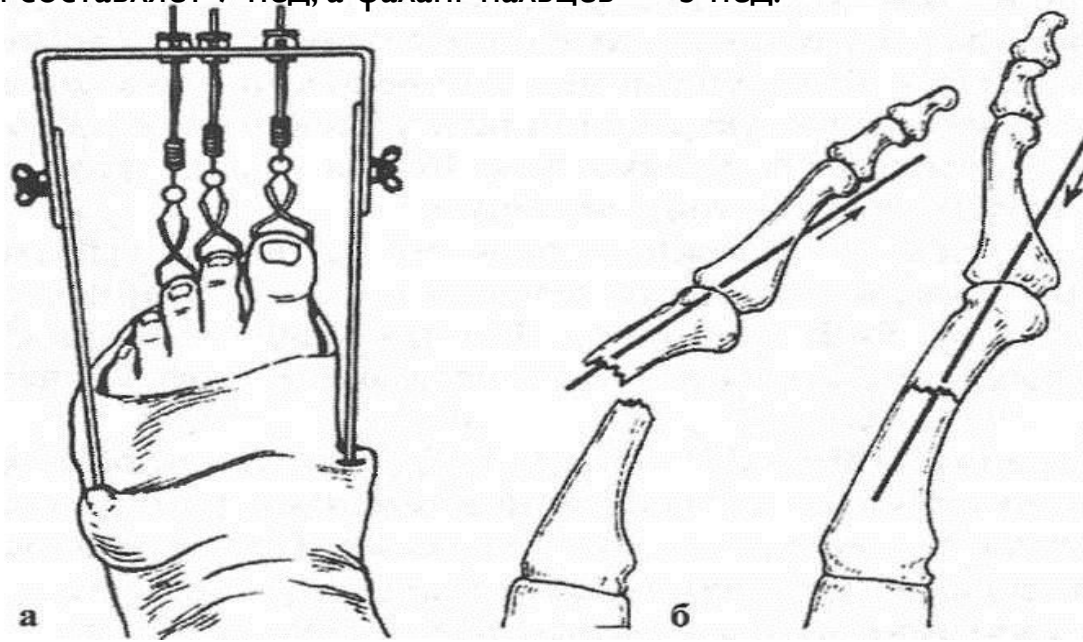


# Лечение

- **Переломы плюсневых костей без смещения** лечат наложением гипсовой повязки до коленного сустава на 4—6 нед. Перед наложением ее производят анестезию перелома 1—2% раствором новокаина. Для лучшего моделирования поперечного и продольного сводов стопы в соответствующих местах укрепляют марлевые пелоты.

- **При переломах фаланг без смещения** бывает достаточно на 1—2 нед наложить на соответствующий палец несколько циркулярных слоев лейкопластыря.

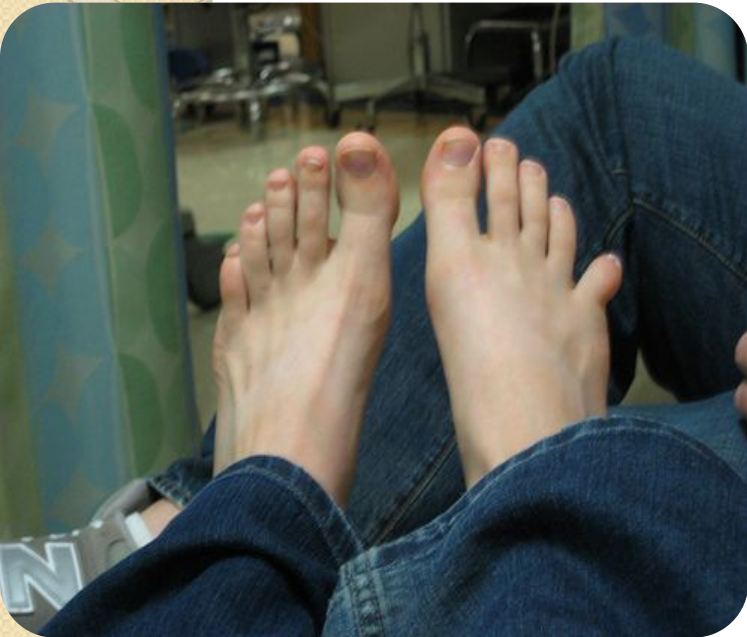- **Переломы фаланг и плюсневых костей со смещением** следует лечить скелетным вытяжением или производить ручную репозицию. Особенно тщательно должны быть сопоставлены отломки с угловым смещением, когда угол открыт в тыльную сторону, и переломы шеек плюсневых костей. Ручную репозицию производят надавливанием на сместившиеся отломки во время тракции по оси пальца. Гипсовую повязку накладывают до коленного сустава. Если одномоментная репозиция не удалась или перелом имеет тенденцию к смещению в гипсовой повязке, проводят вытяжение за мягкие ткани по Клаппу или скелетное вытяжение за концевые фаланги на раме Черкес-Заде. Раму для вытяжения прикрепляют к гипсовой повязке, накладывают на стопу и голень (рис. 252). Вытяжение снимают через 3—4 нед. Продолжительность иммобилизации гипсовой повязкой при переломах плюсневых костей со смещением составляет 7 нед, а фаланг пальцев — 3 нед.



# Оперативное лечение

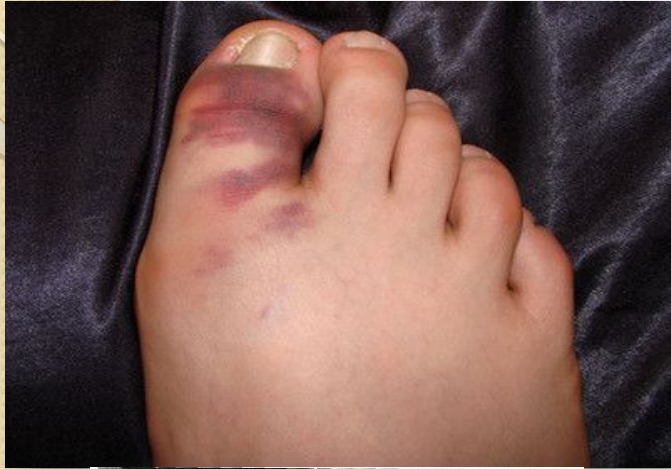- Оперативное лечение проводят при безуспешности закрытой репозиции и открытых переломах. Для оперативной фиксации переломов чаще всего используют металлические спицы или стержни Богданова, а при винтообразных переломах плюсневых костей — циркулярные витки проволоки.
- Трудоспособность при переломах плюсневых костей восстанавливается в течение 1 1/2 — 4 мес в зависимости от характера повреждения.
- При переломах фаланг без смещения и со смещением трудоспособность восстанавливается соответственно через 2—3 нед и через 1 1/2 - 2 мес.

# Вывих пальцев стопы

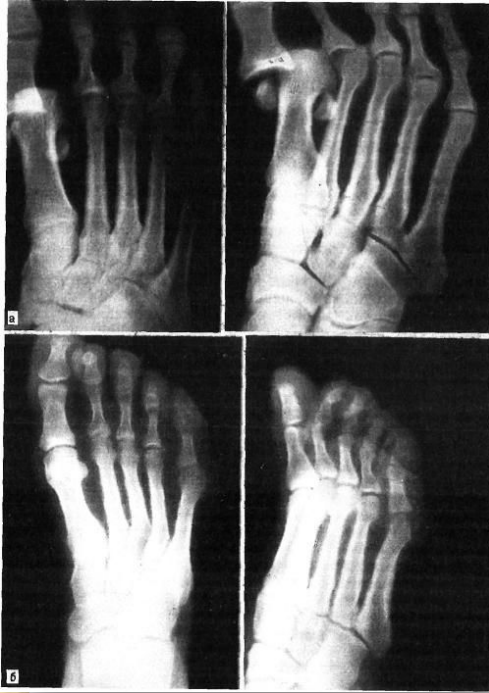

- Различается два вида вывиха – в плюснефаланговом и межфаланговом суставах.
- Практически во всех случаях будет не прямой механизм повреждения (к примеру, вывих образуется в результате падения с высоты на разогнутую стопу либо из-за удара о какой-то твердый предмет)

# Симптомы

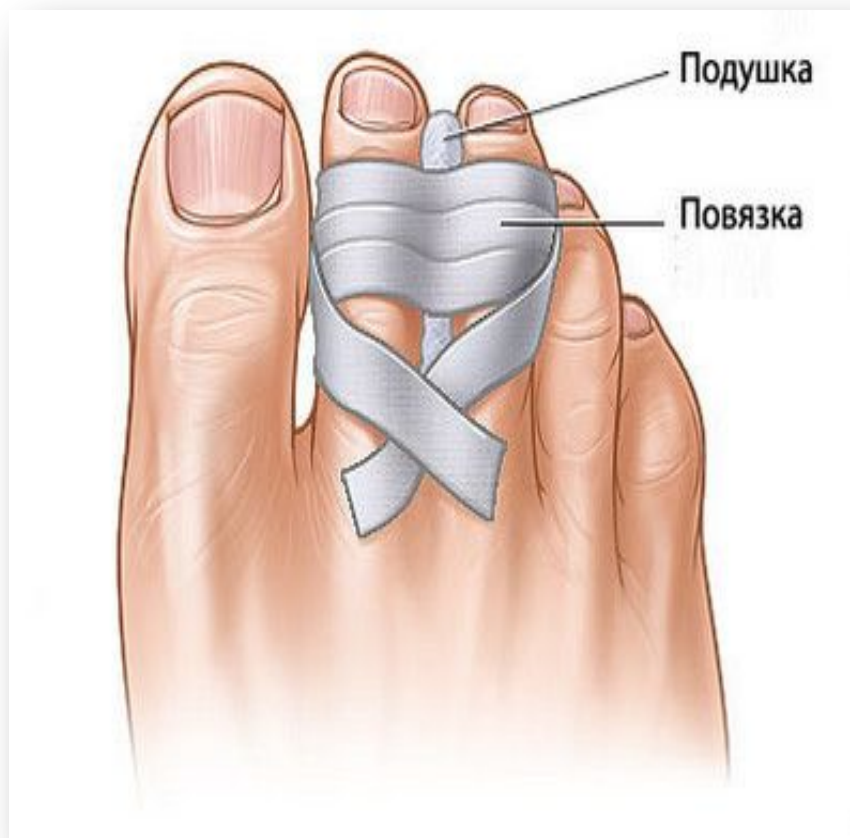
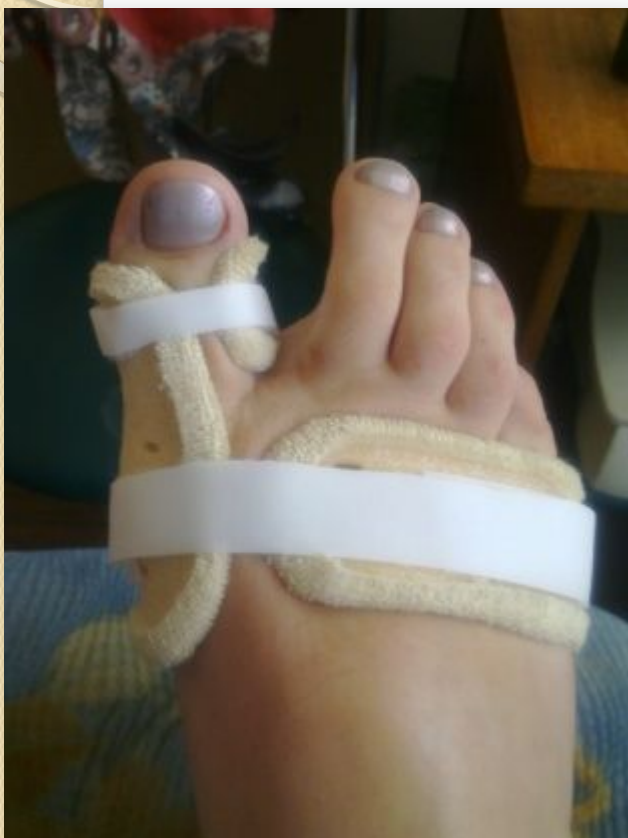
- Ярко выраженный острый болевой синдром.
- Также в области получения травмы пальца может начаться кровоизлияние, будет наблюдаться и характерная деформация поврежденного пальца, появляется отечность и припухлость.



# Лечение

- В первую очередь поврежденный палец обрабатывается йодной настойкой, а затем проводится местное обезболивание – непосредственно в область поврежденного пальца, а также дистальной фаланги, будет вводиться 10 миллилитров 1% раствора новокаина.
- В случае наличия трудновправимых вывихов, есть необходимость в проведение специальной тонкой спицы непосредственно через дистальную фалангу. Эта спица будет фиксироваться в маленькой дуге, а в некоторых случаях может применяться и цапка. Не только проведение специальной спицы через дистальную фалангу поврежденного пальца стопы, но и использование цапки, на сегодняшний день является несложной, но также и самой безопасной процедурой, которая проводится без негативных последствий.
- После этого будет проводиться тяга по длине непосредственно за поврежденный палец. Параллельно с этим помощник должен осуществлять противотягу за сам голеностопный сустав. Дальше, при этом совершенно не ослабляя тяги по длине, одной рукой, а также большим пальцем второй руки будет проводиться непосредственно вправление самого вывиха – на основание самой смещенной фаланги в сторону, которая должна быть полностью противоположной произошедшему смещению фаланги, будет осуществляться давление.
- Как только будет завершена процедура самого вправления, врач должен будет осуществить проверку разгибательных и сгибательных движений в самом поврежденном пальце, при этом все манипуляции должны выполняться очень осторожно и аккуратно, чтобы не спровоцировать повторное образование вывиха.
- Дальше на вправленный палец должна накладываться специальная лейкопластырная повязка и в конце проводится контрольная рентгенография. При помощи вышеперечисленных приемов есть шанс осуществить вправление даже тех вывихов, образование которых произошло более двух недель назад.
- Бывают случаи, когда трансартикулярно будут проводиться спицы. После этого поврежденная фаланга должна быть забинтована при помощи липкого пластыря, который накладывается сразу в несколько слоев. Этих манипуляций будет вполне достаточно для дальнейшей иммобилизации. Примерно на второй либо третий день может произойти ослабление повязки, в результате чего ее надо будет повторно укрепить при помощи липкого пластыря.
- Именно благодаря применению липкого пластыря появляется прекрасная возможность уже начиная с первых дней после получения травмы осуществлять активные движения непосредственно в области сустава поврежденного пальца, при этом данный процесс будет оказывать и положительное воздействие на его основные функции, которые будут постепенно восстанавливаться.







**Спасибо за внимание!**