

Тема лекции: Бронхиты у детей

Кафедра факультетской и
госпитальной педиатрии
Ассистент Манапова Р.М.

**Бронхит – воспалительное
заболевание бронхов без
очаговых и инфильтративных
поражений легочной ткани.**

Этиология бронхитов

- Чаще: вирусная инфекция
- Реже: бактериальная флора, микоплазма, хламидии
- Активация эндогенной (собственной) микрофлоры

Распространенность и заболеваемость острых бронхитов у детей

- 100-200 заболеваний на 1000 детей в год
- Дети до 1 года – 75:1000 детей
- Дети до 3х лет – 200:1000 детей

Предрасполагающие факторы:

- Физические факторы: - сухой и холодный воздух
радиационные воздействия
- Химические факторы: - ирританты находящиеся в атмосферном воздухе (аммиак, сероводород, сигаретный дым, диоксид серы и пары хлора, окислы азота, воздействие пыли (бытовое и промышленное загрязнение воздуха)
- Нарушение механизмов мукоцилиарного клиренса – приобретенные и врожденные
- Патология клеточного и гуморального иммунитета – первичные и вторичные иммунодефициты
- Наличие хронических очагов инфекции в носоглотке – тонзиллиты, синуситы, аденоидные вегетации
- Аспирационный синдром

Классификация бронхитов

1. Острый бронхит (простой)
2. Острый обструктивный бронхит
3. Бронхиолит
4. Острый облитерирующий бронхиолит
5. Рецидивирующий бронхит
6. Рецидивирующий обструктивный бронхит
7. Хронический бронхит
8. Хронический бронхиолит (с облитерацией)

Острый простой бронхит

– воспалительное

поражение слизистой оболочки бронхов без клинических признаков бронхообструкции

преимущественно вирусной или вирусно-бактериальной природы

Патогенез

- Инфицирование бронхов аэрогенным, бронхогенным или гематогенным путем
- Отек слизистой оболочки стенки бронхов
- Наличие патологического секрета
- Снижение эвакуаторной способности бронхов
- Нарушение воздухопроводящей функции
- Изменение вентиляции легких
- Регенерация бронхиального эпителия на 3-4 день болезни
- Восстановление цилиарного эпителия к 3 нед. заболевания

Клиника

- Гипертермия 2-3 дня, при аденовирусной и микоплазменной до 10 дн. и более.
- Кашель сухой, а затем влажный, 5-8 дней. При RS-инфекции кашель более 2 недель, при микоплазменной – 4-6 недель
- Одышка и цианоз отсутствуют
- Аускультативные данные – рассеянные сухие хрипы (реже непостоянные влажные средне и крупнопузырчатые)
- Перкуторные данные – перкуторный звук обычно не изменяется

Компоненты кашлевого рефлекса

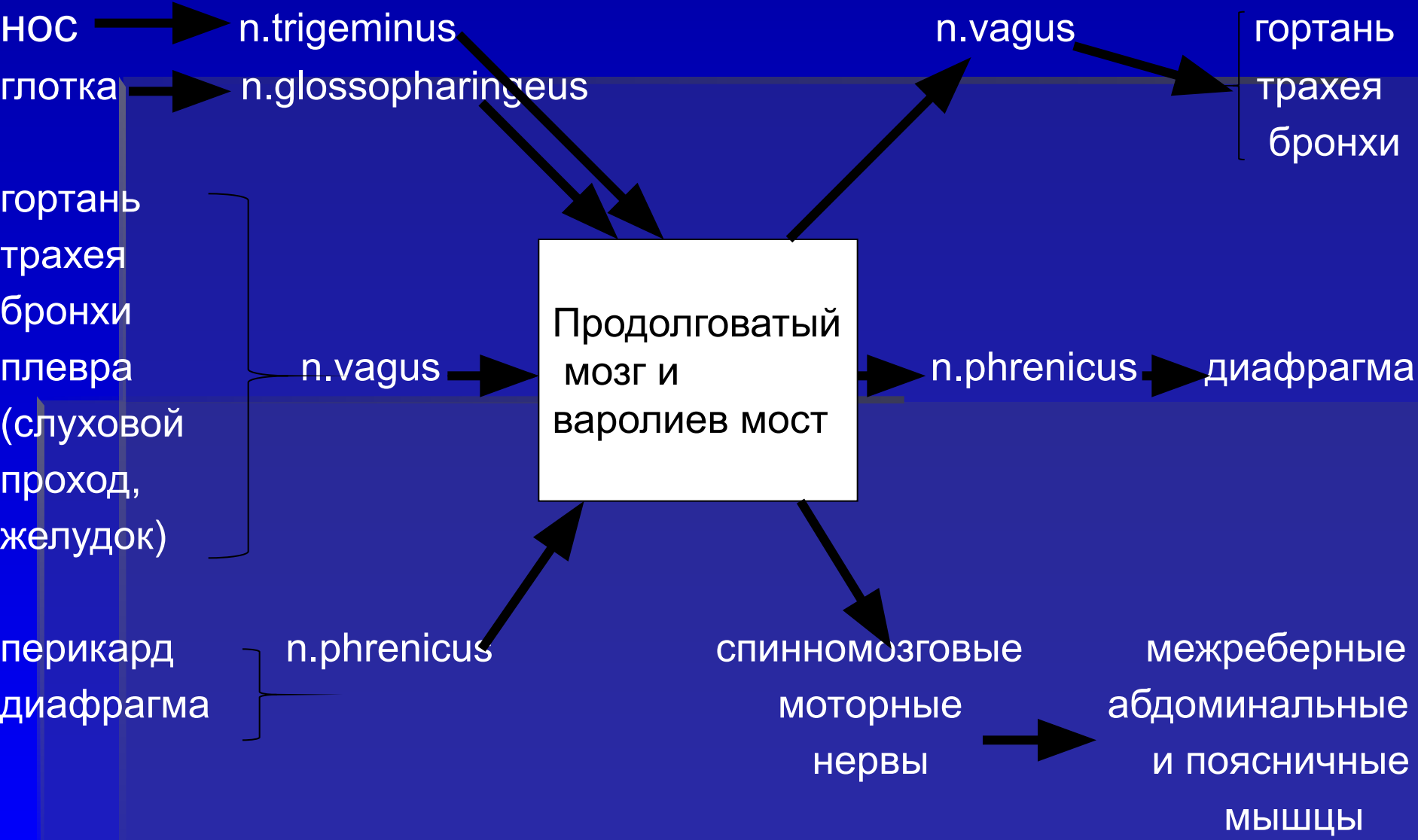
рецепторы

кашлевой центр

эффекторы

афферентные пути

эфферентные пути

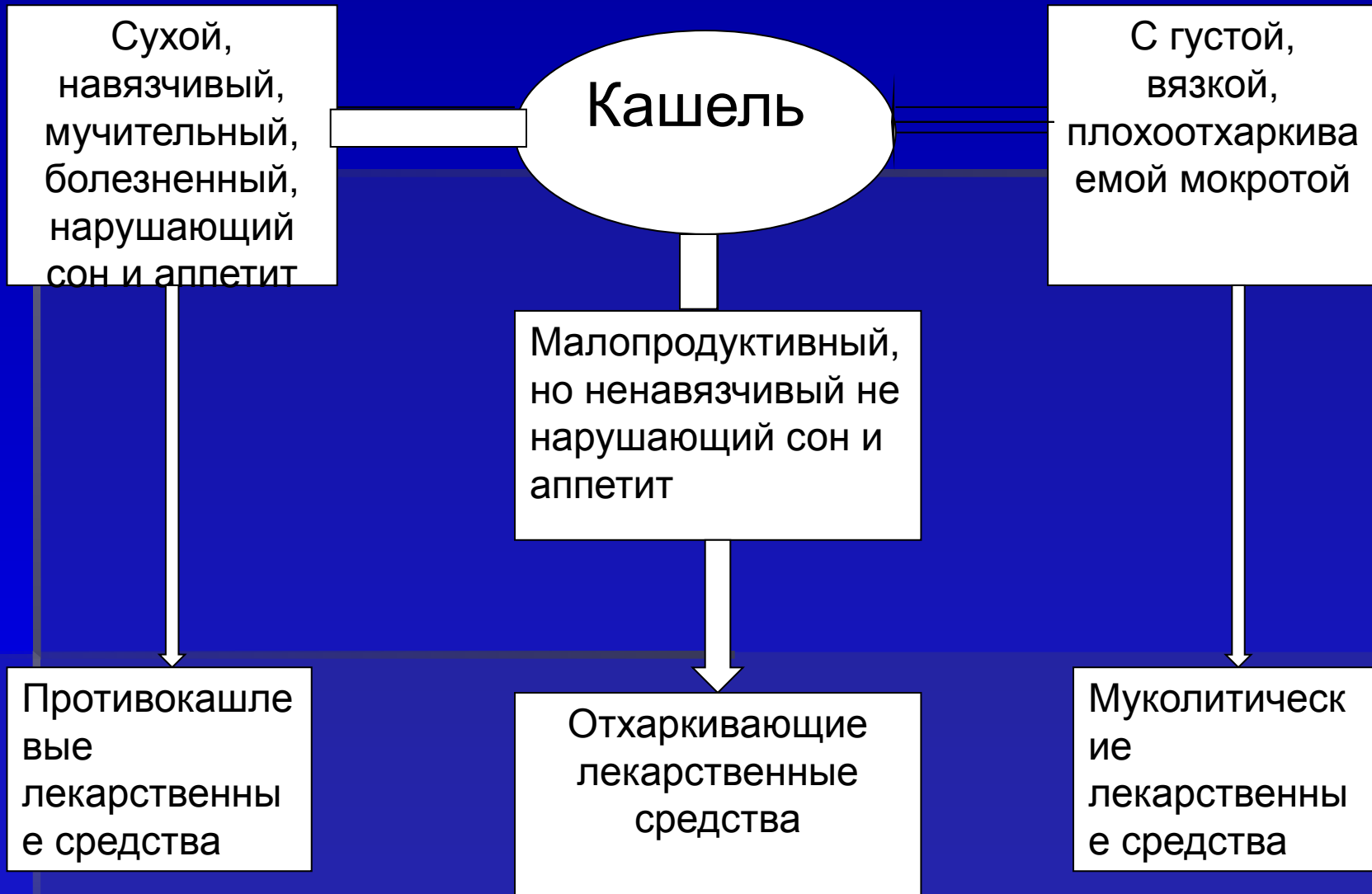

Диагностика

- Рентгенологические данные – усиление легочного рисунка в прикорневых и базальных отделах легких
- Анализ крови – незначительные воспалительные изменения, умеренное ускорение СОЭ
- Изменения при пневмотахометрии

Основные принципы лечения:

- Режим – полупостельный
- Обильное питье
- Диета: молочно-растительная
- Противовирусная терапия: интерферон, ремантадин (с 7 лет) (альгирем с 1 года), арбидол
- При иммунодефиците – иммуноглобулин, иммуномодуляторы
- Антибиотики в большинстве случаев не показаны. Показания для назначения антибиотиков – явные очаги бактериальной инфекции, хламидийная и микоплазменная инфекция
- Аэрозольные ингаляции – соляно – щелочные
- Отхаркивающие средства
- Противокашлевые
- Муколитики
- Постуральный дренаж
- Вибрационный массаж
- Электропроцедуры не обязательны



Классификация лекарственных средств, используемых при кашле у детей

Противокашлевые

I. Центрального действия

II. Периферического действия

1. Наркотические

2. Ненаркотические

Кодеин

Бутамират (синекод)

Глауцин (глаувент)

Этилморфин

Окселадин (тусупрекс, пакселадин)

Пентоксиверин
(седотуссин)

Димеморфан

Декстрометорфан
(фервекс от сухого
кашля)

Преноксдиазин
(либексин)

Леводропропизин
(левопронт)

Классификация лекарственных средств, используемых при кашле у детей

Муколитические	Отхаркивающие		Комбинированные
Амброксол	Рефлективного действия	Резорбтивного действия	Солутан
Бромгексин	Гвайфенезин	Натрий йодид	Аскорил
Ацетилцистеин	Мукалтин	Калий йодид	Стоптуссин
Карбоцистеин	Термопсис	Натрий гидрокарбонат	Туссин плюс
Месна	Алтей	Терпингидрат	Бронхолитин
Протеолитические ферменты	Солодка		И др.
	Подорожник		
	Чабрец и др		

Обструктивный бронхит –
острый бронхит в клинике
которого преобладают
явления бронхиальной
обструкции в следствие
отека бронхов,
гиперсекреции слизи и
бронхоспазма

Этиология обструктивного бронхита:

- Респираторно – синцитиальный вирус (50%)
- Вирус парагриппа
- Микоплазма
- Хламидии
- Вирус гриппа
- Аденовирус

Клинические критерии диагностики обструктивного бронхита

- Удлиненный свистящий выдох, нередко слышимый дистанционно
- При осмотре вздутая грудная клетка
- Участие в акте дыхания вспомогательной мускулатуры
- Кашель сухой, приступообразный
- Перкуторно: коробочный оттенок легочного звука
- Аускультативно: обилие сухих, свистящих и средне- и крупнопузырчатых влажных хрипов

Параклинические критерии обструктивного бронхита

- Рентгенологически: горизонтальное расположение ребер на диафрагме, удлинение легочных полей, усиление корней легких, низкое стояние уплощенных куполов диафрагмы, повышение прозрачности легочных полей
- ОАК: лейкопения, лимфоцитоз

Лечение

- Кислородотерапия
- Муколитики с последующим вибрационным массажем в дренажных положениях
- При бронхоспазме – эуфиллин 4-6 мг/кг/раз.

Бронхиолит

– воспалительное поражение терминальных отделов бронхиального дерева при ОРВИ преимущественно у детей раннего возраста, сопровождающееся выраженной и часто резистентной к терапии дыхательной недостаточностью

Клинические критерии бронхиолита:

- Высокая вероятность RS – инфекции (90 – 95%), реже аденовирусная инфекция
- Состояние ребенка тяжелое с развитием ДН
- Экспираторная одышка
- Общий цианоз кожных покровов
- Аускультативно: масса рассеяных мелкопузырчатых хрипов
- Перкуторный звук – коробочный
- Дыхательная недостаточность явно превалирует над проявлениями инфекционного токсикоза
- Тахикардия, ослабление сердечных тонов
- Дыхательная недостаточность I – III степени

Критерии диагностики бронхиолита по Ogerro et al

Симптом	Баллы
Одышка более 40 в мин	1
Свистящий шум на выдохе	2
Втяжение межреберий	1
Диффузные мелкопузырчатые хрипы	1
Сухой кашель	1
Повышение температуры тела	1
Повышение прозрачности легочного рисунка на рентгенограмме	2
Для диагноза бронхиолит \geq	6

Параклинические критерии бронхиолита

- ОАК: лимфоцитоз, лейкопения
- Рентгенологически: усиление сосудистого рисунка по типу «перибронхиальных уплотнений», повышенная прозрачность легких, ателектазы

Лечение

- Госпитализация
- Оксигенотерапия (маска, ИВЛ)
- Антибиотики
- ИТ
- Глюкокортикоиды (в тяжелых случаях)
- Сальбутамол, эуфиллин
- Муколитики
- Постуральный дренаж, вибрационный массаж

Острый облитерирующий бронхиолит

– заболевание бронхов вирусного или иммунопатологического происхождения, которое приводит к облитерации бронхиол и артериол одного или нескольких участков легких

Причины облитерирующего бронхиолита:

- Инфекции: RS-вирус, аденовирус, *Mycoplasma pneumoniae*, РСВ, ЦМВ, ВИЧ, корь, грипп, коклюш, ВУИ
- Посттрансплантационные осложнения (пересадка органов)
- Диффузные заболевания соединительной ткани (ревматоидный артрит, СКВ, синдром Шегрена)
- Осложнения медикаментозной терапии (D-пенициламин, препараты золота, сульфасалазин)
- Ингаляции токсических веществ (оксиды серы, азота, фосген и др.)
- Воспалительные заболевания кишечника
- Осложнения лучевой терапии
- Синдром Стивенса – Джонсона
- Идиопатический (криптогенный) облитерирующий бронхит

Клиника

- Напоминает острый бронхоолит, но одышка прогрессирует – это кардинальный признак заболевания (в начале – при физической нагрузке, затем быстрое нарастание тяжести диспноэ и появление одышки при малейшем напряжении). На поздних стадиях заболевания диффузный цианоз, участие в дыхании вспомогательной мускулатуры, «пыхтящее» дыхание. Формирование гипертензии малого круга и «легочного сердца». Возможно развитие бронхоэктазов и хронического пневмосклероза

Диагностика

- Данные анамнеза, клиники, физикального исследования.
- Рентгенологическая картина грудной клетки (признаки гипервоздушности, сетчатость легочного рисунка), результаты других исследований (ОАК, газовый состав крови), компьютерная томография, гистологическое исследование.
- Прогноз неблагоприятный, летальность 50-60%

Лечение

- Неотложные мероприятия
- Антибиотики
- Кортикостероиды
- Гепаринотерапия
- Постуральный дренаж, массаж

Рецидивирующий бронхит

– без явлений обструкции,
эпизоды которого повторяются
2-3 раза и более в течение **1-2**
лет. Клинические проявления в
течение **2** недель и более

Этиология

- ОРВИ (грипп В, парагрипп и др.)
- Пневмококк
- Микоплазма
- Бактериально – вирусные ассоциации

На формирование РБ оказывают влияние эндогенные и экзогенные факторы

Эндогенные факторы

- Семейная предрасположенность
- Аномалии конституции
- Иммунодефицитные состояния
- Неблагоприятный пре- и постнатальный фон (гестоз, гипоксия и др.)

Экзогенные факторы

- Социально – гигиенические (пассивное курение, атмосферные загрязнения)
- Климато – географические
- Аспирация инородных тел

Клиника

- В период обострения РБ развивается диффузный катаральный эндобронхит, гиперсекреция со слизистым или гнойно-слизистым секретом, возможна механическая обструкция бронхов секретом с развитием рефлекторного бронхоспазма. В стадии ремиссии слизистая оболочка бронхов не поражена

Сезонность : ноябрь – февраль.

Рецидив с умеренной лихорадкой в течение 2-4 дней.

Кашель сухой, затем влажный 3-4 недели и дольше. В легких

диффузные и разнокалиберные непостоянные сухие и влажные

хрипы в течение 3-4 недель. Хрипы

исчезают раньше кашля, жесткое

дыхание сохраняется дольше.

Диагноз и лечение по общим принципам терапии острого простого бронхита.

Рецидивирующий

обструктивный бронхит (РОБ) –

обструктивный бронхит, эпизоды которого повторяются у детей раннего возраста на фоне ОРВИ. В отличие от БА обструкция не имеет приступообразного характера и не связана с воздействием неинфекционных аллергенов.

- РОБ может быть связан с хронической аспирацией пищи.

- РОБ является дебютом БА.

Группы риска:

- Дети с наличием аллергии в личном или семейном анамнезе
- 3 и более эпизодов обструкции

Клиника

- В период обострения типичная клиника обструктивного бронхита

Лечение

- По общим принципам терапии обструктивного бронхита

**СПАСИБО ЗА
ВНИМАНИЕ!**