

**Казахстанско-Российский медицинский университет**  
**Кафедра визуальной диагностики**

- Презентация на тему:
- Рентгеноанатомия ЖКТ
- Выполнила: Талышинская Х. 603-Т
  - Проверил: Вдовцев А.В.
  - Алматы 2016

## Содержание:

1. Введение
2. Общие принципы традиционного рентгенологического исследования
3. Рентгеноанатомия органов ЖКТ
4. Рентгенография органов ЖКТ
5. Различные патологии органов ЖКТ
6. Рентгенологические синдромы болезней глотки, пищевода, желудка и кишечника
7. Опухоли ЖКТ
8. Заключение
9. Литература

# Введение

## РЕНТГЕНОЛОГИЧЕСКИЙ МЕТОД

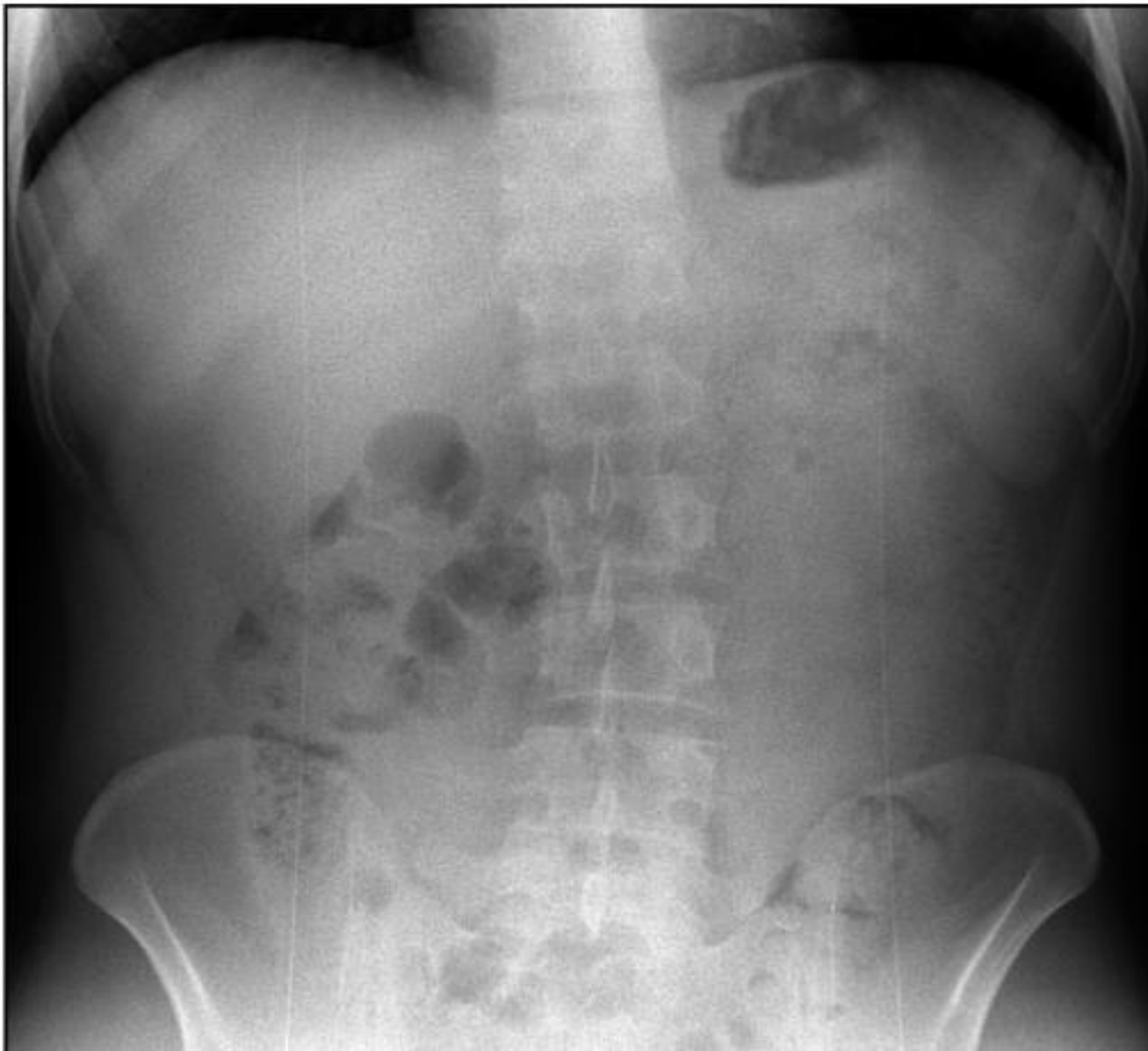
- Рентгенологическое исследование органов пищеварительной системы обязательно включает в себя просвечивание и серийную рентгенографию (обзорную и прицельную), так как в силу анатомо-физиологических особенностей пищеварительной системы правильное распознавание заболеваний только по снимкам, выполненным в стандартной проекции невозможно

- Желудочно-кишечный тракт представляет собой непрерывную полую трубку, строение и функция которой зависят от отдела. И в связи с этим для исследования глотки, пищевода, желудка, тонкой и толстой кишки применяются различные методики. Однако имеются и общие правила рентгенологического исследования желудочно-кишечного тракта. Известно, что пищевод, желудок, кишечник поглощают рентгеновское излучение так же, как и соседние органы, поэтому в большинстве случаев применяется искусственное контрастирование - введение в полость пищеварительного канала РКС или газа. Каждое исследование органов желудочно-кишечного тракта обязательно начинается с обзорной рентгеноскопии органов груди и живота, потому что многие заболевания и повреждения живота могут вызвать реакцию легких и плевры, а заболевания пищевода - сместить соседние органы и деформировать средостение (рис. 10.1).

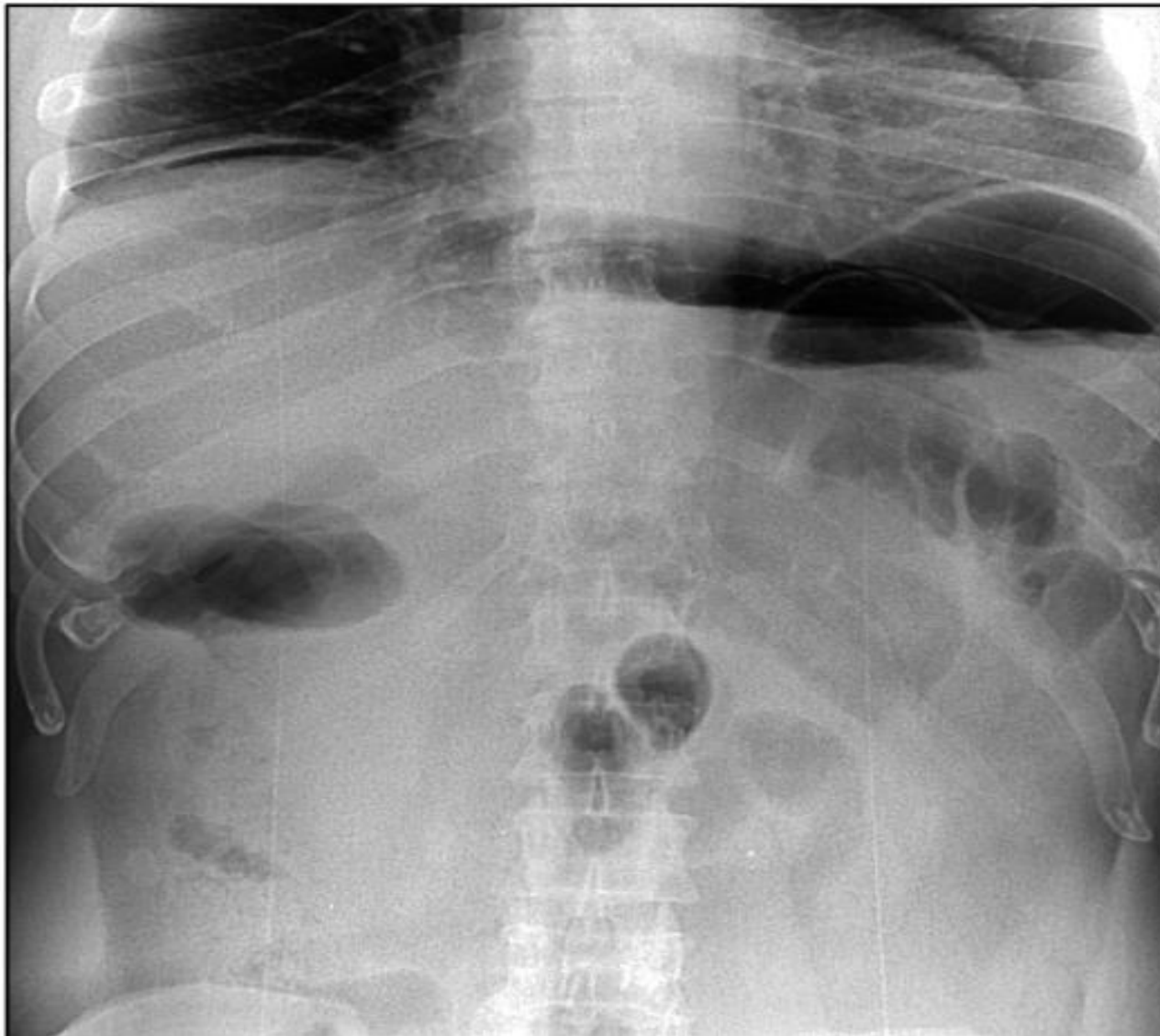
- На обзорных рентгенограммах живота можно обнаружить признаки перфорации полого органа в виде появления свободного газа в вышележащих местах (под диафрагмой в вертикальном положении больного или под брюшной стенкой - в горизонтальном) (рис. 10.2). Кроме того, при просвечивании или на обзорной рентгенограмме хорошо видны рентгеноконтрастные
- инородные тела (рис. 10.3), скопления жидкости в отлогих местах живота, газ и жидкость в кишечнике, участки обызвествления. Если диагноз остается неясным, применяют искусственное контрастирование органов желудочно-кишечного тракта. Наиболее распространен сульфат бария - высококонтрастное безвредное вещество, а также водорастворимые контрастирующие препараты - верографин, урографин, тразограф, омнипак и др. Водный раствор сульфата бария различной концентрации можно приготовить непосредственно перед исследованием в рентгеновском кабинете.

- Однако в последнее время появились готовые отечественные препараты сульфата бария, имеющие высокую контрастность, вязкость и текучесть, простые в приготовлении, высокоэффективные для диагностики. Контрастные вещества дают внутрь при исследовании верхних отделов желудочно-кишечного тракта (глотка, пищевод, желудок, тонкая кишка). Для диагностики заболеваний толстой кишки делают контрастную клизму. Иногда применяют пероральное контрастирование, показания к которому ограничены и возникают, когда необходимо изучить функциональные особенности толстой кишки. Рентгенография полых органов с дополнительным введением газа после применения сульфата бария является исследованием в условиях двойного контрастирования.

**Рис. 10.1.** Обзорная рентгенограмма живота в норме стоя



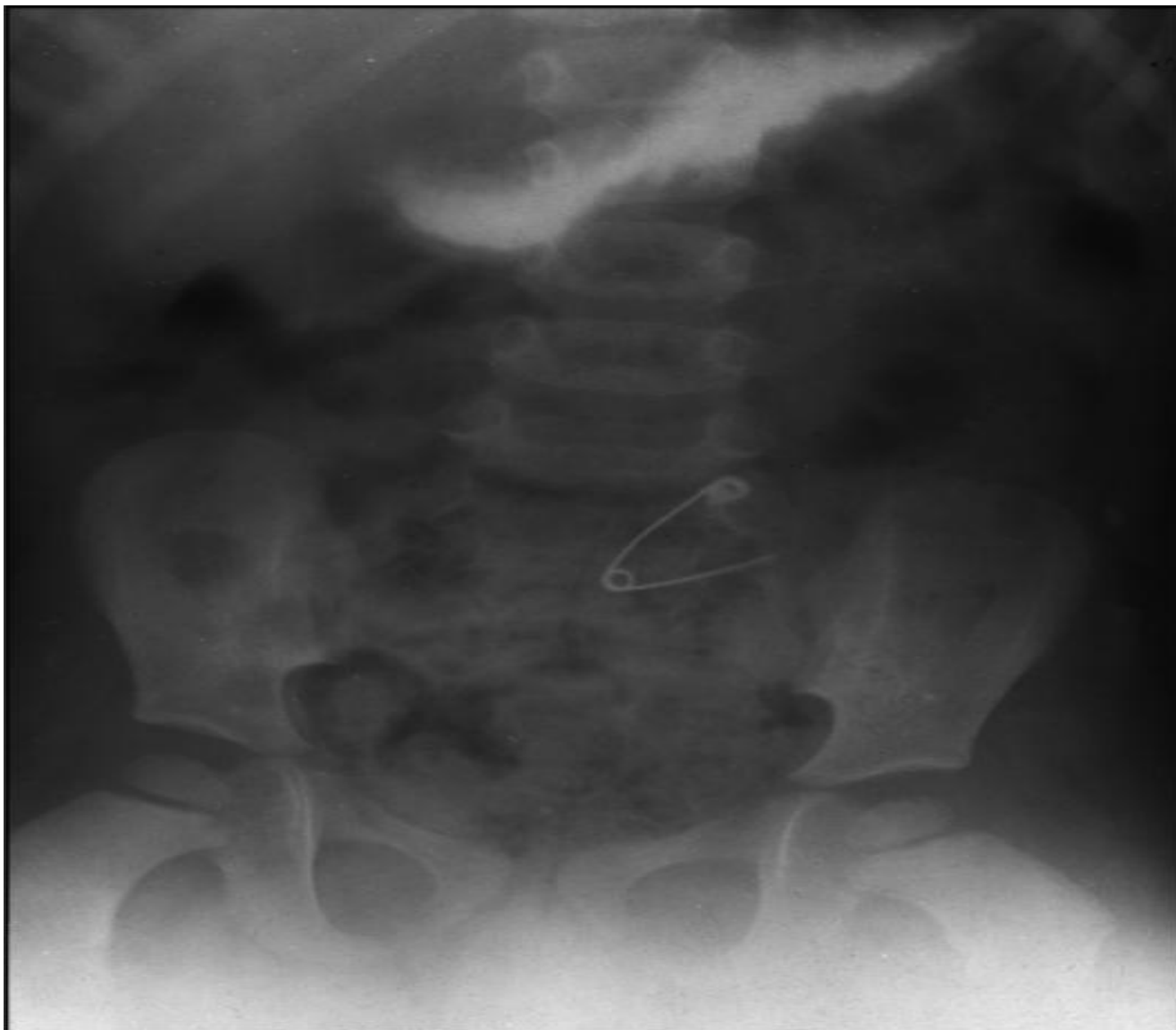**Рис. 10.2.** Обзорная рентгенограмма живота. Свободный газ под диафрагмой (перфорация полого органа)





- Общие принципы традиционного рентгенологического исследования:
- - сочетание рентгеноскопии с обзорной и прицельной рентгенографией;
- - полипозиционность и полипроекционность исследования;
- - исследование всех отделов желудочно-кишечного тракта при тугом и частичном заполнении РКС;
- - исследование в условиях двойного контрастирования в виде сочетания бариевой взвеси и газа.
- При контрастировании исследуют положение, форму, размеры, смещаемость, рельеф слизистой оболочки и функцию органа.

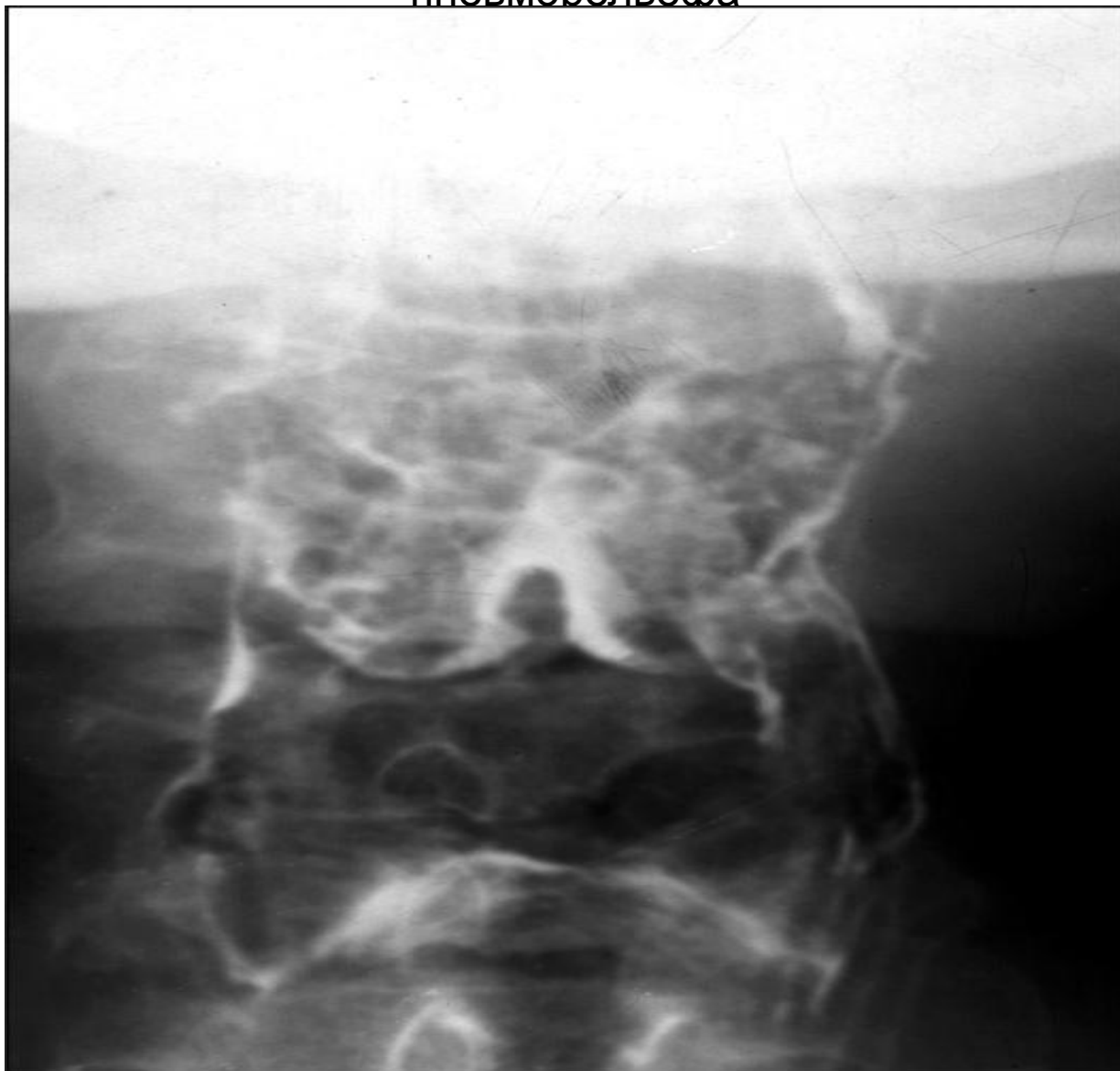**Рис. 10.3.** Обзорная рентгенограмма живота. Иностранное тело (булавка) в кишечнике.



## РЕНТГЕНОАНАТОМИЯ ГЛОТКИ, ПИЩЕВОДА, ЖЕЛУДКА И КИШЕЧНИКА

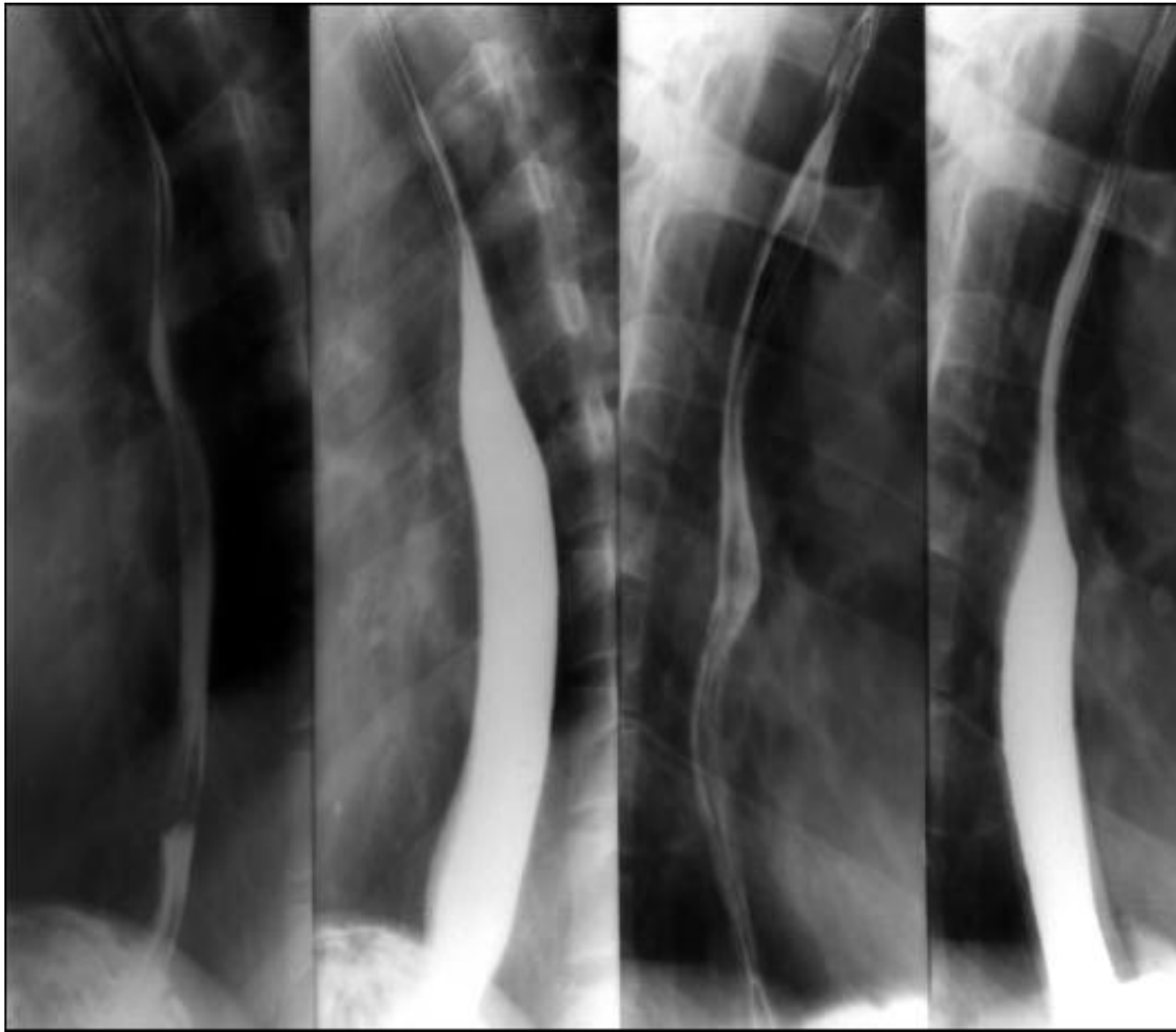
- Из полости рта контрастная масса попадает в глотку, которая представляет собой воронкообразную трубку, расположенную между полостью рта и шейным отделом пищевода до уровня  $C_V$ - $C_{VI}$  позвонков. При рентгенологическом исследовании в прямой проекции боковые стенки глотки ровные, четкие. После опорожнения глотки можно увидеть валлекулы и грушевидные синусы. Эти образования отчетливо определяются при гипотонии глотки (рис. 10.4).

**Рис. 10.4.** Исследование глотки с бариевой массой. Норма, фаза пневморельефа

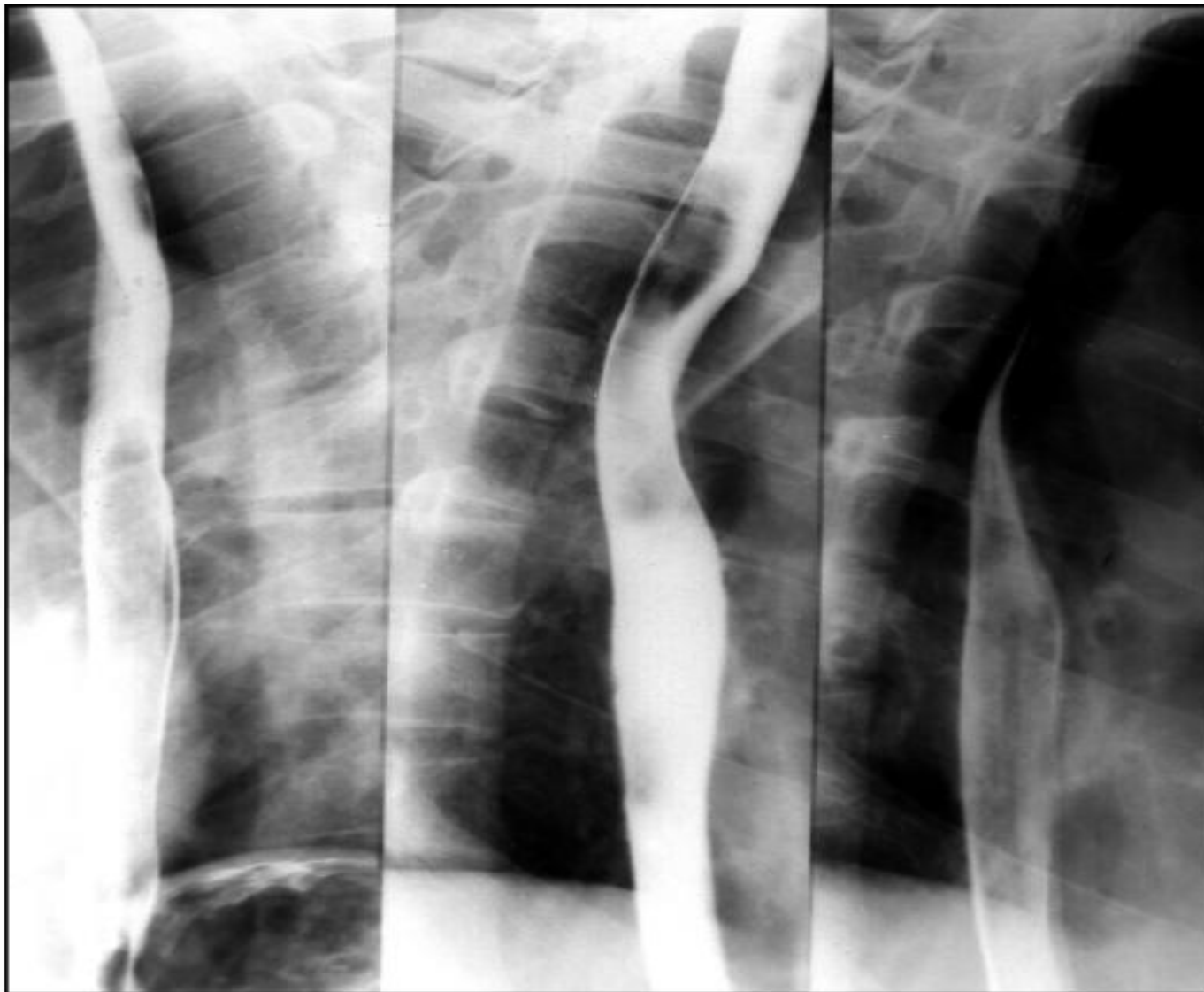

- Далее на протяжении  $C_{VI}$ ,  $C_{VII}$ ,  $Th_I$  проецируется шейный отдел пищевода. Грудной отдел пищевода расположен на уровне  $Th_{II}$ - $Th_{X}$ , абдоминальный отдел пищевода ниже пищеводного отверстия диафрагмы на уровне  $Th_{XI}$ . В норме пищевод при тугом заполнении имеет диаметр около 2 см, четкие и ровные контуры. После прохождения бариевой
- массы диаметр пищевода уменьшается, что свидетельствует об эластичности его стенок. При этом выявляются продольные непрерывные складки слизистой оболочки (см. рис 10.5). Затем наступает фаза пневморельефа, когда пищевод расширяется, его стенки хорошо контрастируются (см. рис. 10.6).

**Рис. 10.5.** Исследование пищевода с бариевой массой. Тугое заполнение и складки слизистой оболочки в норме



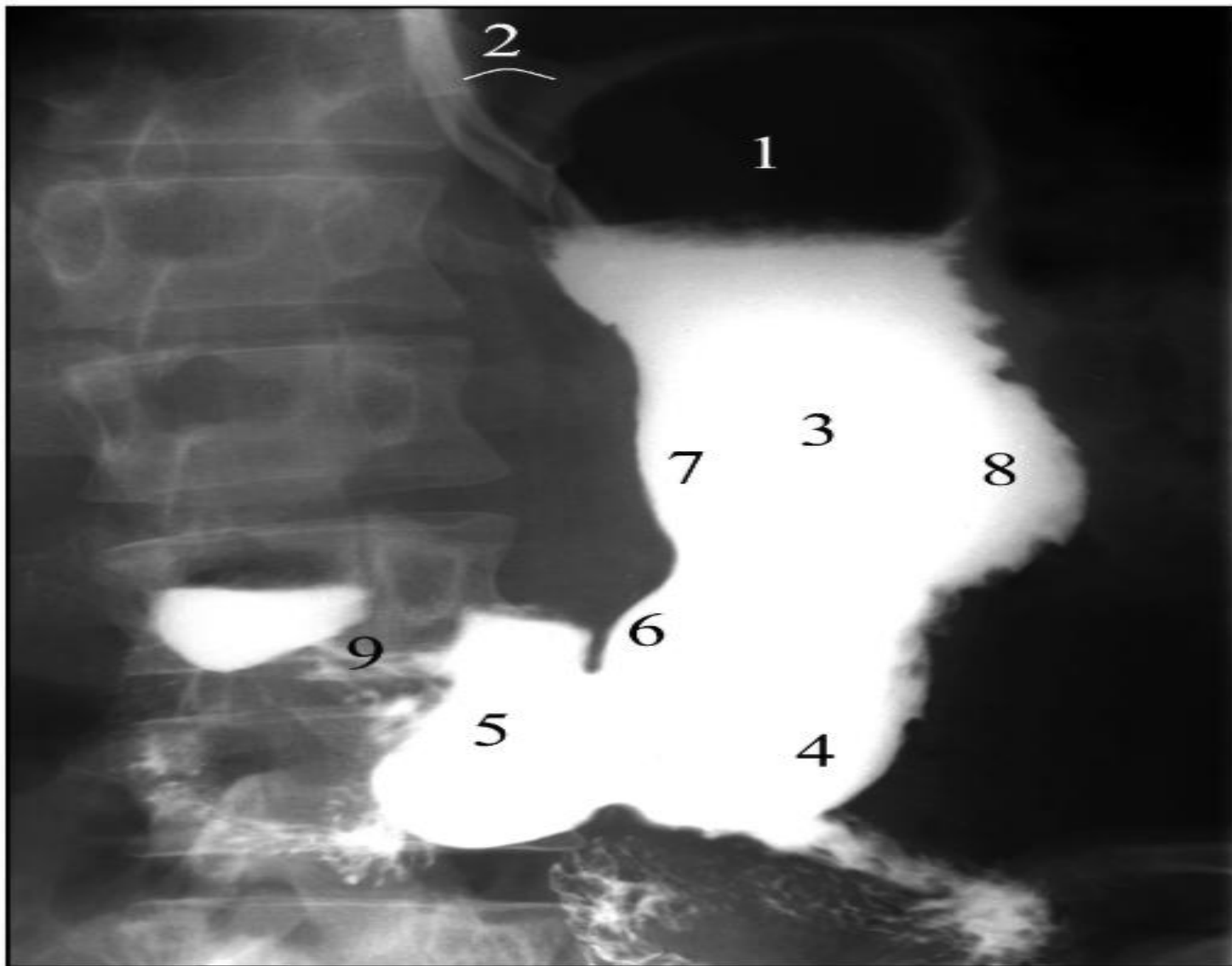
**Рис. 10.6. Пищевод. Норма, фаза пневморельефар**



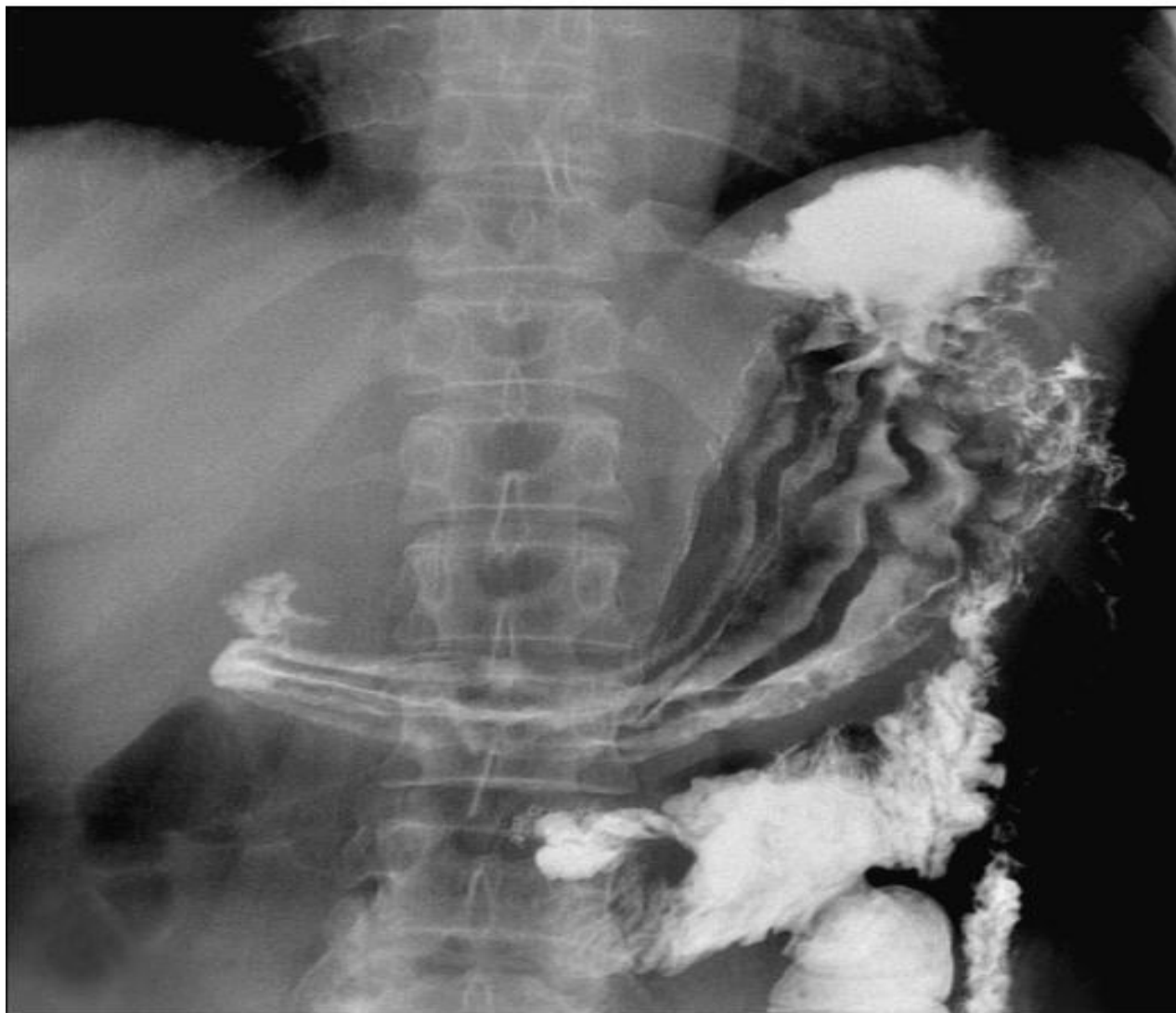- Желудок находится в верхнем отделе живота слева от позвоночника (свод и тело). Антральный отдел и привратник располагаются горизонтально слева направо в проекции позвоночника. Форма и положение желудка зависят от конституции человека. У нормостеников желудок имеет вид крючка. В нем различают: свод, примыкающий к левой половине диафрагмы и содержащий газ в вертикальном положении; тело, расположенное вертикально и условно разделенное на трети (верхнюю, среднюю и нижнюю); горизонтально расположенный антральный отдел желудка и канал привратника. Малая кривизна желудка расположена медиально и имеет гладкий, ровный контур. Большая кривизна зазубрена, волниста из-за складок, идущих косо с задней стенки желудка на переднюю. На переходе тела желудка в антральный отдел по малой кривизне находится угол желудка, по большой кривизне - синус желудка (см. рис. 10.7). При приеме небольшого количества РКС вырисовывается рельеф слизистой оболочки желудка (см. рис. 10.8). При тугом



**Рис. 10.7.** Рентгенограмма желудка в прямой проекции. Норма: 1 - свод; 2 - угол Гиса; 3 - тело; 4 - синус; 5 - антральный отдел; 6 - угол желудка; 7 - малая кривизна; 8 - большая кривизна; 9 - привратник



# Рис. 10.8. Рельеф слизистой оболочки. Норма

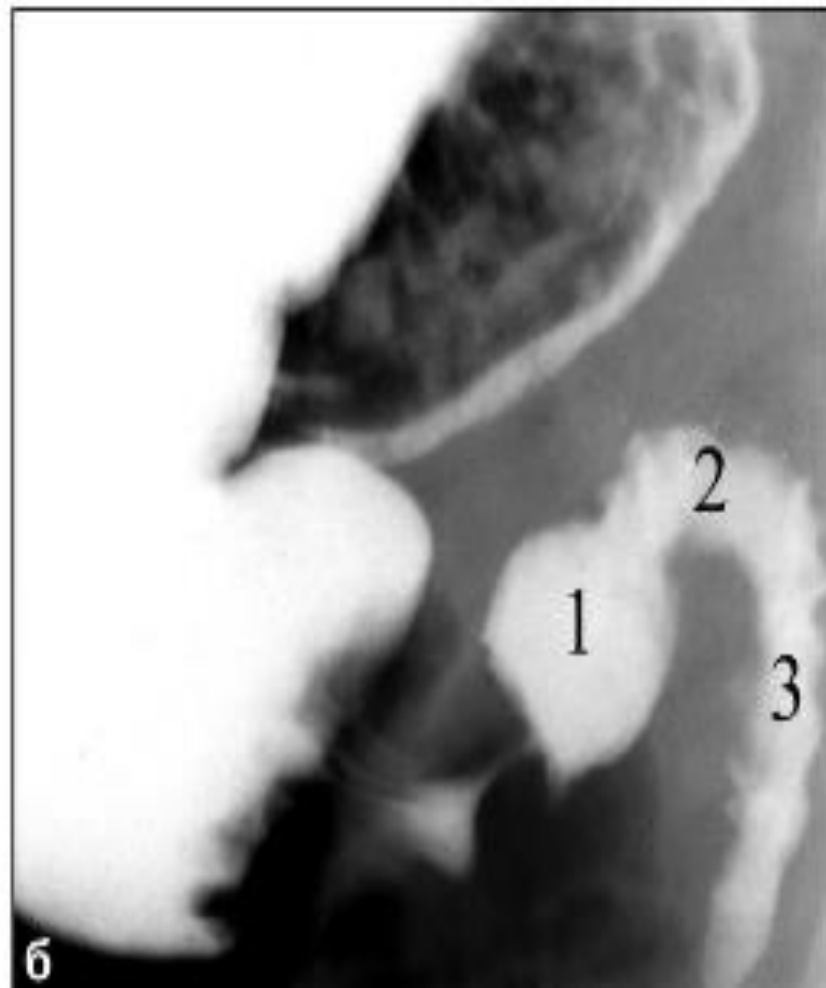
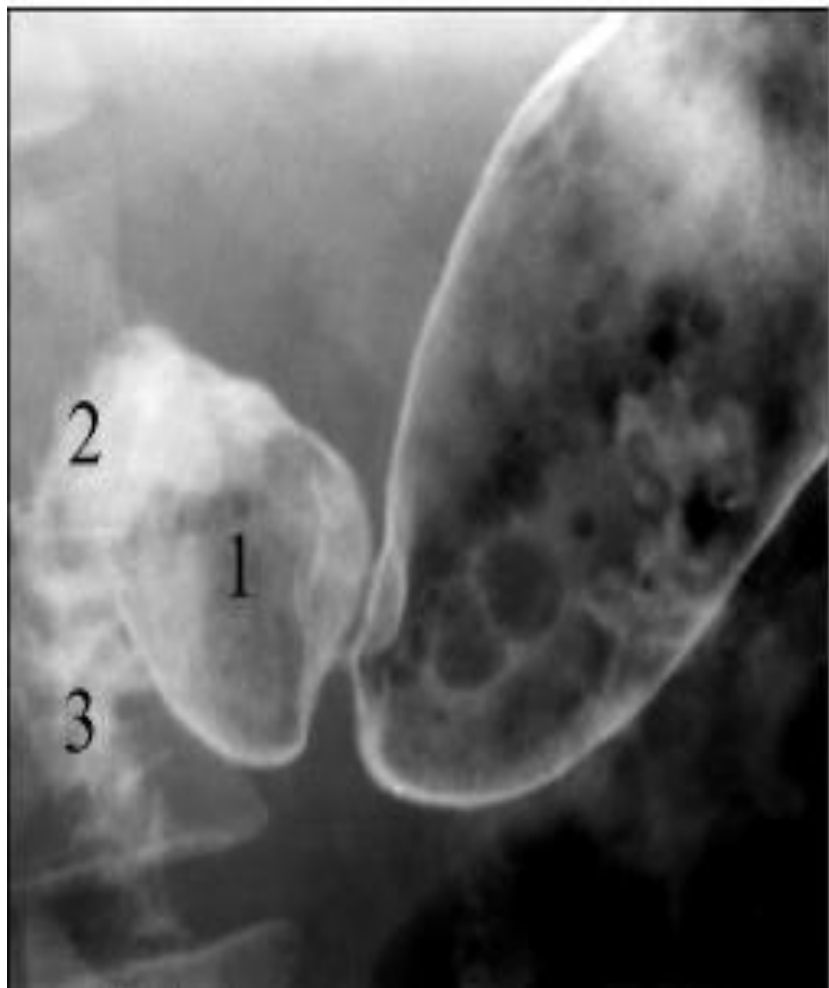


# РА 12ПК

- В двенадцатиперстной кишке различают луковицу и верхнюю горизонтальную часть, расположенные в полости живота, и нисходящую и нижнюю горизонтальную части, расположенные в забрюшинном пространстве. Луковица двенадцатиперстной кишки представляет собой образование треугольной формы, основанием обращенное к привратнику и имеющее выпуклые округлые контуры. В ней различают медиальный и латеральный контуры, переднюю и заднюю стенки (см. рис. 10.9).
- Медиальная стенка нисходящей части двенадцатиперстной кишки плотно прилежит к головке поджелудочной железы, в ее средней трети расположен большой дуоденальный
- сосочек. Через него в двенадцатиперстную кишку поступают желчь и панкреатический сок.

- Рентгенологическое исследование двенадцатиперстной кишки возможно при поступлении в ее луковицу контрастной массы из желудка. Иногда для более детального исследования применяются фармакологические препараты (атропин, метацин), снижающие тонус. При этом достигается лучшее заполнение. С этой же целью контрастные вещества в двенадцатиперстную кишку можно вводить через зонд в сочетании с искусственной гипотонией. Это методика называется релаксационной дуоденографией.

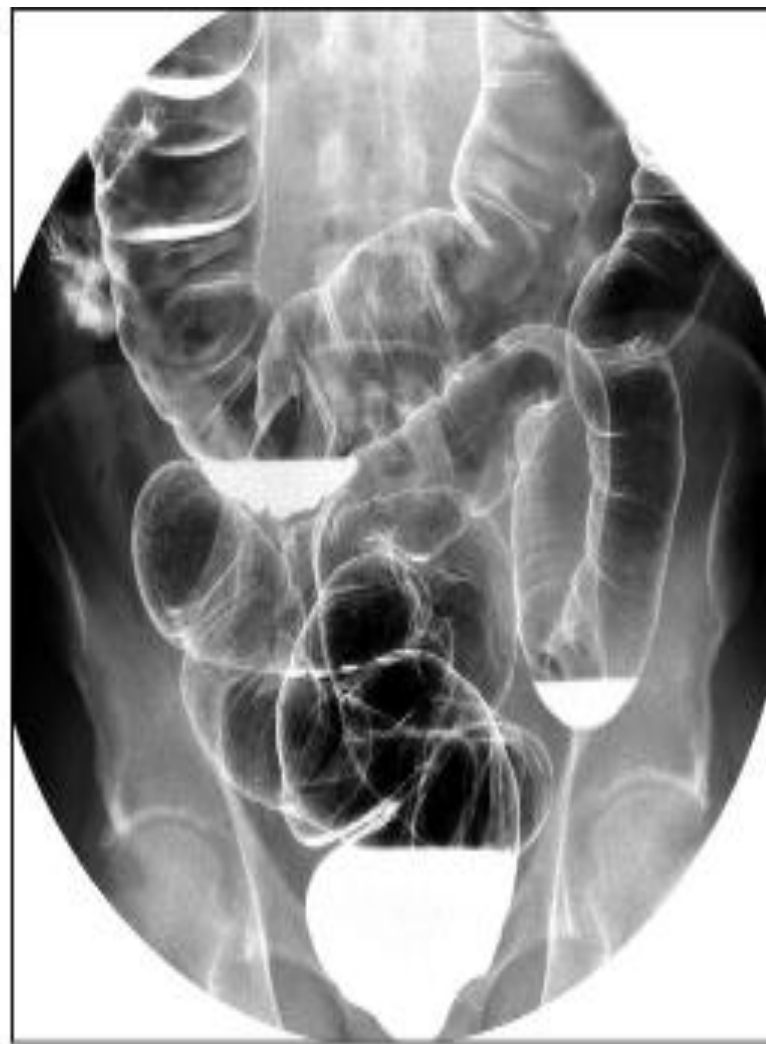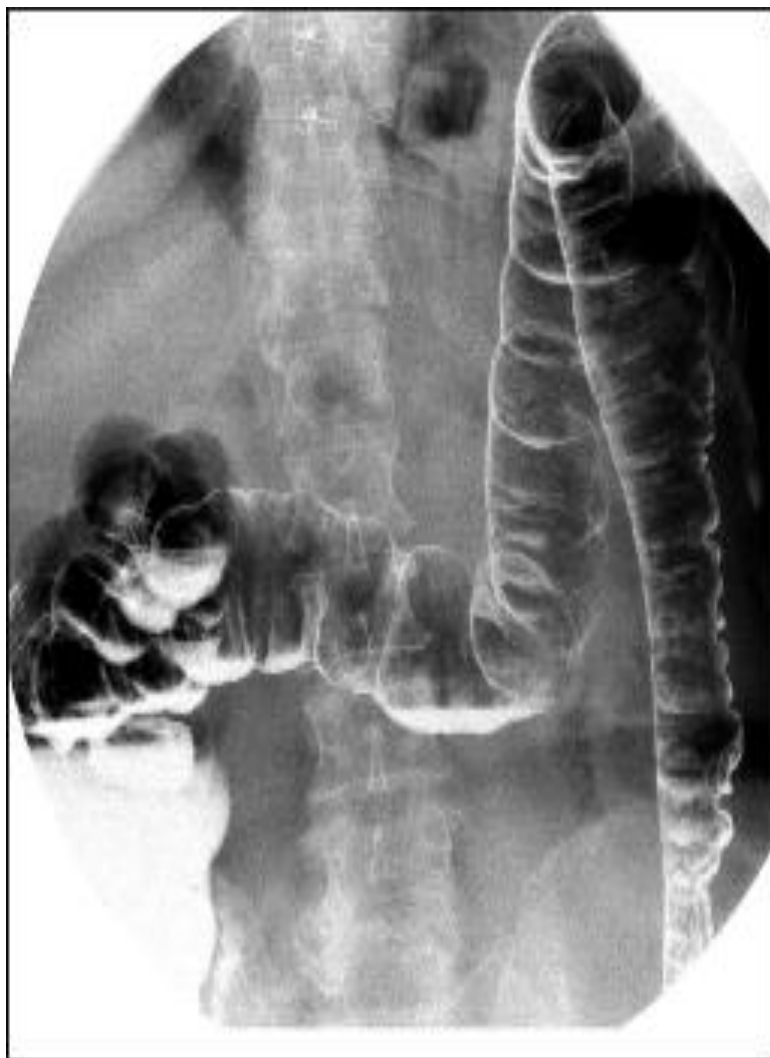**Рис. 10.9.** Двенадцатиперстная кишка при двойном контрастировании (а) и тугом заполнении (б). Норма: 1 - луковица, 2 - верхняя горизонтальная часть, 3 - нисходящий отдел



# Рентгенологическое исследование тощей и подвздошной кишки

- выполняется после приема бариевой массы внутрь или ее введения через тонкокишечный зонд и называется соответственно пероральной или зондовой энтерографией (см. рис. 2.15). При контрастировании через зонд получается не только тугое заполнение тонкой кишки, но и ее двойное контрастирование после введения газа. Снимки выполняют через 15-30 мин в течение 2,5-4 ч до контрастирования илеоцекального отдела. По тощей кишке контрастная масса двигается быстро, в течение 1 ч. В ней отчетливо выявляются складки слизистой оболочки, имеющие циркулярный ход и характерные для
- всей тонкой кишки Керкринговы складки. В подвздошной кишке контрастная масса продвигается медленно, заполнение более тугое, складки видны лишь при компрессии. Полное опорожнение тонкой кишки наступает в течение 8-9 ч. Это же время оптимально для изучения илеоцекального отдела.

# Рис. 10.10. Ирригограммы. Норма

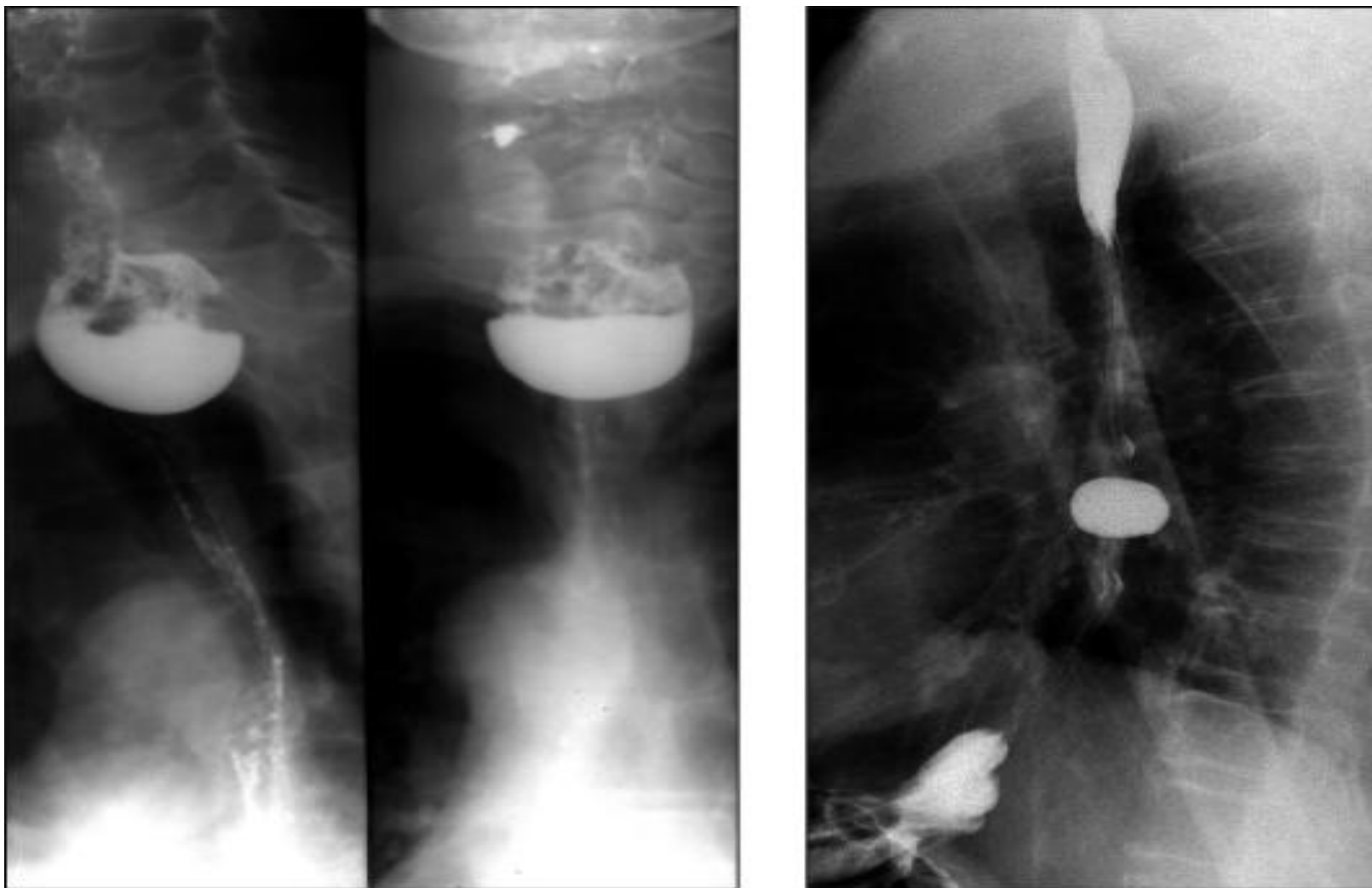


# РЕНТГЕНОЛОГИЧЕСКИЕ СИНДРОМЫ БОЛЕЗНЕЙ ГЛОТКИ, ПИЩЕВОДА, ЖЕЛУДКА И КИШЕЧНИКА

- Различные патологические процессы желудочно-кишечного тракта рентгенологически проявляются (см. рис. 10.11):
  - - дислокацией органа;
  - - изменением рельефа слизистой оболочки;
  - - расширением органа (диффузным или локальным);
  - - сужением органа (диффузным или локальным);
  - - дисфункцией органа.



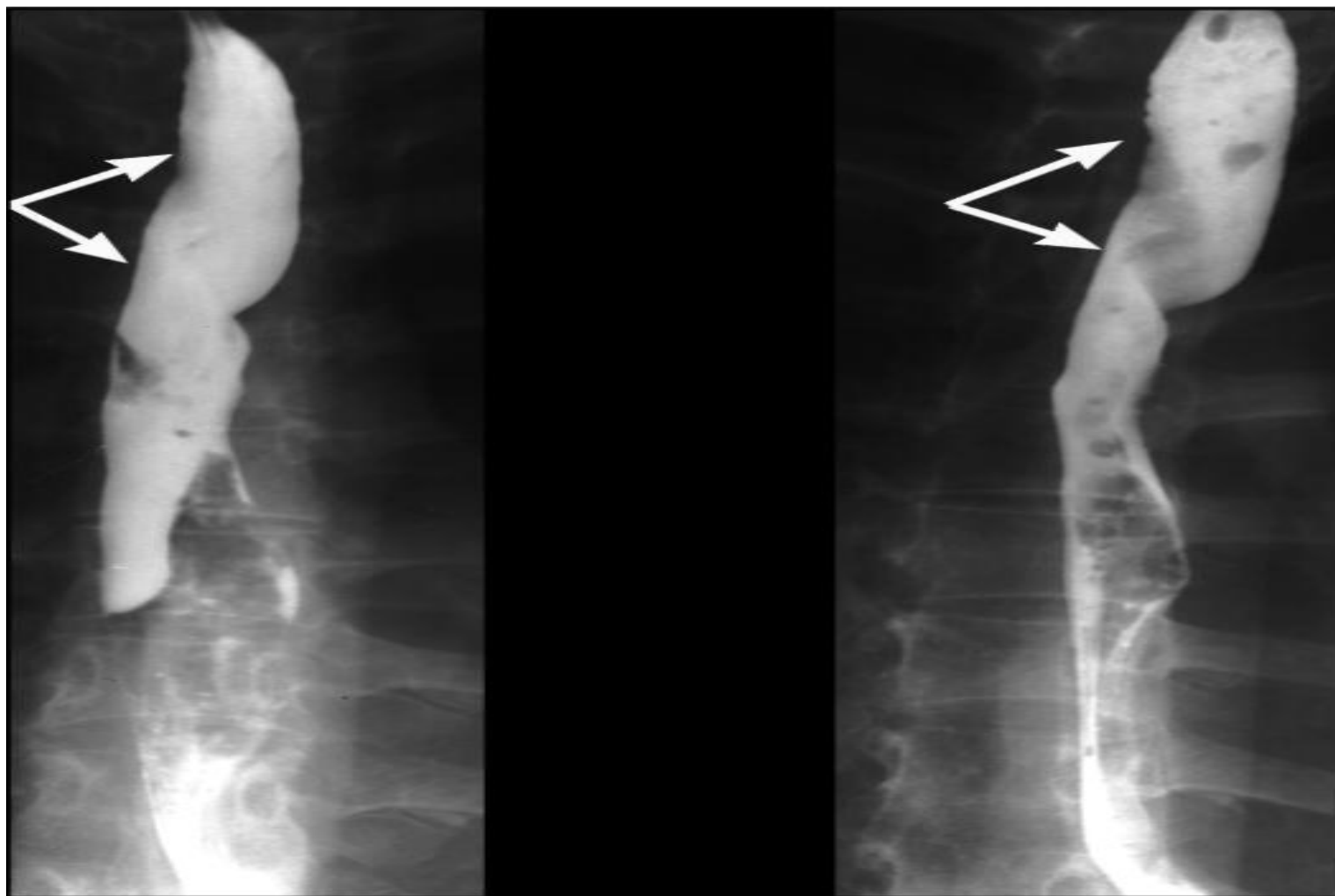
**Рис. 10.14.** Рентгенограммы пищевода. Пульсионные дивертикулы:  
а) глоточно-пищеводный дивертикул, дивертикулит; б)  
бифуркационный и эпифрениальный дивертикулы



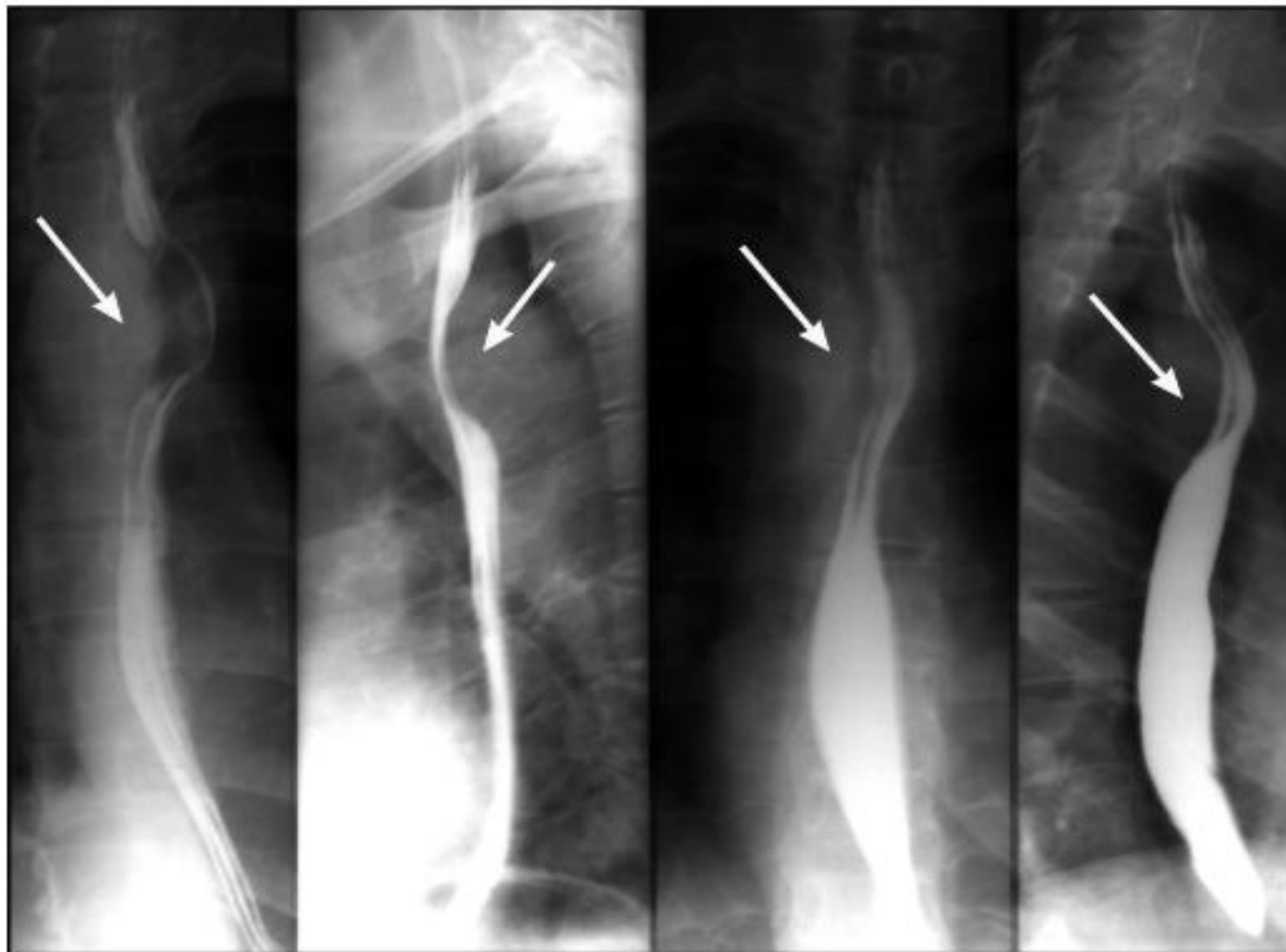
- **Рентгенологическое исследование:** пульсионный дивертикул имеет форму округлого мешка, связанного с пищеводом шейкой; тракционный дивертикул неправильной треугольной формы, шейка отсутствует, вход в дивертикул широкий.
- Осложнение: *дивертикулит*, при котором в дивертикуле скапливаются жидкость, слизь, пища с симптомом трехслойности (барий, жидкость, газ).

- **Заключение:**
- **Смещения пищевода**
- **Рентгенологическое исследование:** аберрантная правая подключичная артерия (a. lusoria) проходит через заднее средостение и образует вдавление на пищеводе в виде полосовидного дефекта, идущего косо (рис. 10.15).
- Правосторонняя дуга аорты образует вдавление на пищеводе по задне-правой стенке. Увеличенные лимфатические узлы заднего средостения (метастазы, лимфосаркома, лимфогранулематоз) образуют вдавление на одной из стенок пищевода или оттесняют его (см. рис. 10.16).

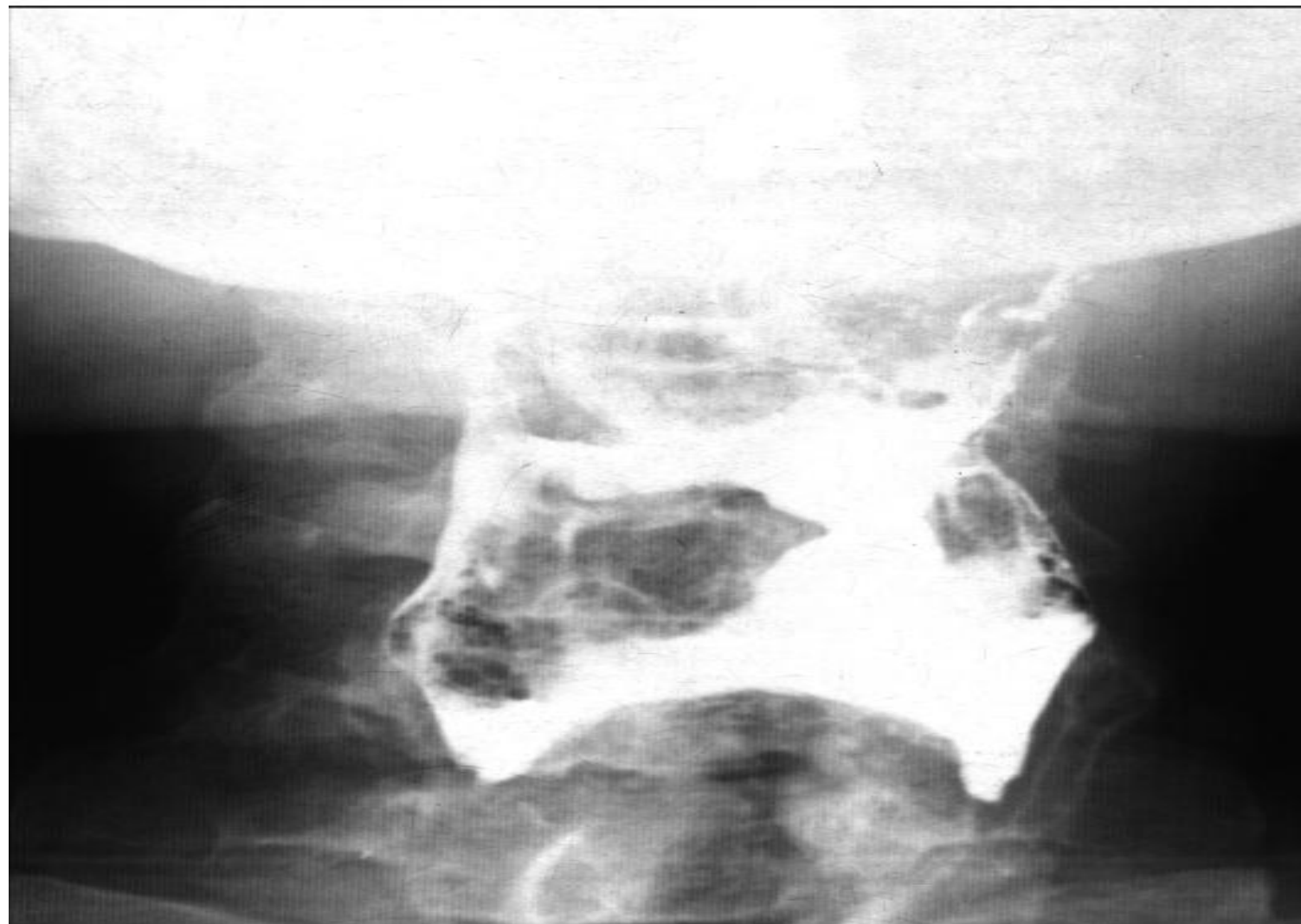
**Рис. 10.15.** Рентгенограммы пищевода. Аберрантная правая подключичная артерия (*a. lusoria*) (стрелки)



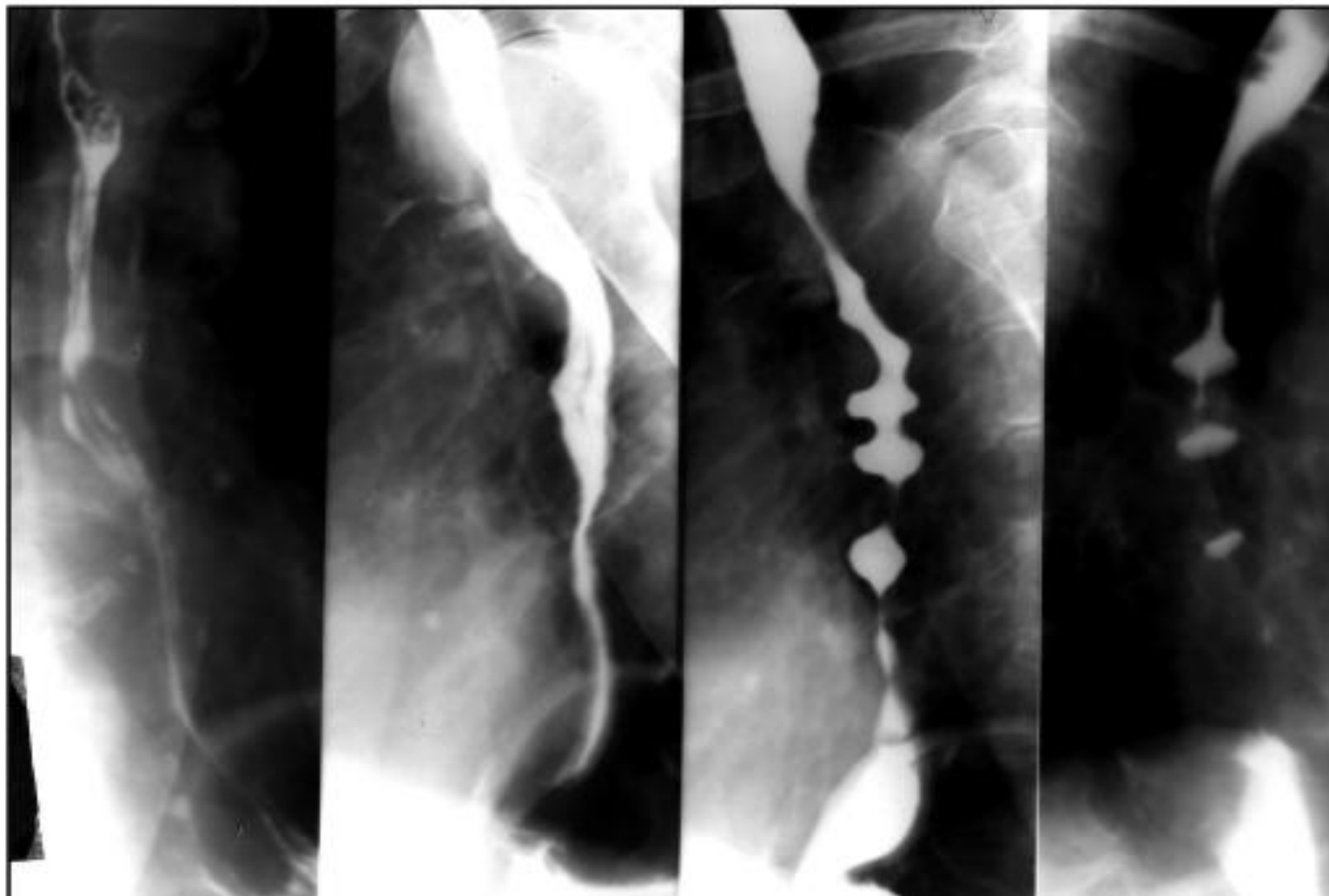
**Рис. 10.16.** Рентгенограммы пищевода. Правосторонняя дуга аорты (стрелка)



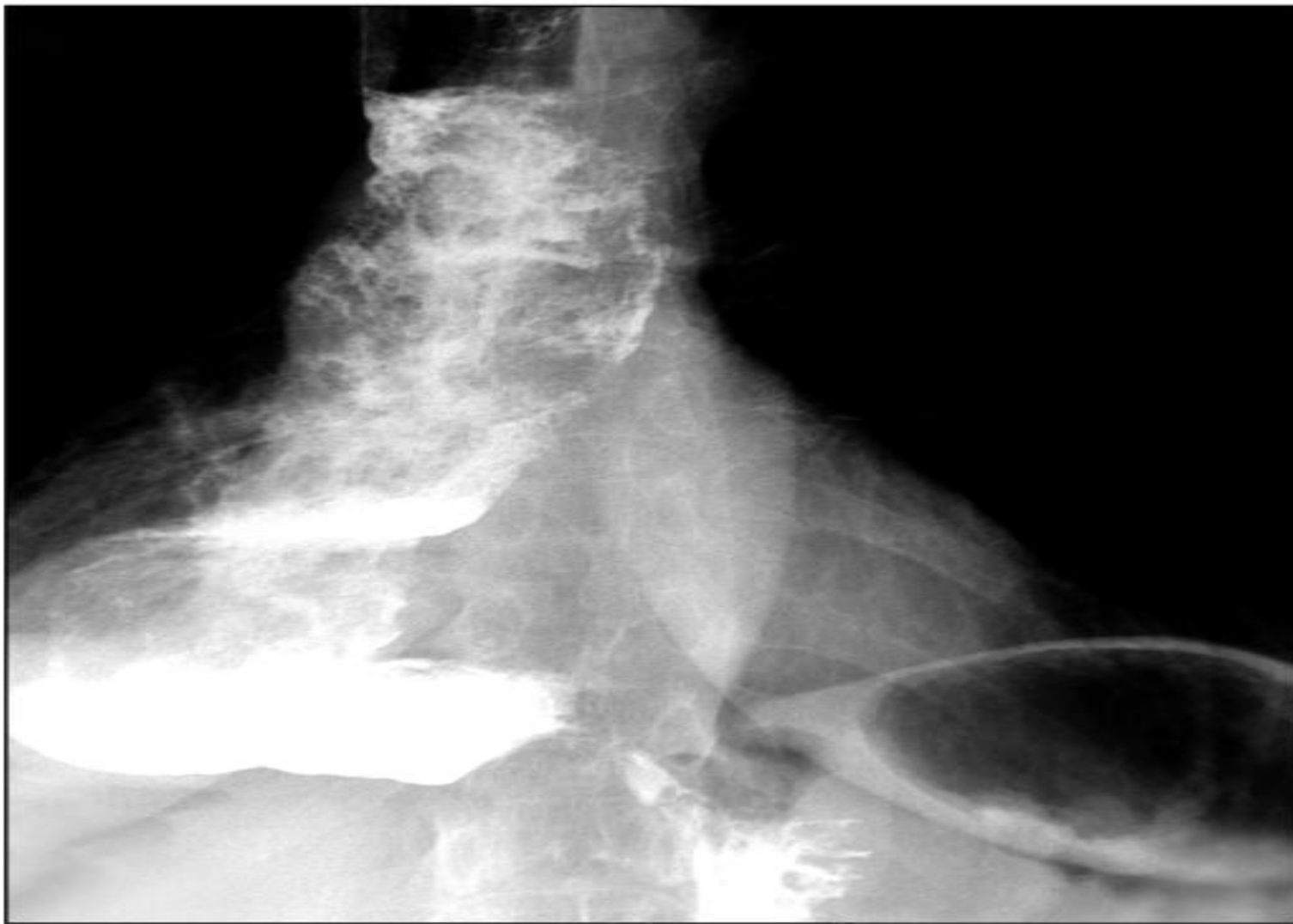# Рис. 10.17. Рентгенограмма глотки. Гипотония



**Рис. 10.20. Рентгенограммы пищевода.  
Сегментарный спазм**

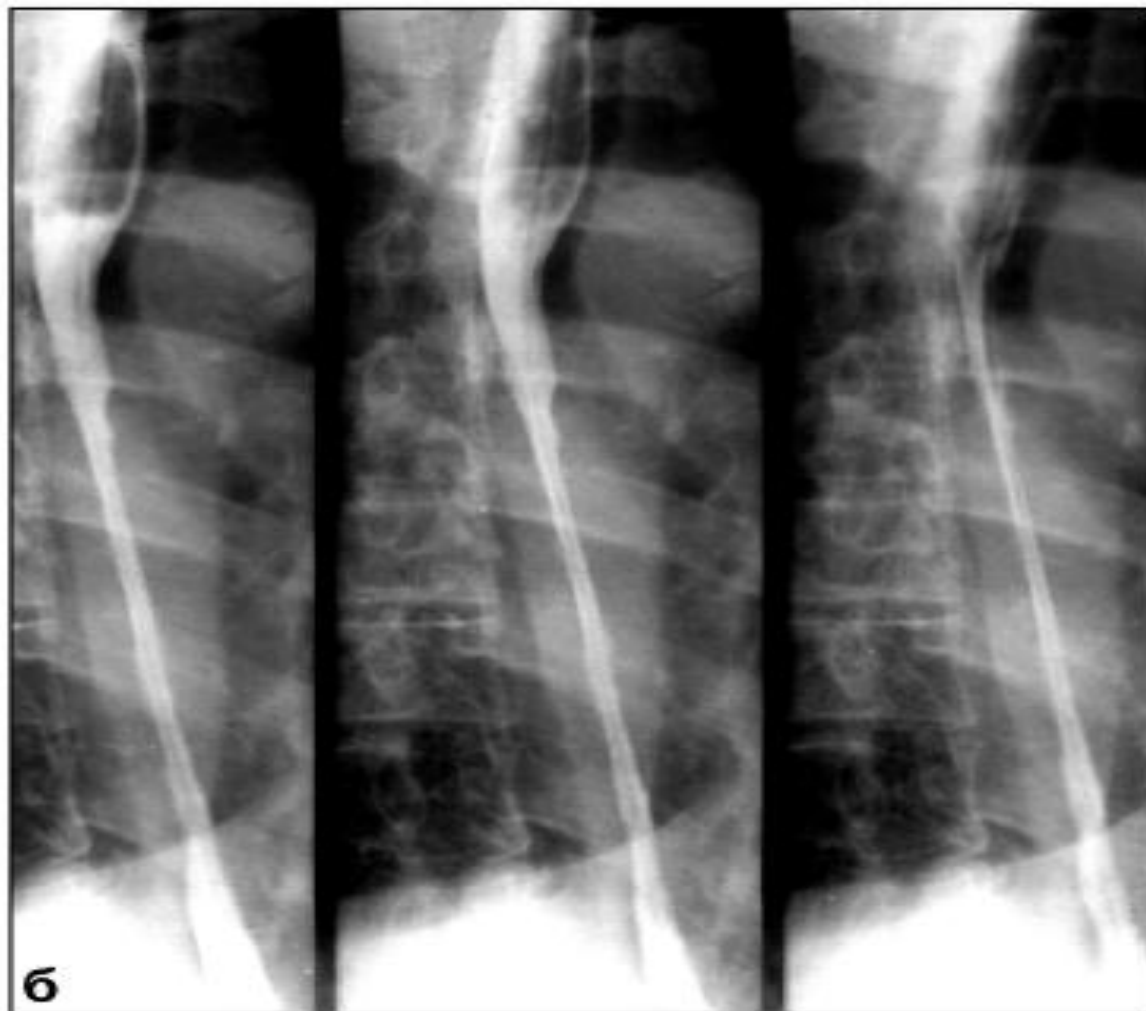
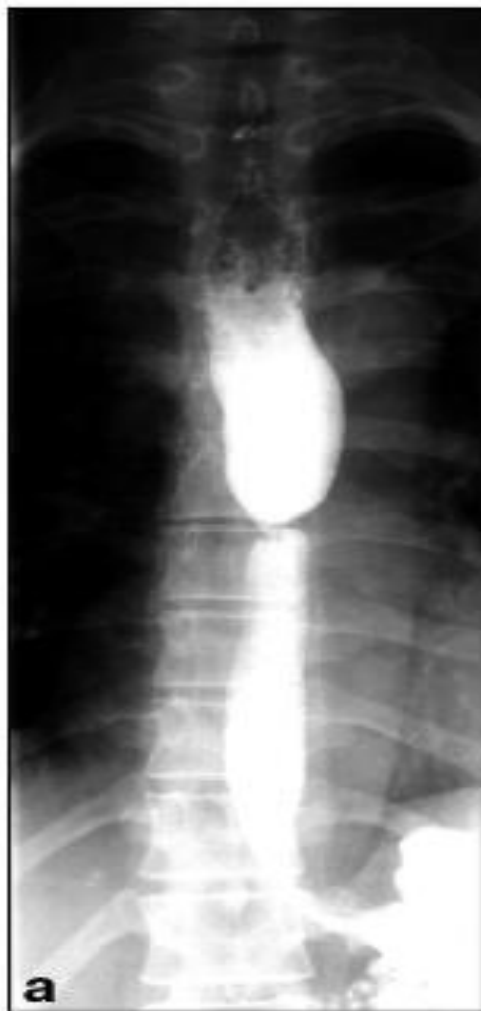
# Рентгенограмма пищевода. Ахалазия, эзофагит

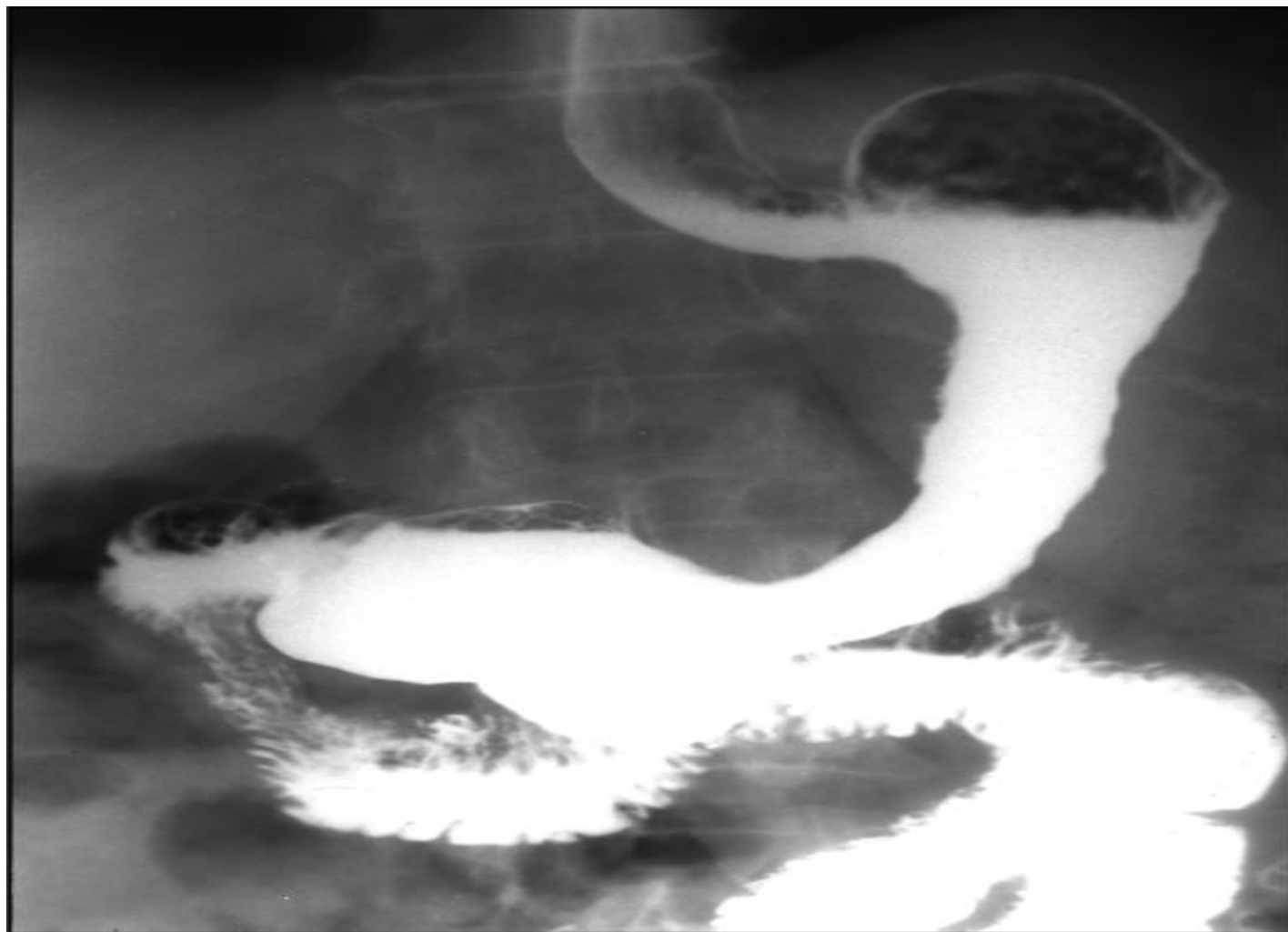




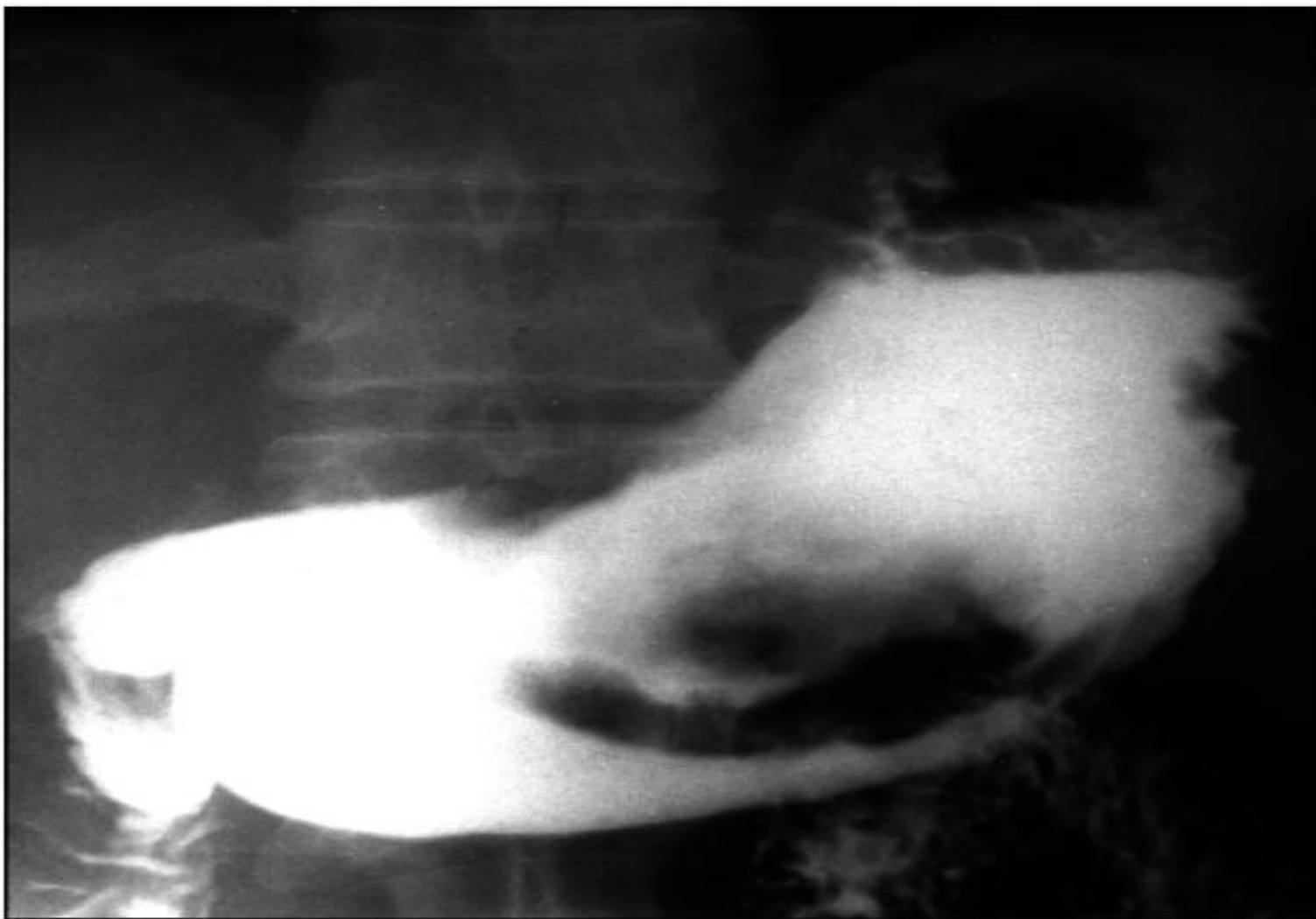
Рентгенограммы пищевода. Рубцовые сужения после ожога пищевода: а - в виде «песочных часов», б - в виде узкой трубки



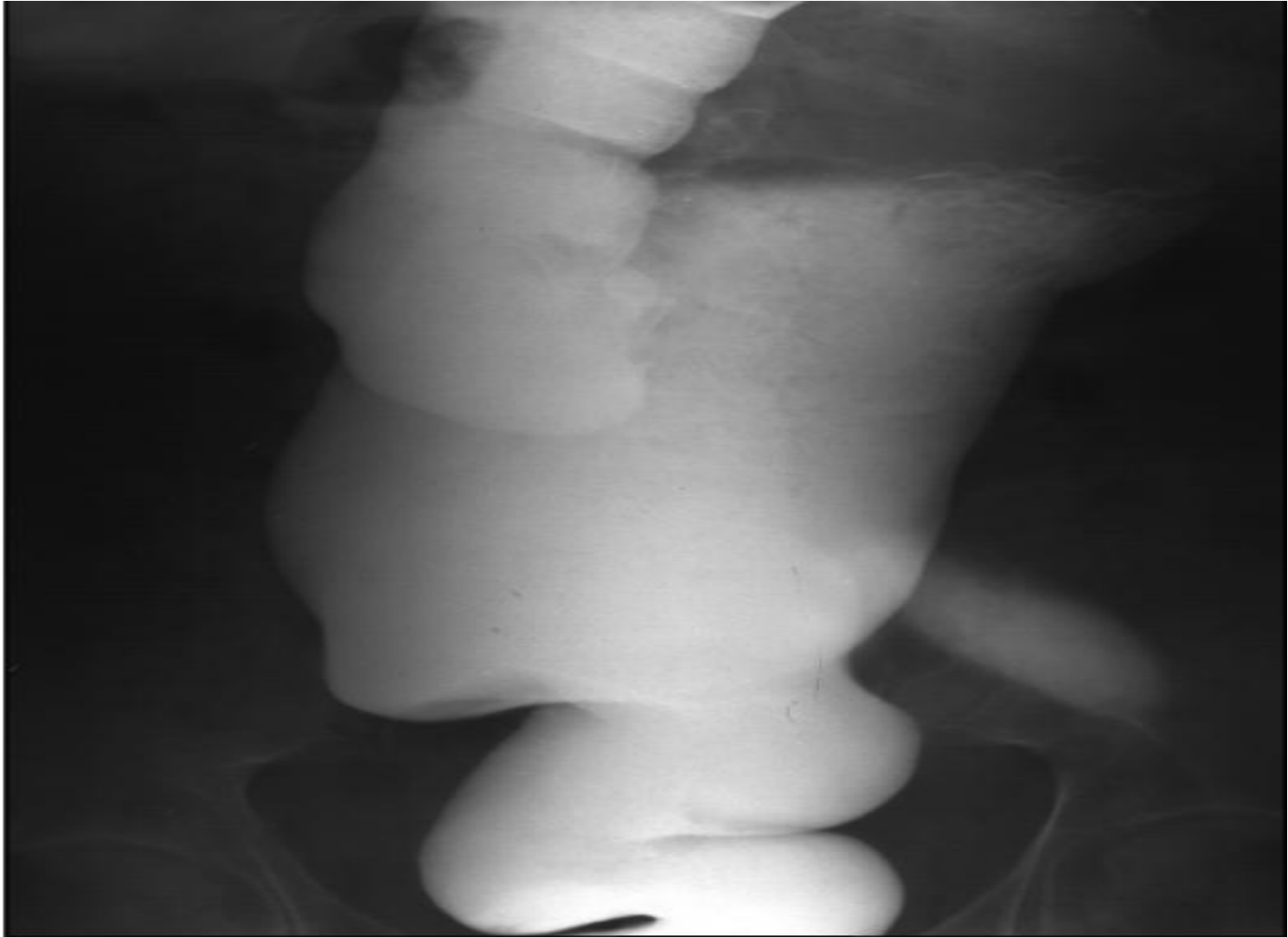
# Рентгенограмма желудка. Эндофитный рак тела желудка



# Экзофитный (блюдцеобразный) рак желудка



# Ирригограмма - аганглиоз (болезнь Гиршпрунга)

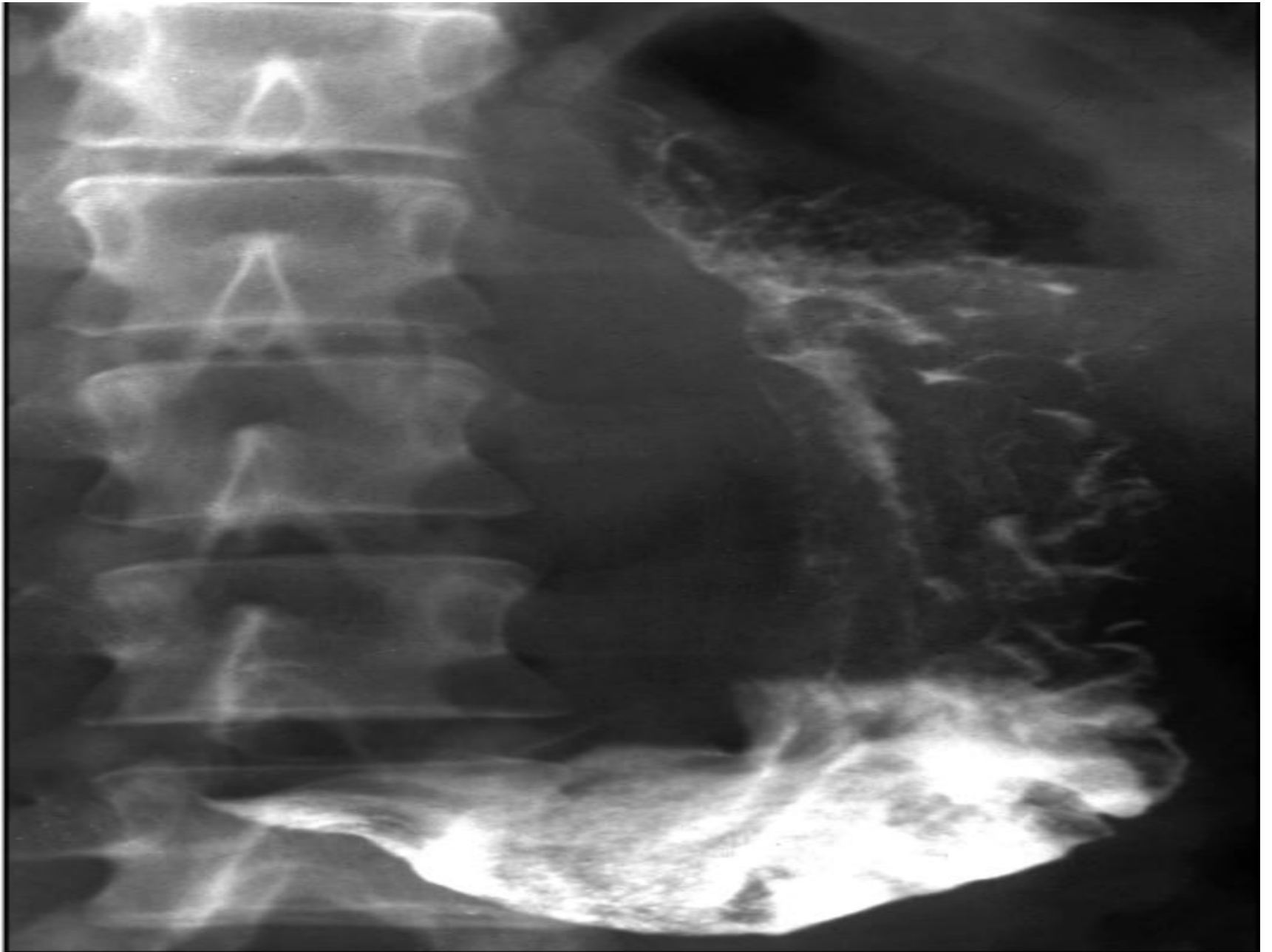

# Вопросы

- **1. На каком уровне располагается глотка?**
- А) V-VII ш.п.
- В) VI-VII ш.п.+
- С) II-IV ш.п.
- D) V-VIII ш.п.
- E) I-IV ш.п.
- **2. Длина пищевода равна?**
- А) 20-22 см
- В) 23-27 см
- С) 21-25 см
- D) 19-21 см
- E) 23-25 см+

- **3. Просвет пищевода имеет ряд сужений и расширений, имеющих значение при диагностике патологических процессов:**
  - А) фарингеальное+
  - В) бронхиальное+
  - С) бронхолегочное
  - D) диафрагмальное+
  - E) ларингеальное
  
- **4. Длина 12пк у взрослого человека составляет:**
  - А) 27-30+
  - В) 20-25
  - С) 15-20
  - D) 23-25
  - E) 15-18

- **5. Назовите отделы ободочной кишки:**
- А) восходящий отдел
- В) поперечный отдел
- С) нисходящий отдел
- D) прямой
- E) сигмовидный





- 1. Назовите метод исследования
- 2. Опишите снимок ( что видно на снимке)
- 3. Сделайте свое заключение по снимку.

# Ответ

- Рентгенограмма желудка.
- Острый гастрит - нечеткость складок слизистой оболочки, функциональные нарушения

# Литература

- 1. Лучевая диагностика: учебник: Т. 1 / под ред. проф. Г.Е. Труфанова. - 2011. - 416 с.: ил.
- 2. Лучевая диагностика ЖКТ: Х.Ю.Брамбс, 2014
- 3. Шнигер Н.У Рентгенодиагностика прямой и ободочной кишки 1989г
- 4. журнал «Вместе против рака», №3, 2005г Авторы: Профессор В.В. Пророков, кандидат медицинских наук Н.Ю. Залит, Российский Онкологический Научный Центр им.Н.Н.Блохина РАМН, г.Москва.
- 5. Портной Л.М. Ц.Вестн. рентгенолог. 1992 №3