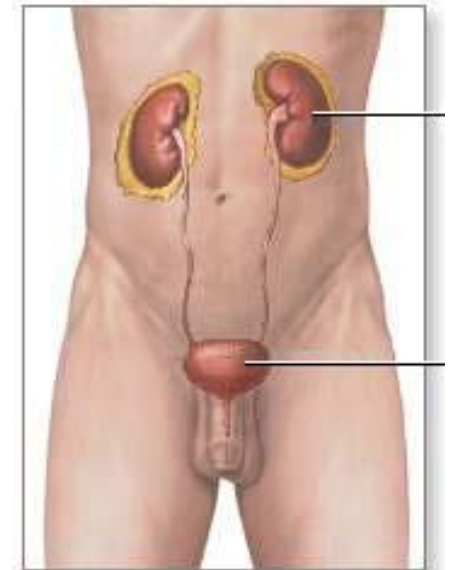
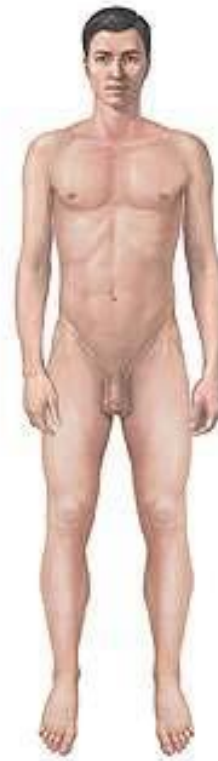

Семиотика урологических заболеваний.

Методы обследования урологических больных.

Рыжков А. И.

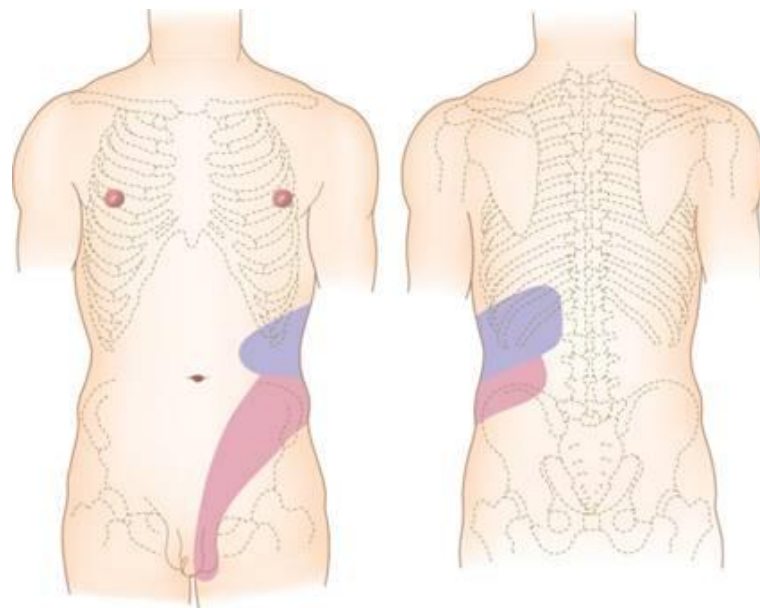


Симптомы

- Боль;
- Изменения качества мочи;
- Изменения количества мочи;
- Расстройства мочеиспускания;
- Выделения из уретры, изменения спермы;

Боль при патологии ВМП

- **Локализация** – в реберно-позвоночном углу латеральной крестцово-позвоночной мышцы под 12 ребром.
- **Иррадиация** – по ходу мочевыводящих путей, через подвздошную область к наружным половым органам.



- **Причины и характер:**

- Воспалительный процесс в почке – тянущая, тупая, постоянная.
- Обструкция верхних мочевыводящих путей:
 - при длительном формировании – варьирует от тянущих болей различной интенсивности до бессимптомного течения.
 - при резком развитии – интенсивная, острая, колющая боль (почечная колика);

Дифференциальная диагностика почечной колики

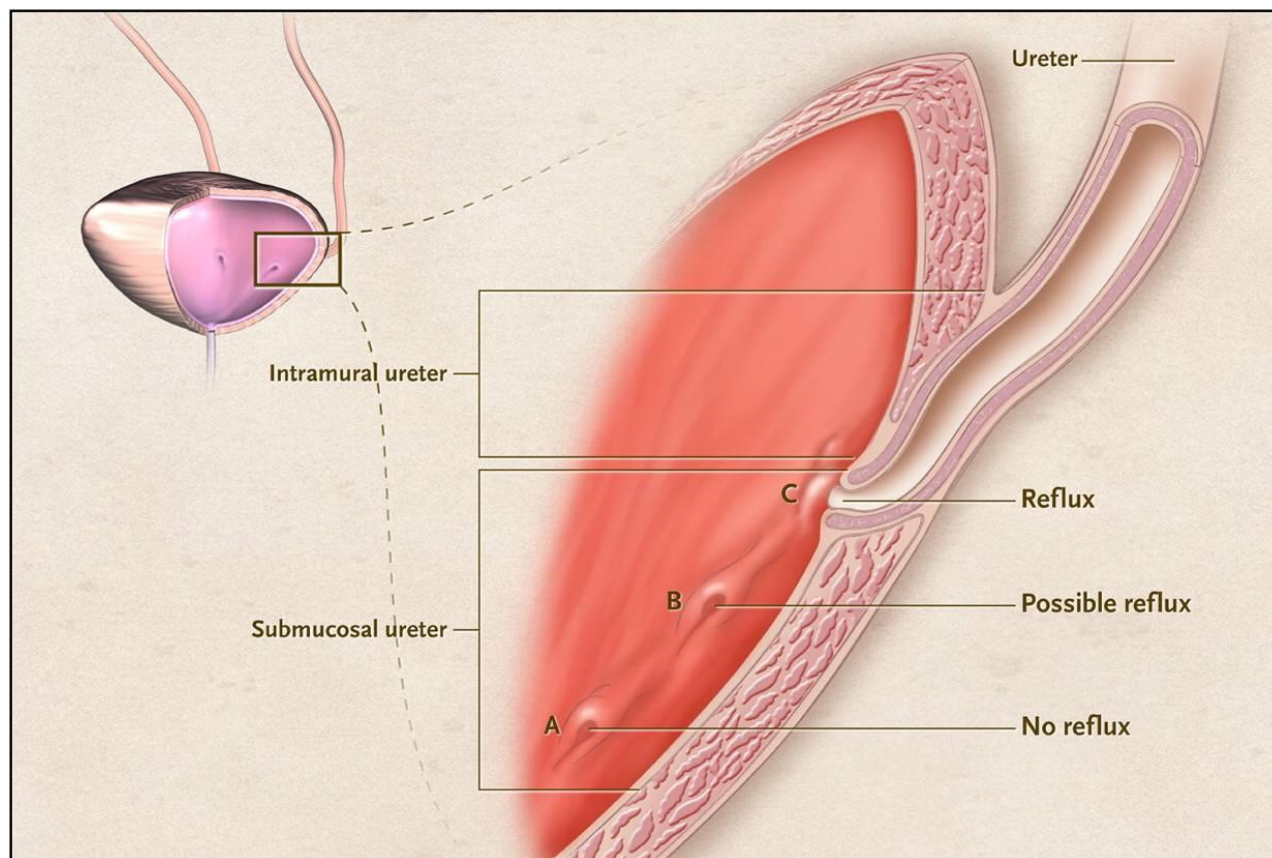
Почечная колика	Патология брюшной полости
при почечной колике возможно возникновение гастроинтестинальных симптомов (за счет рефлекторного раздражения солнечного сплетения)	при патологии брюшной полости (перфорация язвы 12-перстной кишки, панкреатит) возможна иррадиация боли в спину;
Иррадиация	
по ходу мочевыводящих путей, через подвздошную область в половые органы.	часто в плечо, что связано с раздражением диафрагмального нерва
Положение больного	
беспокойное – мечется, кидается на стены, не может найти положения облегчающего боль.	неподвижное – в позе максимально облегчающей боль

Дифференциальная диагностика почечной колики

Почечная колика	Межреберная невралгия (Т10-Т12)
имеют аналогичную иррадиацию	
Интенсивность	
не зависит от положения тела и не меняется при движении	зависит от положения тела, усиливается при движении
меняется приступообразно, периодами в результате возникновения или разрешения обструкции ВМП	периодичность не характерна

Боль при патологии ВМП

- **Боль в пояснице во время акта мочеиспускания** – типичный симптому пузырно-мочеточникового рефлюкса.



Боль при патологии мочевого пузыря

- **Локализация** – в надлобковой области; за лобком, в глубине малого таза.
- **Иррадиация** – по ходу мочевыводящих путей в головку полового члена у мужчин и клитор у женщин.
- **Причины и характер:**
 - воспаление слизистой мочевого пузыря (бактериальный, интерстициальный цистит) - тупая, ноющая боль, возникающая и нарастающая по мере накопления мочи, затем резко усиливается во время микции и стихает.
 - задержка мочеиспускания – нестерпимая тянущая боль над лоном нарастающей интенсивности на фоне перерастяжения мочевого пузыря.
 - конкременты мочевого пузыря - колющая, режущая боль, возникает при движении и стихает в покое.

Боль в уретре

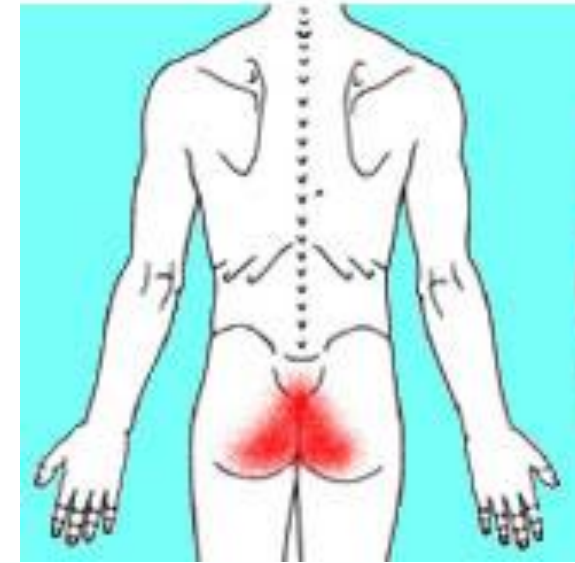
- **Причины и характер:**

- уретрит (острый и хронический);
прохождение конкрементов;
- большое содержание солей (оксалаты, фосфаты, ураты) в моче – различной интенсивности жжение и рези при прохождении мочи.
- инфильтрирующий рак уретры – тупая, ноющая боль по ходу мочеиспускательного канала не связанная с актом мочеиспускания.



Боль при заболеваниях простаты

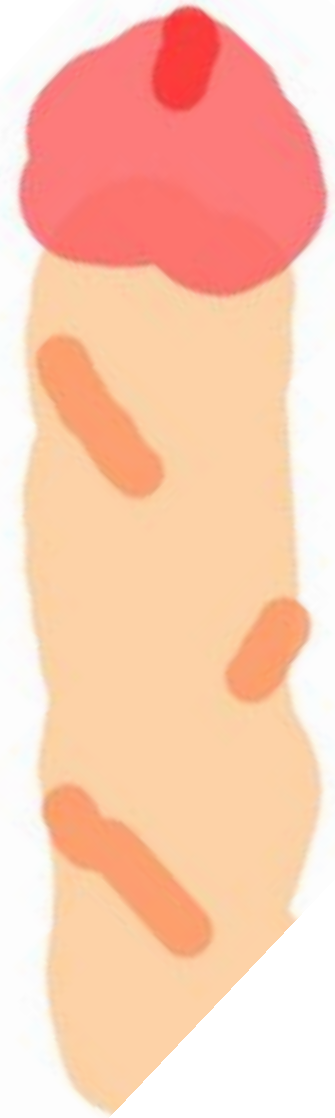- **Локализация** – **промежность**, анус, в глубине малого таза.
- **Иррадиация** – в крестец, поясничный отдел позвоночника, по ходу семенных канатиков – в яички.
- **Причина и характер:**
 - хронические воспалительные процессы в простате низкоинтенсивная, постоянная, тянущая боль;
 - острый простатит, абсцесс простаты - интенсивная, пульсирующая или стреляющая боль, резко усиливающаяся при акте дефекации;
 - рак предстательной железы



Боль в пенисе

● Причины:

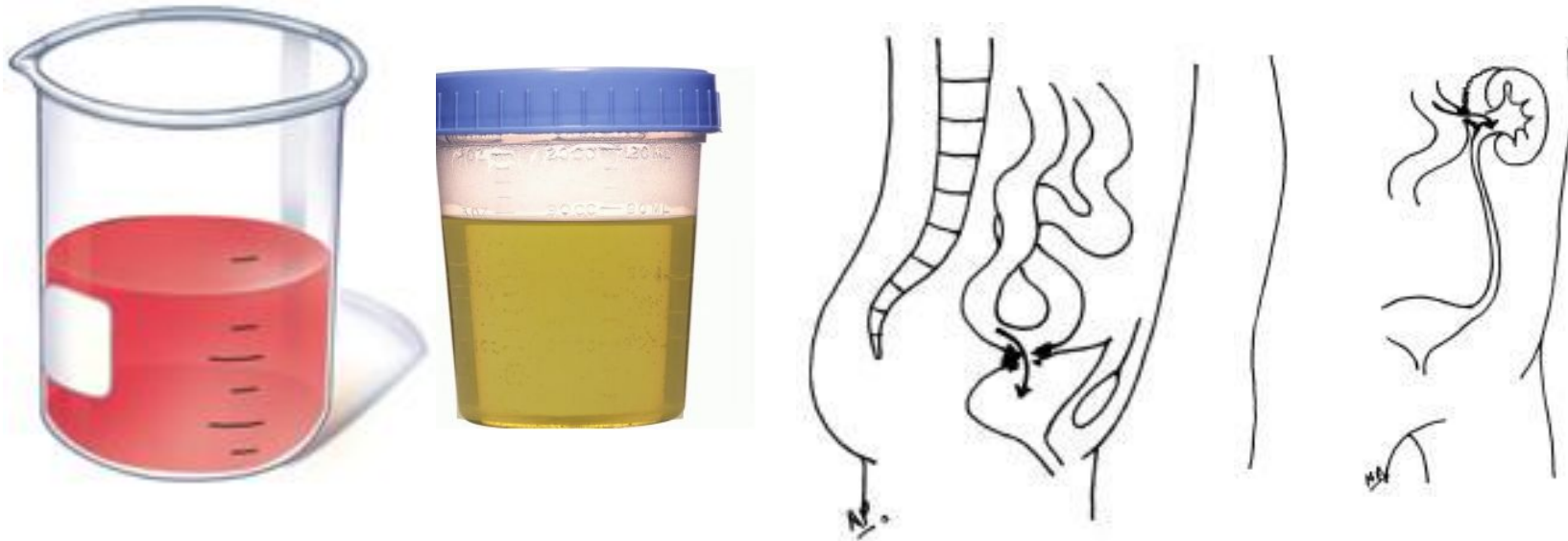- Неэрегированный пенис:
 - уретрит – типична режущая боль в начале акта мочеиспускания;
 - парафимоз
- Эрегированный пенис:
 - перелом полового члена
 - болезнь Пейрони;
 - приапизм.



Боль в мошонке

- **Иррадиация** – по ходу семенного канатика в подвздошно-паховую область, реже в живот.
- **Причины и характер:**
 - острый эпидидимит/эпидидимоорхит – интенсивные тянущие боли, усиливающиеся при движении и дотрагивании, ослабевающие при подъеме яичка и ношении суспензория (симптом Прена) .
 - перекрут яичка/гидатиды – внезапно начавшиеся очень интенсивные боли не зависящие от положения яичка.
 - варикоцеле –неинтенсивные ноющие боли, усиливающиеся после физической нагрузки и ослабевающие в покое.

Изменения качества мочи



- **окрашивание мочи:**

- в красный цвет - гематурия; миоглобинурия, прием фенолфталеин, больших количеств свеклы, ежевики.
- в другие цвета – прием лекарственных препаратов, продуктов питания, нарушения обмена веществ.

- **мутная моча** - фосфатурия, пиурия, хилурия, липидурия, гипероксалатурия, гиперурикозурия;

- **наличие газа в моче** - фистула между кишечником и мочевыми путями, реже – наличие у больных сахарным диабетом флоры ферментирующей глюкозу с образованием CO_2 .

Изменения количества мочи

Полиурия - увеличение количества выделяемой за сутки мочи (более 2 литров).

Причины

Физиологическая:

- увеличение количества выпитой жидкости;
- употребление пива, кофе, минеральных вод, диуретиков, арбузов, дынь, винограда.

Патологическая:

- сахарный диабет;
- несахарный диабет;
- полиурическая стадия ОПН;
- Начальные проявления ХПН.

Изменения количества мочи

Олигурия – уменьшение количества суточной мочи (менее 500 мл/сут.).

Причины

Физиологическая:

- недостаточный прием жидкости;
- обильное потоотделение на фоне жаркого климата или физических нагрузок.

Патологическая:

- неукротима рвота, диарея, кровотечение;
- олигоанурическая стадия ОПН;
- терминальная стадия ХПН.

Изменения количества мочи

Аренальная

- двусторонняя аплазия почек;
- Ошибочное удаление единственной или единственно функционирующей почки.

Преренальная

- тромбоз почечных артерий;
- шок, коллапс;
- значительное обезвоживание.

Анурия – угрожающее жизни состояние, когда полностью прекращается образование мочи (менее 100 мл/сут.).

Ренальная:

- острый и хронический гломерулонефрит, интерстициальный нефрит, нефросклероз;
- переливание несовместимой крови;
- краш-синдром;
- отравление нефротоксичными ядами.

Постренальная:

- механическая окклюзия ВМП (камни, опухоли, рубцовые изменения тазовой клетчатки, лигатуры)

Расстройства мочеиспусканий

- Изменение частоты мочеиспусканий;
- Странгурия;
- Обструктивные расстройства мочеиспускания:
- Недержание мочи
- Задержка мочеиспускания

В норме , за сутки, человек мочится от 2 до 8 раз, средним объемом около 300 мл.

Поллакиурия – учащенное мочеиспускание (более 8 раз в сутки).

Причины

Полиурия - увеличение количества выделяемой за сутки мочи (более 2 литров):

- увеличение количества выпитой жидкости;
- сахарный диабет;
- несахарный диабет;
- полиурическая стадия ОПН;
- схождение отеков.

Снижение функционального объема мочевого пузыря:

- воспалительные заболевания НМП (цистит, простатит, уретрит);
- инфравезикальная обструкция (ДГПЖ);
- гиперактивный мочевой пузырь (ГАМП);
- тревожные расстройства.

Ноктурия – учащенное мочеиспускание в ночные часы (1 раз и более в возрасте до 60 лет и более 1 раза – после 60 лет).

Странгурия – учащенное, затрудненное, болезненное мочеиспускание, типично для воспалительных заболеваний нижних мочевых путей,

Обструктивные симптомы – являются следствием инфравезикальной обструкции (ДГРЖ, стриктура уретры)

Постмикционный дриблинг

Трудности в инициации акта мочеиспускания

Снижение скорости и напора струи мочи

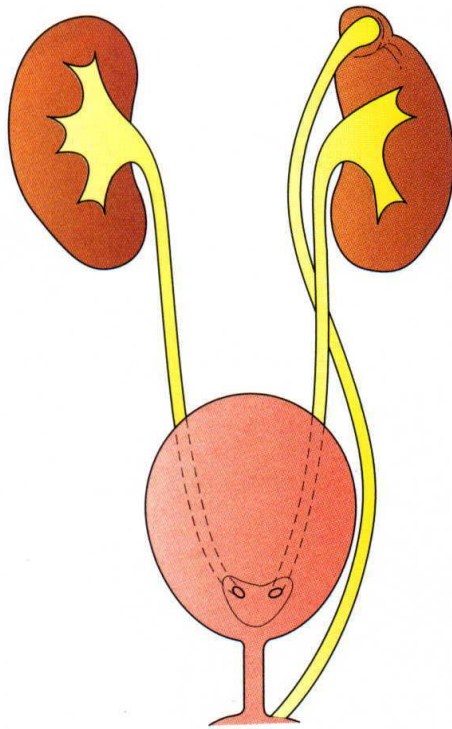
Необходимость натуживаться для совершения акта мочеиспускания

Прерывистая струя мочи

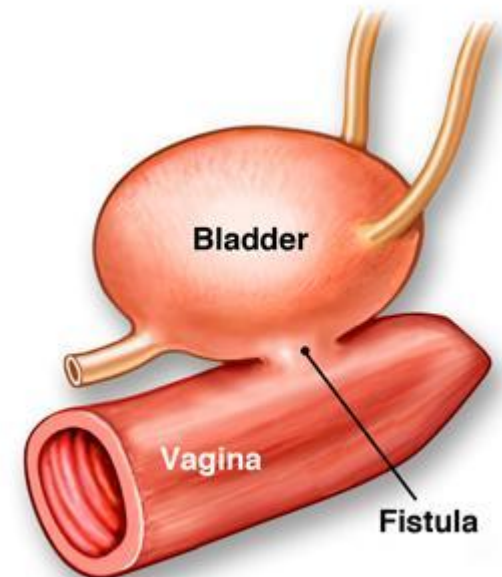
Недержание мочи – непроизвольное выделение мочи.

Постоянное выделение мочи

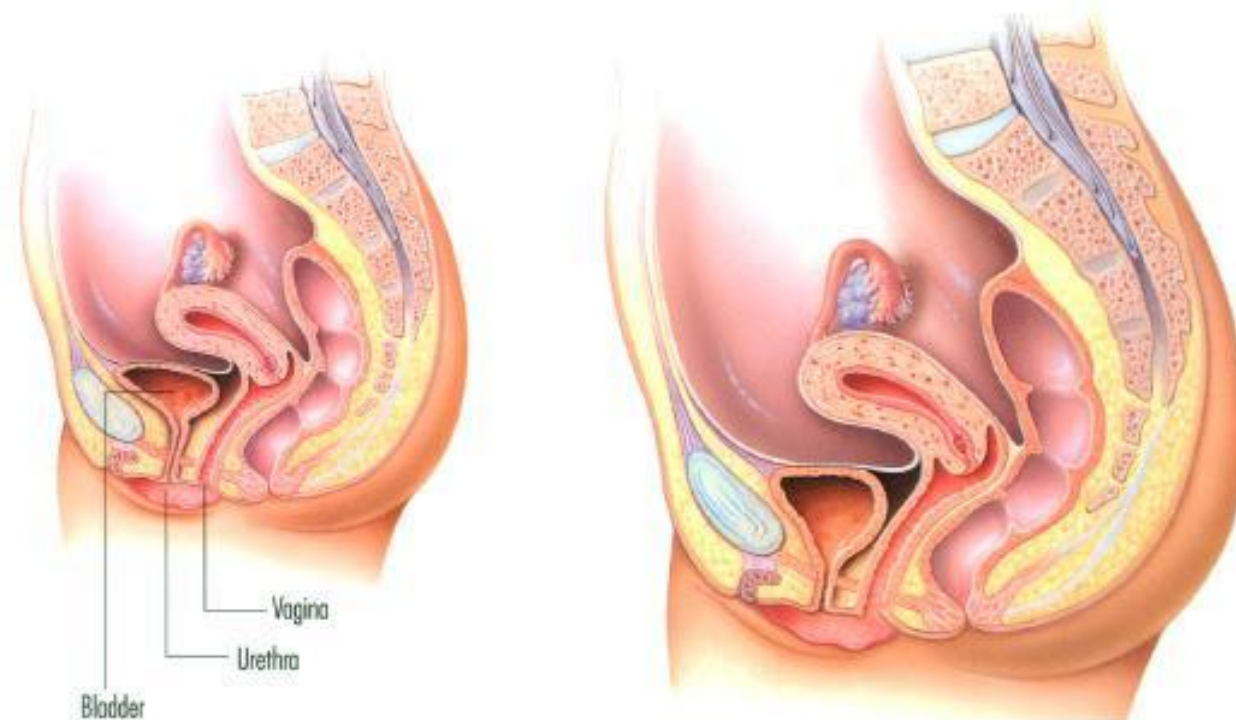
Эктопия устья мочеточника
- в уретру
- во влагалище



Мочеполовые свищи:
- пузырно-вагинальный,
мочеточниково-вагинальный



Стрессовое недержание мочи – выделение мочи на фоне резкого повышения внутрибрюшного давления (при смехе, кашле, чихании, физических упражнениях)



Причина – несостоятельность сфинктерного аппарата мочевого пузыря.
У женщин – на фоне возрастных изменений тазового дна.
У мужчин – после радикальной простатэктомии, реже после трансуретральной резекции простаты.

Ургентное недержание мочи – недержание мочи, возникающее на фоне неудержимого позыва на мочеиспускание.

Первичное:

синдром гиперактивного мочевого пузыря (ГАМП)

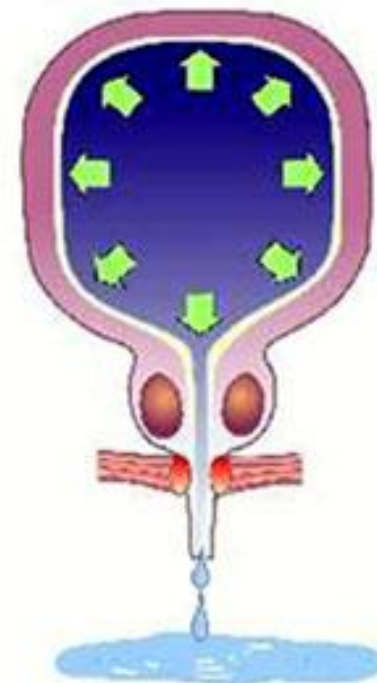
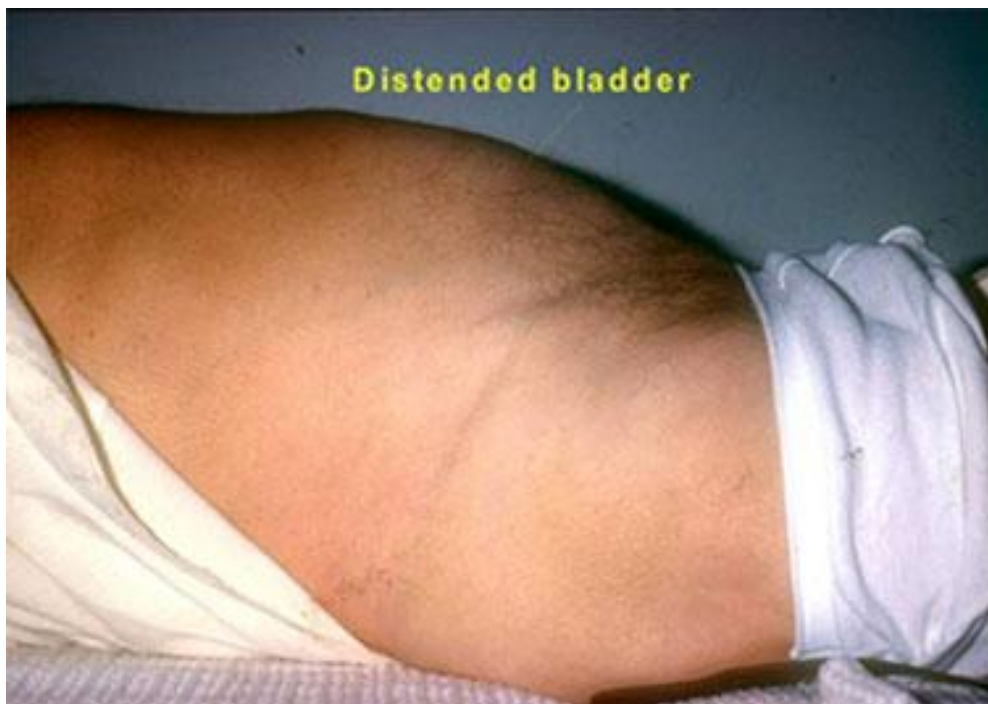Вторичное:

- инфекции нижних мочевых путей (цистит);
- нейрогенные дисфункции нижних мочевых путей;
- инфравезикальная обструкция



Недержание мочи при переполнении (парадоксальная ишурия)

– выделение мочи по каплям, возникающее на фоне переполнения мочевого пузыря.



Причины:

- острая задержка мочеиспускания;
- хроническая задержка мочеиспускания в т.ч. 3 стадия ДГПЖ.

Энурез – непроизвольное мочеиспускание во время сна.



- в норме наблюдается у детей в возрасте до 3 лет, в последующем сохраняется у 15% детей до 5 лет, и у 1% детей до 15 лет (Forsythe and Redmond, 1974)..
- все дети в возрасте старше 6 лет с сохраняющимся энурезом должны пройти урологическое обследование.

Задержка мочеиспускания (ишурия) – невозможность опорожнения мочевого пузыря путем мочеиспускания.

Острая

Причины:

- заболевания простаты (ДГПЖ, РПЖ, острый простатит);
- травмы уретры;
- ОНМК
- операции на органах малого таза

Хроническая

Неполная
(остаточная моча
более 50 мл)

Полная
(парадоксальная
ишурия)

Причины:

- инфравезикальная обструкция (ДГПЖ, склероз шейки мочевого пузыря)

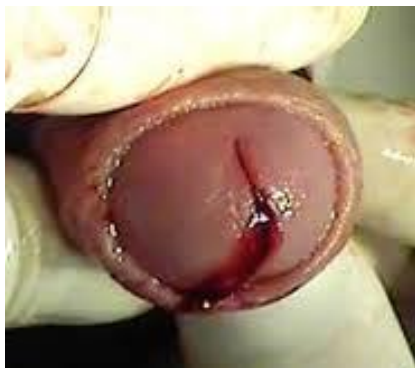Выделения из уретры, изменения спермы

Выделения из уретры.

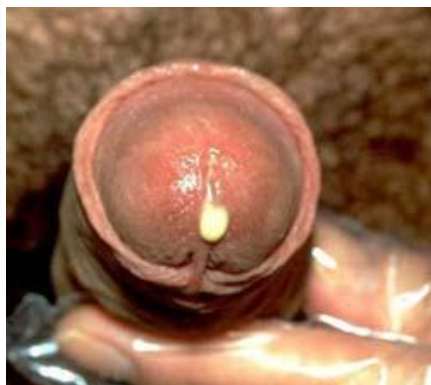Уретрорагия – выделение крови из уретры вне акта мочеиспускания.

Причины:

- травмы уретры;
- злокачественные опухоли уретры



Гной – типичный признак уретрита



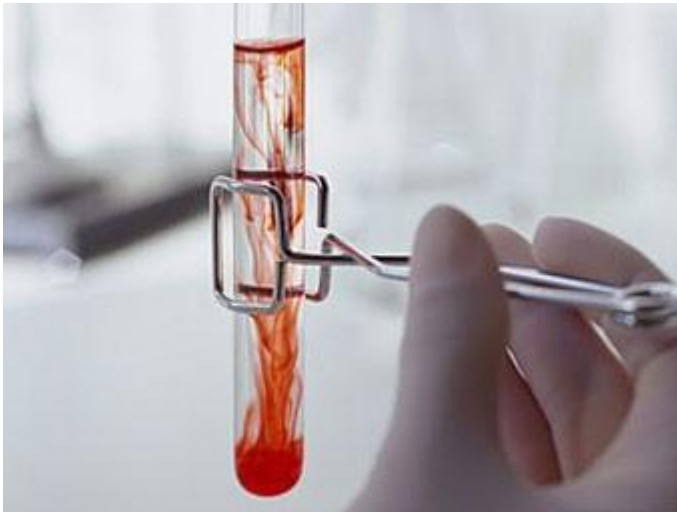
Сперматорея – потеря семенной жидкости без эрекции, оргазма и эякуляции. Наблюдается при тяжелых поражениях спинного мозга

Простаторея – выделение в конце акта мочеиспускания или при дефекации простатического сока. Характерный симптом хронического простатита.

Гематоспермия – наличие примеси крови в сперме



Причина – воспалительный процесс в простате/семенных пузырьках

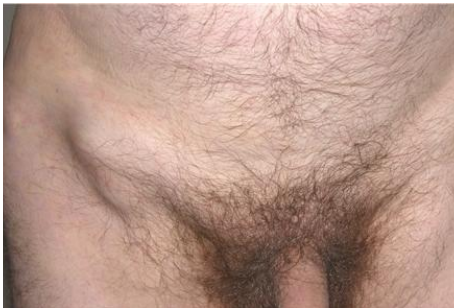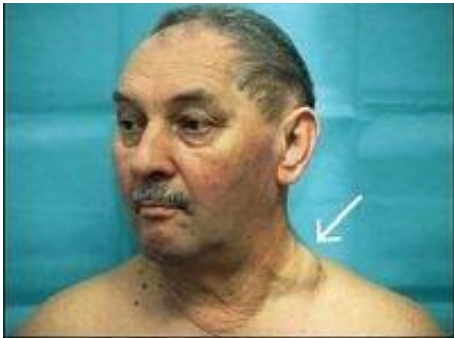

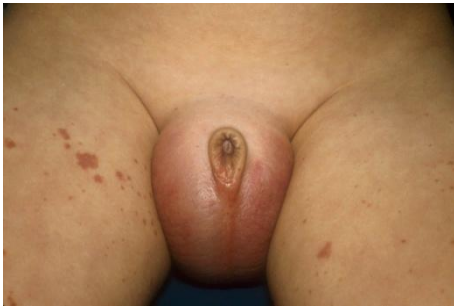
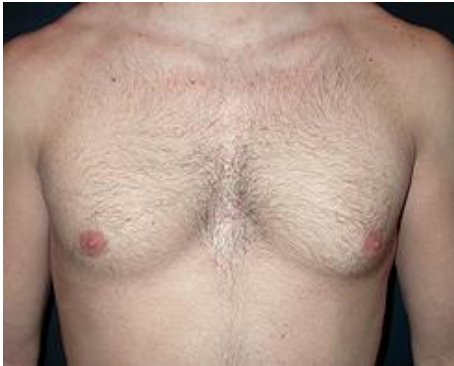- как правило, разрешается спонтанно в течении нескольких недель;
- при обследовании пациентов с гематоспермией редко удается обнаружить значимую урологическую патологию.

Физикальное обследование



Общий осмотр



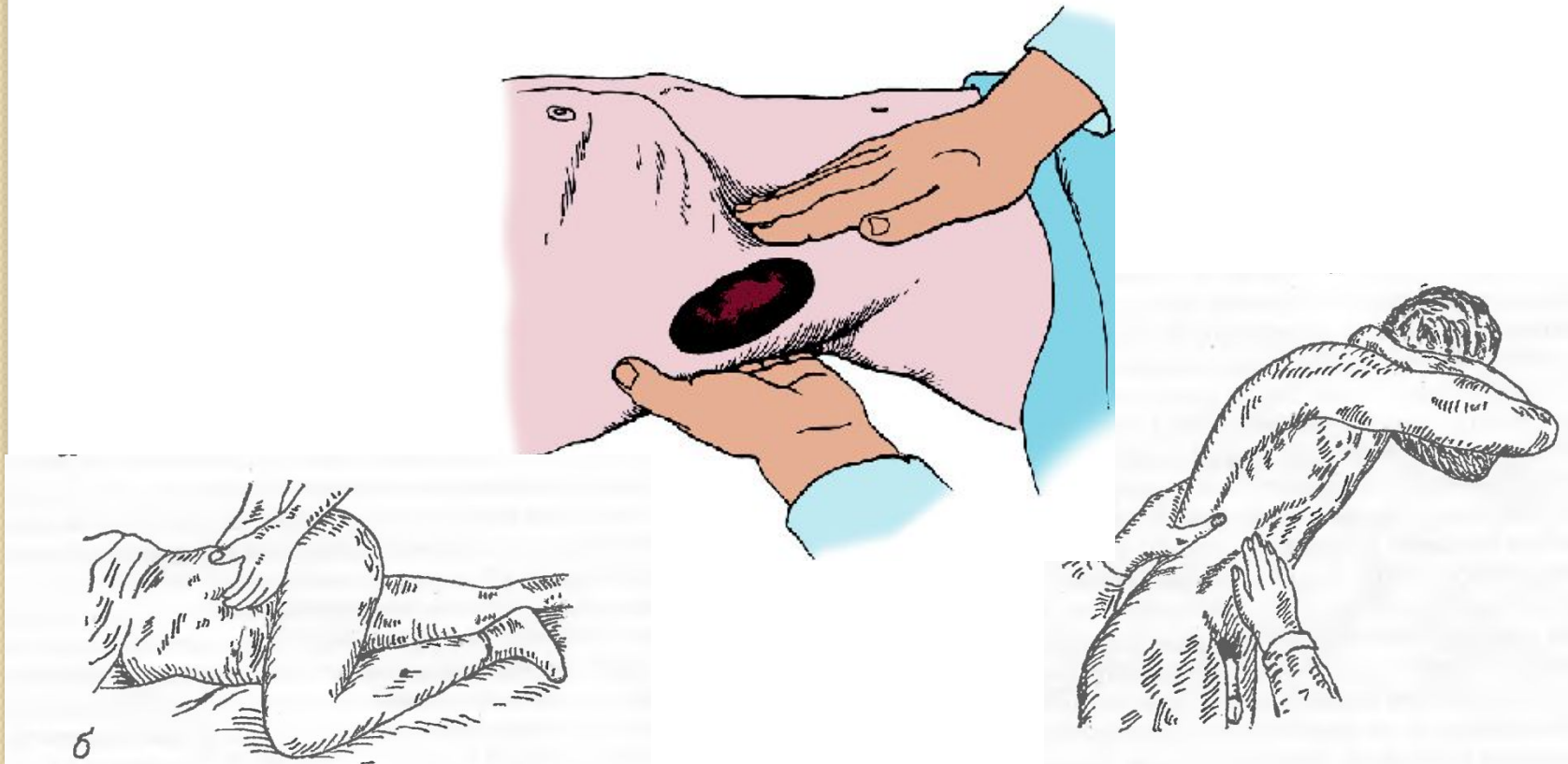
- **Гинекомастия** – алкоголизм, гиперпролактинемия, терапия антиандрогенами.
- **Отек гениталий и нижних конечностей** – сердечная недостаточность, почечная недостаточность, нефротический синдром, тазовая/ретроперитонеальная обструкция лимфатических путей.
- **Надключичная лимфоаденопатия** – злокачественные процессы в простате и яичках.
- **Паховая лимфоаденопатия** – злокачественные процессы полового члена и уретры.

Осмотр поясничной области

- **сглаженность талии, выбухание в поясничной области** – характерны для паранефрита;
- **псоас-симптом** – нижняя конечность на стороне поражения согнута в тазобедренном суставе, приведена к животу, пациент старается минимально ею двигать – так же типично для паранефрита;
- **наличие ссадин, гематом поясничной области** – позволяет заподозрить травму почки.

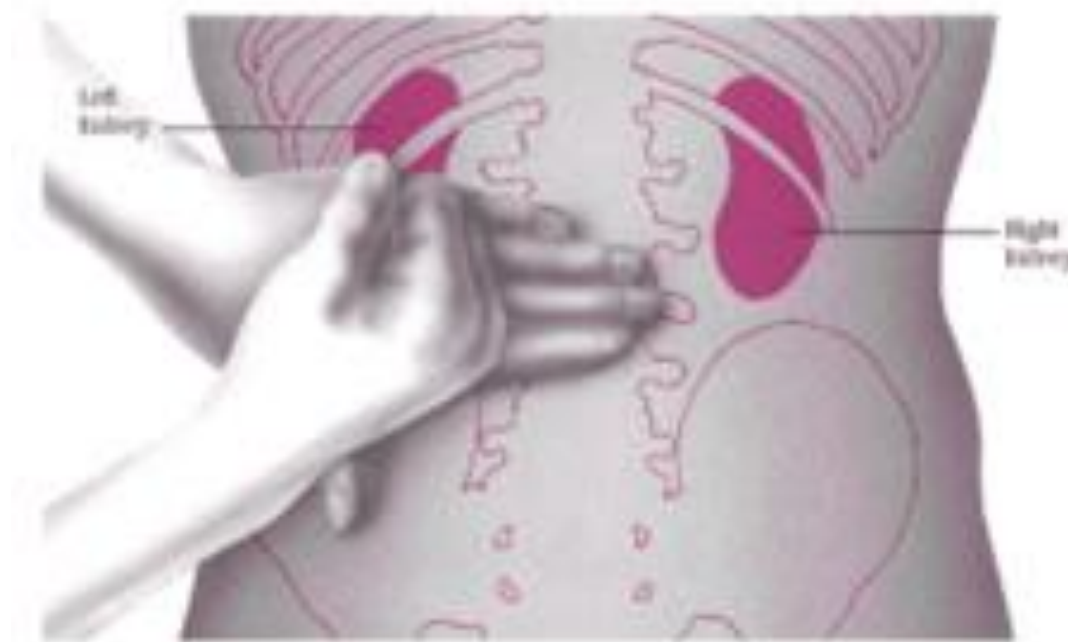Пальпация почек

- в норме, можно пропальпировать лишь нижний полюс правой почки у детей и астеников;
- почка доступна пальпации при ее увеличении (поликистоз, опухоль, гидронефроз, киста) или смещении книзу (нефроптоз).



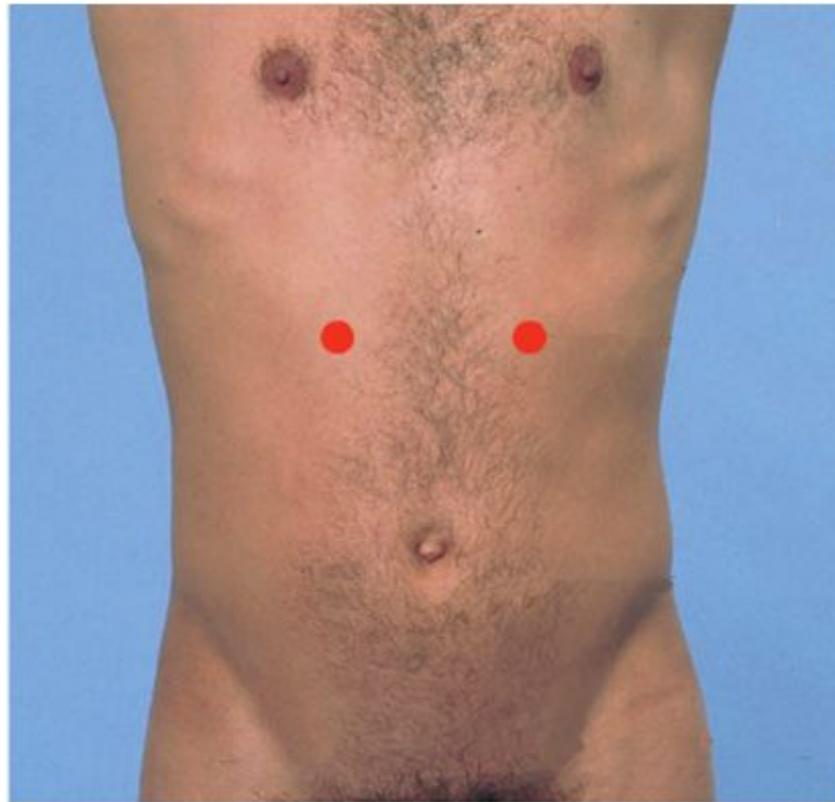
Симптом Пастернацкого

- болезненность при поколачивании поясничной области, характерна для воспалительных заболеваний почек и паранефральной клетчатки.



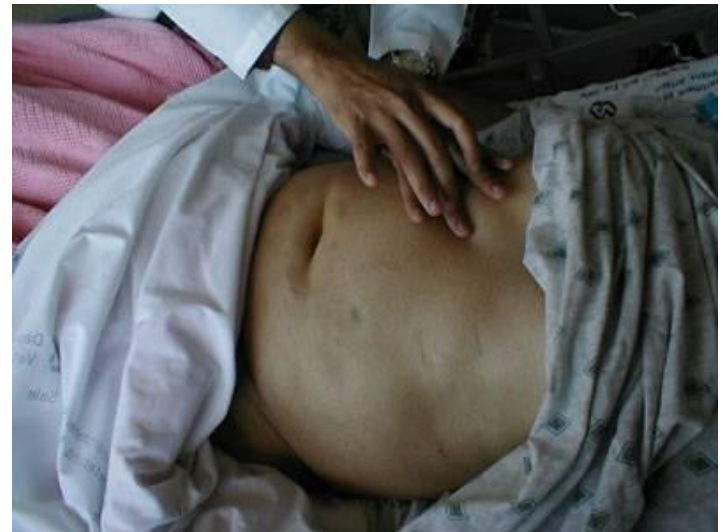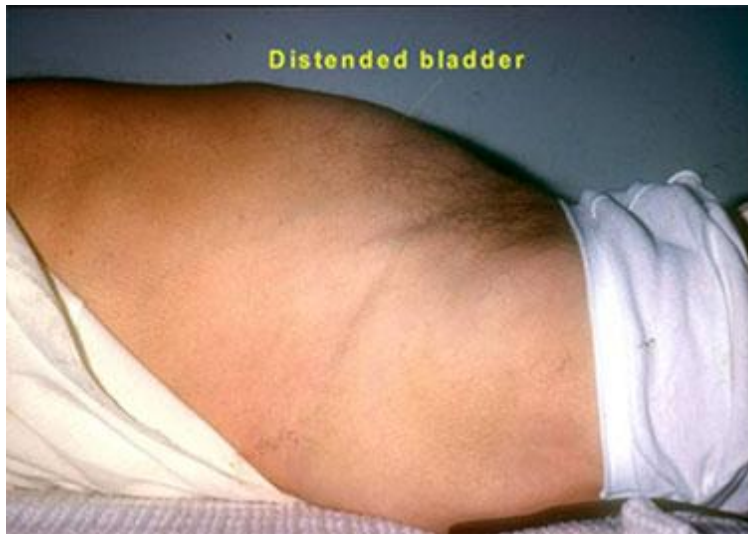Аускультация

- производят в точках проекции почечных артерий на переднюю брюшную стенку - наибольшее диагностическое значение имеет систолический шум (стеноз, аневризма, реже артериовенозная фистула).



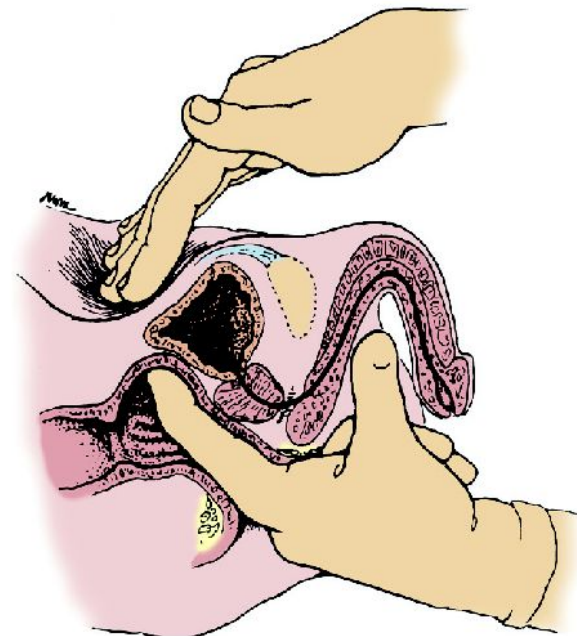
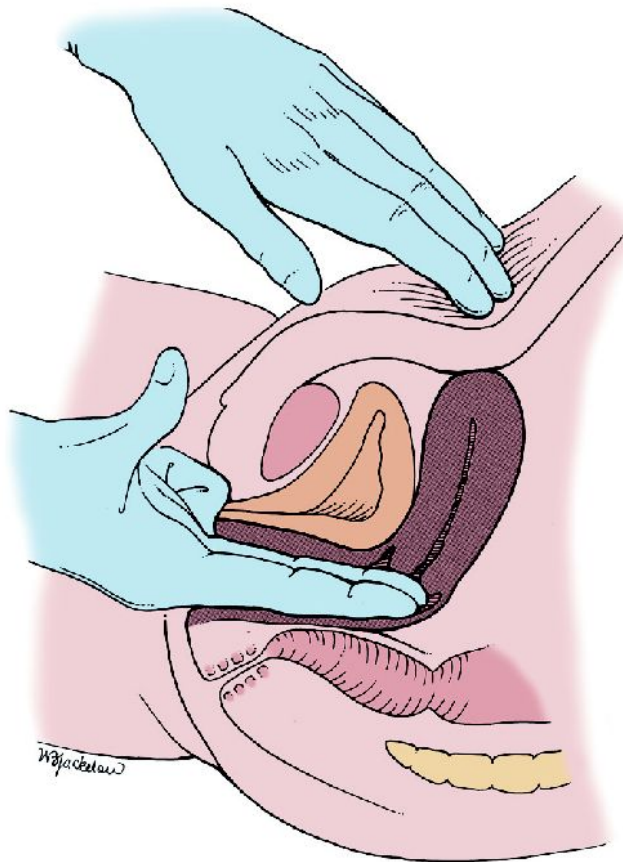
Мочевой пузырь

- в норме не пальпируется и не перкутируется если его объем составляет менее 150 мл.
- при переполнении свыше 500 мл., может определяться визуально в виде выпячивания над лоном по средней линии живота.



Бимануальная пальпация мочевого пузыря

- позволяет диагностировать крупные опухоли, конкременты мочевого пузыря, конкременты, инородные тела, большие дивертикулы и изменения паравезикальной клетчатки.



Половой член

1 – фимоз

2-парафимоз

3-гипоспадия

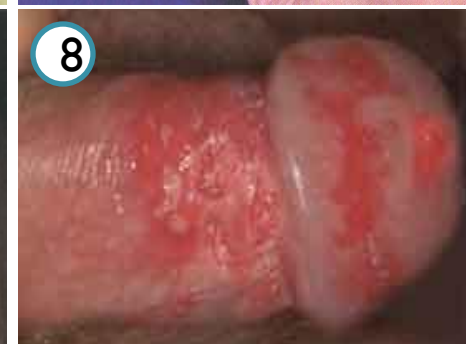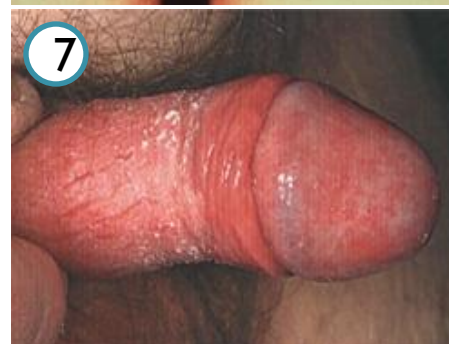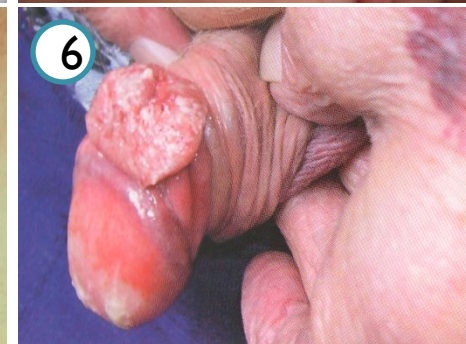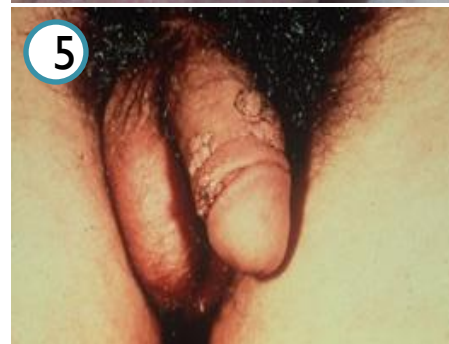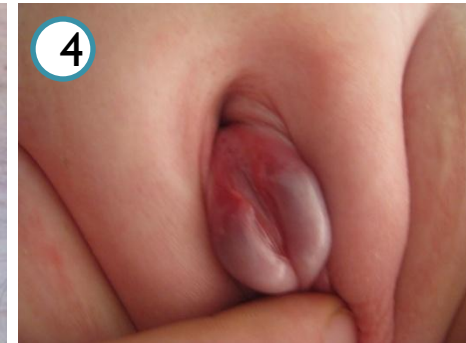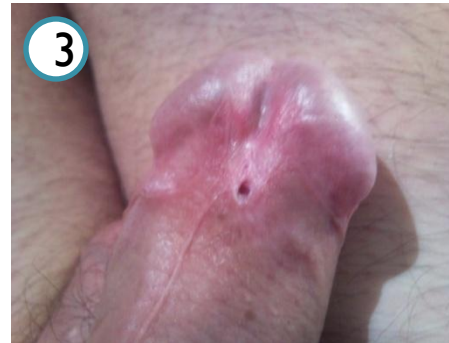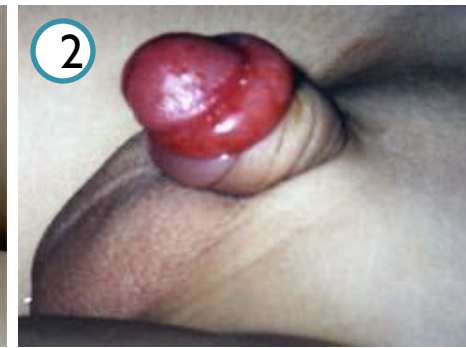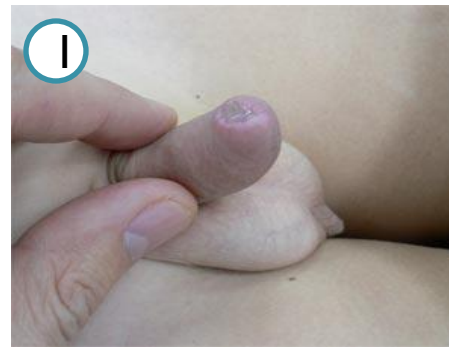4-эписпадия

5-остроконечные
кондиломы
полового члена

6-рак полового
члена

7 – острый
баланопостит

8- генитальный
герпес



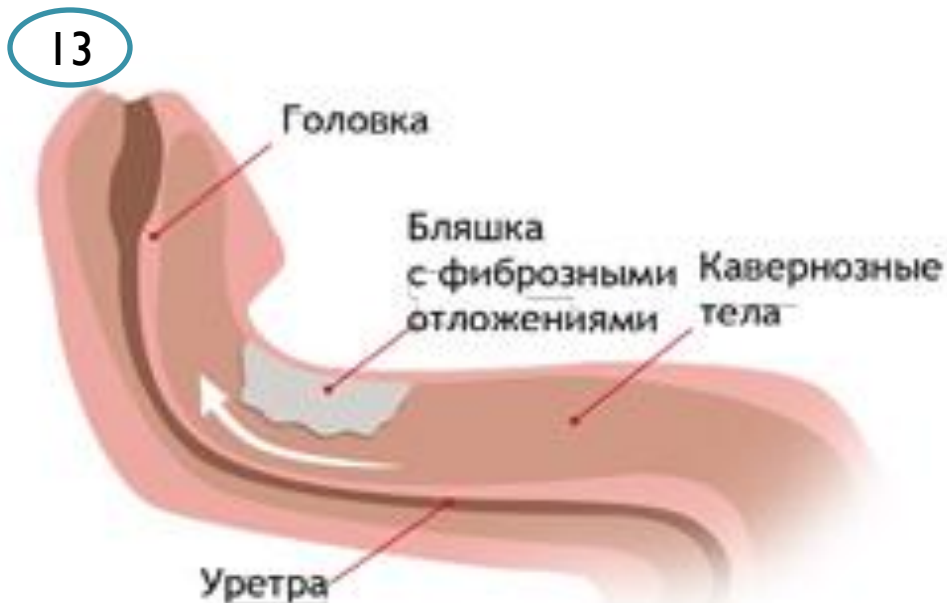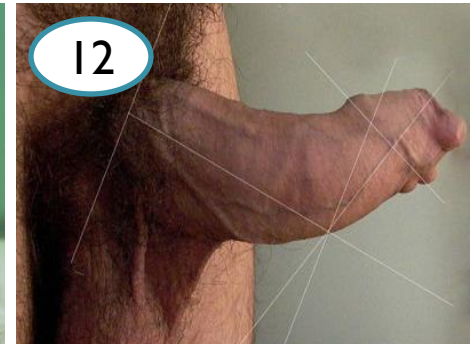
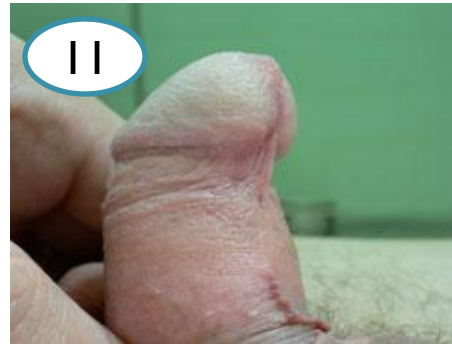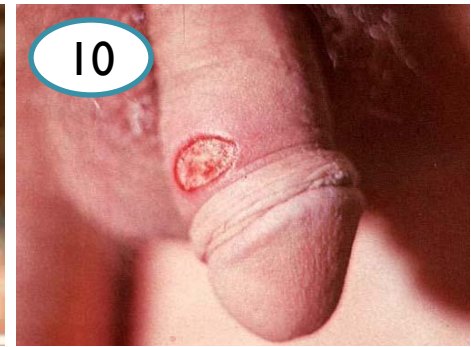
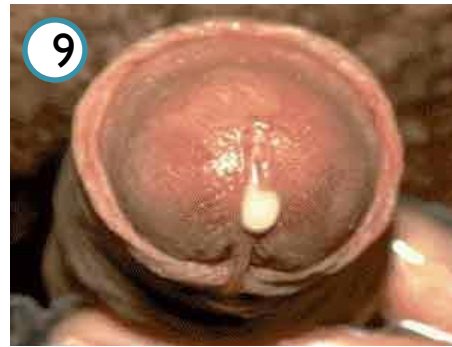9 – острый
гонорейный
уретрит

10-твердый шанкр

11-короткая
уздечка полового
члена

12-искривление
полового члена
при болезни
Пейрони

13-схематическое
представление
бляшки при
болезни Пейрони



Мошонка

Осмотр :

1 – норма

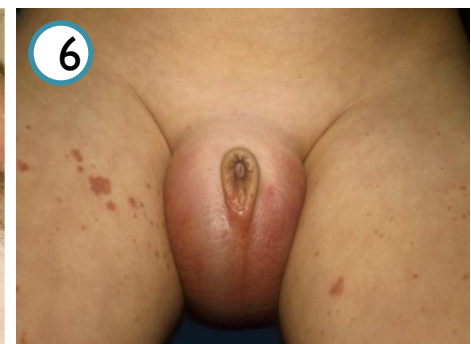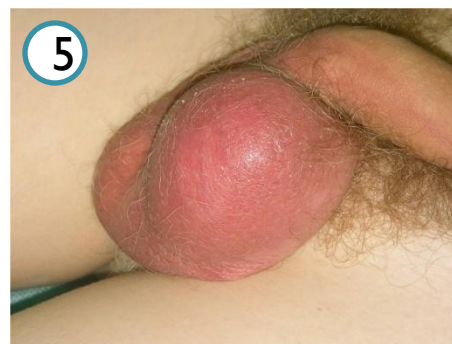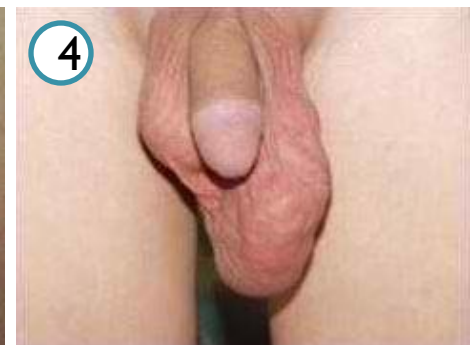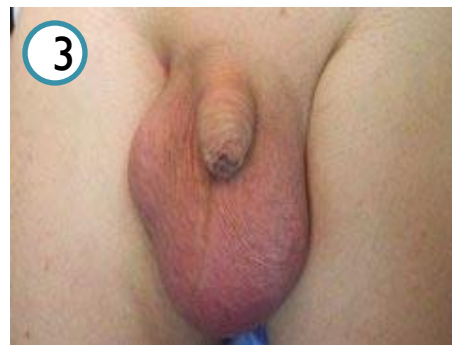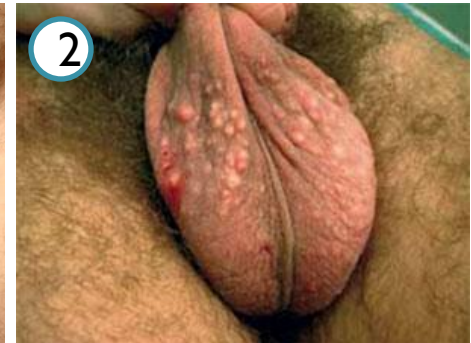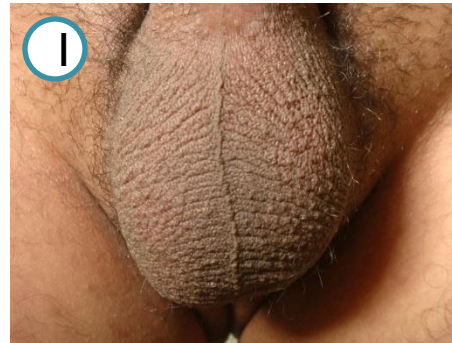2 – атеромы мошонки

3 – объемное
образование
мошонки

4 – варикоцеле

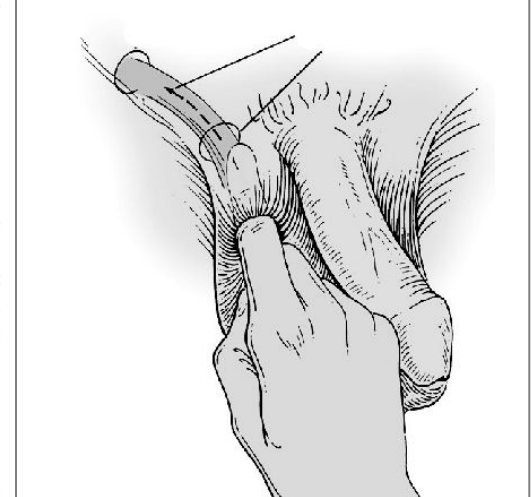
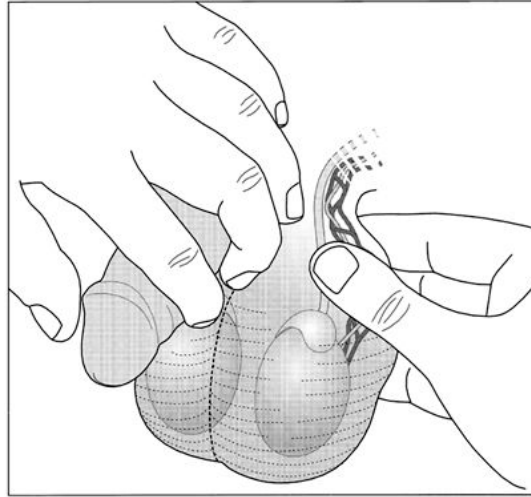
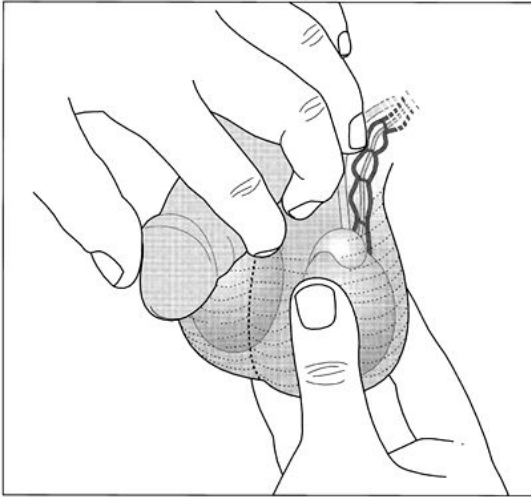
5 – орхоэпидидимит

6 – слоновость
мошонки.



Мошонка

Пальпация



В норме – в мошонке пальпируются два яичка, овоидной формы, туго-эластичной консистенции с гладкой поверхностью, размером 6×4 см, пальпация чувствительна. Придаток – располагается в виде эластичного гребня толщиной около 5 мм, по задней поверхности яичка, который продолжается в семявыносящий проток – плотный цилиндрический тяж, диаметром около 3 мм.

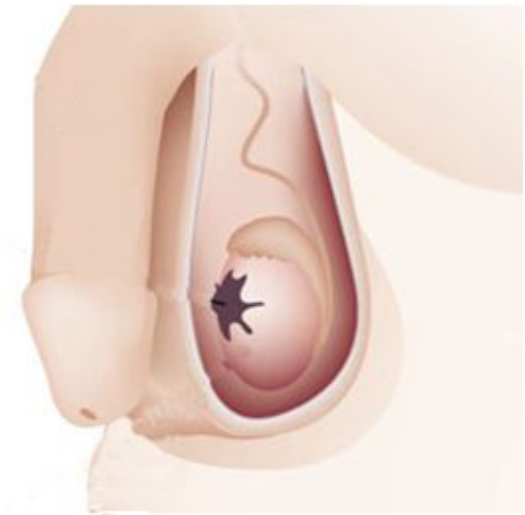
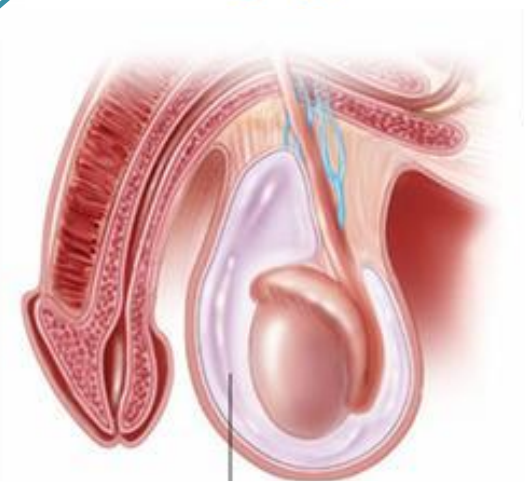
Мошонка

- Патология:

Снижение объема яичек – типично для врожденных или приобретенных гипогонадных состояний.

Объемное эластичное образование с флюктуацией – типично для гидроцеле, кисты придатка яичка, сперматоцеле.

Участок повышенной плотности в толще яичка – характерно для злокачественных опухолей.



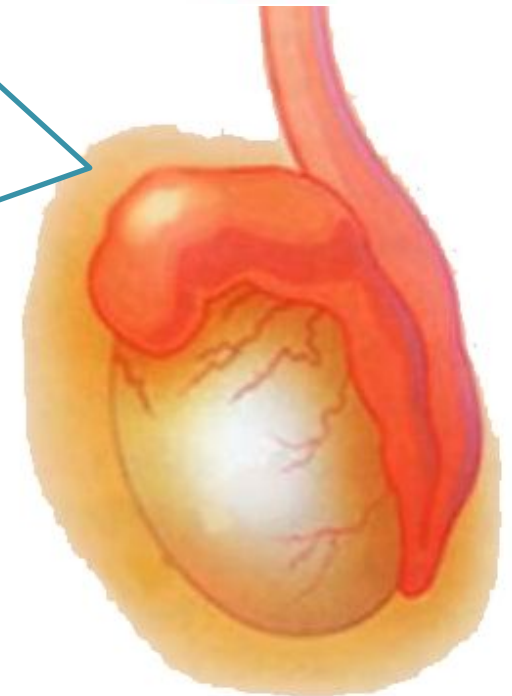
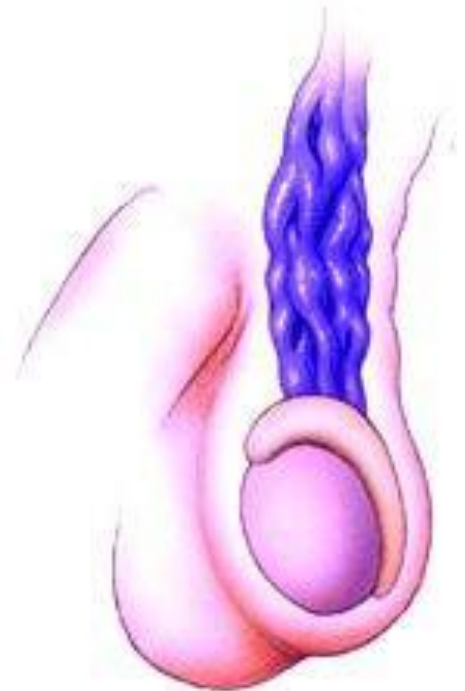Мошонка

● Патология:

Варикозное расширение вен лозавидного сплетение, возникающее или усиливающееся при пробе Вальсальвы – характерный признак варикоцеле.

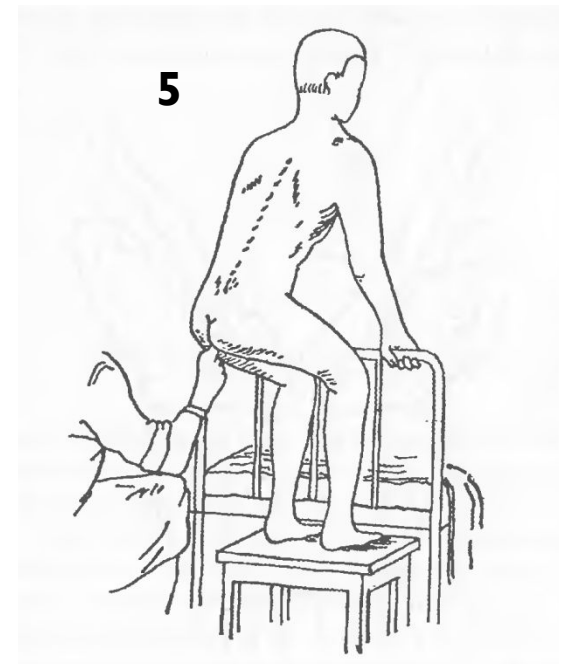
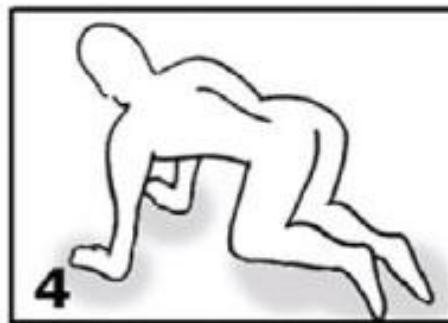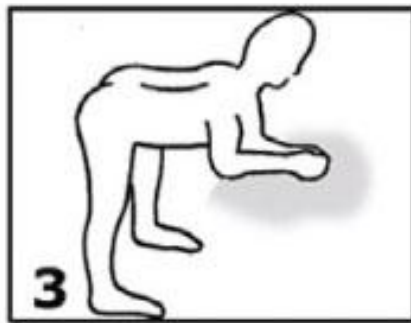
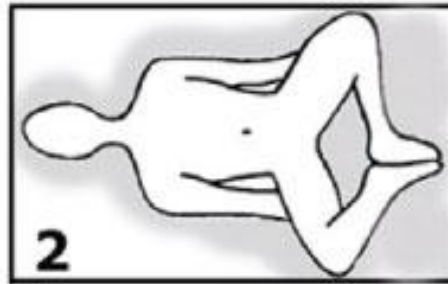
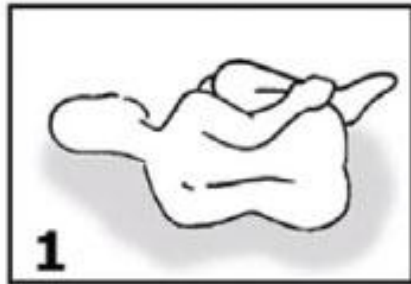
Отечный, болезненный при пальпации придаток яичка с/без вовлечения яичка - характерно для эпидидимита/ эпидидимоорхита, перекрута яичка.

Симптом Прена – снижение выраженности боли при поднятии яичка (характерно для эпидидиморхита, для перекрута – характерно усиление болевого синдрома).



Простата

- Пальцевое ректальное обследование

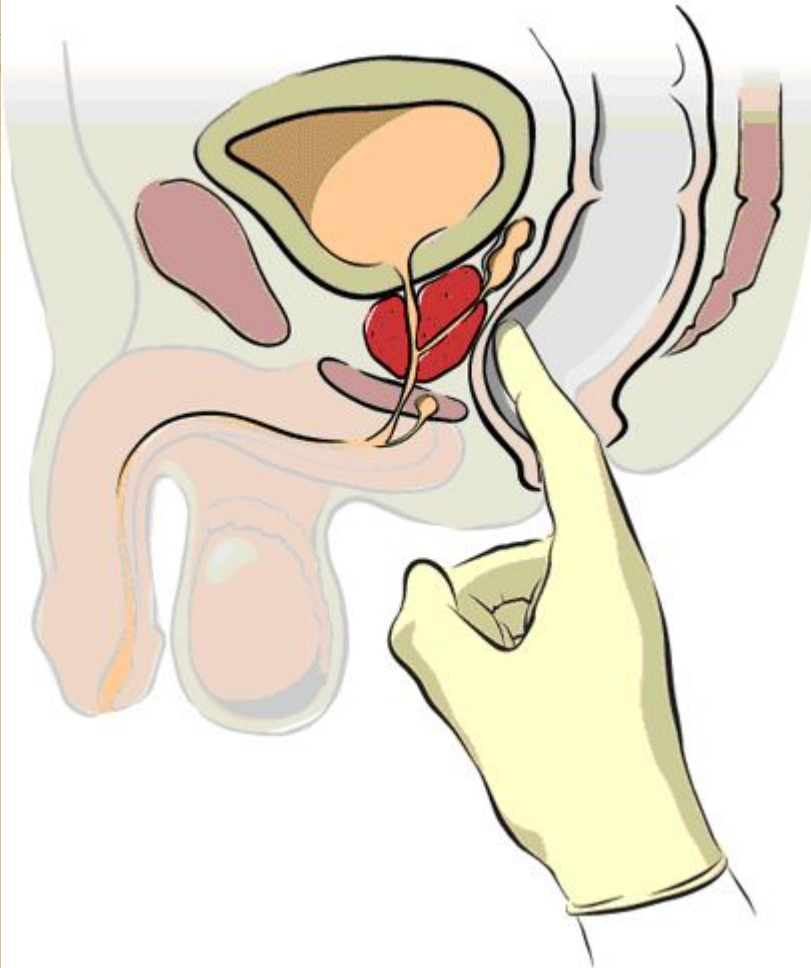


Позиции:

1. Лежа на боку
2. Лежа на спине
3. Стоя, с опорой на локти
4. В коленно-локтевой позиции
5. В позе «орла» (по Пиккеру).

Простата

- Пальцевое ректальное исследование



В норме - на расстоянии 4-5 см. от ануса на передней стенке прямой кишки определяются две овоидные, слегка выпуклые доли предстательной железы (длиной 2 и шириной 3 см.); между ними определяется углубление (междолевая борозда) треугольной формы, вершиной обращённое вниз. Доли простаты при пальпации безболезненны, имеют туго эластичную консистенцию. Слизистая прямой кишки над простатой подвижна, не инфильтрирована.

Простата

● Патология:

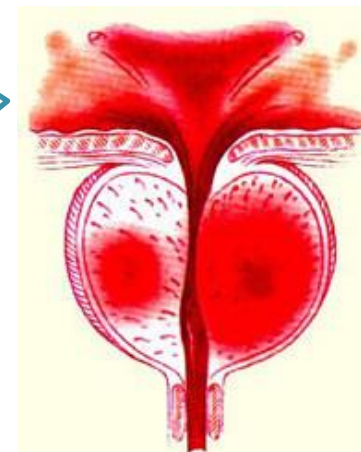
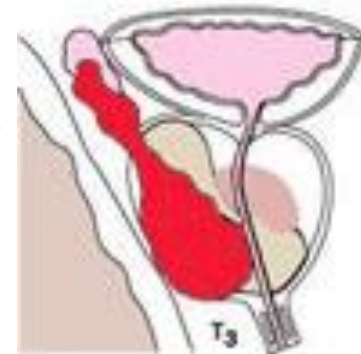
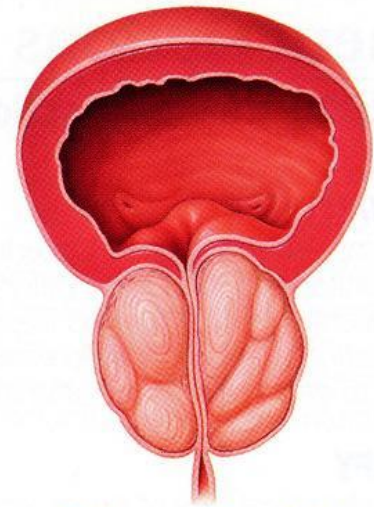
ДГПЖ - предстательная железа увеличена в размере, мягко-эластической консистенции, хорошо отграниченная, междолевая борозда сглажена, слизистая прямой кишки над ней подвижна.

Рак предстательной железы – поверхность предстательной железы неоднородна, возможно бугристая, с очагами повышенной и каменистой плотности, на поздних стадиях контуры нечеткие

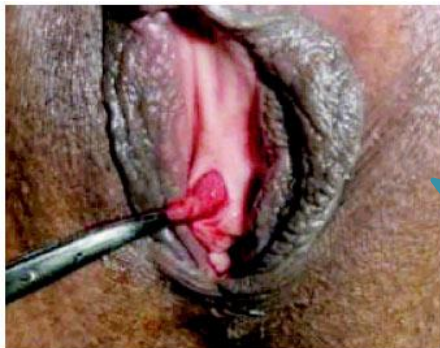Хронический простатит – простата нормальных размеров или слегка увеличена, консистенция неравномерная, контуры четкие, при пальпации – болезненна.

Острый простатит – резко болезненна, пастозна, по консистенции может напоминать губку.

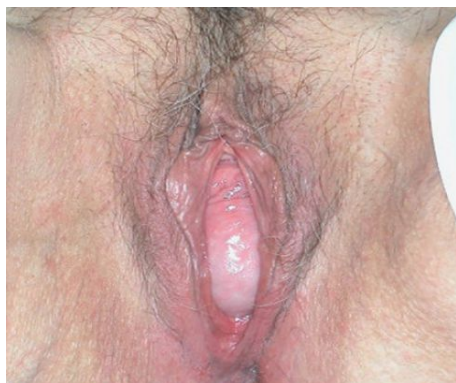Абсцесс простаты – резкая ограниченная болезненность с выраженной флюктуацией.



Особенности осмотра женщин



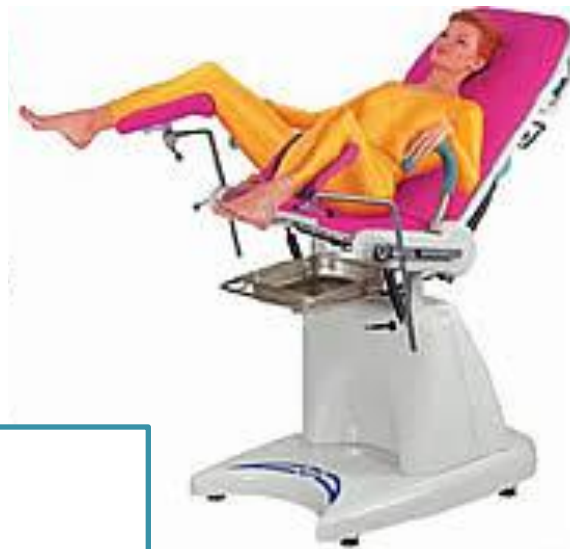1. Оценка меатуса –
выявление папиллом,
пролапса слизистой,
парауретральных кист.



2. Проба Вальсальвы для
выявления цистоцеле,
ректоцеле.



3. Кашлевая проба для
выявления стрессового
недержания мочи.



Лабораторные методы исследования



Общий анализ мочи



● Сбор мочи




Женщины	Мужчины
Перед сдачей мочи провести туалет наружных половых органов водой и мылом	
Не касаться внутренней поверхности сосуда или его краев какой-либо частью тела	
Одной рукой развести большие половые губы и удерживать их разведенными	Одной рукой отвести крайнюю плоть с головки полового члена и удерживать ее в таком положении
Используя свободную руку протереть один-два раза область наружного отверстия мочеиспускательного канала спереди назад ватным шариком или салфеткой, смоченными водой.	Используя свободную руку вытереть конец полового члена ватным шариком или салфеткой, смоченными водой.
Начать мочиться в унитаз	
Заполнить до половины сосуд	
Закончить мочеиспускание в унитаз	
Тщательно закрыть сосуд	

Общий анализ мочи

Моча должна быть исследована в течении часа, от момента сбора. В отсутствие такой возможности ее необходимо поместить в холодильник с температурой 5 С.

● Цвет мочи

	Цвет	Причина
	Соломенно-желтый	Норма
	Бесцветный	Гипергидратация

Цвет		Причина
	Молочный	Фосфатурия Пиурия Хилурия
	Красный	Гематурия Гемоглобинурия/миоглобинурия Употребление большого количества свеклы и ежевики (содержат антоцианы) Хронические отравления свинцом и ртутью Фенолфталеин (Пурген) Фенотиазины (Аминазин) Рифампицин
	Оранжевый	Дегидратация Сульфасалазин

	Цвет	Причина
	Сине-зеленый	Биливердин Индиканурия Индигокармин Амитриптилин Метиленовый синий Резорцин Триамтерен
	Коричневый	Уробиллиноген Порфирия Употребление алоэ, бобов, ревеня Фуразолидон Метронидазол (Трихопол) Нитрофурантаин (Фураданин)
	Темно-коричневый	Алкаптонурия Меланинурия Сенаде/сорбитол (слабительные) Метакарбамол(рибоксин) Метилдопа

Общий анализ мочи

- Прозрачность

	Прозрачная	Норма
	Мутная	Часто: фосфатурия, пиурия Редко: хилурия, липидурия, гипероксалатурия, гиперурикозурия

Общий анализ мочи

● Относительная плотность

<1008
Гипостенурия

1008-1020
0
Норма

1020<
Гиперстенурия

Причины:

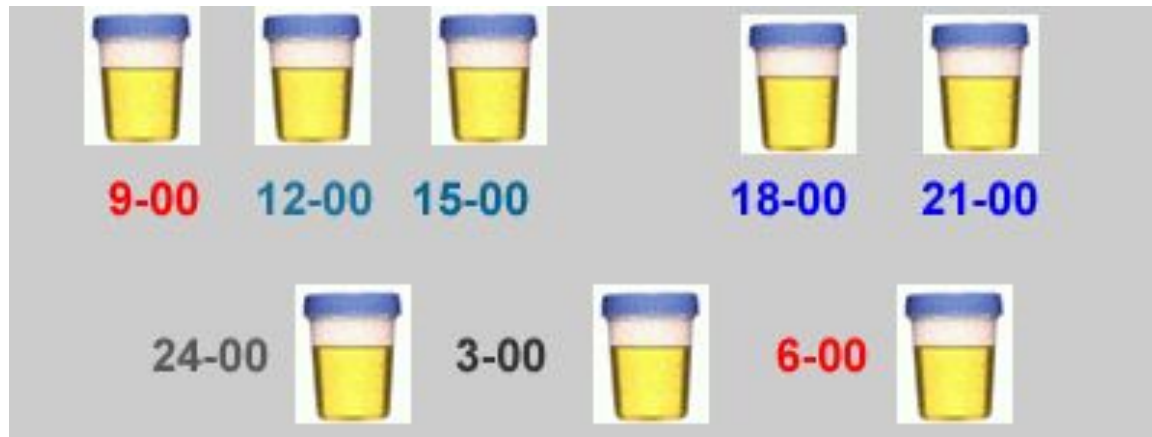1. Увеличение количества выпитой жидкости
2. Прием диуретиков
3. Снижение концентрационной функции почек
4. Несахарный диабет

Причины:

1. Уменьшение количества выпитой жидкости
2. Дегидратация на фоне лихорадки, повешенного потоотделения, рвоты, диареи.
3. Сахарный диабет
4. Нарушение секреции антидиуретического гормона

Изостенурия – постоянный удельный вес мочи на уровне 1010, характерно для выраженной почечной недостаточности (острой или хронической).

Проба Зимницкого



- **В норме:**
 - объём суточной мочи составляет 60–80% от введённой в организм жидкости ;
 - относительная плотность мочи колеблется в пределах 1,003–1,030;
 - объём дневного диуреза в 2 раза и более превышает ночной.
- **Патология:**
 - **Изостенурия** – одинаковые показатели относительной плотности мочи на протяжении суток.
 - **Гипоизостенурия** - увеличение суточного диуреза до 2,5–3,0 л и более при однообразном уменьшении её относительной плотности до 1,003–1,005.
 - **Никтурия** - изменение соотношения дневного и ночного диуреза в сторону увеличения последнего ,признак сердечной недостаточности.

Общий анализ мочи

● pH мочи

4,5-5,5
Кислая

5,5-6,5
Норма

6,5-8,0
Щелочная

В большинстве случаев, pH мочи отражает pH сыворотки крови
Исключение: почечно-канальцевый ацидоз

Причины:

1. Респираторный или метаболический ацидоз
2. Уратный нефролитиаз (дефект канальцевого ацидогенеза)

Причины:

1. Респираторный или метаболический алкалоз
2. Уреазо-продуцирующая флора (Proteus)

Протеинурия – обнаружение белка в моче (более 0,033 г/л в разовой порции)

Интермиттирующая
(постуральная)

Причина: развивается при длительном нахождении в вертикальном положении, за счет сдавления нижней полой вены при наличии лордоза позвоночника

Транзиторная

Причина:

- лихорадка
- физические нагрузки
- застойная сердечная недостаточность

Постоянная

Гломерулярная

Причина:

- болезнь Берже
- гломерулонефрит
- сахарный диабет

Тубулярная

Причина:

- синдром Фанкони
- отравление тяжелыми металлами
- балканская нефропатия
- саркоидоз

Прочая

Причины:

- множественная миелома (белок Бенс-Джонса)
- гемоглинурия
- миоглинурия

Ложная гематурия – возникает на фоне гематурии и пиурии за счет перехода белка форменных элементов в мочу (редко превышает 1 г/л)

Дифференциальная диагностика постоянной протеинурии

Гломерулярная	Тубулярная	Прочие
Суточная экскреция белка с мочой		
более 2 г	0,3-2 г	
Другие возможные изменения в анализе мочи		
гематурия с морфологически измененными эритроцитами и эритроцитарными цилиндрами	другие проявлениями нарушения функции проксимальных канальцев (глюкозурия, фосфатурия, урикозурия, фосфатурия)	не характерны
Фракции белков в моче (определяется посредством электрофореза)		
преимущественно альбумины (70 и более %)	преимущественно глобулины	атипичные белки – Бенс-Джонса, миоглобин, гемоглобин

Глюкоза и кетоновые тела

В норме отсутствуют в моче

Причины появления

Глюкоза:

-увеличении концентрации глюкозы крови свыше 11 ммоль/л (сахарный диабет).

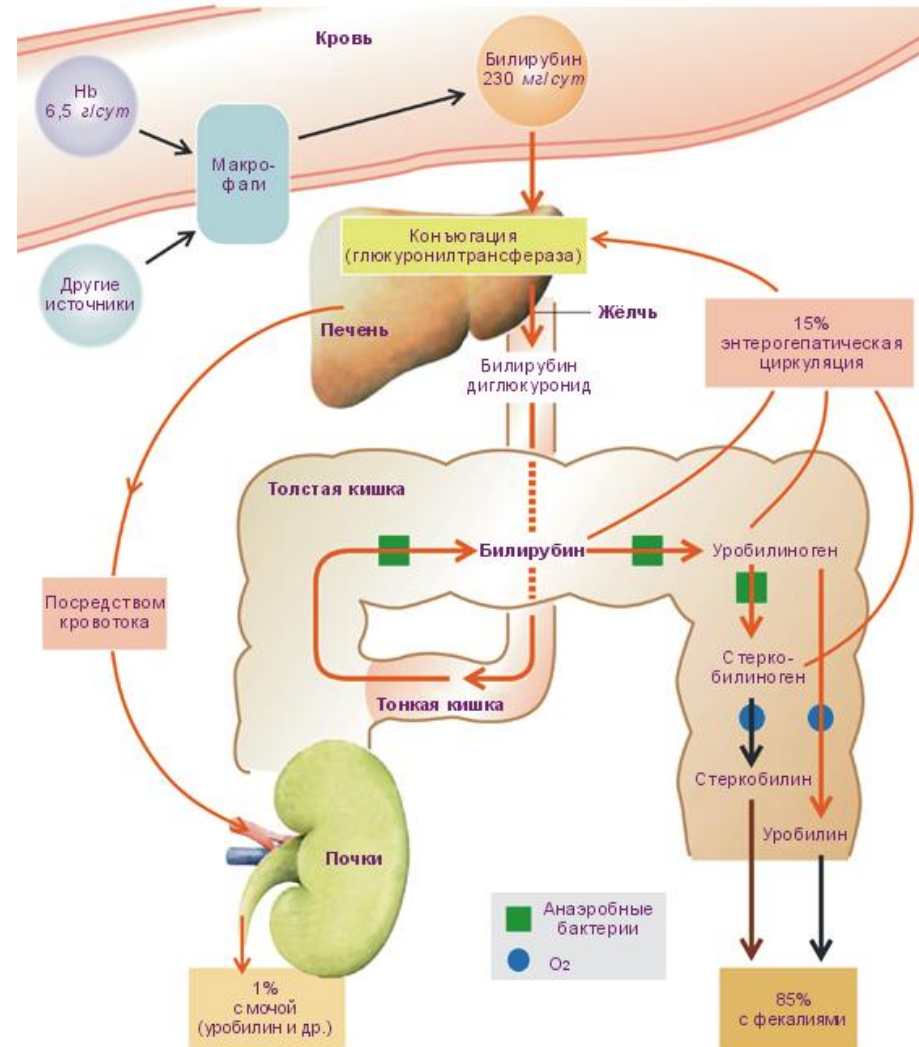
Кетоновые тела

(ацетоуксусная кислота, ацетон, β -оксимасляная кислота)

- распад жиров на фоне истощения запасов углеводов в организме (диабетический кетоацидоз, реже на фоне беременности, длительного голодания, резкого снижения массы тела).

Билирубин и уробилиноген

- В норме в моче наблюдается небольшое количество уробилиногена, билирубин отсутствует;
- Повышение уровня уробилиногена в моче, ассоциировано с увеличением синтеза желчных пигментов (гемолиз);
- Появление в моче билирубина ассоциировано с :
 - обструкцией желчевыводящих путей
 - приемом а/б препаратов изменяющих состав кишечной флоры



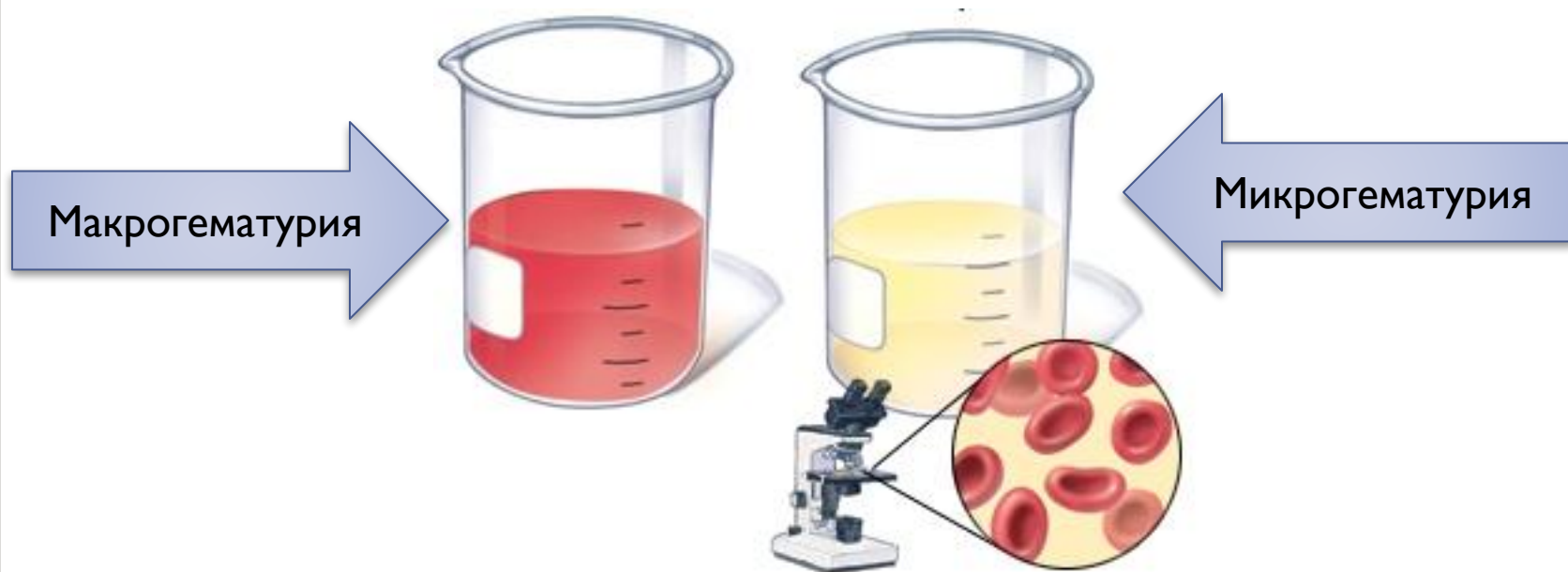
Эпителиальные клетки – до 5/пол зрения

- **Плоский эпителий** – типично для женщин, попадает из влагалища и треугольника Льюто.
- **Переходный эпителий** – увеличивается в результате воспалительных процессов слизистой, особо важное значение имеют атипичные клетки.
- **Клетки почечных канальцев** – индикатор почечной патологии.

Эритроциты

- в норме в общем анализе мочи эритроцитов нет;

Гематурия - наличие более 2 эритроцитов в поле зрения при микроскопии осадка мочи (или более 1000/мл при анализе по Нечипоренко).



Причины гематурии:

Нефрологические заболевания	Урологические заболевания
<ol style="list-style-type: none">1. IgA нефропатия (болезнь Берже)2. Гломерулонефрит3. Семейный нефрит (синдром Альпорта)4. Фокальный сегментарный гломерулярный склероз5. Люпус-нефрит6. Подострый бактериальный эндокардит	<ol style="list-style-type: none">1. Опухоли органов мочевыделительной системы2. Мочекаменная болезнь3. Инфекции мочевыводящих путей

Топическая диагностика гематурии

Связь с болью

Безболевая

Типична для онкологических заболеваний

Ассоциированная с болью

При воспалительных заболеваниях МПС (цистит, уретрит, простатит)

При обструкции верхих мочевых путей (МКБ)

Характер кровяных сгустков

Бесформенные

Патология нижних мочевых путей

Червеобразные

Патология верхних мочевых путей

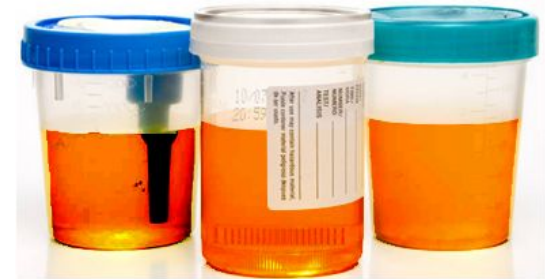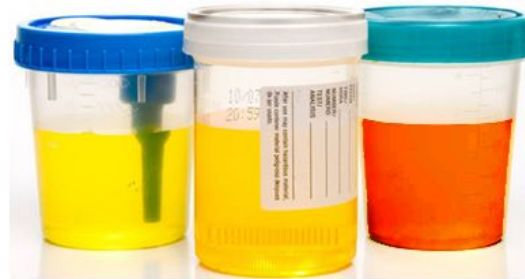Топическая диагностика гематурии

Трехстаканная проба

Начальная
гематурия

Терминальная
гематурия

Тотальная
гематурия



Патология уретры
(травма, уретрит)

Патология шейки
мочевого пузыря и
простатического
отдела уретры
(цистит,
простатит)

Патология мочевого пузыря и
верхних мочевых путей
(опухоль, травма,
нефритический синдром)

Дифференциальная диагностика гематурии

При нефрологических заболеваниях		При урологических заболеваниях
Гломерулярные болезни почек	Тубулоинтерстициальные болезни почек	
Цилиндрурия		
Типичны эритроцитарные цилиндры	Характерна	Не характерна
Протеинурия		
Характерна, обычно более 3 г/л	Характерна, как правило находится в интервале 1-3 г/л	Необязательна, даже при выраженной гематурии не превышает 1г/л
Микроскопия осадка (оптимально фазово-контрастная микроскопия)		
Морфологически измененные эритроциты.	Морфологически неизмененные эритроциты (имеют правильную округлую форму)	

Важные аспекты:

- Гематурия является абсолютным показанием к урологическому обследованию;
- Макрогематурия является показанием к экстренной госпитализации пациента в урологический стационар;
- Гематурия, особенно у взрослых должна рассматриваться как симптом онкологического заболевания, пока не доказано обратное;
- В большинстве случаев макрогематурия у пациентов старше 50 лет обусловлена раком мочевого пузыря.

Лейкоциты

- В норме 1-2 лейкоцита у мужчин, и до 5 в поле зрения у женщин, более – **лейкоцитурия**.
- **Пиурия** – визуальное изменение (помутнение) мочи на фоне массивной лейкоцитурии.
- Лейкоцитурия указывает на наличие воспалительного процесса в мочеполовом тракте (острый и хронический пиелонефрит/цистит, простатит, уретрит);
- Топическая диагностика лейкоцитурии:
 - трехстаканная проба;
 - двухстаканная проба.

Провокационные пробы

- **с преднизолоном**– в/в вводят 30-40 мг преднизолона в 10 мл 40% раствора глюкозы. Мочу исследуют до провокации, через 3 и 24 часа после нее;
- **с пирогеналом** – 10 минимальных пирогенных доз пирогенала в/м. Оценка результатов аналогична преднизолоновому тесту.
- **с туберкулином** – 20ЕД туберкулина подкожно. Мочу исследуют через 24,48,72 часа.

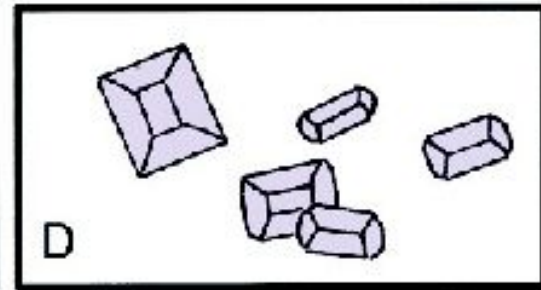
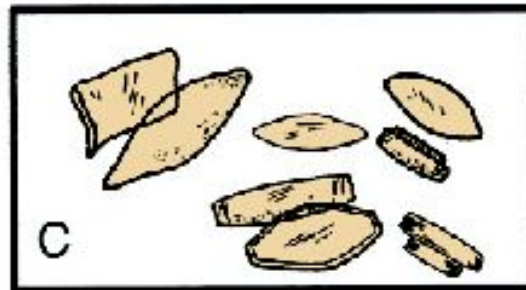
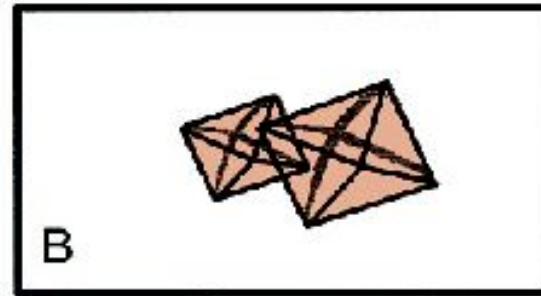
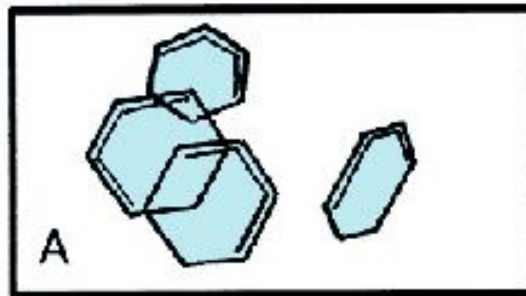
Цилиндры

- Представляют собой слепки почечных канальцев, могут быть:
 - **Гиалиновые** – состоят из микропротеинов (могут появляться в моче после физических упражнений, при остром пиелонефрите, хронических заболеваниях почек)
 - **Эритроцитарные** цилиндры – состоят преимущественно из эритроцитов, характерны для гематурии гломерулярного генеза;
 - **Лейкоцитарные** цилиндры – содержат лейкоциты, могут наблюдаться при остром гломерулонефрите, пиелонефрите, интерстициальном нефрите.
 - **Зернистые** и восковидные цилиндры – результаты дальнейшего изменения клеточных элементов;
 - **Жировые** цилиндры – нефротический синдром, липидурия и гипотиреоз.

Кристаллы

- A. Цистиновые – обнаружение их в смоче позволяет поставить диагноз цистинурии.
- B. Кальций оксалатные
- C. Мочекислые
- D. Трипель-Фосфатные

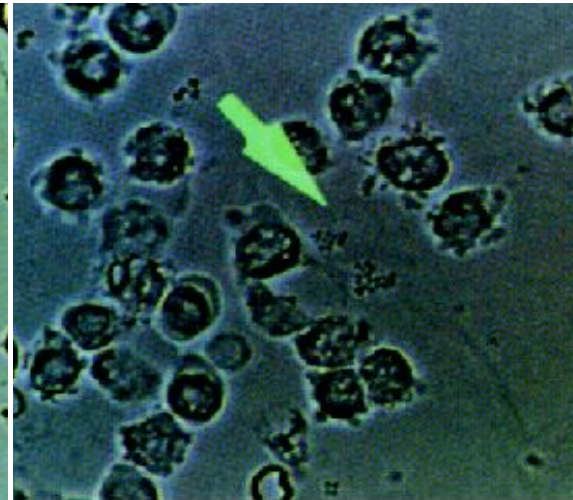
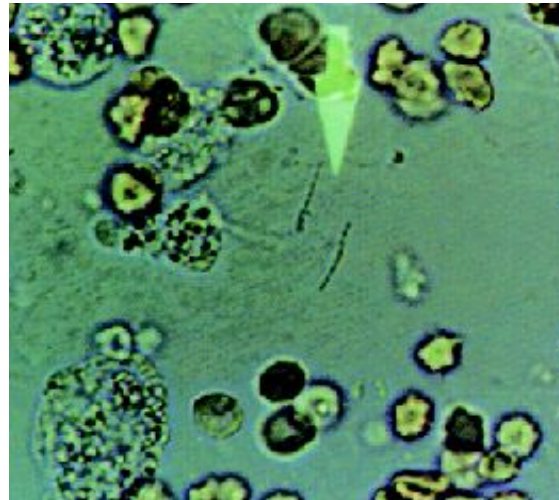
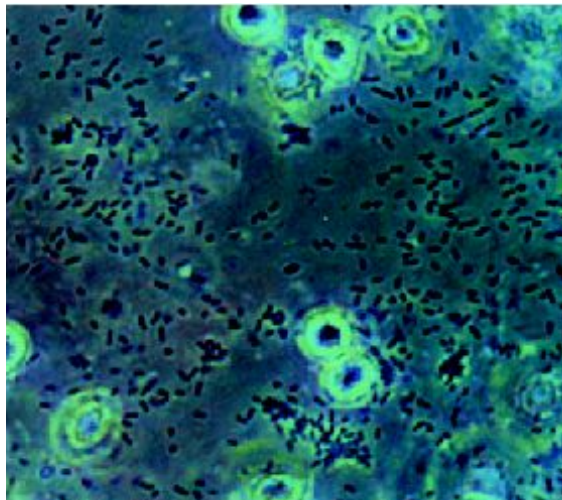
В небольших количествах могут наблюдаться в норме.
В больших – типичны для мочекаменной болезни, позволяют заподозрить ее этиологию.



Бактерии

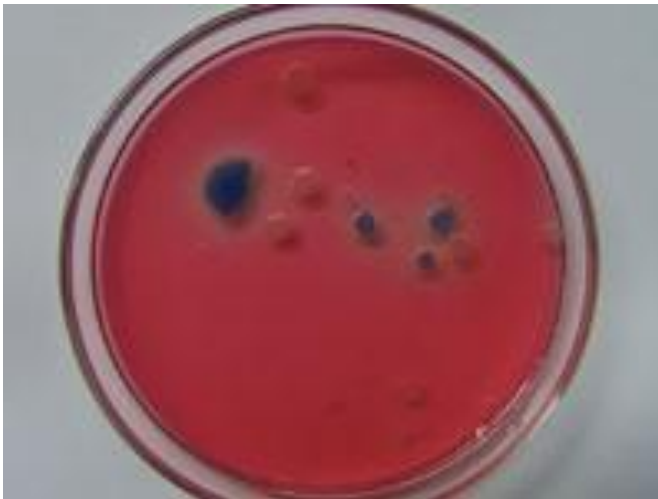В норме моча не содержит бактерий (стерильна), обнаружение бактерий в осадке мочи свидетельствует о инфекции мочевыводящих путей.

1 бактерия в поле зрения – 30000/мл
5 бактерий в поле зрения – 100000/мл



Посев мочи на флору и чувствительность к а/б

- позволяет количественно оценить степень и вид бактериурии, определить чувствительность к инфекционного агента к а/б препаратам.



Традиционно: бактериурия считается истинной и клинически значимой при КОЕ $> 10^5$ /мл

При наличии клинических проявлений:

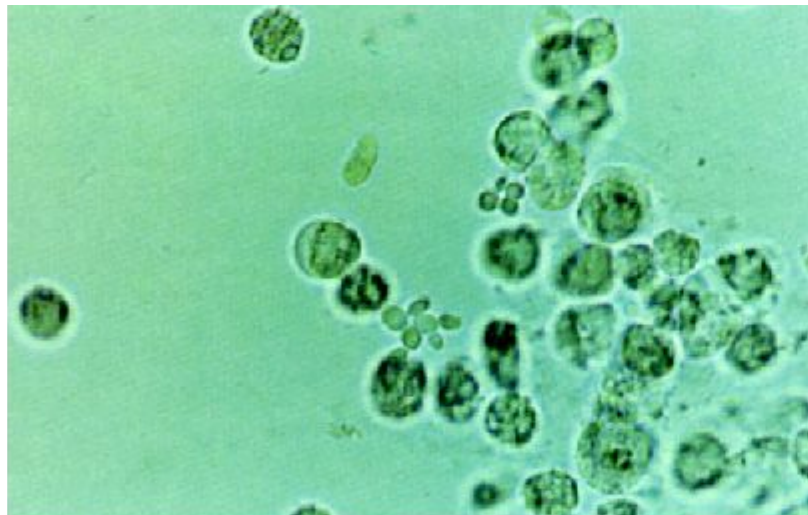
- $> 10^3$ КОЕ /мл при остром неосложненном цистите у женщин;
- $> 10^4$ КОЕ/мл остром неосложненном пиелонефрите у женщин;
- $> 10^5$ КОЕ /мл у женщин или $> 10^4$ КОЕ /мл у мужчин, или в моче у женщин полученной при помощи катетера при осложненной ИМВП.

Грибы

Как правило представлены *Candida albicans*

Причины появления:

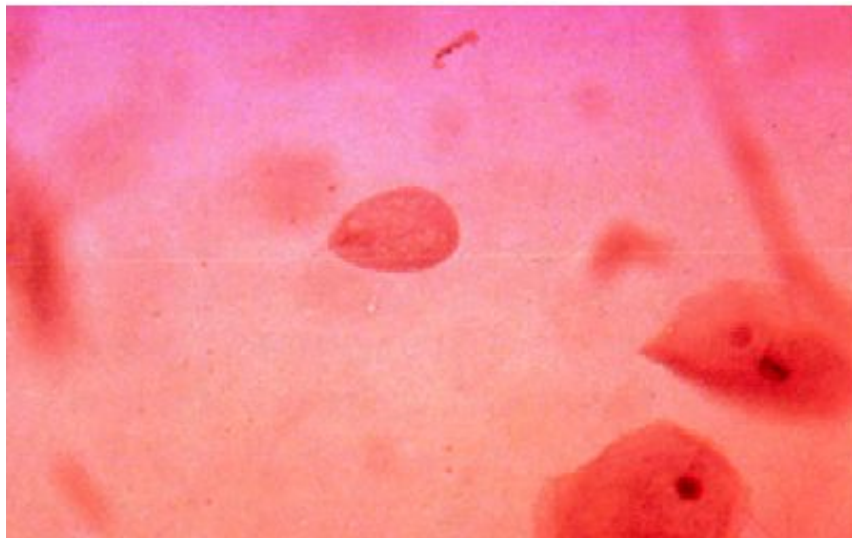
- грибковая инфекция у больных сахарным диабетом и иммуносупрессивных пациентов.
- контаминация мочи влагалищным секретом при наличии вагинального кандидоза



Паразиты

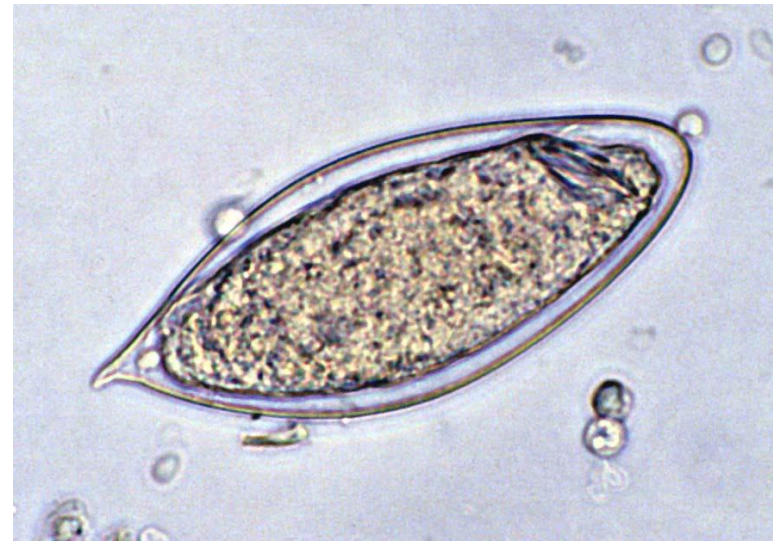Trichomonas vaginalis

– частый возбудитель вагинита у женщин и уретрита у мужчин.



Schistosoma hematobium –

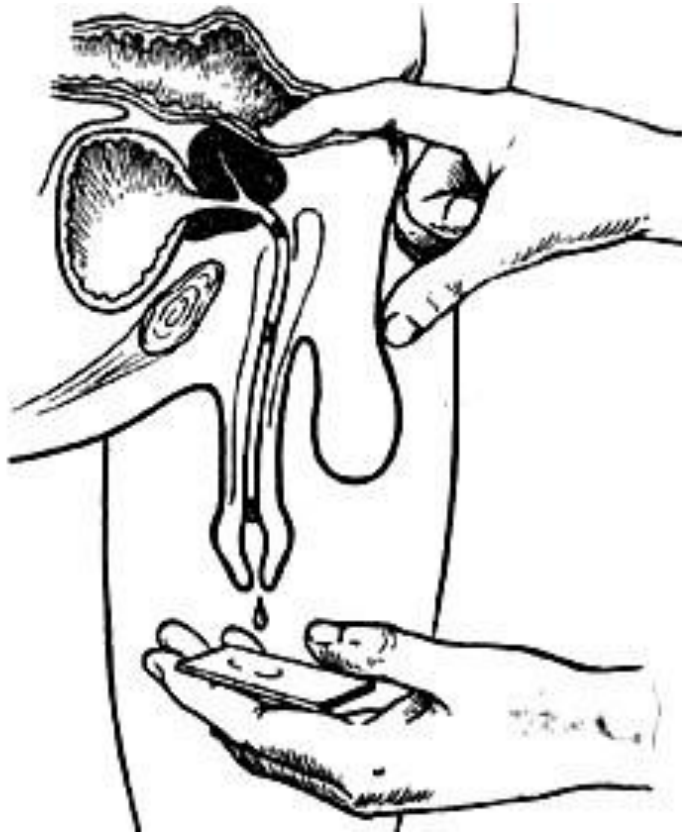возбудитель мочевого шистоматоза.



Методы количественного определения форменных элементов в моче

Анализ мочи по	количество эритроцитов, лейкоцитов и цилиндров	Лейкоциты	Эритроциты	Цилиндры
Нечипоренко	в 1 мл мочи.	до 4000	до 1000	до 500
Каковскому-Адиссу	за сутки	до 2 000 000	до 1 000 000	до 20 000
Амбурже	за 1 минуту	2000	1000	

Анализ сока простаты



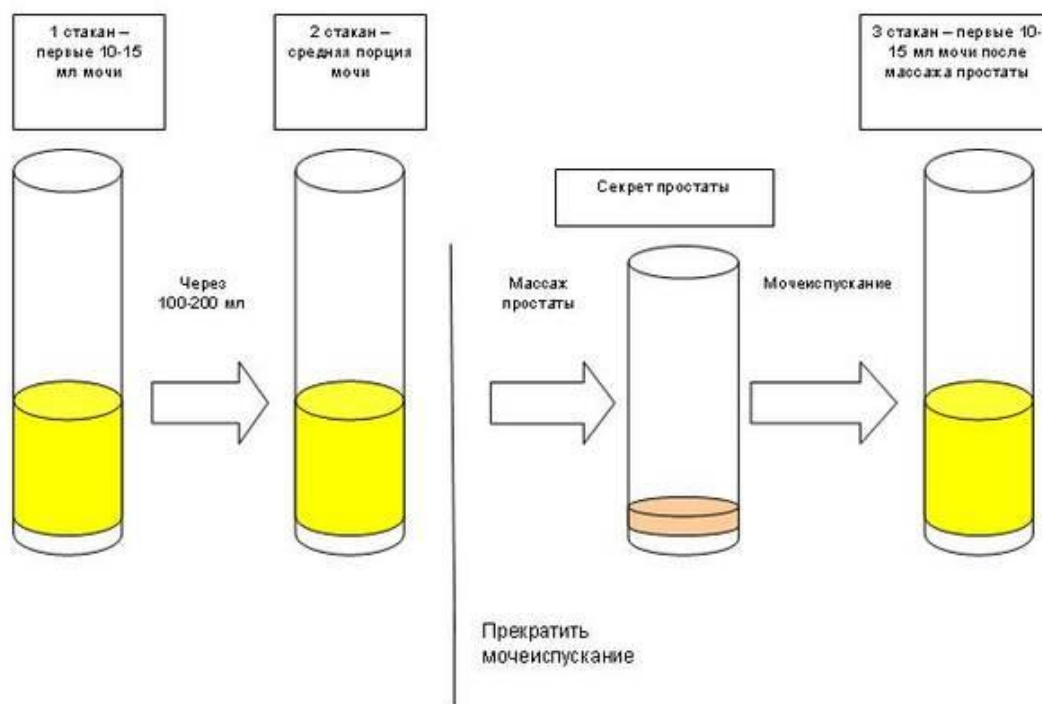
Подготовка к забору материала:

- ИСКЛЮЧИТЬ ПОЛОВЫЕ КОНТАКТЫ И СУРРОГАТНЫЕ СПОСОБЫ СЕКСУАЛЬНОГО УДОВЛЕТВОРЕНИЯ за 2-3 дня до исследования;
- не мочиться в течении 3-х часов до манипуляции.

Трактовка результатов

Показатели	Норма	Расшифровка отклонений:
Лейкоциты	0-10 в п/зр (увеличение - 280) 0-5 в п/зр (увел. - 400)	Повышение количества лейкоцитов выше нормы свидетельствует о наличии воспалительного процесса. Следует помнить о том, что лейкоциты могут примешиваться в секрет при прохождении через уретру.
Эритроциты	Единичные или отсутствуют	Могут появляться при простатите и раке простаты
Эпителиальные клетки	1-2 в п/зр	Повышение свидетельствует о наличии воспалительного компонента.
Макрофаги	Отсутствуют либо единичные	Их количество увеличивается при хроническом воспалительном процессе либо при застойных явлениях
Гигантские клетки	Отсутствуют	Появляются на фоне хронического воспаления в железе и застоя
Амилоидные тельца	Отсутствуют	Их появление свидетельствует о застойных явлениях
Лецитиновые зерна	Много (10млн/мл)	Количество уменьшается при простатите
Флора (бактерии)	Единичная	При бактериальном простатите выявляется в большом количестве (обильно)

Четырехстаканная проба Мирса-Стеми (1968)



Полученные 3 порции мочи и (или) секрет простаты в чистом виде подвергают микроскопии и культуральному исследованию. Лабораторные признаки простатита при микроскопии секрета простаты или в 3-й порции мочи:

- ✓ увеличение количества лейкоцитов (более 10–15 в поле зрения);
- ✓ уменьшение количества лецитиновых зёрен;
- ✓ наличие макрофагов, содержащих жир (овальных жировых телец).

Соскоб из мочеиспускательного канала

- **Подготовка к забору материала:** - не мочиться в течение минимум часа (идеально — 4 ч) до манипуляции.
- **Забор материала** - соскоб берут из ладьевидной ямки посредством вращения в ней зонда по спирали в течение 10–12 с.
- **Исследование** - полученный материал окрашивают по Граму и используют для культуральных (посев на специальные среды) или некультуральных [метод прямой иммунофлюоресценции, иммуноферментный анализ (ИФА) и полимеразная цепная реакция (ПЦР)] методов исследований.
- **Трактовка результатов:**
 - обнаружение более 4 полиморфно-ядерных лейкоцитов в поле зрения при микроскопии мазка, окрашенного по Граму (увеличение $\times 1000$), позволяет подтвердить диагноз уретрита;
 - выявление внутриклеточных грамотрицательных диплококков подтверждает диагноз гонореи.



Анализ эякулята

- **Подготовка к забору материала** - пациенту необходимо воздержаться от половых контактов, приёма алкоголя и горячих ванн в течение 3–4 дней.
- **Забор материала** – посредством мастурбации, оптимально провести исследование в течение часа с момента получения эякулята, поскольку при длительном стоянии изменяются физико-химические свойства пробы, что влияет на активность сперматозоидов и, соответственно, на результаты анализа.

Показатель	Нижняя граница нормы
Объем эякулята ,мл	1.5 (1.4-1.7)
Общее количество сперматозоидов (10х6 в эякуляте)	39 (33-46)
Концентрация сперматозоидов (10х6 в мл)	15 (12-16)
Подвижность: поступательное движение (а) + непоступательное движение (б) ,%	40 (38-42)
Сперматозоиды с поступательным движением , %	32 (31-34)
Количество живых (жизнеспособных) сперматозоидов,%	58 (55-63)
Морфология (количество нормальных форм) сперматозоидов,%	4 (3-4)
рН	7.2 и выше
Пероксидаза - позитивные лейкоциты (10х6/мл)	менее 1.0
MAR тест - подвижные сперматозоиды,покрытые антителами,%	менее 50
Фруктоза mmol /эякулят	более 13
Цинк mmol /эякулят	более 2.4
Глюкозид mU/ эякулят	более 20

Патологические изменения спермы

Показатель	Характеристика
Аспермия	нет эякулята
Азоспермия	сперматозоидов в эякуляте нет
Олигозооспермия	недостаточное количество сперматозоидов в эякуляте, снижение их концентрации менее 15 млн. в 1 мл.
Астенозооспермия	снижение подвижности сперматозоидов при нормальном их общем количестве в эякуляте: количество подвижных клеток не менее 40%
Тератозооспермия	процент морфологически нормальных сперматозоидов меньше нижних границ нормы
Олигоастенотератозооспермия	сочетание всех 3-х вариантов

Исследования крови

● Биохимический анализ крови:

- Креатинин (норма 44-100 мкмоль/л), мочеви́на (норма 2,5-8,3 ммоль/л) – позволяют косвенно судить о состоянии клубочковой фильтрации;
- Мочевая кислота (норма у мужчин 0,24-0,5 ммоль/л, у женщин 0,16-0,4 ммоль/л) – увеличение свидетельствует о нарушении пуринового обмена – важное патогенетическое звено уратного нефролитиаза;

● Онкомаркеры:

- ПСА (норма до 4 нг/мл) – увеличение позволяет заподозрить рак предстательной железы.

Расчет СКФ по клиренсу эндогенного креатинина

- для подсчёта клиренса креатинина (C_c , мл/мин) определяют суточный диурез (V , мл), концентрацию креатинина в суточной моче (U_c , мг/мл) и концентрацию креатинина в плазме крови (P_c , мг/мл).
- используют формулу:

$$C_c = (U_c \times V) \div P_c.$$

У здоровых людей СКФ — 120–130 мл/мин.

Расчет СКФ по формуле Кокрофта-Голта и MDRD

Формула Кокрофта-Голта:

$$\text{Клиренс креатинина} = \frac{(140 - \text{возраст}) (\text{масса тела, кг})}{\text{креатинин сыворотки} (\text{мкмоль/л}) \times 0,81} \times (0,85, \text{ если пациент женщина})$$

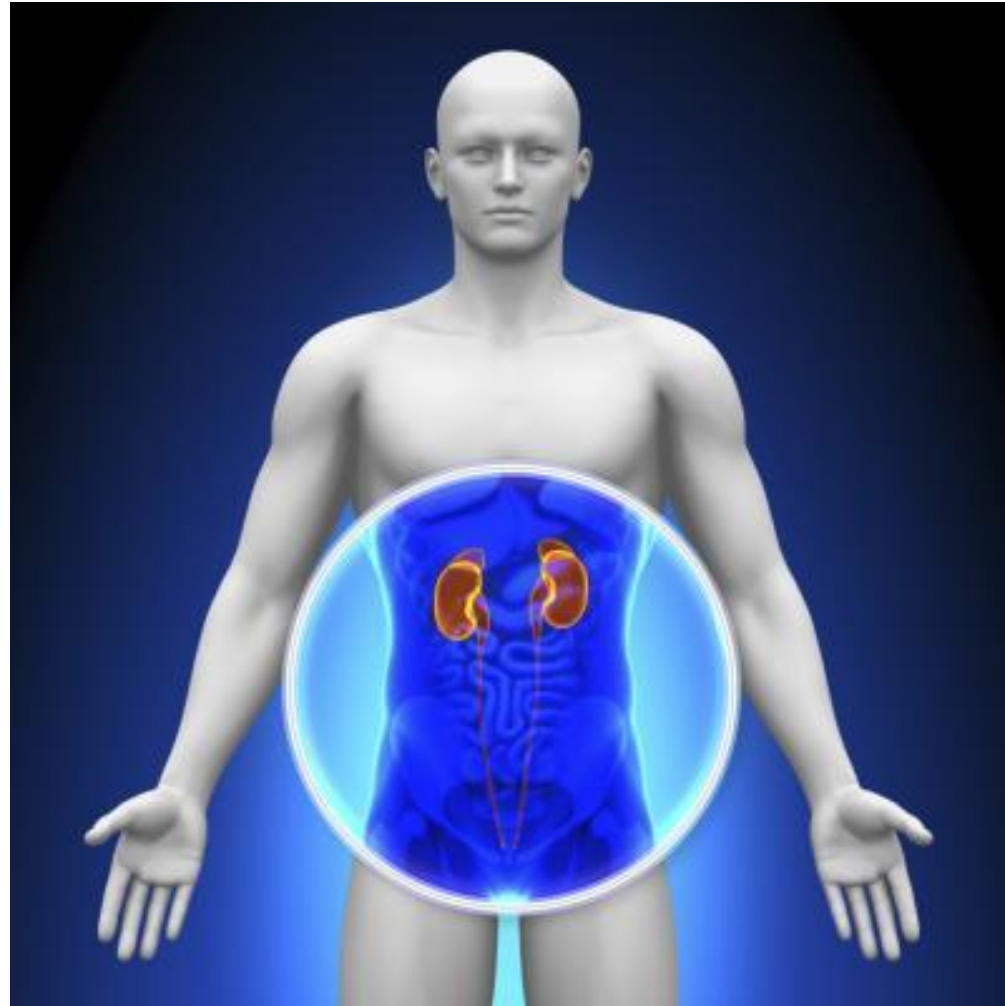
Формула MDRD:

Скорость клубочковой фильтрации =

$$186,3 \times (\text{сывороточный креатинин в мкмоль/л} / 88,4)^{-1,154} \times \text{возраст}^{-0,203} \times (0,742, \text{ если пациент женщина}) \times (1,21, \text{ если пациент темнокожий}).$$

**У здоровых людей СКФ —
120–130 мл/мин.**

Инструментальные методы исследования



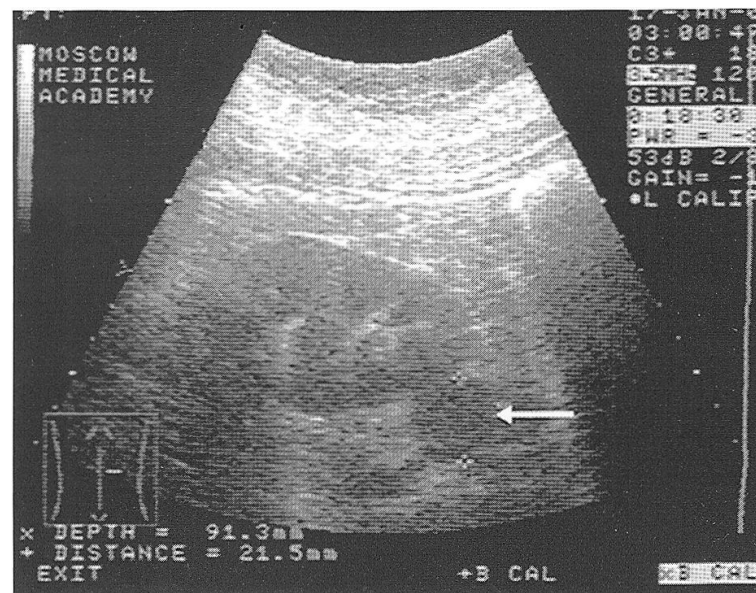
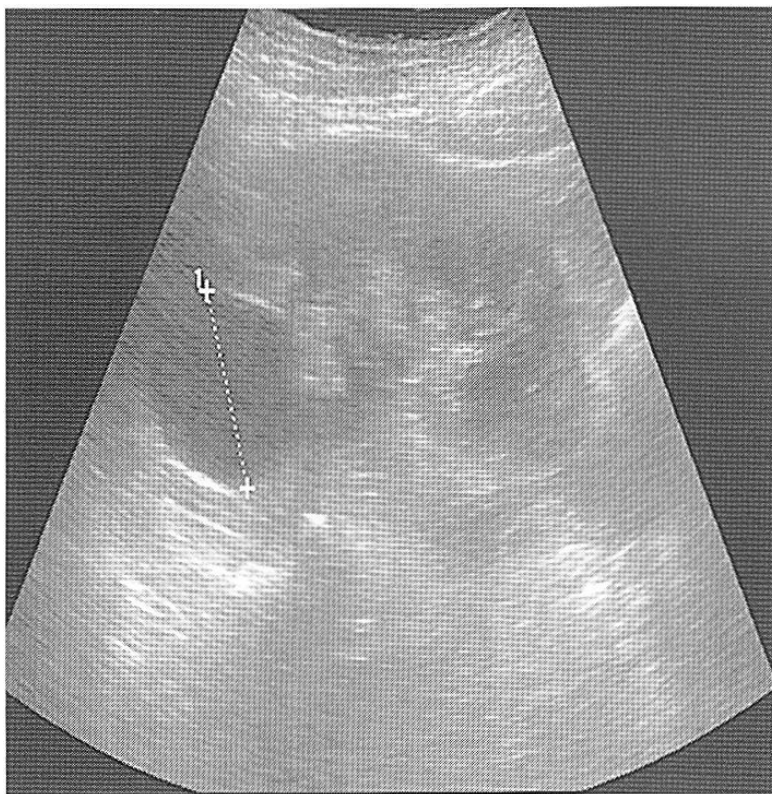
Инструментальные методы

- Ультразвуковые методы
- Лучевые методы диагностики
- Эндоскопические методы
- Уродинамические методы

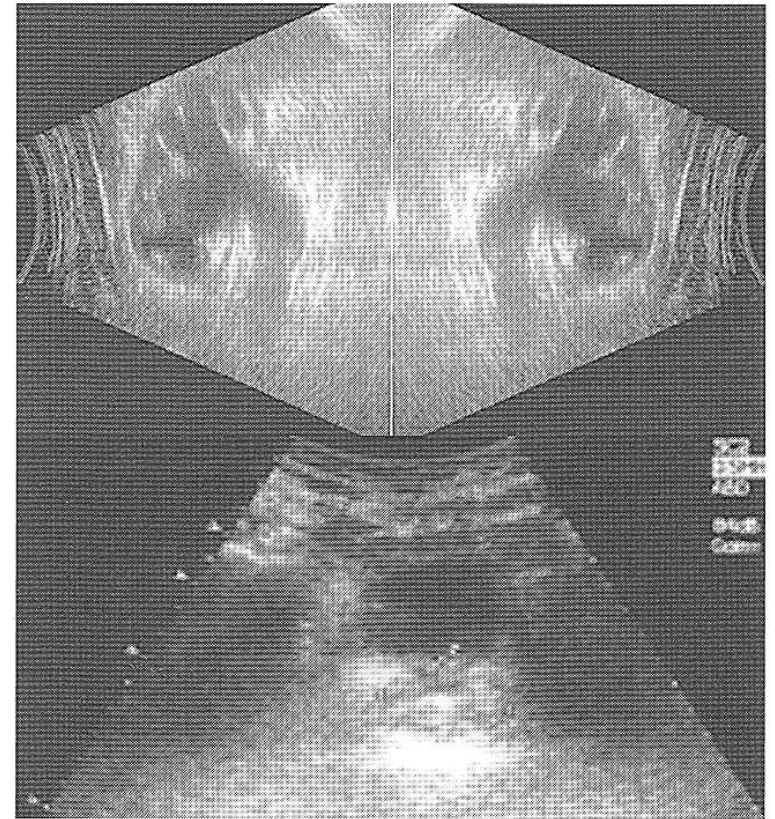
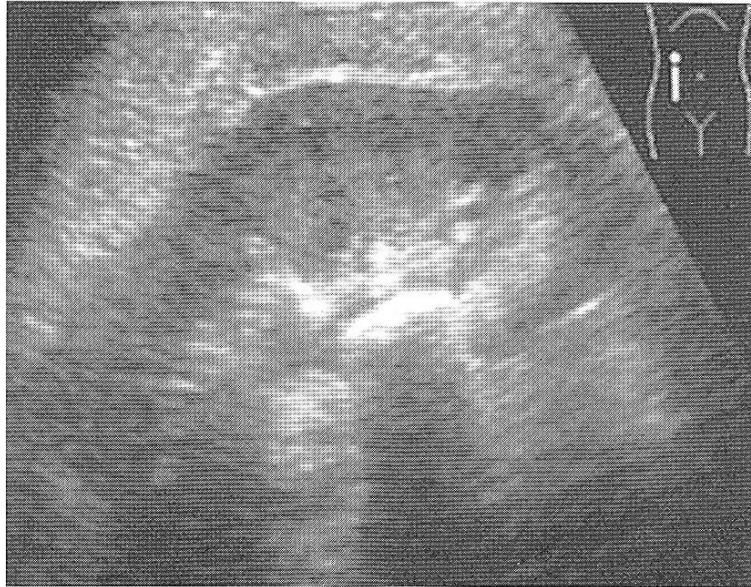Ультразвуковое исследование

Преимущества	Недостатки
доступность	персонализированность
неинвазивность	Ограничение размеров исследуемой области
Отсутствие лучевой нагрузки	

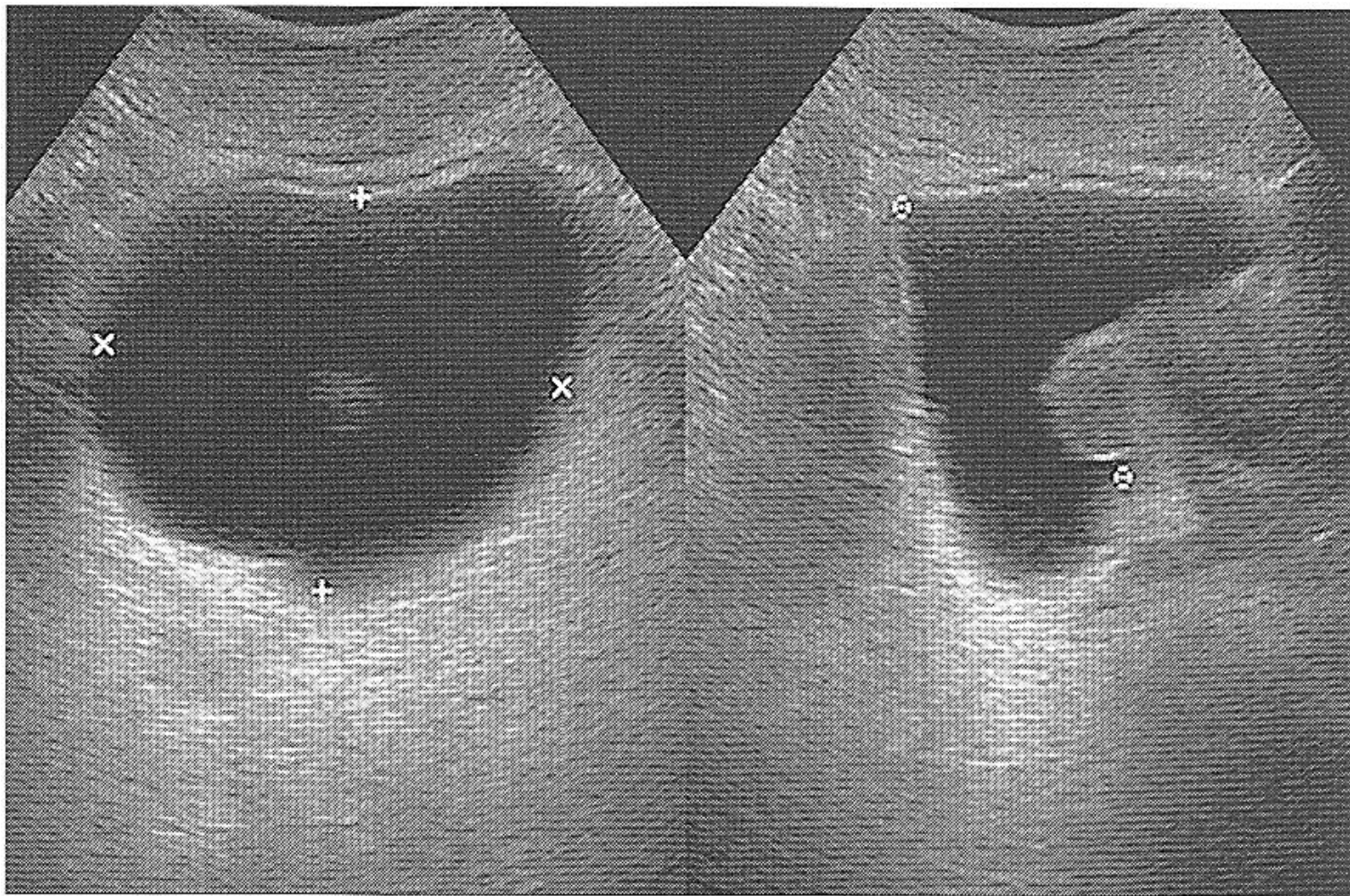
УЗИ в режиме серой шкалы (В режим) – позволяет оценить размеры, ЭХО структуру органа наличие плотных или жидкостных образований



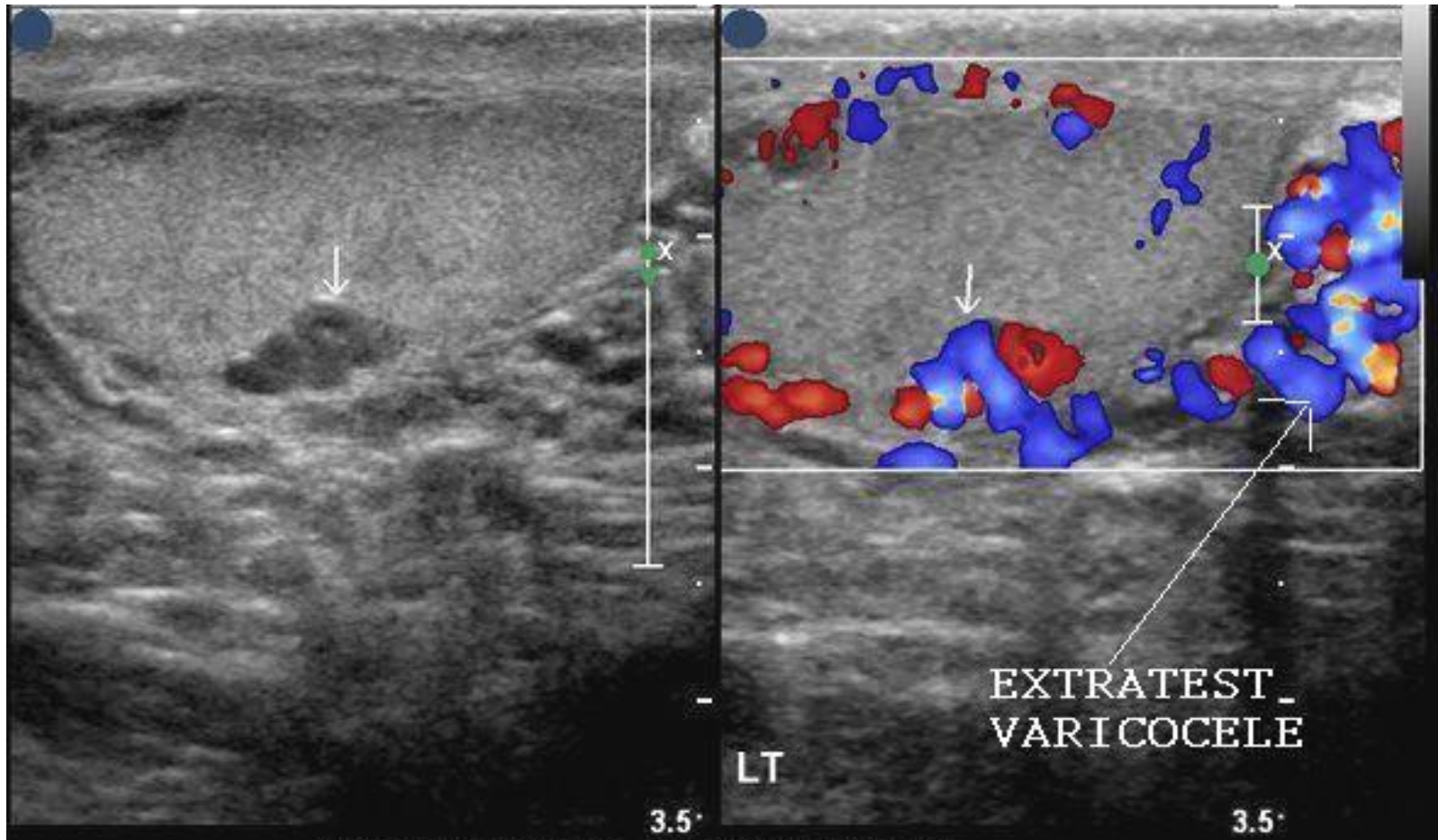
УЗИ в режиме серой шкалы (В режим) – позволяет оценить размеры, ЭХО структуру органа наличие плотных или жидкостных образований



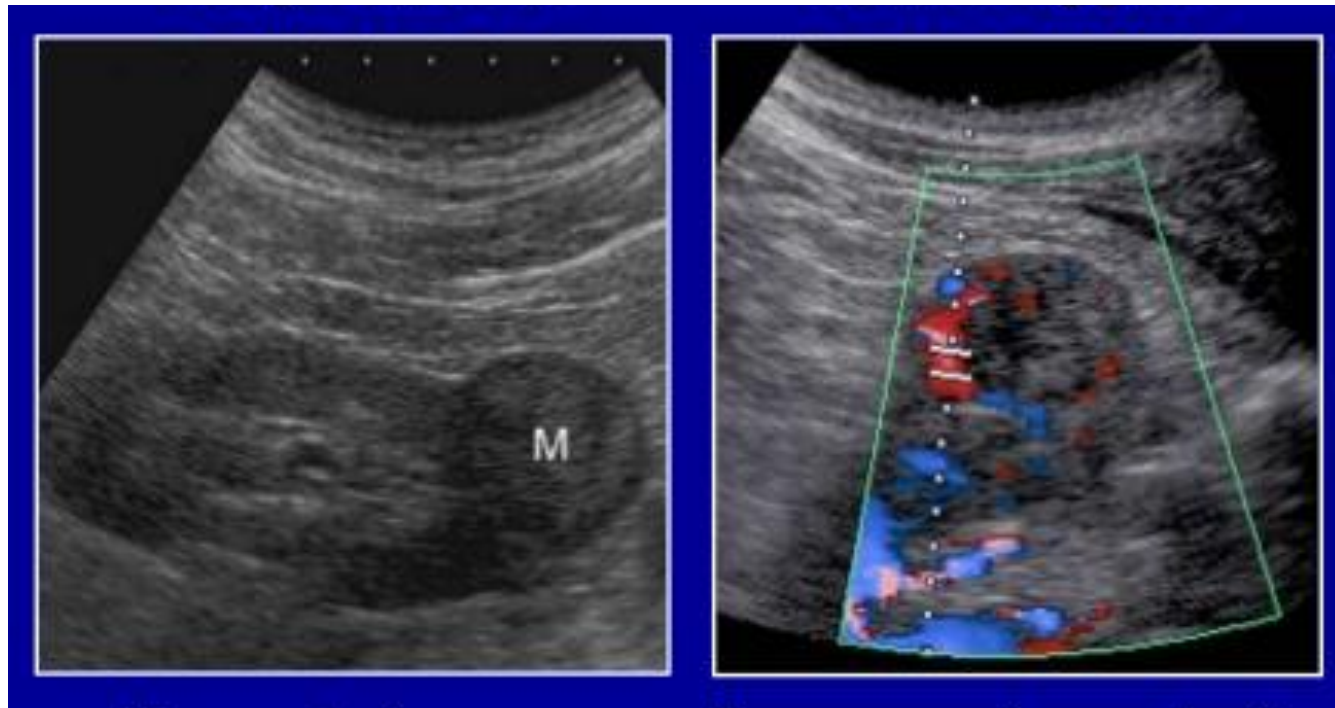
УЗИ в режиме серой шкалы (В режим) – позволяет оценить размеры, ЭХО структуру органа наличие плотных или жидкостных образований



Эходопплерография позволяет оценить особенности интраорганного кровотока



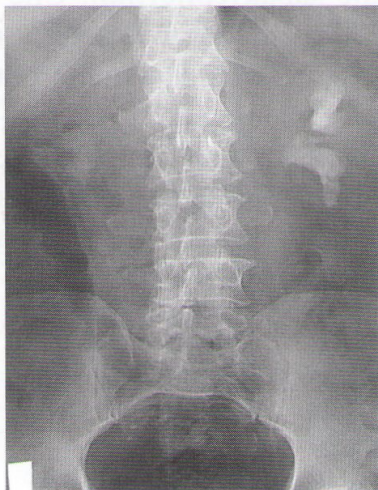Эходопплерография позволяет оценить особенности интраорганного кровотока



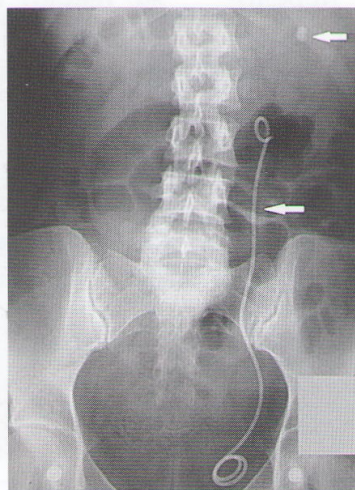
Рентгенологические методы

- Обзорная рентгенограмма
- Внутривенная урография
- Ретроградная уретеропиелография
- Антеградная пиелоуртерография
- Цистоуретрография
- Уретрография
- Ангиография

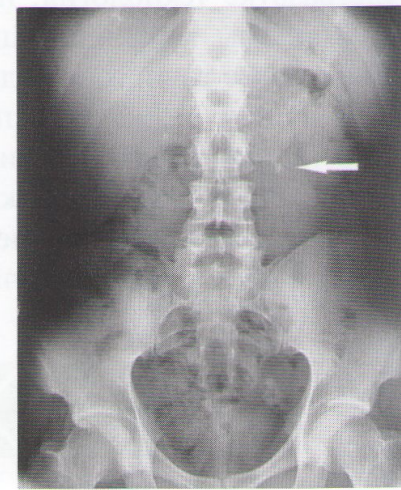
Обзорная рентгенограмма – диагностика дополнительных теней в проекции МВС



Коралловидный камень
левой почки

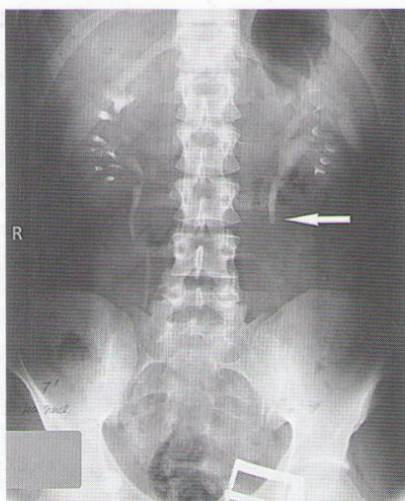


Тень, подозрительная
на камень левой почки, тень
катетера стента

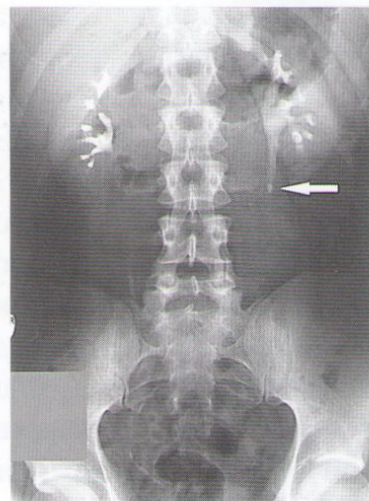


Тень, подозрительная
на конкремент верхней трети
левого мочеточника

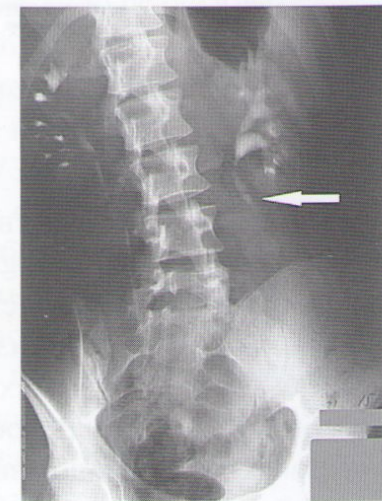Внутривенная урография – оценка уродинамики верхних мочевых путей



Урограмма, 7-я минута.
Пассаж контрастного препарата справа не нарушен. Слева контрастный препарат ниже тени, описанной на обзорном снимке, не прослеживается

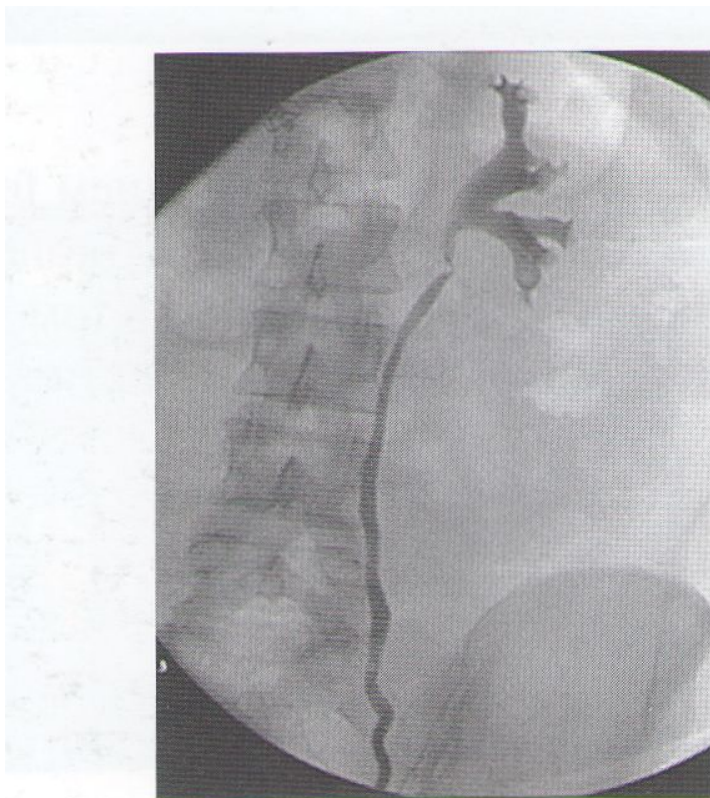


Урограмма, 20-я минута.
Прямая проекция. Симптом
Лихтенберга слева

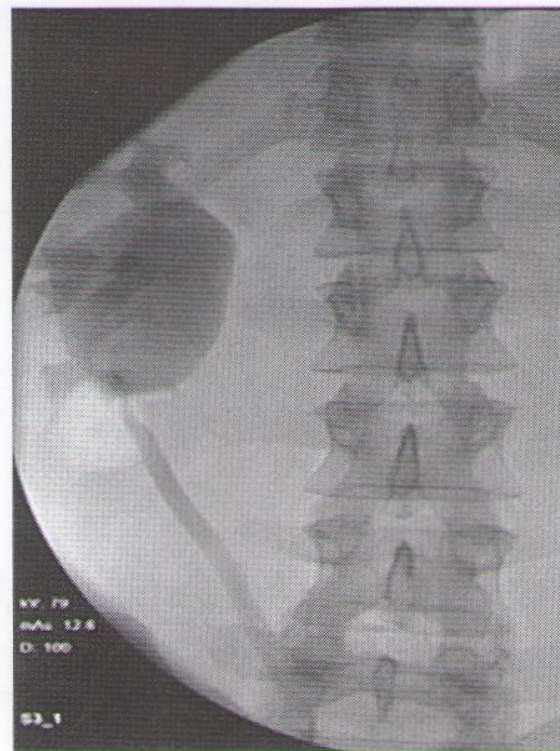

Урограмма, 20-я минута.
Проекция $\frac{3}{4}$ слева. Симптом
Лихтенберга слева

Ретроградная уретеропиелелография

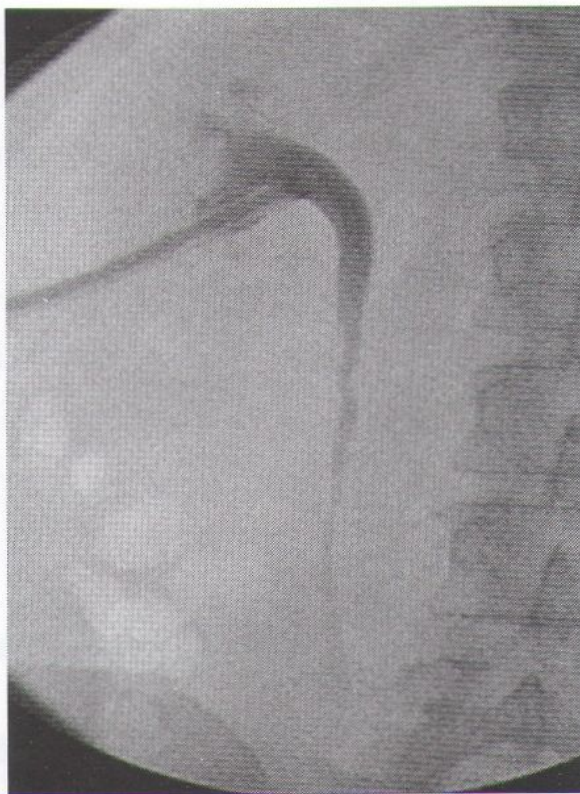


Стриктура верхней трети
левого мочеточника



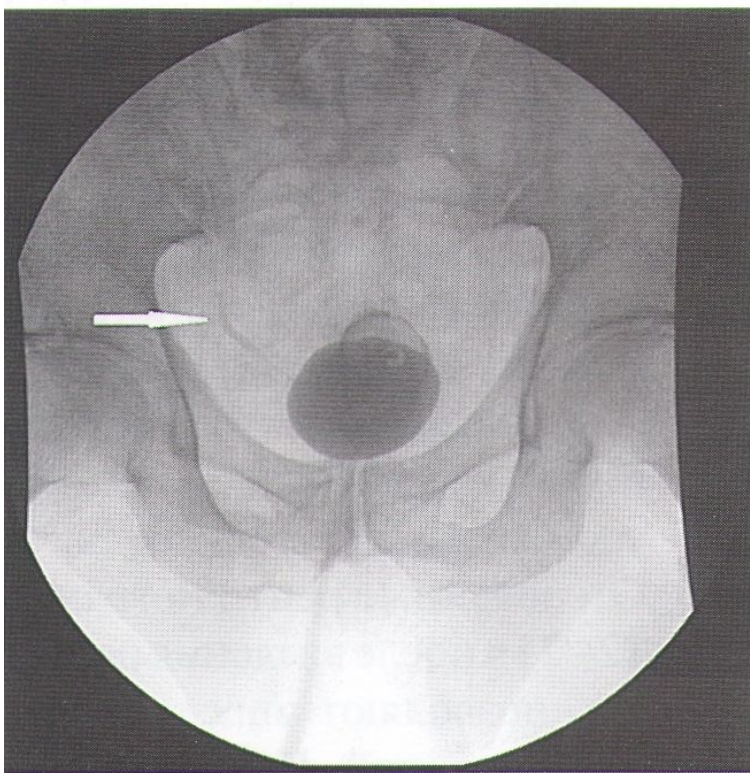
Стеноз лоханочно-
мочеточникового
сегмента (ЛМС) справа
при гидронефрозе

Антеградная пиелоуретерография

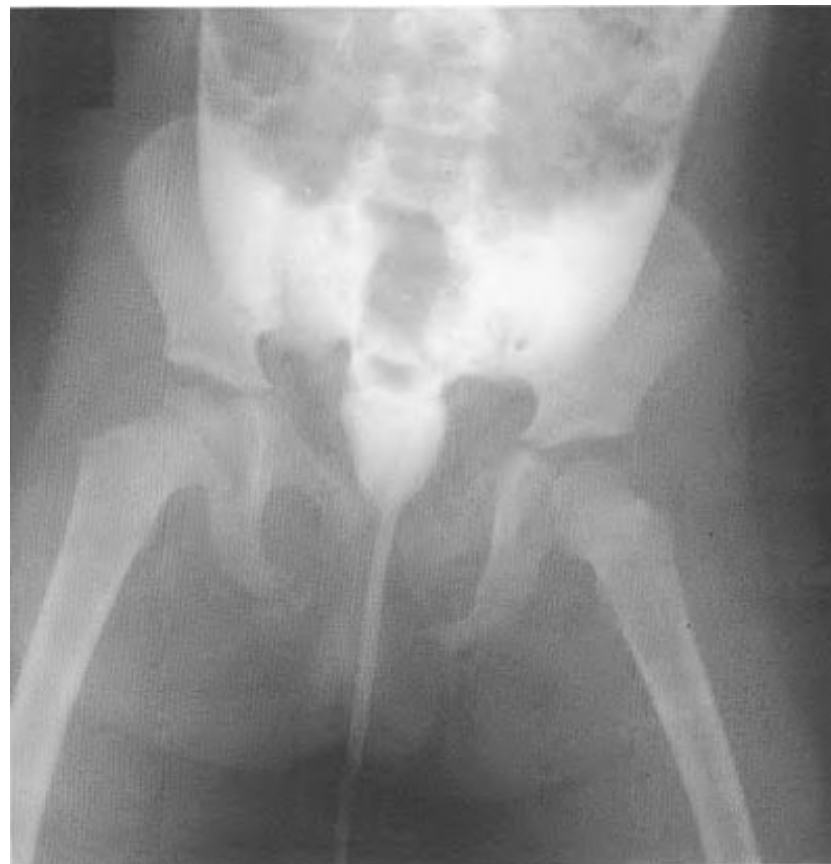

Пассаж контрастного препарата по верхним
мочевым путям справа не нарушён

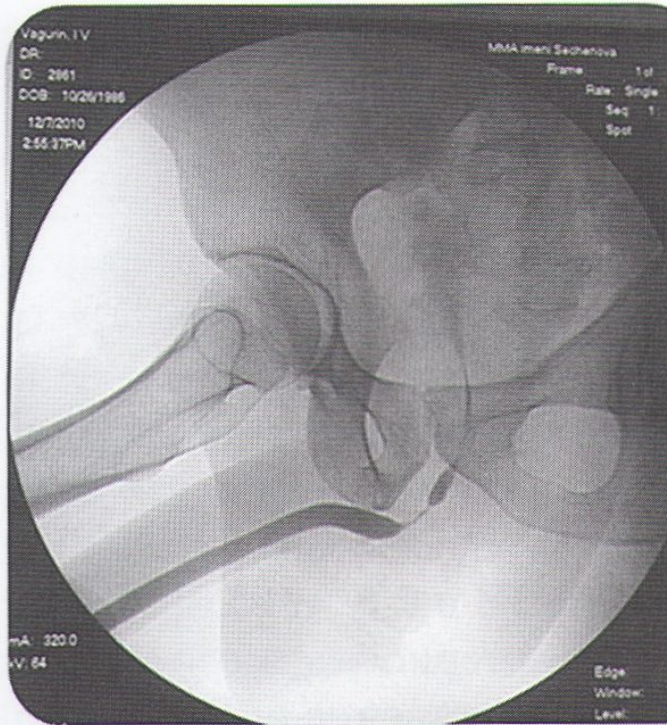
Цистография



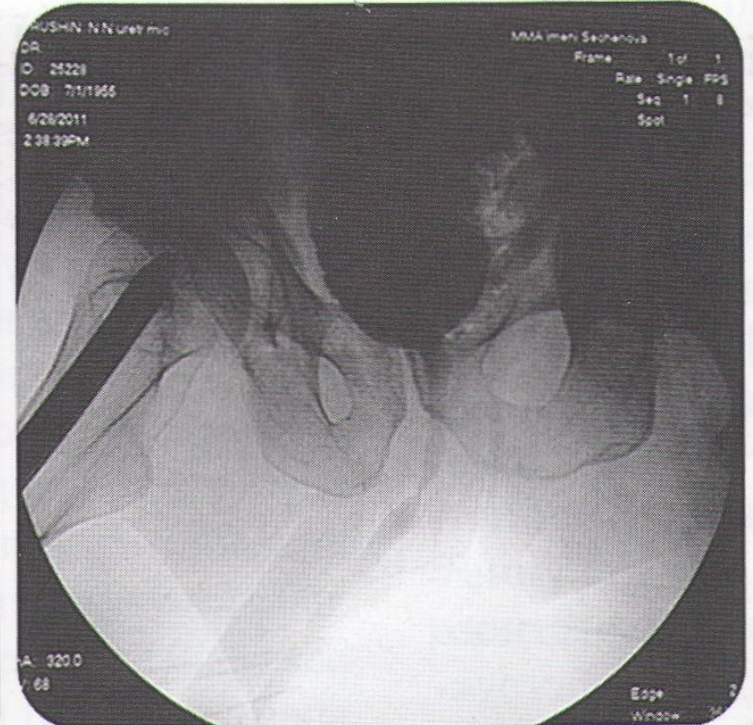
Антеградная цистограмма.
Пассивный пузырно-
мочеточниковый рефлюкс справа



Уретрография

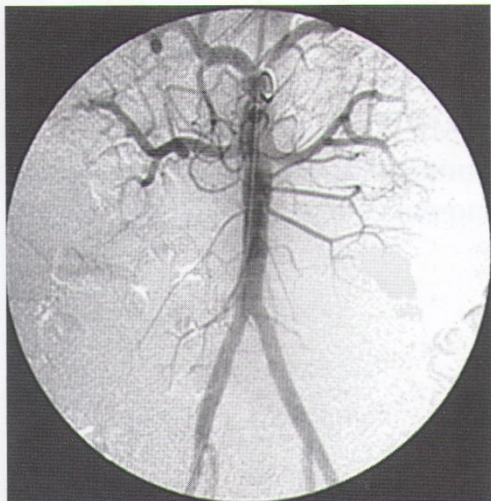


Восходящая уретрограмма.
Стриктура луковичного отдела
уретры

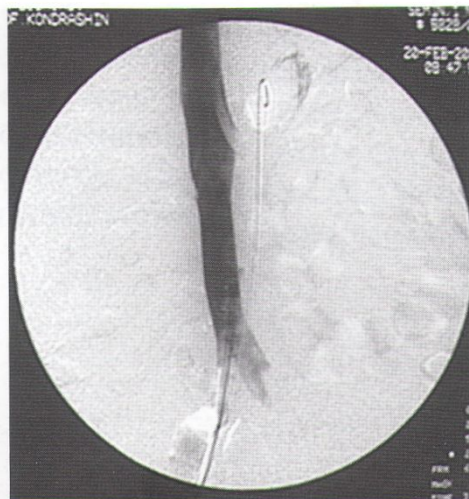


Микционная цистоуретрограмма.
Стриктура луковичного отдела уретры

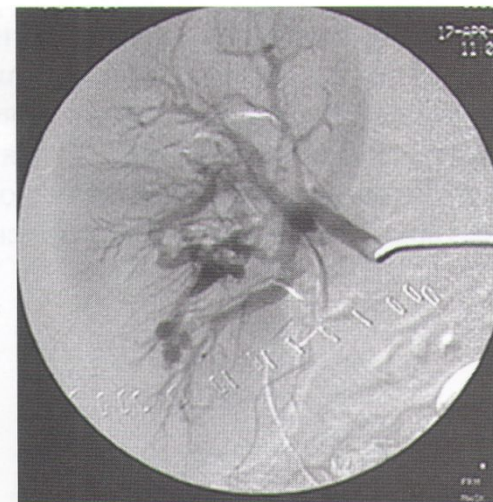
Ангиография



Аортография и селективная почечная артериограмма

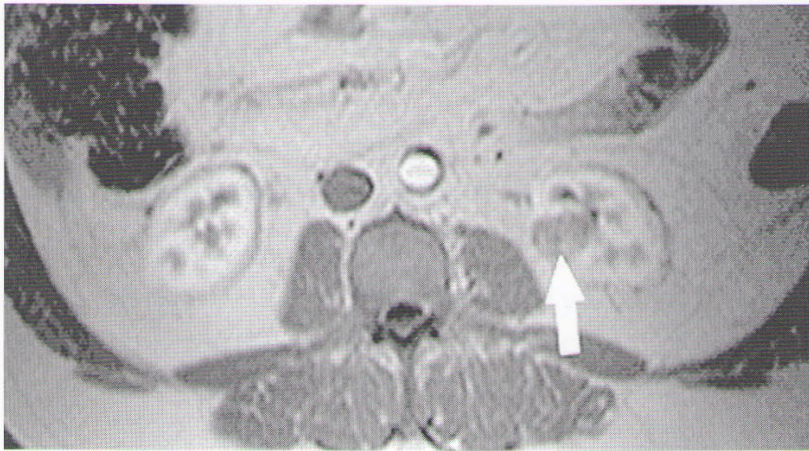


Каваграмма

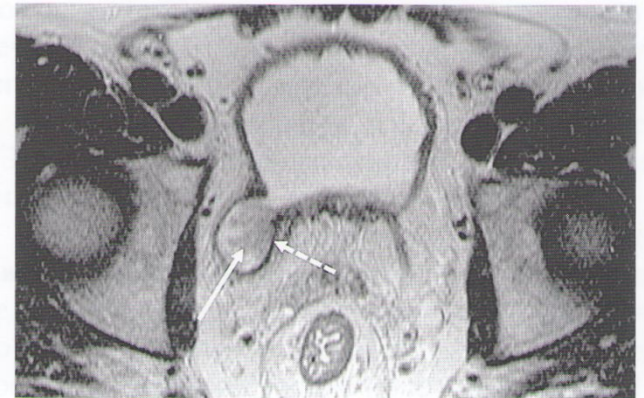


Селективная почечная артериограмма. Артериовенозная фистула

Магнитно-резонансная томография

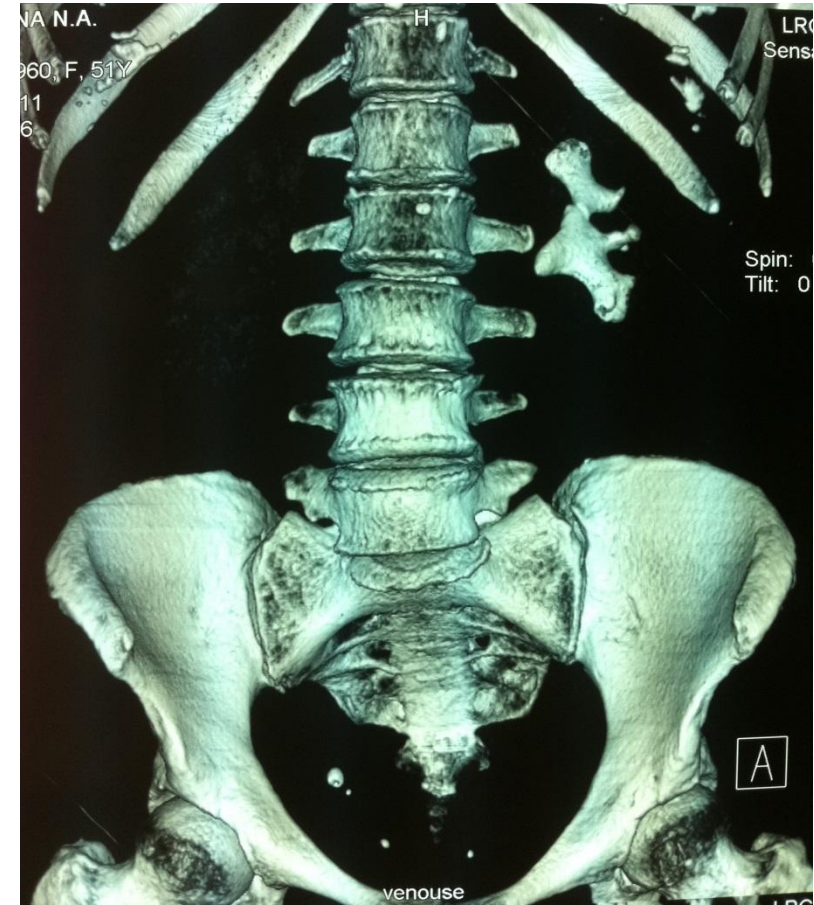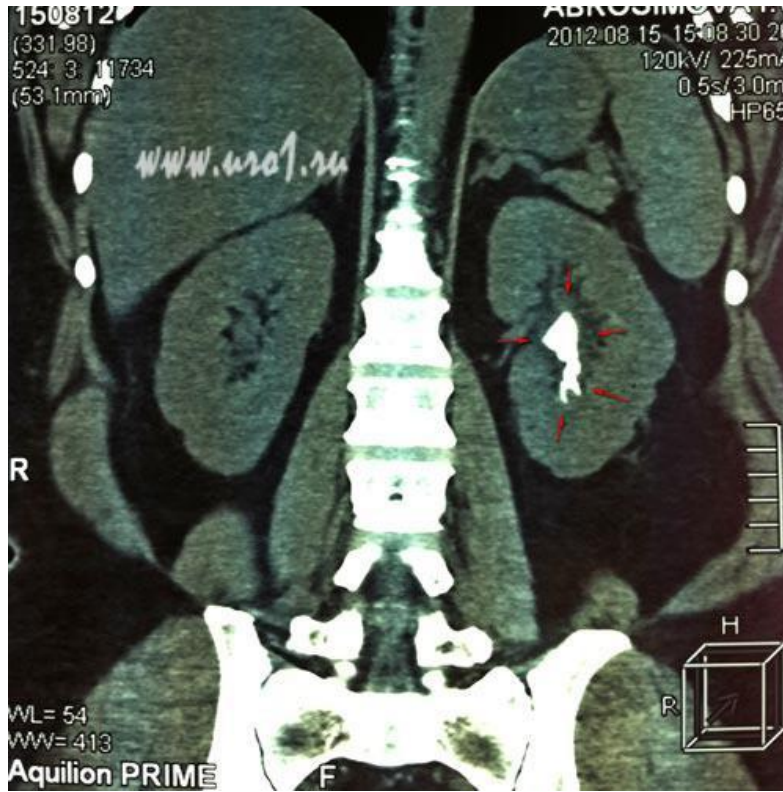


Опухоль почки небольших размеров (указана стрелкой) на T2-взвешенном скане с контрастированием




Дивертикул (пунктирная стрелка) и интрадивертикулярная опухоль (сплошная стрелка) мочевого пузыря. T2-взвешенное сканирование

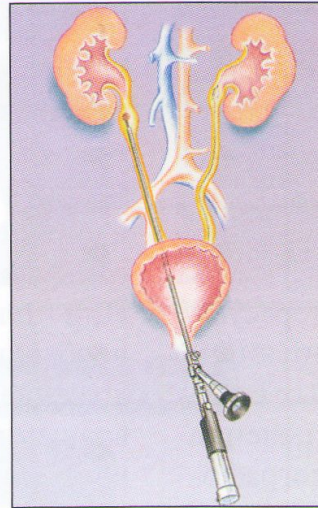
Компьютерная томография



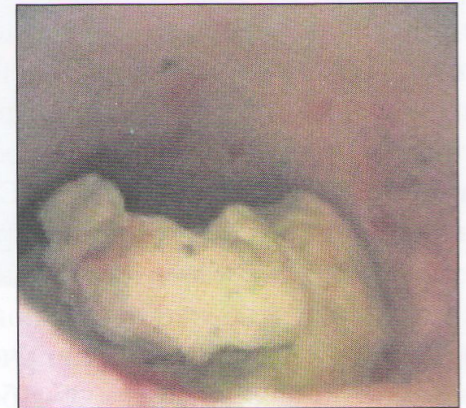
Эндоскопическая диагностика верхних мочевых путей



Полурigidные уретероскопы




Уретеролитотрипсия

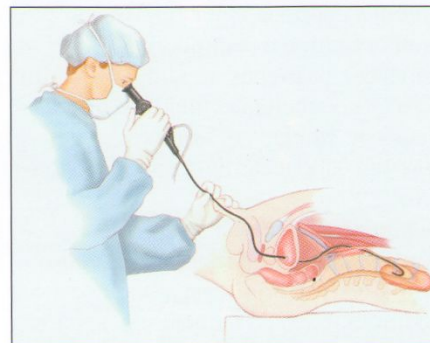

Камень в просвете мочеточника

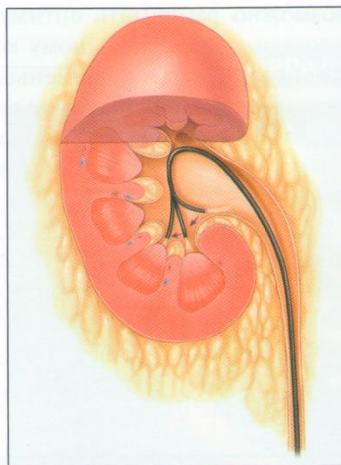
Эндоскопическая диагностика верхних мочевых путей



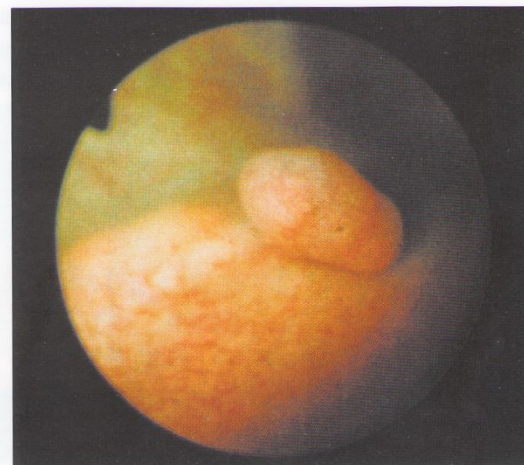
Гибкий уретероскоп



Гибкий уретероскоп заведен в почку

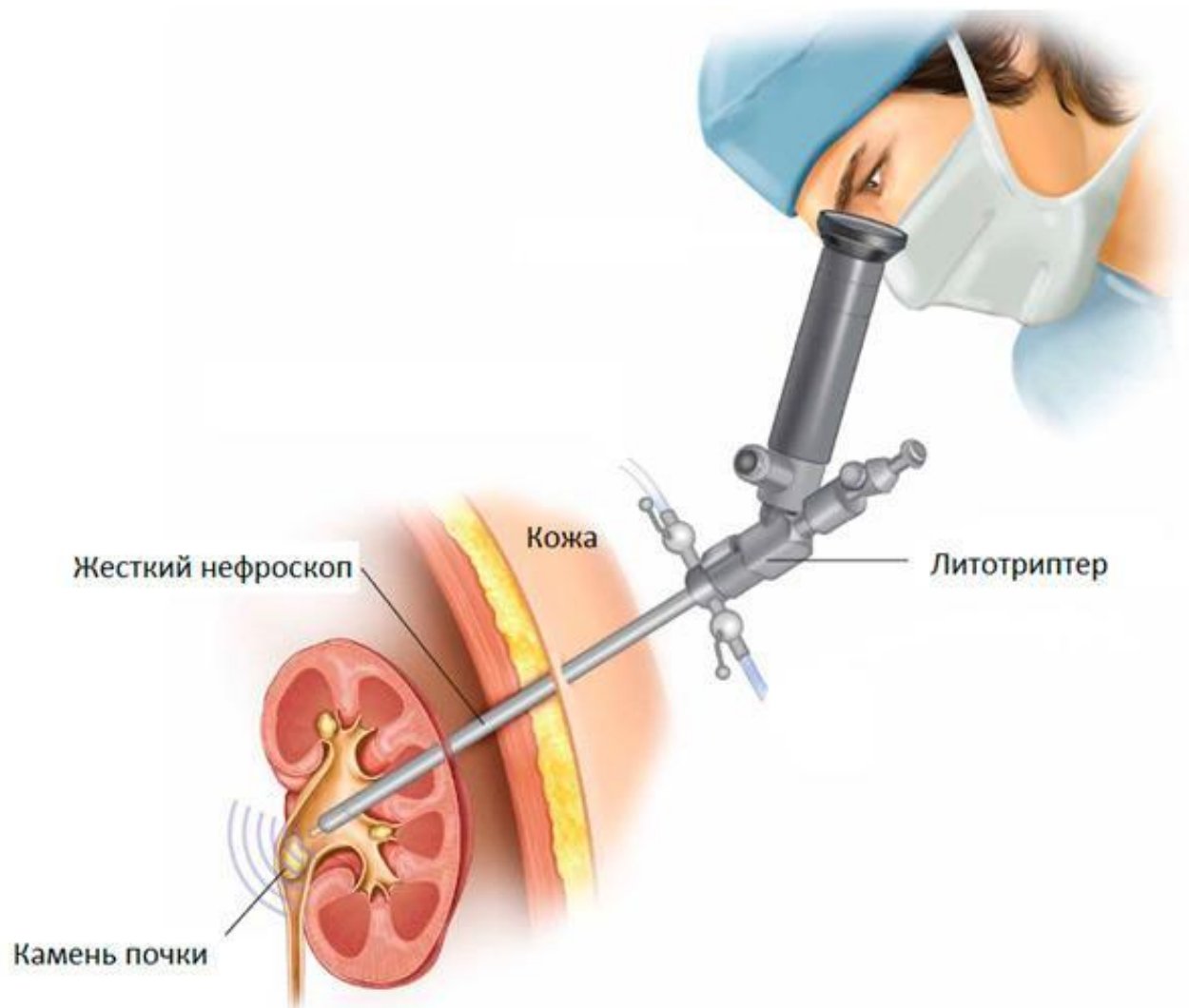


Возможность осмотра под
отрицательным углом

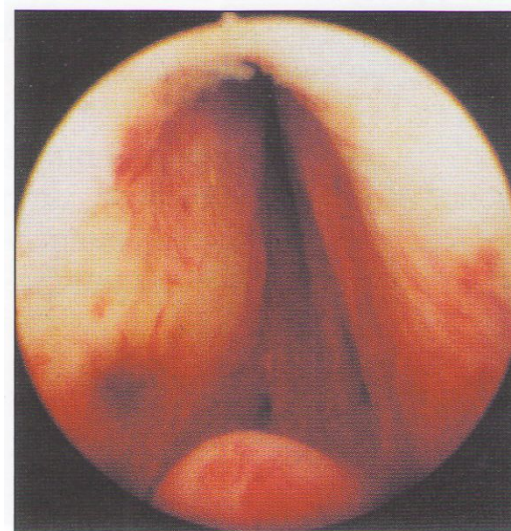
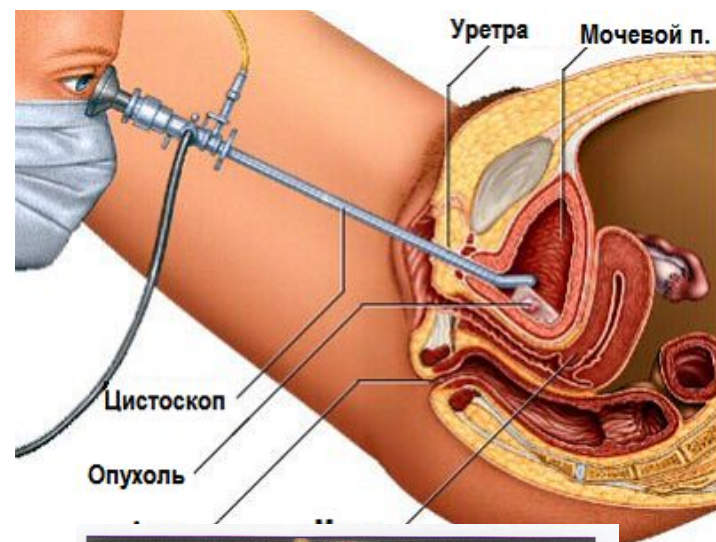
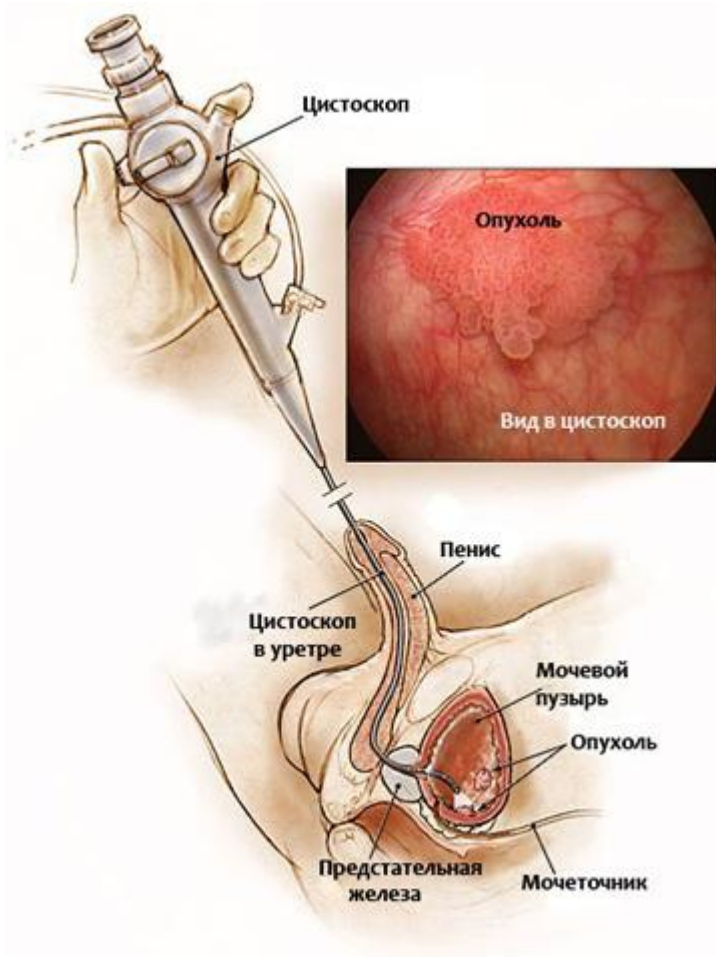


Опухоль чашечно-лоханочной системы

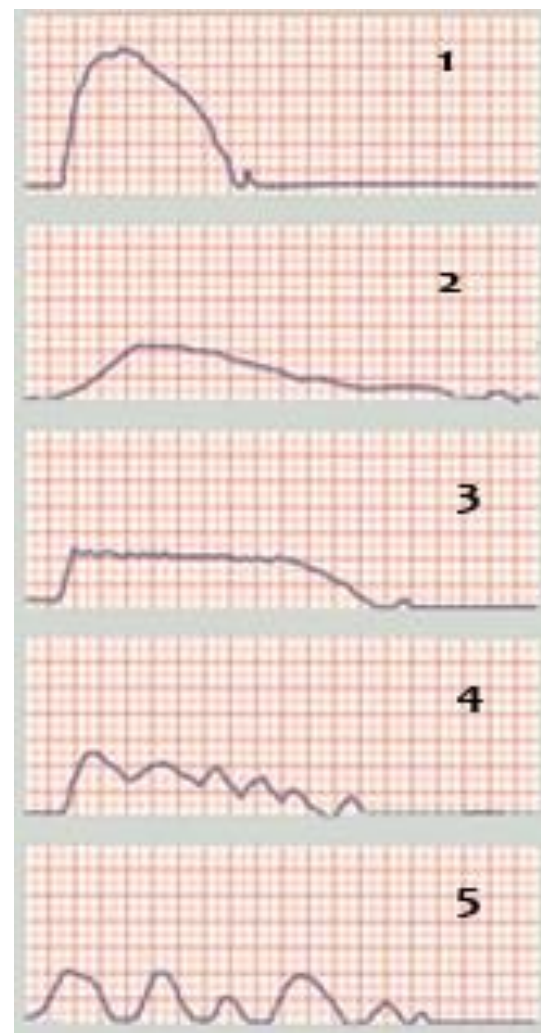Нефроскопия



Уретроцистоскопия



Урофлоуметрия





Спасибо за внимание!