

Запорожский государственный медицинский университет  
кафедра хирургии и анестезиологии ФПО

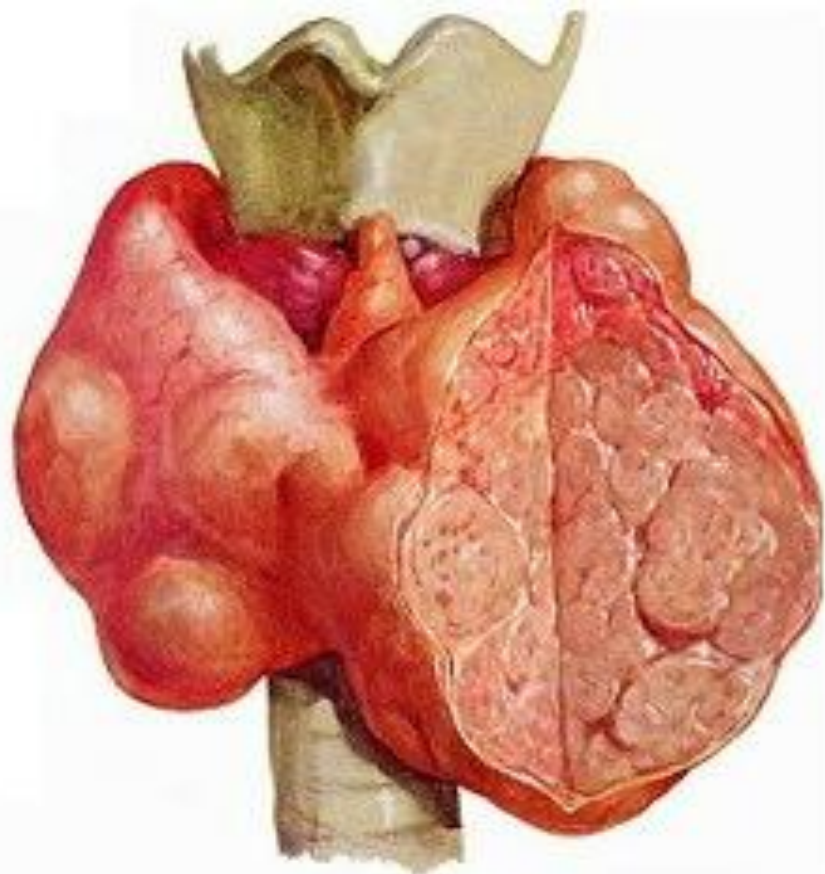
# ***УЗЛОВОЙ ЗОБ***



***Преподаватель ас.к.мед.н. Доля О.С.***

# Определение

Узловой зоб – собирательное объединяющее различные по морфологии узловые образования щитовидной железы. Диагностируется с помощью пальпации и инструментальных методов, прежде всего ультразвука.



Узловой зоб

# Определение

Термин «многоузловой зоб» целесообразно использовать при обнаружении в ЩЖ двух и более узловых образований.

Клиническое понятие «узловой зоб» объединяет следующие наиболее частые морфо-логические формы:

- узловой коллоидный в разной степени пролиферирующий зоб
- фолликулярные аденомы
- злокачественные опухоли.

# ЭТИОЛОГИЯ

Этиология большинства опухолей щитовидной железы неизвестна.

Часть токсических аденом обусловлены мутациями гена рецептора ТТГ и  $\alpha$ -субъединицы G-белка каскада аденилатциклазы.

## Факторы риска:

- онкологические заболевания у родственников;
- множественная эндокринная неоплазия у родственников;
- облучение головы и шеи в детском возрасте.

# Патогенез

При опухолях щитовидной железы происходит активная пролиферация пула опухолевых клеток, постепенно формирующих узел.

***Фолликулярная аденома*** является доброкачественной опухолью из фолликулярного эпителия, чаще происходит из ***A-клеток***.

***Среди фолликулярных аденом выделяют:***

- трабекулярную (эмбриональную)
- микрофолликулярную (фетальную)
- макрофолликулярную (простую).


***Реже аденома происходит из B-клеток (онкоцитомы).***

Патологическое значение фолликулярной аденомы при достижении больших размеров ограничивается потенциальной возможностью развития компрессионного синдрома. Она не может подвергаться злокачественному перерождению.

# Эпидемиология

Узловой зоб при пальпации выявляется не менее чем у 2–5% в общей популяции; по данным УЗИ в отдельных группах населения распространенность узлового зоба может достигать 50% и более. С возрастом распространенность узлового зоба увеличивается.

*У женщин узловой зоб встречается в 5–10 раз чаще.*



# Классификация

## В зависимости от количества очагов выделяют:

- солитарный узел (единичный узел щитовидной железы);
- многоузловой зоб (два и более узла щитовидной железы);
- конгломератный узловой зоб (конгломерат из спаянных между собой узлов).

## В зависимости от тиреоидной функции выделяют:

- узловой токсический зоб (гипертиреоз);
- узловой нетоксический зоб (эутиреоз или гипотиреоз).

# Классификация

## Степени узлового зоба:

- узловой зоб 1 степени – зоб не виден, но хорошо пальпируется;
- узловой зоб 2 степени – зоб пальпируется и виден при осмотре.

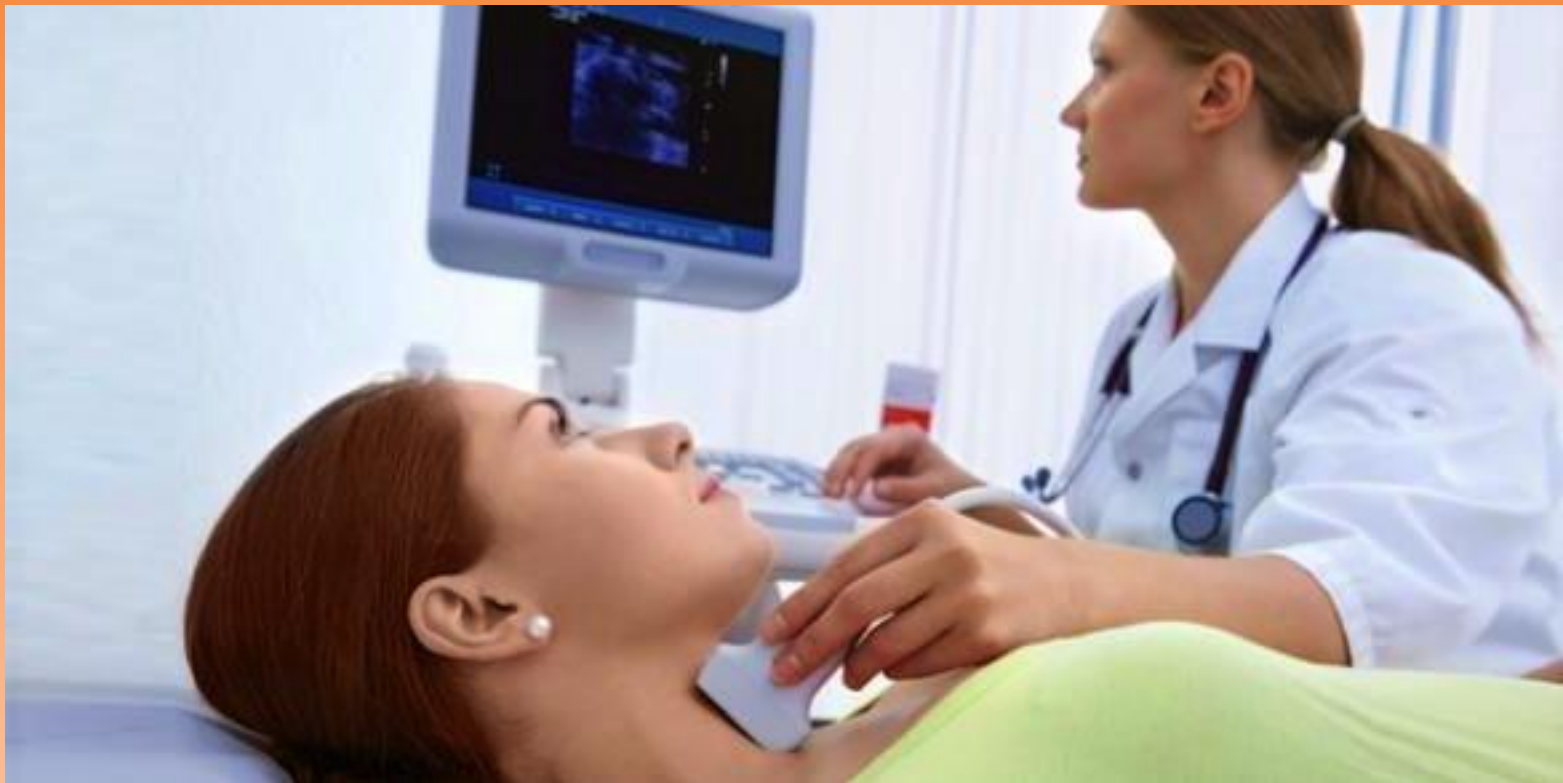## Структура заболеваний:

- 1) узловой коллоидный зоб с разной степенью пролиферации (90%)
- 2) фолликулярная аденома щитовидной железы (7–8%);
- 3) рак щитовидной железы (1–2%)
- 4) другие заболевания (менее 1%).



# Клиника

Как правило, клинические проявления отсутствуют. На сегодняшний день подавляющее большинство случаев узлового зоба выявляется при случайно выполненном УЗИ.

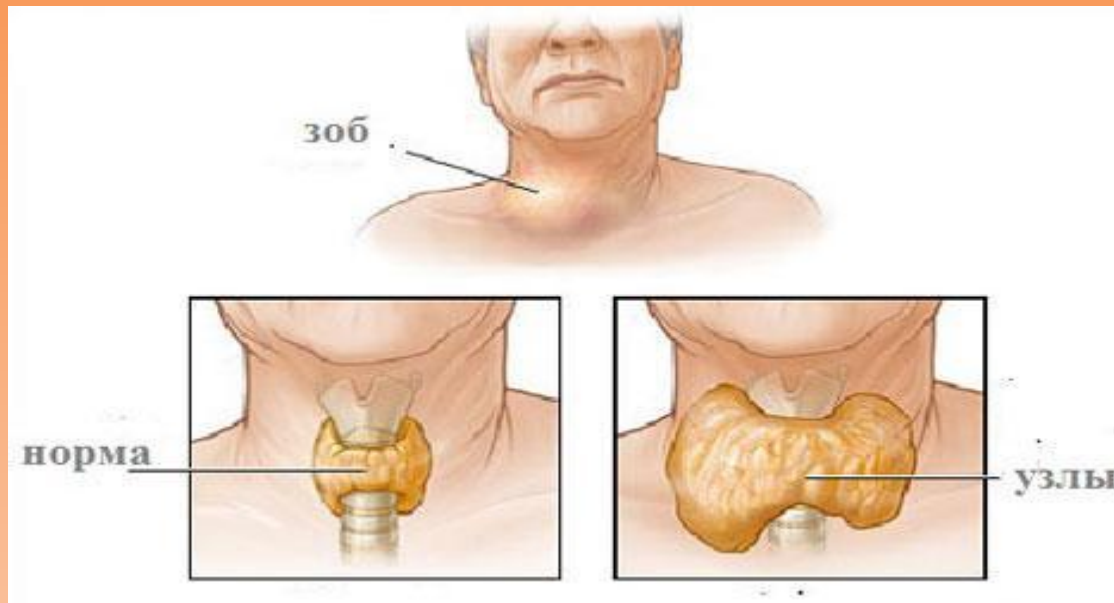


# Клиника

## При крупных узловых образованиях:

- косметический дефект на шее
- компрессионный синдром, обусловленный сдавлением трахеи.

Также при узловом (многоузловом) коллоидном зобе может формироваться функциональная автономия ЩЖ с развитием тиреотоксикоза.

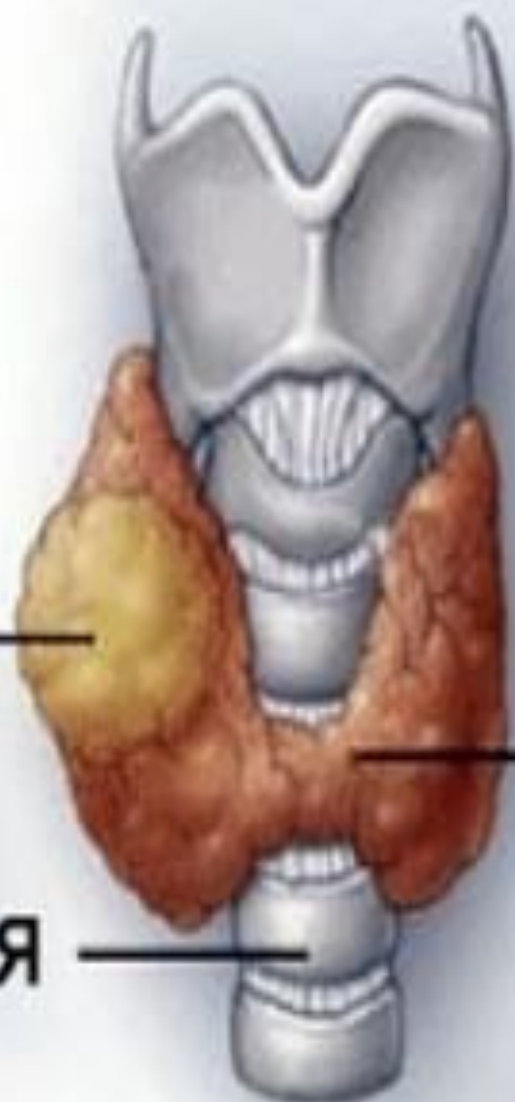

Узел



Щитовидная  
железа

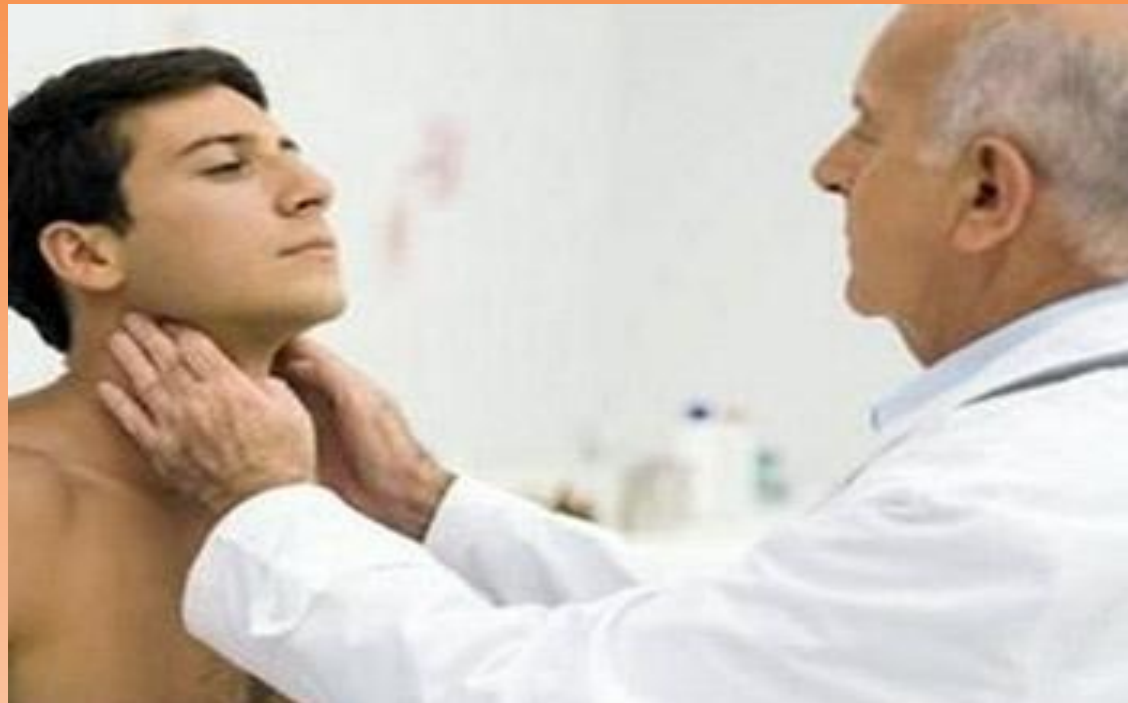Трахея



# Диагностика


Методом первичной диагностики узлового зоба является пальпация ЩЖ.

При обнаружении узлового образования пациенту показано УЗИ, которое позволяет точно оценить размер и ультразвуковую семиотику самого узла, определить объем ЩЖ и состояние регионарных лимфоузлов.



# Диагностика

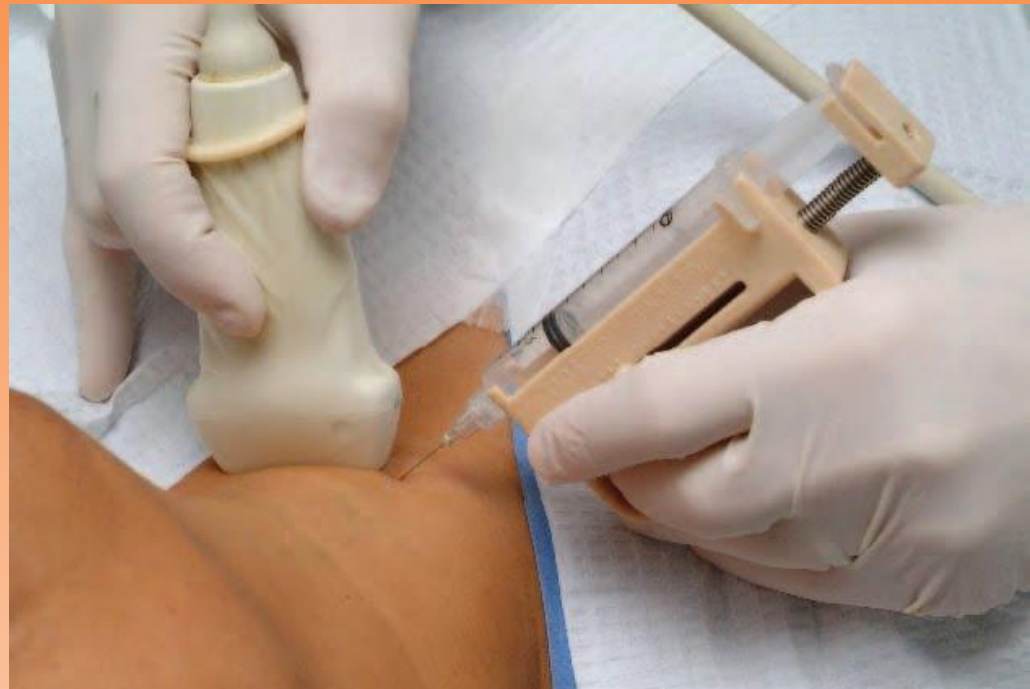Существует ряд характерных ультразвуковых признаков различных заболеваний, протекающих с узловым зобом, но их диагностическая чувствительность и специфичность невысоки.

 связи с этим при выявлении пальпируемого и/или превышающего по данным УЗИ 1 см в диаметре узлового образования показано проведение - тонкоигольной аспирационной биопсии (ТАБ)

# Диагностика

## Тонкоигольная аспирационная биопсия (ТАБ)

наряду с определением уровня ТТГ крови, ТАБ используют в качестве первого диагностического метода у больных с выявленными узловыми образованиями в ЩЖ для получения цитологического диагноза и оценки уровня клинического подозрения о злокачественности.





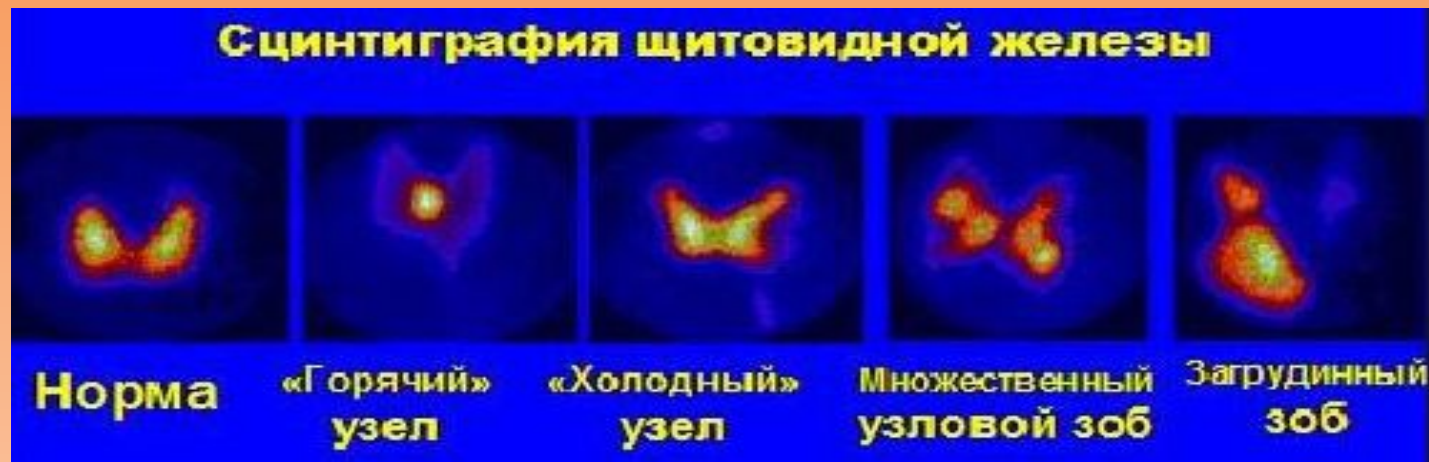# Диагностика

## Сцинтиграфия щитовидной железы –

позволяет охарактеризовать функциональную активность узлового образования

- «горячий» узел
- «холодный» узел

→ является основным методом диагностики функциональной автономии щитовидной железы.



# Лечение

В подавляющем большинстве случаев узловой коллоидный зоб без нарушения функции ЩЖ имеет небольшой размер, не представляющий угрозу компрессии или косметическую проблему.

Его патологическое значение для организма зачастую сомнительно. Особенно это касается мелких, случайно выявленных узлов.

Таким образом, при выявлении узлового (многоузлового) коллоидного пролиферирующего зоба активное медикаментозное и тем более инвазивное вмешательство (операция) в большинстве случаев не показано.

Динамическое наблюдение таких пациентов подразумевает периодическую (1 раз в 1–2 года) оценку функции ЩЖ и УЗИ.



# Лечение

Медикаментозная терапия проводится только для коррекции гипотиреоза или тиреотоксикоза.

Для лечения гиперфункции назначают тиреостатики.

Гипотиреоз требует заместительной гормональной терапии. В настоящее время для этой цели используется левотироксин. Доза препарата подбирается под контролем ТТГ.

# Лечение

Определение оптимального объема оперативного вмешательства должно основываться на характере морфологических изменений ЩЖ.

При высокодифференцированном раке щитовидной железы после тиреоидэктомии проводится терапия  $^{131}\text{I}$ .

В случае если по данным тонкоигольной аспирационной биопсии пациенту устанавливается диагноз фолликулярной неоплазии, которая представлена солитарным узловым образованием проводится гемитиреоидэктомия с удалением перешейка.

В том случае, если образование оказывается аденомой, лечение на этом заканчивается, а если фолликулярным раком щитовидной железы - при повторном вмешательстве удаляется противоположная доля щитовидной железы, после чего рассматривается вопрос о терапии  $^{131}\text{I}$ .

# Прогноз

Чаще всего узловый коллоидный эутиреоидный зоб, не являющийся опухолевым заболеванием, не имеет патологического и прогностического значения для пациента.

Риск значительного увеличения щитовидной железы с развитием компрессионного синдрома весьма низок.

В регионах йодного дефицита прогноз может определяться развитием тиреотоксикоза вследствие формирования функциональной автономии щитовидной железы.

Прогноз при злокачественных опухолях щитовидной железы определяется их морфологией

СПАСИБО ЗА ВНИМАНИЕ!

