

Идиопатические заболевания тканей пародонта в детском возрасте

Приняла: Мусаева А

Выполнил: Онлас М

Группа: СТР-106

Особенности течения идиопатических заболеваний с прогрессирующим лизисом тканей пародонта =

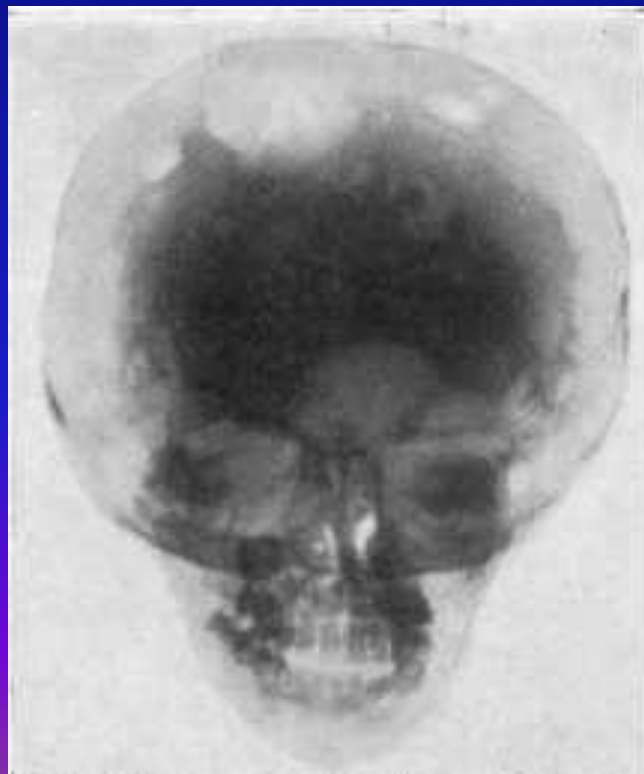
- ❑ Развитие заболевания в раннем детском возрасте.**
- ❑ Прогрессирующее течение заканчивается потерей зубов.**
- ❑ Патологический процесс локализуется в альвеолярном отростке и других отделах скелета, а также в органах, которые участвуют в кроветворении.**



Идиопатических заболеваний с прогрессирующим лизисом тканей пародонта =

Ретикулогистиоцитозы:

- Эозинофильная гранулёма (болезнь Таратынова).
- Болезнь Абта-Леттерера-Сиве (острый костный ксантоматоз)
- Болезнь Хенда-Шюллера-Крисчена (хронический костный ксантоматоз)
- Болезнь Гоше
- Болезнь Ниммана-Пика



Идиопатических заболеваний с прогрессирующим лизисом тканей пародонта =

Агранулоцитозы:

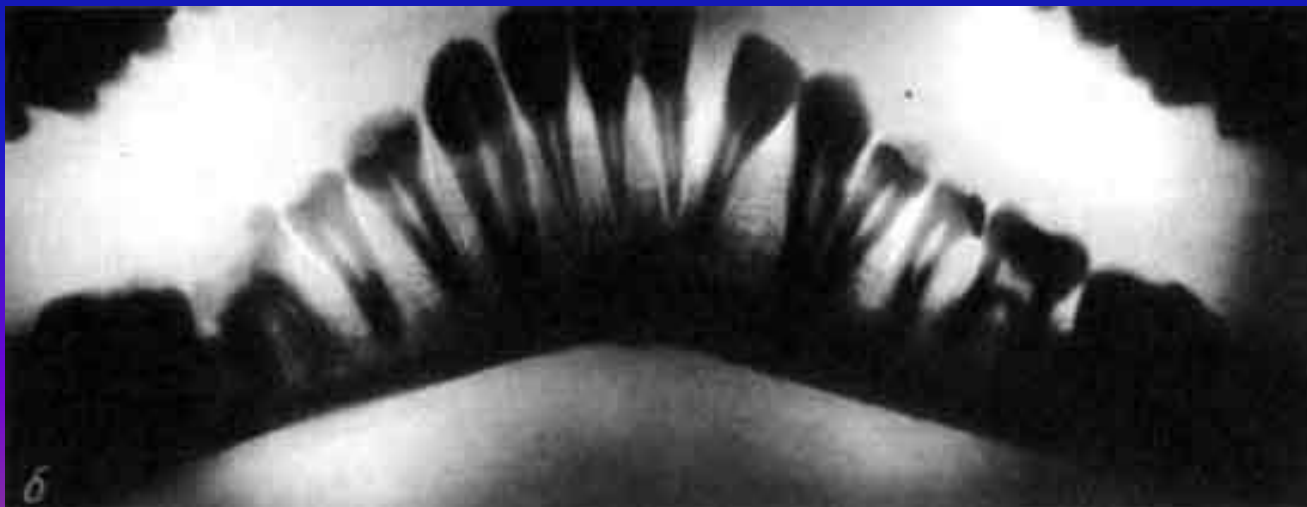
- Острый агранулоцитоз
- Нейтропения:
 - постоянная
 - периодическая (циклическая)

Акаталазия (болезнь Такахары)

Сахарный диабет

Гипоиммуноглобулинемия

Синдром Папийона-Лефевра



Болезнь НИМАННА-ПИКА =

Характеризуется нарушением липоидного обмена с накоплением в ретикулярных и эндотелиальных клетках фосфолипидов, нейтральных жиров, холестеринэстеров. Встречается у детей от 2 месяцев до 3-х лет.

Изменения в полости рта:

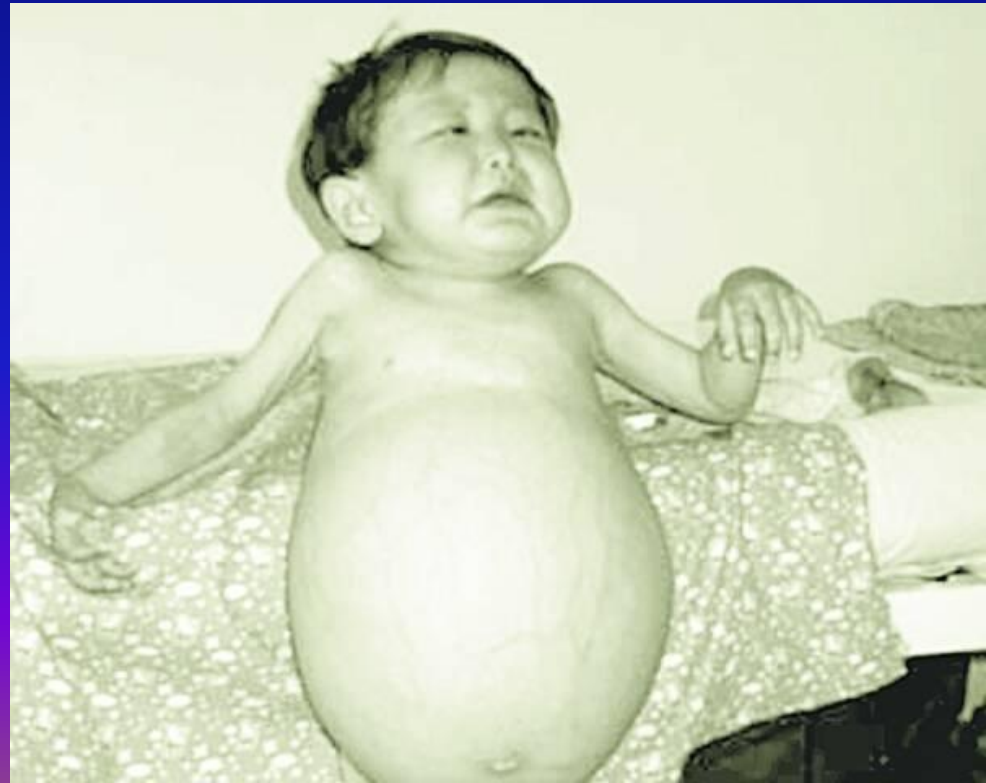- Пролиферативные процессы в десне**
- Подвижность зубов**
- Потеря временных зубов**

Болезнь НИМАННА-ПИКА =

- 1. Нарушение функции центральной нервной системы, гепатоспленомегалия, генерализованный лимфаденит, желтуха.**
- 2. В пунктате костного мозга: Клетки Ниманна-Пика (пенистые клетки с большим содержанием жировых капель).**

Болезнь Гоше =

- 1. Характеризуется накоплением цереброзида и керазина в ретикулоэндотелиальных клетках печени, селезенки, лимфатических узлов, легких и костного мозга**
- 2. Острая форма:**
 - У детей до 1 года жизни
 - Заканчивается гибелью ребенка
- 3. Хроническая форма:**
 - Болеют дети старше 10 лет;
 - Характерны ремиссии и интермиссии;
 - Анемия
 - Увеличение селезенки, печени
 - Лейкопения
 - Тромбопения
 - Кровотечение
 - Боль в суставах, костях



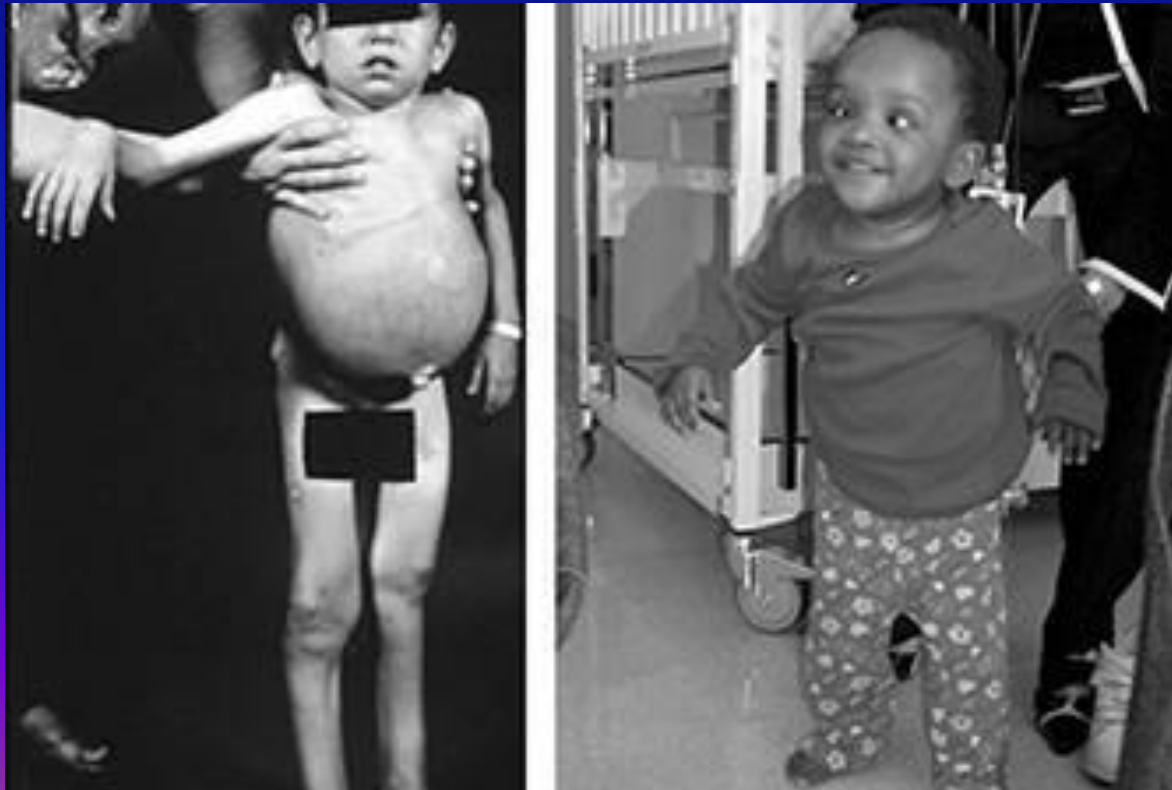Болезнь Гоше

Проявление в полости рта:

- Проллиферативные изменения десен
- Подвижность зубов
- Патологические карманы
- Наличие экссудата

На рентгенограмме челюстей:

- Остеопороз
- Уменьшение толщины компактной пластинки



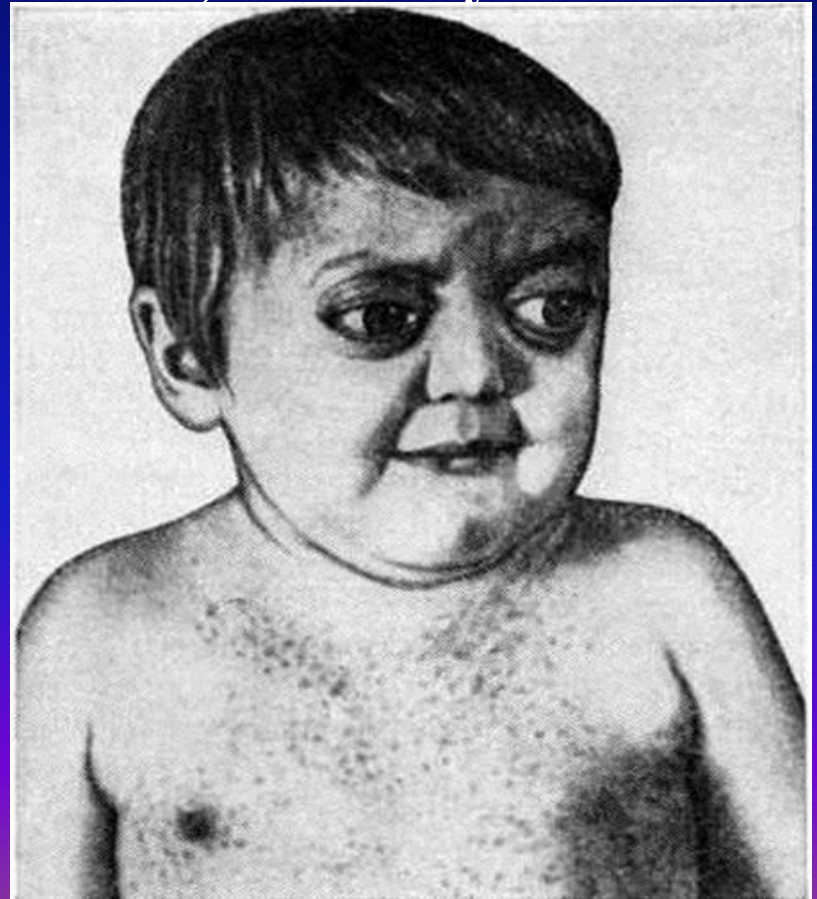Болезнь ХЕНДА-ШЮЛЛЕРА-КРИСЧЕНА =

2 периода:

Начальный: слабость, отсутствие аппетита, снижение массы тела, нарушение сна, пятнисто-папулёзные высыпания (волосистая часть головы, кожа за ушами и грудной клетки), лимфаденит

Выраженных изменений:

- Дефекты в костях черепа
- Несахарный диабет
- Экзофтальм



Болезнь ХЕНДА-ШЮЛЛЕРА-КРИСЧЕНА

Гранулёмы, которые состоят из ретикулярных клеток, гистиоцитов, лейкоцитов, эозинофильных гранулоцитов, образуются в костях (кости черепа, нижняя челюсть, ребра, лопатка) и в паренхиматозных органах (печень, селезенка, легкие, лимфатические узлы).

В полости рта:

- Генерализованный катаральный гингивит**
- Язвенно-некротические изменения**
- Глубокие патологические карманы**
- Подвижные зубы**
- Оголение шейки и корней зубов**
- Десневой край, шейки и корни зубов покрыты оранжево-желтыми наслоениями**

Болезнь АБТА-ЛЕТТЕРЕРА-ЗИВЕ

(нелипоидный ретикулогистиоцитоз, хроническая форма гистиоцитоза X, болеют дети от 1 до 2 лет)

Общие клинические признаки:

Острое начало;

Септическая температура;

Увеличение печени,

лимфатических узлов;

Вялость;

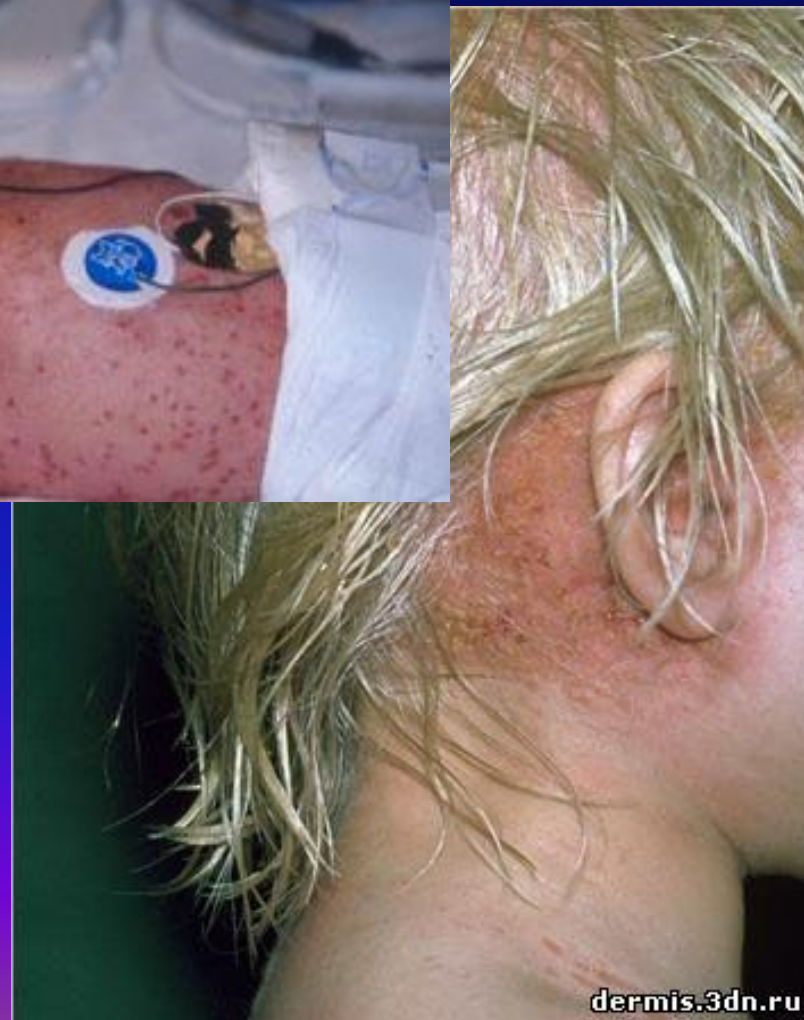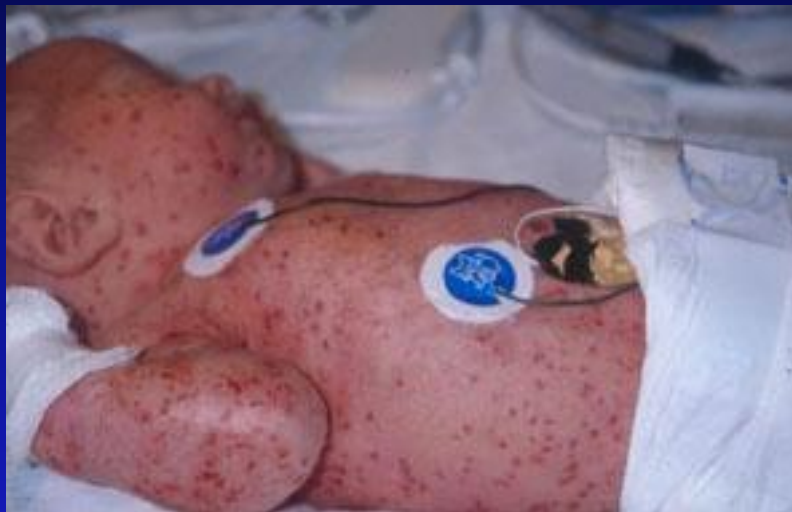Похудение;

Нарушение сна;

Нарушение аппетита;

Наличие высыпание на коже
головы, околоушного
участка, туловища (пятна-
папулы-корки);

Отит, мастоидит, лимфаденит.



Болезнь АБТА-ЛЕТТЕРЕРА-ЗИВЕ

(нелипоидный ретикулогистиоцитоз, хроническая форма гистиоцитоза X, болеют дети от 1 до 2 лет)

Клинические признаки в полости рта:

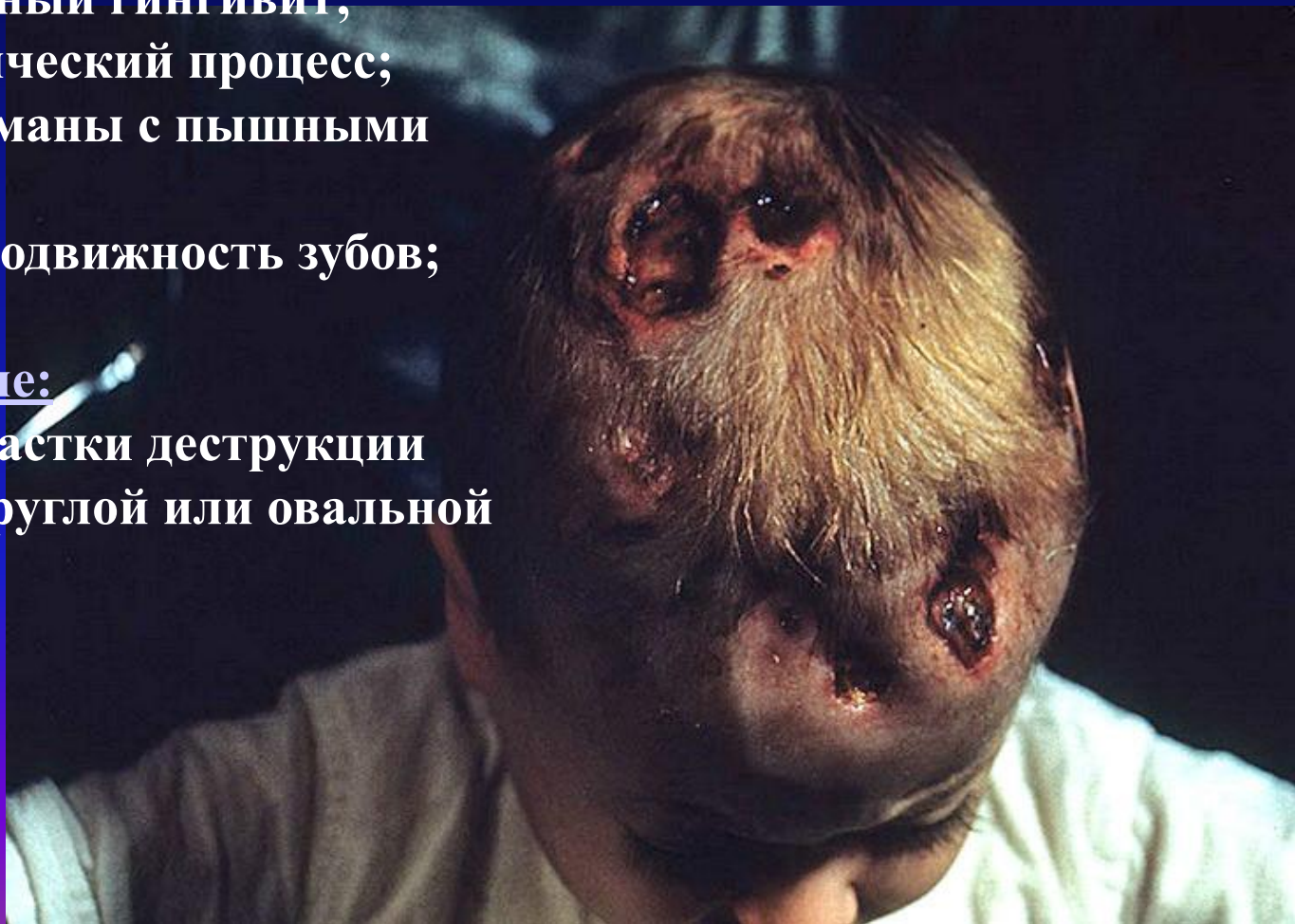
Острый катаральный гингивит;
Язвенно-некротический процесс;
Зубодесневые карманы с пышными грануляциями;
Патологическая подвижность зубов;
Выпадение зубов.

На рентгенограмме:

Ограниченные участки деструкции костной ткани округлой или овальной формы.

Анализ крови:

Анемия;
Тромбопения;
Эозинофилия;
Повышение СОЕ.



ЭОЗИНОФИЛЬНАЯ ГРАНУЛЁМА

(болезнь Таратынова)

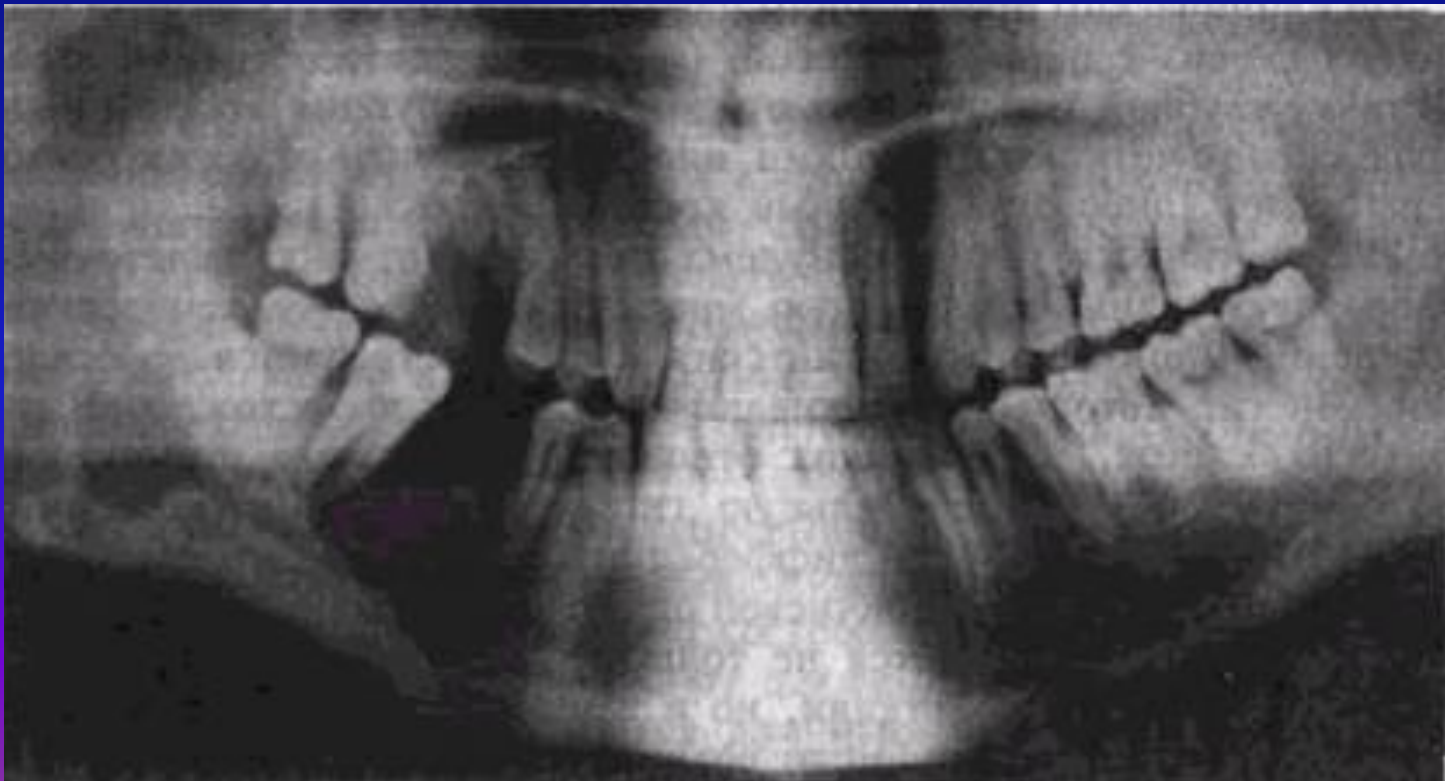
Процесс в костях черепа – деструкция с разрастанием ретикулоцитов и эозинофильных гранулоцитов.

2 клинические формы:

- Очаговая – опухолеподобный инфильтрат в отдаленных от альвеолярного отростка участках тела нижней челюсти или её ветви.**
- Диффузная – инфильтрат в альвеолярном отростке, теле ветви челюсти. Локализация в области нижних моляров, реже – одновременно на верхней и нижней челюстях.**

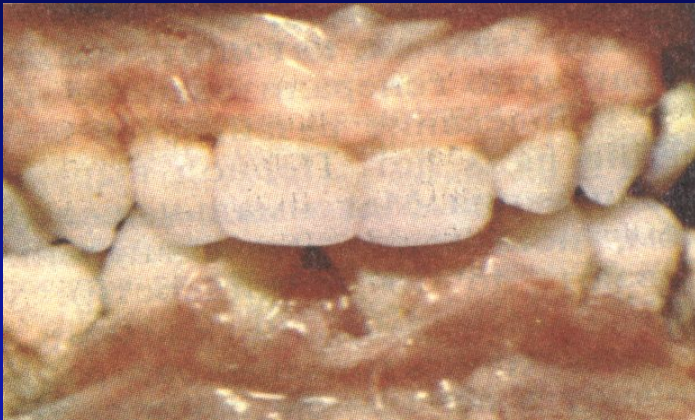
ЭОЗИНОФИЛЬНАЯ ГРАНУЛЁМА (болезнь Таратынова)

Два периода: начальный – жалобы на зуд и боль в интактных зубах, гиперемия, кровоточивость, язвы на слизистой оболочке полости рта, гингивит, пародонтальные карманы. Период выраженных изменений – потеря зубов, лунки долго заживают, поражения челюстей и других костей скелету.

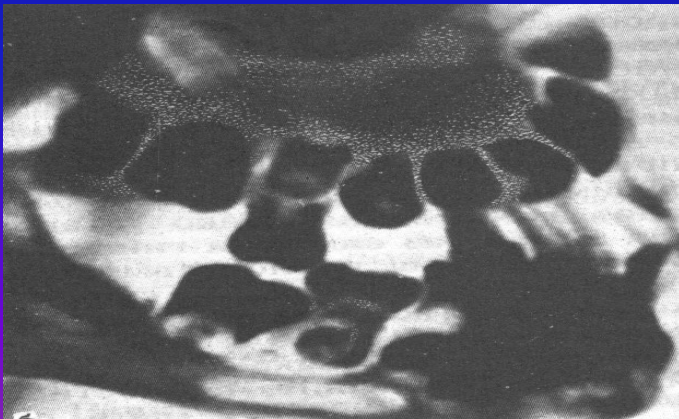


Пародонтальный синдром при Х-гистиоцитозе

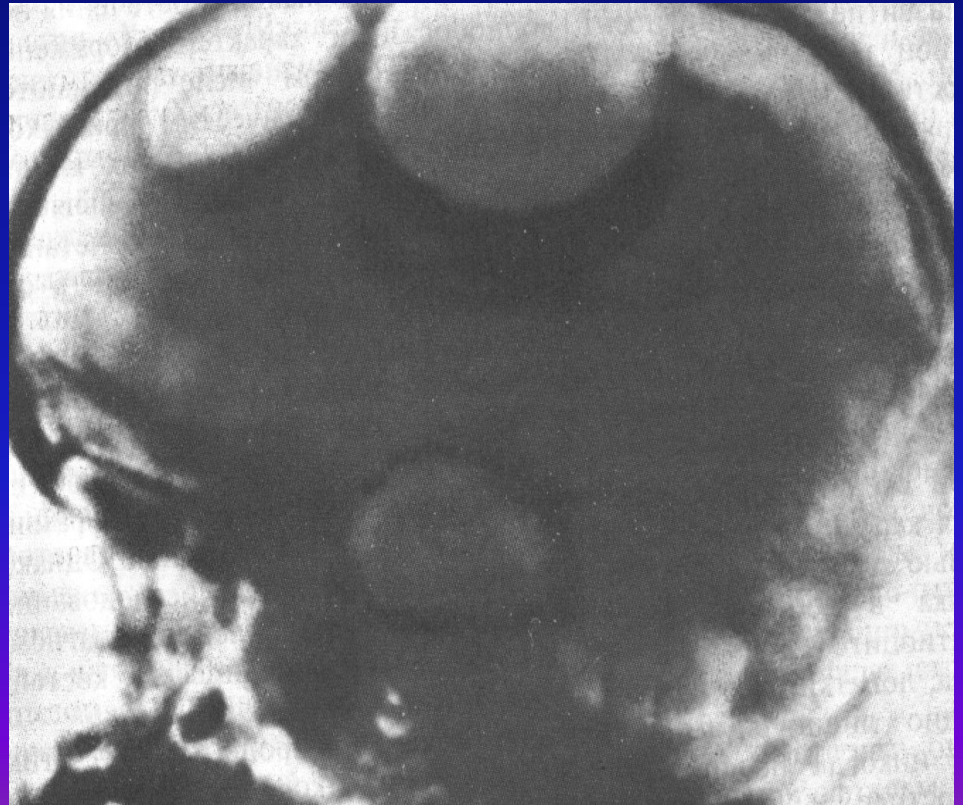
Проявления в полости рта



Рентгенограмма челюстей



Рентгенограмма черепа



НЕЙТРОПЕНИЯ

(детский наследственный агранулоцитоз, болезнь Костмана)

Патогенез связан с недостаточностью ферментов, которые отвечают за созревание клеток миелоидного ряда.

- Постоянная нейтропения – полное отсутствие нейтрофильных гранулоцитов.
- Циклическая нейтропения – периодическое отсутствие нейтрофильных гранулоцитов. Проявляется с первых месяцев жизни ребенка: поражения кожи (фурункулы, абсцессы подкожно-жировой клетчатки), блефариты. Прорезывание временных зубов сопровождается язвенно-некротическим гингивитом. Во время прорезывания постоянных зубов – гипертрофический гингивит.

Проявления в полости рта:

- прогрессирующий гингивит;
- патологические зубодесневые карманы;
- резорбция альвеолярного отростка;
- подвижность зубов;
- выпадение зубов.

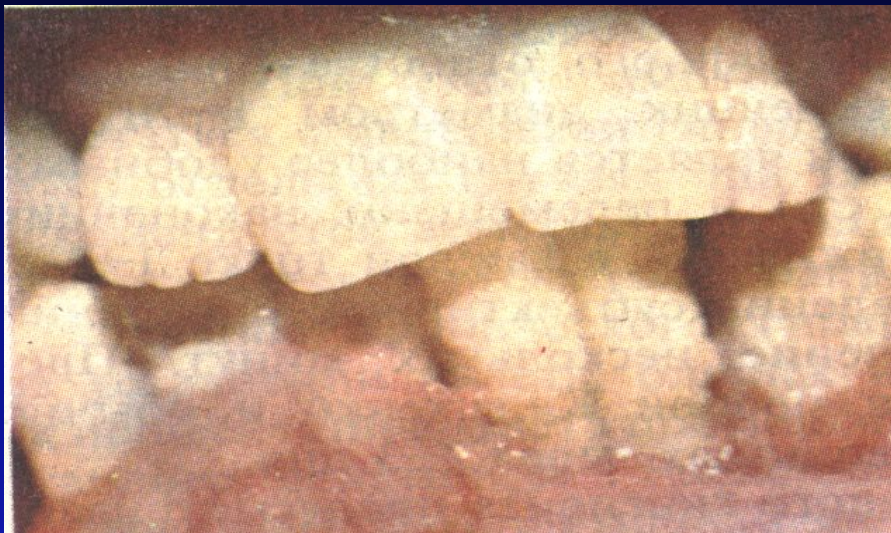Общие нарушения:

- пневмония;
- отит;
- гепатит;

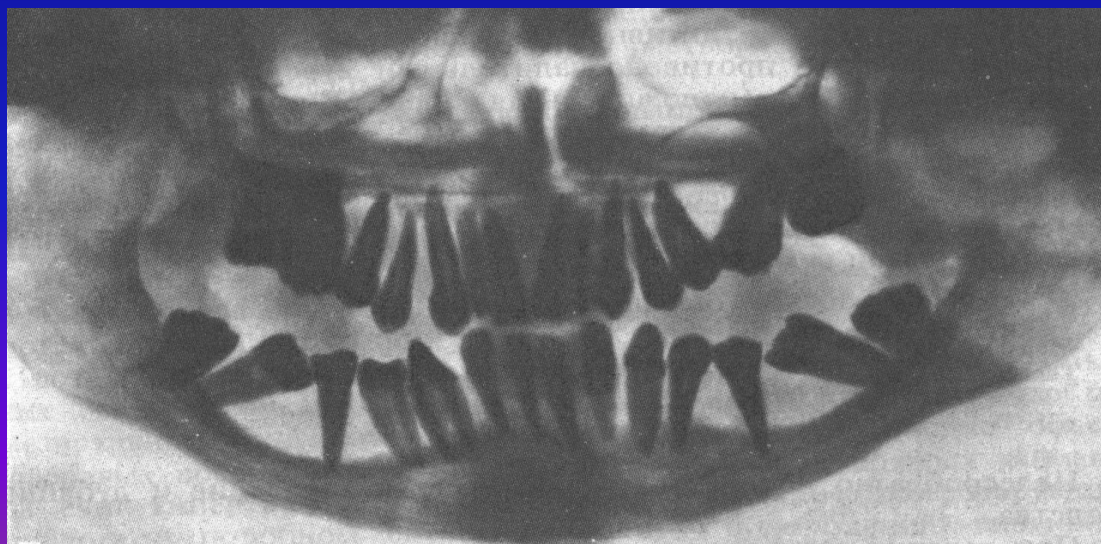
В крови:

- уменьшается количество лейкоцитов;
- уменьшается количество нейтрофильных гранулоцитов;
- увеличивается количество моноцитов;
- увеличивается количество эозинофильных гранулоцитов.

Пародонтальный синдром при нейтропении: проявления в полости рта

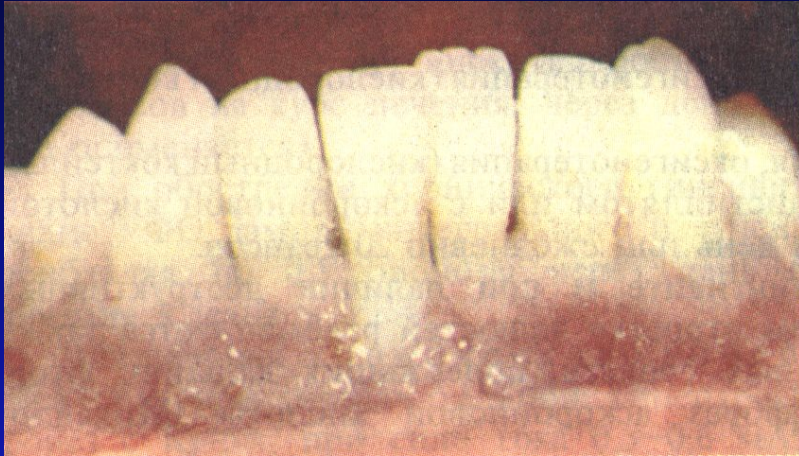


рентгенограмма

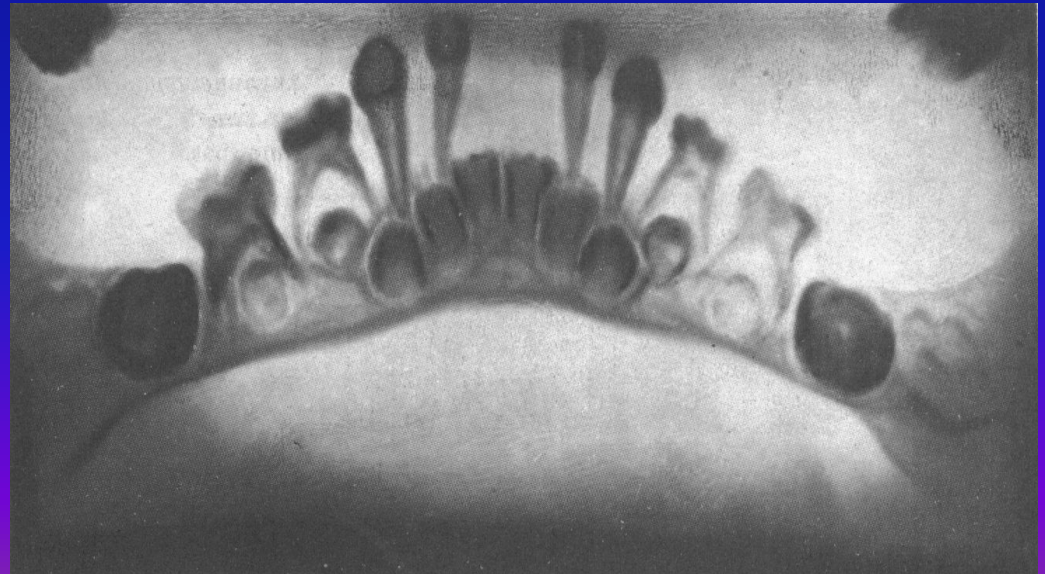


Пародонтальный синдром при циклической нейтропении

Полость рта



Рентгенограмма



ОСТРЫЙ АГРАНУЛОЦИТОЗ

Характеризуется полным отсутствием или значительным снижением числа гранулоцитов крови.

Причины возникновения:

- пагубное воздействие на органы кроветворения медикаментов (анальгин, бисептол, левомицетин);
- ионизирующая радиация;
- аллергические заболевания.

Проявление в полости рта:

- гиперемия;
- отек десен;
- некротический налет (бело-серо-грязный);
- гнилостный запах из полости рта;
- зубы подвижны, выпадают.

АКАТАЛАЗИЯ

(болезнь Такахара)

Наследственное заболевание, обусловленное отсутствием фермента каталазы в крови и тканях.

Проявление заболевания в полости рта:

- **катаральный гингивит, который завершается язвенно-некротическим и гангренозным процессом;**
- **глубокие зубо-десневые карманы;**
- **зубы подвижны, постепенно выпадают;**
- **некроз челюстей и слизистой оболочки.**

Поражения при акаталазии имеют:

- **генерализованный характер;**
- **проявляются в раннем детском возрасте;**
- **стойко прогрессируют;**
- **обостряются в период полового созревания.**

СИНДРОМ ПАПИЙОНА-ЛЕФЕВРА

(ладонно-подошвенный дискератоз и воспалительно-дистрофические изменения в пародонте)

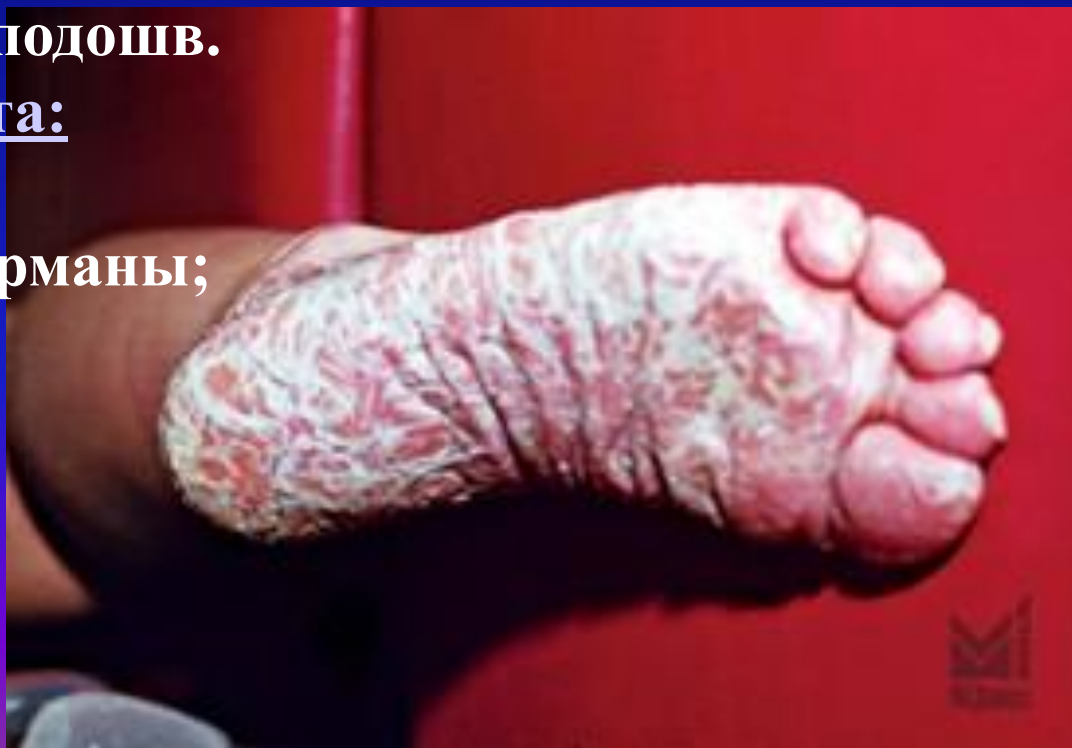В основе лежит нарушение триптофанового обмена.

Общие признаки:

- гиперкератоз;
- повышение салицивания эпидермиса;
- трещины ладонь и подошв.

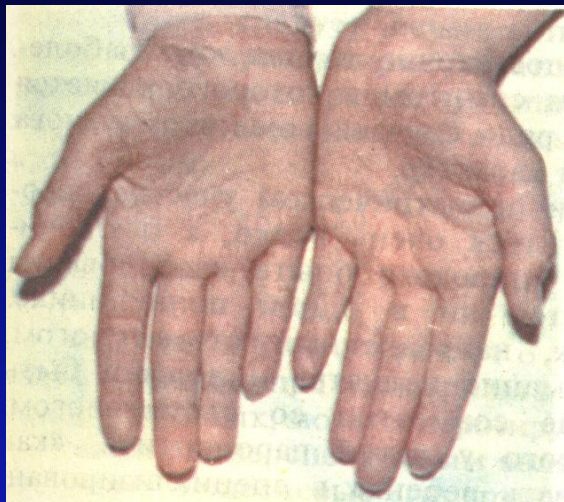Изменения в полости рта:

- воспаление десен;
- пародонтальные карманы;
- выделение гноя;
- подвижность зубов;
- выпадение зубов.

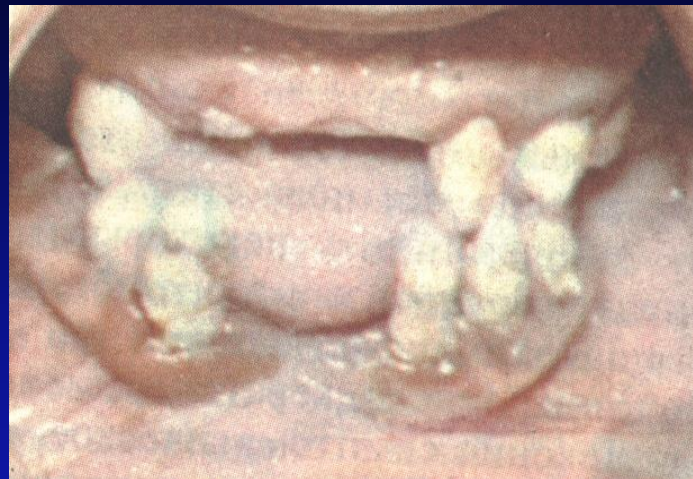

Пародонтальный синдром при кератодермии

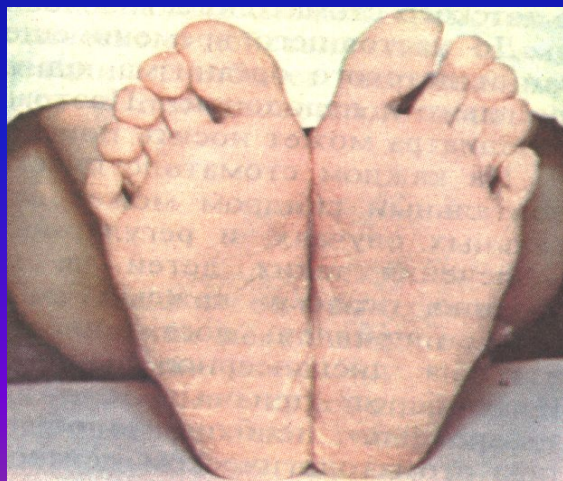
ладони



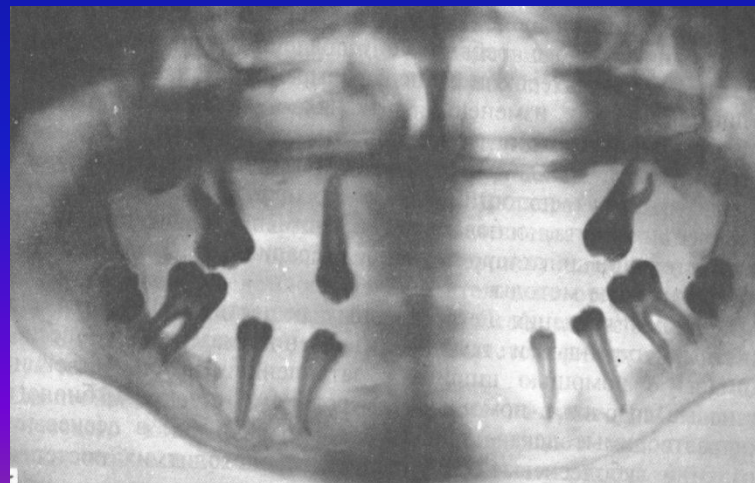
полость рта



ПОДОШВЫ



рентгенограмма



Пародонтальный синдром при сахарном диабете

