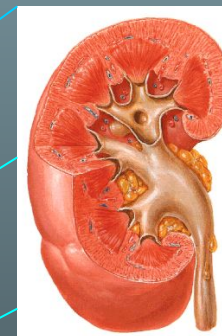



Кировская государственная медицинская академия
КУРС ЛУЧЕВОЙ ДИАГНОСТИКИ И ЛУЧЕВОЙ ТЕРАПИИ

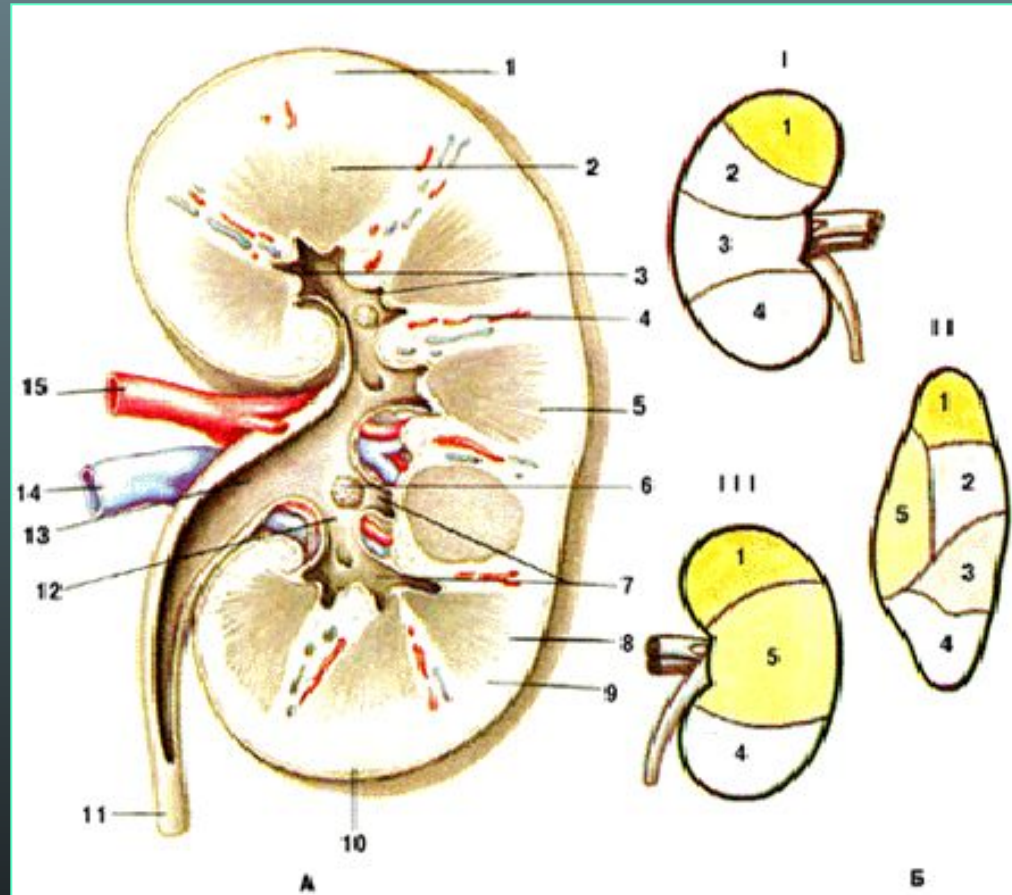


Лучевая диагностика в нефрологии и урологии



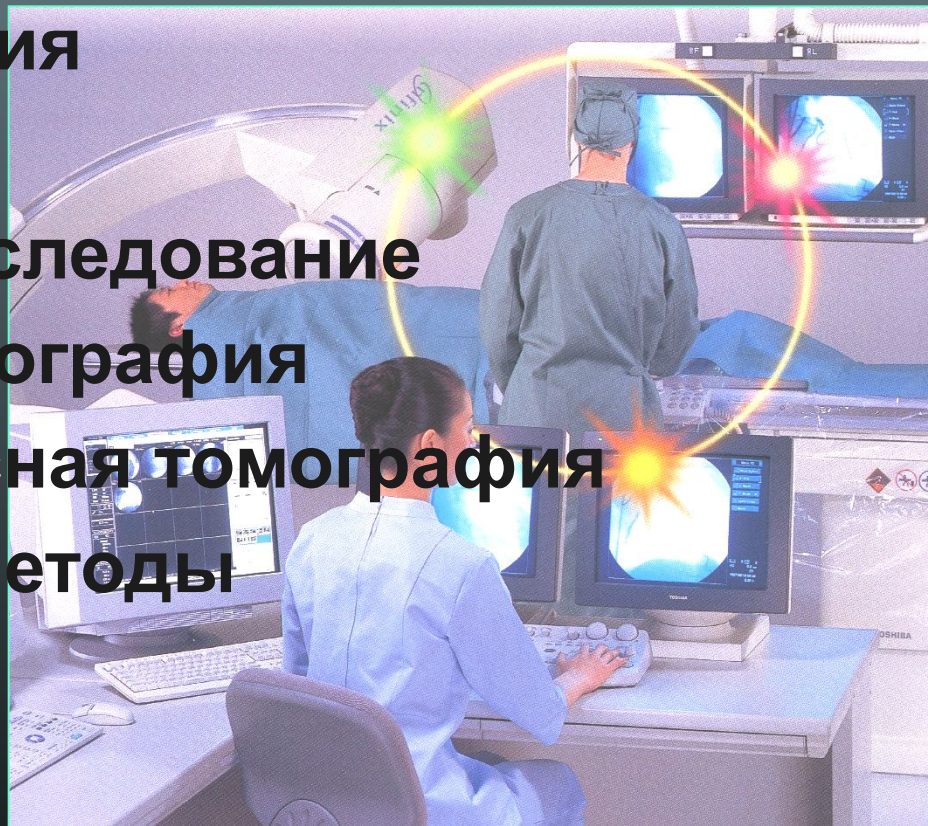Рамазанова М.С.
2015

Сегменты почки



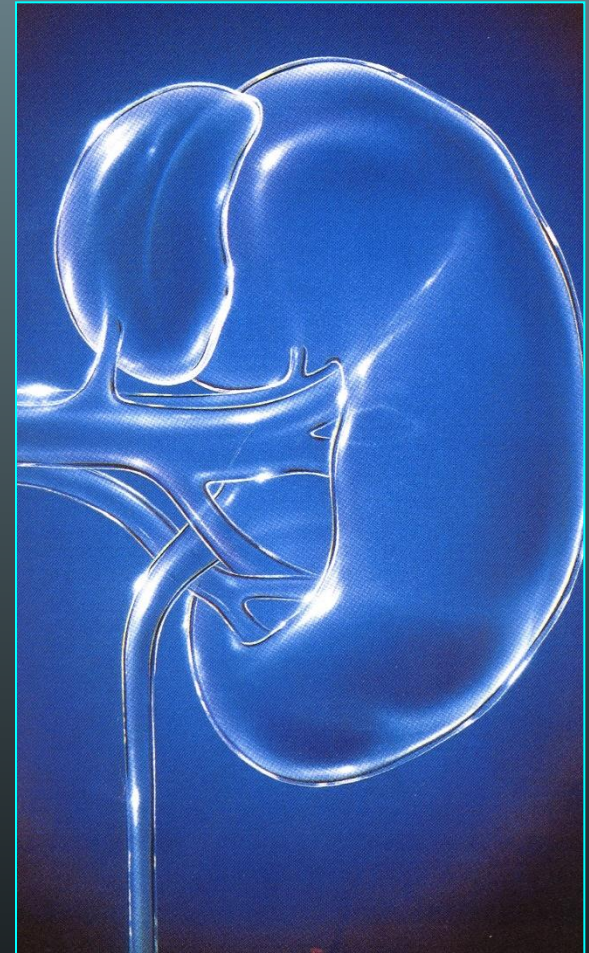
Методы

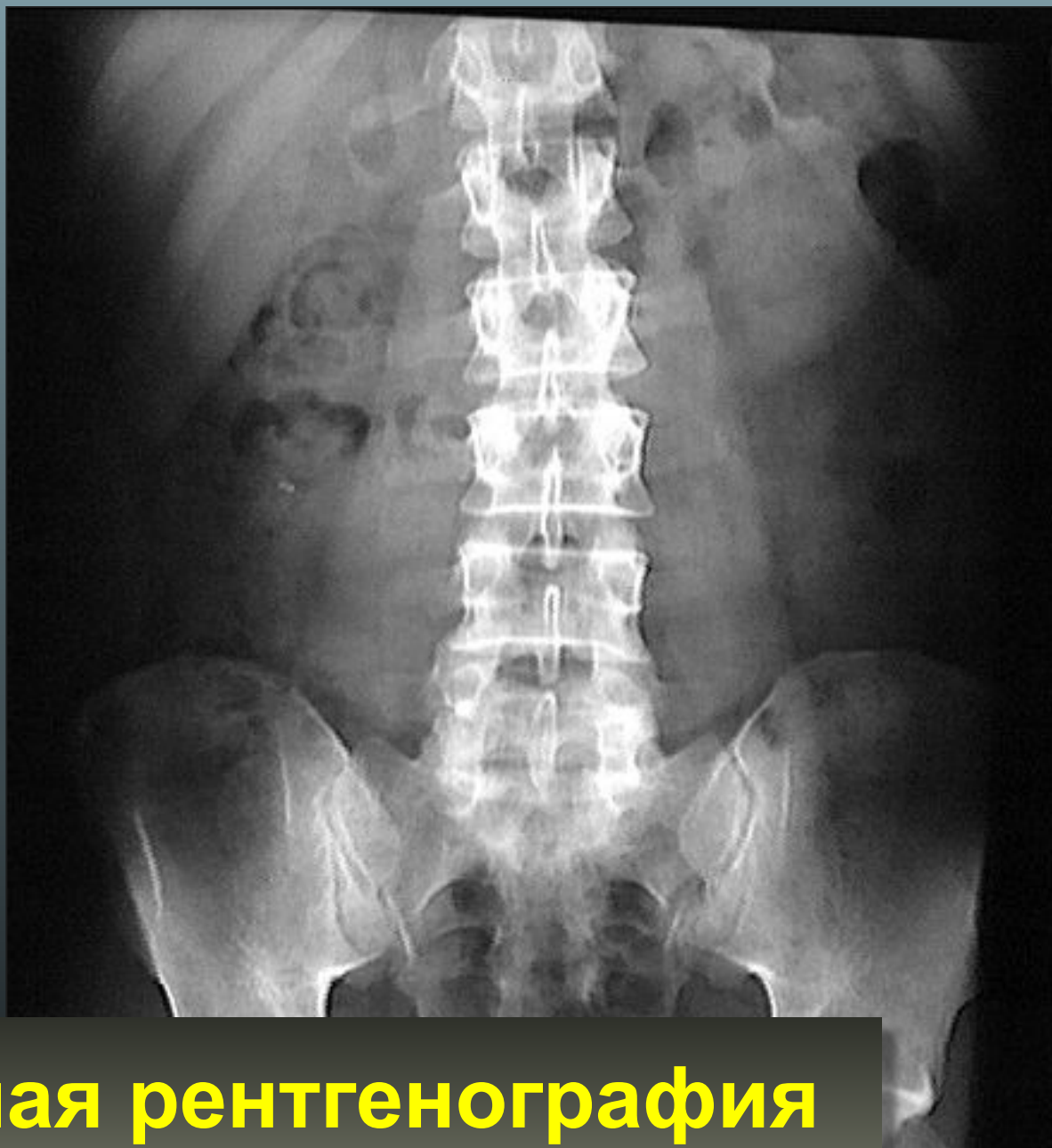
- Обзорная рентгенография
- Внутривенная урография
- Прямая пиелография
- Ангиография
- Ультразвуковое исследование
- Компьютерная томография
- Магнитно-резонансная томография
- Радионуклидные методы



Обзорная рентгенография

- **Величина**
- **Положение**
- **Мягкотканная тень**
- **Конкременты**

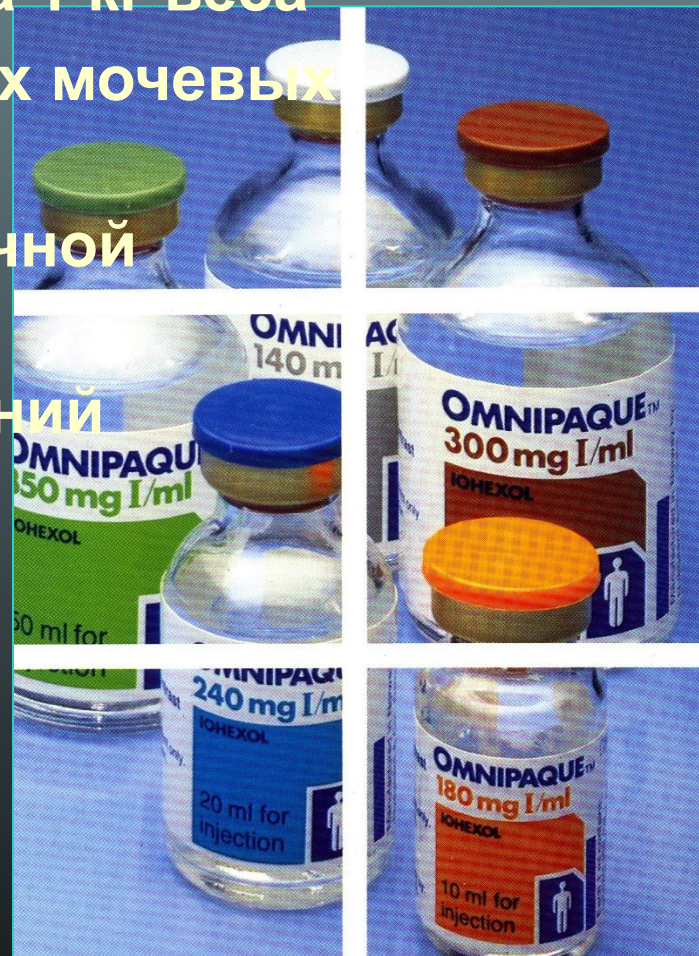



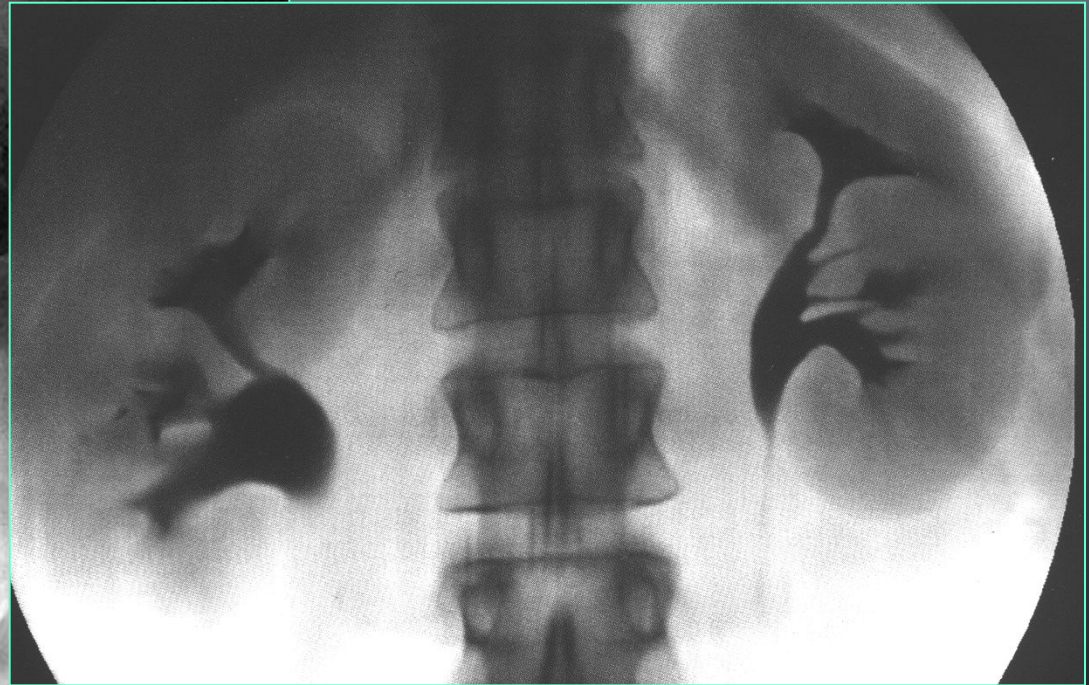
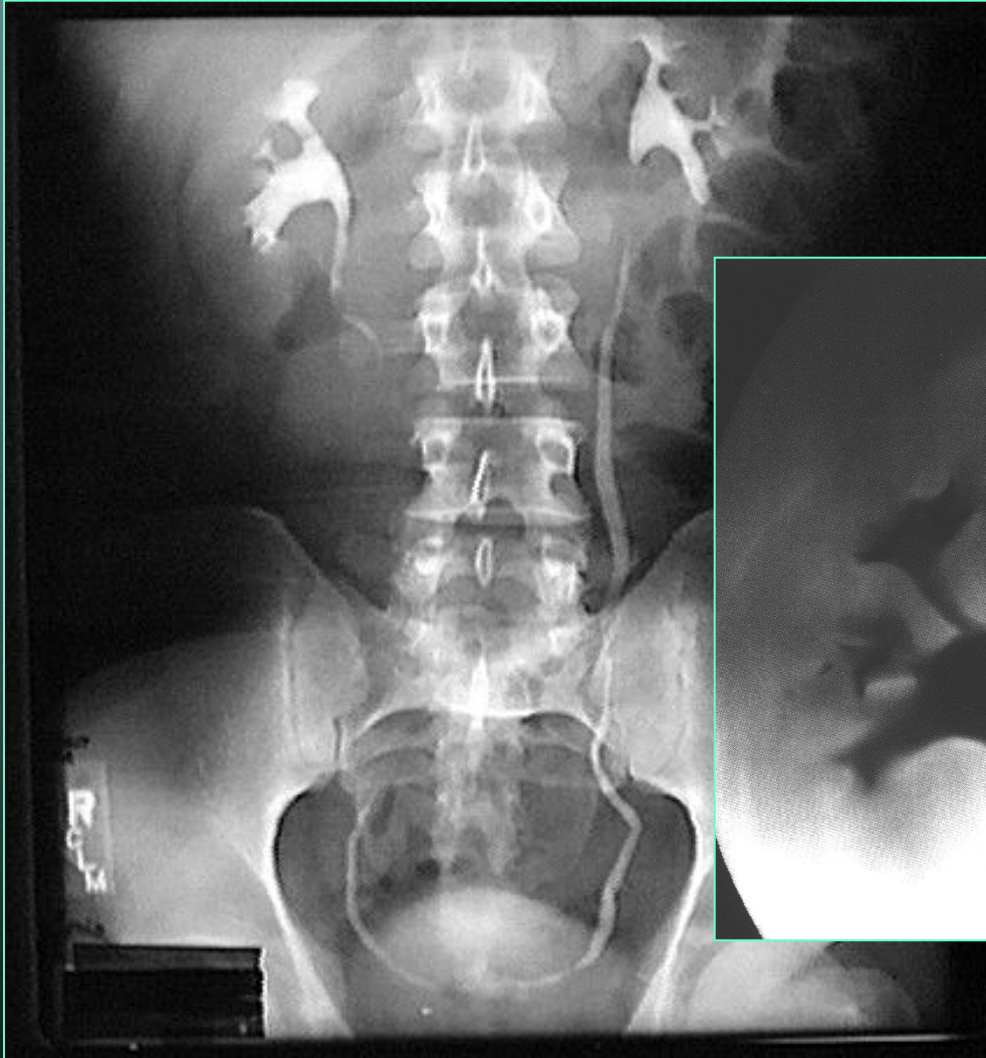Обзорная рентгенография

Внутривенная урография

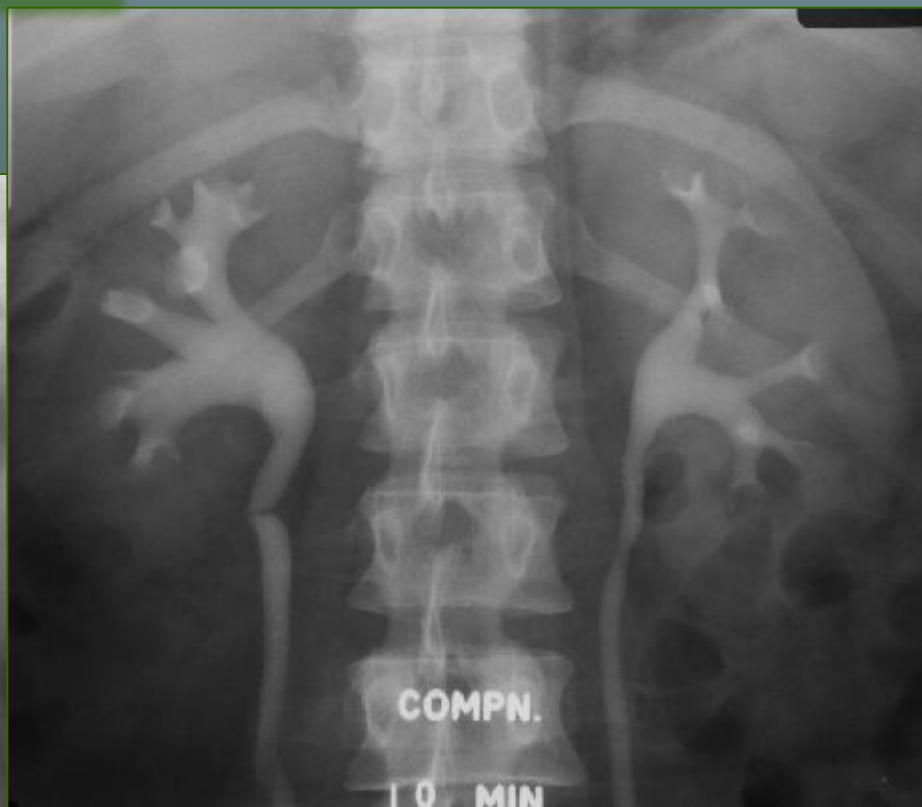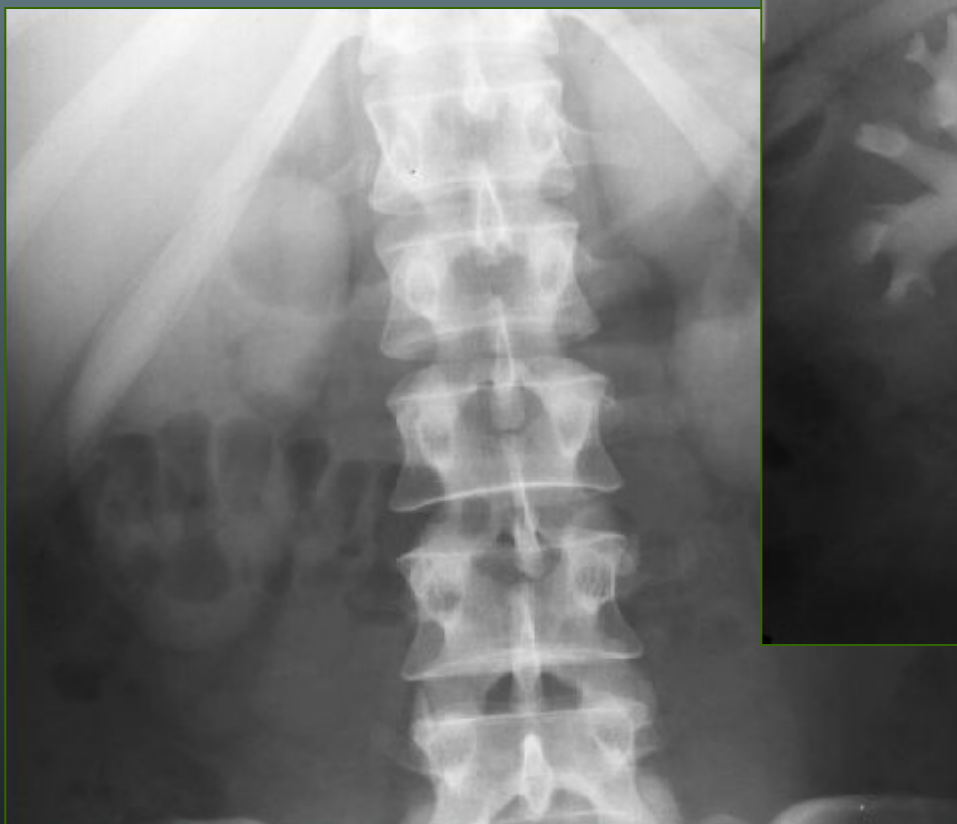
- 1 мл раствора контраста на 1 кг веса
- Быстрое исследование всех мочевых путей
- Структура чашечно-лоханочной системы
- Обнаружение обызвествлений
- Диагностика обструкций
- Низкая стоимость



Внутривенная урография

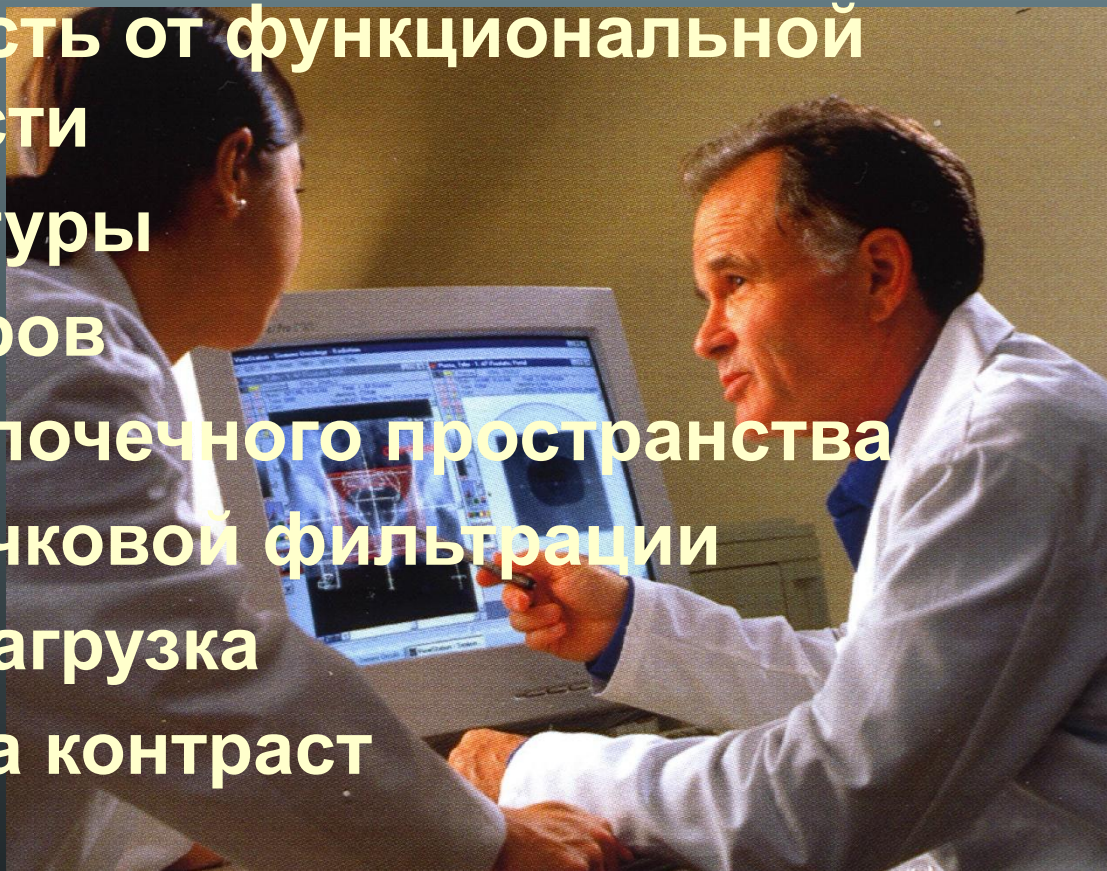


Норма в\венная



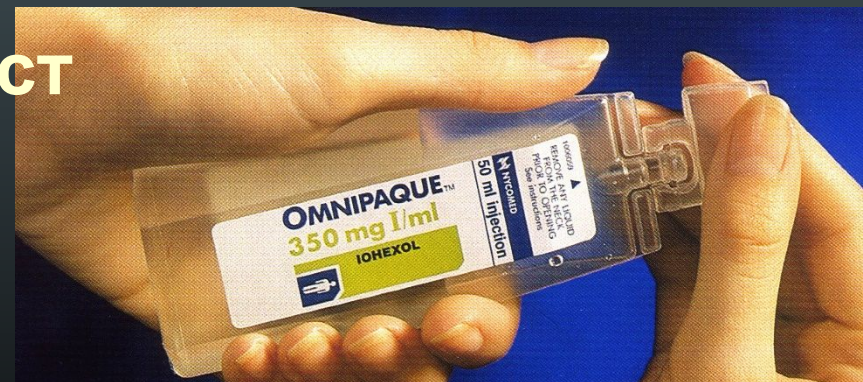Недостатки в\в урографии

- Зависимость от функциональной способности
- Нет структуры
- Нет контуров
- Нет околопочечного пространства
- Нет клубочковой фильтрации
- Лучевая нагрузка
- Реакция на контраст

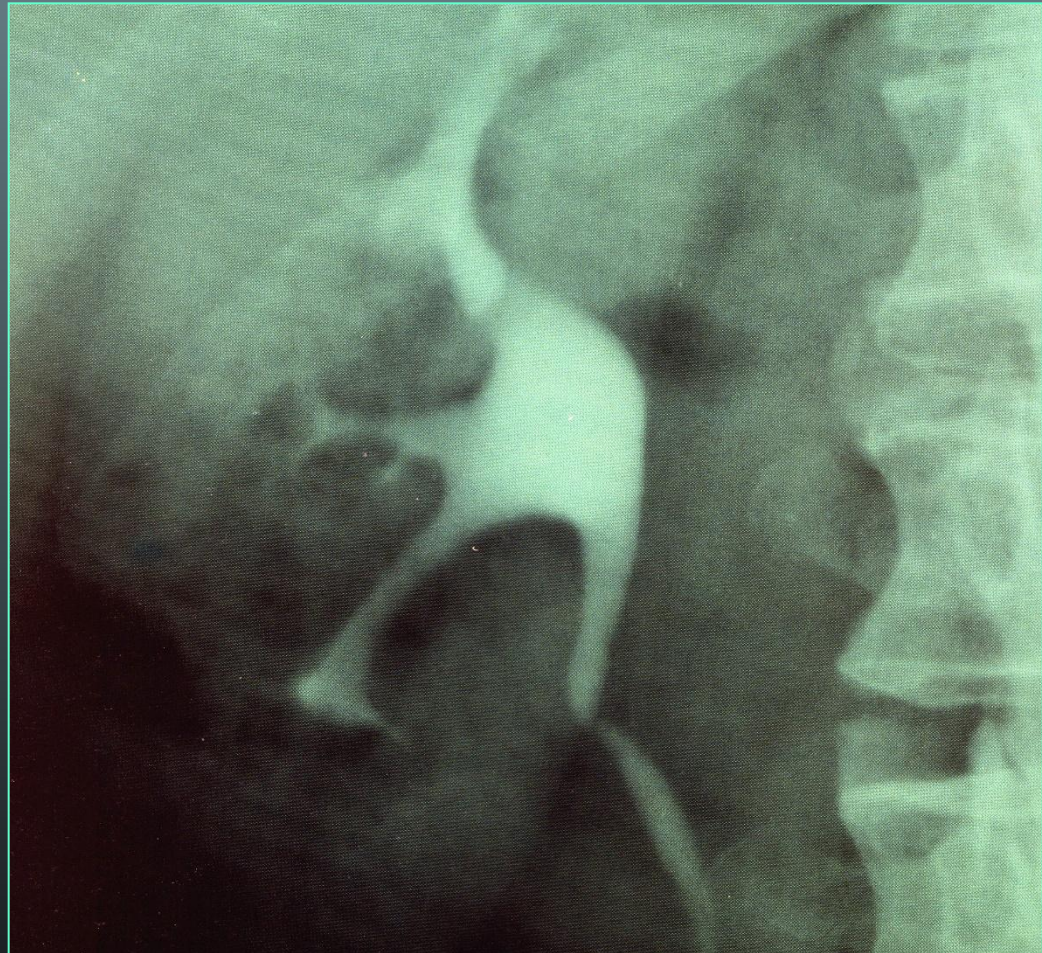


Прямая пиелография

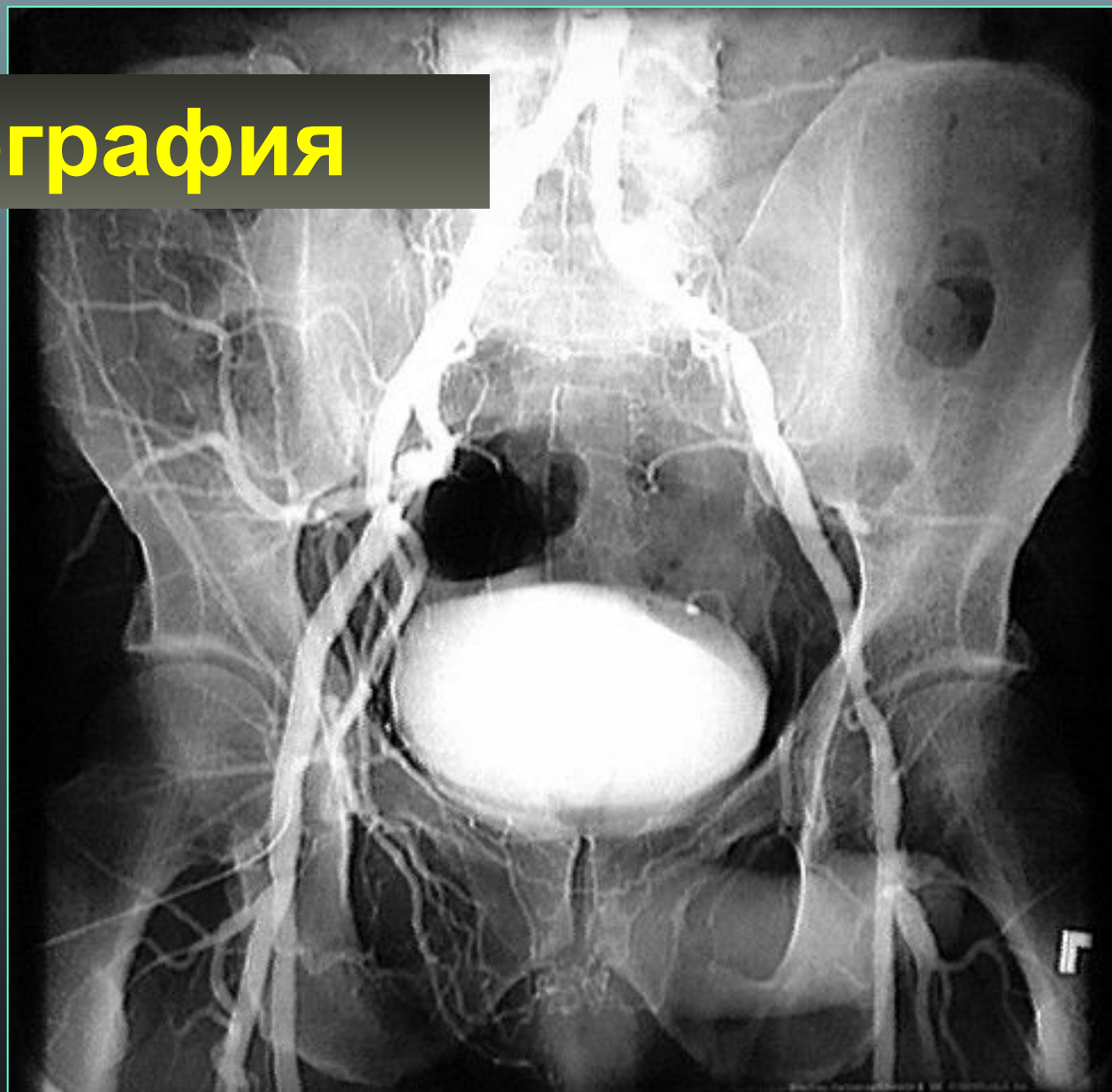- Изменение слизистой
- Определение полостей
- Изображение чашечек и лоханки
- Различные процессы
- Обструкция
- Диагностическая биопсия
- Нет реакции на контраст



Прямая пиелография

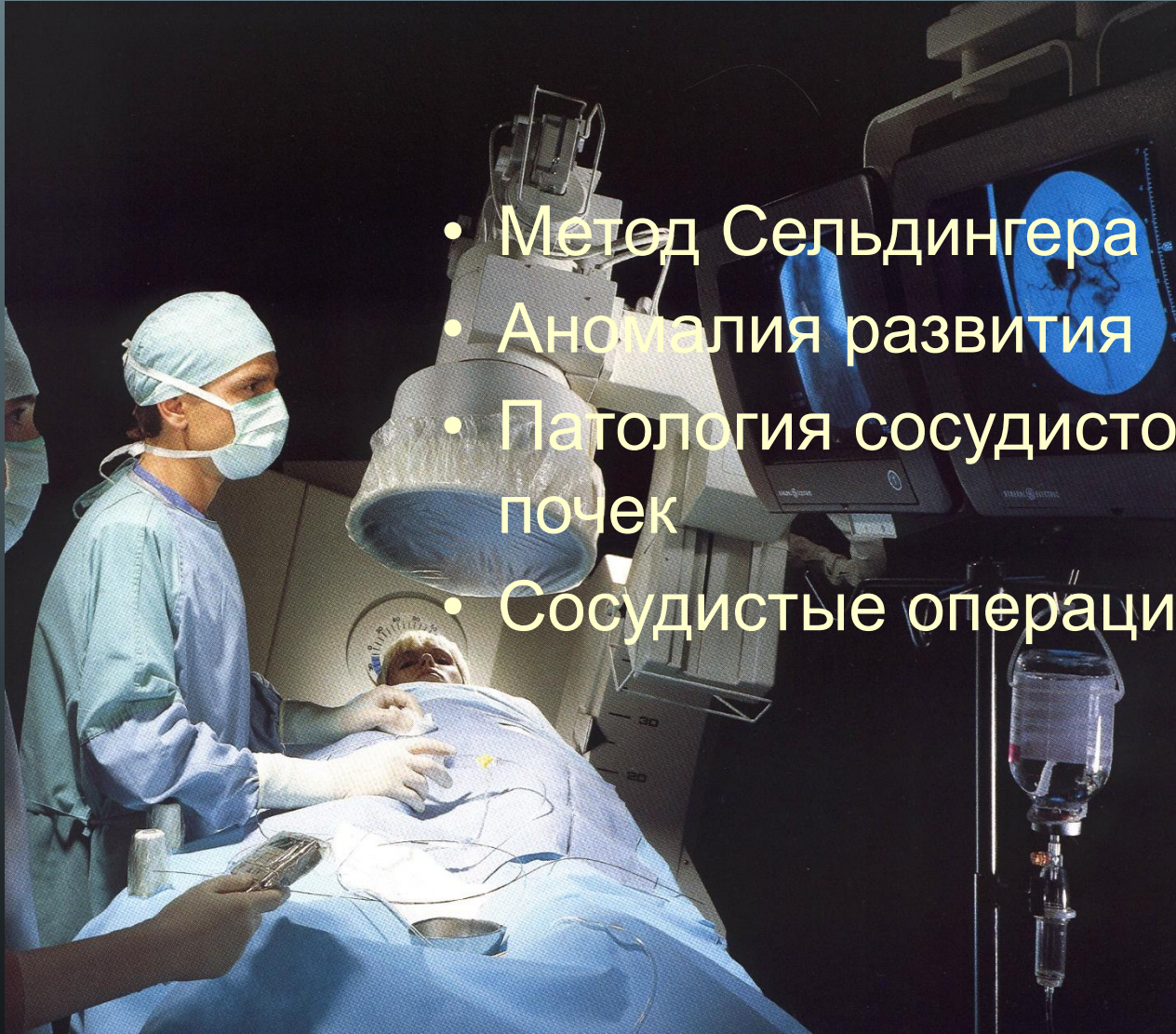

Цистография

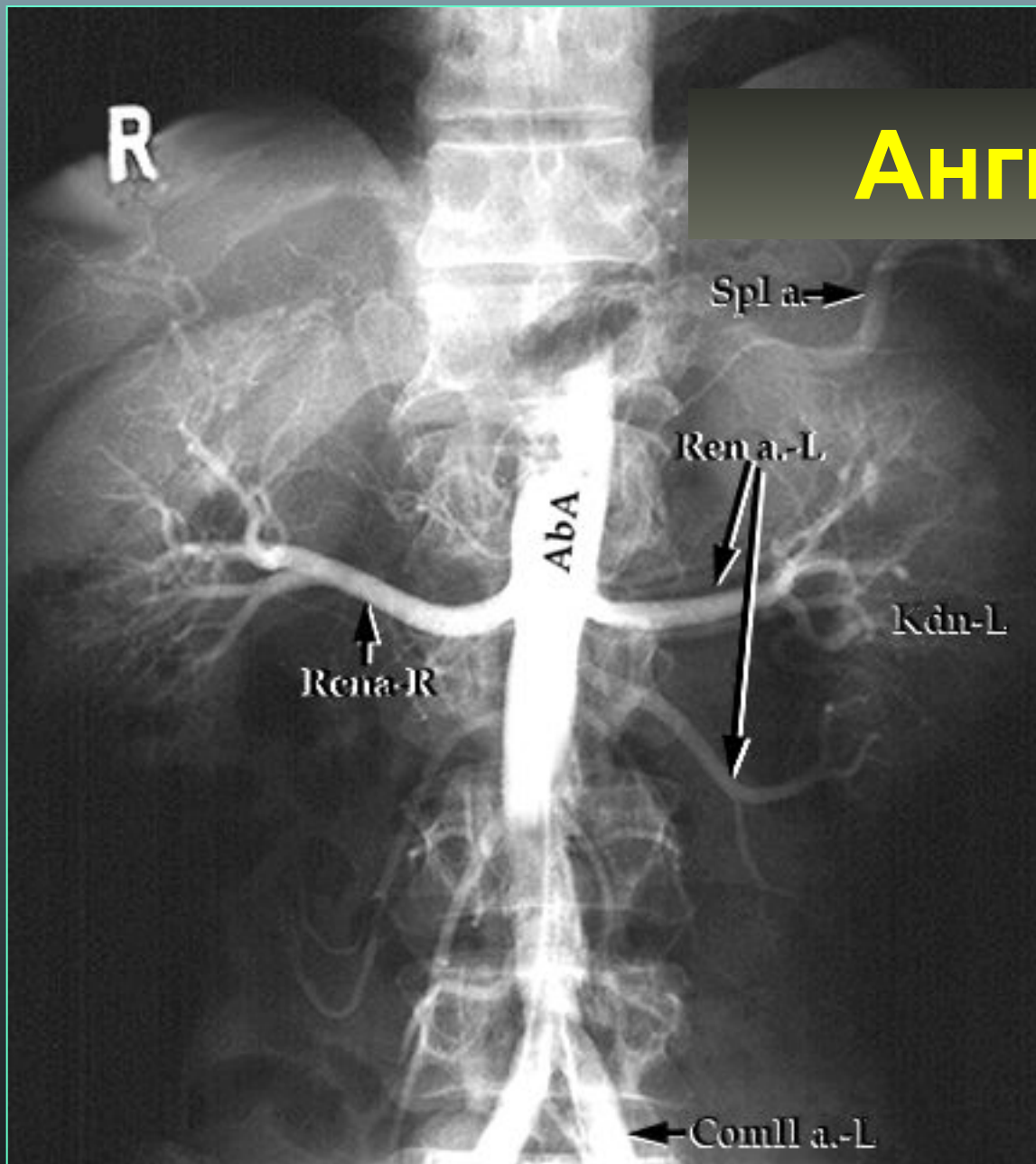


Ангиография

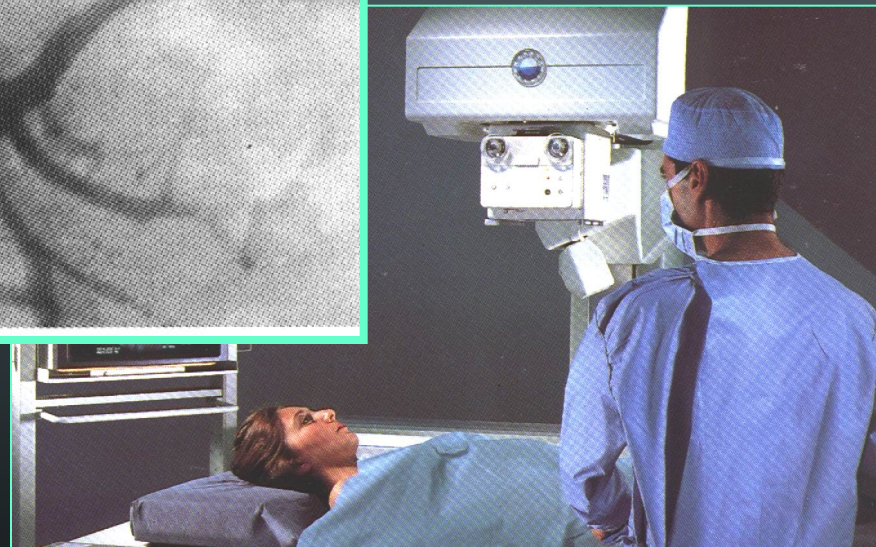
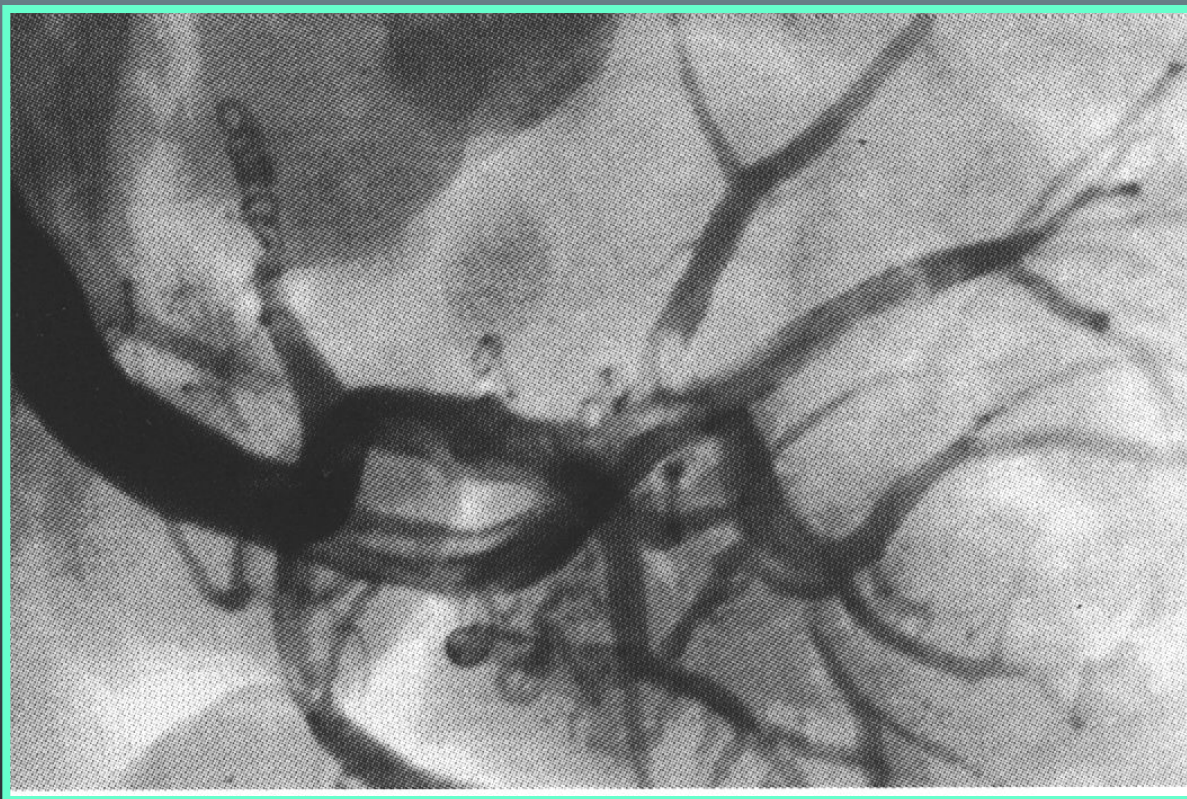
- Метод Сельдингера
- Аномалия развития
- Патология сосудистой системы почек
- Сосудистые операции



Ангиография



Селективная ангиография

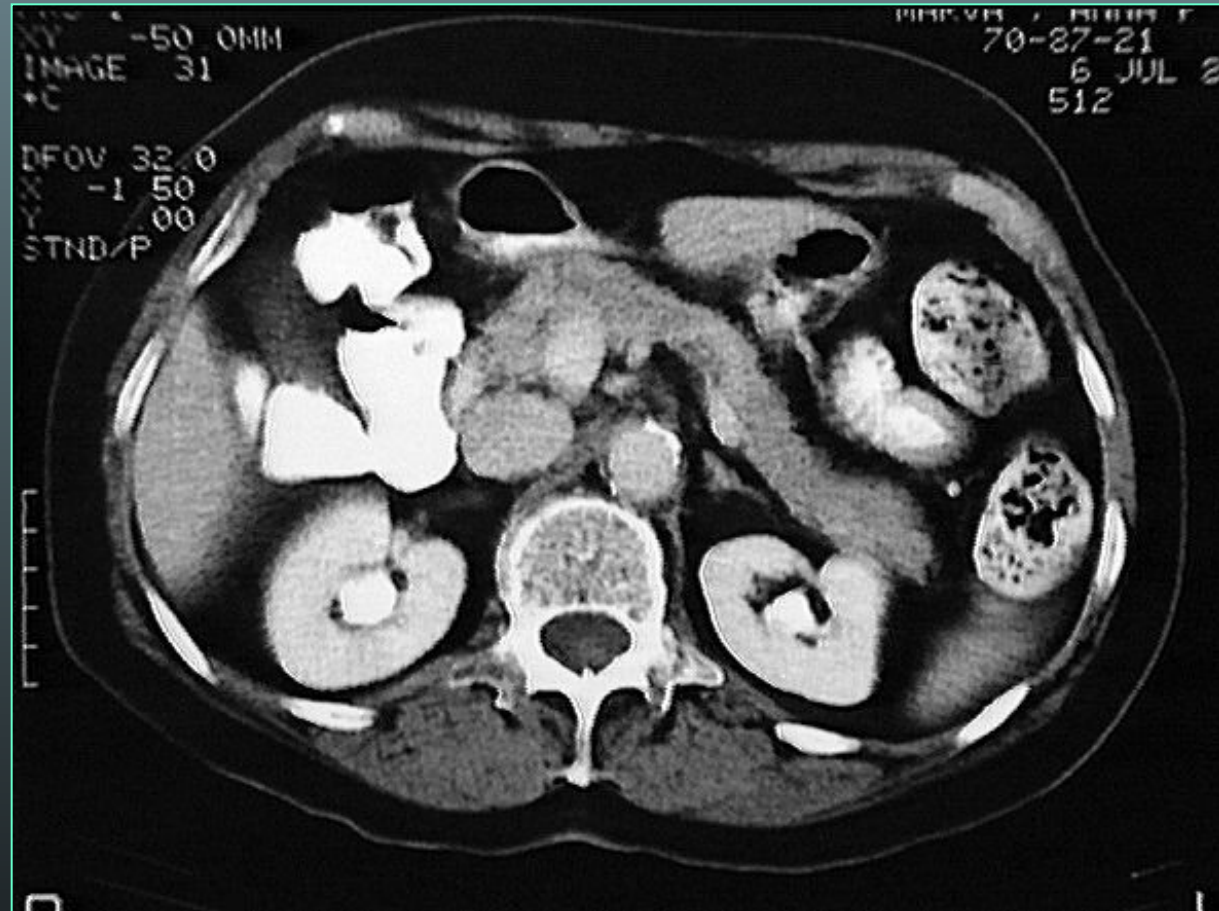


Компьютерная томография

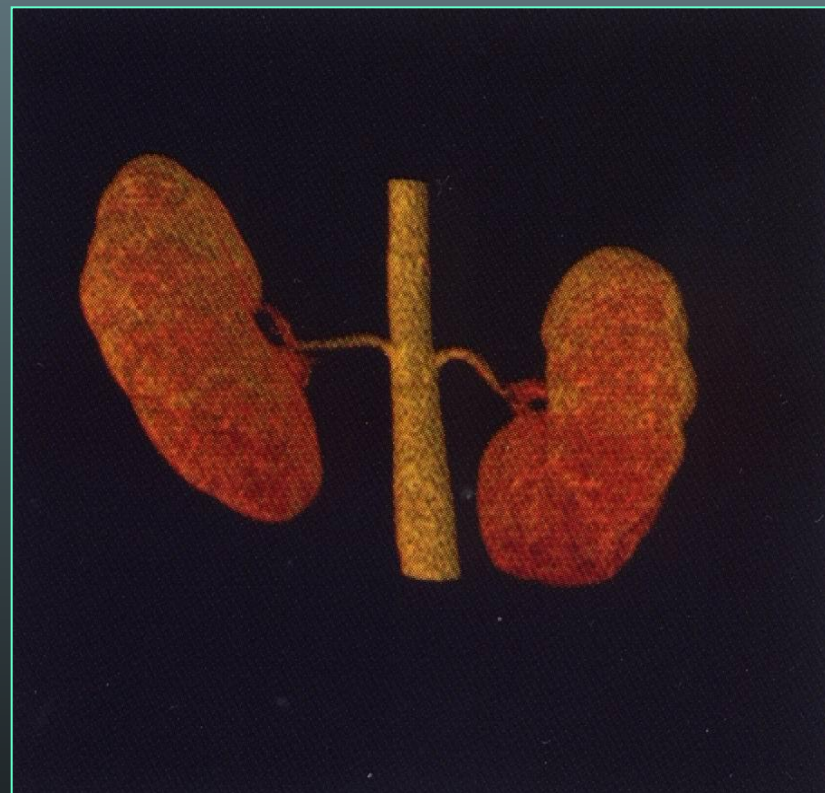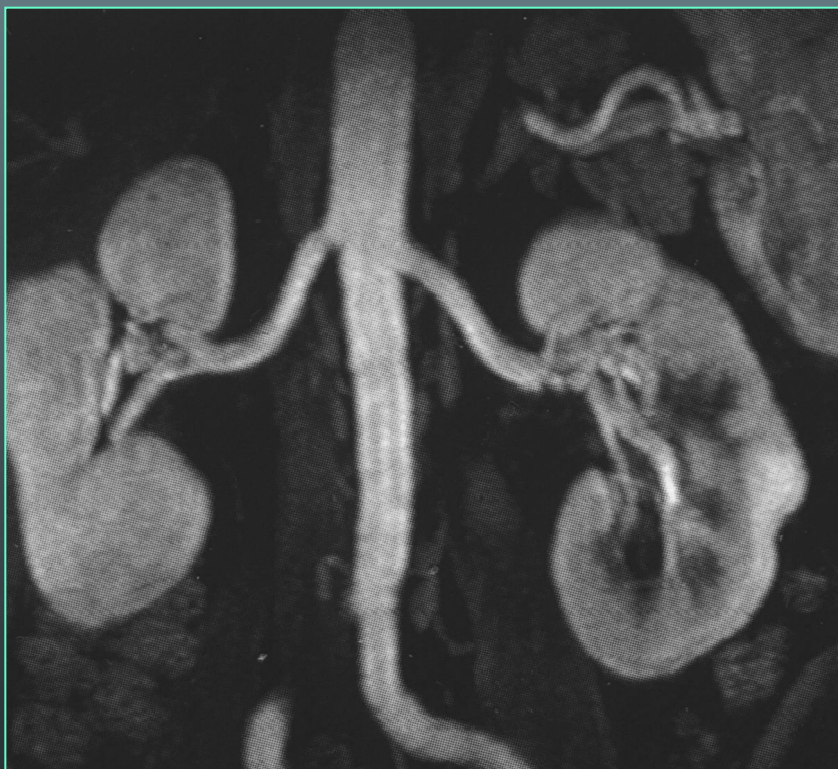- Паренхима
- Структура
- Окружающие ткани
- Дифф. метод опухолей
- Травмы
- Игловая биопсия



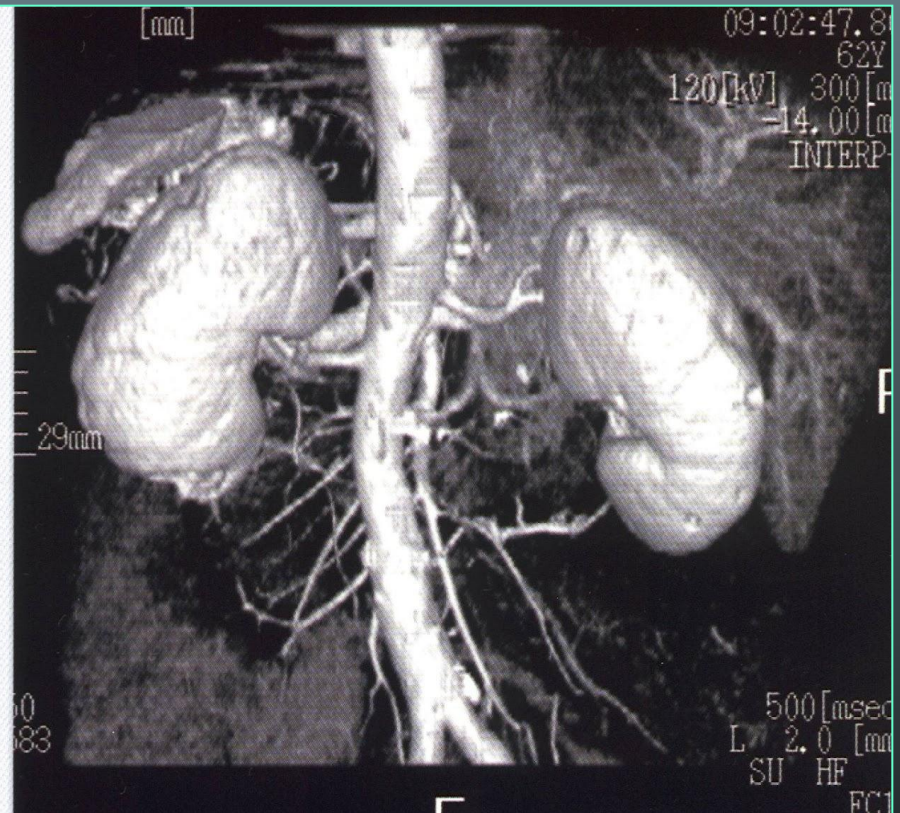
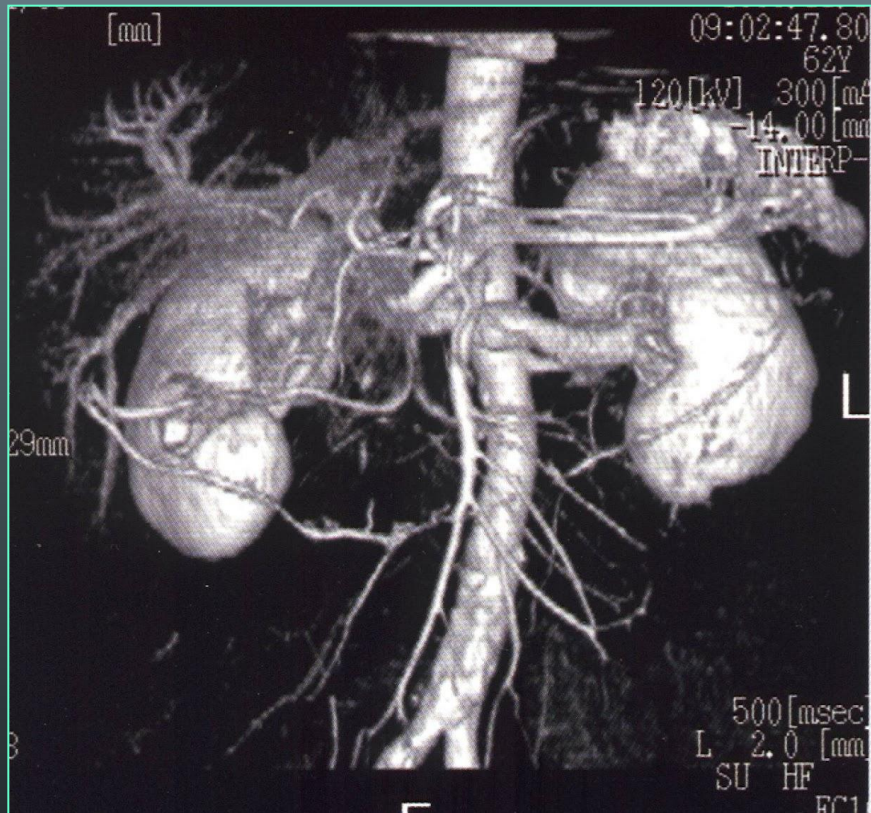
Компьютерная томография



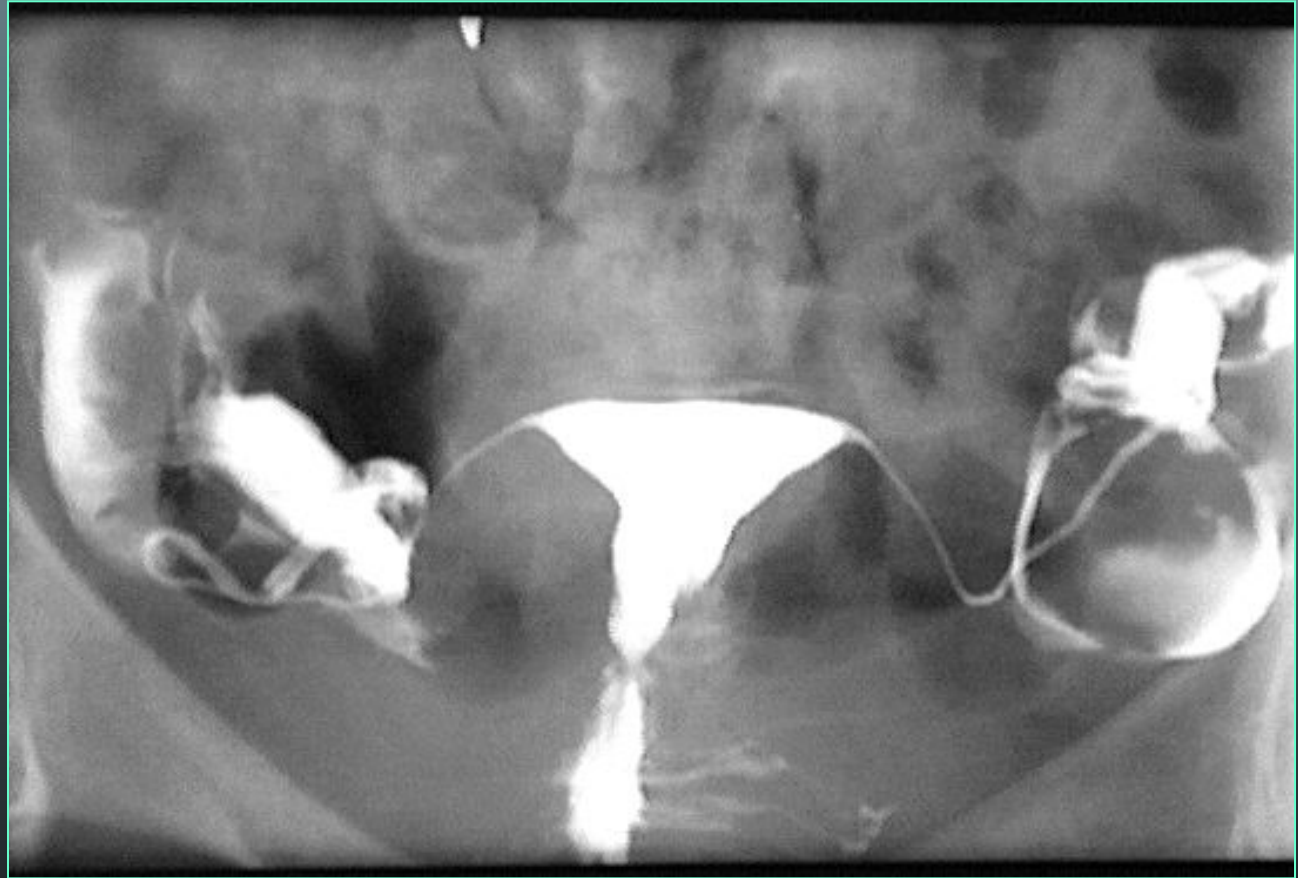
Спиральная КТ

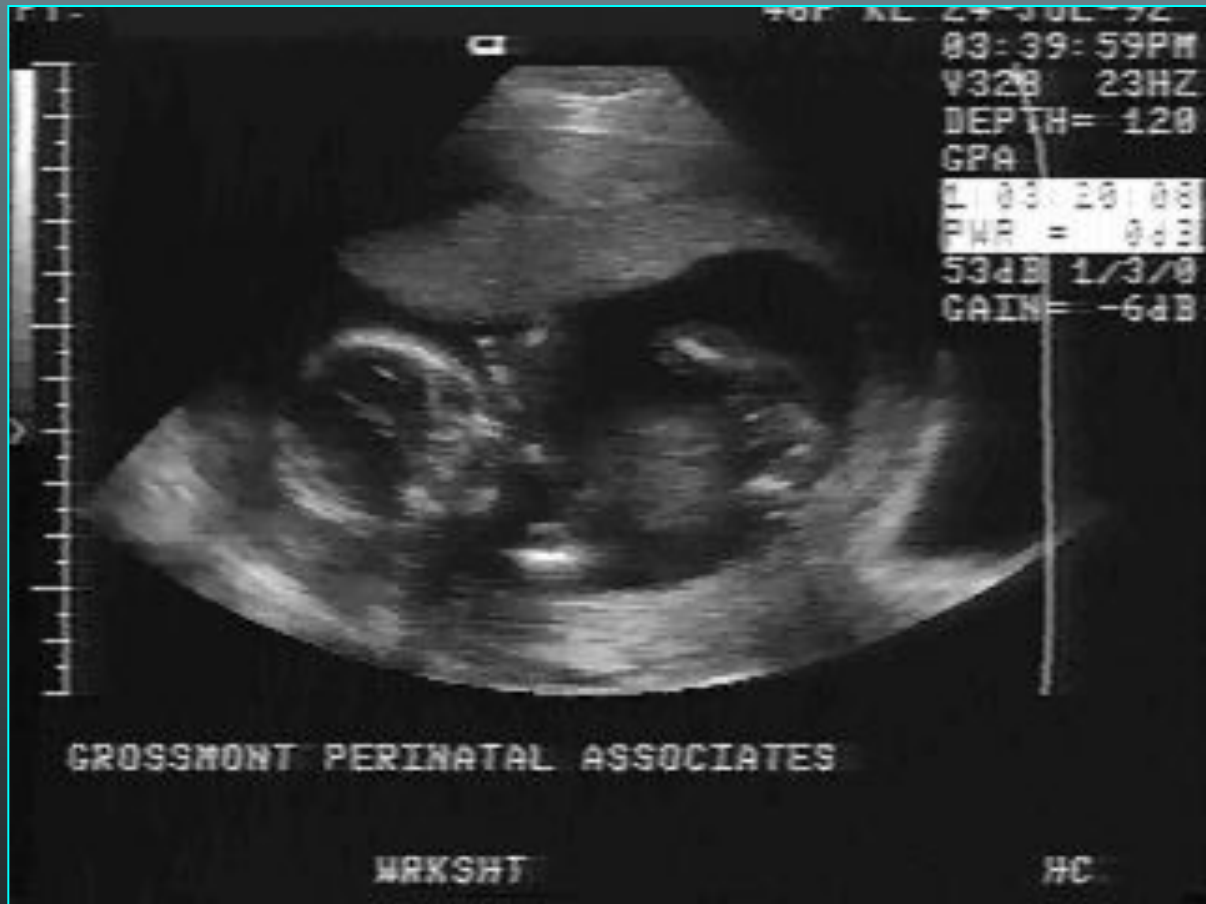

Спиральная КТ



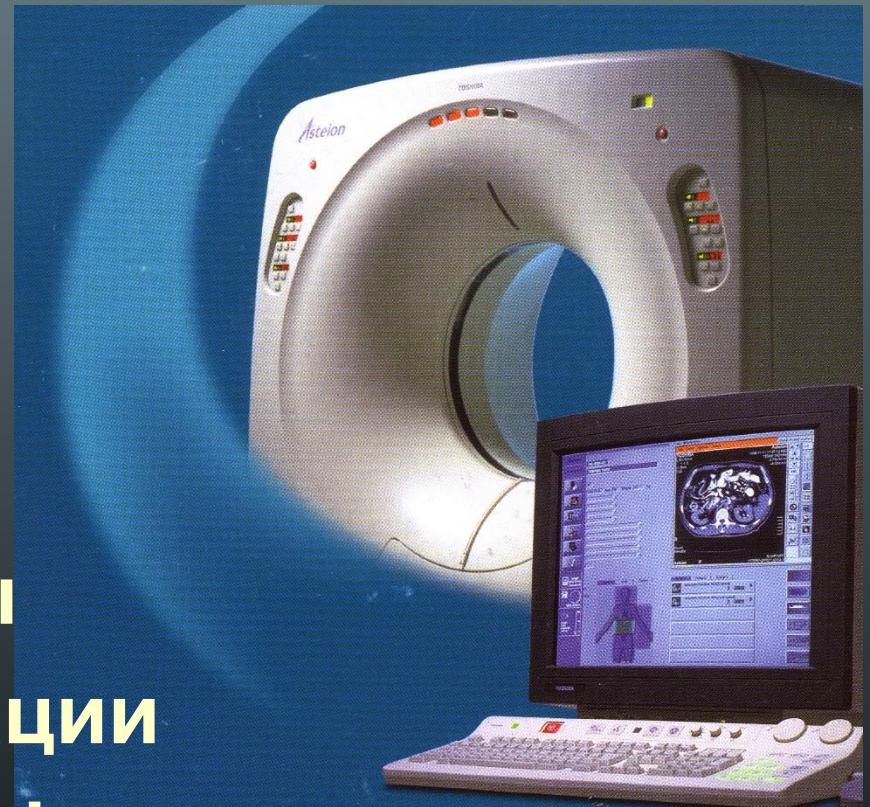Гистеросальпингография

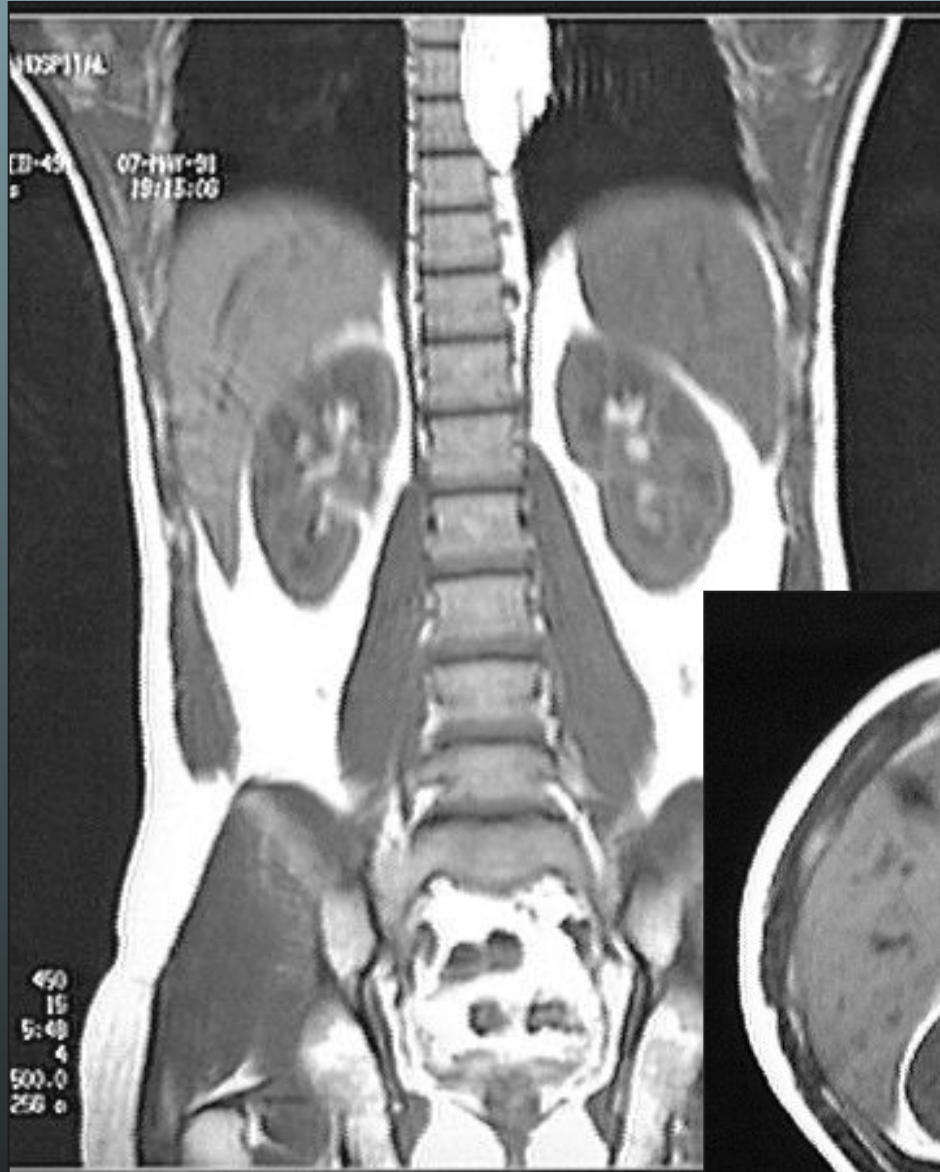



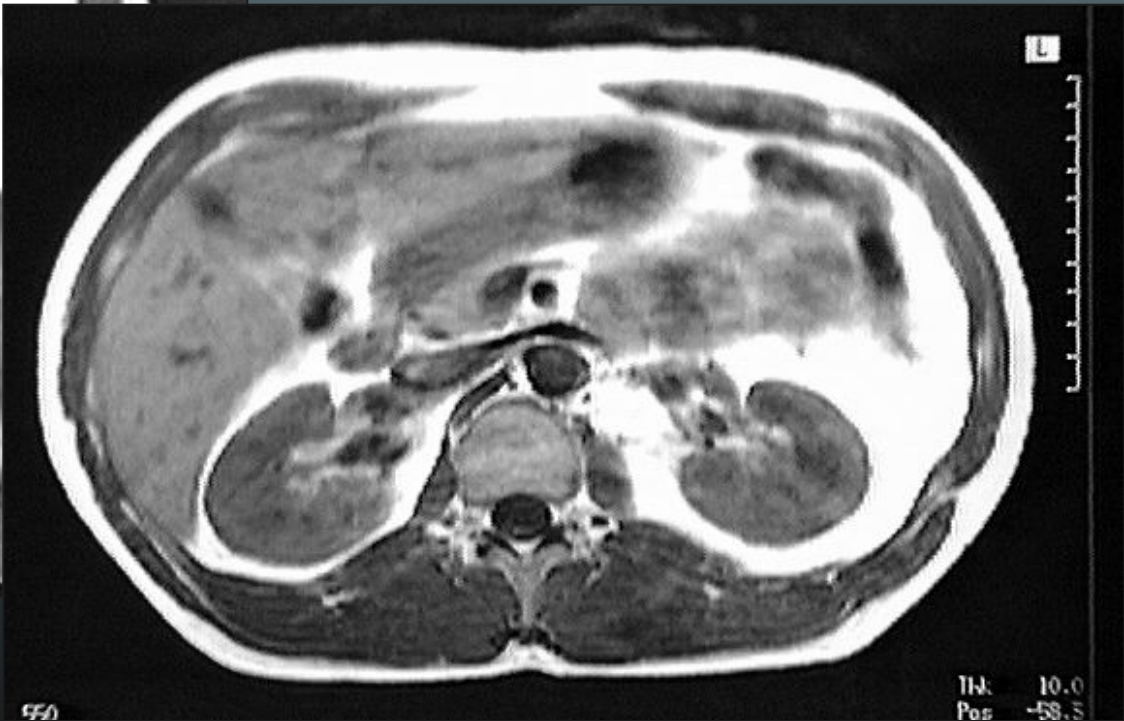Магнитно – резонансная томография

- Различные срезы
- Изучение структуры
- Изучение васкулизации
- Дополнительная информация



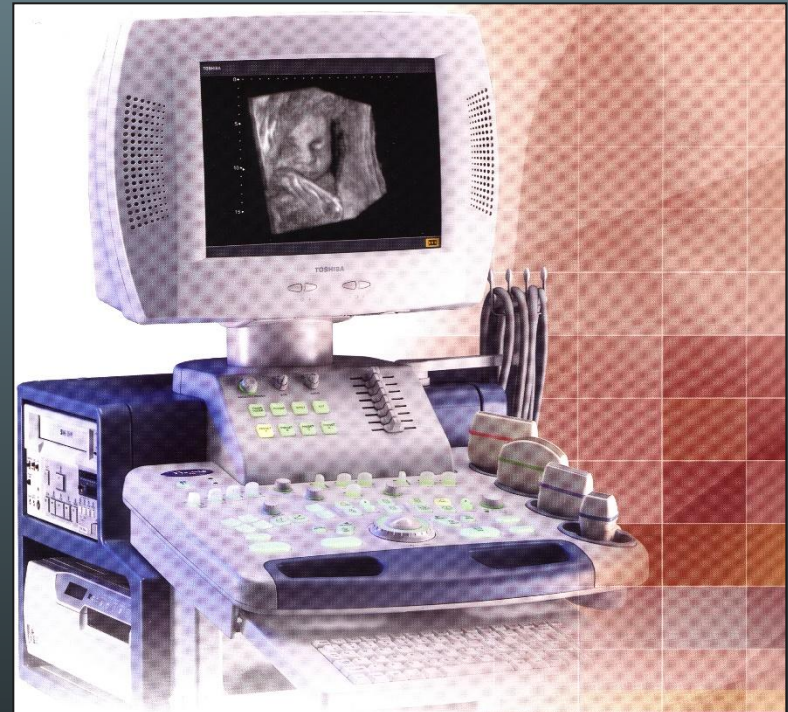


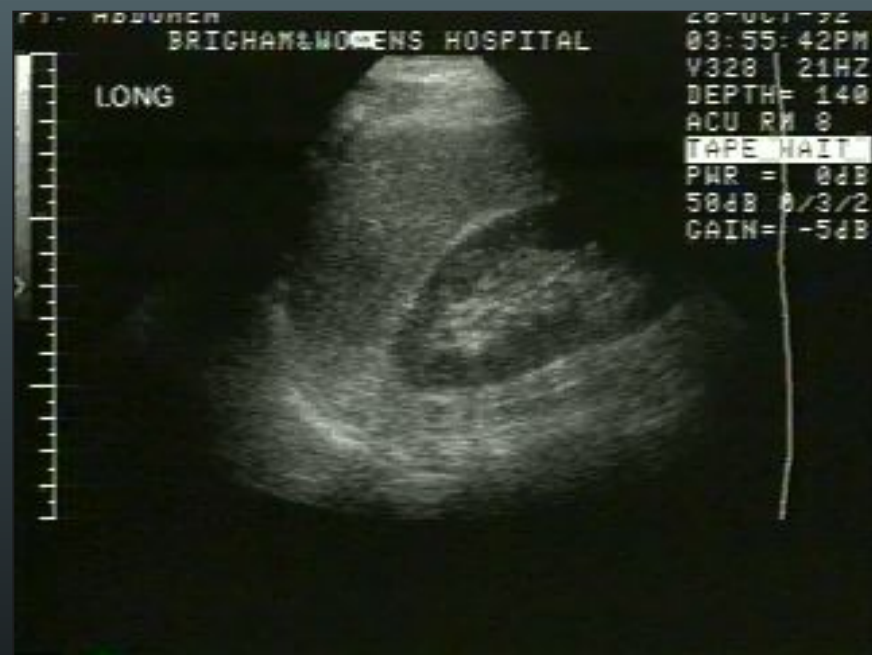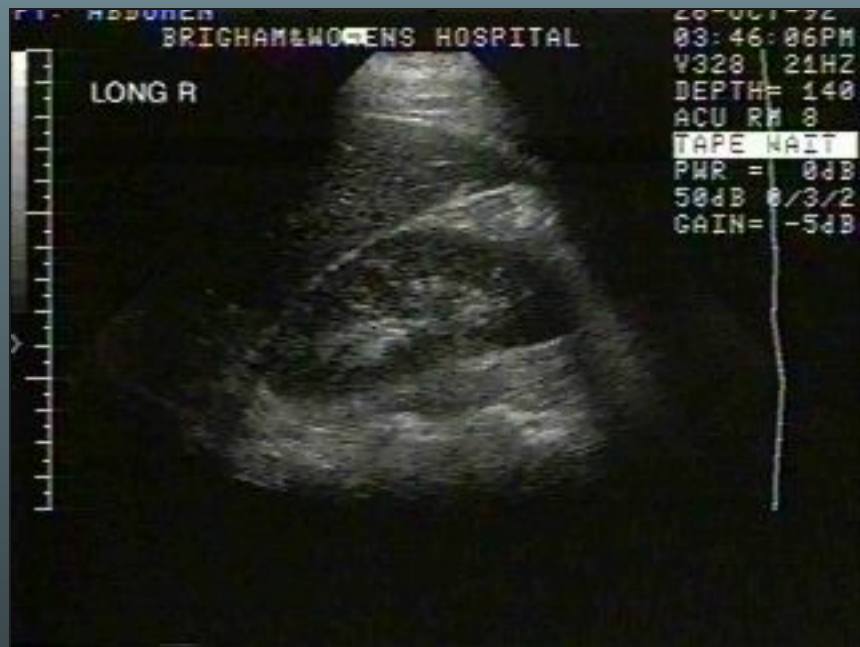MPT



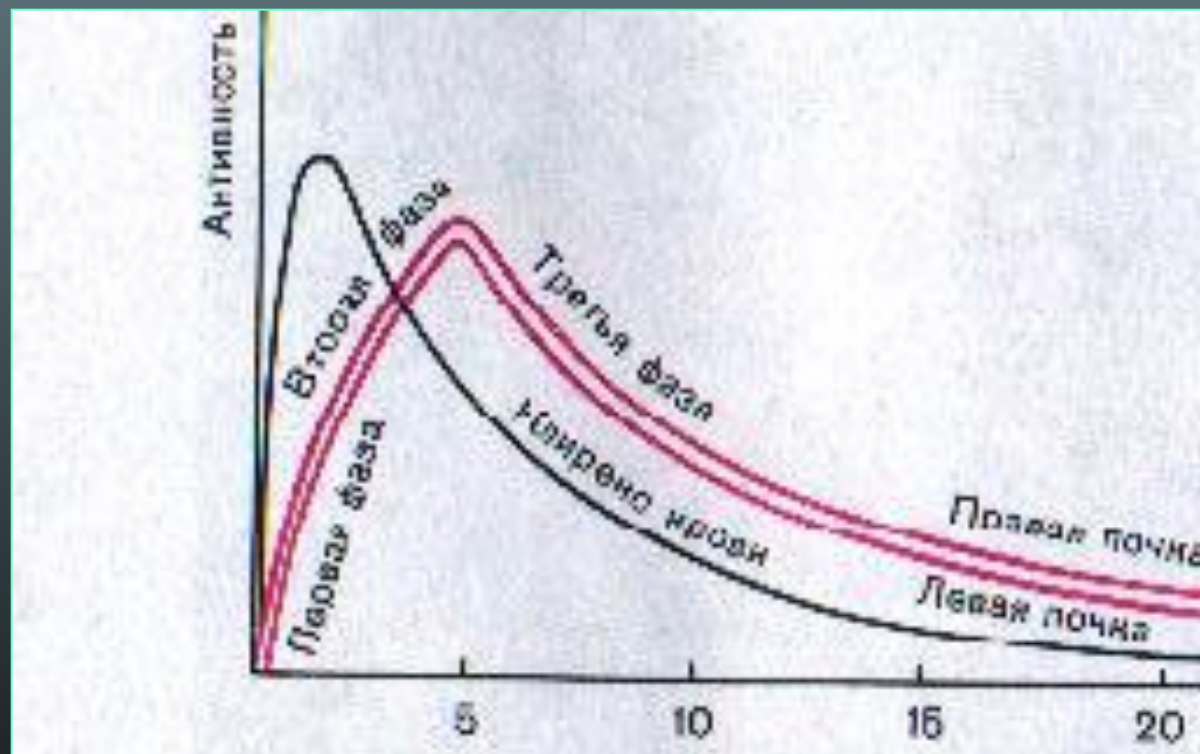
Ультразвохография

- Неионизационный
- Неинвазивный
- Дешевый
- Положение
- Форма
- Структура
- Чашечно-лоханочная система
- Локальная патология

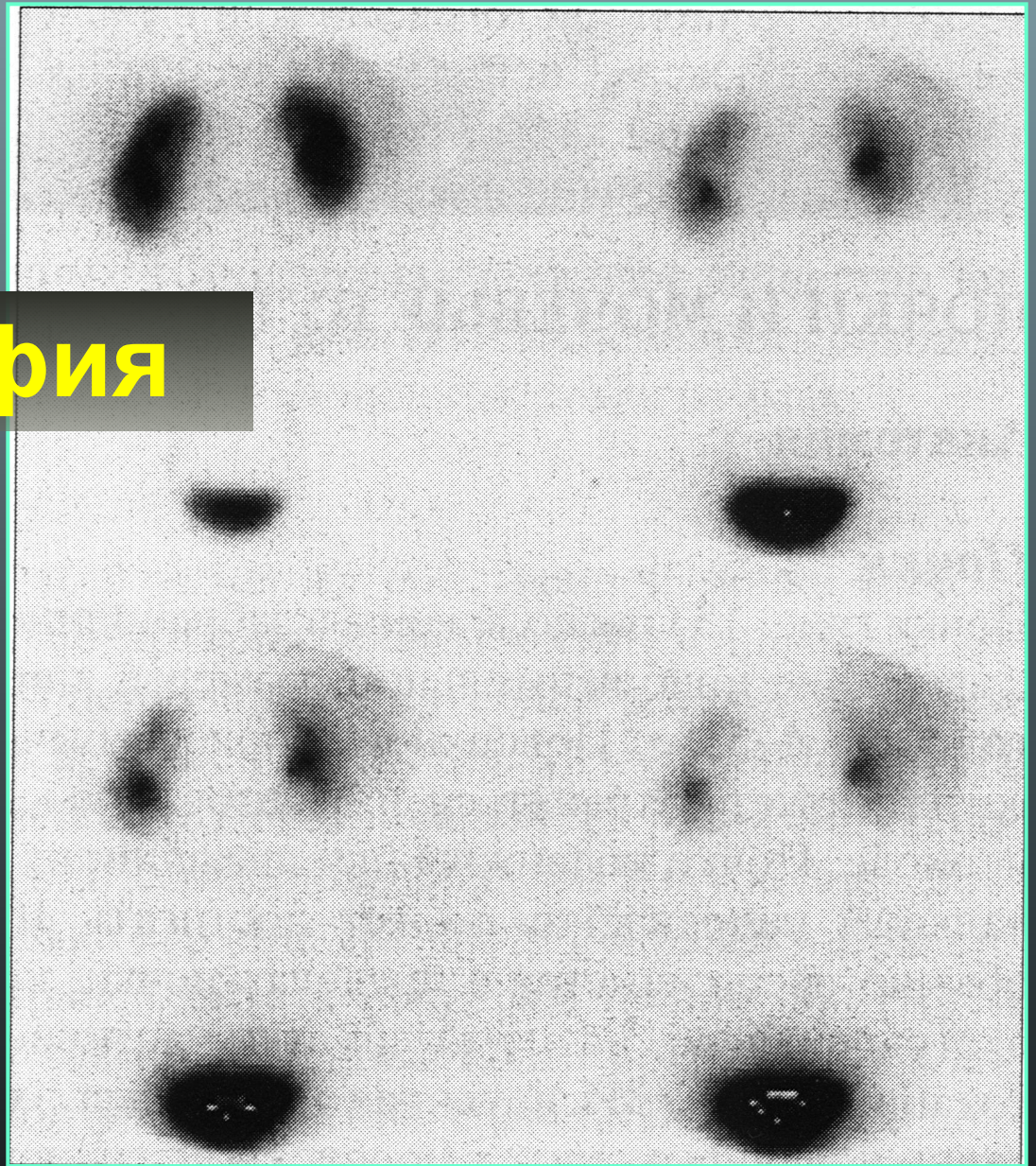



Радионуклидные методы Ренография

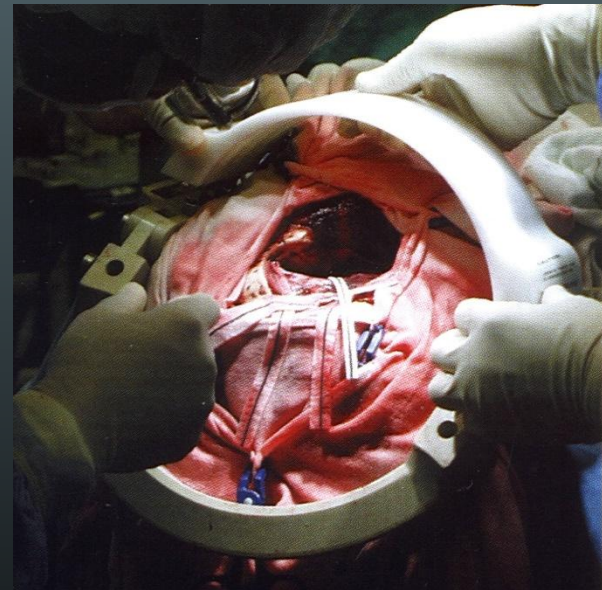


Сцинтиграфия

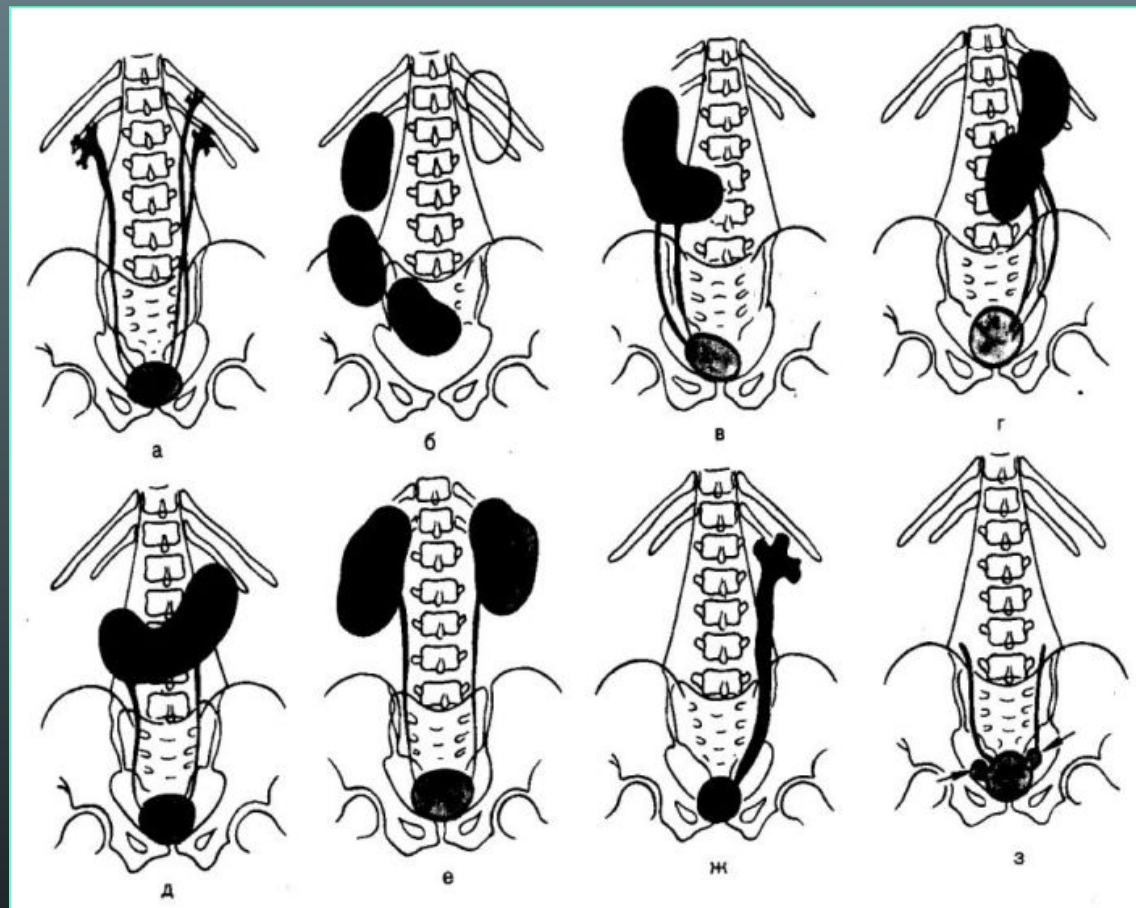


Патология

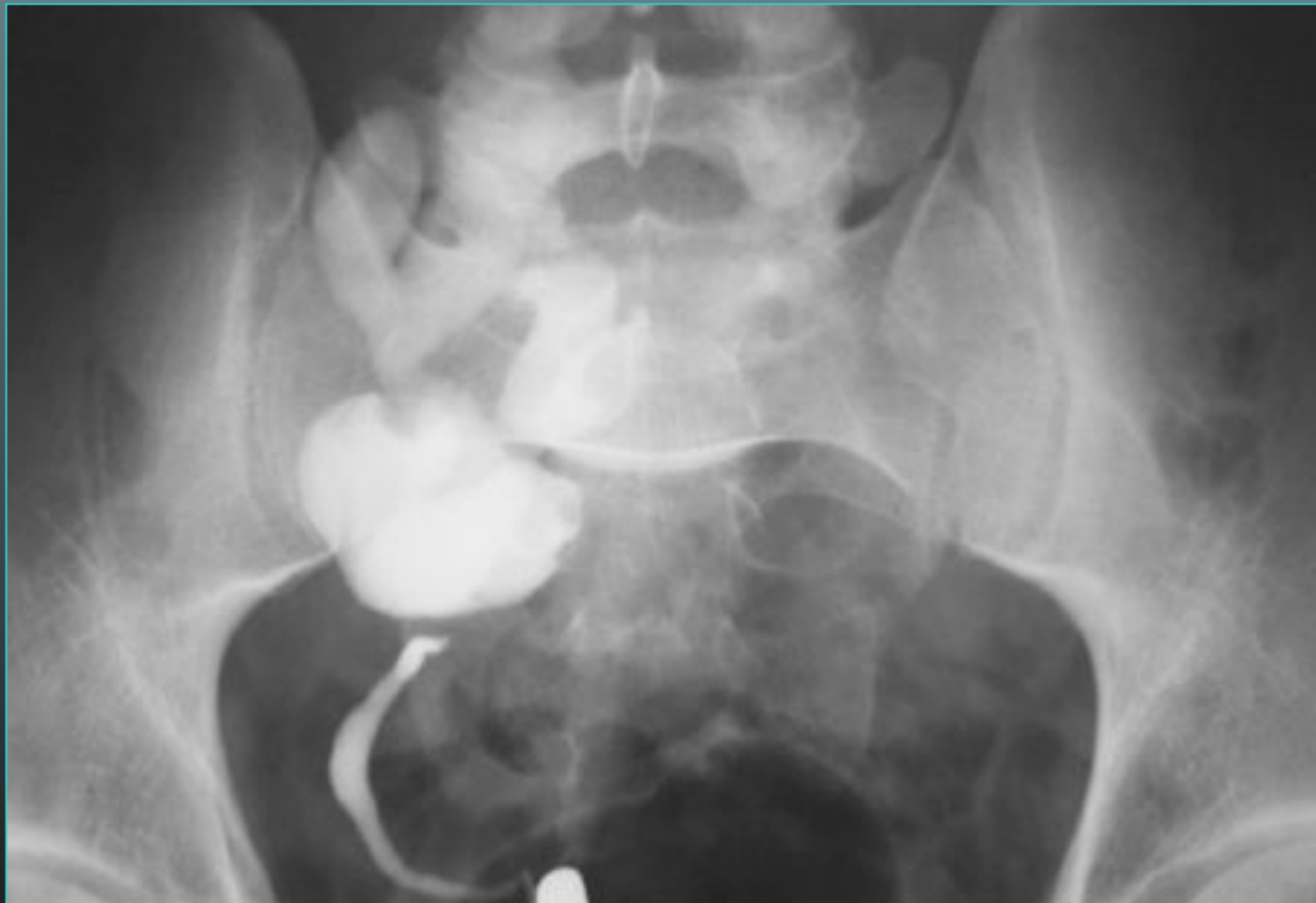Аномалия развития
Воспалительные заболевания
Почечнокаменная болезнь
Киста
Опухоли
Травмы



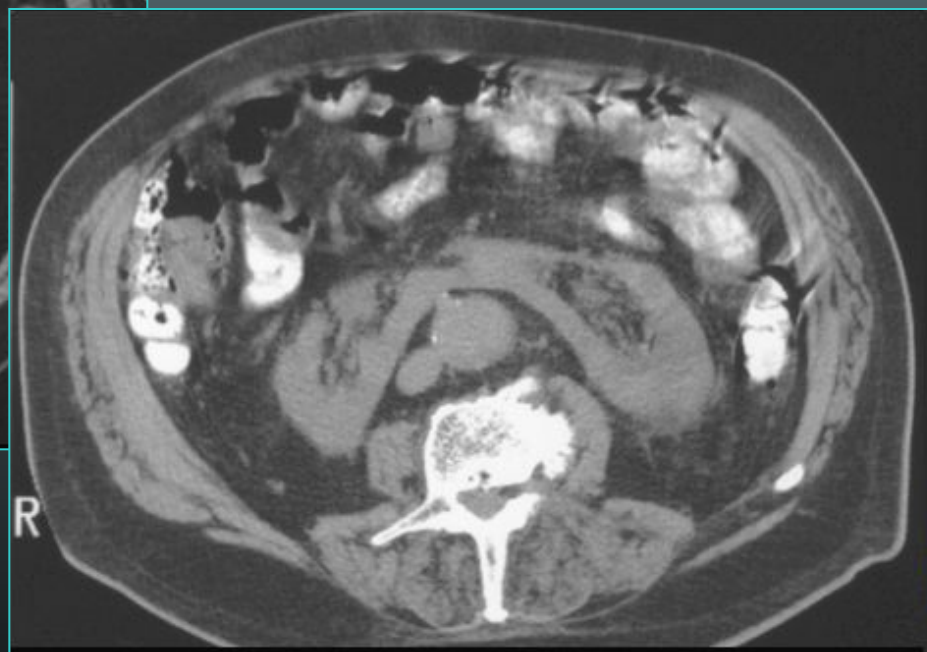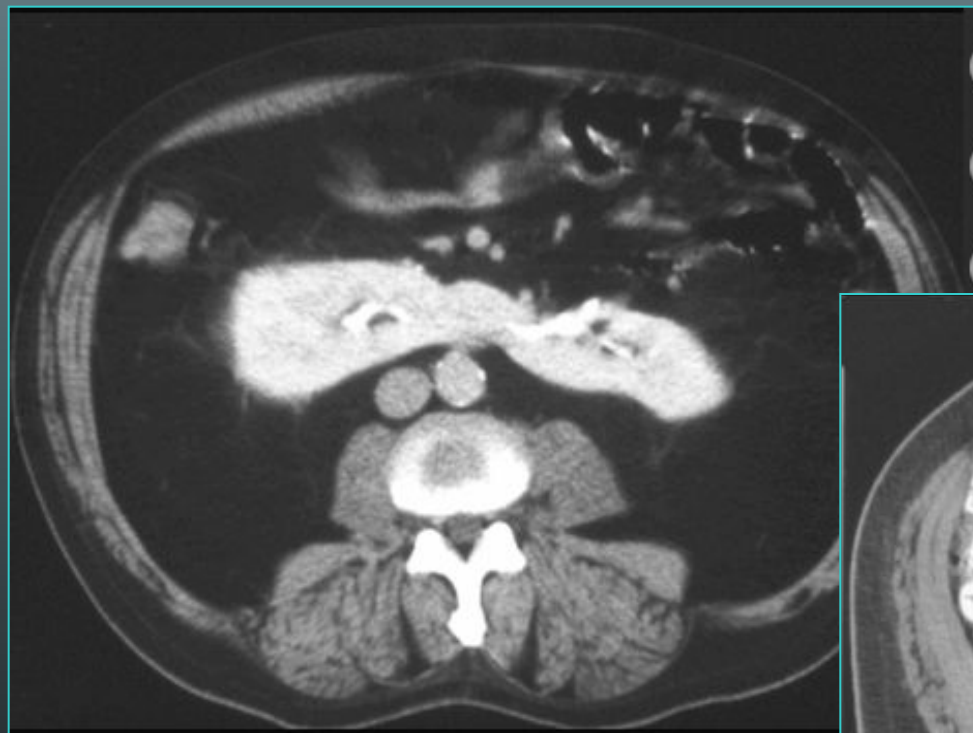Аномалия почек

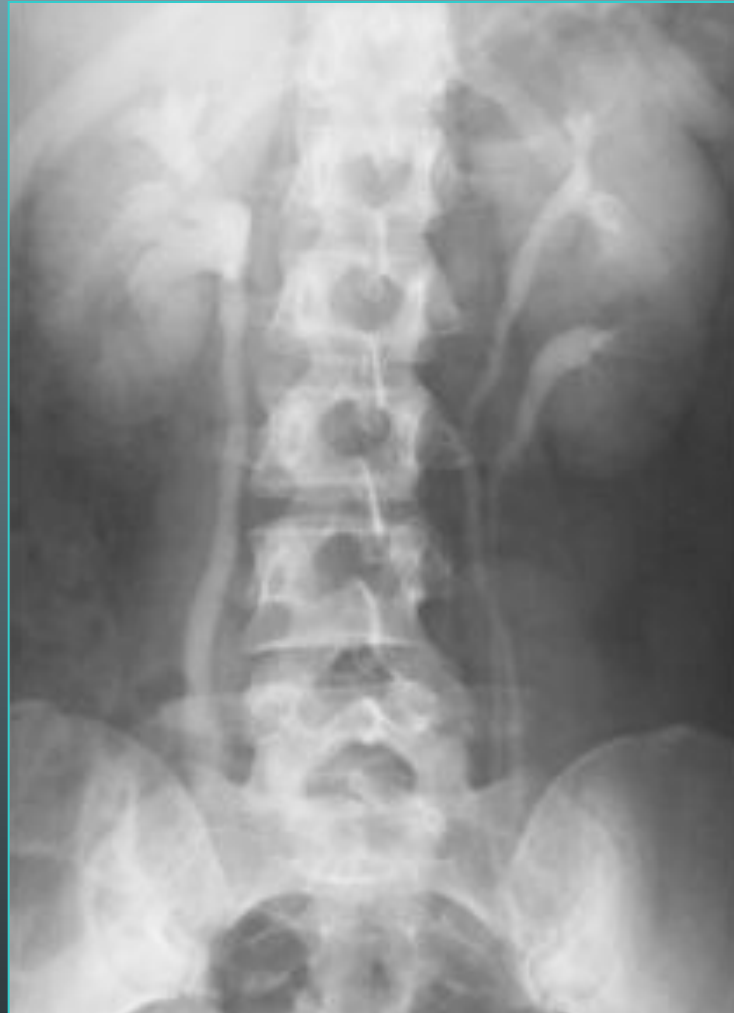

Тазовая правая почка



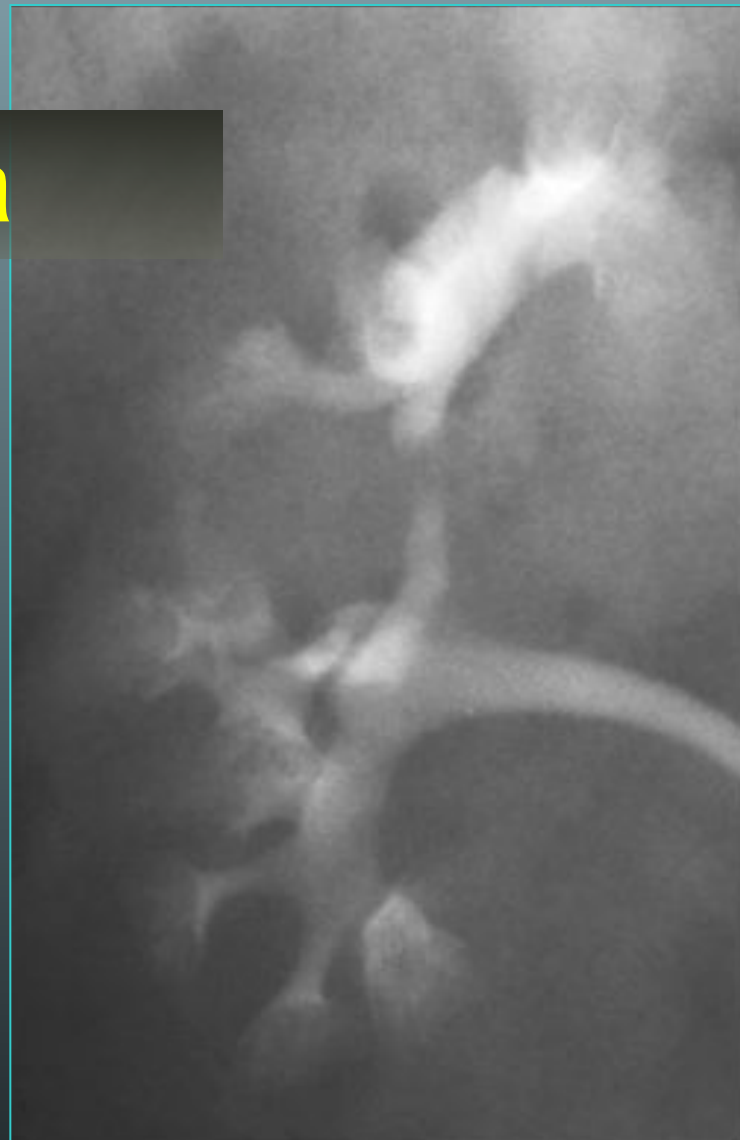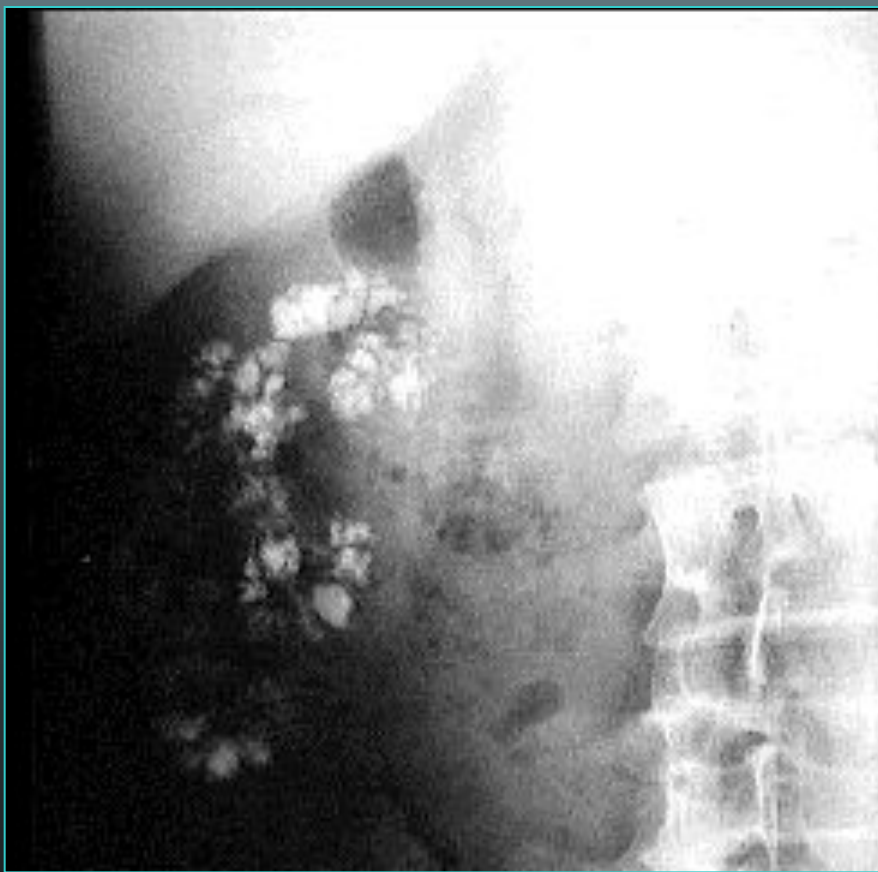Подковообразная почка



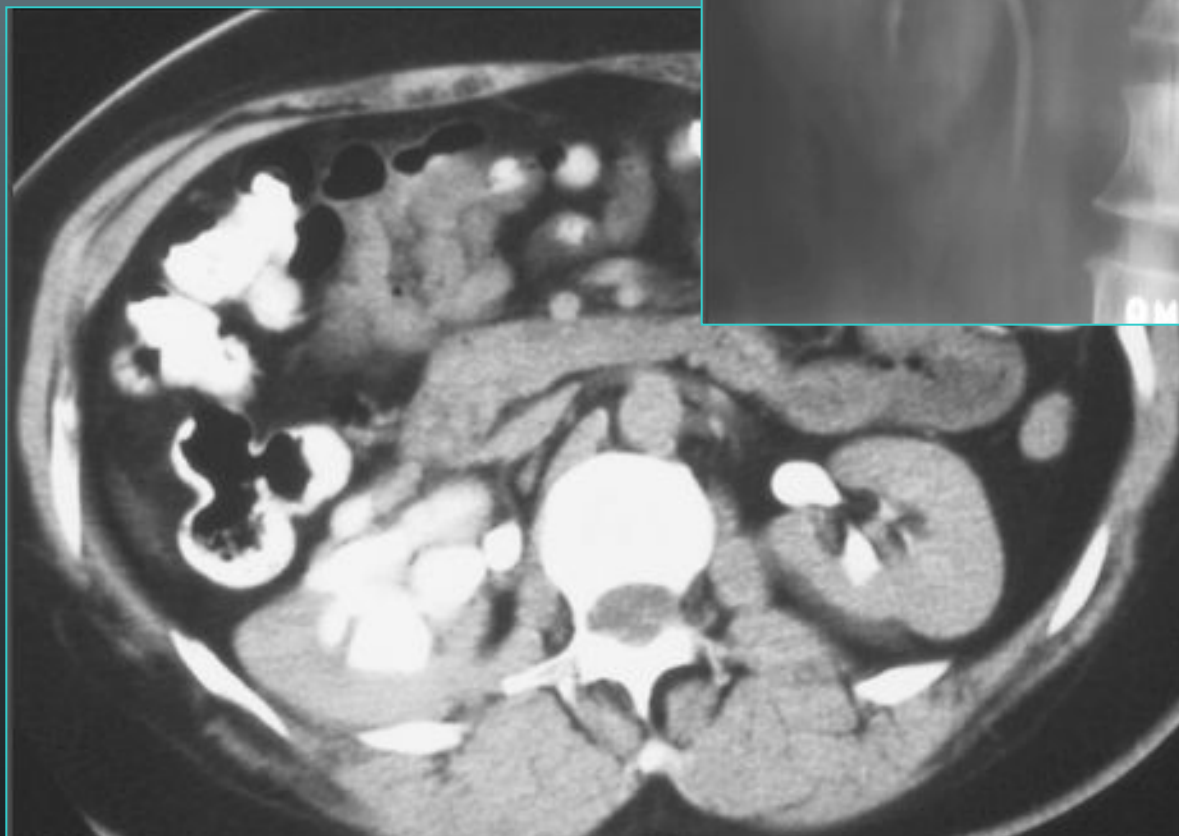
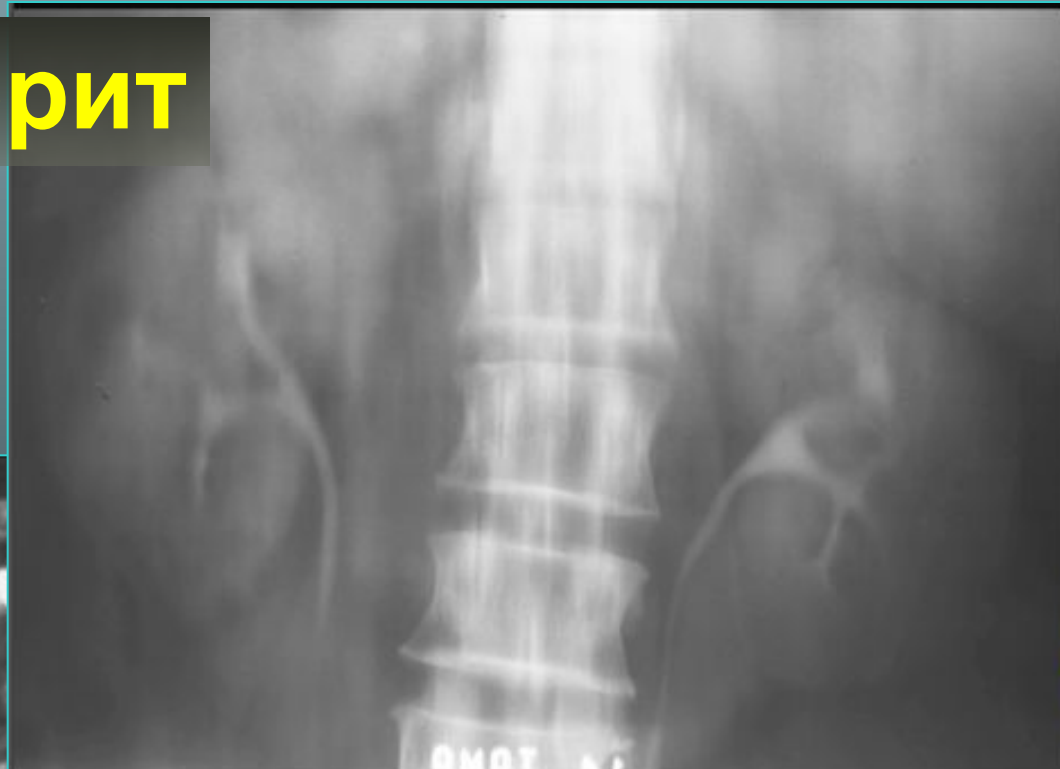

**Удвоение левых
лоханки и мочеточника**

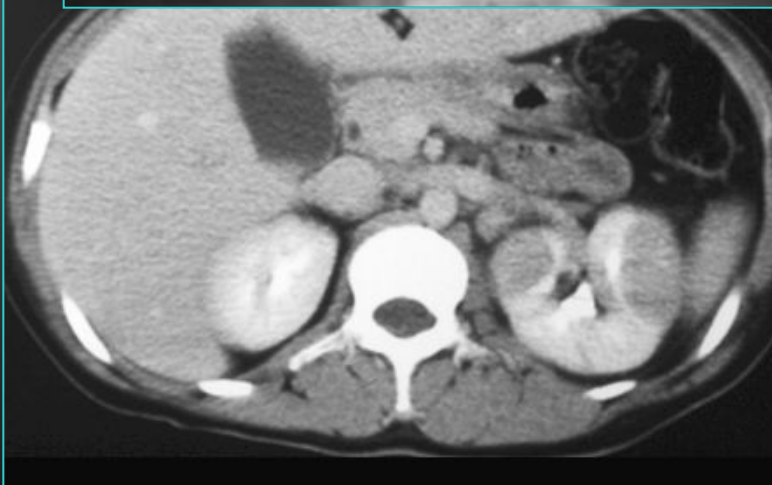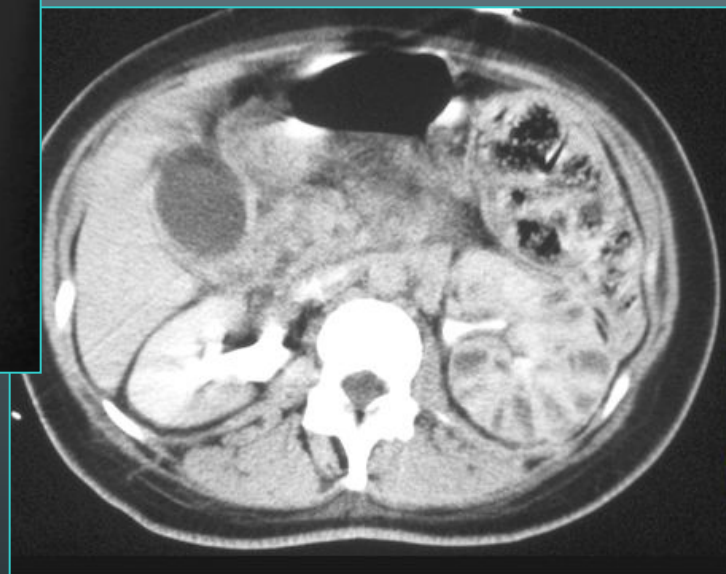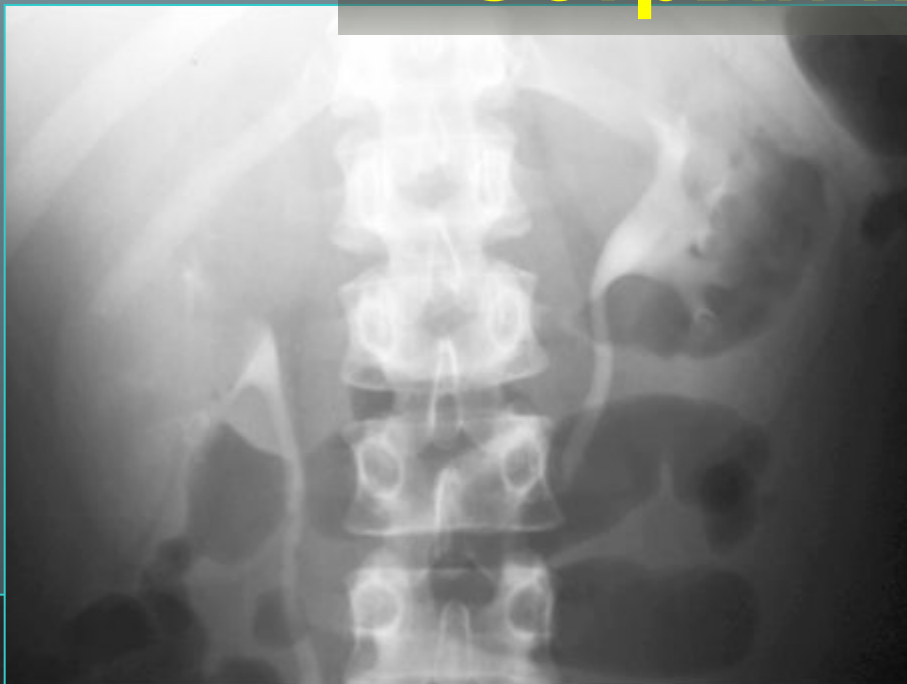
Губчатая почка



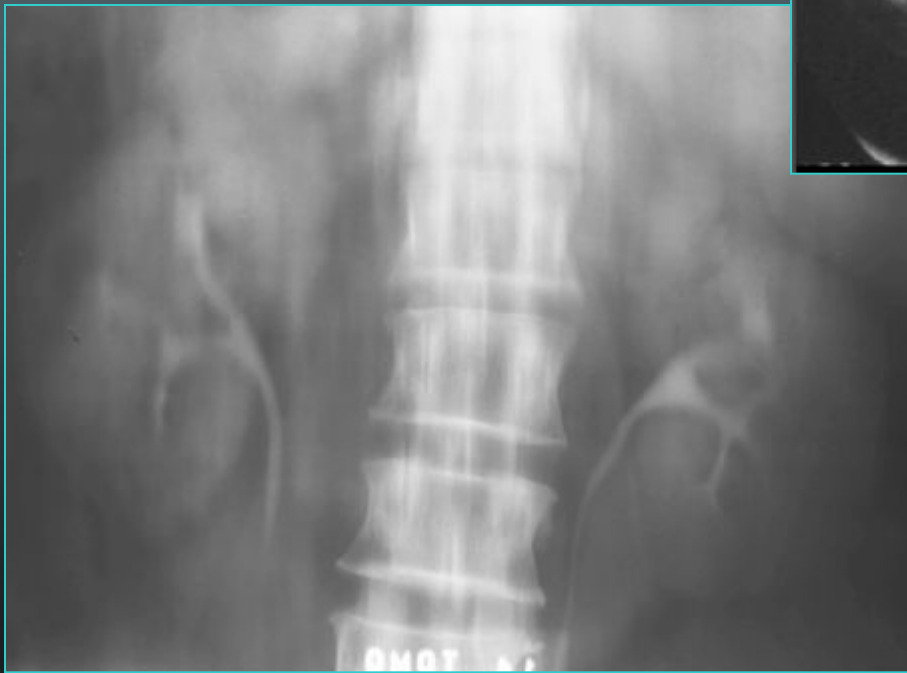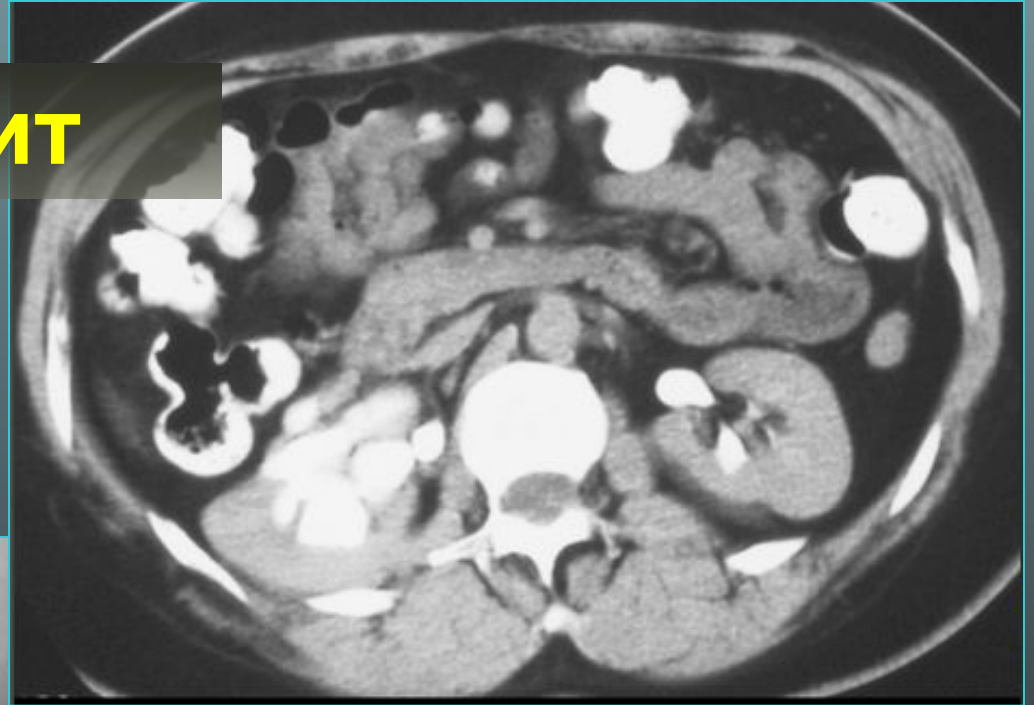Хр пиелонефрит



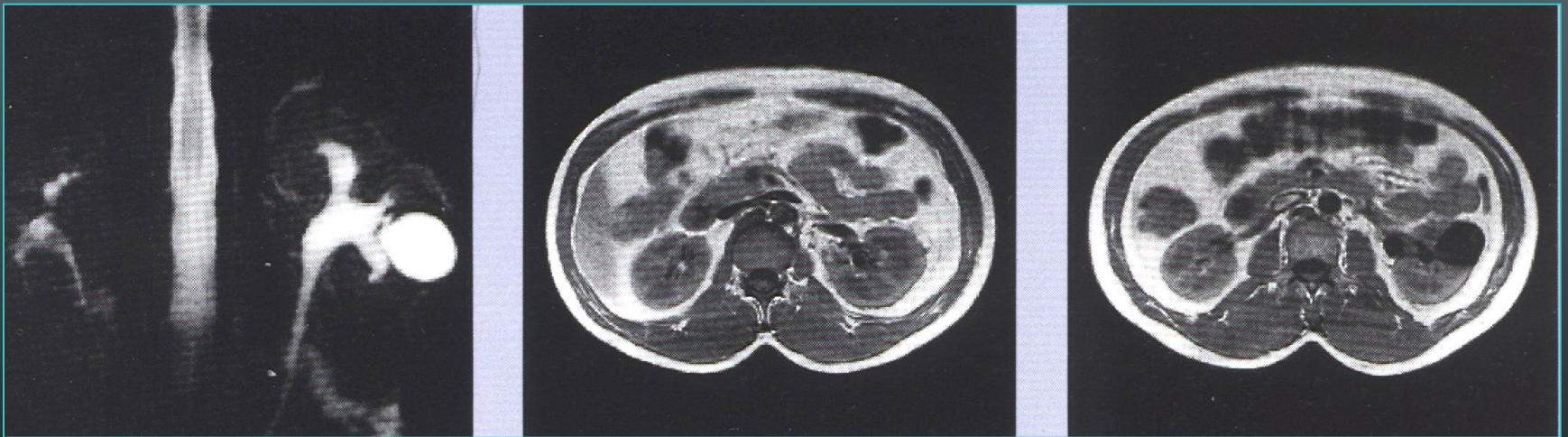Острый пиелонефрит



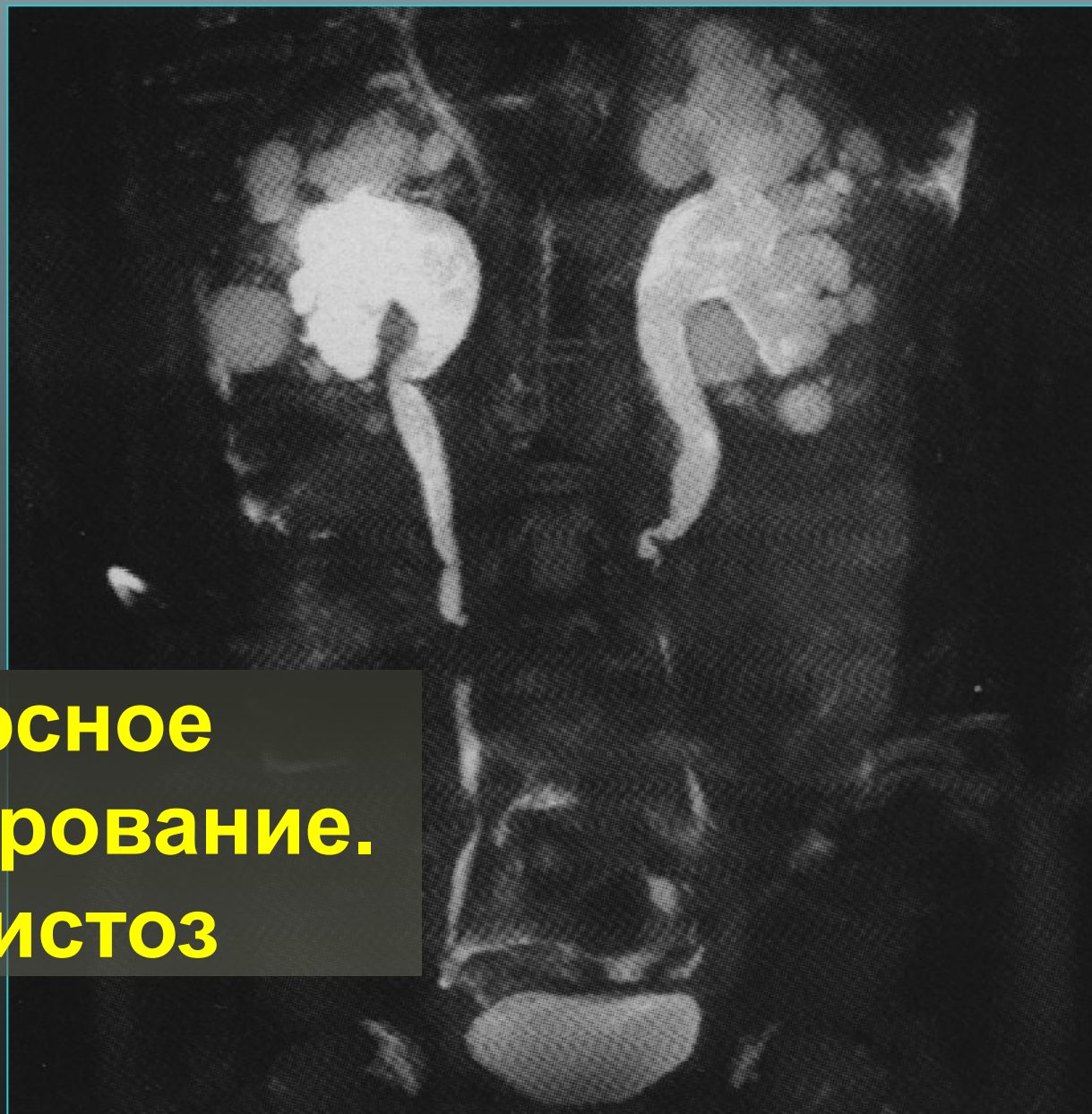Хр. пиелонефрит



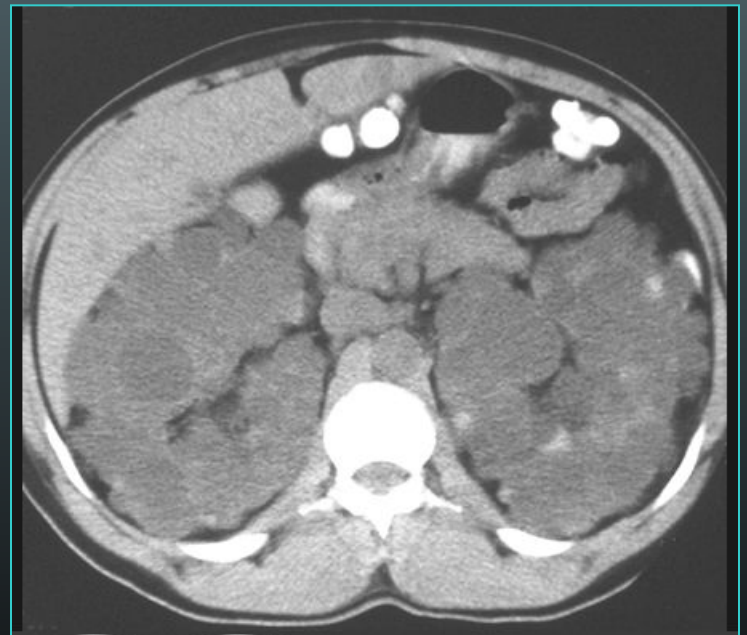
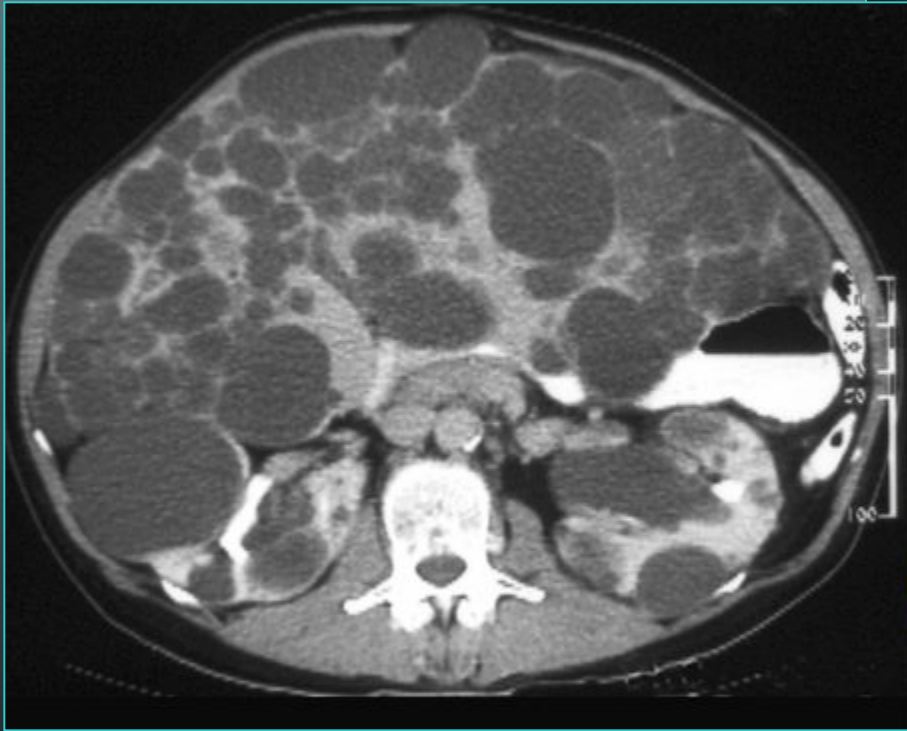
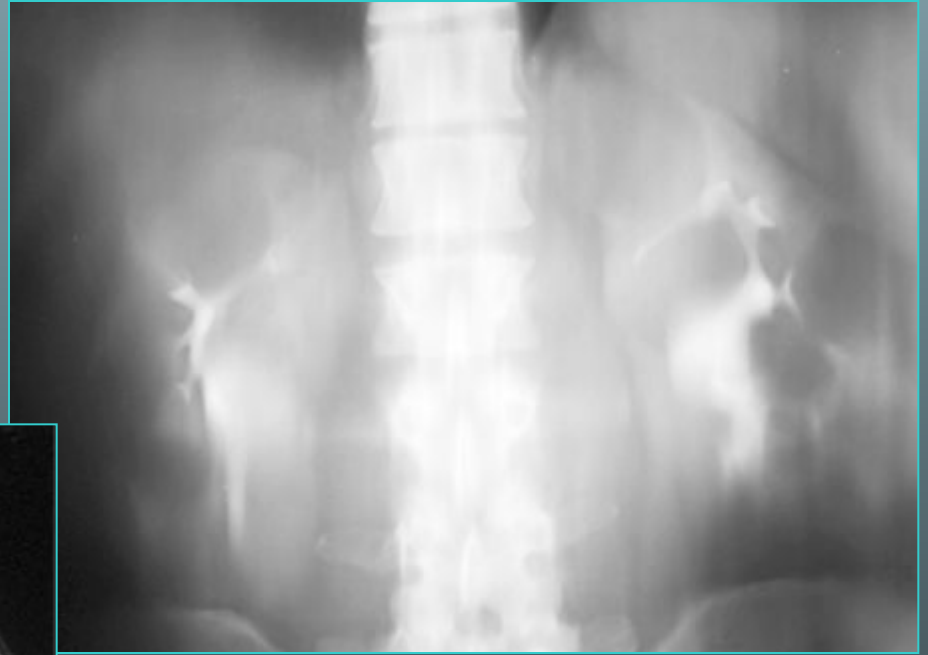
Киста левой почки



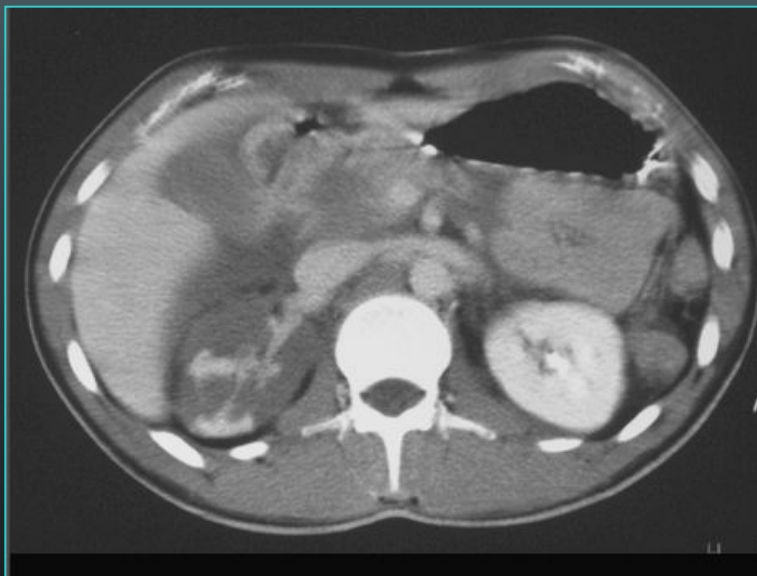
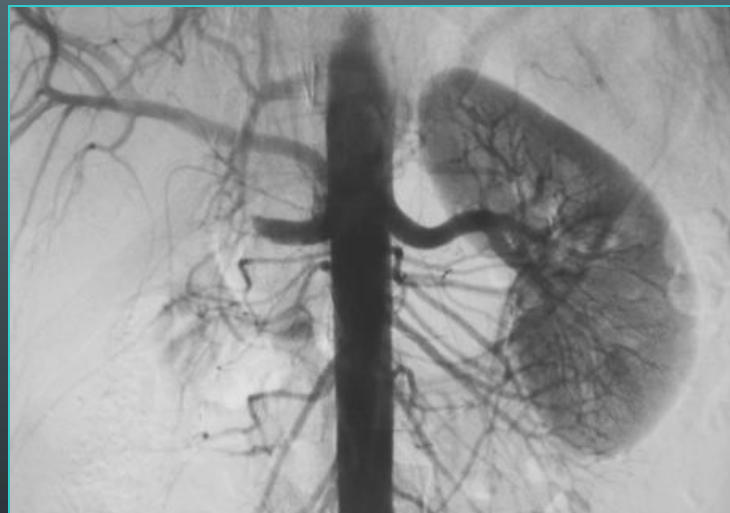
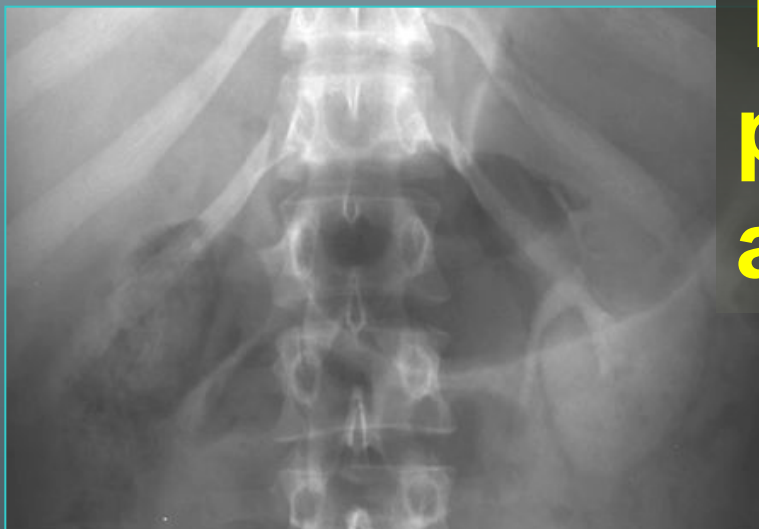**Болюсное
контрастирование.
Поликистоз**



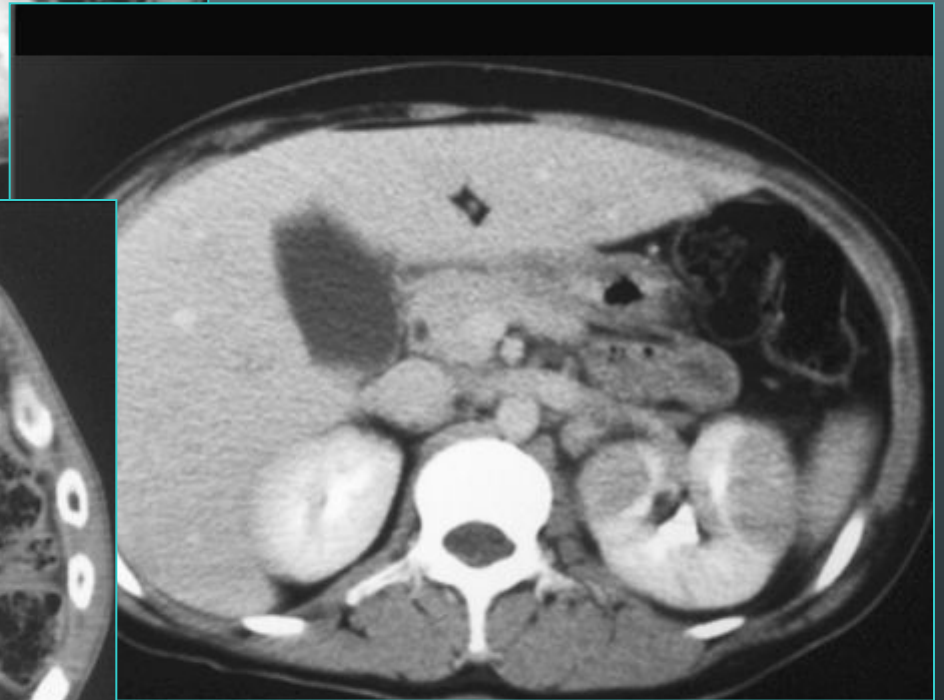
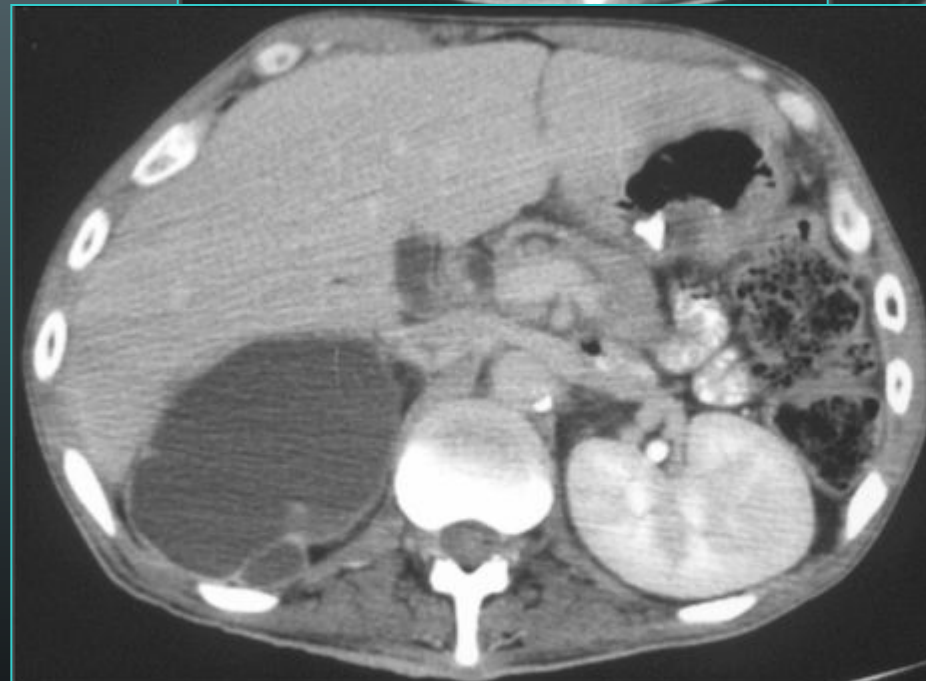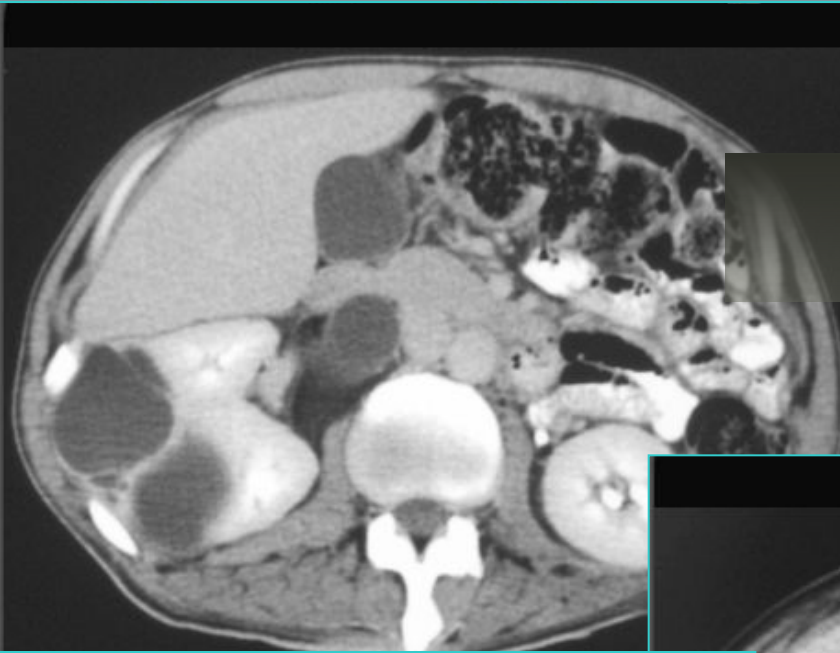Поликистоз



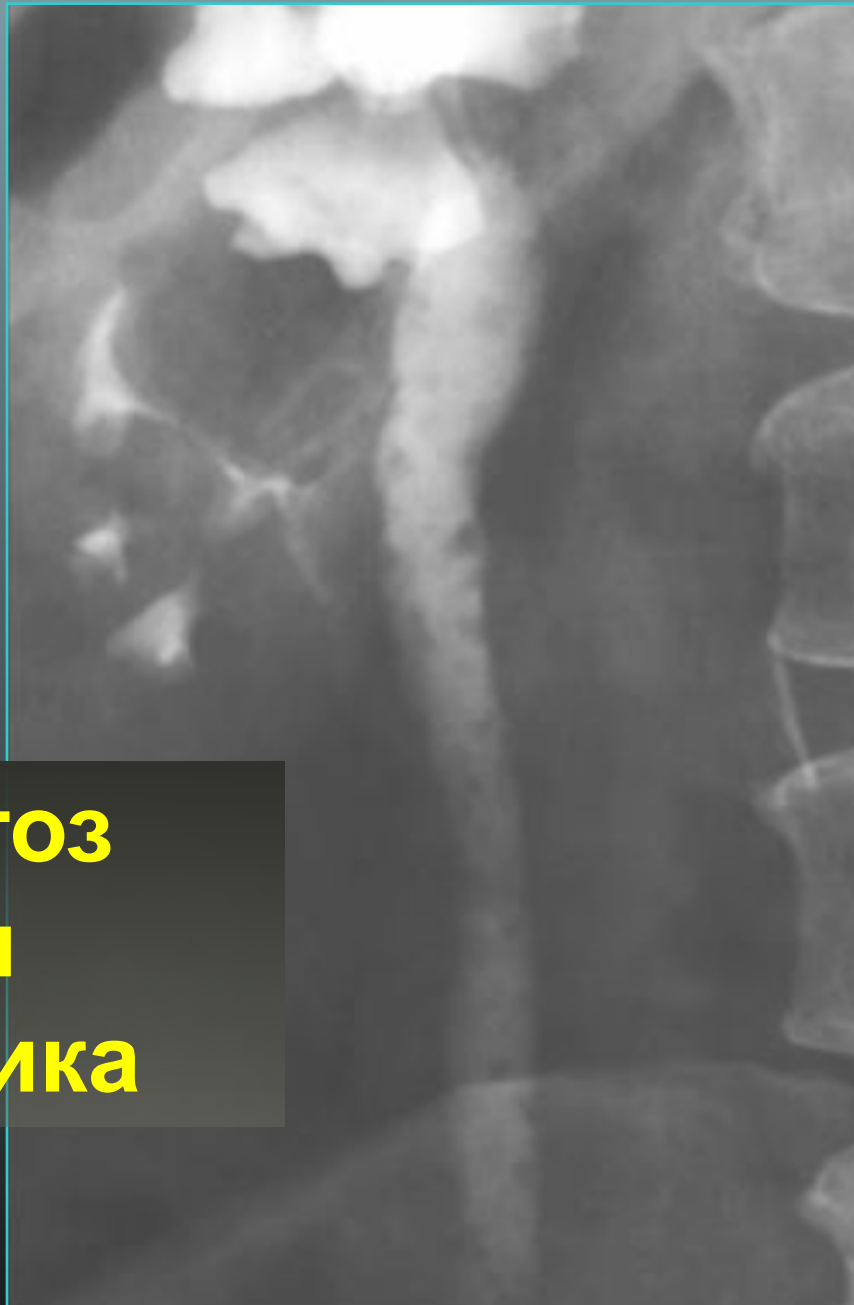Травматический разрыв почечной артерии



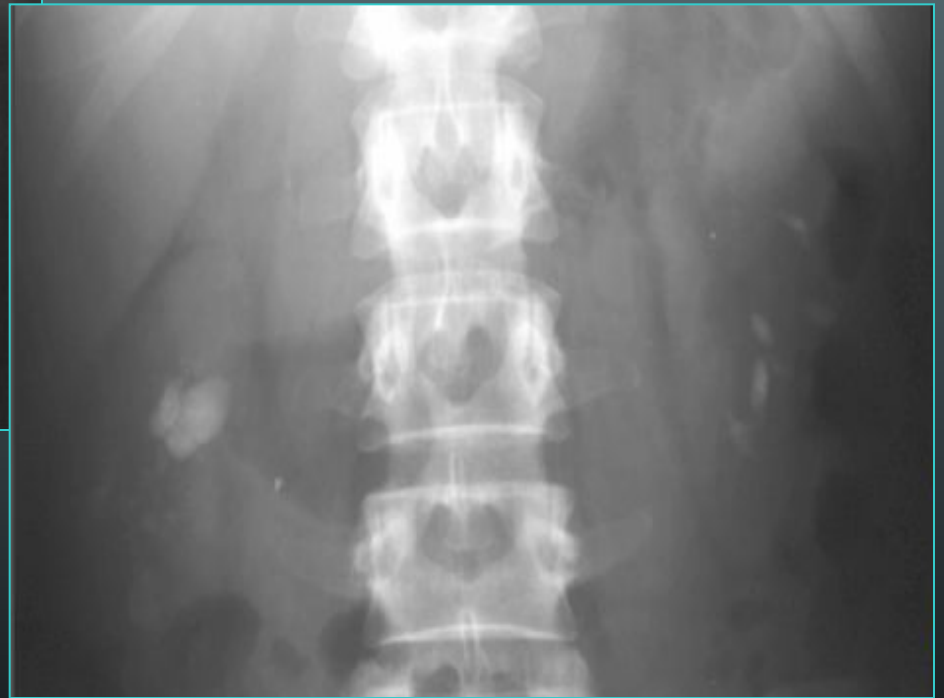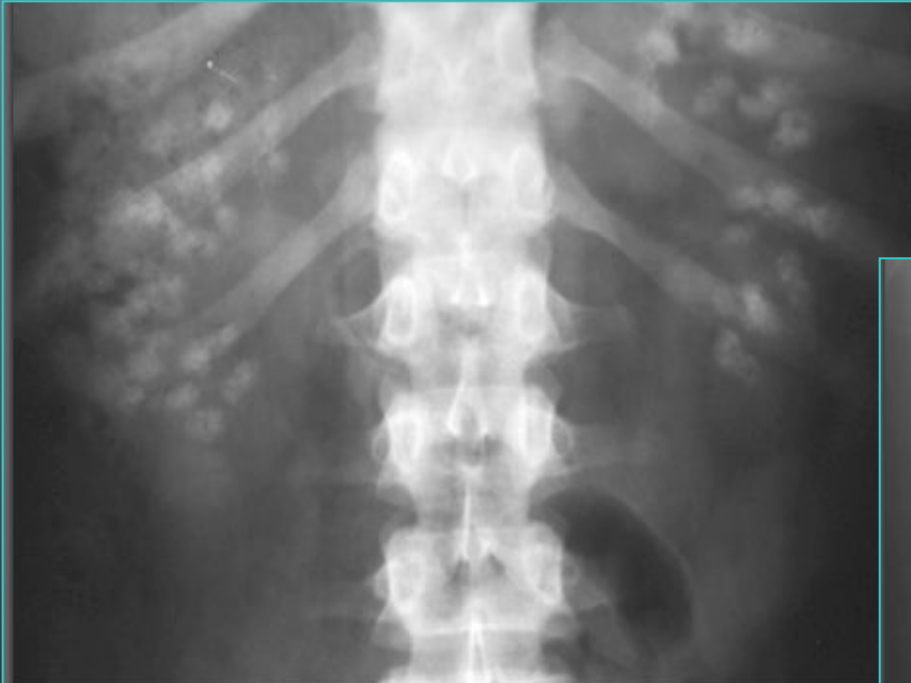КИСТЫ



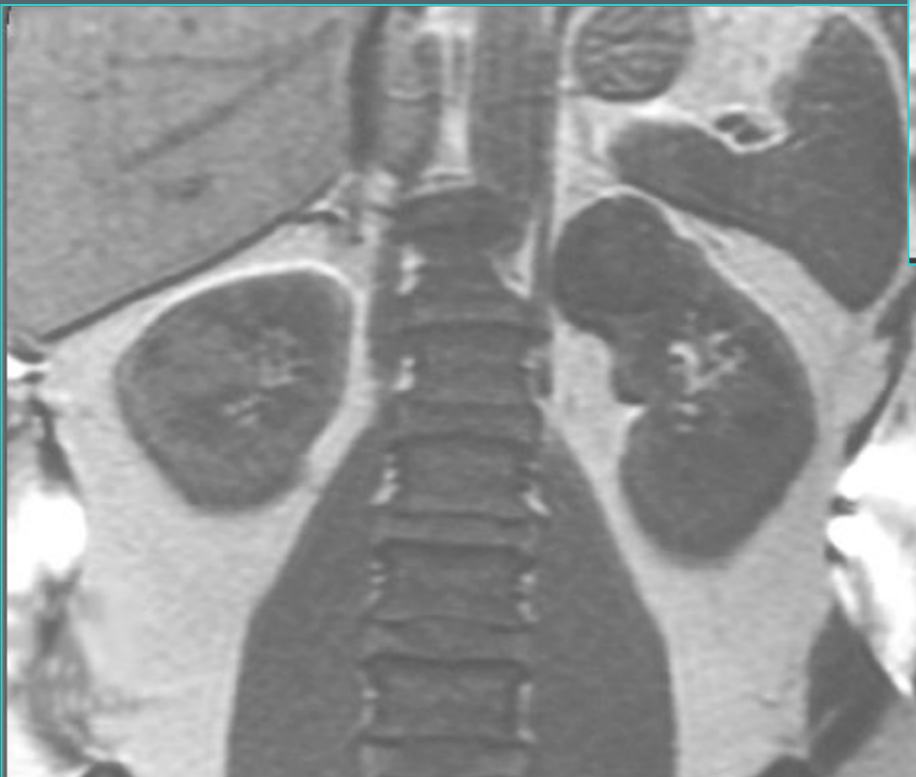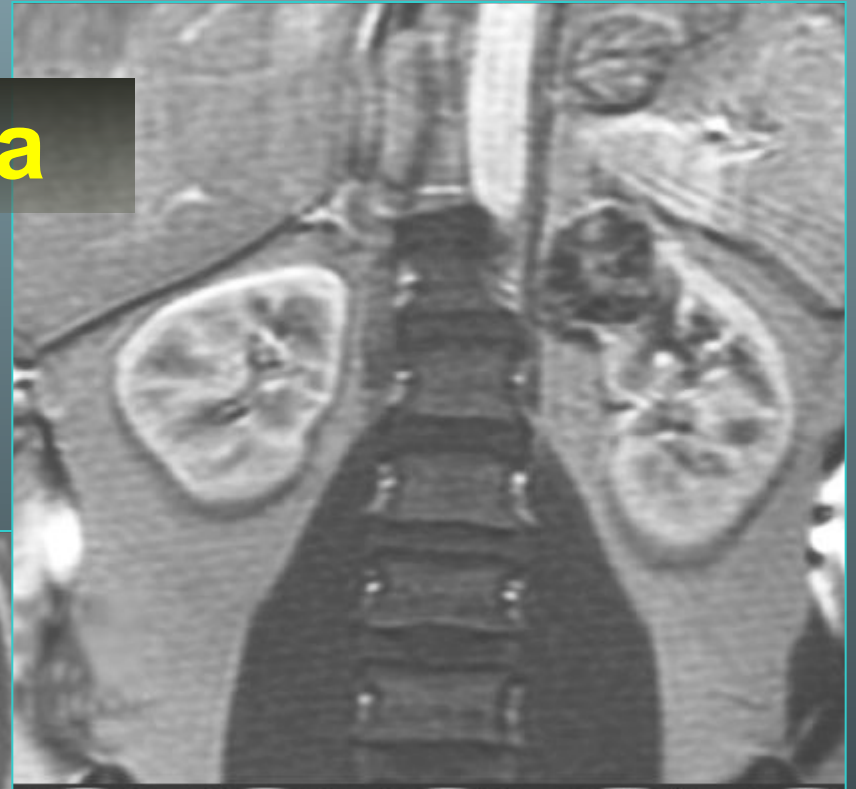
**Поликистоз
почки и
мочеточника**

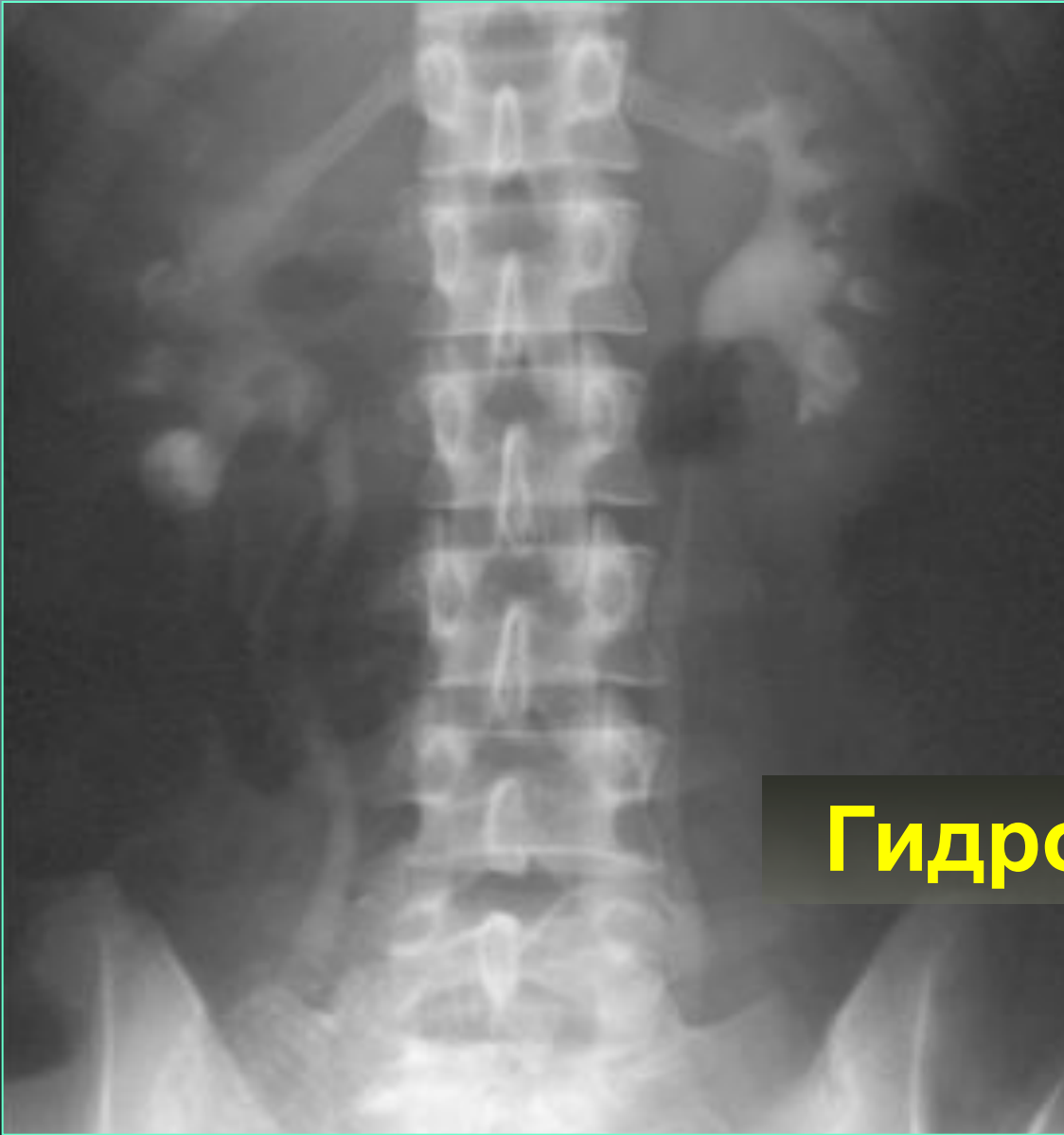

Нефрокальциноз



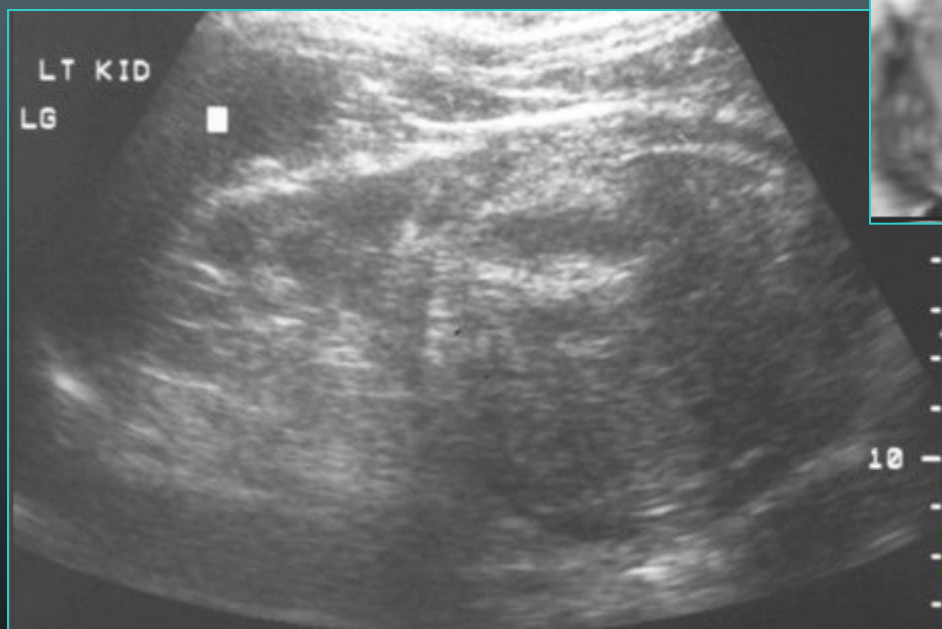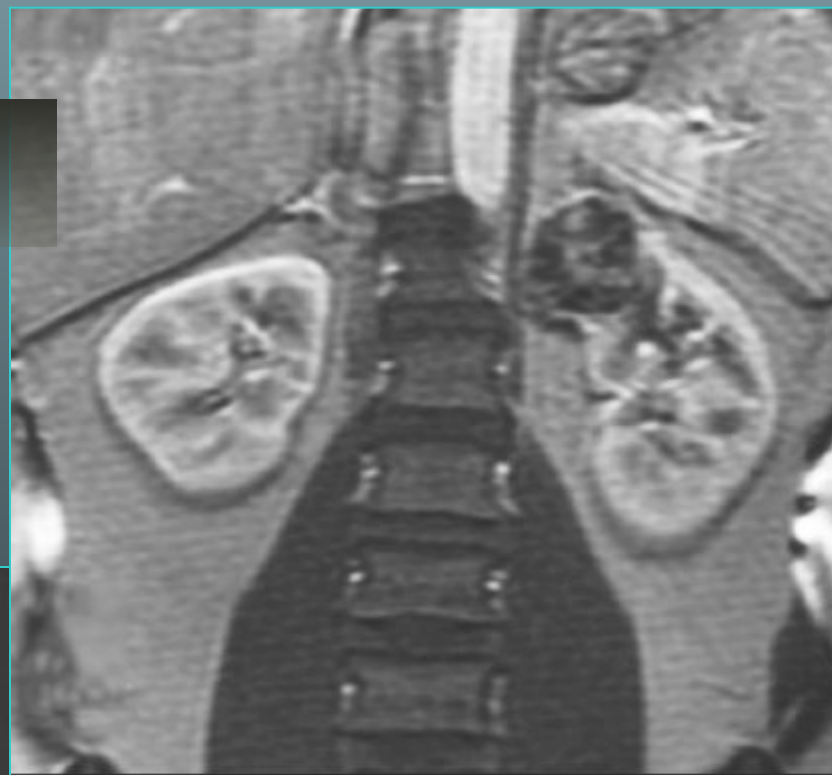
МРТ. Карцинома



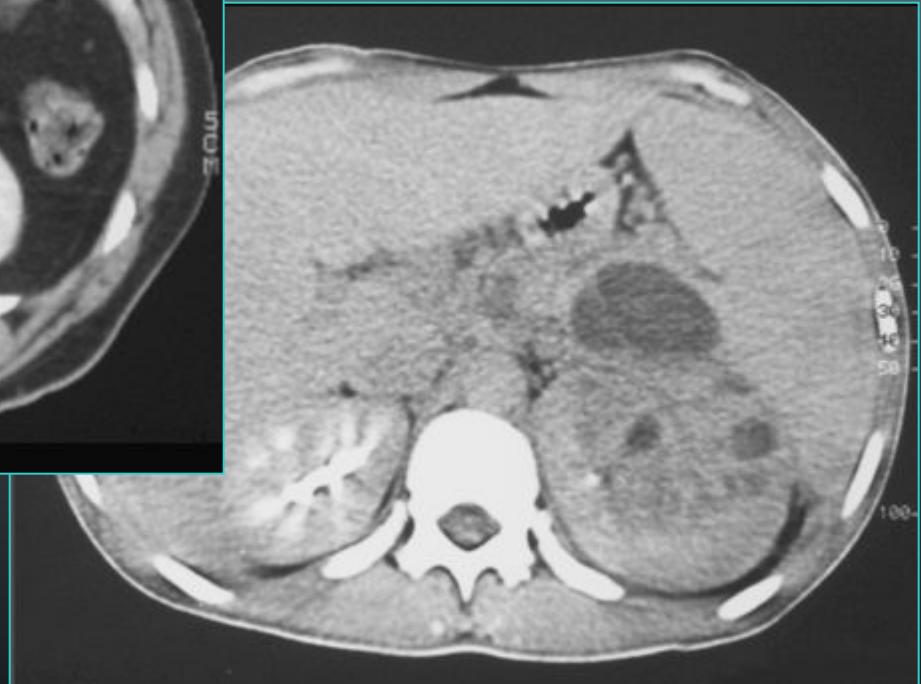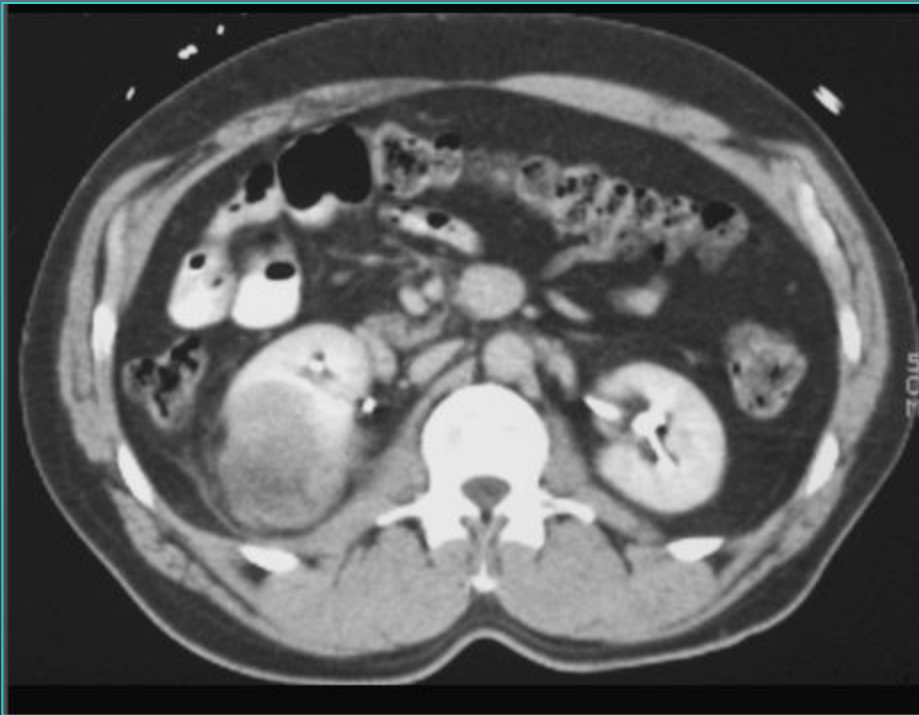


Гидронефроз

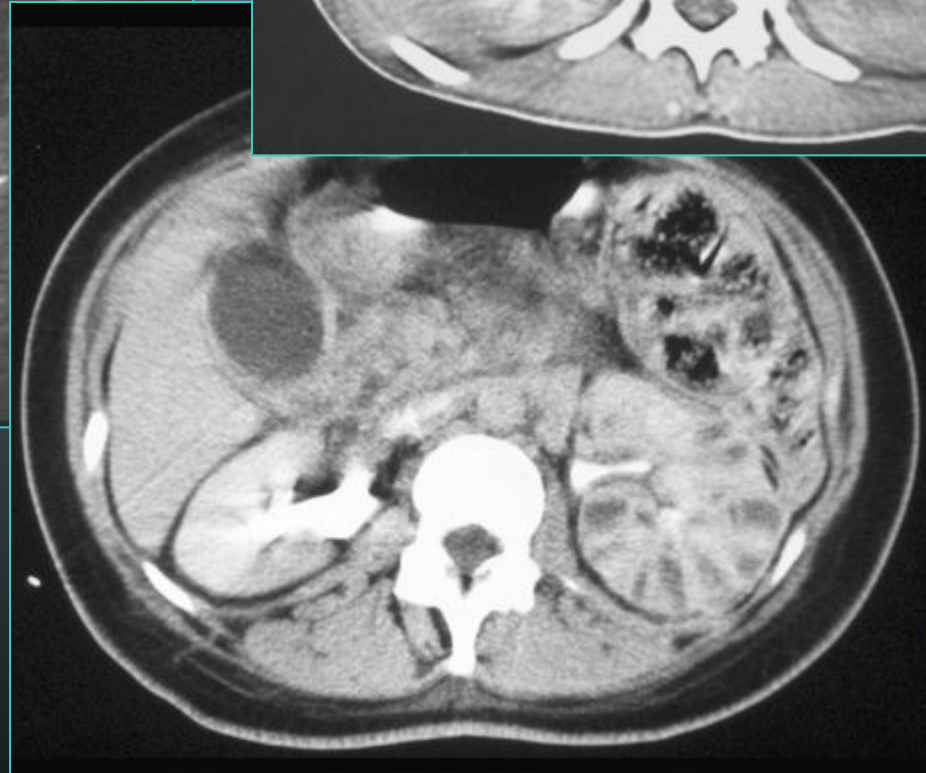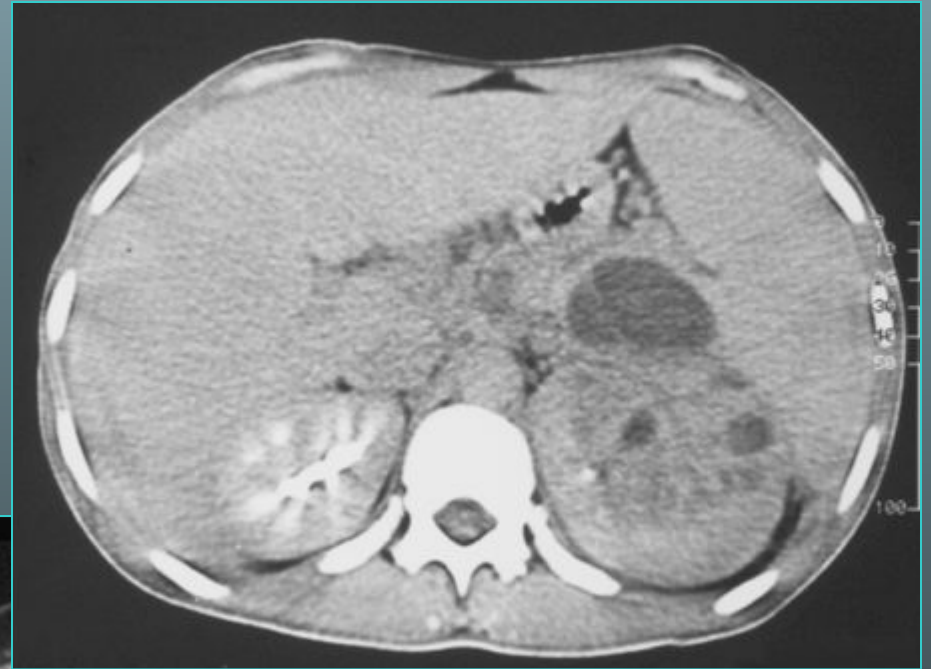
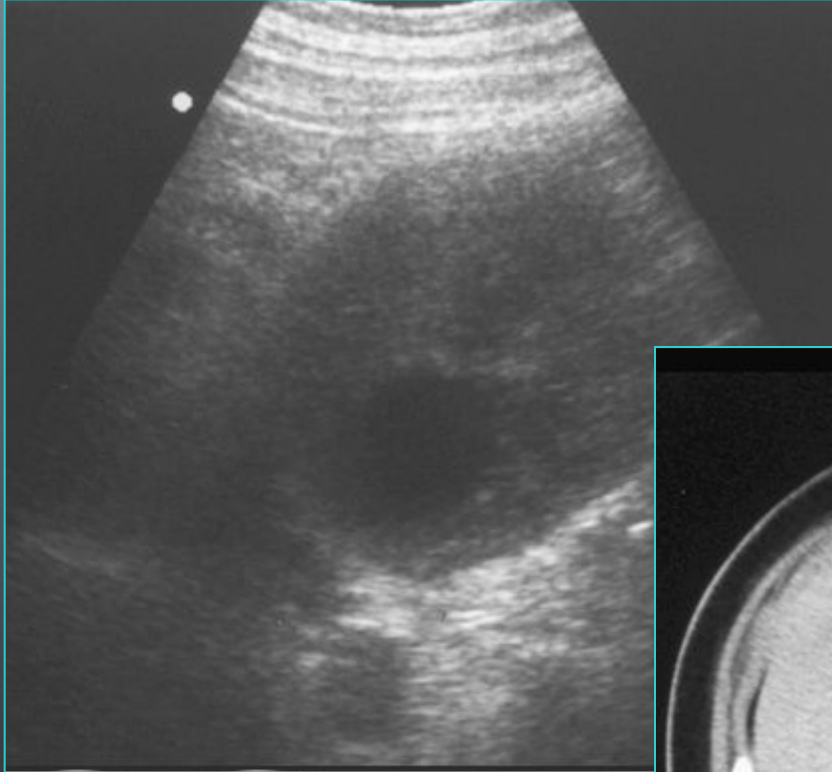
Опухоль



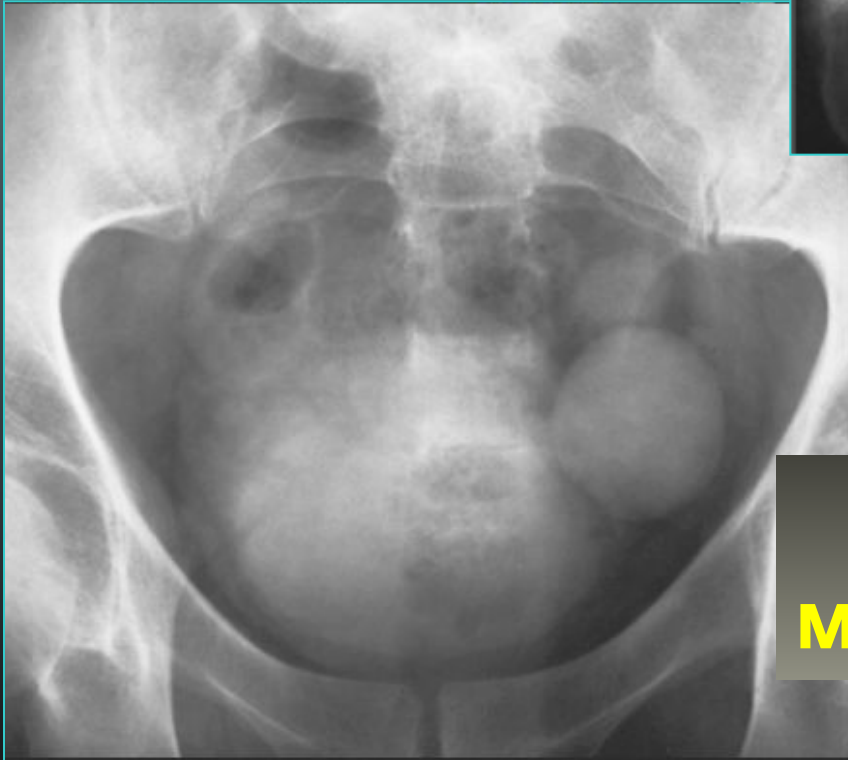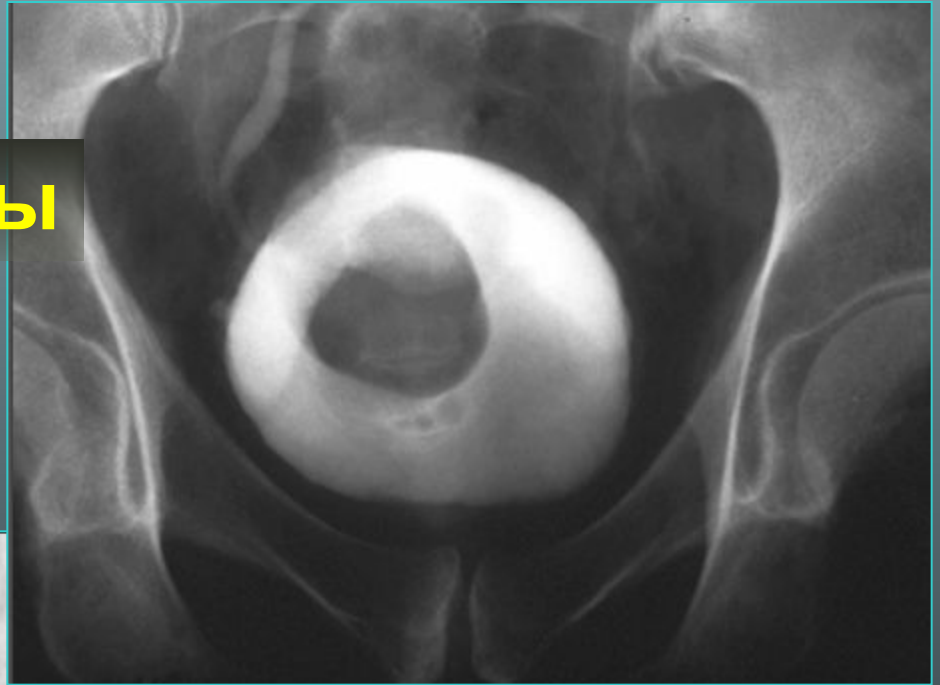
Опухоль



Опухоль

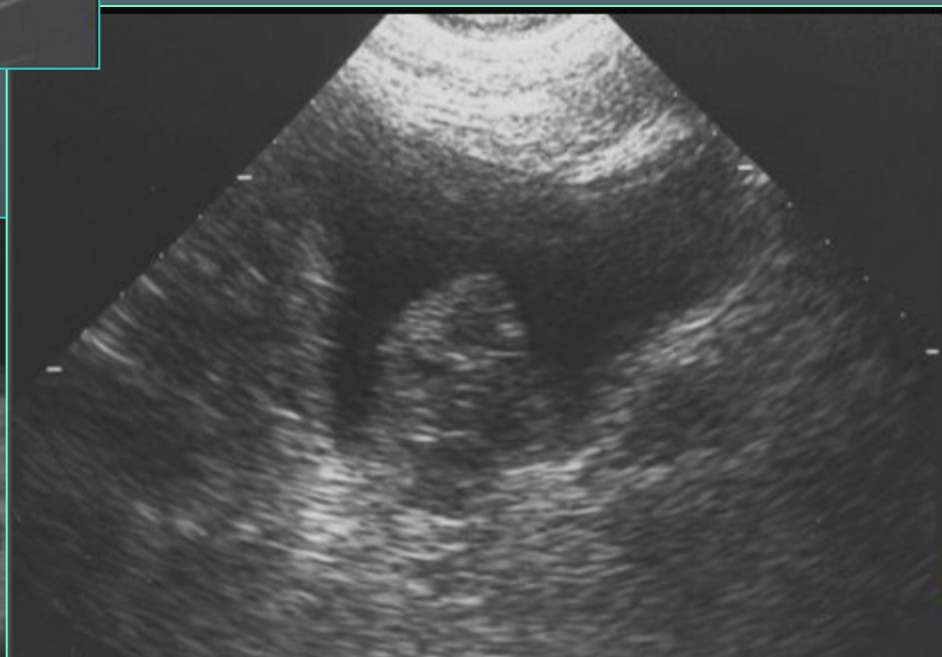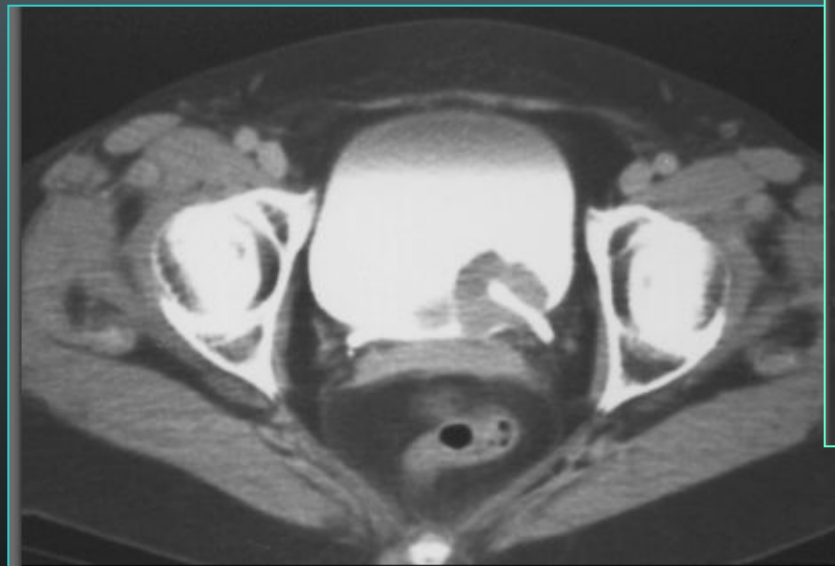

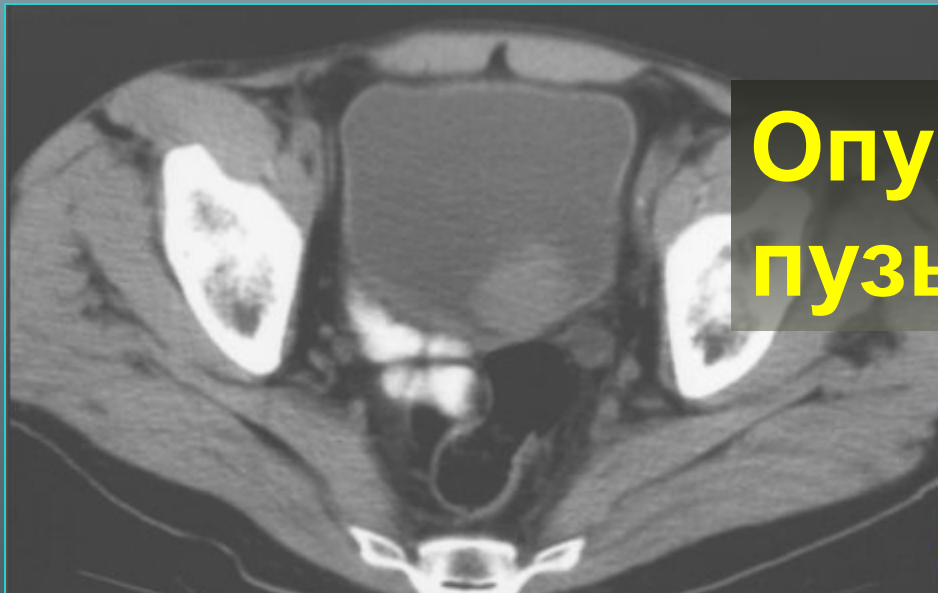
Аденома простаты

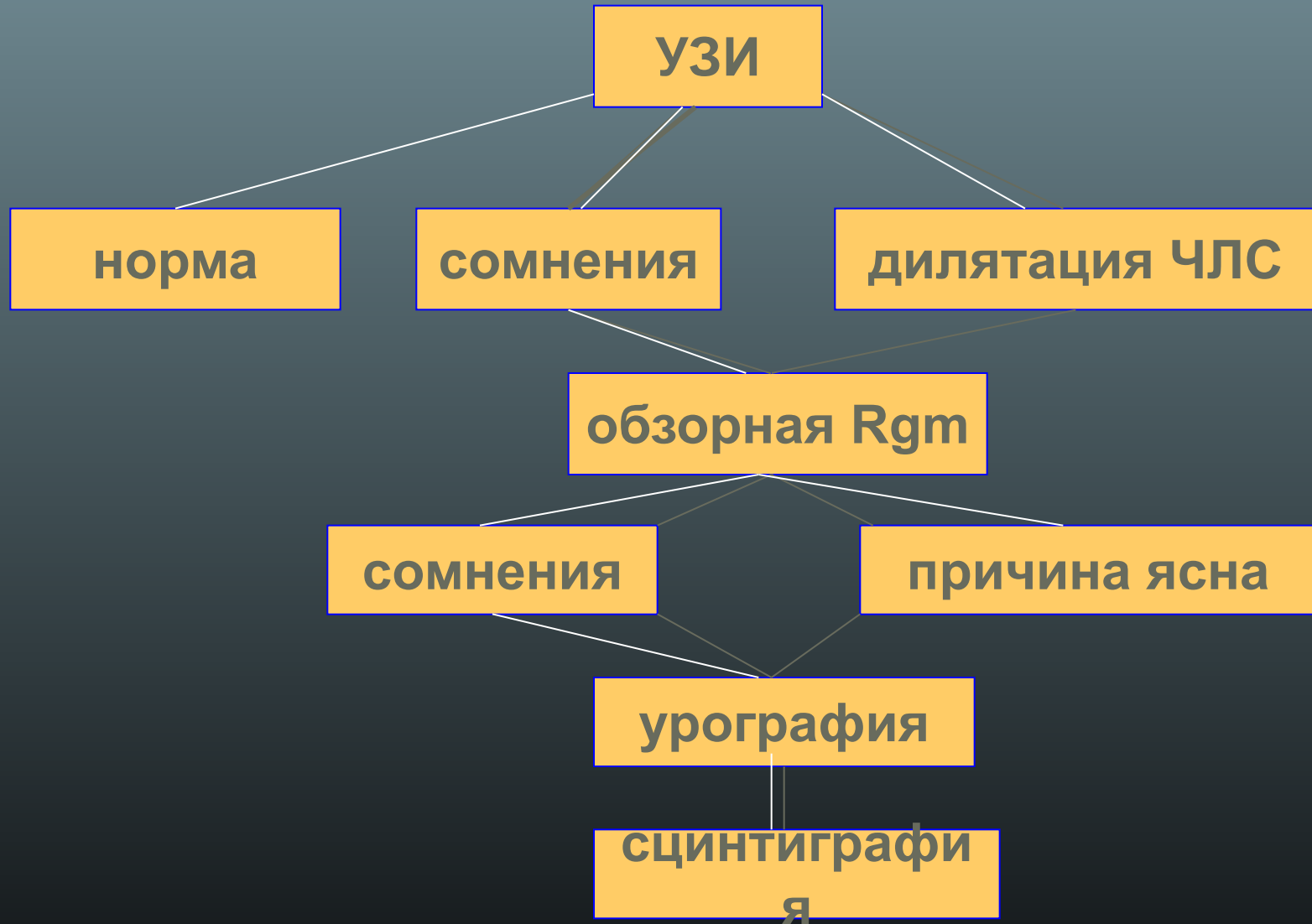

**Дивертикул
мочевого пузыря**


Опухоль мочевого пузыря



Почечная колика



Благодарю за внимание



Всего Вам доброго !