

Пластическая анатомия человека

Раздел I
Тема 2

Строение и пластика скелета
человека.

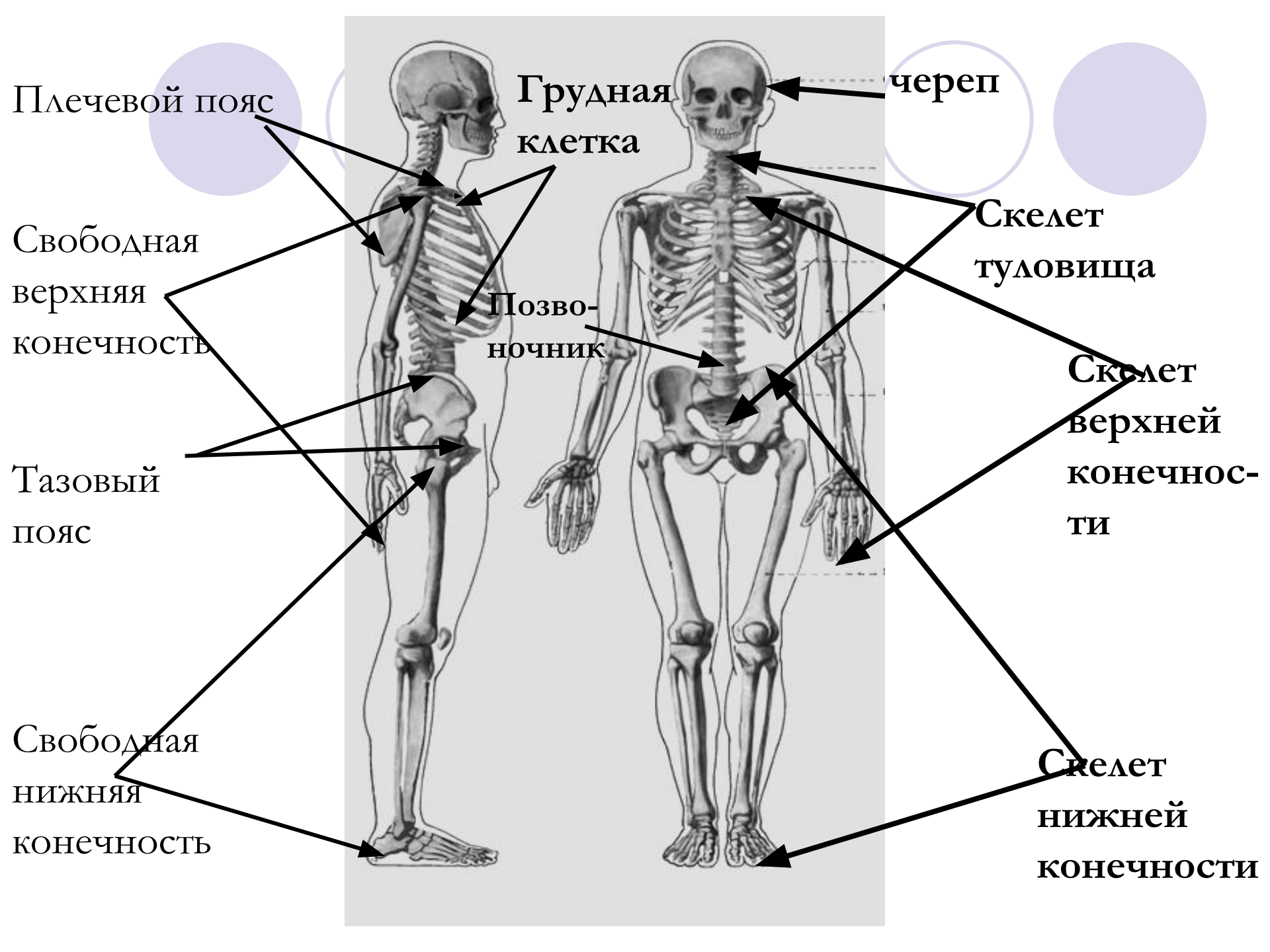
Преподаватель Соколова Е.А.

1. Строение скелета.

- Скелет человека – это кости и их соединение, которые являются остовом организма
- ОТДЕЛЫ СКЕЛЕТА:
- -скелет головы – череп
ПОДОТДЕЛЫ
- -скелет туловища – позвоночный столб и грудная клетка



- -скелет верхних конечностей – плечевого пояса и свободной верхней конечности
- -скелет нижних конечностей – тазового пояса и свободной нижней конечности



- Кости образуют скелет, соединяясь друг с другом

- **Вспомним:**

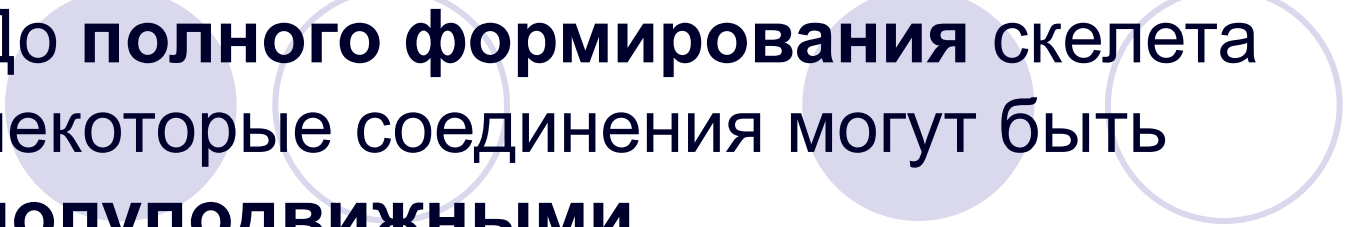
- Соединение костей :

- -неподвижное - шов

- -полуподвижное – хрящевое

- -подвижное – сустав

- В течение жизни у человека функция соединения может меняться:

- 
- До **полного формирования** скелета некоторые соединения могут быть **полуподвижными**
 - Но после **завершения формирования** скелета, это соединение становится **шовным**, т.е. не подвижным



- Наклейте аппликации скелета на страницу

- и постепенно проставите все обозначения:



- - строения скелета

- -соединения костей

- -пластику скелета

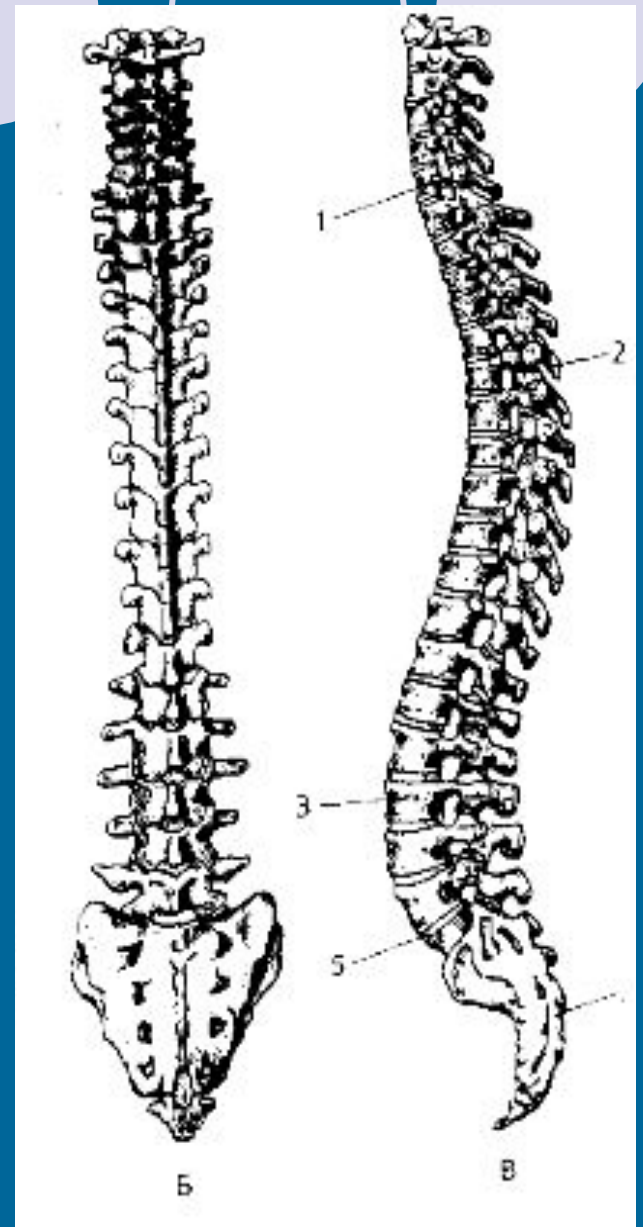
2. Строение скелета туловища и его пластика.

- Скелет человека полностью формируется:
- -у мужчин к 25 годам
- -у женщин к 21-22 годам
- В этом возрасте человек для себя имеет идеальные пропорции



- Скелет туловища состоит из скелета
- 1.-грудной клетки
- 2.-позвоночника- подписываем на
аппликации

Строение позвоночника



- **Позвоночник** – это опора других частей скелета
- Он состоит из 32-33 позвонков
- **Позвонки между собой соединяются:**
 - 1 - **хрящевыми прокладками** – **хрящевыми дисками** (межпозвоночными)
 - 2-**суставами**
 - 3-**связками**




- **Внутри позвоночного канала** , образованного телами позвонков и их дугами, **помещается спинной мозг**

- Все позвонки имеют единую схему строения :

- **-тело**

- **-дуга**

- **-отверстие** между телом и дугой

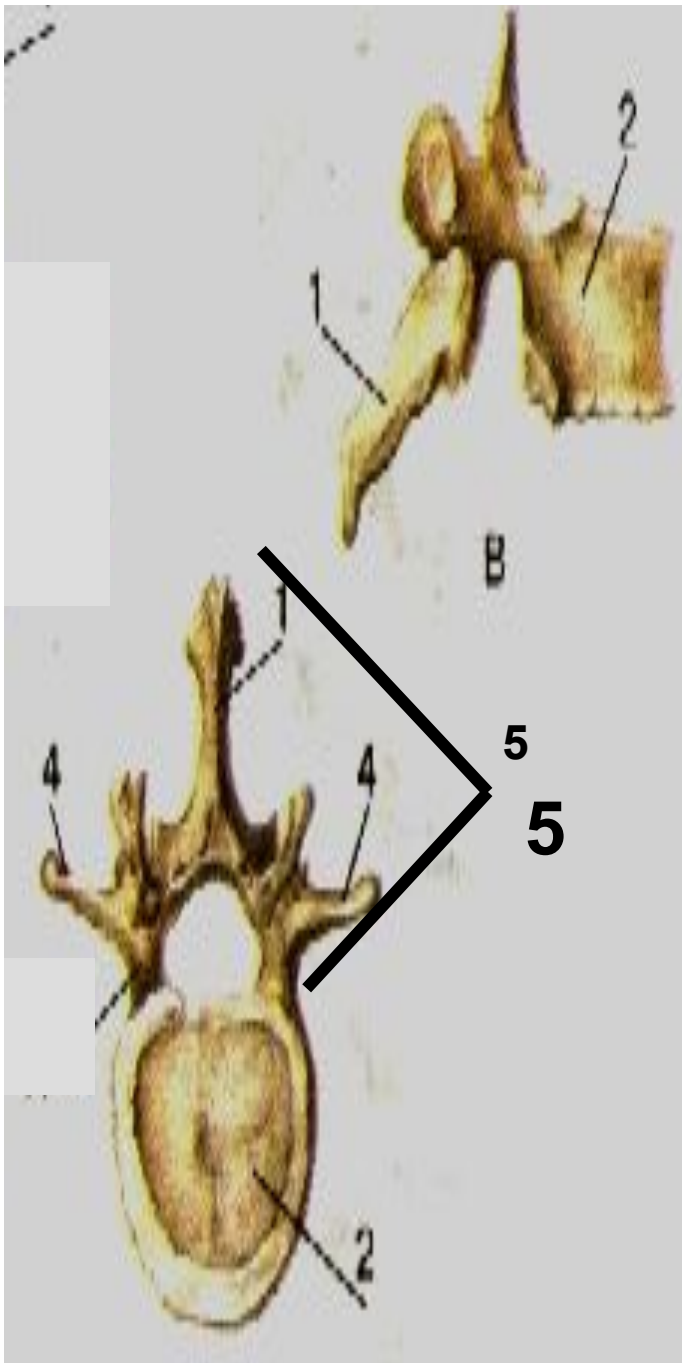


2 – тело позвонка

5- дуга позвонка

1-осевой отросток дуги


4-боковые отростки дуги



НЕРВНЫЙ КОРЕШОК

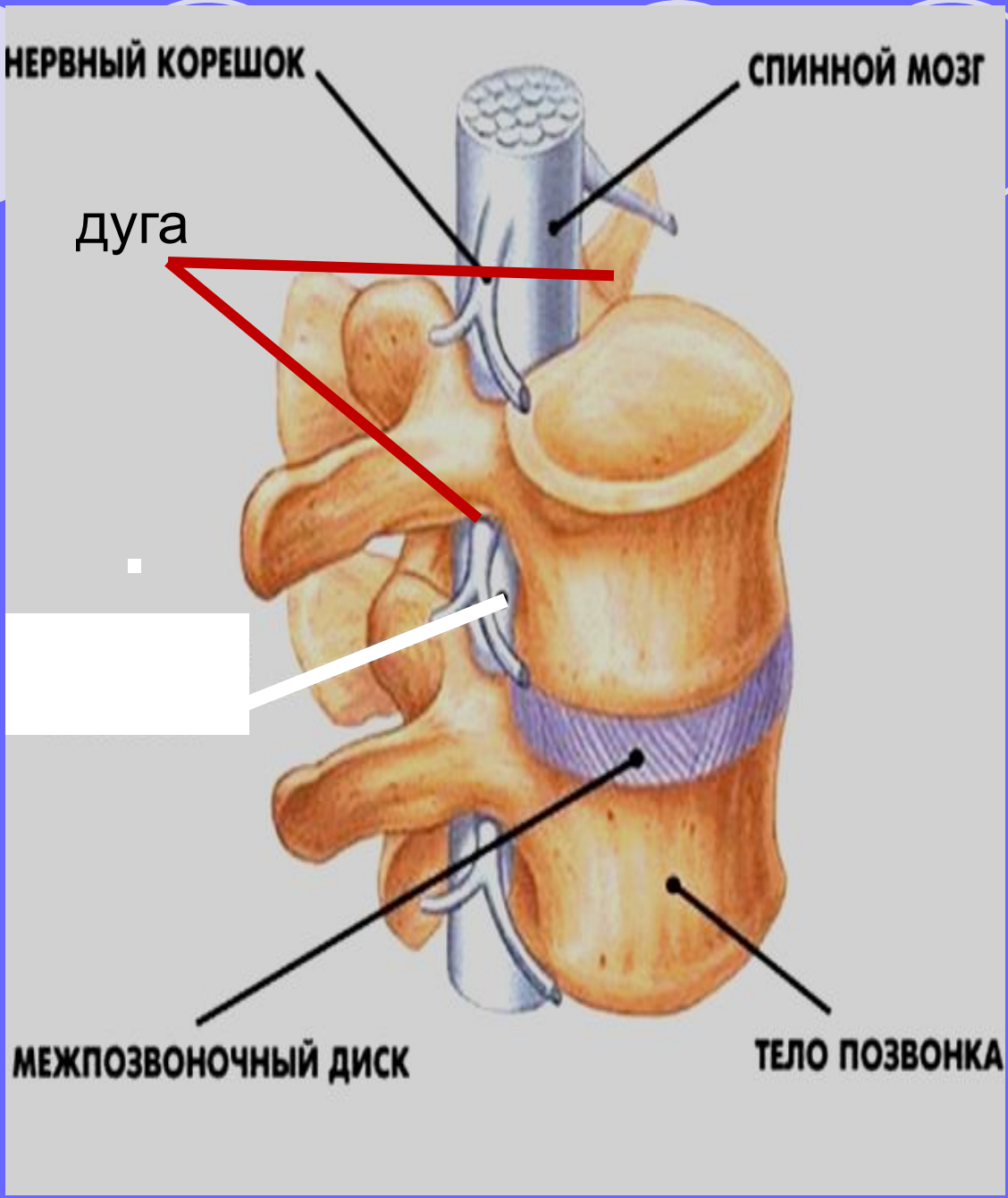
СПИННОЙ МОЗГ

дуга



МЕЖПОЗВОНОЧНЫЙ ДИСК

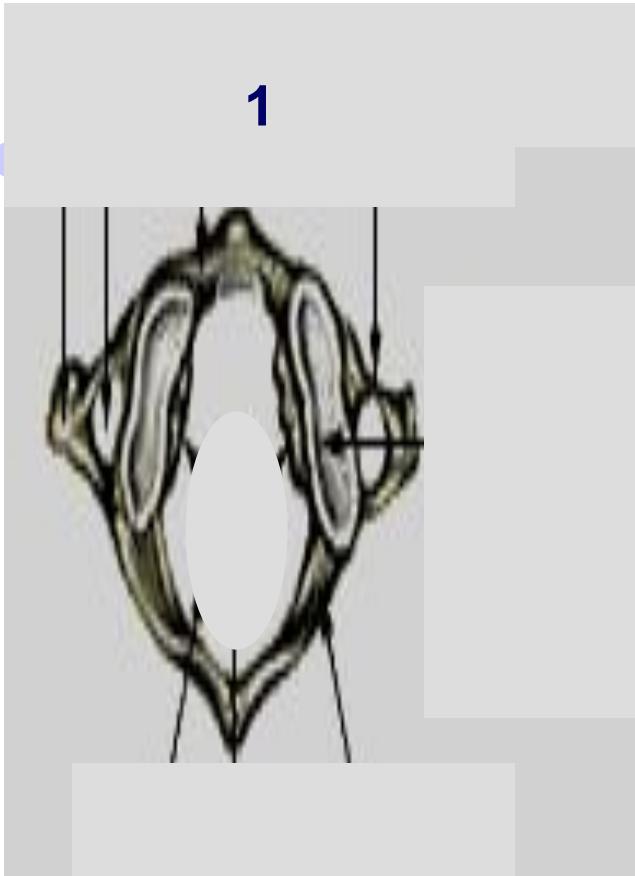ТЕЛО ПОЗВОНКА





- Но среди позвонков позвоночника, есть позвонки, которые имеют другой план строения

1) Первый шейный позвонок – атлант- не имеет тела, т.о. он состоит из 2-х дуг



1 -атлант

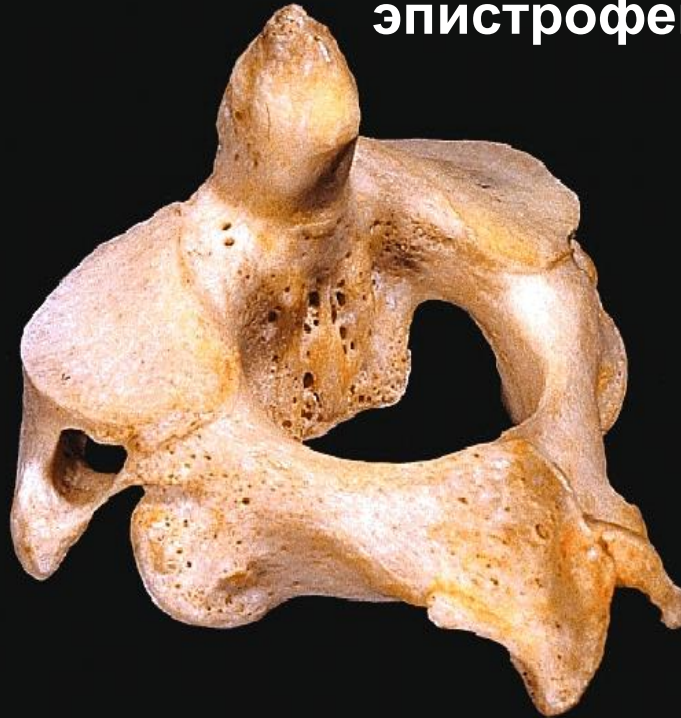Он таким образом отличается от всех остальных позвонков



2) 2-й шейный позвонок - ЭПИСТРОФЕЙ

- Эпистрофей отличается от других позвонков планом своего строения, т.к. на теле имеет дополнительный зуб
- Это способствует подвижному соединению **атланта** и **эпистрофея**, а значит головы и позвоночника

эпистрофей



● Позвоночник имеет отделы:

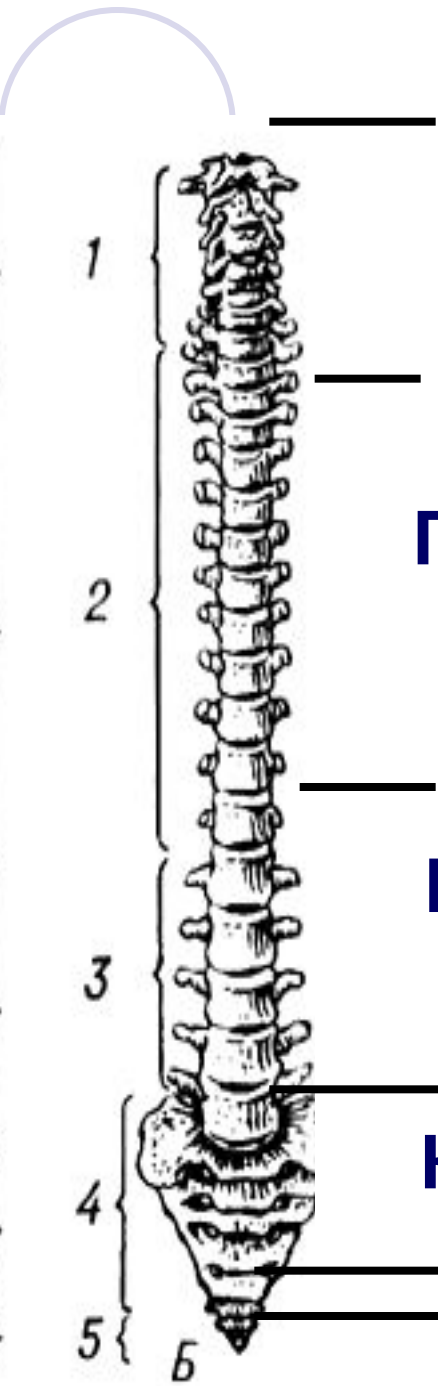
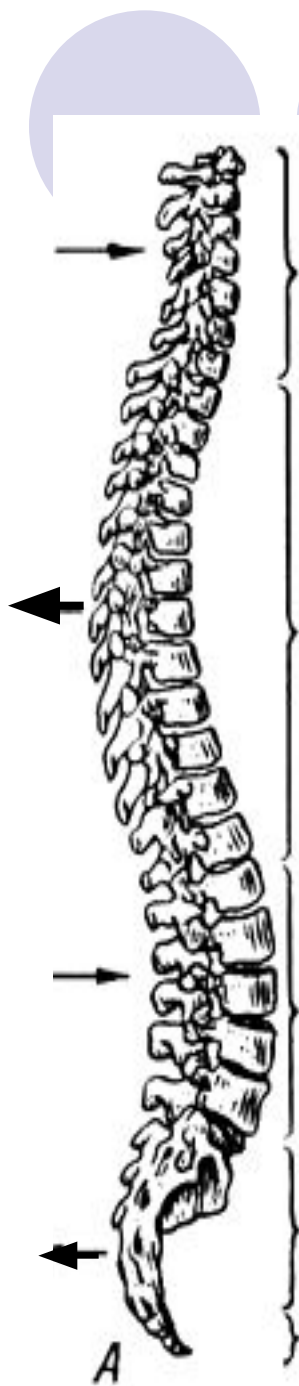
● -шейный – 7 позвонков

● -грудной – 12 позвонков

● -поясничной – 5 позвонков

● -крестцовый – 5 позвонков

● -копчиковый – от 3 до 5 позвонков



Шейный отдел

Грудной отдел

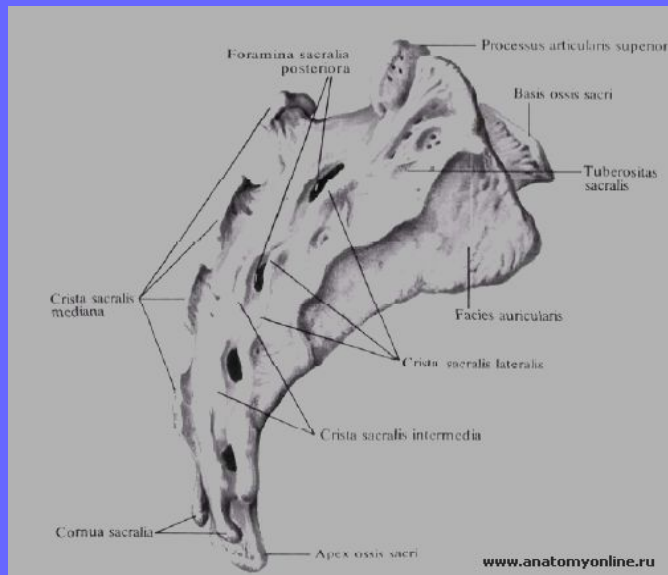
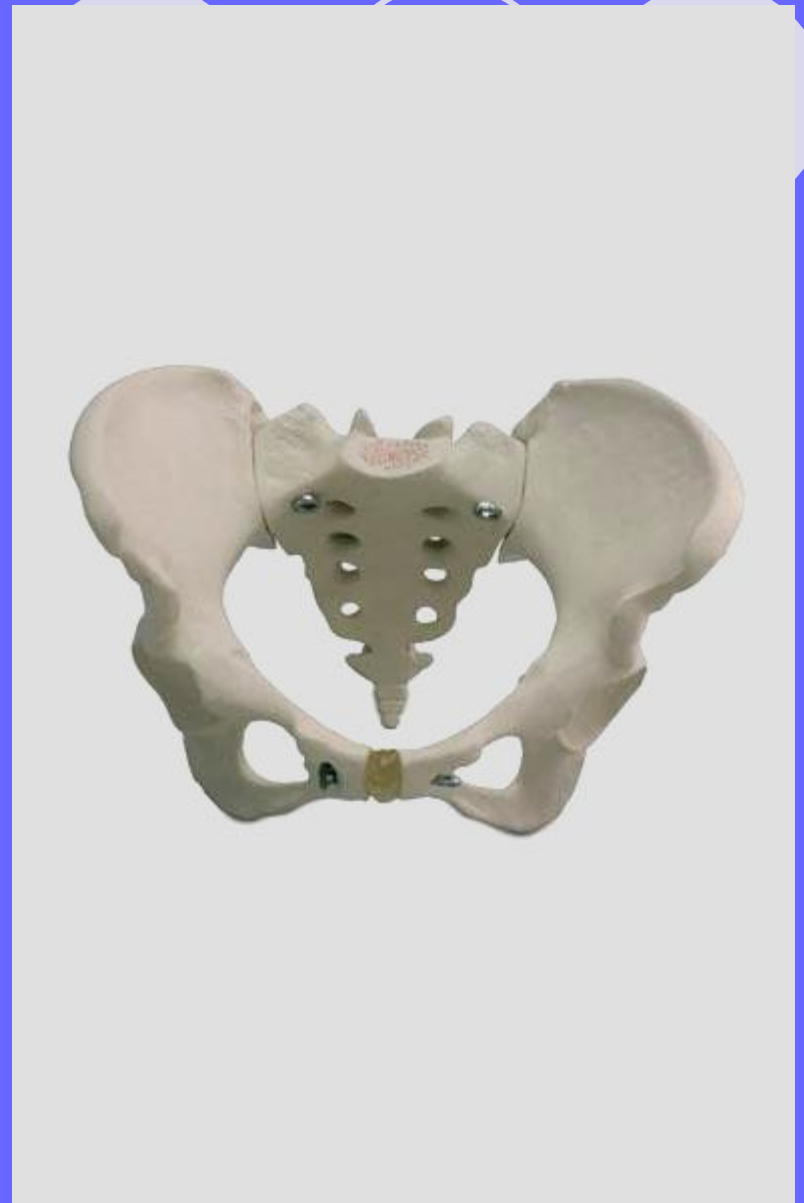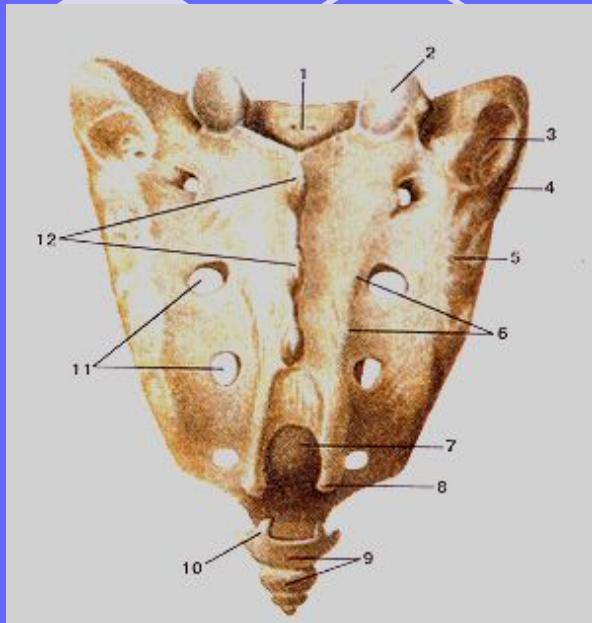
Поясничный отдел

Крестцовый отдел

Копчиковый отдел



- **3) Крестец в плане строения имеет отличия**
- **Крестец имеет форму треугольника, или в объёме – форму пирамиды**
- **Тазовая поверхность крестца вогнутая**
- **Дорсальная выпуклая**

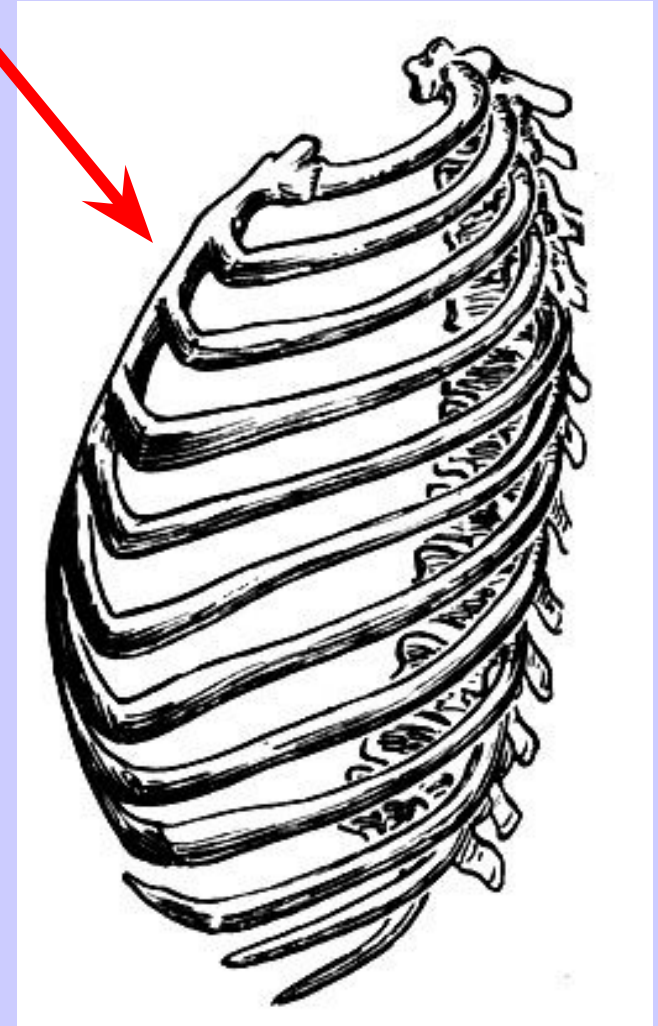
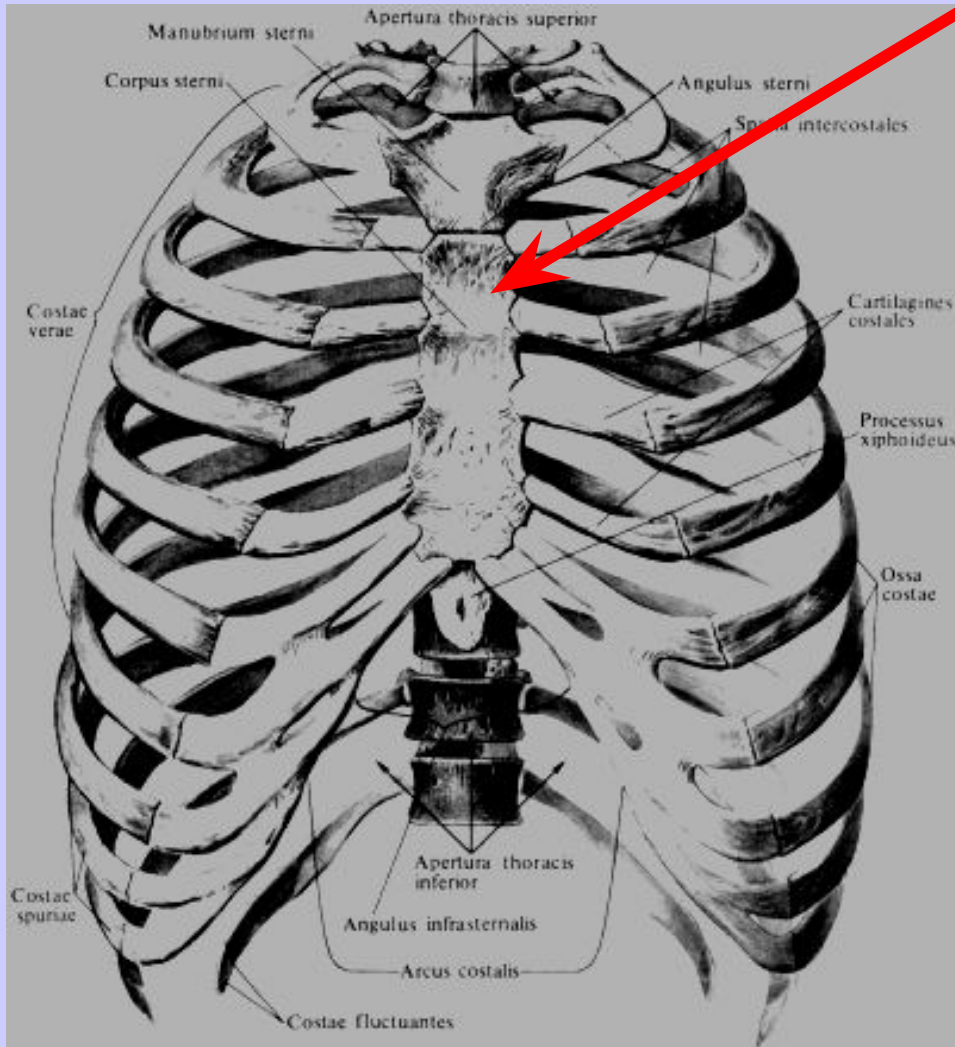







2. Грудная клетка



- **Грудная клетка** костно-хрящевое образование, в котором находятся внутренние органы:
- -лёгкие
- -сердце
- -пищевод
- -трахея
- -крупные сосуды и др.

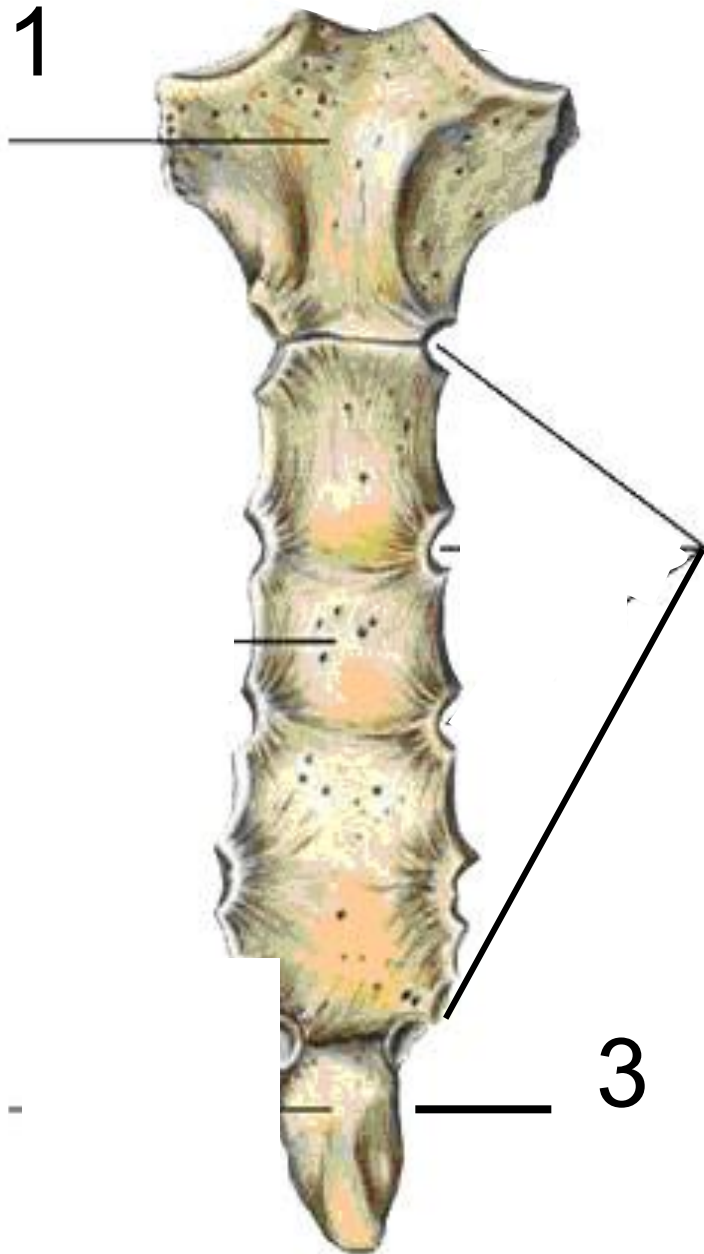
Грудная клетка напоминает по форме усечённый конус, сдавленный спереди





- Грудная клетка состоит:
- -из кости – **ГРУДИНА**
- -из 12 пар –**рёбер**
- **Подписываем на аппликации**

Кость грудины

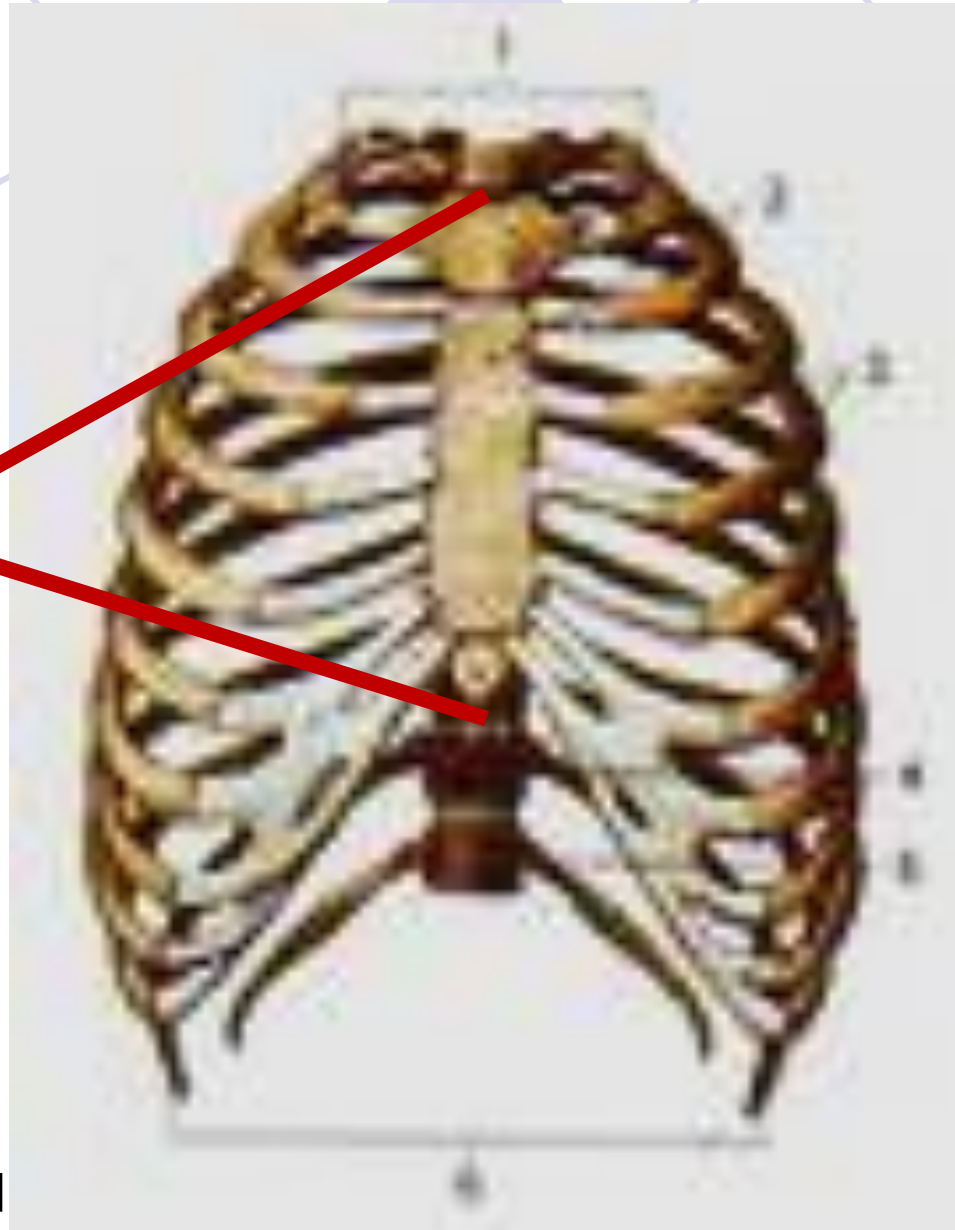


1-рукоятка


2-тело

3- мечевидный
отросток

Грудина

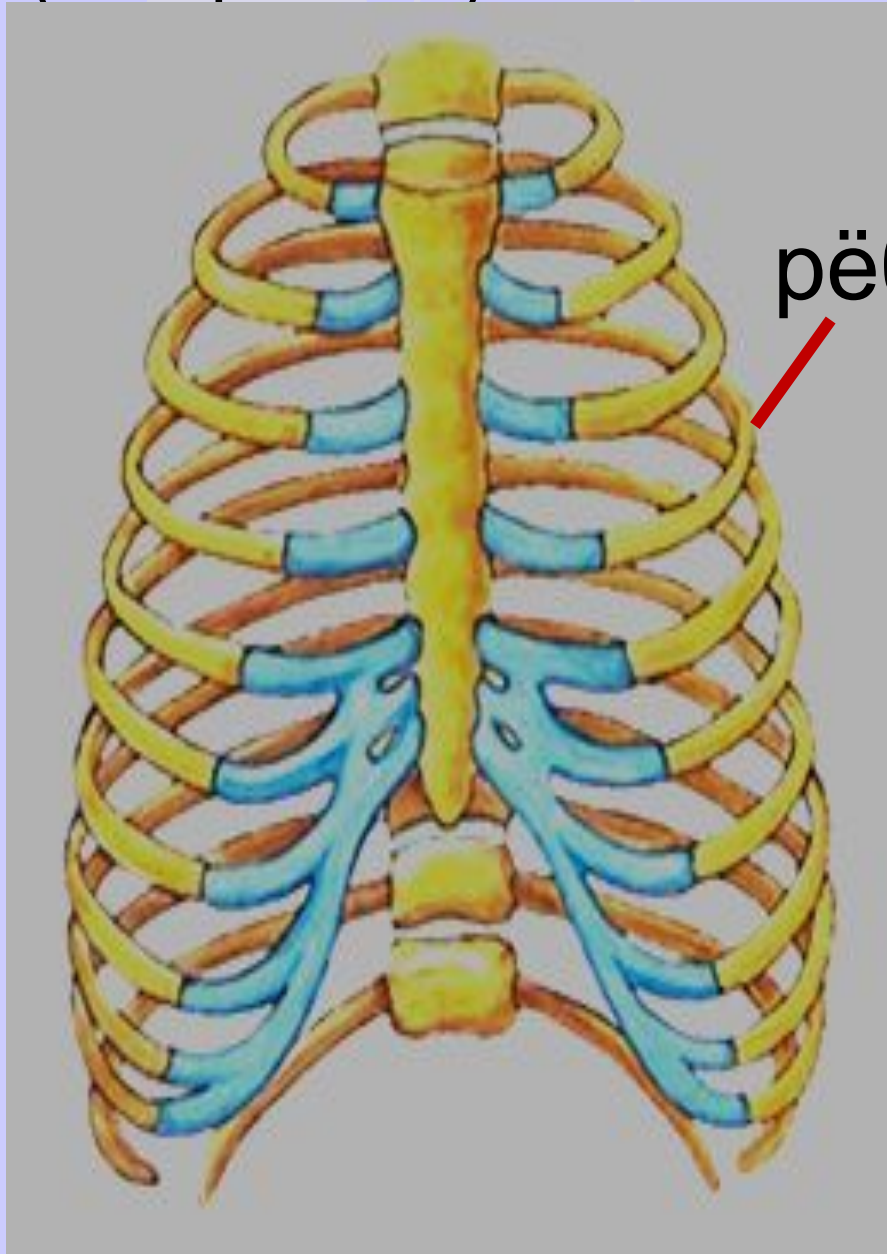


**Подписываем
кость**

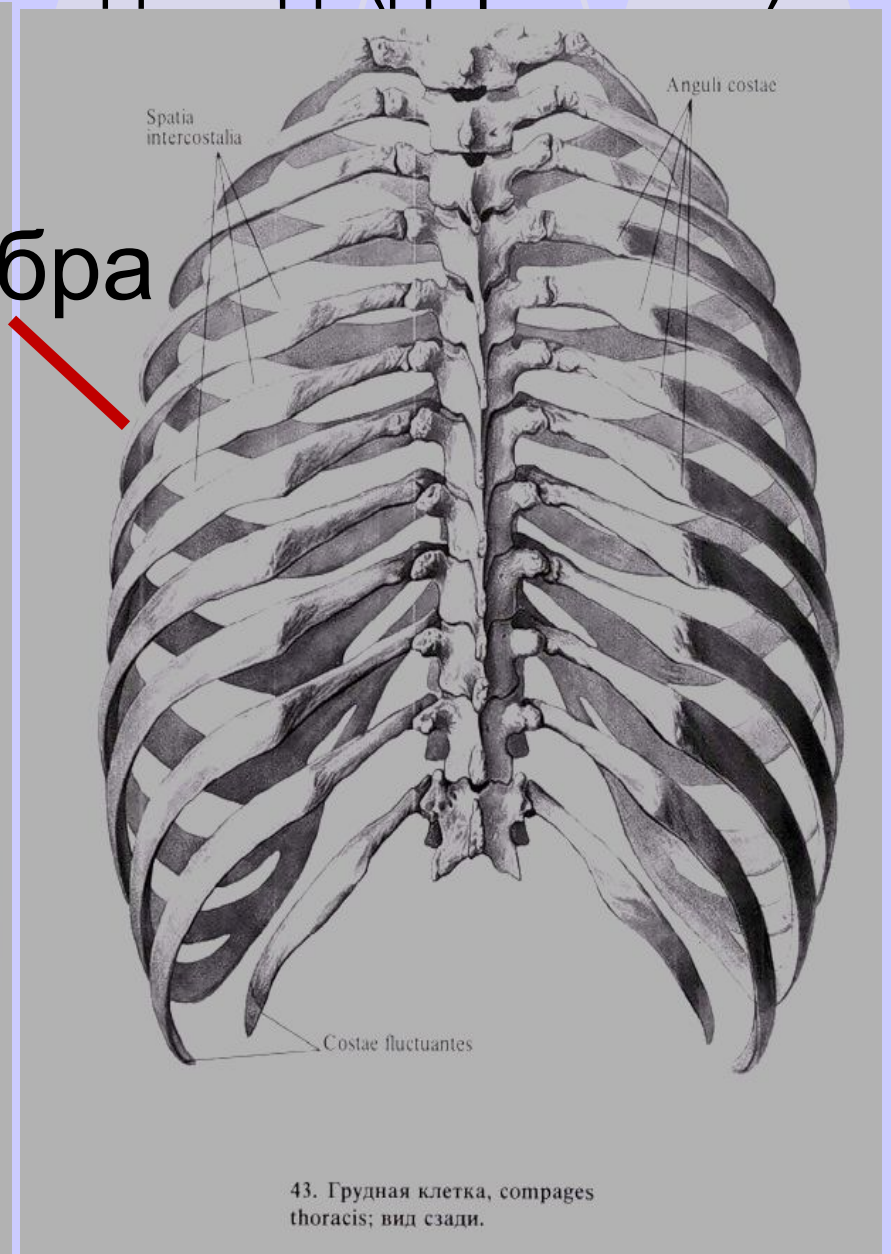


- Рёбра крепятся к грудиने следующим образом:
- -5 пар индивидуальным хрящом
- -5 пар единой хрящевой дугой
- -2 пары не крепятся, а свободно лежат в мышцах

Вид спереди
(вентрально)



Вид сзади(дорсально)



рёбра

43. Грудная клетка, costae thoracis; вид сзади.

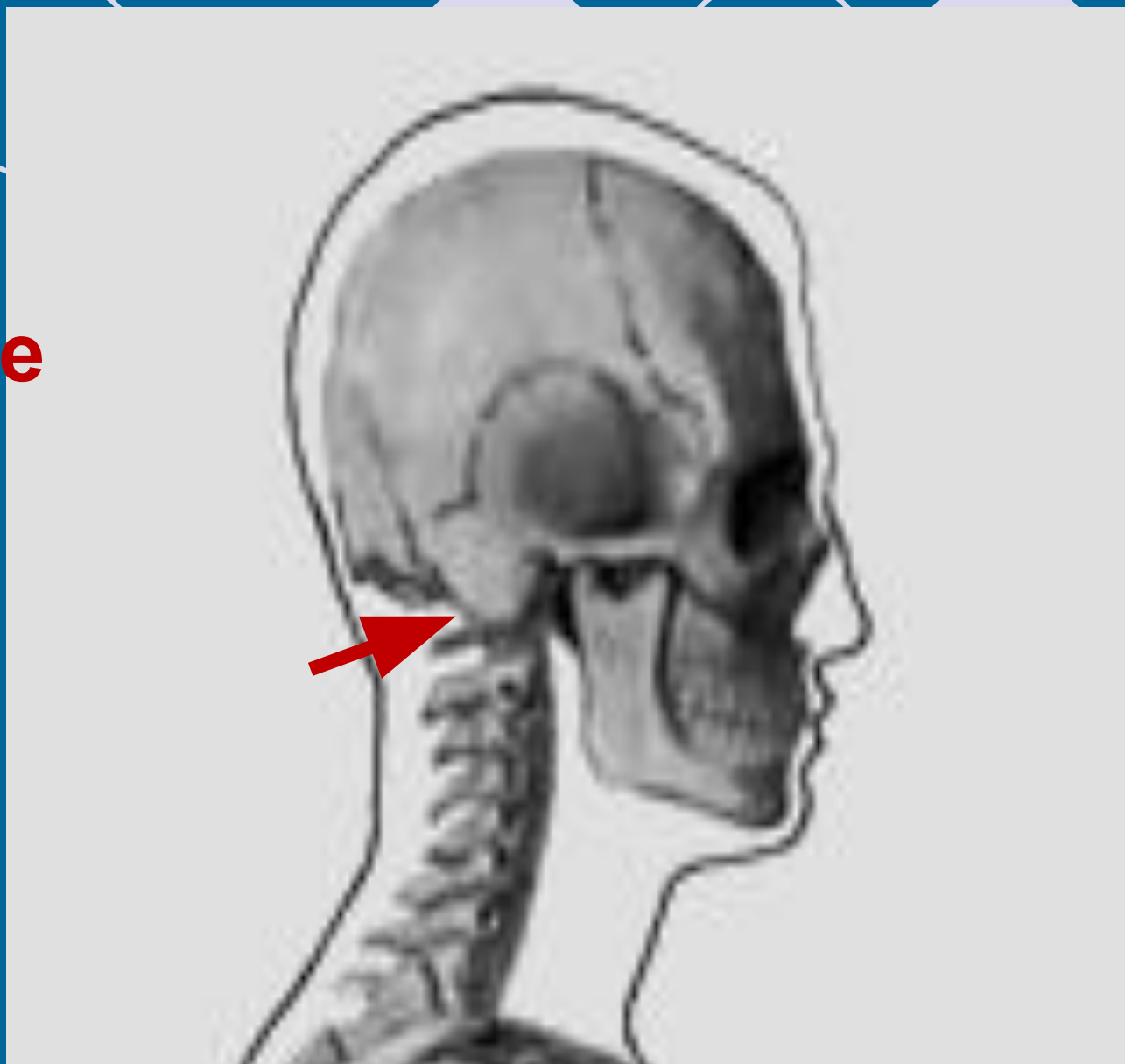



- Подписываем- рёбра

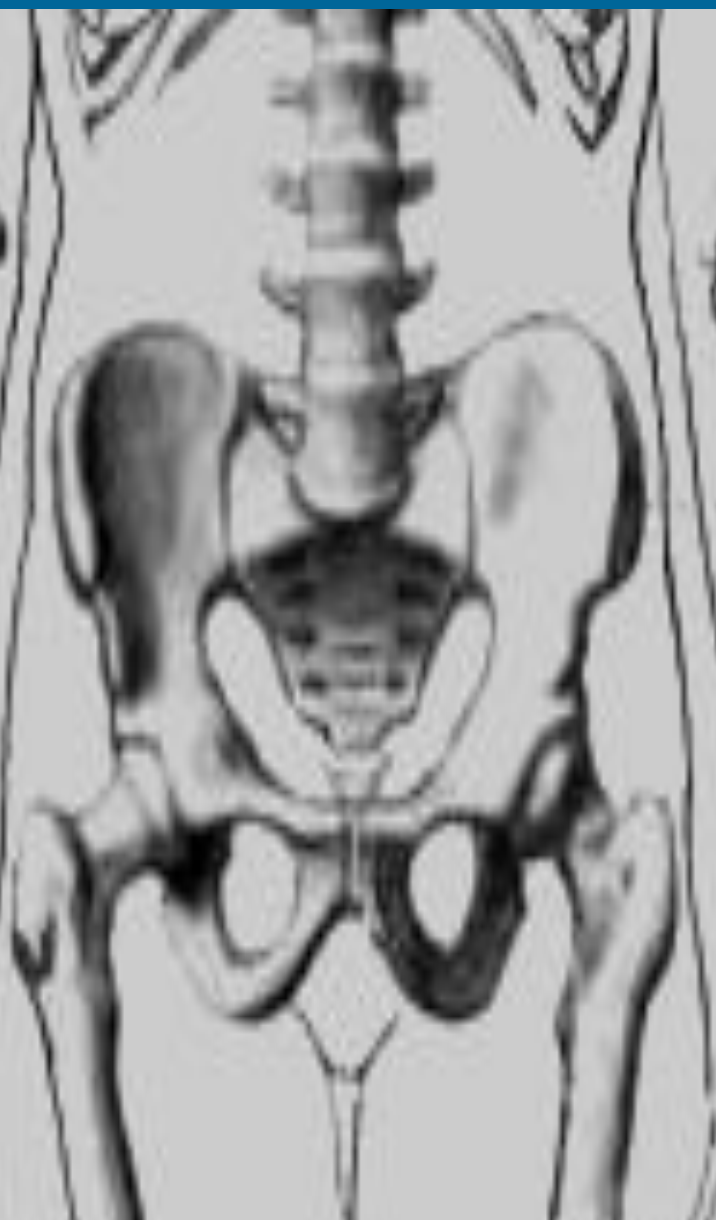
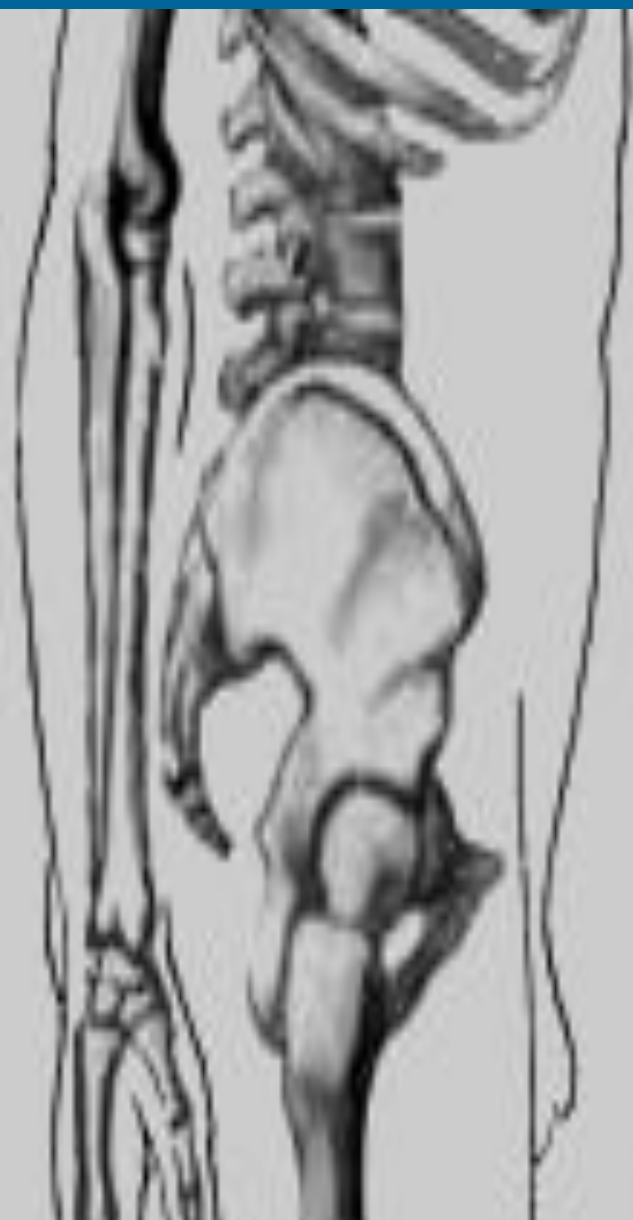- К позвоночнику рёбра крепятся каждое **суставом**

- Позвоночник с грудной клеткой присоединяется к черепу левым и правым **АТЛАНТНО-ЗАТЫЛОЧНЫМ СУСТАВОМ**

**Антлантно-
затылочные
суставы-**
подписываем


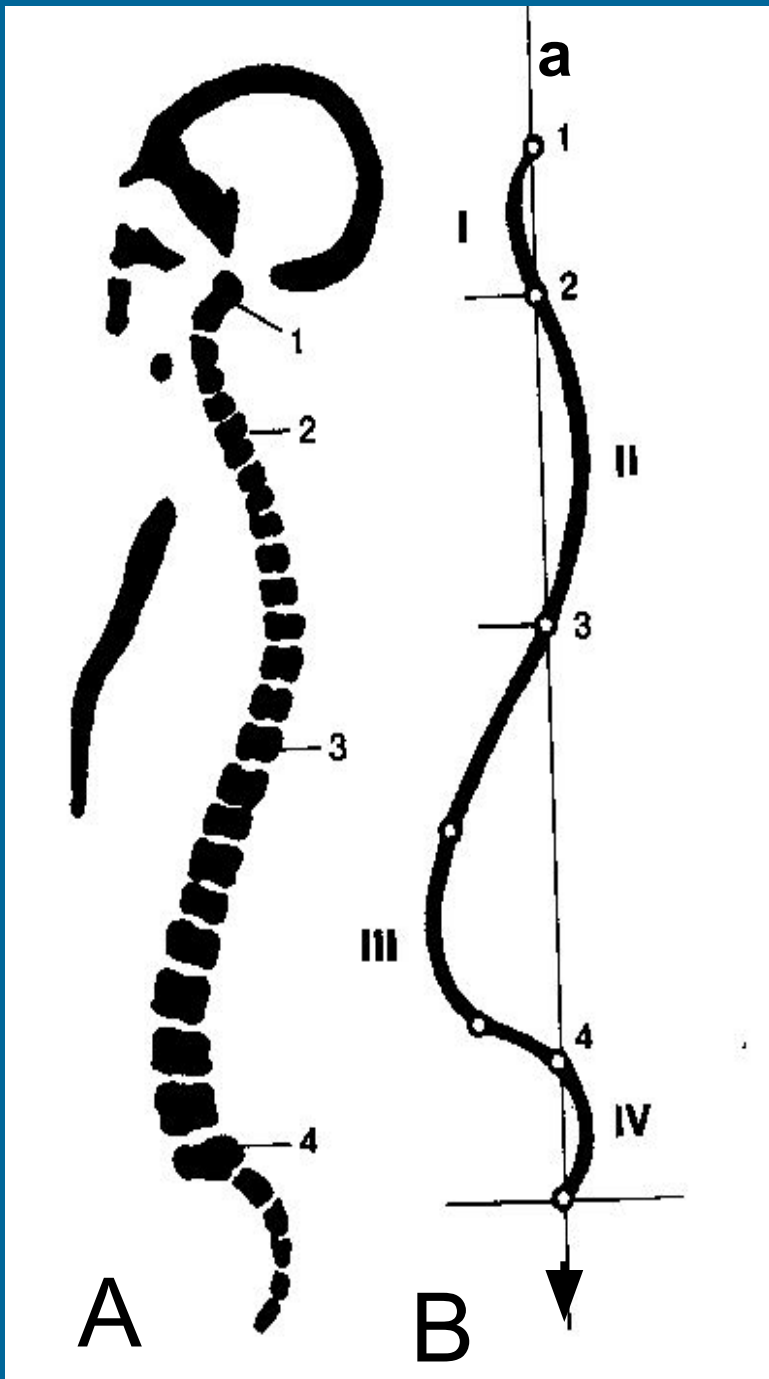


- 
- В нижней части позвоночника, в крестцово-копчиковом отделе входит в **состав тазового пояса**, соединяясь с костями таза **швами**



3. Пластика скелета туловища

- 1. Позвоночник имеет изгибы:
- -шейный и поясничный **лордозы**
- -грудной и крестцово-копчиковый **кифозы**




I-шейный лордоз

II-грудной кифоз

III-
поясничный
лордоз

IV-крестцово-
копчиковый кифоз

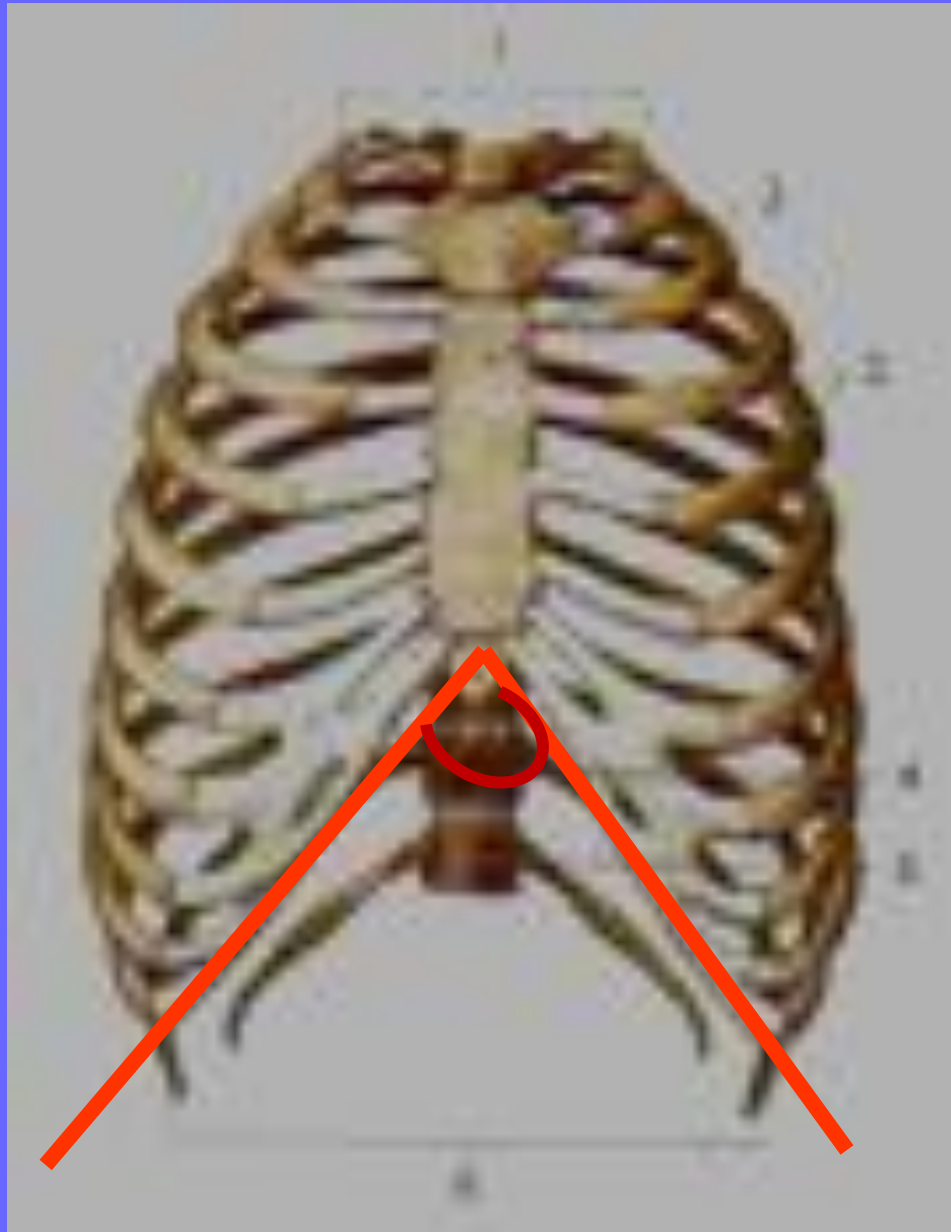
В-зарисовать



- Грудная клетка имеет две пластических точки:
- 1.-надчревный угол
- 2.-грудной угол

Надчревный угол:

- Он определяет ширину грудной клетки
- Чем угол больше, тем шире грудная клетка



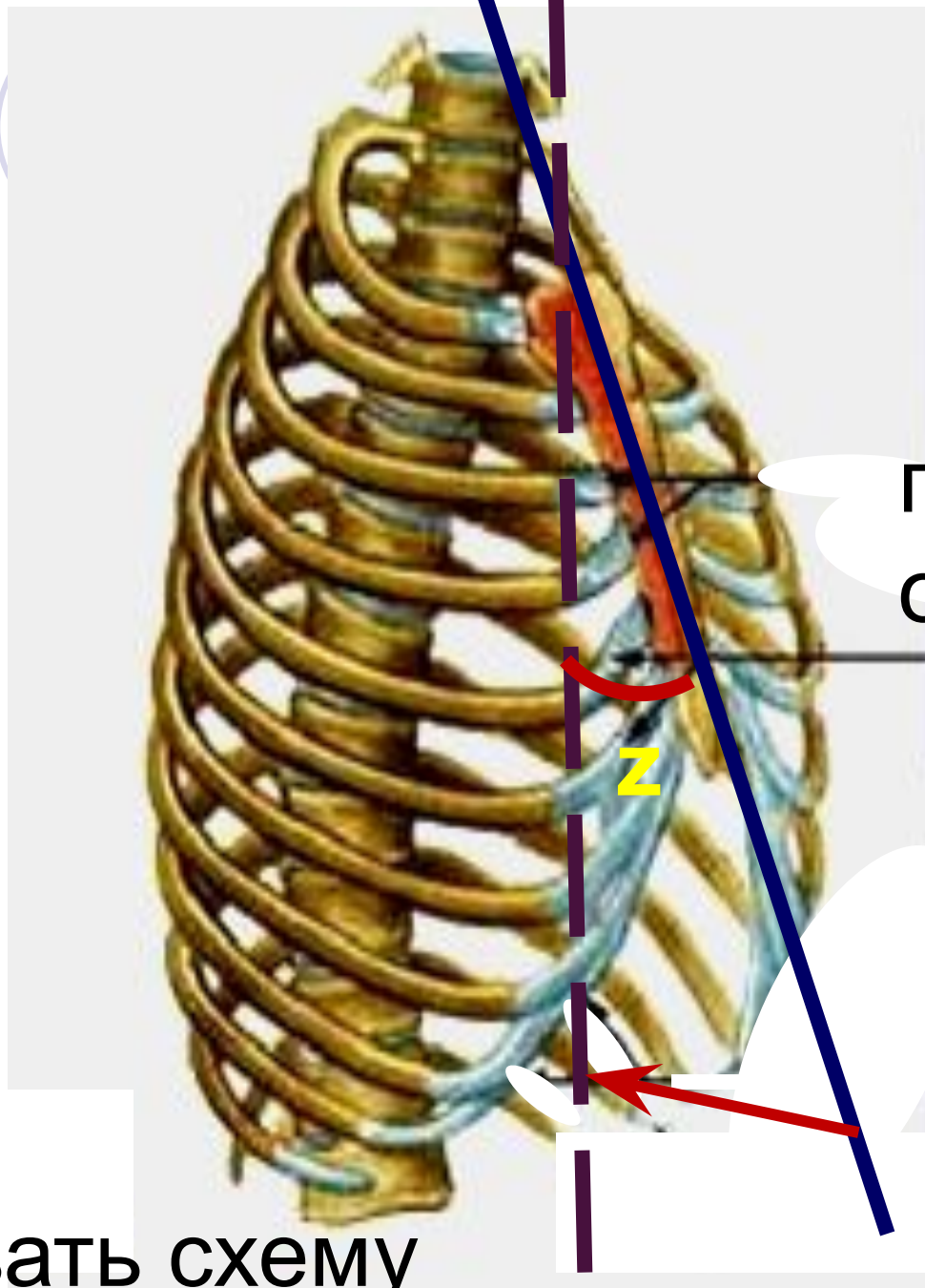
Надчревный
угол \angle

Зарисовать схему

Грудной угол

A decorative graphic at the top of the slide consists of six circles arranged in a horizontal line. The first two circles are on the left, with the word 'Грудной' in a blue circle and 'угол' in a white circle with a blue outline. To their right are three more circles: a solid blue circle, a white circle with a blue outline, and another solid blue circle.

- Грудной угол определяет выпуклость грудной клетки
- Чем больше грудной угол тем более выпуклая грудная клетка



грудной
z

Зарисовать схему

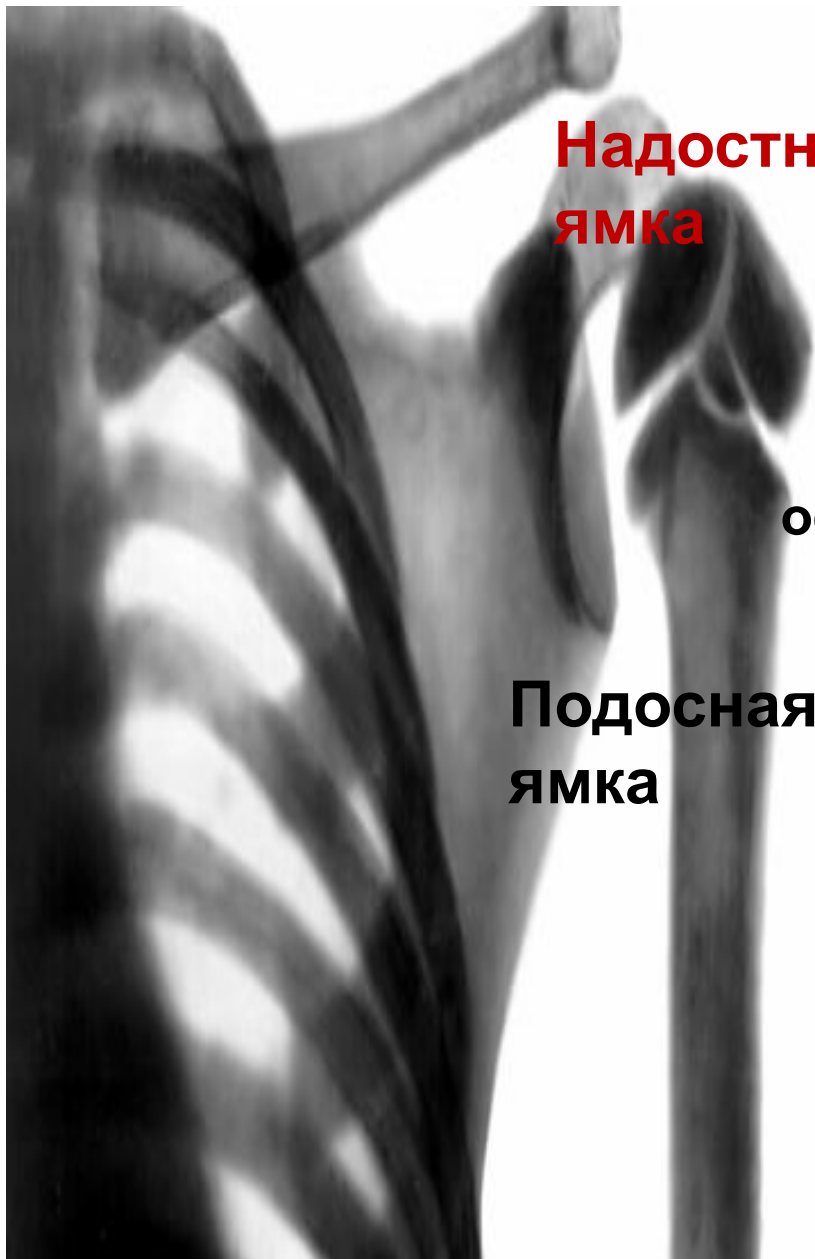4. Строение и пластика скелета верхних конечностей

- Скелет верхних конечностей состоит из:
 - -скелета плечевого пояса
 - -скелета свободной верхней конечности

Скелет плечевого пояса

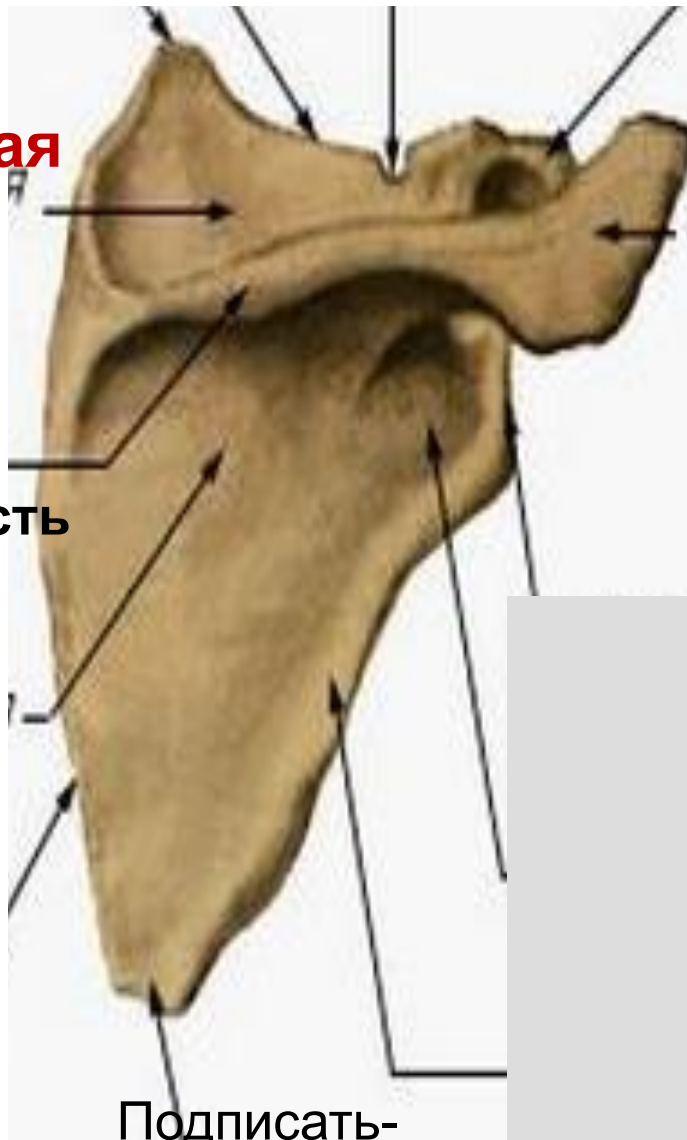


- В состав плечевого пояса входят :
- -лопатка
- -ключица
- Лопатка имеет **элементы строения**:
 - ось, отросток акромион, надосная и подосная ямки, клювовидный отросток, суставной отросток



**Надостная
ямка**

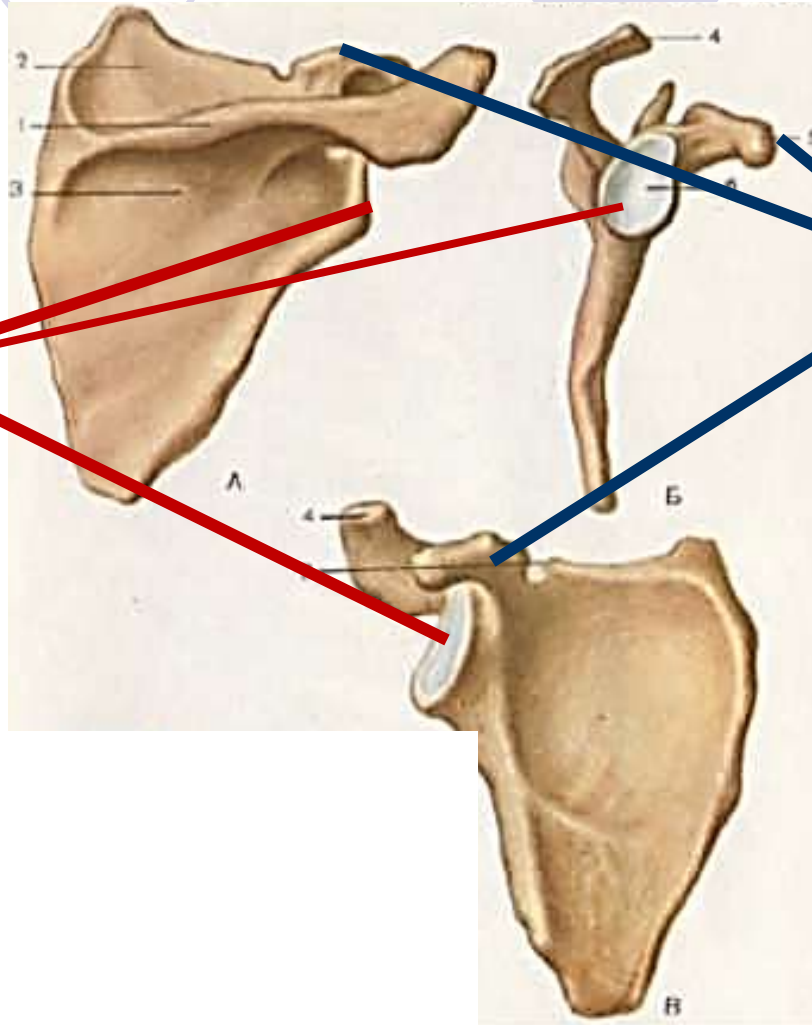



**Подосная
ямка**



акромион

ОСТЬ

**Подписать-
лопатка**



Суставной
отросток

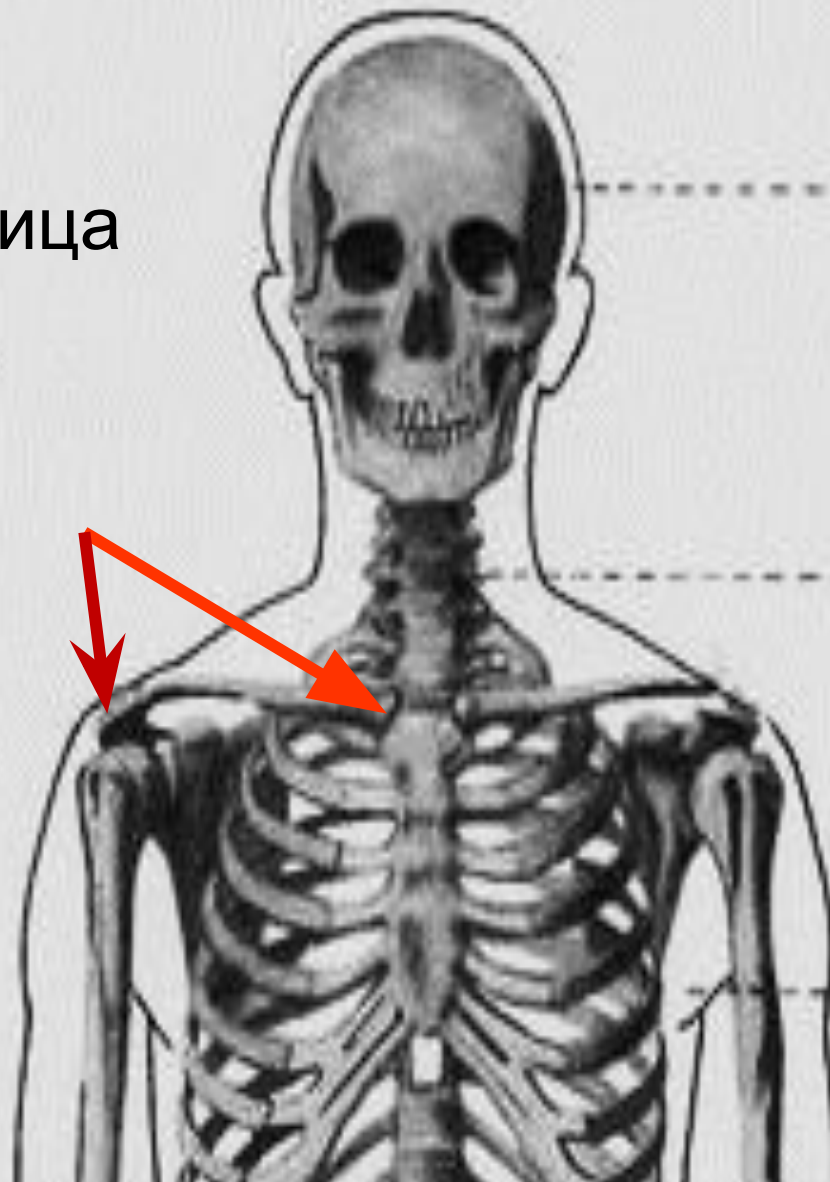
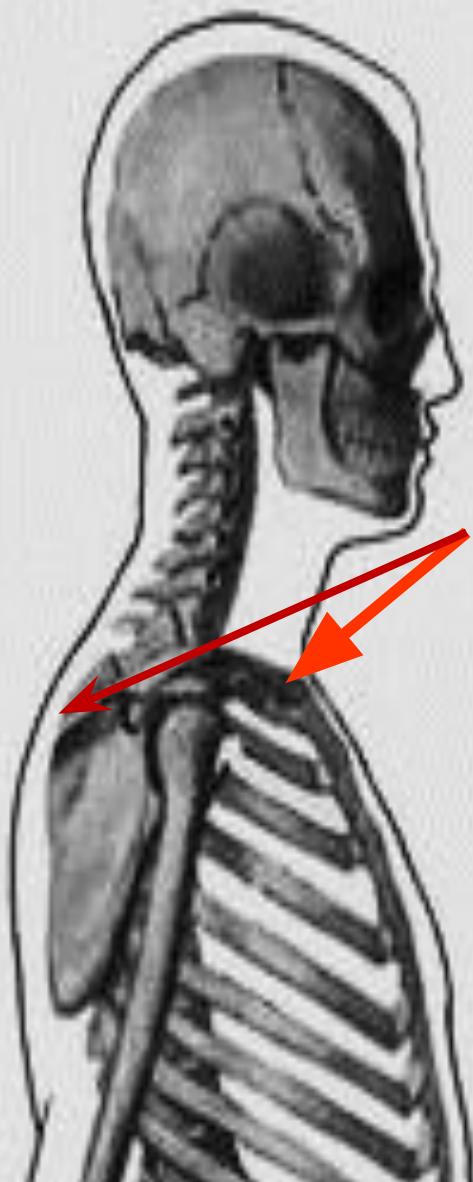
Клювовидный
отросток


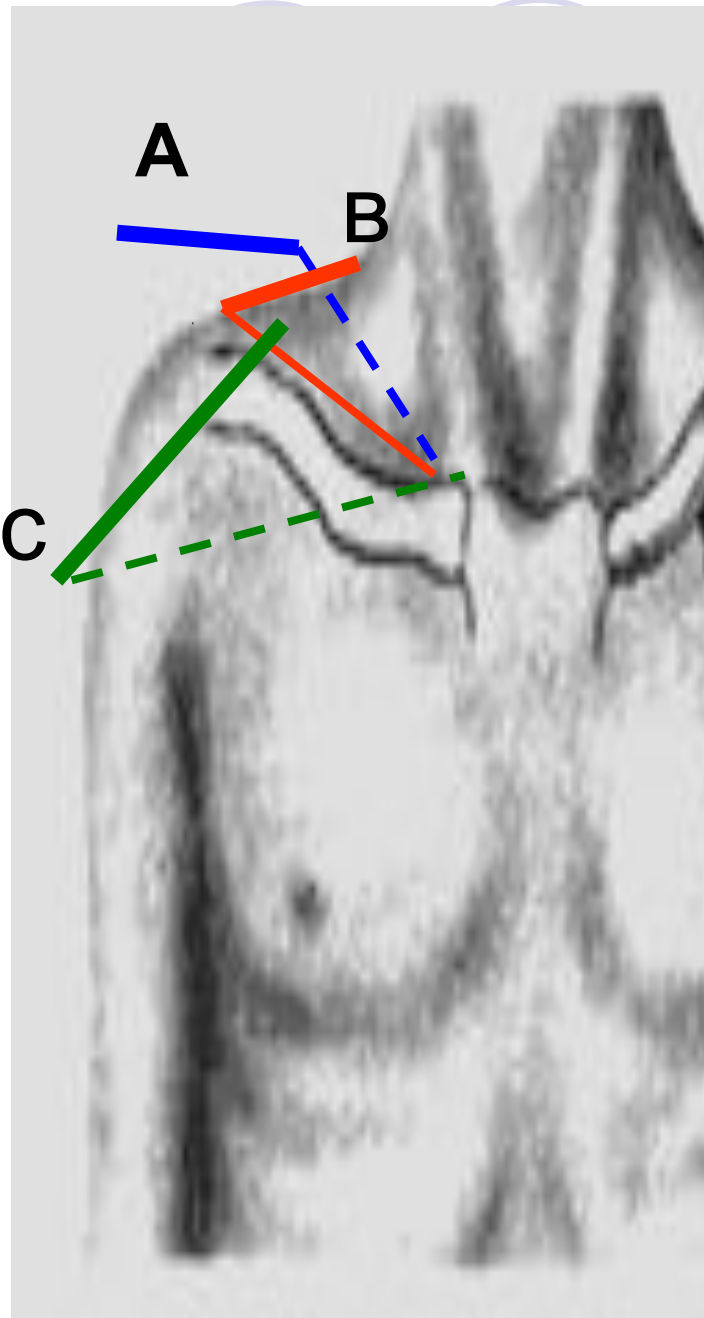


Пластика плечевого пояса

- Ключица S – образная кость-
- Ключица формирует положение **визуального** плеча
- Ключица может лежать
- -нормально
- -высоко- вздёрнутое плечо
- -низко – покатое плечо

Ключица







Положение
ключицы:

А-высокое

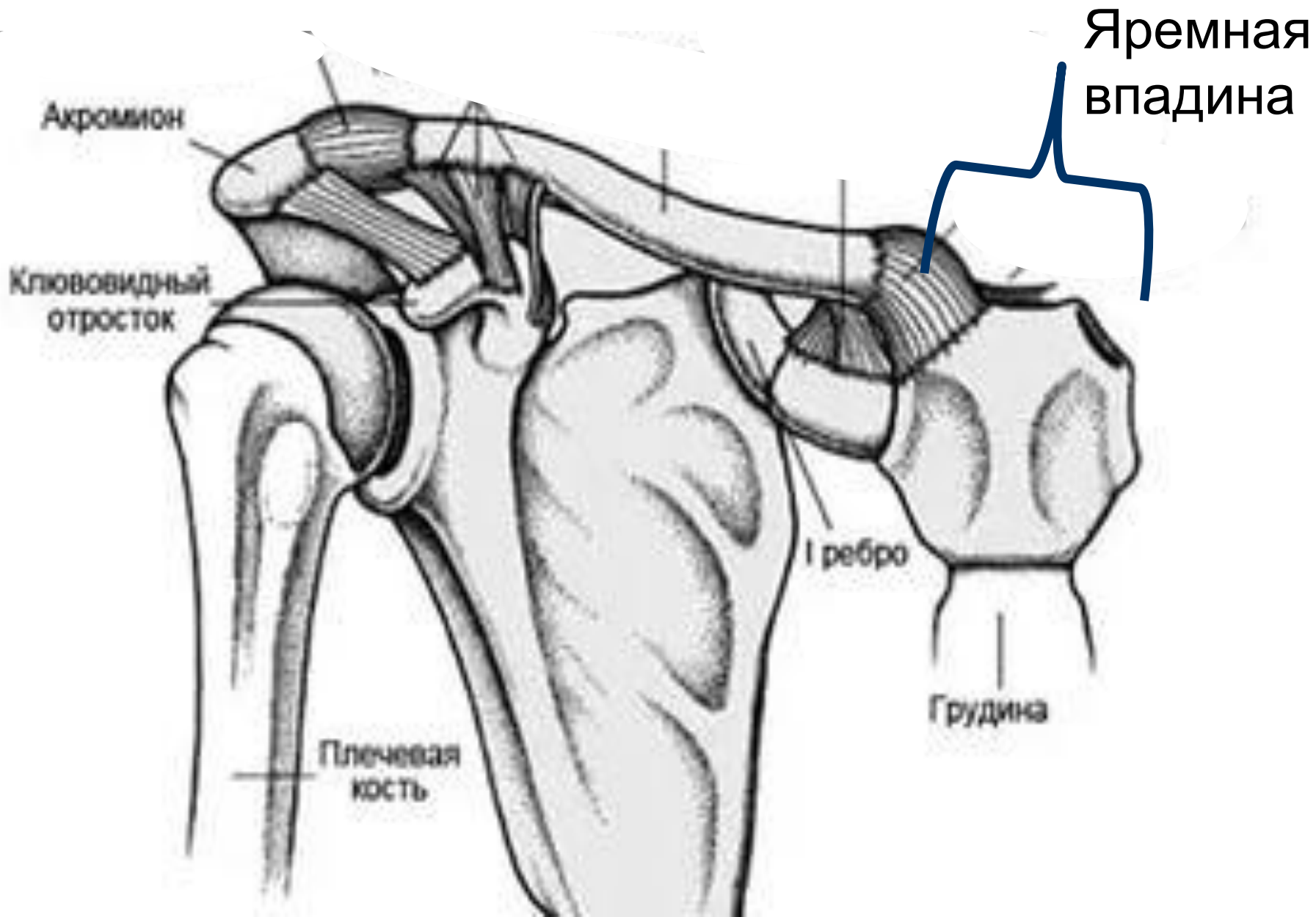
В-нормальное

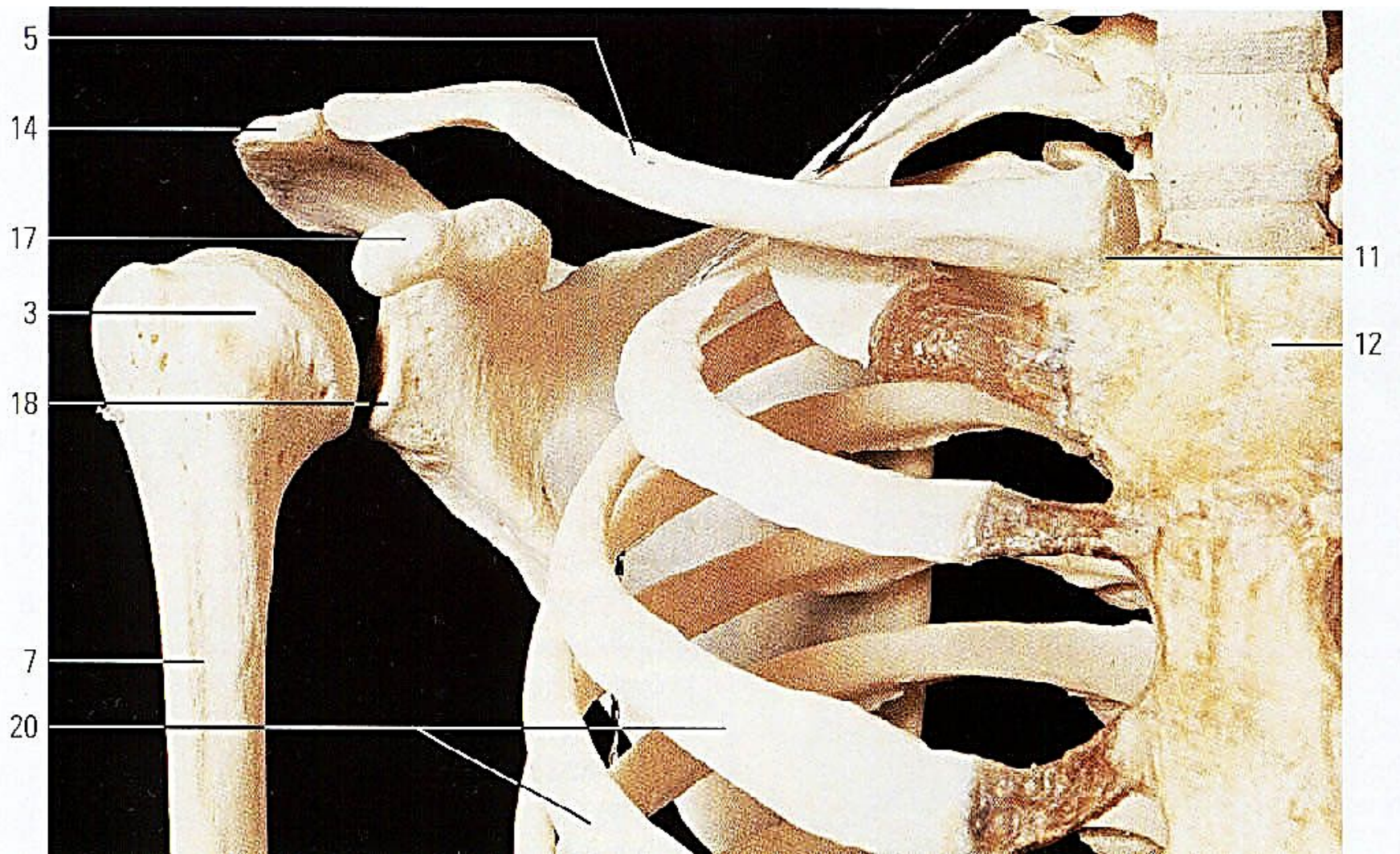
С-низкое





- Ключицы соединяются с грудиной, образуя **яремную впадину**

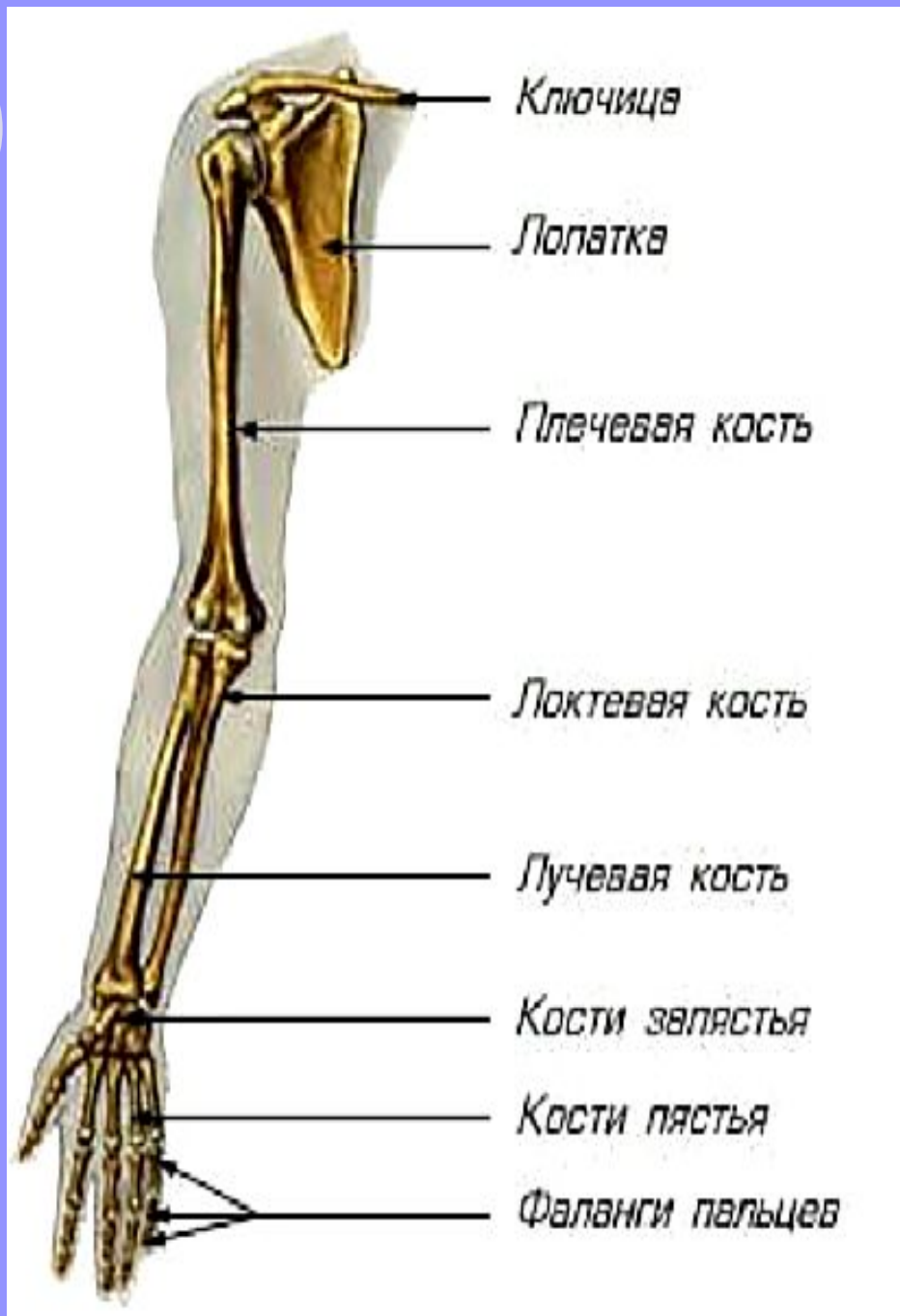




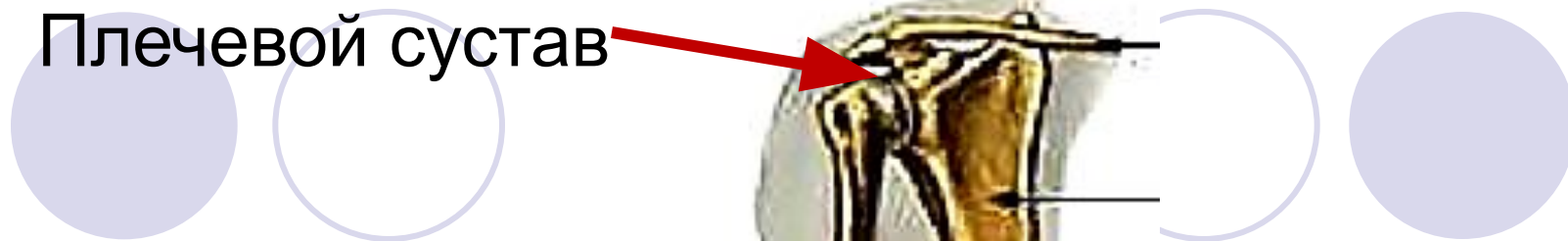Скелет свободной верхней конечности



- Свободная верхняя конечность содержит:
- 1-плечо- **плечевая кость**
- 2-предплечье – **локтевая и лучевая кости**
- 3- **кисть –запястье – пястье –фаланги пальцев**



Плечевой сустав




Локтевой сустав

Лучезапястный сустав

Проставить
обозначения

Пластика свободной верхней конечности

- 1. все кости очень подвижны
- 2. кости соединяются **суставами**:
 - -плечевым суставом
 - -локтевым суставом
 - -лучезапястным суставом
 - -мелкими суставами кисти

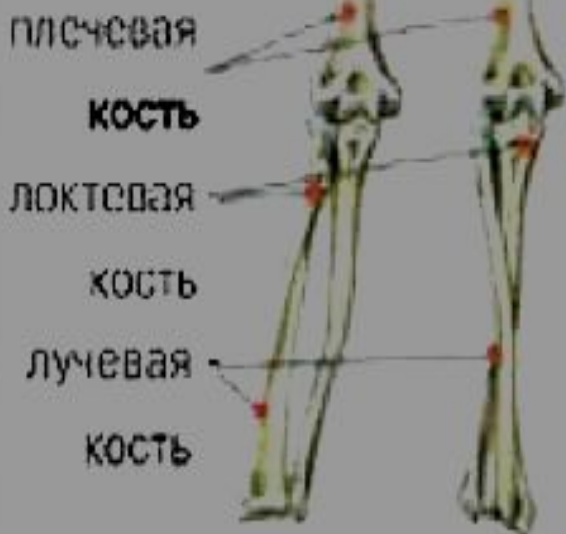

- 3.существуют положения:
- 1- **супинации** - большой палец и конечность отводится от тела
- 2- **пронации** - большой палец и конечность приводится к телу

1

2

|| X




1

2

1 СУПИНАЦИЯ

2 ПРОНАЦИЯ

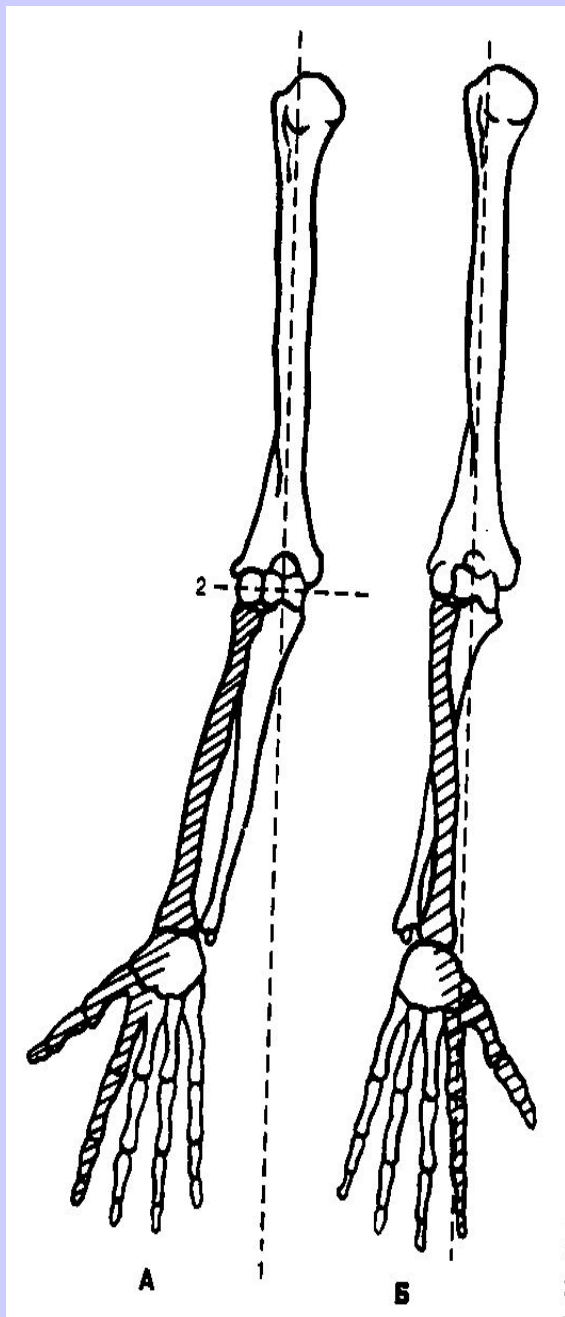




Supination



Pronation



**А-положение
супинации**

**Б - положение
пронации**

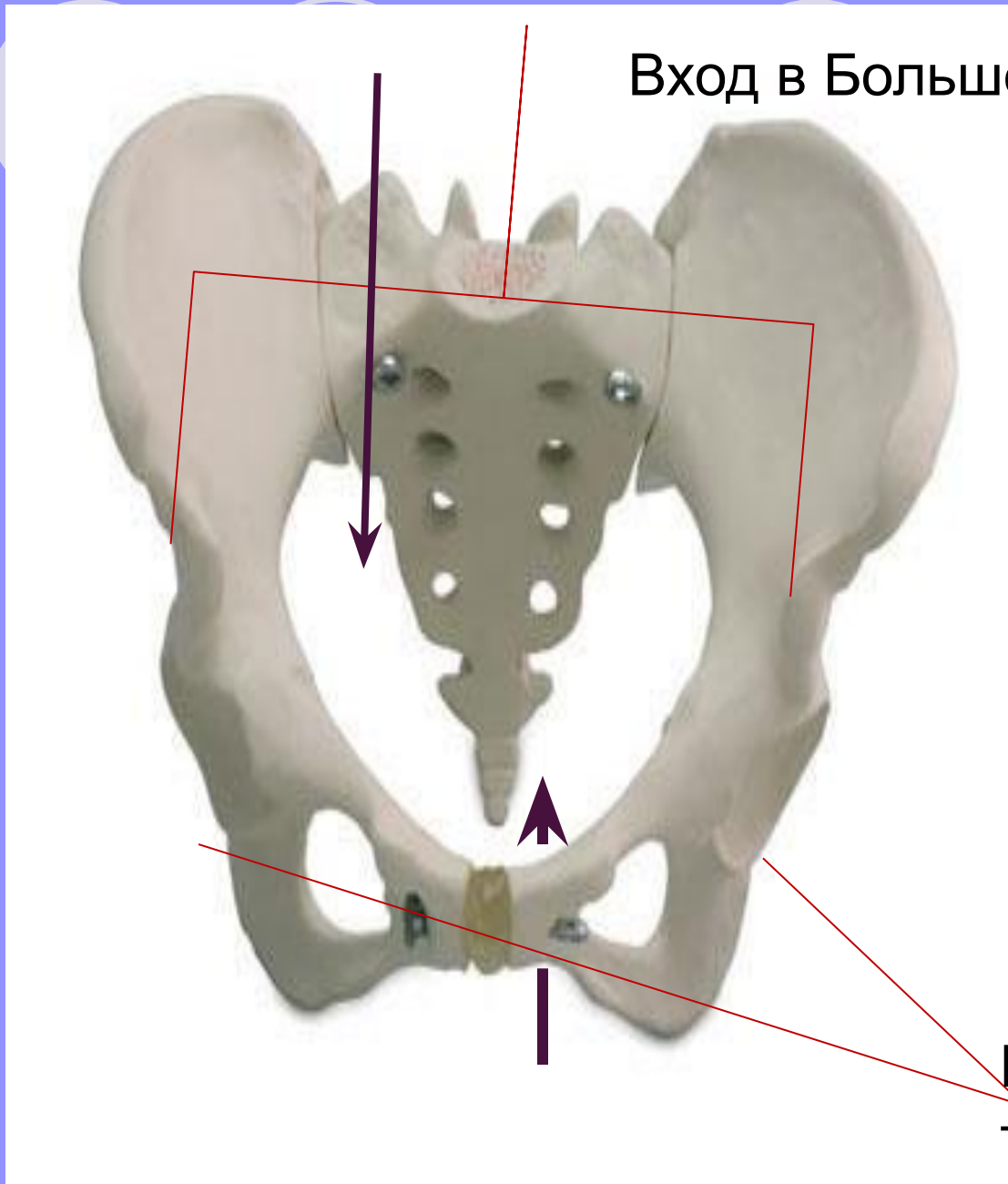
5.Строение и пластика нижней конечности

- Скелет нижней конечности состоит из
- - **тазового пояса**
- -**свободной нижней конечности**




- Скелет тазового пояса состоит из костей:
- -2 подвздошных
- -2 седалищных
- -2 лонных
- -1 крестцово-копчикового отдела позвоночника


Вход в Большой таз



Вход в малый таз



- Верхний «вход» отделяет **большой таз**
- Нижний «вход» отделяет **малый таз**

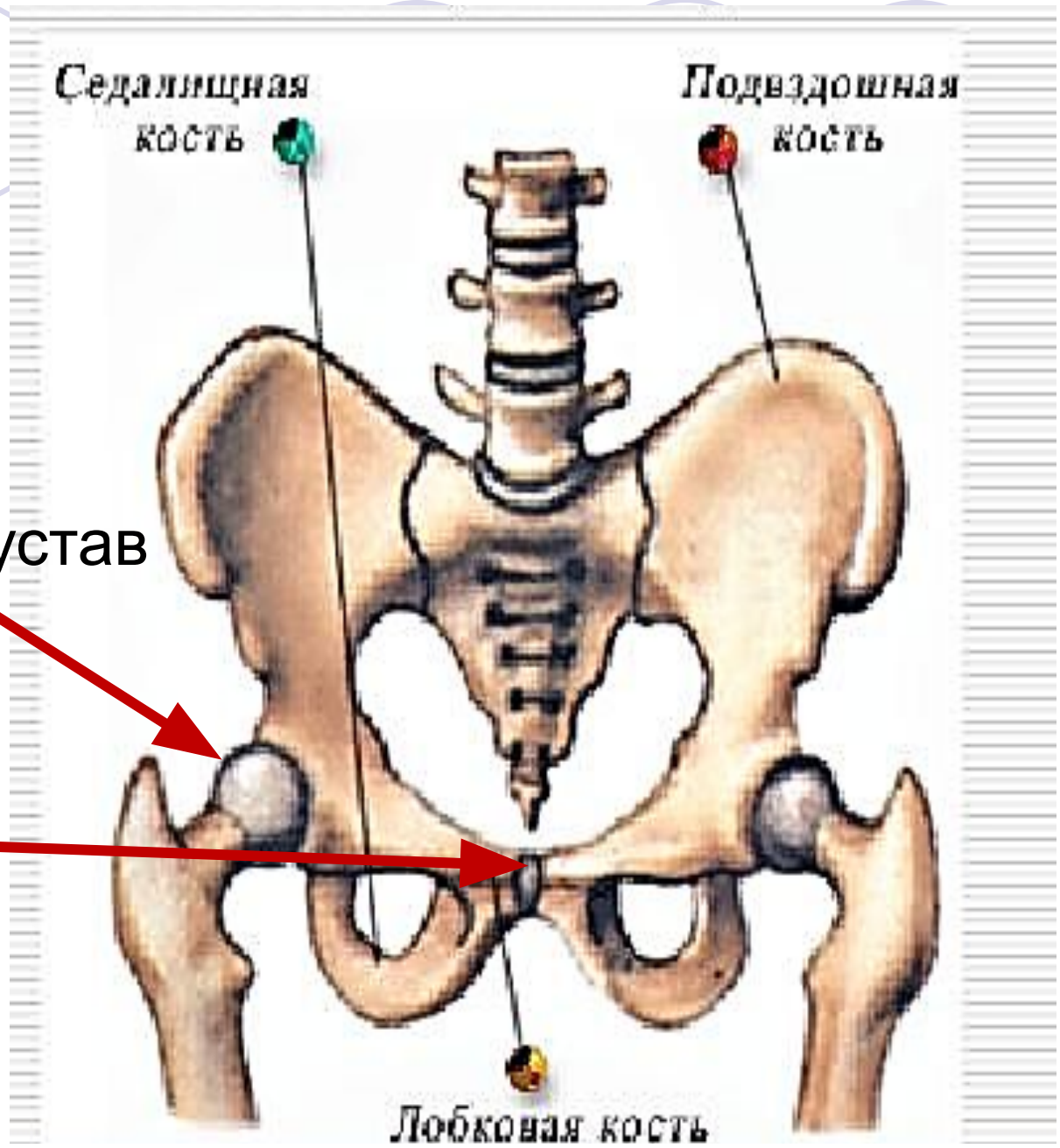


Седялищная
кость

Подвздошная
кость

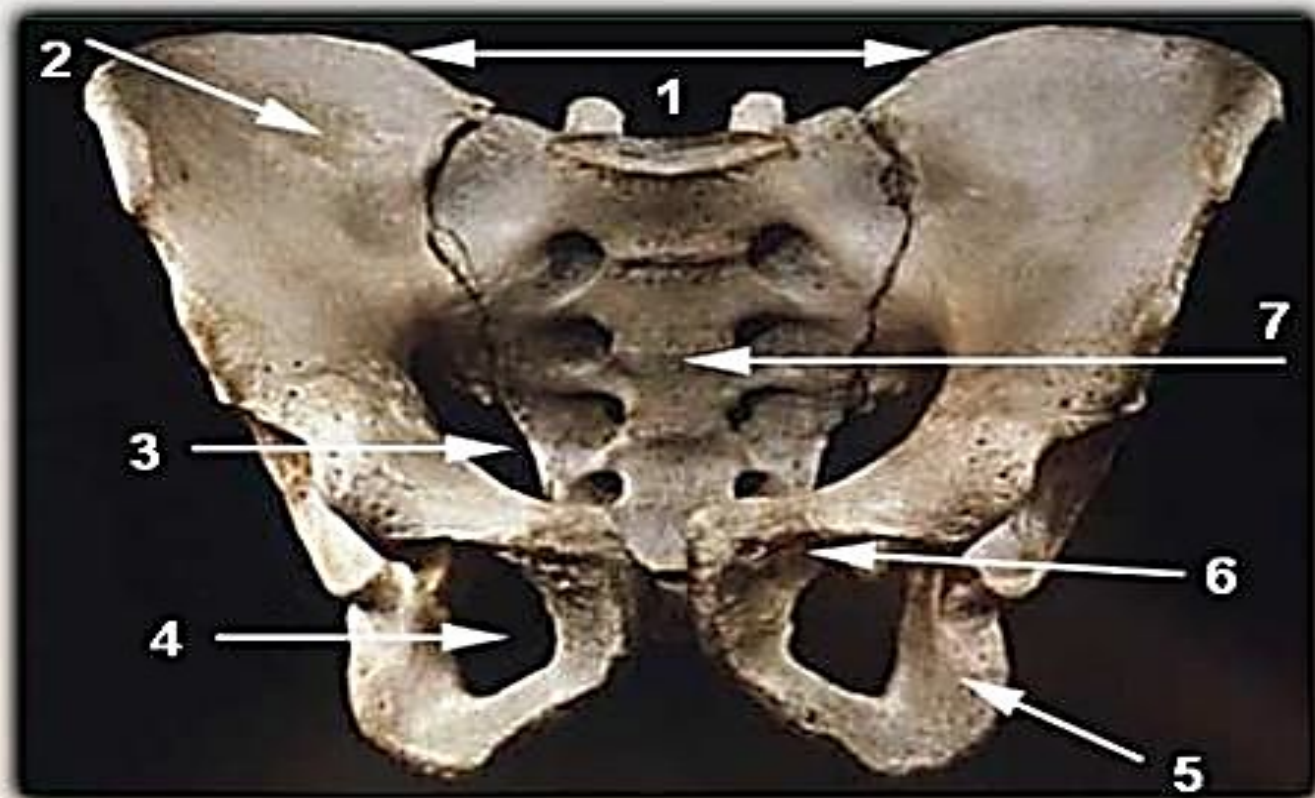
Тазобедренный сустав

Лонное
сочленение
(симфиз)



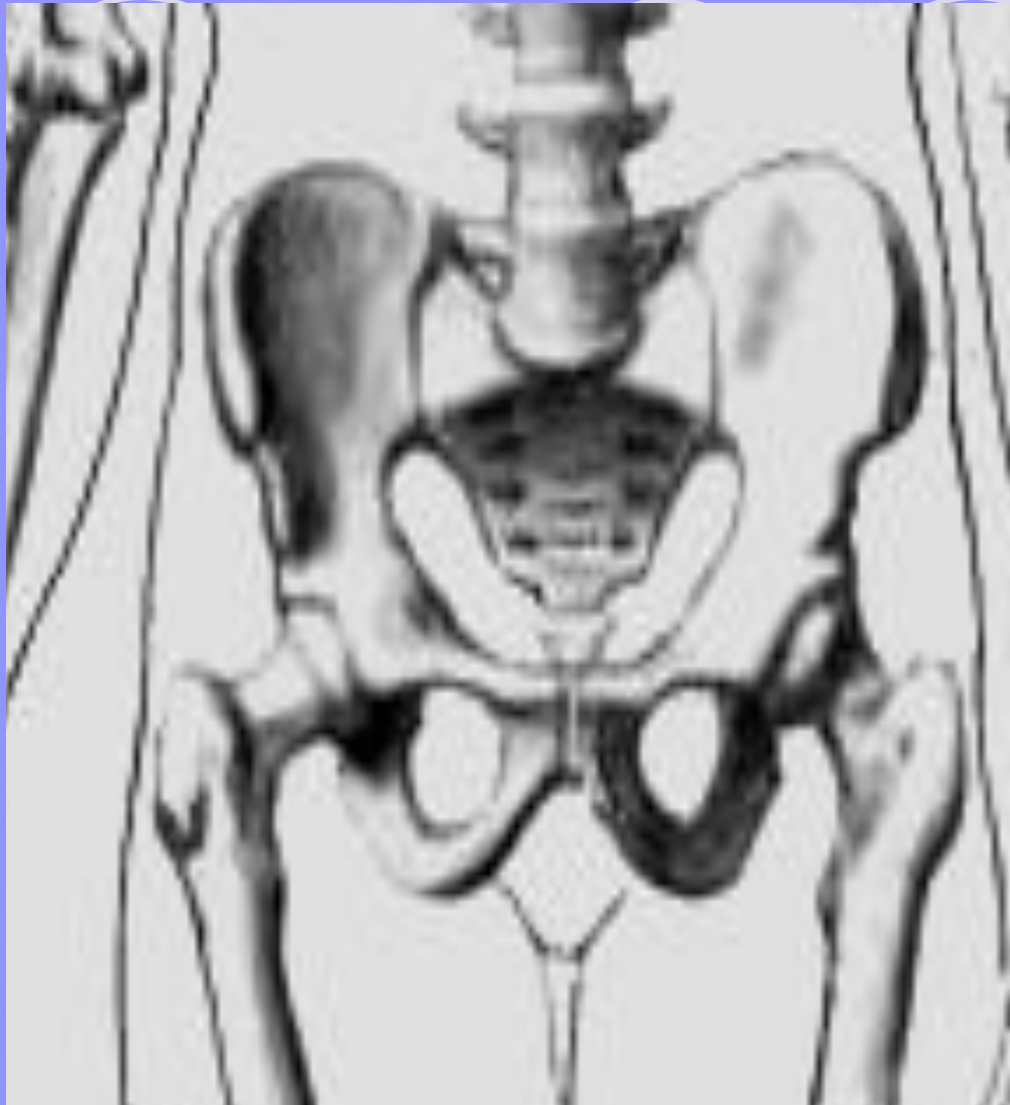Лобковая кость

Тазовый пояс



- 1 - большой таз
- 2 - подвздошная кость
- 3 - малый таз
- 4 - запирательное отверстие
- 5 - седалищная кость
- 6 - лобковая кость
- 7 - крестец

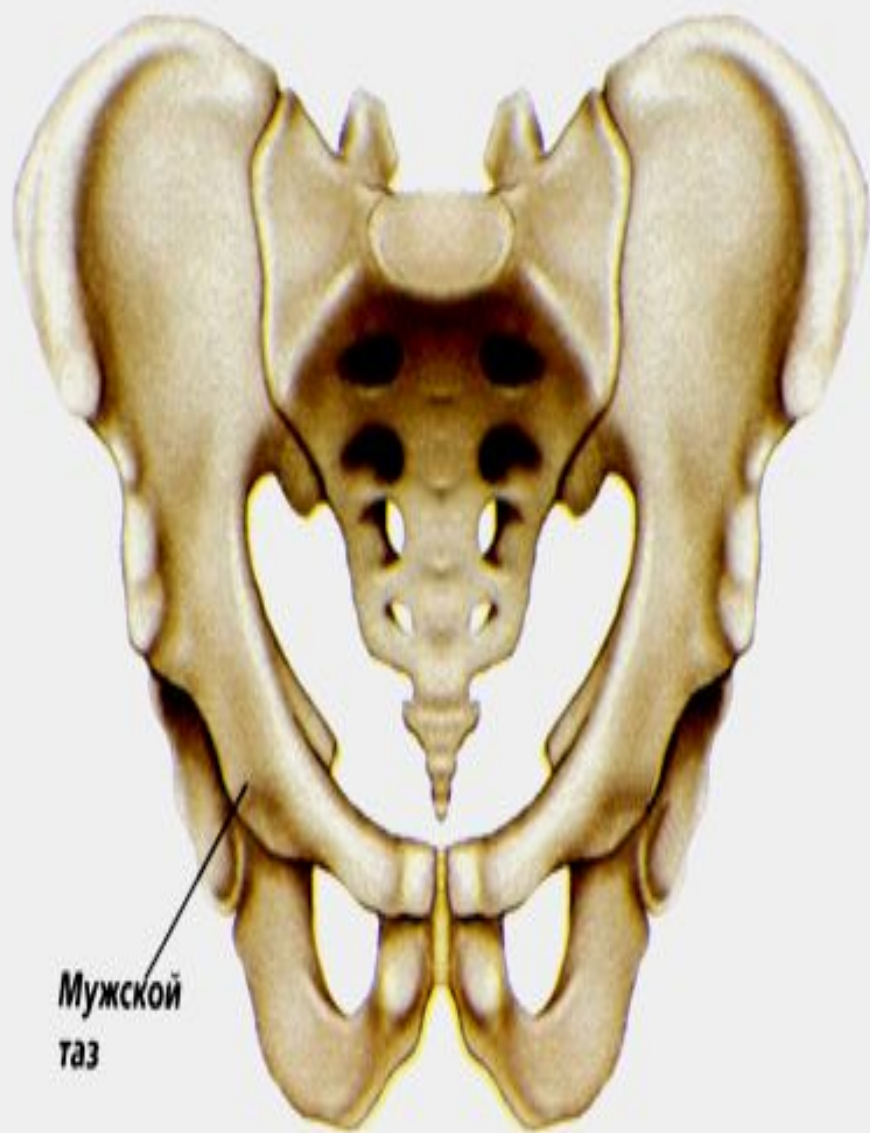Проставьте
обозначения



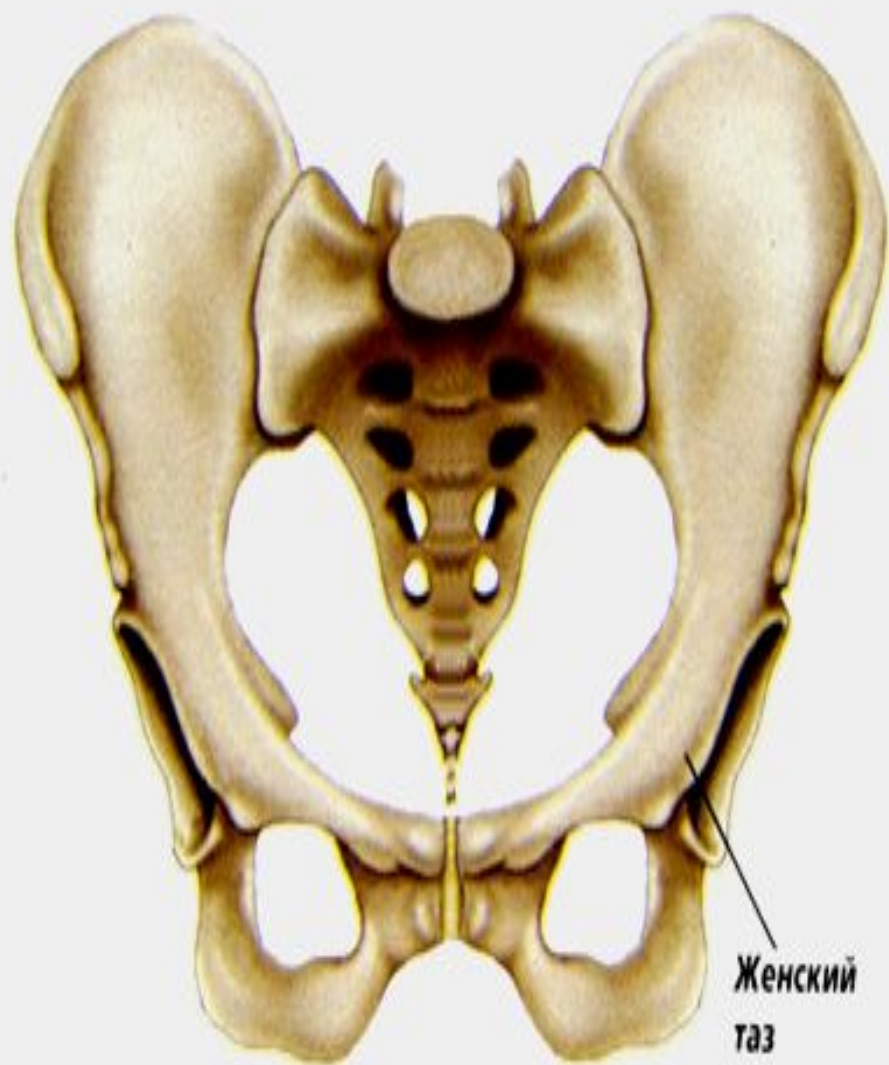Пластика таза



- Тазовый пояс в женской форме отличается от мужской
- Таз в женской форме ниже и шире, в мужской выше и уже




Мужской
таз

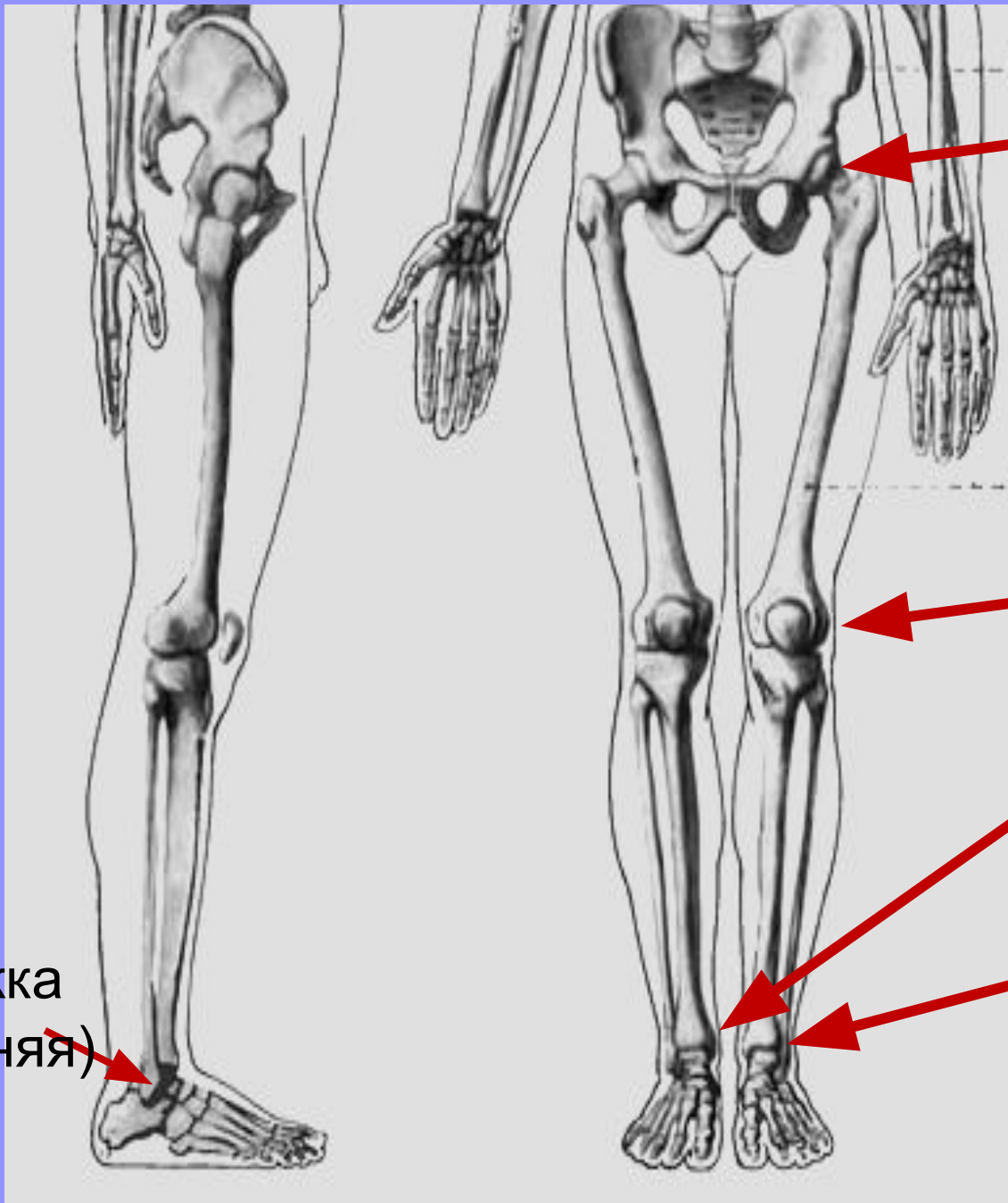


Женский
таз

Скелет свободной нижней конечности



- В состав свободной нижней конечности относится:
- -бедро - **бедренная кость и надколенник**
- -голень - **большая и малая берцовые кости**
- -стопа – **предплюсна - плюсна-фаланги пальцев**



Тазобедренный
сустав

Коленный
сустав

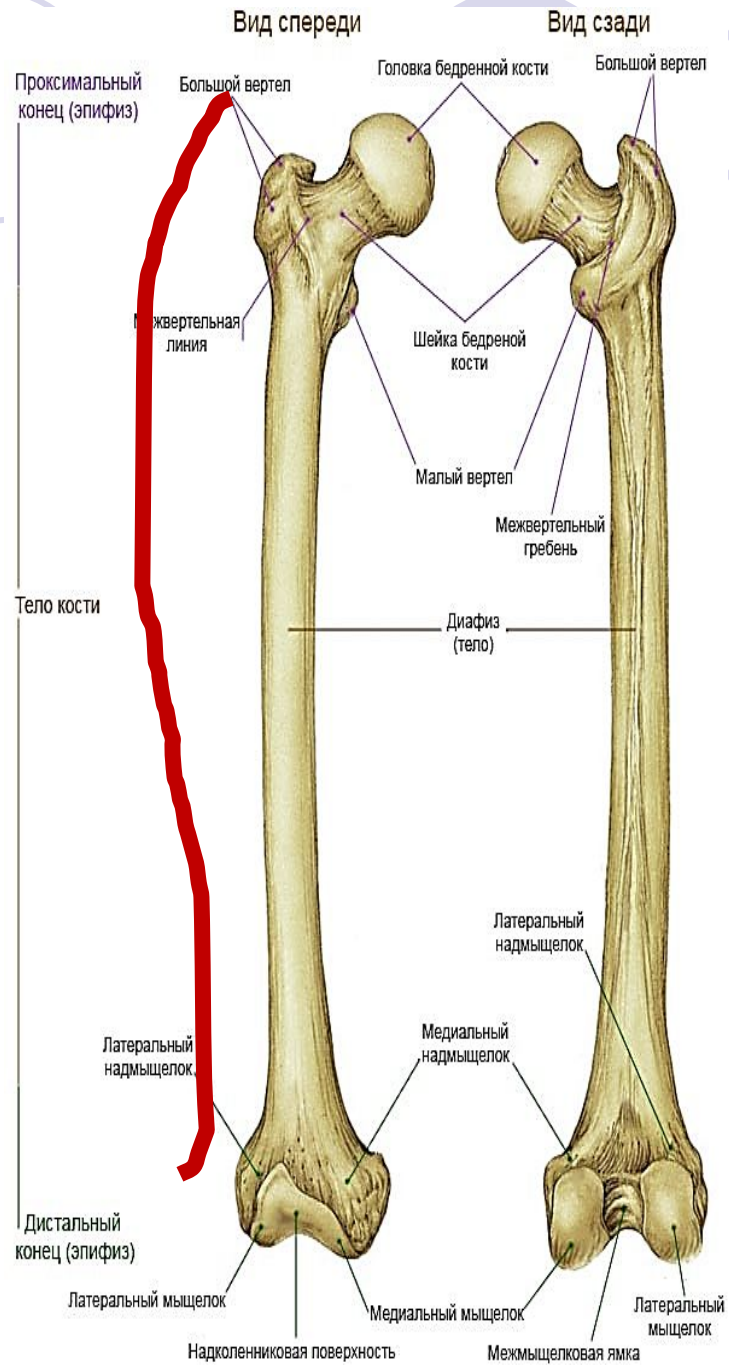




Лодыжка
(внутренняя)
Голеностопный
сустав



Лодыжка
(внешняя)

Пластика свободной нижней конечности




- 1.бедренная кость **выпуклая**, что формирует выпуклое положение мышц бедра
- 2.форма ног определяется **2 –мя точками**

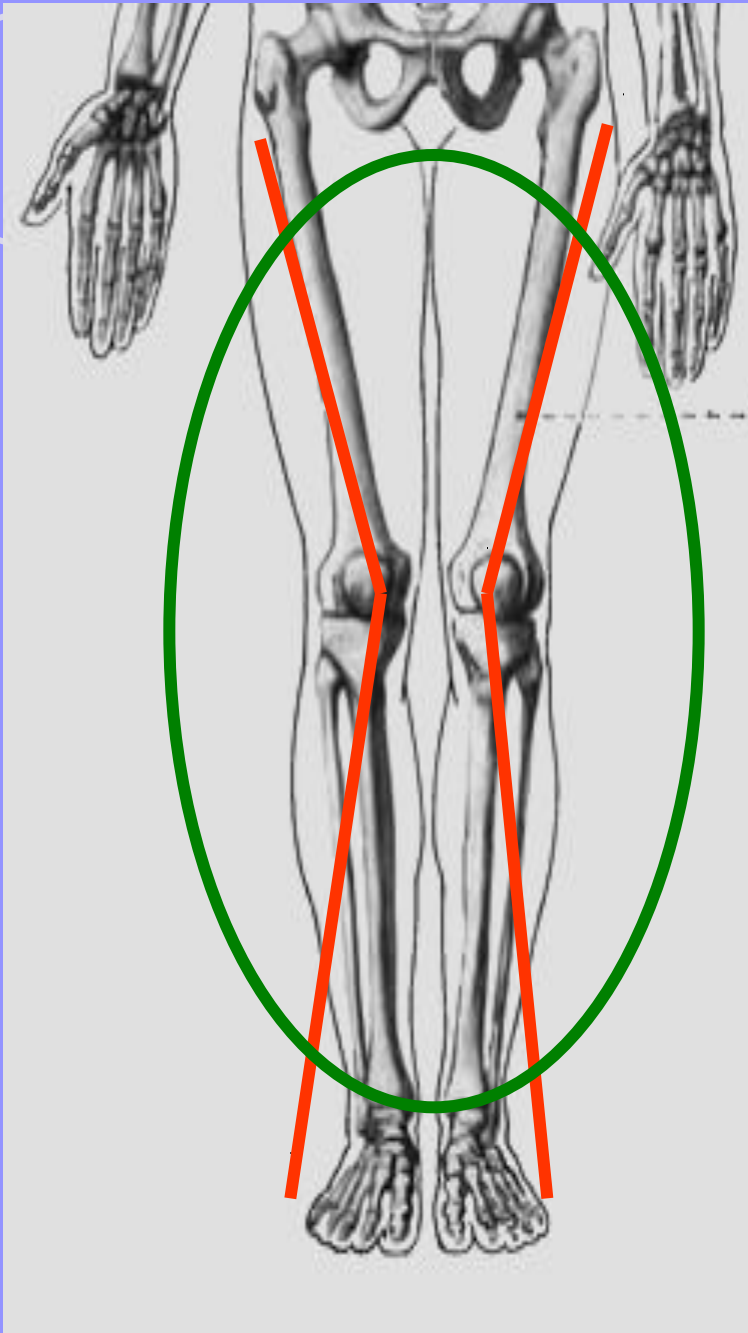




- 1-колени
- 2-лодышки
- Ноги прямые, если при стойки смирно ноги **соприкасаются в 2-х** точках сразу
- Ноги о-образные, если соприкасаются только в лодыжках

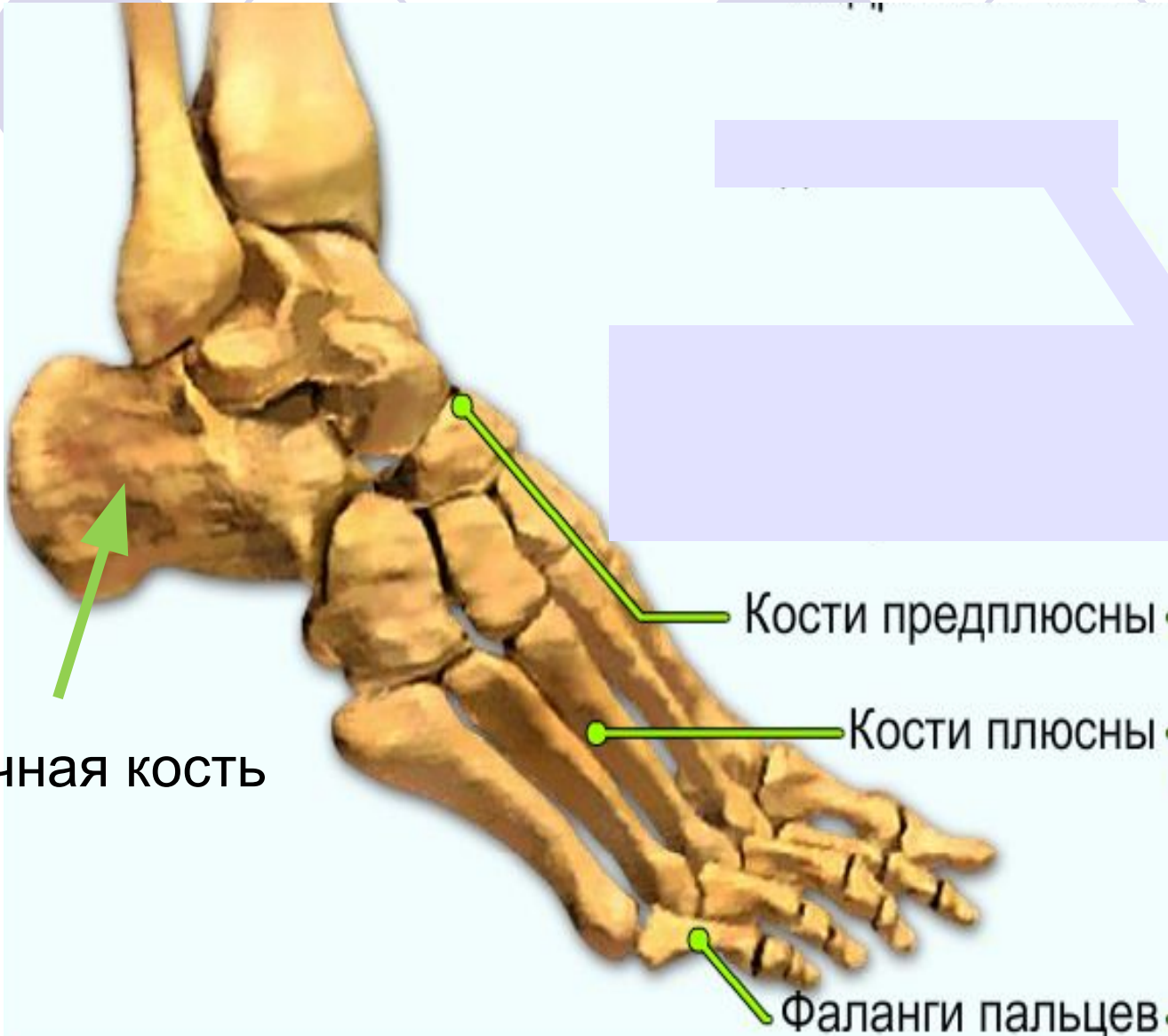

- Ноги **X-образные**, если ноги соприкасаются только в коленях





- 3.стопа имеет два продольных свода:
- -внутренний – он в норме не соприкасается с опорой
- -внешний – он является опорой
- Внутренний свод формирует **плоскостопие и подъем стопы**








Пяточная кость

Кости предплюсны


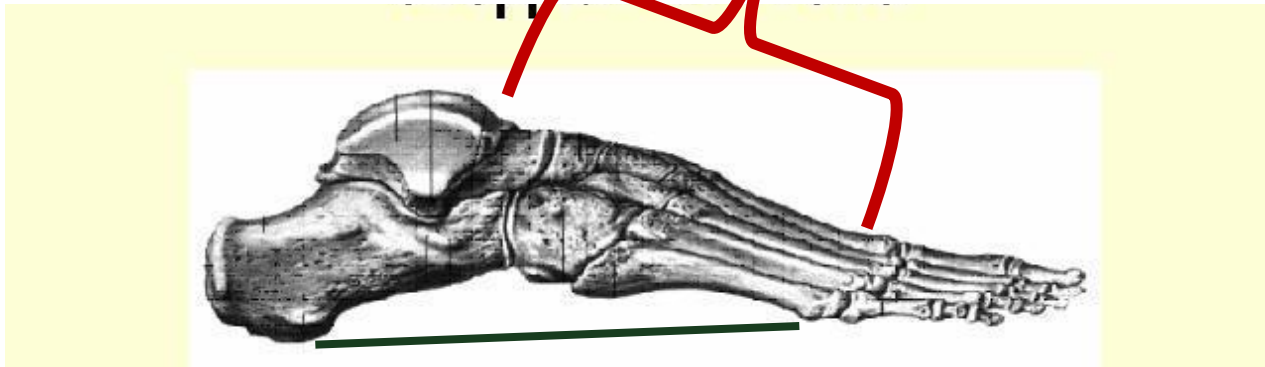
Кости плюсны

Фаланги пальцев

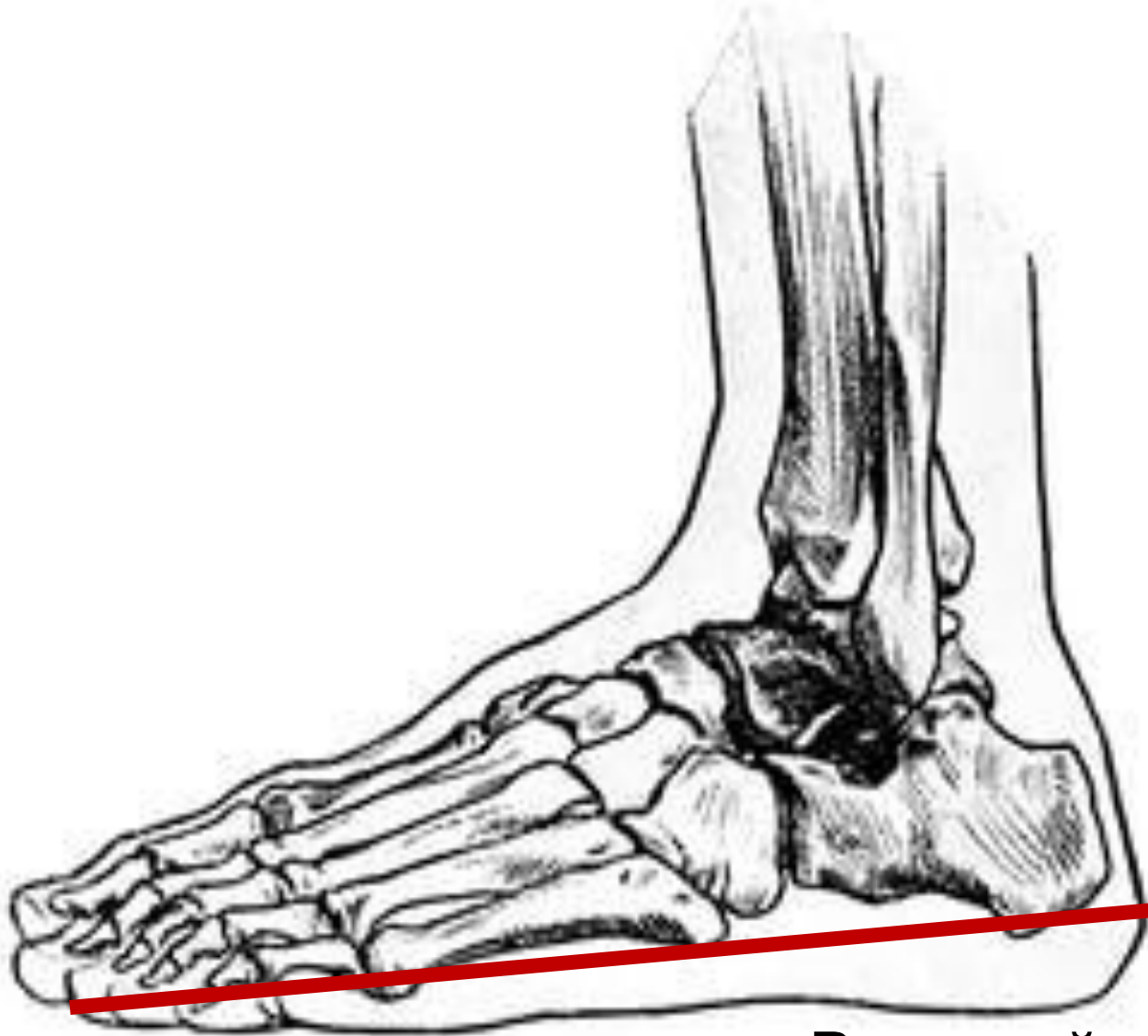Й



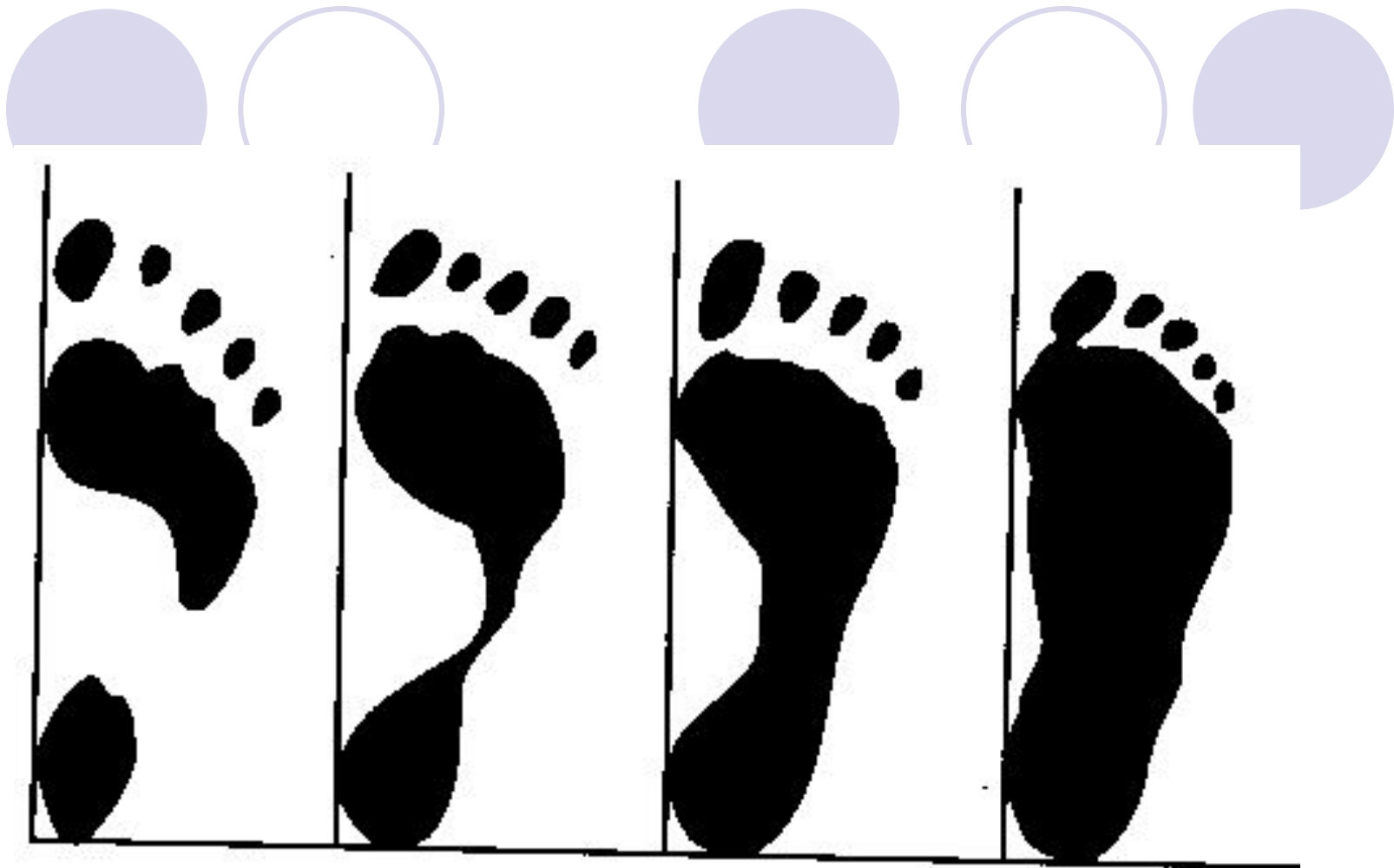
подъём



Внутренней свод



Внешний свод



а

А –аномально очень
высокий подъём

Б - норма

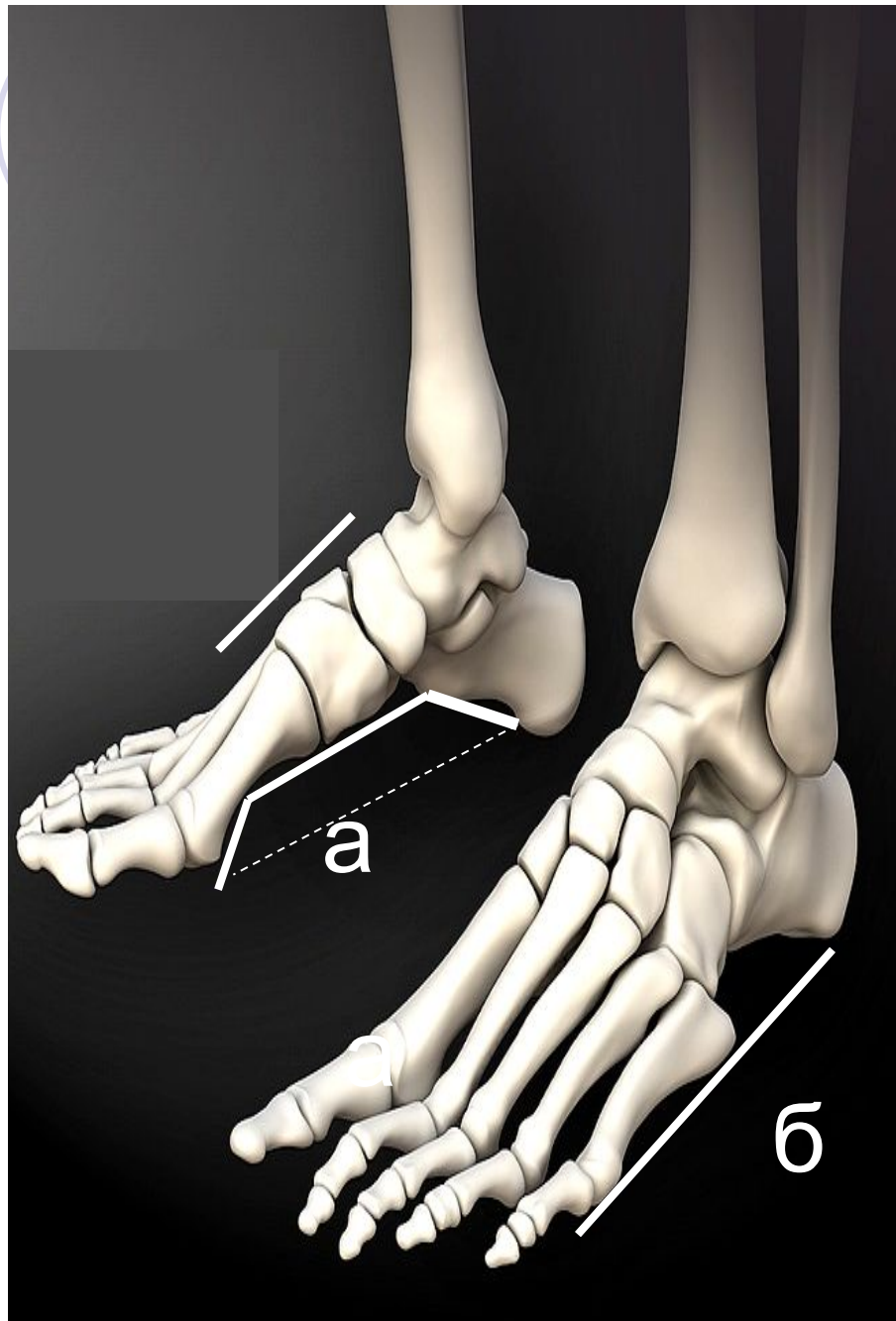
б

в

В - норма

г

Г - плоскостопие



**а –
внутренний
свод**

**б –внешний
свод**



нейтральная
пронация



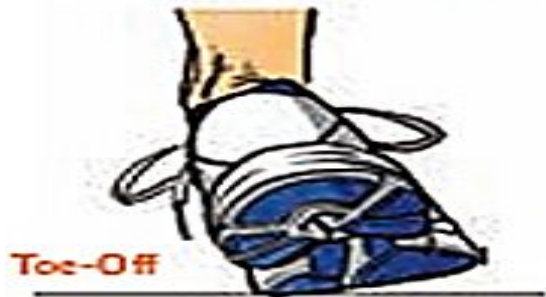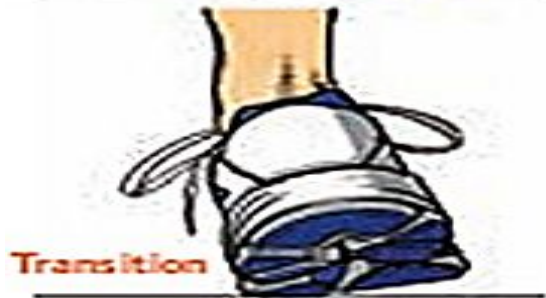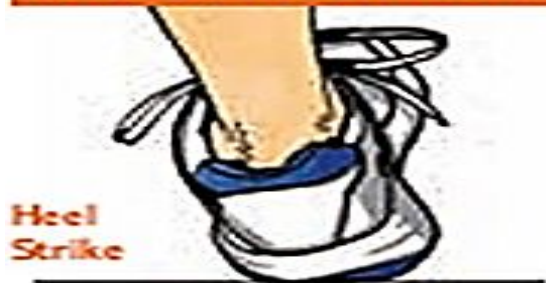избыточная
пронация



гипопронация

У людей бывают аномалии постановки стопы.

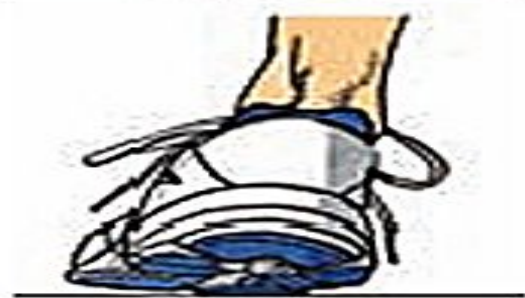UNDERPRONATION



NORMAL



OVERPRONATION



- **Домашняя работа:**
- 1. Знать материал лекции, в тетради на аппликации обозначить все кости и их соединения.
- 2. Выучить строение скелета с показом на муляже.
- 3. Дома выполнить самостоятельную Практическую работу №2 на весь а-4: **«Строение скелета человека и его пластика».**
- **(обозначение писать только рукой!!!)**
- **Выполнить:**

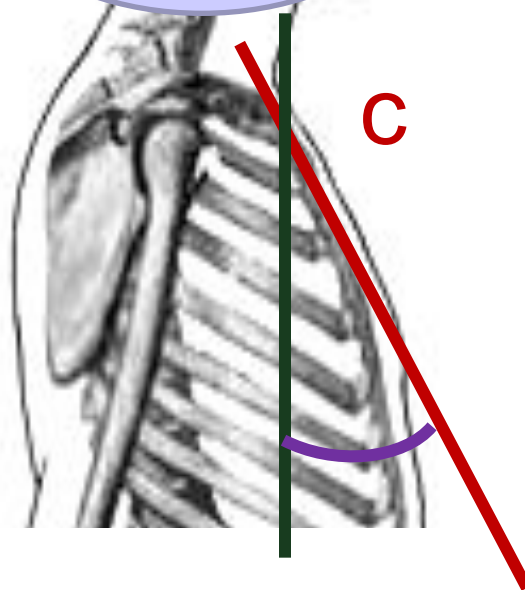
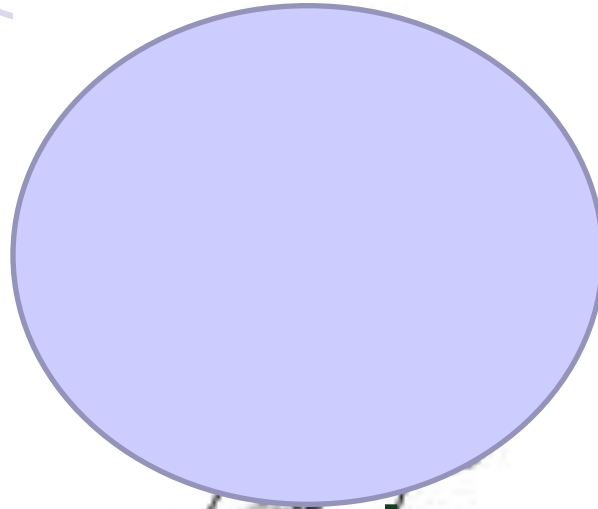


- Задание 1. -Зарисовать (или сделать копию изображения) скелета человека без черепа(вид сбоку и спереди);
- -обозначить I) отделы **скелета**-*римскими цифрами,*
- A) подотделы скелеты- *прописными заглавными буквами,*
- 1)кости и их соединения – *арабскими буквами*

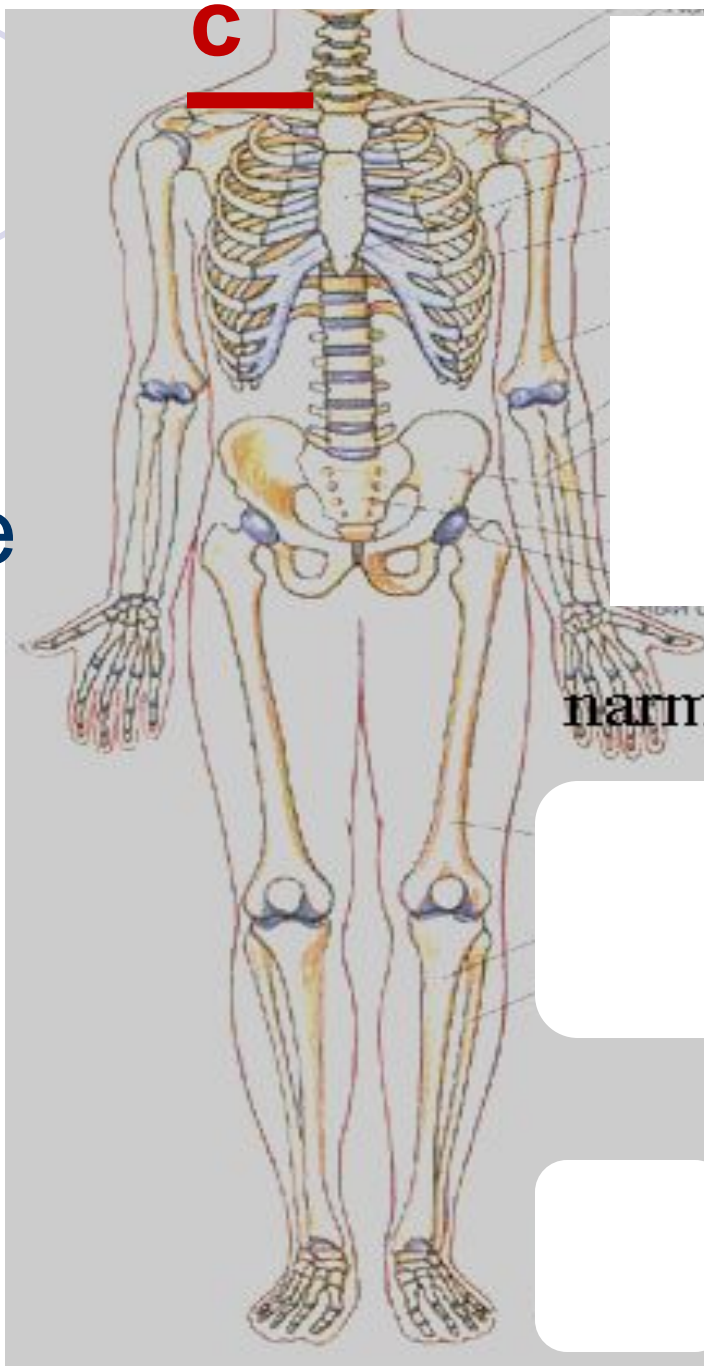




- а) пластические точки- *маленькими буквами*
- *Пластические точки нанести на скелет цветным карандашом и обозначить(назвать)*
- Например по пл.точкам:

Например



∠ C-грудной
угол



С – положение
КЛЮЧИЦЫ



- 4.Подготовить к следующей лекции аппликацию на страничку в конспекте-череп в фронтальной и сагиттальной плоскости, но чтобы слева, справа, сверху и снизу можно было вписывать названия.