

**ГБОУ ВПО ПЕРВЫЙ МГМУ ИМЕНИ И.М.СЕЧЕНОВА  
КАФЕДРА ФАКУЛЬТЕТСКОЙ ТЕРАПИИ №1**

# *Клинический доклад больного*

Выполнила:  
студентка 6 курса 13 группы  
лечебного факультета  
Лаптева Анастасия

## *Пациент С.*

- ▶ Возраст: 56 лет
- ▶ Семейное положение: женат
- ▶ Профессия: математик
- ▶ Место проживания: г. Москва
- ▶ Дата поступления: 6.02.18

# Жалобы при поступлении

- одышку при незначительной нагрузке и в покое, усиливающуюся в горизонтальном положении тела,
- сухой, непродуктивный кашель,
- отеки голеней,
- ощущение учащенного ритмичного сердцебиения,
- боли в правом подреберье.

# Семейный анамнез

**Отец:** умер в 76 лет, новообразование головного мозга

**Мать:** 82 года, ГБ

**Братья, сестры:** сестра 46 лет – практически здорова

**Дети:** сын, 28 лет – практически здоров

# Анамнез жизни

Родился в 1961 г., в Ярославской области

Рост и развитие соответственно возрасту.

Образование высшее, по профессии математик, в настоящее время работает советником в институте современного искусства.

В 1980 гг. имел контакт с СВЧ и радиационным облучением.

Жилищные условия удовлетворительные. Питание регулярное.

**Вредные привычки:** курил на протяжении 40 лет по 1/2 пачки в день, бросил курить около года назад. ИКЧ 20 пачка/лет.  
Алкоголем не злоупотребляет.

**Аллергические реакции и лекарственная непереносимость:**  
не отмечал.


**Перенесенные заболевания:** детские инфекции, нечастые ОРВИ, пневмония в 2014 году.

2011-2012 г.

Январь 2018 г.

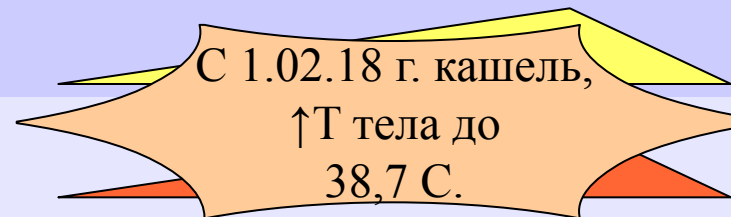
Февраль 2018 г.

Одышка



Нарастающие боли в правом подреберье, увеличение в объеме живота.

Отеки



С 1.02.18 г. кашель,  
↑Т тела до  
38,7 С.

Инструментальные исследования

УЗИ брюшной полости от 30.01.18г.: картина острого холецистита, умеренная гепатомегалия.

Суточное мониторирование ЭКГ по Холтеру: ритм синусовый с ср. ЧСС 94/мин, нарушений ритма и проводимости не зарегистрировано. ФВД: Нарушение вентиляции по обструктивному типу, умеренные обструктивные нарушения, генерализованная обструкция, проба с беродуалом отрицательная.

Диагноз

К врачу не обращался

Консультирован в ФТК проф. Маховым В.М., приступ расценен как острый холецистит.

Лечение

Кладид 1000 мг/сутки, Мезим Форте, Метеоспазмил с временным эффектом

06.02.18г. госпитализация в к/о №2 ФТК для дообследования и хирургического лечения.

## УЗИ брюшной полости от 02.02.18г.:

В брюшной полости определяется **умеренное количество свободной жидкости** (подпеченочно, вокруг селезенки, между петель кишечника). **Размеры печени увеличены за счет обеих долей:** верхне-нижний размер правой доли 188 мм (N до 140 мм), толщина правой доли 104 мм (N до 100 мм), толщина левой доли 72 мм (N до 50-60 мм). Контуры ровные, паренхима печени гомогенная, с умеренными диффузными изменениями. Сосудистый рисунок печени не деформирован.

**НПВ расширена до 28-29 мм** (N до 25 мм), печеночные вены несколько расширены до 12 мм, просвет вен прокрашивается полностью. Внутри- и внепеченочные желчные протоки не расширены, общий желчный проток 4 мм (N до 6 мм), конкрементов не выявлено. В области ворот печени определяются единичные увеличенные лимфоузлы — 11 и 16 мм.

Желчный пузырь обычно расположен, удлинённой формы, не увеличен в размерах (80x25мм при норме поперечника до 30 мм), стенки пузыря незначительно утолщены, регионарно до 16 мм, с наличием двойного контура (асцит?), конкрементов не выявлено.

Поджелудочная железа не увеличена в размерах: головка 24 мм, тело железы 13 мм, хвост 23 мм, контуры ровные, структура гомогенная, нормальной эхогенности. Главный панкреатический проток не расширен.

**Селезенка увеличена в размерах за счет длинника** (126x48 мм при норме до 120x60 мм), контуры ровные, паренхима незначительно пониженной эхогенности.

Вены портальной системы не расширены: воротная вена 11 мм, селезеночная вена 5 мм в проекции тела поджелудочной железы. Кровоток гепатопетальный.

При исследовании в режиме в режиме спектральной доплерографии **в воротной вене определяется аномальный кровоток в виде пульсирующего двунаправленного кровотока (градиция 1У), что связано скорее всего с повышением давления в правых отделах сердца.**

При обзорном исследовании петель кишечника данных за наличие инфильтративных изменений стенок кишечника не получено. Лимфатические узлы в брыжейке не обнаружены.

## КТ органов грудной клетки от 05.02.18 г.

При исследовании органов грудной клетки во всех отделах обоих легких визуализируются множественные структуры по типу «дерево с почками». В верхней доле справа вышеописанные структуры наиболее выражены; также **в верхней доле отмечаются немногочисленные очаги размерами до 4 мм и признаки перибронхиальной инфильтрации.**

В нижней доле справа участок грубого фиброза.

В обоих легких множественные обызвествления размерами до 3 мм.

Стенки бронхов утолщены, уплотнены; в обоих легких цилиндрические бронхоэктазы.

**В правой плевральной полости жидкость с максимальной толщиной слоя до 15 мм.** Жидкости в левой плевральной полости нет.

Трахея и крупные бронхи свободно проходимы, не деформированы.

Лимфатические узлы средостения размерами до 17 мм (паратрахеальные, парааоральные, бифуркационные, трахеобронхиальные).

Аорта, легочный ствол и их ветви не расширены.

Листки перикарда тонкие, жидкости в полости перикарда нет.

**Заключение:** диффузный хронический бронхит, распространенный бронхиолит. КТ-картина правосторонней верхнедолевой полисегментарной пневмонии. Правосторонний гидроторакс.



## ЭХО-КГ от 05.02.18 г.

Полость ЛЖ: **Dd 6,0-6,2см** (N до 5,5см); KDO 105мл, KSO 44мл (по Simpson).

Толщина стенок ЛЖ: **МЖП 1,1см** (N до 1см); ЗС 1,1см (N до 1,1см). ФИ= 58% (N до 55%). Нарушения локальной сократимости нет.

**Полость ПЖ: 3,0см – на боку (норма до 2,6см – на спине) – из парастернального доступа, 4,8см – на боку (норма до 3,5см – на спине) – из апикального доступа.**

Толщина свободной стенки ПЖ: 0,45см (N до 0,5см).

ЛП: 5,0×7,3×6,1см – 156 мл. ПП 7,0×5,5см – 129 см (по Simpson). МПП: без особенностей.

**В левом предсердии определяется гиперэхогенное образование размером 4,9×4,2см, пролабирующее в диастолу в левый желудочек (размер его при этом 3,8×6,9 см) – миксома?, тромб?**

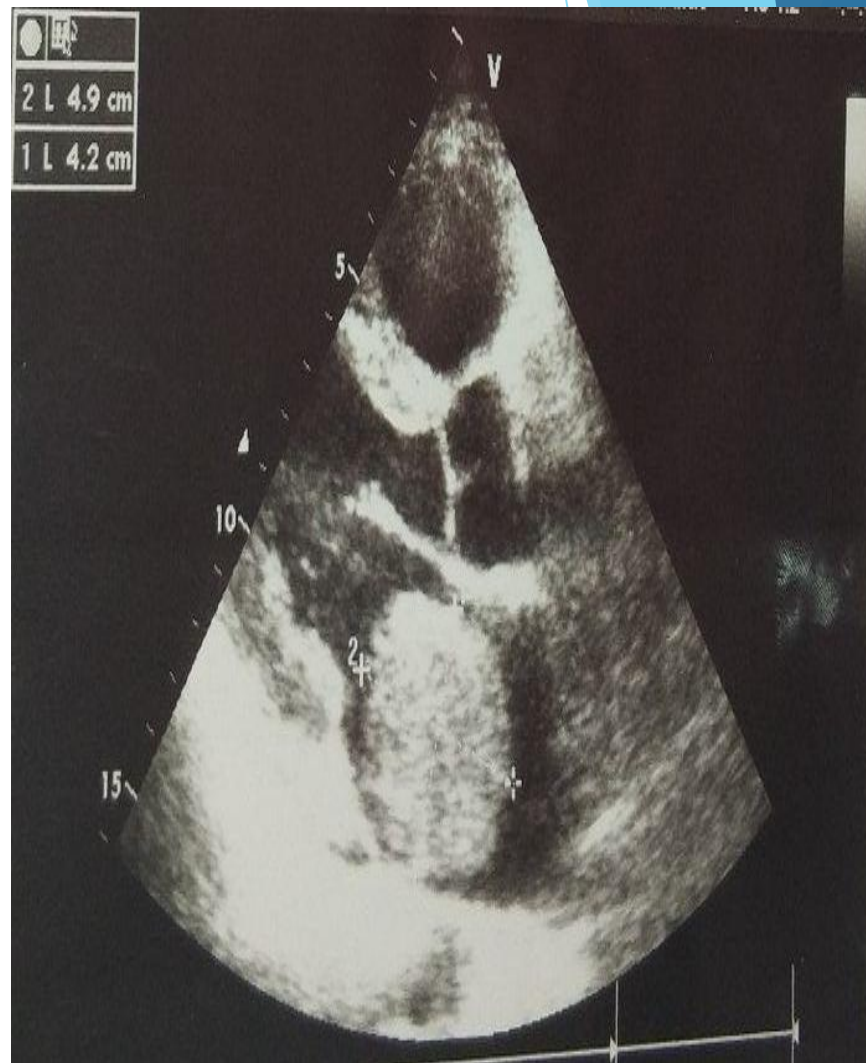
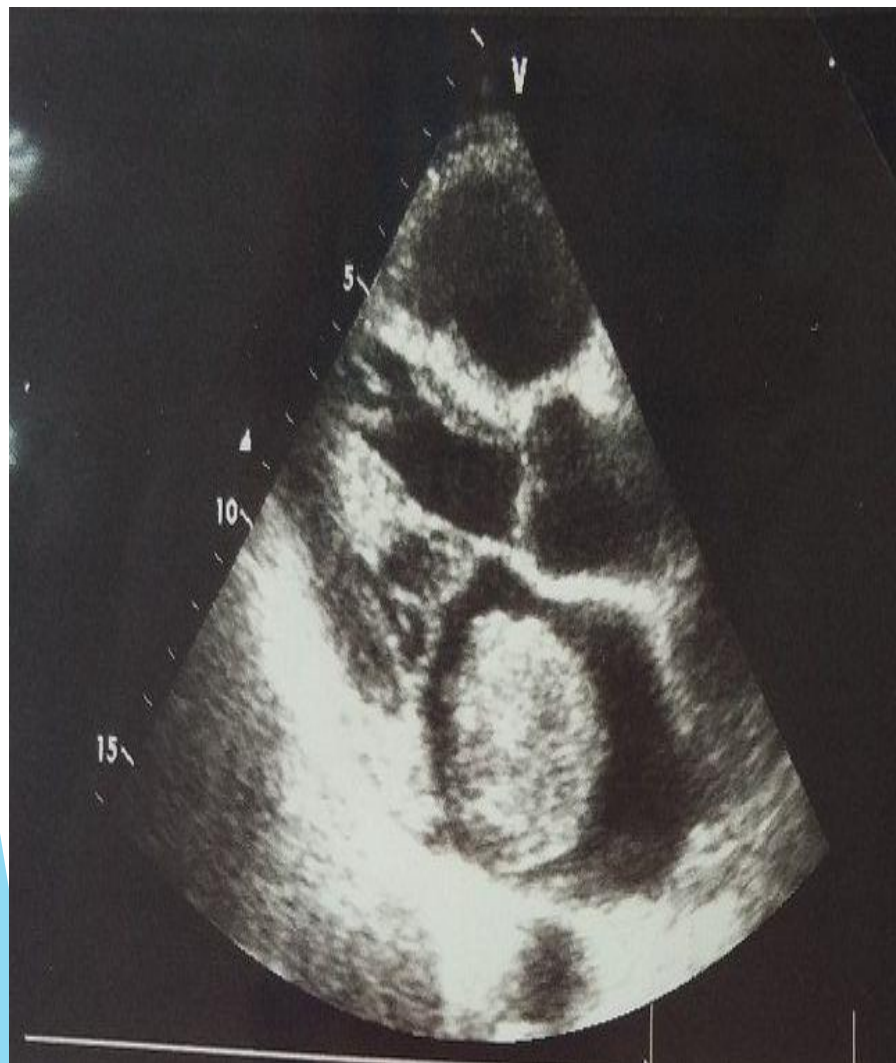Митральный клапан: не изменен. Р макс. = 3,3 мм рт.ст., МР: 1 ст. Аортальный клапан: не изменен, Р макс. = 4,0 мм рт.ст. АР: нет. Трикуспидальный клапан: не изменен. ТР: 2-3 ст.

Клапан лёгочной артерии: признаки значительной лёгочной гипертензии, лёгочная регургитация: 2-3 ст, диастолическое давление в легочной артерии 25 мм рт. ст. СДЛА 78 мм рт.ст. Диаметр ствола легочной артерии 3,0см, диаметр корня аорты: 3,2 см.

Стенки аорты уплотнены. Жидкости в полости перикарда нет.

**Заключение:** миксома (?), тромб (?) в левом предсердии, пролабирующий в диастолу в левый желудочек, расширение всех камер сердца, предсердий – значительное, расширение ствола легочной артерии, значительная легочная гипертензия, уплотнение стенок аорты, ТН и ЛН 2-3 степени, МН 1 степени.

# ЭХО-КТ



Пациент консультирован кардиохирургом  
**проф. Комаровым Р.Н.**, принято решение о  
хирургическом удалении опухоли в  
плановом порядке.

# При поступлении (06.02.18г.)

Состояние тяжелое. Т тела 38,0 С.

Телосложение астеническое.

В легких дыхание жесткое, ослаблено в верхних и базальных отделах справа. Выслушиваются влажные мелкопузырчатые хрипы в базальных отделах. При форсированном выдохе – диффузные сухие свистящие хрипы над всей поверхностью легких.

Тоны сердца ритмичны, приглушены. ЧСС 84 уд/мин. АД 115/80 мм рт.ст.

Отеки голеней.

Живот мягкий, безболезненный. Печень увеличена. Нижняя граница печени: +4 см из-под края реберной дуги по правой среднеключичной линии.

# Общий анализ крови

Нв 133 г/л	117-180 г/л
Эритроциты $5,46 \times 10^{12}/л$	$3,8-6,1 \times 10^{12}/л$
Hct 42,2%	35-52 %
<b>ЦП 0,73</b>	0,85-1,15
Лейкоциты $5,9 \times 10^9/л$	$4,0-11,00 \times 10^9/л$
Нейтрофилы 62,2%	45-72 %
Лимфоциты 19,8%	18-44 %
<b>Моноциты 13,6%</b>	2-12 %
Эозинофилы 0,4%	0-5 %
Базофилы 0,7%	0-2,0 %
СОЭ 13 мм/ч	0-15 мм/ч
Тромбоциты $220 \times 10^9/л$	$150-450 \times 10^9/л$
<b>Анизо-, микроцитоз</b>	

# Биохимический анализ крови

Общий белок 62,7 г/л	57,0-82,0 г/л
Альбумин 39,4 г/л	32,0-48,0 г/л
Креатинин 122 мкмоль/л	44-115 мкмоль/л
СКФ 56,3 мл/мин/1,73 м <sup>2</sup>	
Глюкоза 5,4 ммоль/л	4,1-5,9 ммоль/л
Азот мочевины 9,9 ммоль/л	3,2-8,2 ммоль/л
Мочевая кислота 448 мкмоль/л	143-417 мкмоль/л
Общий билирубин 29,7 мкмоль/л	3,0—21,0 мкмоль/л
Билирубин прямой 21,2 мкмоль/л	0-5 мкмоль/л
Натрий 139 ммоль/л	132-150 ммоль/л
Калий 4,4 ммоль/л	3,5-5,5 ммоль/л
Железо 5,7 мкмоль/л	9,0-30,4 мкмоль/л

# Биохимический анализ крови

Общий холестерин 3,02 ммоль/л	3,2-5,6 ммоль/л
АСТ 104 ед/л	0-34 ед/л
АЛТ 80 ед/л	10-49 ед/л
Щелочная фосфатаза 386 ед/л	70-360 ед/л
ГГТ 123 ед/л	7-32 ед/л
КФК общая 510 ед/л	0-190 ед/л
Холинэстераза 4495 ед/л	3650-12920 ед/л

# Коагулограмма

АЧТВ	0,97	0,75-1,25
% протромбина по Квику	57%	70-130%
МНО	1,48	0,90-1,16
Фибриноген	3,26 г/л	1,8-4,0 г/л



## **Анализ мочи:**

pH 5, уд. вес 1016,

прозрачность неполная,

белок 0,04 ‰, сахара, ацетона нет,

уробилин в N, эпит. клетки переходные немного,

лейкоциты единичные в п/зр,

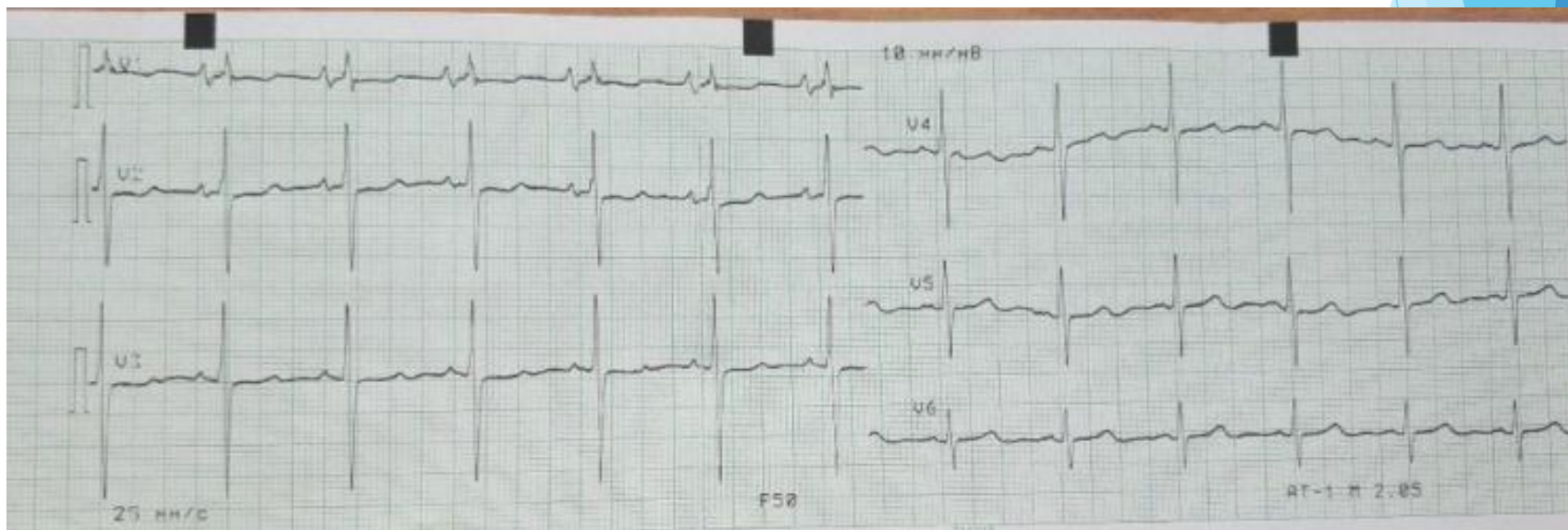
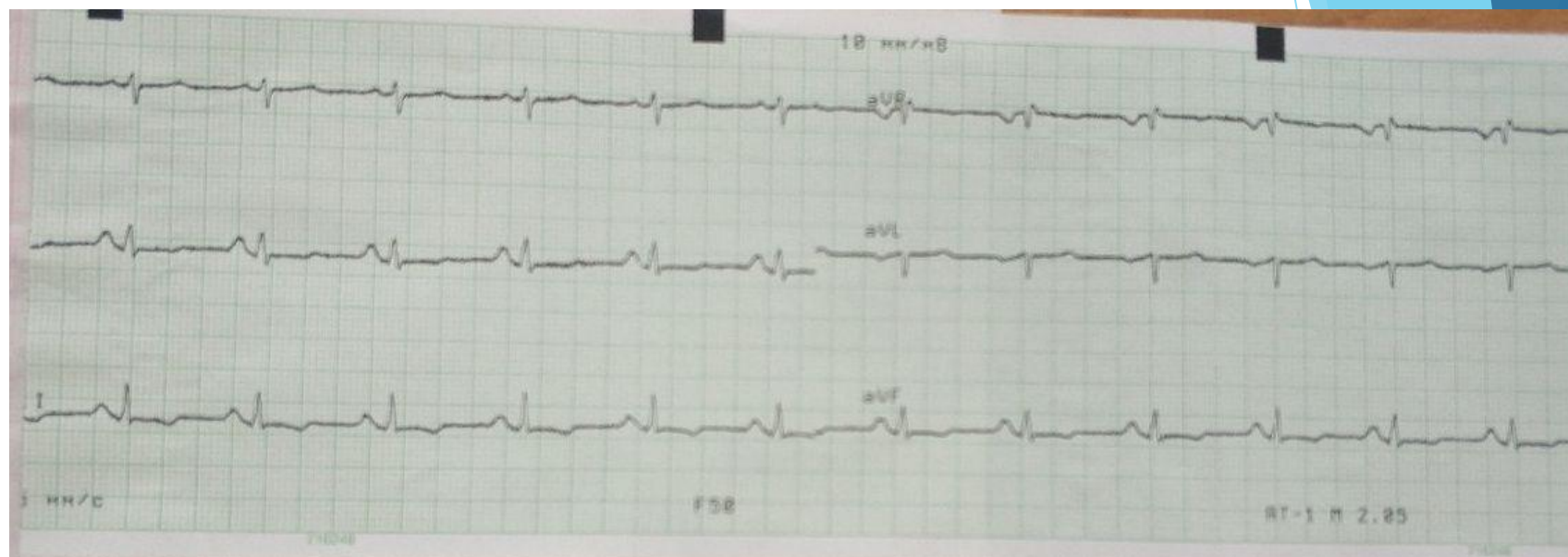
эритроциты неизм. 001 в п/зр,

слизь, бактерии, грибы умеренное количество.

## **Анализ кала на скрытую кровь:**

Положительно.

# ЭКГ



# Суточное мониторирование ЭКГ по Холтеру

## Без $\beta$ -блокаторов

Ритм синусовый.

ЧСС: днем 72-133 уд/мин (ср. 94 уд/мин)

ЧСС: ночью 71-113 уд/мин (ср. 83 уд/мин).

Суправентрикулярные экстрасистолы, всего - 46, куплет -1, триплет-1.

Пробежки СВ-тахикардии, всего - 3 (макс. из 6 QRS-комплексов в 10:21) с ЧСС 134 -152 уд/мин.

Желудочковые экстрасистолы (2 морфологии), всего - 89 (макс. 15/час с 23:40 до 00:40), короткий эпизод тригеминии (в 02:16 час).

ST-T: без диагностически значимой динамики.

# ЭГДС от 12.02.2018г.

Пищевод свободно проходим, перистальтика прослеживается по всем стенкам. Слизистая бледно-розовая, гладкая. Z-линия на 2 см выше уровня диафрагмы. Розетка кардии смыкается не полностью.

В желудке небольшое количество прозрачной жидкости, слизь. Складки средние, эластичные, воздухом расправляются. Перистальтика прослеживается во всех отделах симметричная. Угол ровный.

В кардиальном отделе и в/3 тела желудка определяются единичные точечные внутрислизистые геморрагии.

В антральном отделе желудка слизистая очагово гиперемирована (по типу «полос»), гладкая.

Привратник проходим, функция его сохранена.

Луковица двенадцатиперстной кишки ровная, слизистая ее очагово гиперемирована.

В постбульбарном отделе - слизистая без воспалительных изменений, просвете светлая желчь.

**Заключение:** Недостаточность кардии. Хронический поверхностный гастрит. Очаговый бульбит.

# КТ органов грудной клетки от 14.02.18г.

Во всех отделах обоих легких визуализируются множественные структуры по типу «дерево с почками», количество их в сравнении с исследованием от 02.02.18 увеличилось.

В обоих легких сохраняются множественные кальцинаты размерами до 3мм. Стенки бронхов выражено утолщены, уплотнены; в обоих легких цилиндрические бронхоэктазы.

Жидкости в плевральных полостях нет. Лимфатические узлы средостения размерами до 15 мм (паратрахеальные, парааортальные, бифуркационные, трахеобронхиальные).

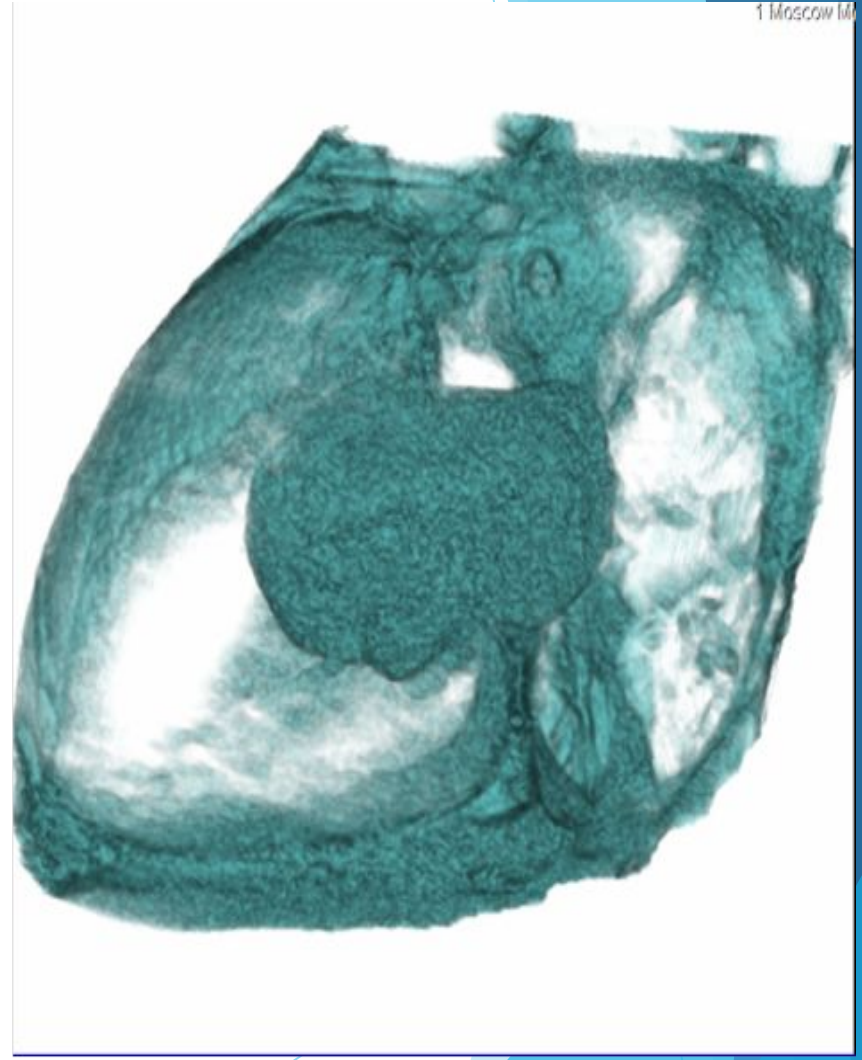
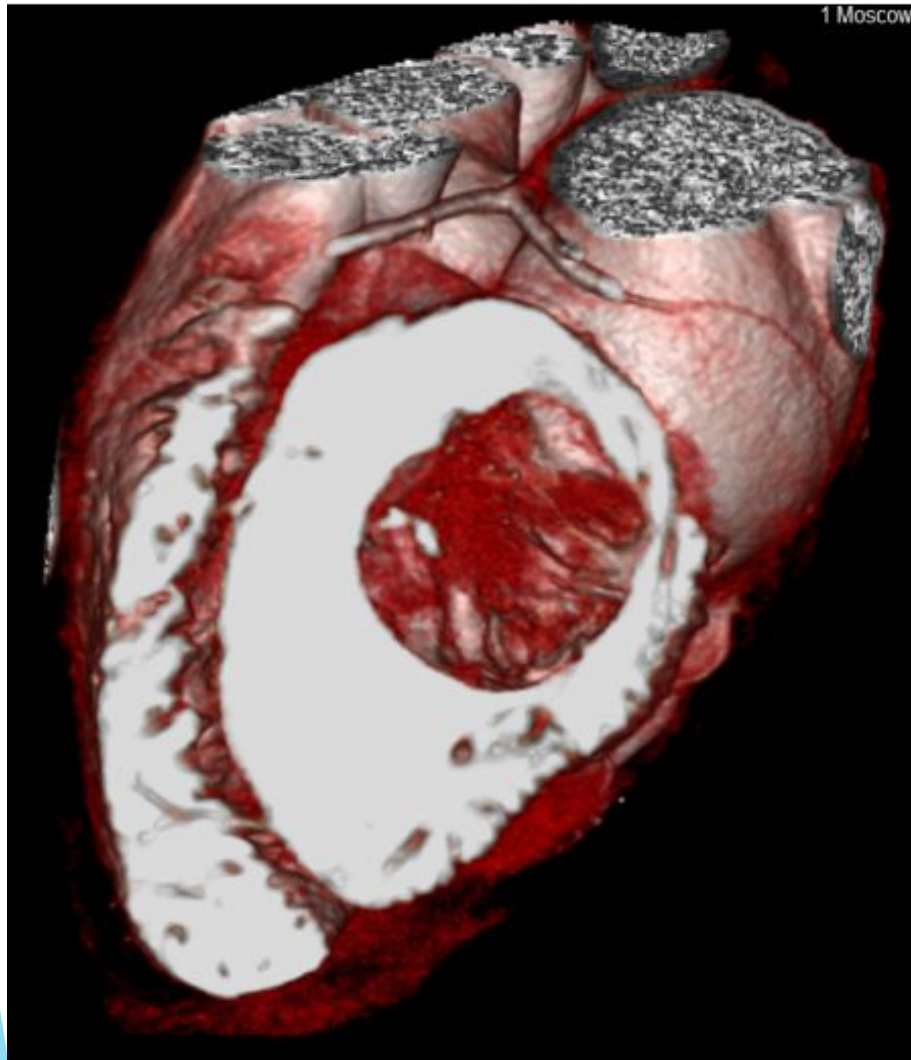
Аорта, легочный ствол и их ветви не расширены. ЛА 30 мм, ПЛА 22 мм, ЛЛА 20 мм.

Листки перикарда тонкие, жидкости в полости перикарда нет.

Правый тип коронарного кровоснабжения. Коронарные артерии имеют типичное отхождение и ветвление. Ствол ЛКА имеет широкий просвет, ровные контуры. Проксимальные, средние и дистальные сегменты ПМЖВ, ОА и ПКА, ветви 2-го порядка имеют ровные контуры, заполняются контрастным препаратом без признаков стенозирования просвета.

**В ЛП визуализируется образование неоднородной плотности с четкими контурами, размерами 62x45мм, на короткой ножке диаметром 14 мм, исходящей из МПП. Образование в диастолу на 2/3 смещается в полость ЛЖ. Структура образования неоднородна, с зоной повышенной плотности (80-100 ед.Н) в дистальном отделе смещаемой части и кальцинатами в этой зоне, размерами 25мм. Отмечается накопление контрастного препарата по периферии данной зоны в паренхиматозную и отсроченную фазы и зона накопления контраста размером 30x20мм (с 30 до 80 ед.Н в отсроченную фазу) в области ножки образования с нечеткими границами.**

**Заключение:** Признаки стенозов коронарных артерий не выявлены. Образование ЛП (фибромиксома?). Распространенный бронхиолит, в сравнении с исследованием от 02.02.18 - без положительной динамики.



# Консультация пульмонолога

**Диагноз:** полисегментарная правосторонняя верхнедолевая пневмония. ХОБЛ смешанный вариант, средняя степень бронхиальной обструкции с редкими обострениями. Двусторонний бронхиолит.

При аускультации дыхание жесткое, сухие хрипы преимущественно в средних и базальных отделах с обеих сторон. По результатам МСКТ от 14.02.2018 зона перибронхиальной инфильтрации регрессировала, однако сохраняется бронхиолит – без динамики при сравнении с данными от 02.02.2018.

**Рекомендовано:** продолжить а/б терапию, беродуал 12-15 кап + 2 мл лазолвана 3 раза/день.

## КТ органов грудной клетки от 22.02.18г.

При исследовании органов грудной клетки во всех отделах обоих легких сохраняются множественные структуры по типу «дерево с почками», количество их в нижних долях легких в сравнении с исследованием от 14.02.2018 несколько уменьшилось, в остальных участках - без динамики.

В обоих легких сохраняются множественные кальцинаты размерами до 3 мм.

Стенки бронхов утолщены, уплотнены; в правом главном бронхе - содержимое, в обоих легких цилиндрические бронхоэктазы.

Жидкости в плевральных полостях нет.

Лимфатические узлы средостения размерами до 12мм (паратрахеальные, парааортальные, бифуркационные, трахеобронхиальные).

Кальцинаты в проекции коронарных артерий не определяются.

**Заключение:** Бронхиолит. В сравнении с исследованием от 14.02.18 - небольшая положительная динамика.



# ЭХО-КГ от 27.02.18 г.

Полость ЛЖ: **Dd 5,8-6,0** (N до 5,5 см); KDO 114 мл; KSO 49 мл (по Simpson)

Толщина стенок ЛЖ: **MЖП 1,1** (N до 1,0 см); ЗС 1,1 (N до 1,1 см). ФИ= 57%(N от 55%). Нарушений локальной сократимости нет.

**Полость ПЖ: 3,0 см — на боку (N до 2,6 см — на спине) — из парастернального доступа, 4,1 см - на боку (N до 3,5 см - на спине) - из апикального доступа.**

Толщина свободной стенки ПЖ: 0,45 (N до 0,5 см). ЛП: 156 мл. ПП: 96 мл (По Simpson). МПП: без особенностей.

**В левом предсердии определяется гиперэхогенное образование размером 4,9x4,2 мм, пролабирующее в диастолу в левый желудочек (размер его при этом 3,8x6,9 см) -миксома?**

Митральный клапан: не изменен, P макс.= 4,2 мм рт.ст., МР: 1 ст. Аортальный клапан: не изменен, P макс. = 3,2 мм рт.ст., АР: нет. Трикуспидальный клапан: не изменен, ТР: 2 ст.

СДЛА 58,3 мм рт.ст. Клапан легочной артерии: признаки легочной гипертензии, легочная регургитация: 2 степени, диастолическое давление в легочной артерии 22,8 мм рт.ст. Диаметр ствола легочной артерии: 3,0 см.

Диаметр корня аорты: 3,2 см. Стенки аорты уплотнены.

Наличие жидкости в полости перикарда: нет.

**Заключение:** миксома в левом предсердии, пролабирующая в диастолу в левый желудочек, расширение всех камер сердца, левого предсердия - значительное, расширение ствола легочной артерии, легочная гипертензия, уплотнение стенок аорты, ТН и ЛН 2 степени, МН 1 степени.

# Клинический диагноз

## **Основное комбинированное заболевание:**

- 1) фибромиксома (?) сердца
- 2) внебольничная правосторонняя полисегментарная пневмония.  
Хроническая обструктивная болезнь легких смешанный вариант, средняя степень бронхиальной обструкции с редкими обострениями.  
Двусторонний бронхиолит.

**Осложнения основного заболевания:** недостаточность трикуспидального клапана 2 степени. Недостаточность клапана легочной артерии 2 степени. Хроническая сердечная недостаточность 2Б стадии, IV ФК (NYHA).

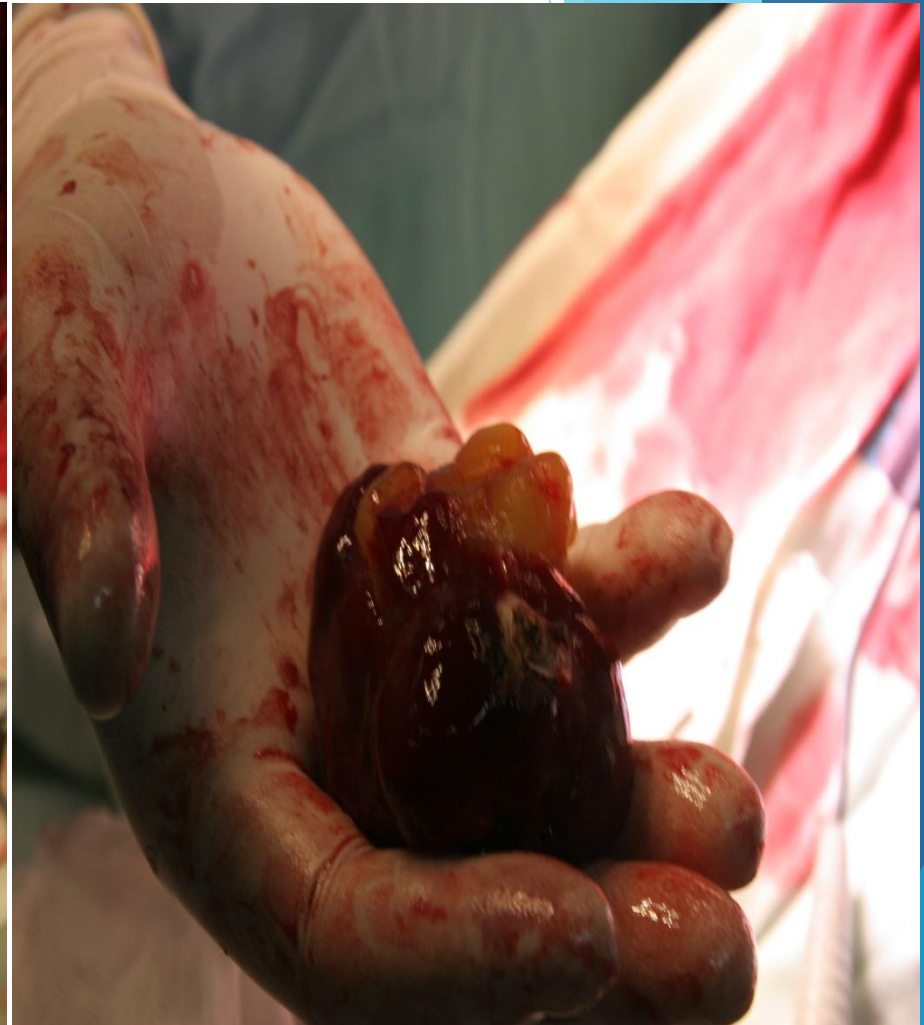
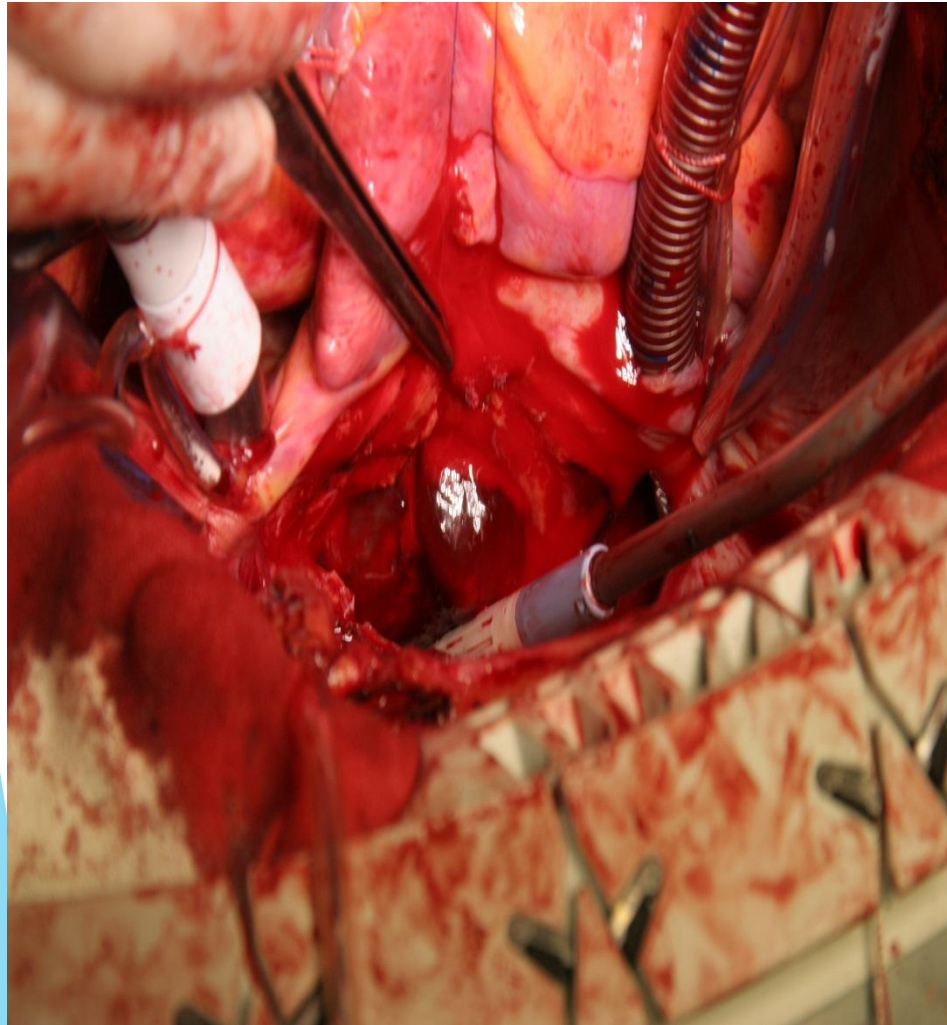
**Сопутствующие заболевания:** гастроэзофагеальнорефлюксная болезнь: эндоскопически негативная форма. Недостаточность кардии. Хронический поверхностный гастрит, бульбит.

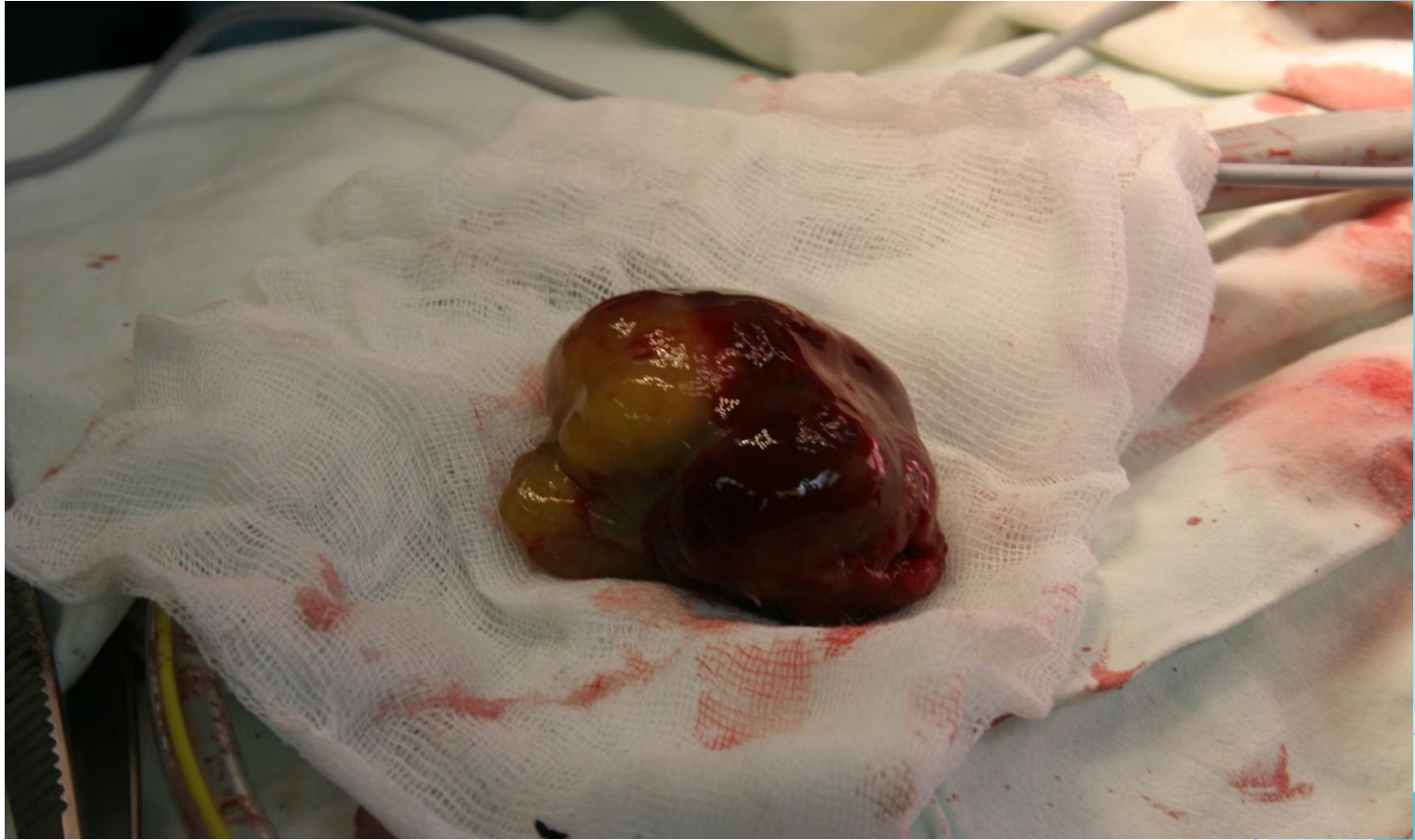# Лечение

1. Р- р лазикс 60 мг в/в струйно N 5,
2. Т. фуросемид 40 мг, 1,5 табл. утром,
3. Т. верошпирон 50 мг, 1 табл. утром,
4. Цефтриаксон 2 г на 200 мл физиологического раствора в/в капельно N 10,
5. Р-р беродуал 12 кап+2 мл физиологического р-ра через небулайзер – 3 раза в день,
6. Т. Бронхорус 30 мг, 1 табл. 3 раза/день.

14.03.18 г. выполнена операция:

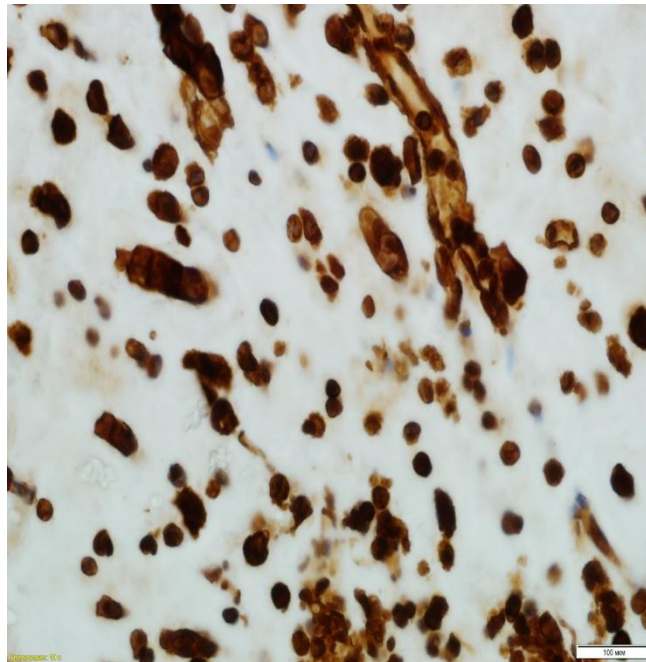
**удаление образования левого предсердия  
в условиях нормотермического ИК и  
кровяной тепловой кардиopleгии по  
Calafiore.**





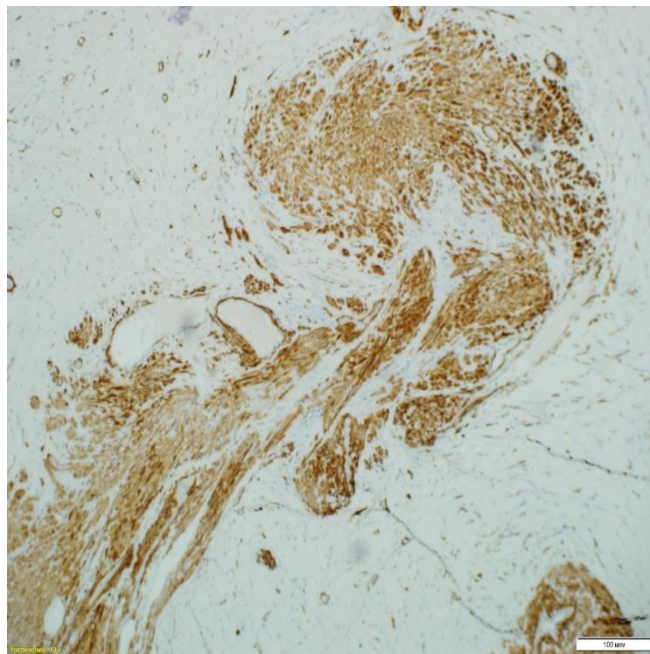
# Иммуногистохимическое исследование

Диффузное позитивное  
окрашивание цитоплазмы  
клеток образования в  
реакции с Vimentin.



# Иммуногистохимическое исследование

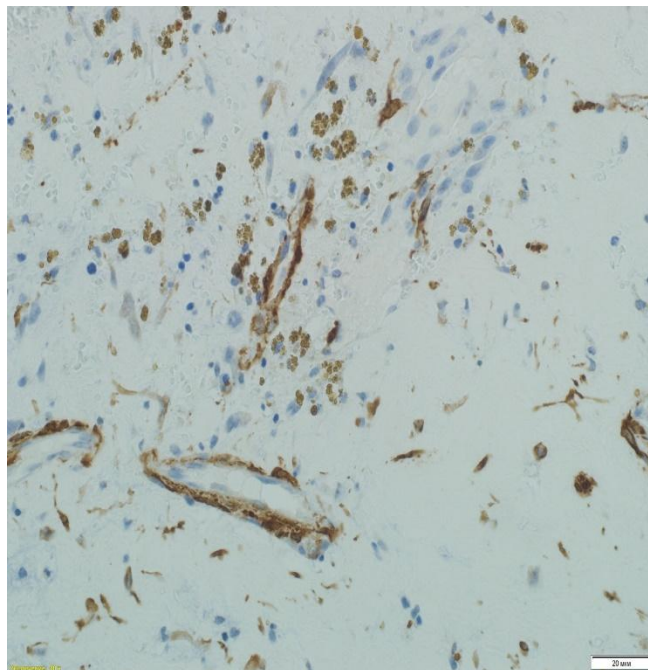
Реакция с SMA в пучках  
гладкомышечных клеток и  
в стенках сосудов.





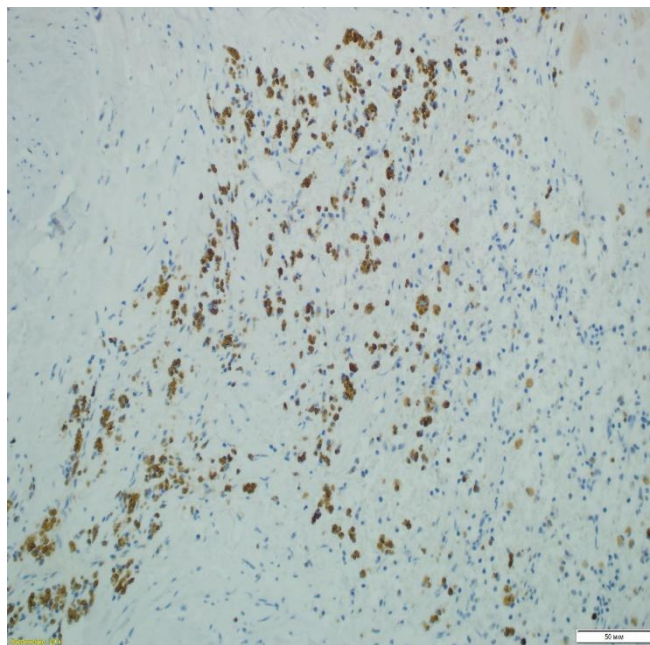
# Иммуногистохимическое исследование

Реакция с МСК АЕ1/АЕ3  
в клетках опухоли  
негативная.



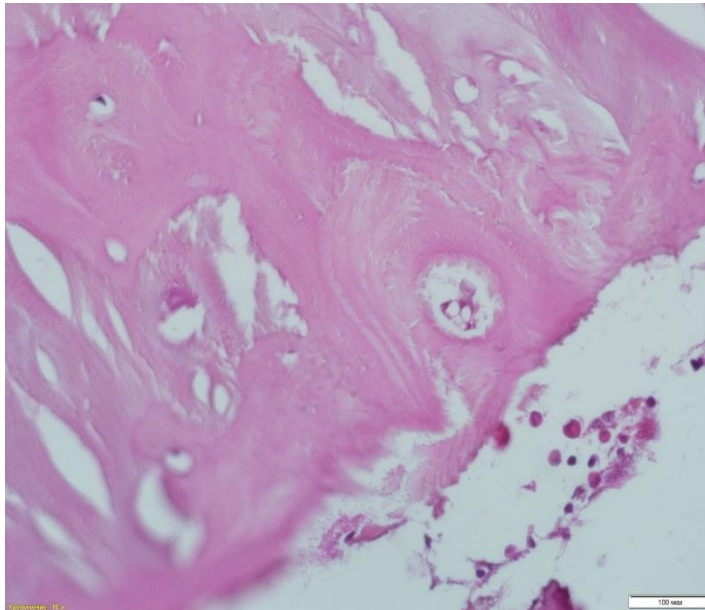
# Иммуногистохимическое исследование

Индекс пролиферативной активности по Ki67 более 2% в клетках опухоли, повышен в очагах воспалительной инфильтрации.



# Заключение

Гистологическое строение и иммунофенотип клеток опухоли соответствуют миксоме сердца с выраженными вторичными изменениями.



# Рентгенография органов грудной клетки от 19.03.18 г.

Данных за пневмоторакс нет.

Стенки бронхов уплотнены, легочный рисунок усилен за счет сосудистого и интерстициального компонентов.

Куполы диафрагмы расположены обычно, плевральные синусы свободны.

В проекции грудины определяются металлические скрепки. Контуры структурны.

Аорта без особенностей.

# Общий анализ крови от 20.03.18 г.

Нв 103 г/л	117-180 г/л
Эритроциты $4,14 \times 10^{12}/л$	$3,8-6,1 \times 10^{12}/л$
Hct 31,3%	35-52 %
Лейкоциты $6,95 \times 10^9/л$	$4,0-11,00 \times 10^9/л$
Нейтрофилы $3,97 \times 10^9/л$	$1,5-7 \times 10^9/л$
Лимфоциты $1,18 \times 10^9/л$	$1,0-3,7 \times 10^9/л$
<b>Моноциты <math>0,9 \times 10^9/л</math></b>	$0,0-0,7 \times 10^9/л$
Эозинофилы $0,86 \times 10^9/л$	$0-0,4 \times 10^9/л$
Базофилы $0,04 \times 10^9/л$	$0-0,1 \times 10^9/л$
СОЭ 13 мм/ч	0-15 мм/ч
Тромбоциты $239 \times 10^9/л$	$150-450 \times 10^9/л$

# Биохимический анализ крови от 20.03.18 г.

Общий белок 65,4 г/л	57,0-82,0 г/л
Альбумин 35,3 г/л	32,0-48,0 г/л
<b>Креатинин 117 мкмоль/л</b>	44-115 мкмоль/л
СКФ 59,69 мл/мин/1,73 м <sup>2</sup>	
Глюкоза 4,7 ммоль/л	4,1-5,9 ммоль/л
Азот мочевины 5,7 ммоль/л	3,2-8,2 ммоль/л
Общий билирубин 15,1 мкмоль/л	3,0—21,0 мкмоль/л
<b>Билирубин прямой 9,6 мкмоль/л</b>	0-5 мкмоль/л
АСТ 19 ед/л	0-34 ед/л
АЛТ 21 ед/л	10-49 ед/л
Амилаза 85,3 ед/л	27-131 ед/л

# ЭХО-КГ от 20.03.18 г.

- ЛП 80-81 мл (снижение)
- ПП – 44-65 мл (снижение)
- ЛЖ: КДО 90-94 мл, КСО 43 мл. ФИ 54%.
- VTI 15,2, глобальная и локальная сократимость ЛЖ не снижена.
- Митральный клапан: ср. градиент 1,3 мм рт.ст., регургитация 1 степени.
- Трикуспидальный клапан: регургитация 1 степени.
- СДЛА 50 мм рт.ст. (снижение).
- Жидкость в полости перикарда, обеих плевральных полостях не выявлено.

**Спасибо за внимание**