

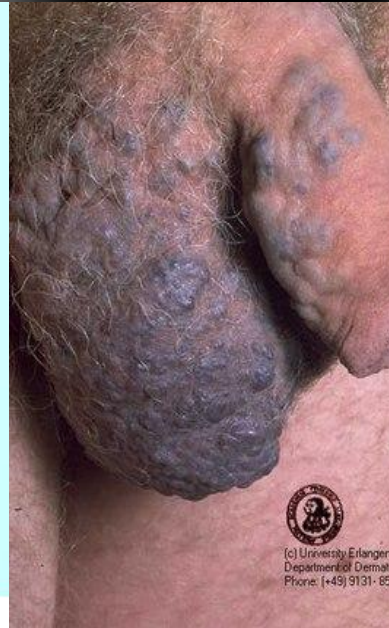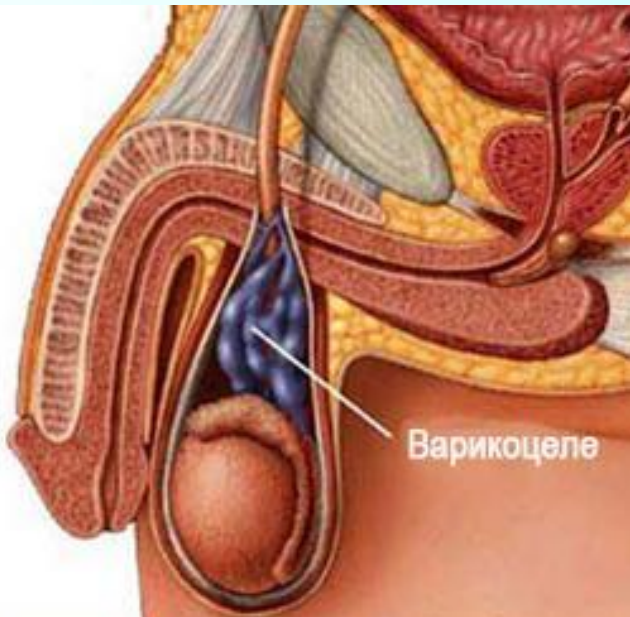
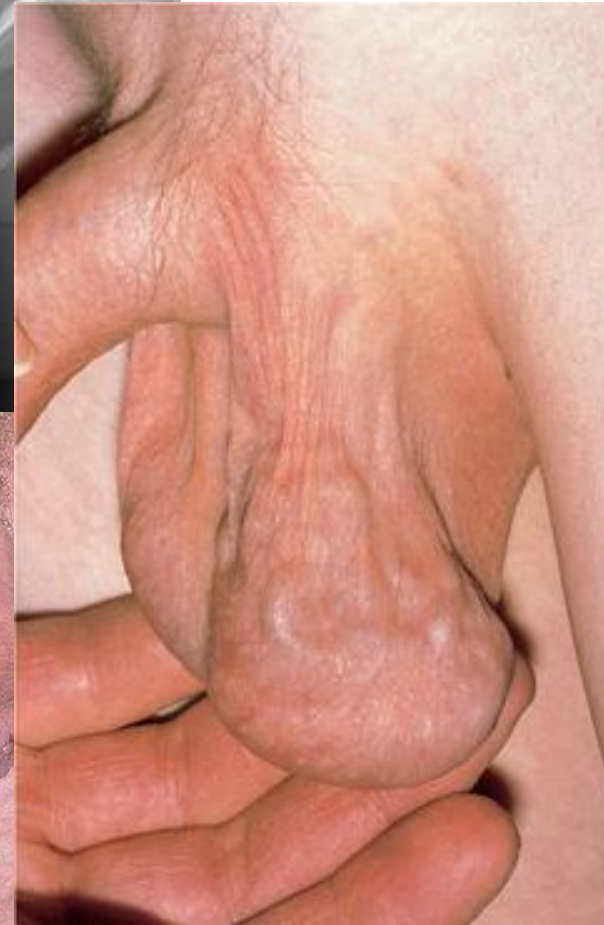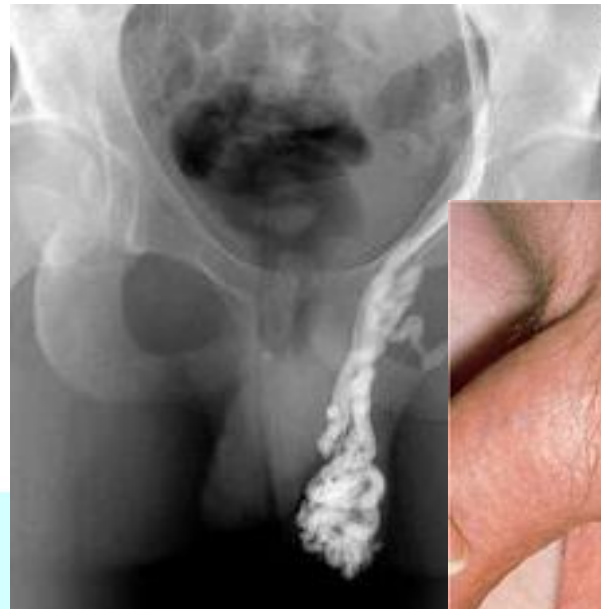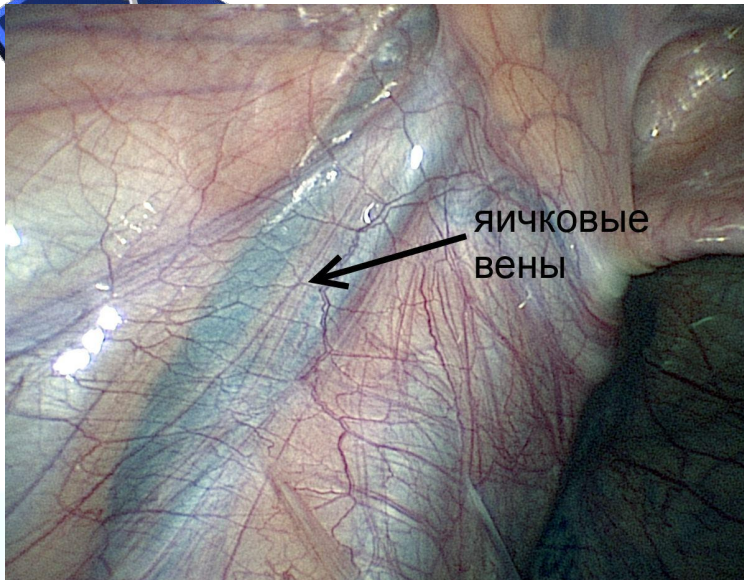
Запорізький державний медичний університет
факультет післядипломної освіти, кафедра дитячих хвороб
(курс дитячої хірургії)

ВАРИКОЦЕЛЕ

лекція для лікарів-інтернів дитячих хірургів



Varicocele



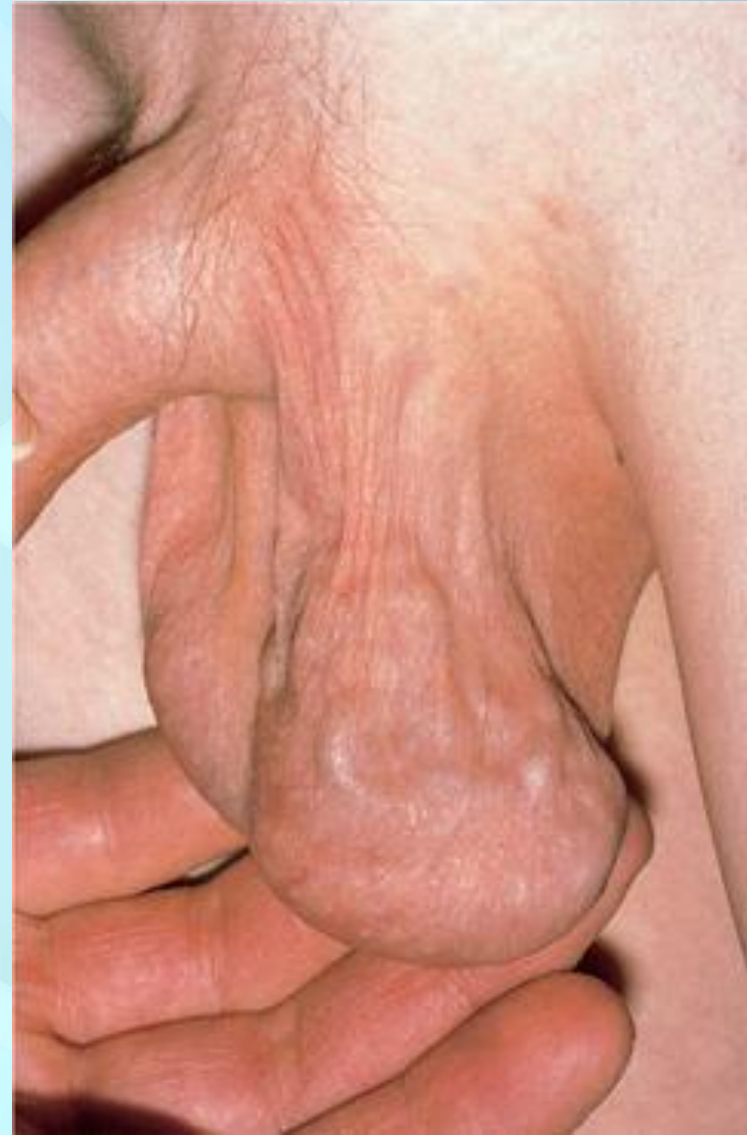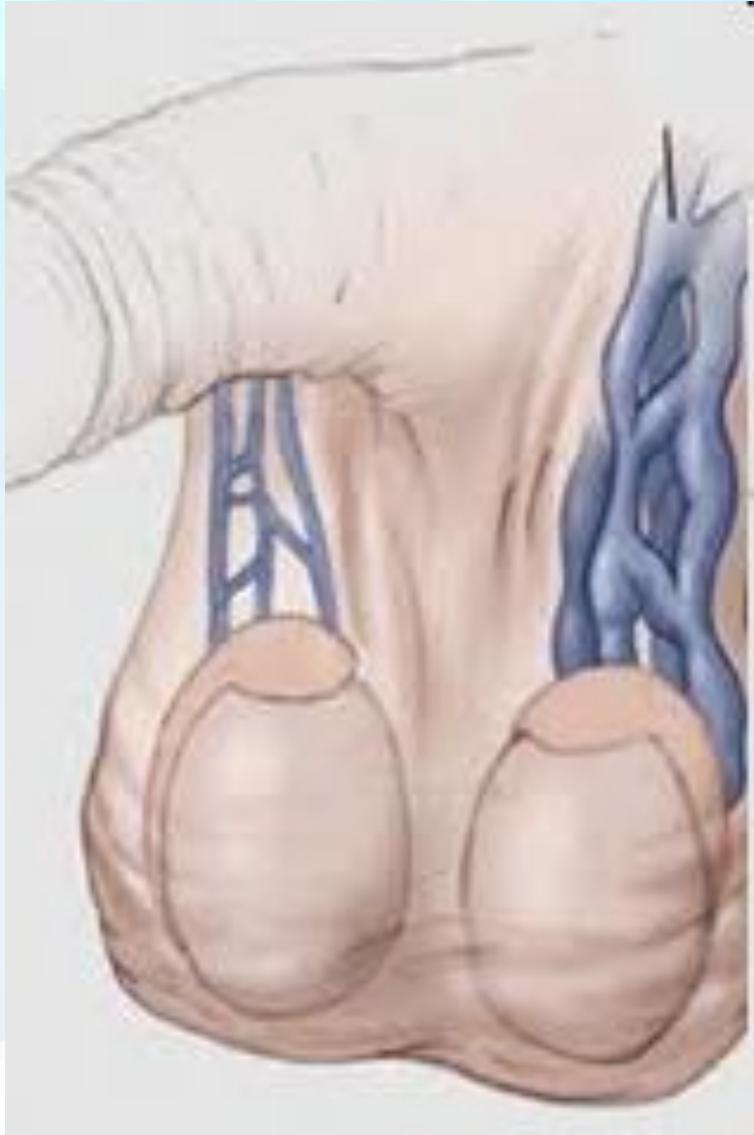Определение

Варикоцеле (новолат. *varicoscele*; лат. *Varix* — *вздутие на венах*, др.-греч. *kēlē* — *опухоль*) — варикозное расширение сосудов гроздьевидного венозного сплетения, располагающегося вокруг яичка и семенного канатика.

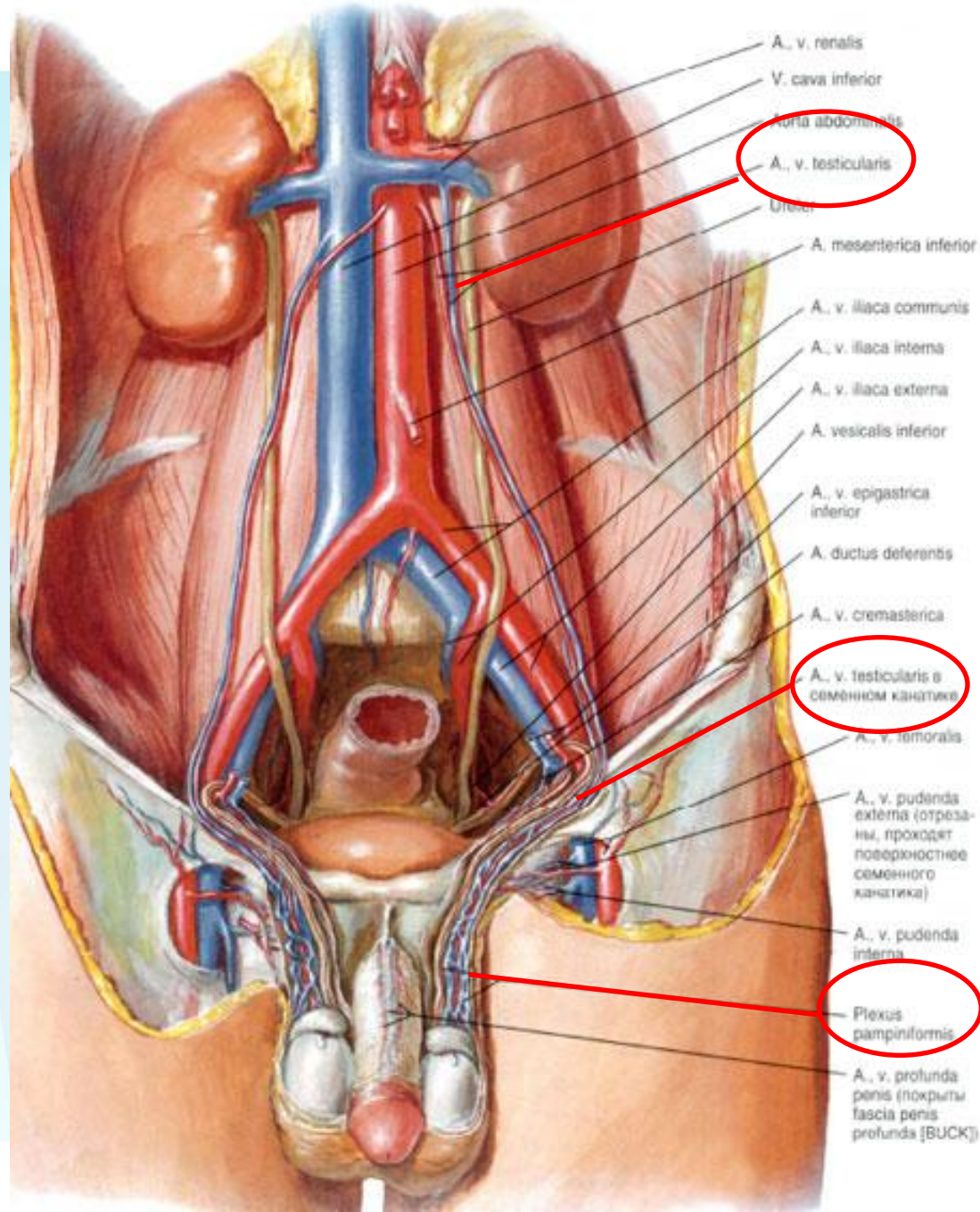
МКБ-10: I86.1



Схематическое изображение и фото варикоцеле



Артерии и вены яичка (вид спереди)



Актуальность проблемы

расширение вен яичка



ухудшение тестикулярной терморегуляции




снижение функции сперматогенного эпителия



изменение качества спермы



бесплодие





Частота встречаемости

При обследовании молодых людей **варикоцеле** встречается в **15-20%** случаев.

Чаще всего варикоцеле встречается в возрасте от 12 до 25 лет.

У мужчин, страдающих бесплодием, варикоцеле встречается в **40%** случаев.

Чаще всего встречается левостороннее (**до 60%**) варикоцеле, менее распространено двухстороннее (**до 30%**) и правостороннее (**в 10%**) варикоцеле.



Классификация варикоцеле

I. По этиологии:

- 1) идиопатическое (первичное);
- 2) симптоматическое (вторичное).

II. По локализации:

- 1) левостороннее;
- 2) правостороннее;
- 3) двустороннее.

III. По степени выраженности (по Лопаткину, 1978):

- 1) *I степень* — варикоз вен выявляется только пальпаторно при натуживании больного в вертикальном положении тела;
- 2) *II степень* — визуально определяются расширенные вены, размеры и консистенция яичка не изменены;

Классификация варикоцеле

3) *III степень* — выраженная дилатация вен гроздевидного сплетения, уменьшение яичка и изменение его консистенции.

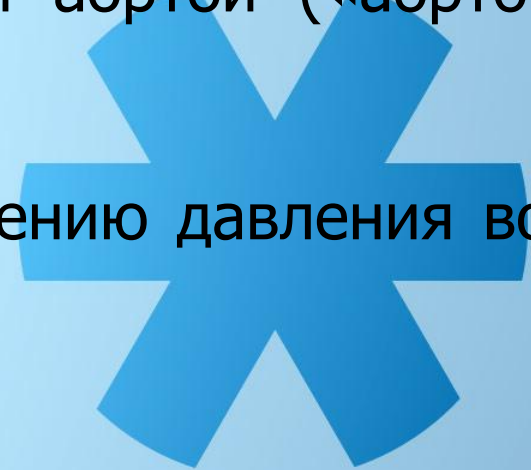
IV. По влиянию на общий сперматогенез:

- 1) нормоспермия;
- 2) олигостеноспермия;
- 3) некроспермия.

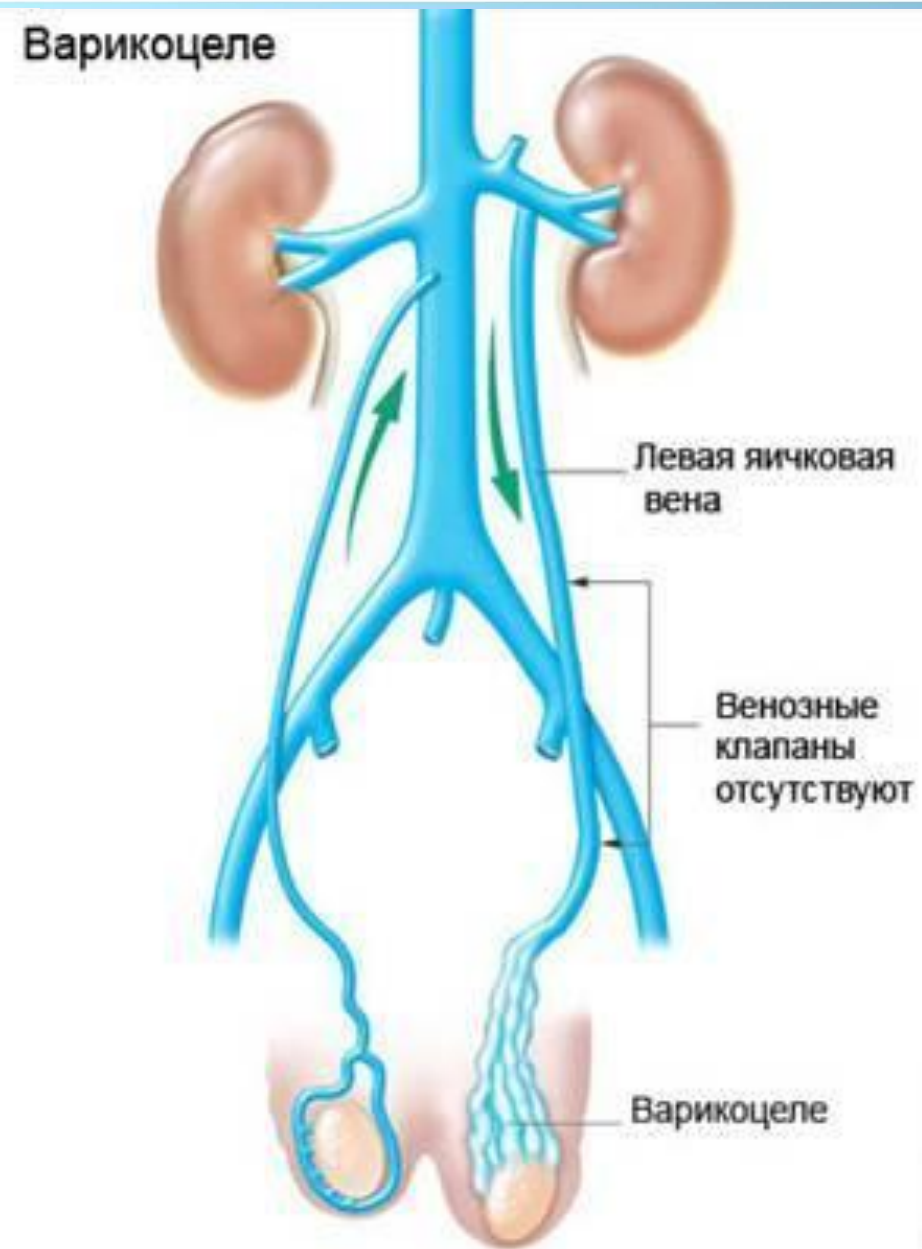
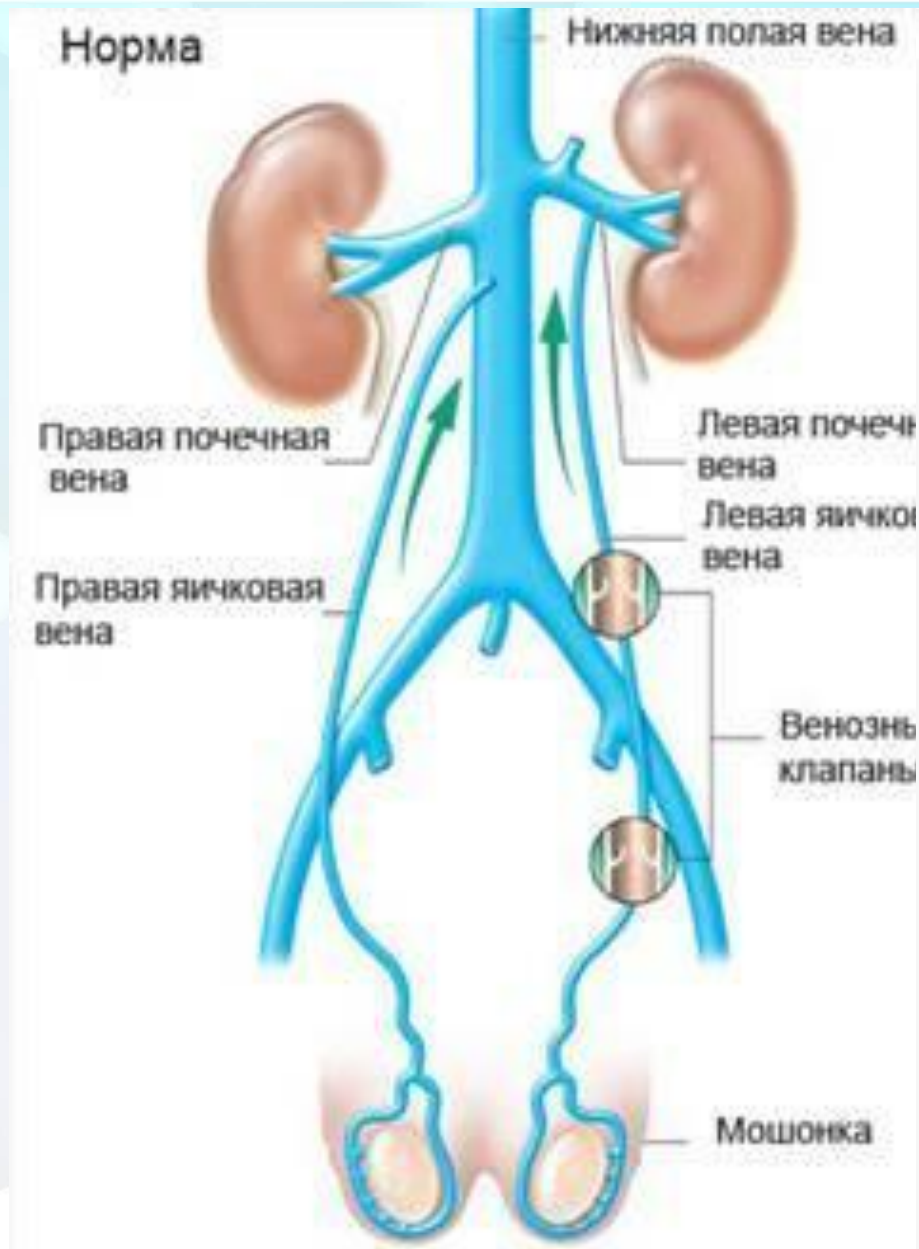

Патогенез варикоцеле

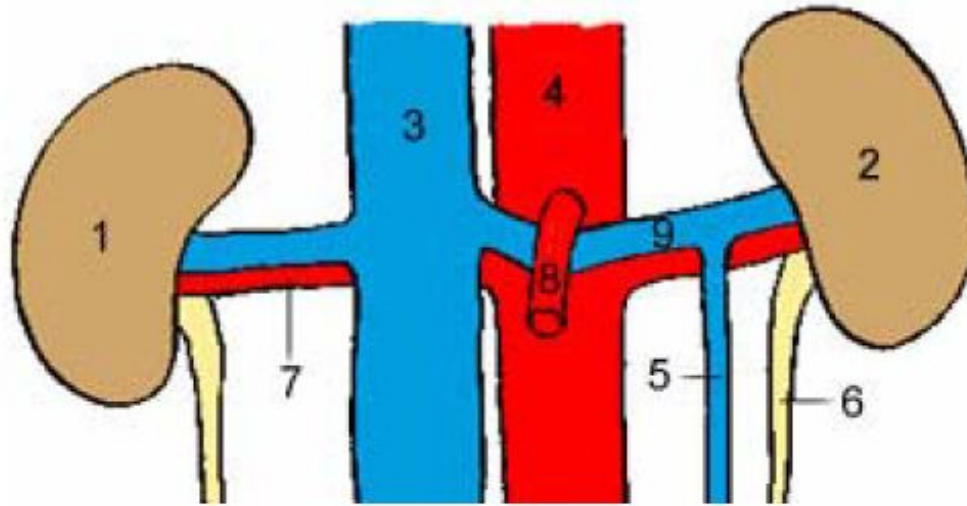
- угол, под которым левая яичковая вена впадает в левую почечную вену.
- недостаточность либо нехватка эффективных клапанов антирефлюкса внутренней яичковой вены;
- повышенное давление в почечной вене из-за ее сдавления между верхней брыжеечной артерией и аортой («аорто-мезентериальный пинцет»);
- другие факторы, способствующие повышению давления во внутренних яичковых венах.



Венозная система в норме и при варикоцеле



Мезентериальный пинцет как «элемент» патогенеза



1 - правая почка, 2 - левая почка, 3 - нижняя полая вена, 4 - аорта, 5 - вена левого яичка, 6 - левый мочеточник, 7 - правая почечная артерия, 8 - верхняя мезентериальная артерия, 9 - вена левой почки

Клинические проявления

Варикоцеле может как вызывать, так и не вызывать субъективные ощущения у больных.

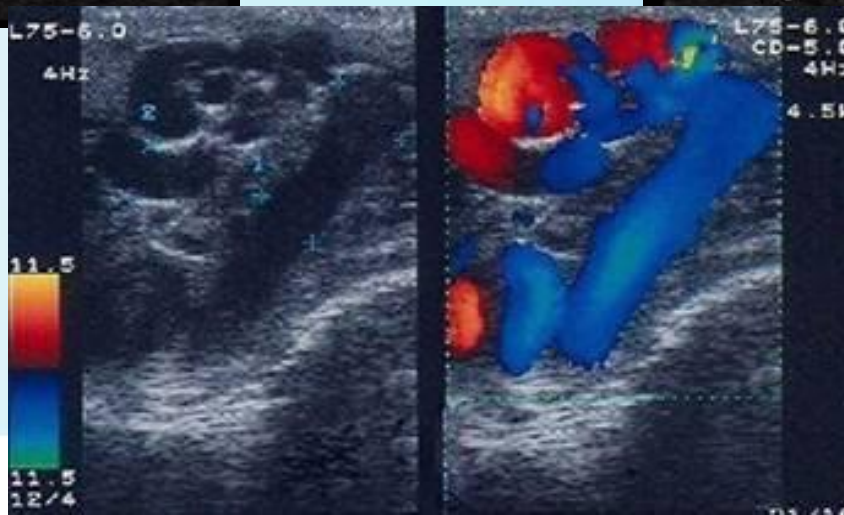
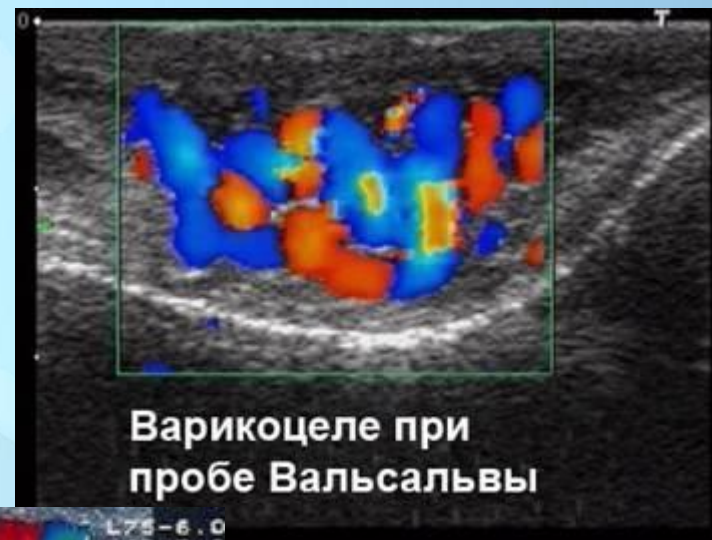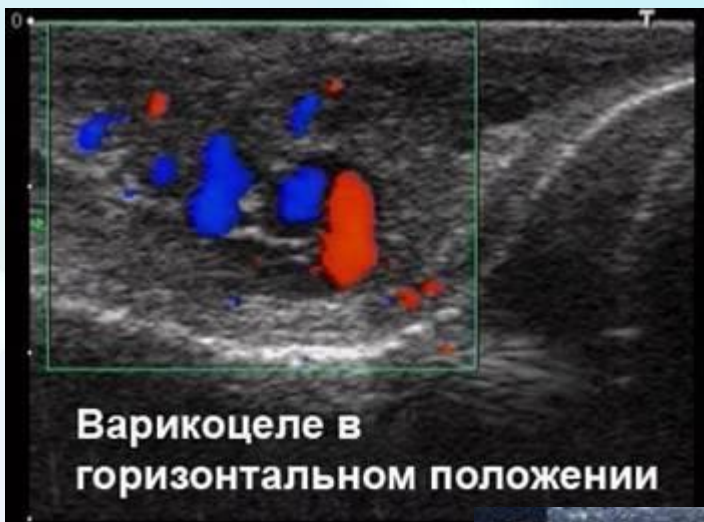Симптомы:

- боль;
- дискомфорт;
- визуально - увеличение вен мошонки;
- уменьшение яичка;
- гематома мошонки.



Диагностика

1. Объективное обследование с пробами Вальсальвы;
2. УЗИ - цветное, с высокой разрешающей способностью доплеровское исследование;



Диагностика

3. спермограмма;

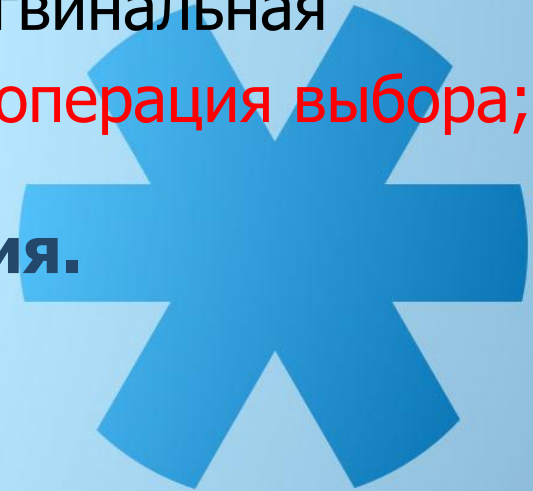4. исследование уровня половых гормонов в крови.



Лечение

1. Оперативные вмешательства:

- **Иванисевича** – паховый доступ - перевязка внутренней яичковой вены;
- **Паломо** – ретроперитонеальный доступ – перевязка внутренних яичковых артерии и вены;
- **Мармара** – надканальный доступ - субингвинальная микрохирургическая варикоцелэктомия – операция выбора;
- **Лапароскопическая варикоцелэктомия.**



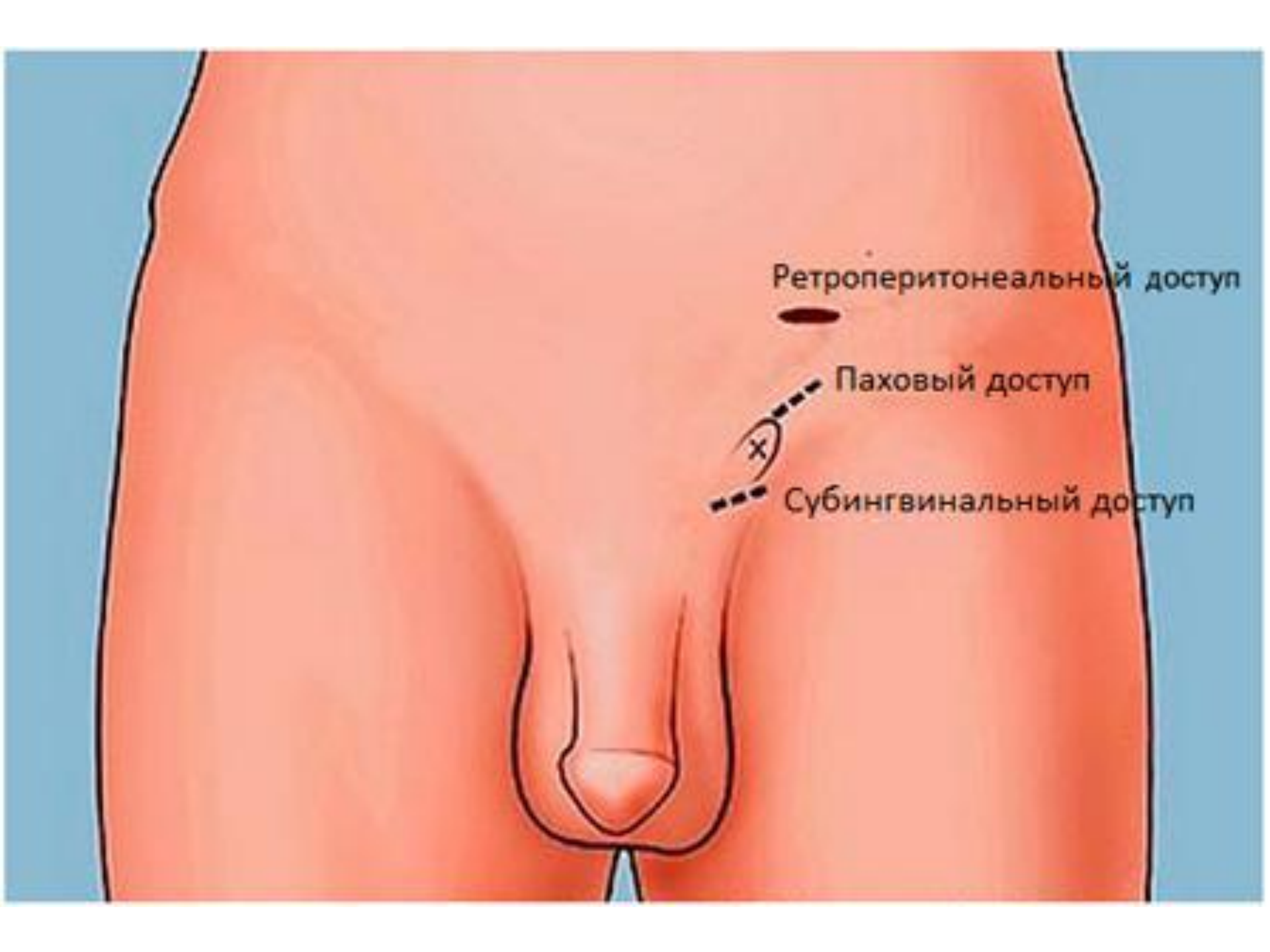
Ретроперитонеальный доступ



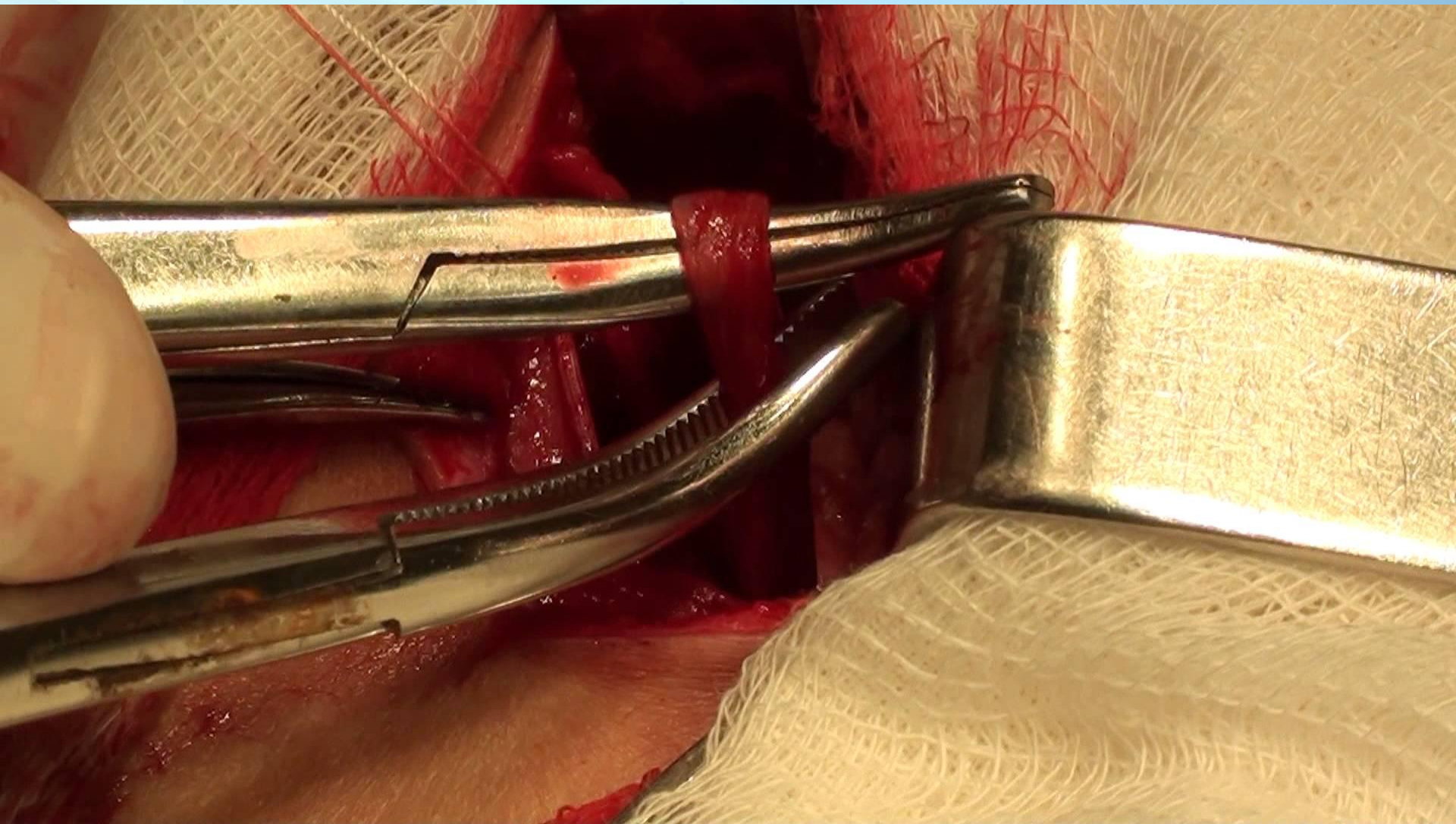
Паховый доступ



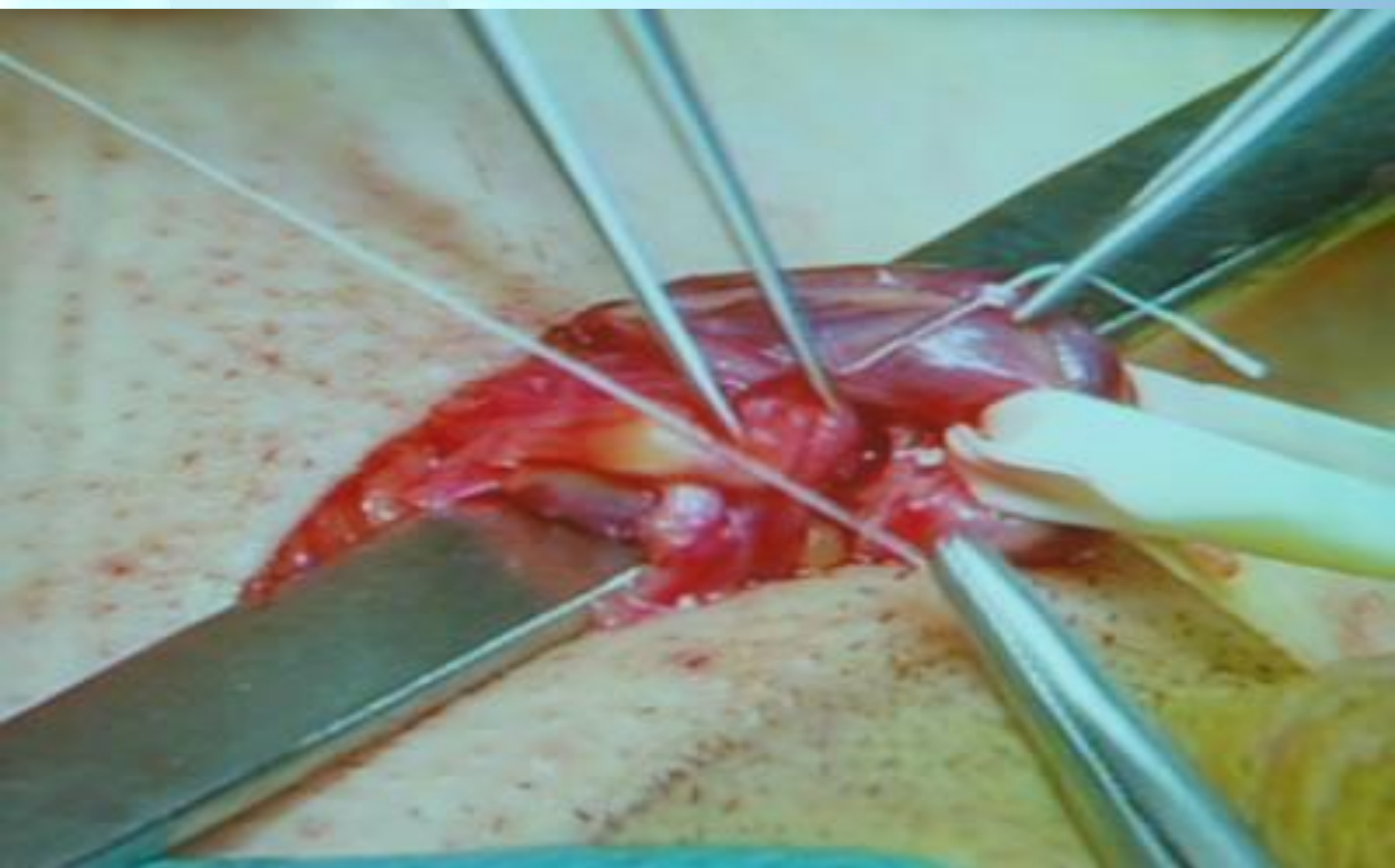Субингвинальный доступ



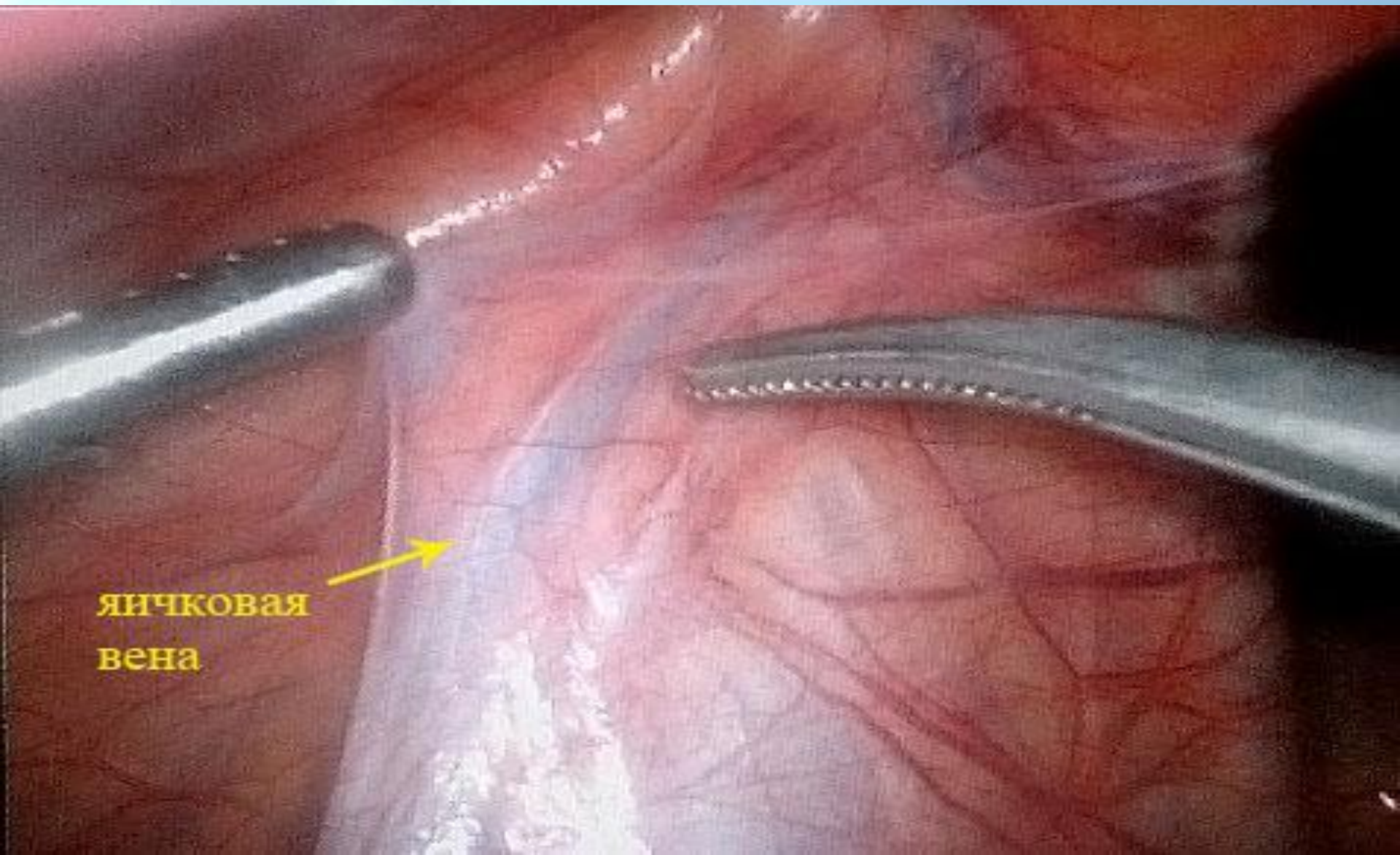
Операция Иванисевича



Операция Мармара



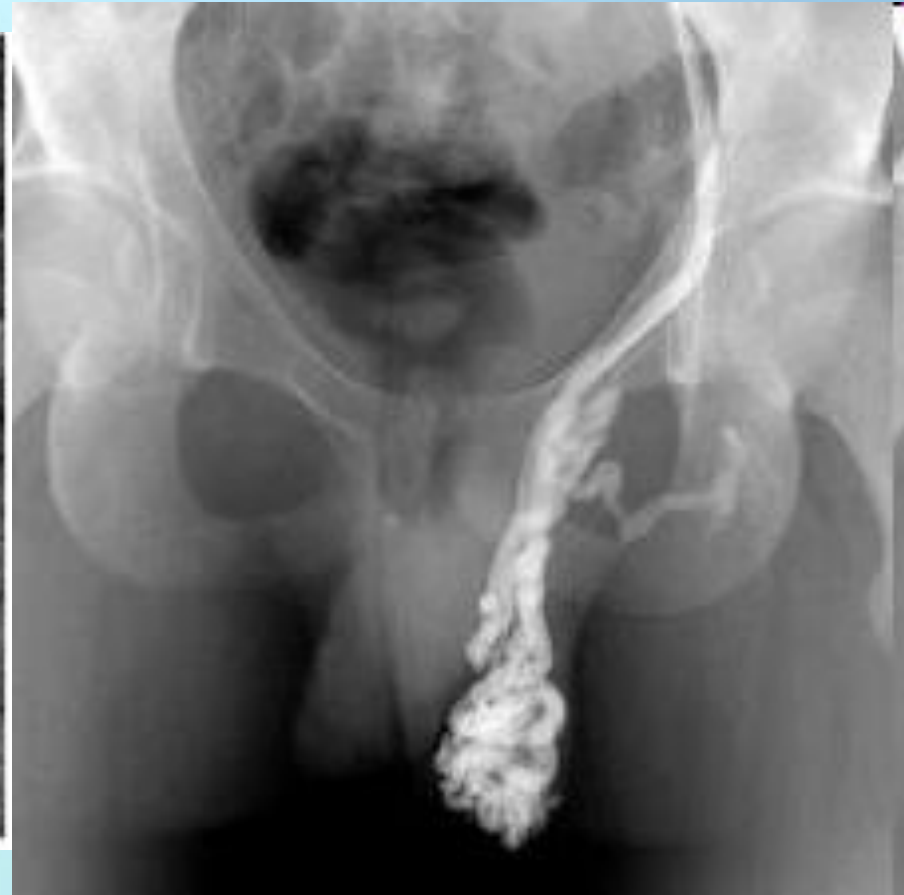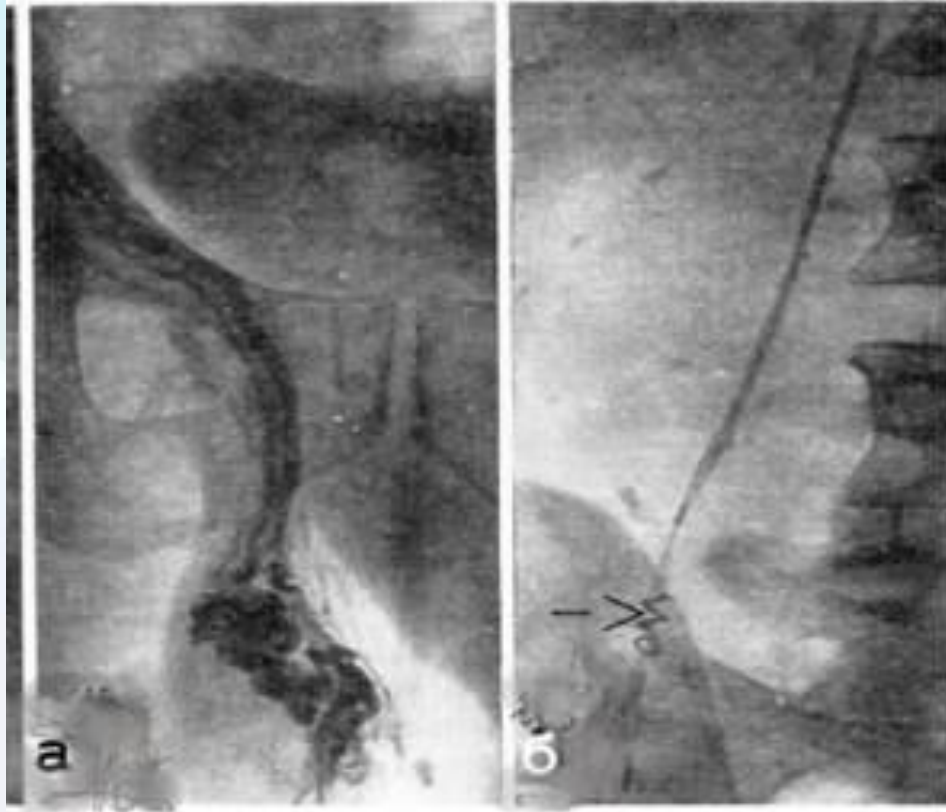
Лапароскопическая варикоцелэктомия



яичковая
вена

Лечение

2. Эндovasкулярная облитерация яичковой вены.



Профилактика

Направлена на устранение застойных явлений в органах малого таза (нормализация стула, регулирование половой жизни, исключение физических нагрузок, длительных напряжений, алкоголя и т.п.).

Определенных специфических мер профилактики **нет.**



Прогноз

При варикоцеле прогноз **благоприятный**, поскольку даже выраженное расширение вен и атрофия яичка не всегда приводит к бесплодию.

Улучшение качества эякулята после операции наблюдается спустя 8-12 месяцев.



Спасибо
за внимание!

