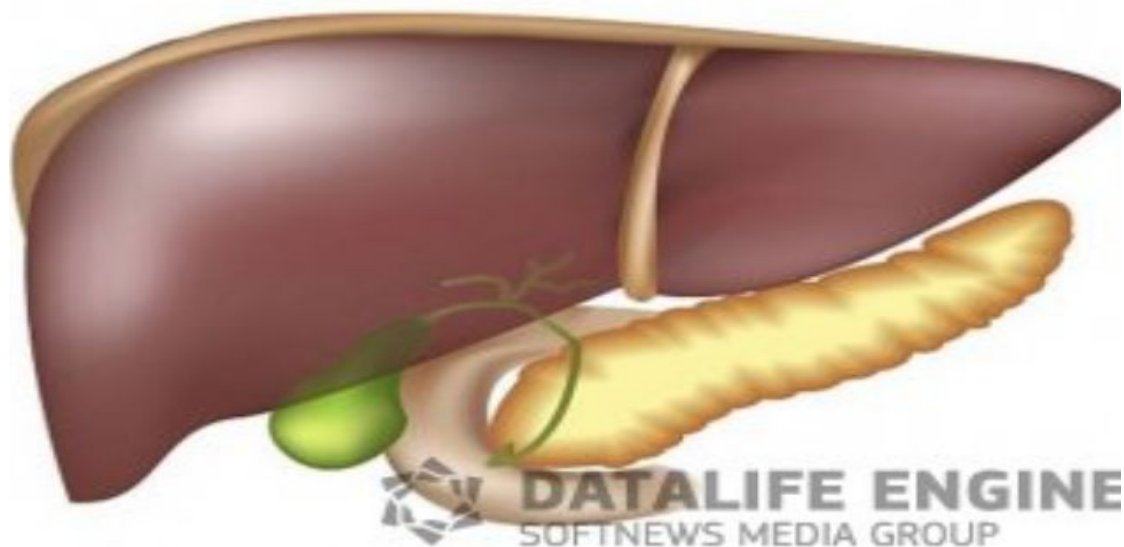


# БАУЫР ЭХИНОКОККОЗЫ



Жусипкалиева А.Б 715 ВОП

2016

- **Эхинококкоз –үй жануары арқылы тасымалданатын паразитті ауру. Паразит жануарлардың ішегінде бірнеше даму сатысынан өтіп, содан соң, жануарлардың нәжісімен жерге түседі. Жерге түскен жұмыртқалар онкосфералар деп аталады. Онкосфералар ауа температурасының өзгерістеріне берік әрі сыртқы ортаға бейімделгіш болып келеді. Балалар, көбінесе, үй жануарларымен қарымқатынас кезінде, жануарлардың жүні, шаң-тозаң, су және т.б. арқылы жұқтырады. Егер, паразит тамақпен бірге ағзаға түссе, бауыр эхинококкозы, егер ауа арқылы тараса,**

# **Бауыр эхинококкозы**

- **Бауыр эхинококкозы жиі кездесетін паразитті аурулардың бірі. Зақымдану жолы өкпе эхинококкозы сияқты, яғни алиментарлы жолмен, ішектен сіңіріліп қан арқылы таралады. Көбінесе бауырдың оң жақ бөлігінде кездеседі. Клиникалық көрінісі жалпы белгілермен жүреді: жалпы әлсіздік, мазасыздық, дене қызуының көтерілуі, тәбетінің төмендеуі. Сонымен қатар оң жақ қабырға астының ауырсынуы болады, ал егер эхинококк өте жақын орналасса, холецистит белгілерімен өтуі мүмкін. Талақ үлкейеді. Пальпация кезінде бауырдың тығыздалып өскенін, ірі кистаны байқауға болады. Ауырсыну белгісі қатты болмайды. Перкуссияда тұнық дыбыс естіледі.**

- **Қан талдауында эозинофилия, эритроциттің тұну жылдамдығының (ЭТЖ) жоғарылауы, лейкоцитоз, нейтрофильдің солға ығысуы, гипоальбуминемия және диспротеинемияның болуы мүмкін. Зәр талдауында аса үлкен өзгерістер болмайды. Науқасқа серологиялық сынамалар, профилактикалық рентгенограмма, томограмма, УДЗ өткізіледі. Сол сияқты бронхография, иммунологиялық әдістер де көрсетілімдер бойынша жасалады.**

# Эпидемиология.


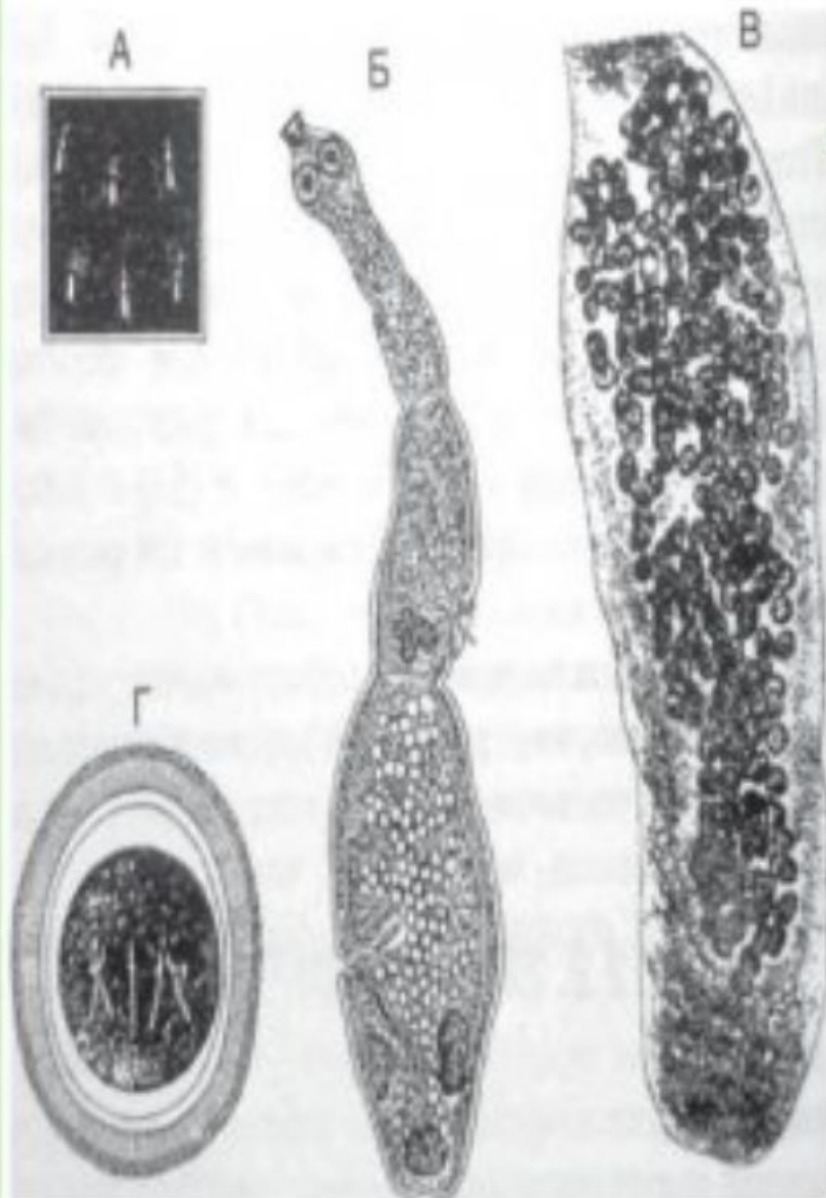
- Ол көбінесе аңдар мен үй малдарынан, ит пен мысықтан жұғады. Бұл құрттар ит пен қасқырдың ащы ішегінде өсіп өнеді де, солардың дәреті арқылы суды, шөпті, жерді ластайды. Аң терісін, ит пен мысықты ұстағанда жылауықтың құрты қолға жабысады. Қолды жумай тамақ ішкенде, ластанған өзендердің суын қайнатпай ішкенде құрт адамның асқазанына барып түседі.



# Патогенез.

- **Асқазанға түскен құрттың ұрығы сыртқы қабығынан айырылып, ішек қатпарларына енеді. Содан қан тамырларына түсіп бауыр, өкпе, ми және басқа ағзаларға ұялайды. Біртебірте ұялаған жерінде жылауық құрты өнеді, өседі. Олар бір ұялы, көпұялы болып бөлінеді. Жылауық қалтасы бірте-бірте өсіп, аурудың белгісі біліне бастайды, құрт орналасқан органдардың қызметі бұзылады.**

- **Аурудың белгілері көбінесе байқалмайды, эхинококк өсіндісі өкпені рентгенологиялық немесе бауырды ультрадыбыстық зерттеу кезінде анықталып жатады. Бауырдағы үлкен өсінділер іштің жоғарғы бөлігіне орналасады. Өсінді мида дамыған жағдайда бас ауруы, неврологиялық бұзылыстар байқалады. Сәбиде эхинококкоз ауруы анықталған жағдайда, барлық отбасы мүшелерін тұрғылықты жері бойынша емханада тексеруден өткізу қажет.**
  - **Соңғы кездері Көп бейінді облыстық балалар ауруханасында жылына 10 науқасқа дейін бауыр және өкпе эхинококкозы бойынша ота жасалады (салыстырмалы түрде алғанда, 1995-2008жж. аралығында жылына 25 науқасқа дейін ота жасалған). Ота жасалған соң, науқастар емханадағы хирург маманымен диспансерлік есепке алынып, сызба бойынша ішек құрттарына қарсы ем қабылдайды, 2 жыл ішінде өкпені рентгенге түсіріп, бауырды ультрадыбыстық зерттеуден өткізеді.**





- **Қандай алдын алу шараларын қолға алу қажет? Бірінші кезекте, жеке гигиенаға, әсіресе, қол тазалығына аса көңіл бөлу қажет. Екіншіден, үй жануарларын, ауылдық жерлерде ірі қара малды ішек құрттарынан тазарту шараларын атқару қажет. Жануарлар уақытылы ветеринарлық тексеруден өткізіліп, олардың қалдықтары жойылуы, жануар өнімдері жеткілікті мөлшерде термиялық өңдеуден өткізілуі қажет (флюорография, ультрадыбыстық**

- **Эпидемиялық ерекшеліктерді ескере отырып емханада эхинококктың алдын-алу үшін келесі шараларды жүргізу қажет:**
- **1. Эхинококктың жұғуын алдын-алу үшін бала-бақшаларда, мектептерде ата-аналарға дәріс сабақтары жүргізілуі керек. Газет, радио, теледидардан көп айтылып, жазылып ақпарат берілуі қажет.**
- **2. Балаларды тазалыққа, жеке басының гигиенасын сақтауға баулу. Бөтен жануарлармен ойнамау.**
- **3. Емханада эхинококктың ерте диагнозын қою және алдын-алу шараларына арналған дәрігерлік конференциялар өткізу.**

# Емі

- **Эхинококкоздың қазіргі кездегі емі – хирургиялық. Көп қолданылатын әдіс бір реттік лапаротомия, торакотомия жасап, эхинококкоэктомияны орындау. Соңғы жылдары эхинококкэктомия үшін эндоскопиялық аппараттың көмегімен алып тастау әдісі жиі қолданылуда.**
- **Асқынуларға операциядан кейін бауырда немесе өкпеде қалған қуыстардың іріңдеуі, өттің, бронхтың жыланкөздері және қайталануы жатады.**

**• Таяу уақытқа дейін бауырға жасалатын операциялар эхинококк іріңін алумен және шеттік кесумен ғана шектелген еді. Қазіргі уақытта асқынған зақымдану жағдайында сегменттік кесу мен оң немесе сол жақ бөлікті алып тастау операциялары жасалады. Бауыр эхинококкозы асқынып кеткен және басқа органдары зақымданған науқастарды емдеуде қуыстарды лазермен өңдеу тәсілін қолданылады.**