

Функциональная анатомия артерий и вен головы и шеи

Лектор: д.м.н., профессор Т.А. Литвинова

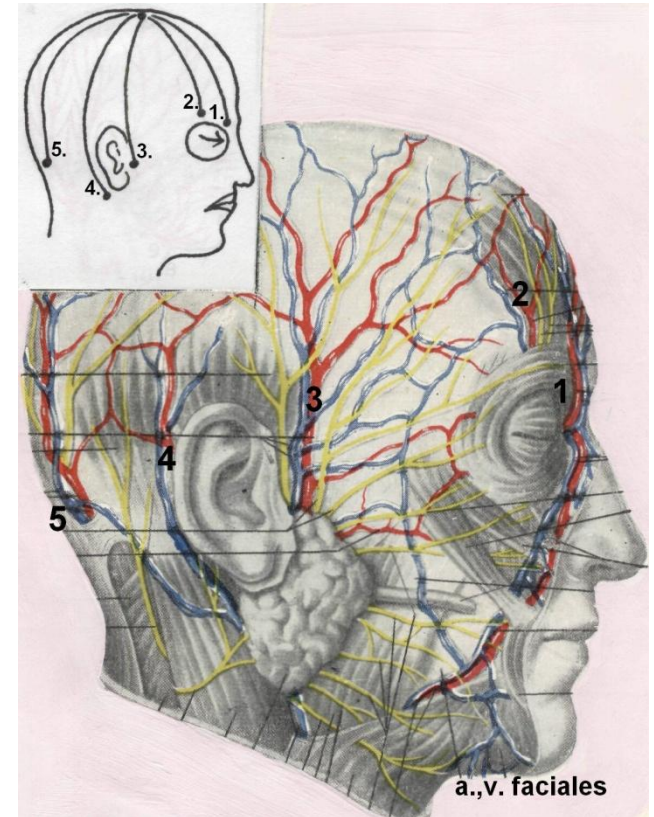
ОСНОВНЫЕ СОСУДИСТО-НЕРВНЫЕ ПУЧКИ

ОСНОВНЫЕ СОСУДИСТО-НЕРВНЫЕ ПУЧКИ:

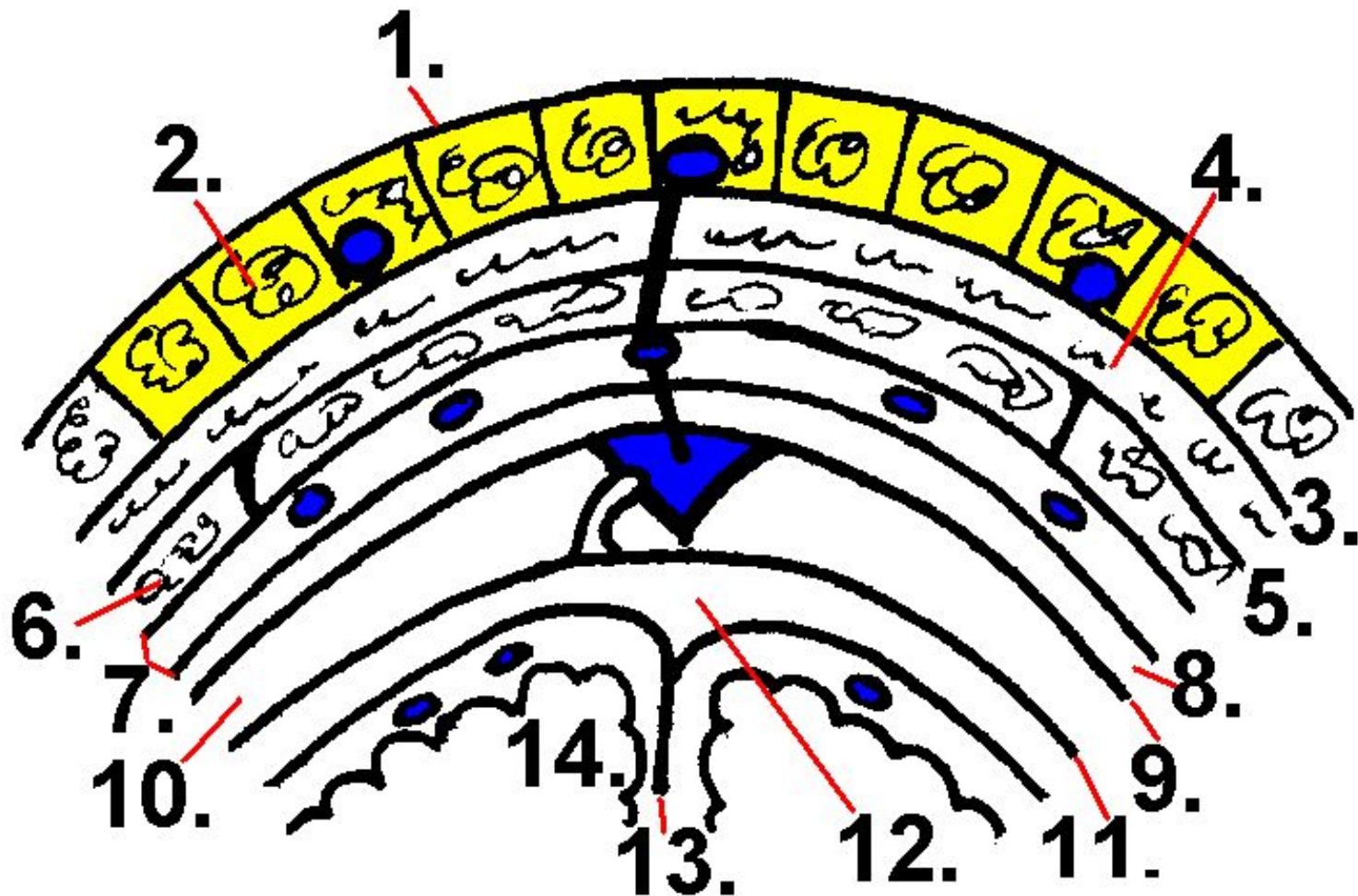
1. a. et n. supratrochleares
2. a. et n. supraorbitales
3. a. temporalis superficialis et n. auriculotemporalis
4. a. et n. auriculares posteriora
5. a. occipitalis et nn. occipitales minor et major

ОСОБЕННОСТИ СОСУДОВ:

1. радиальное направление относительно верхней точки головы (макушки);
2. расположение в подкожной клетчатке, фиксация стенок к соединительно-тканным перемычкам;
3. богатая сеть артериальных анастомозов (хорошее заживление ран).

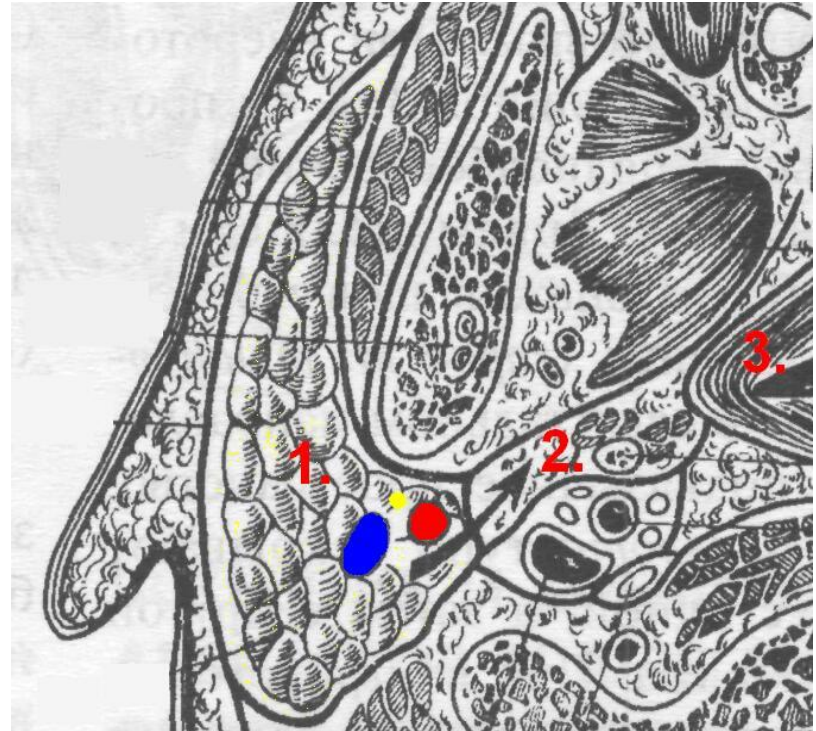
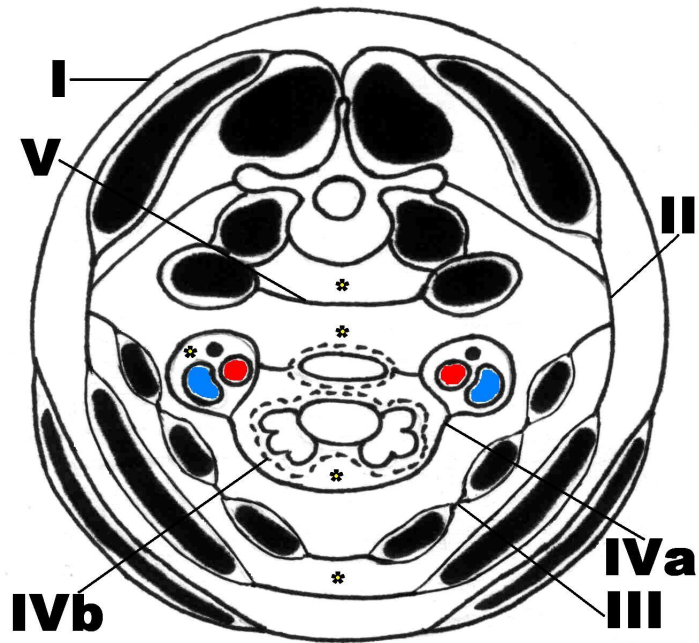


ОСОБЕННОСТИ ФИКСАЦИИ СОСУДОВ СВОДА ЧЕРЕПА



При повреждении – зияние просвета и обильное кровотечение

A. CAROTIS COMMUNIS

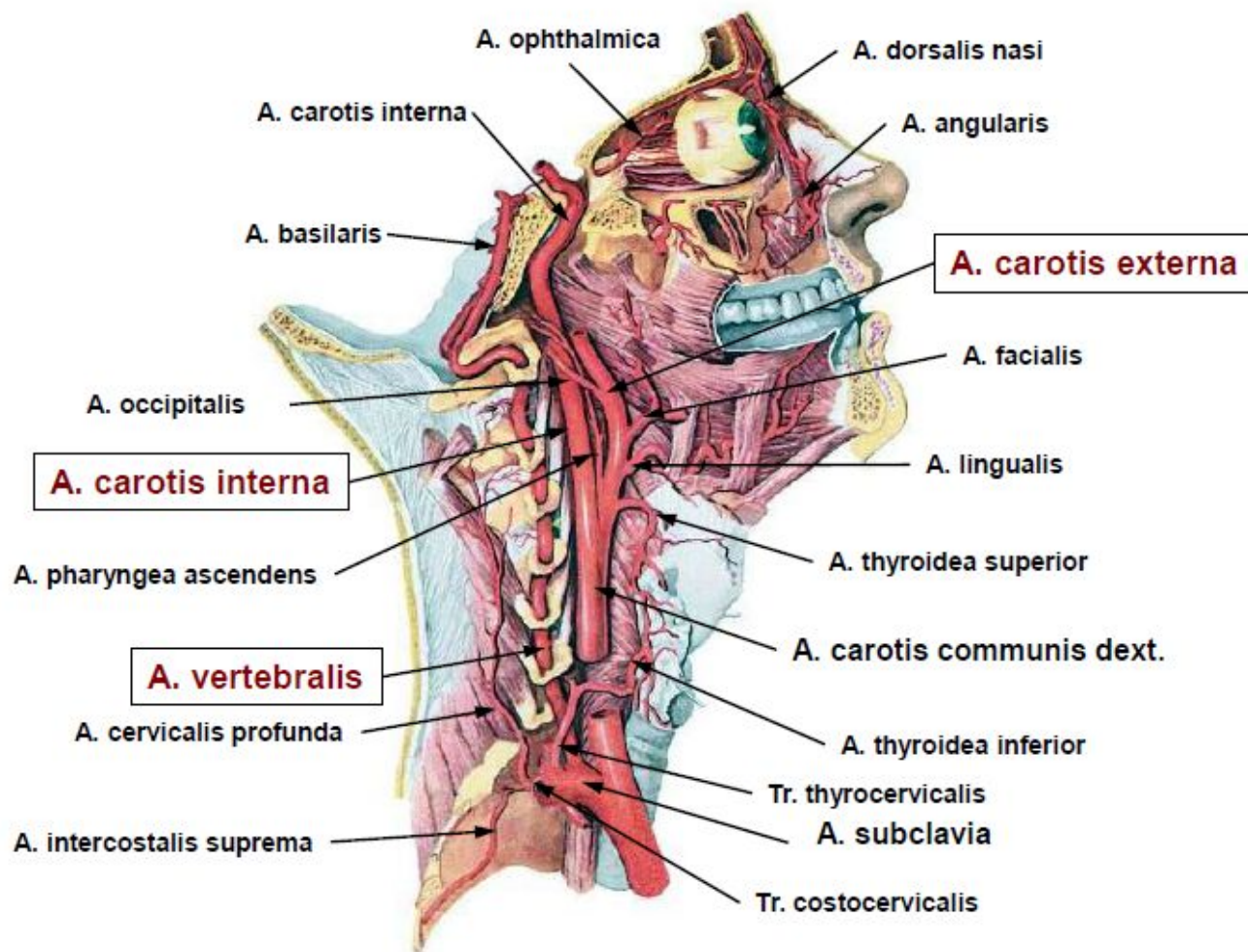
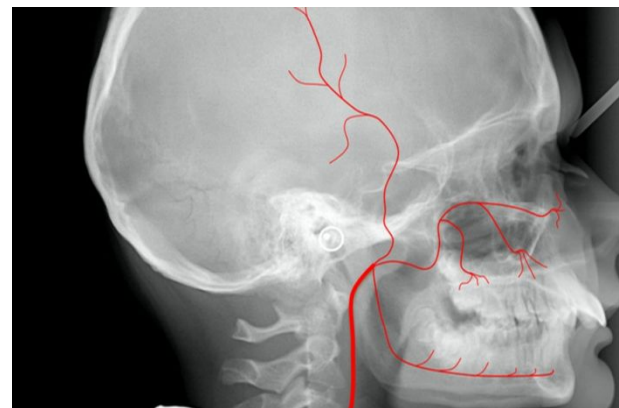


1.Околоушная железа

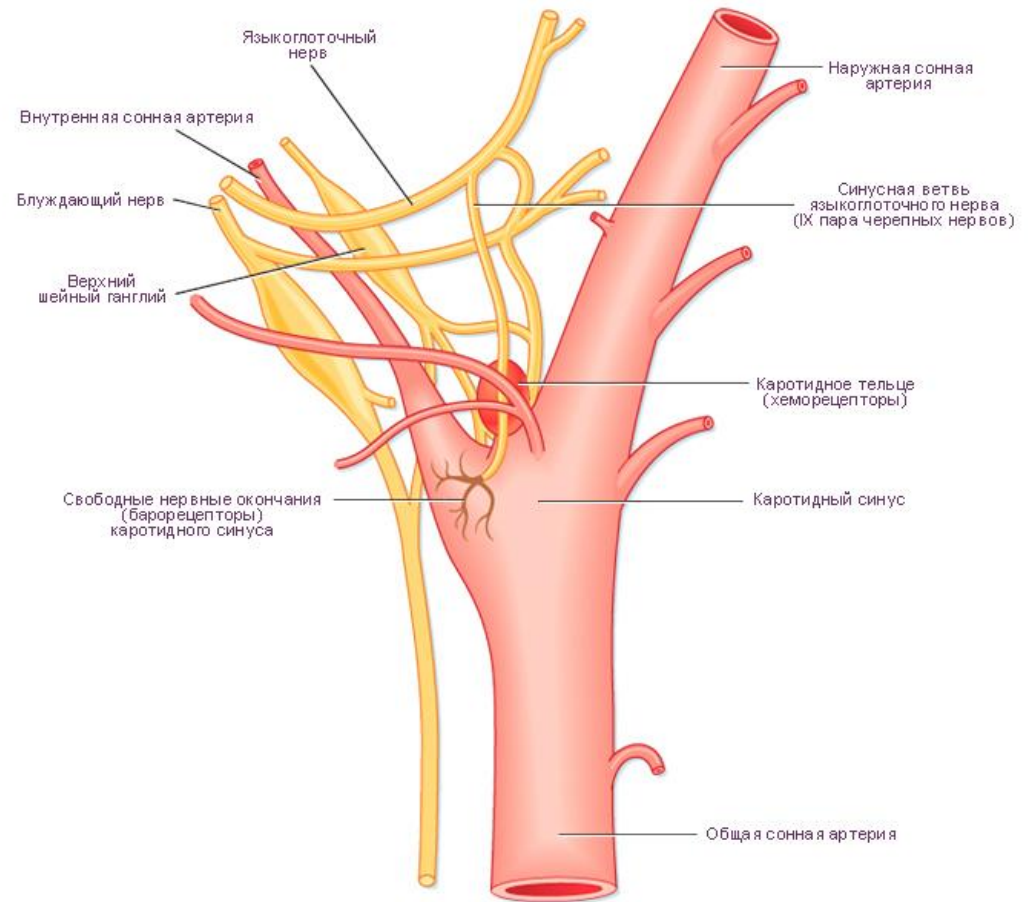
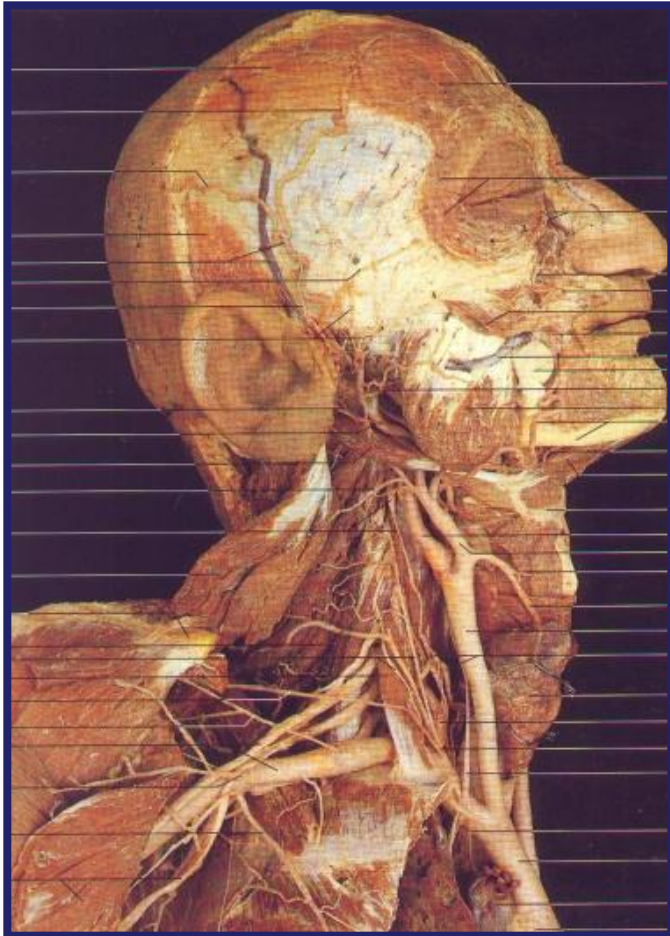
2.Окологлоточное пространство

3.Глотка

ТОПОГРАФИЯ АРТЕРИЙ, КРОВΟΣНАБЖАЮЩИХ ОРГАНЫ ГОЛОВЫ



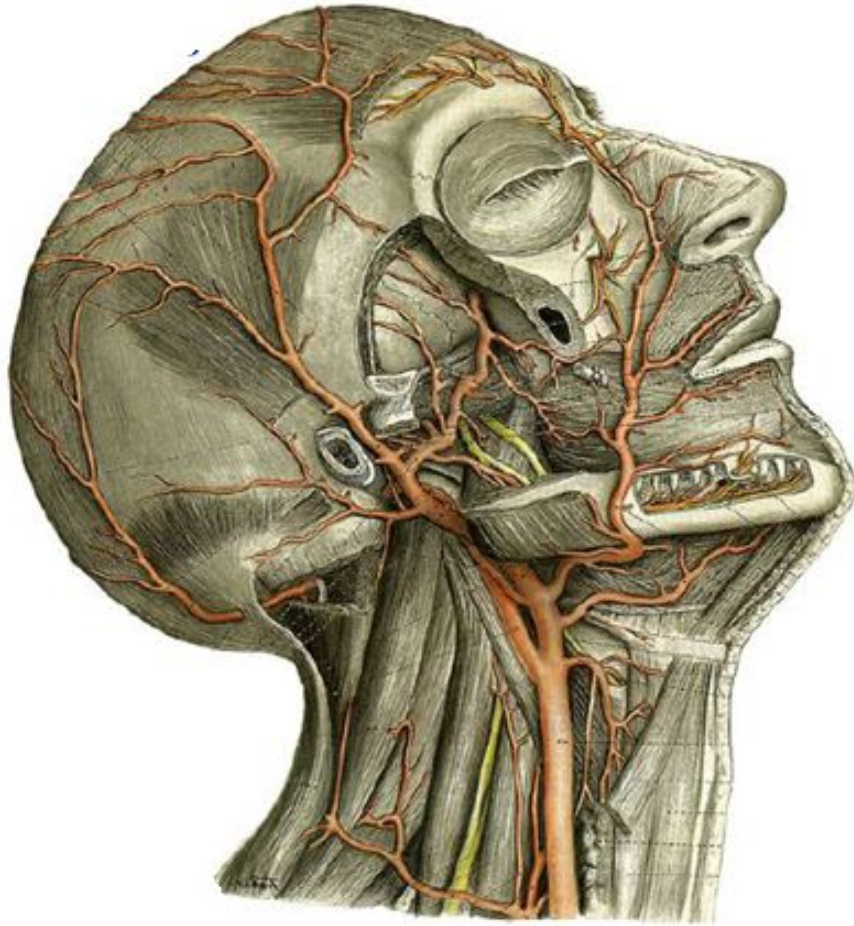
СОННЫЙ ГЛОМУС



Скопление **хромафинных клеток** вокруг капиллярных клубочков, а также нервные окончания IX ЧМН функционирует как «хеморецептор». Реагирует на уровень кислорода в крови.

Надавливание в этой области приводит к замедлению ритма сердца.

A. carotis externa



Передняя группа:

- 1.a. thyroidea superior
- 2.a. lingualis
- 3.a. facialis

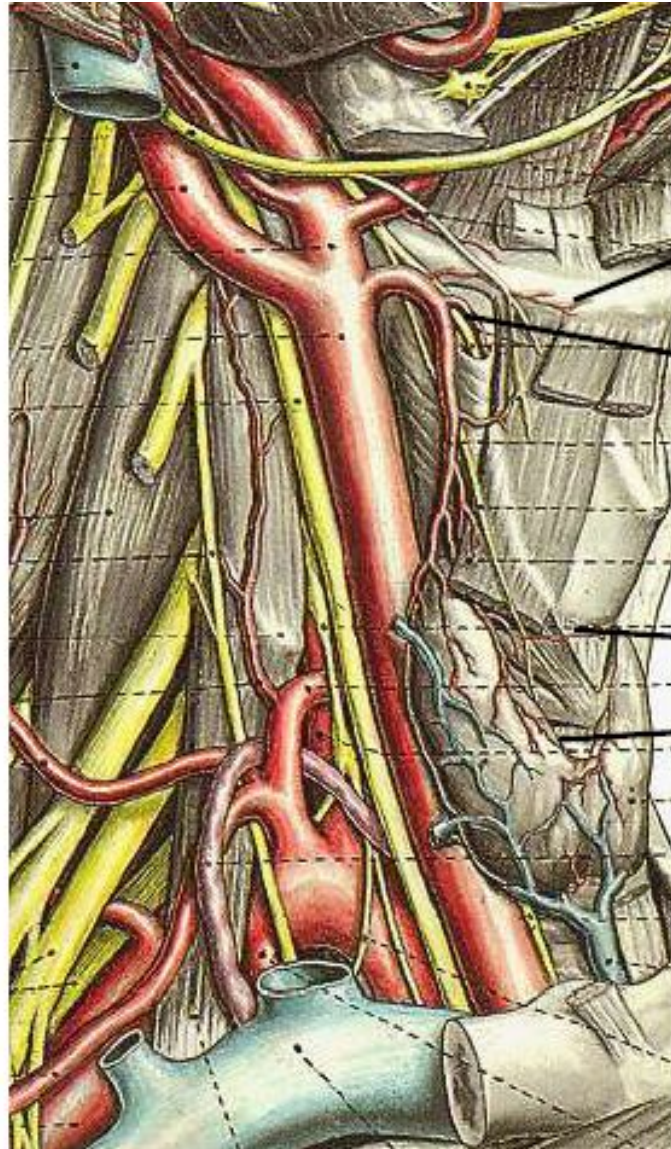
Средняя группа:

- 1.a. pharyngea ascendens
- 2.a. temporalis superficialis
- 3.a. maxillaris

Задняя группа:

- 1.a. occipitalis
- 2.a. auricularis posterior
- 3.a. sternocleidomastoidea

ВЕРХНЯЯ ЩИТОВИДНАЯ АРТЕРИЯ



r. infrahyoideus

a. laryngea superior

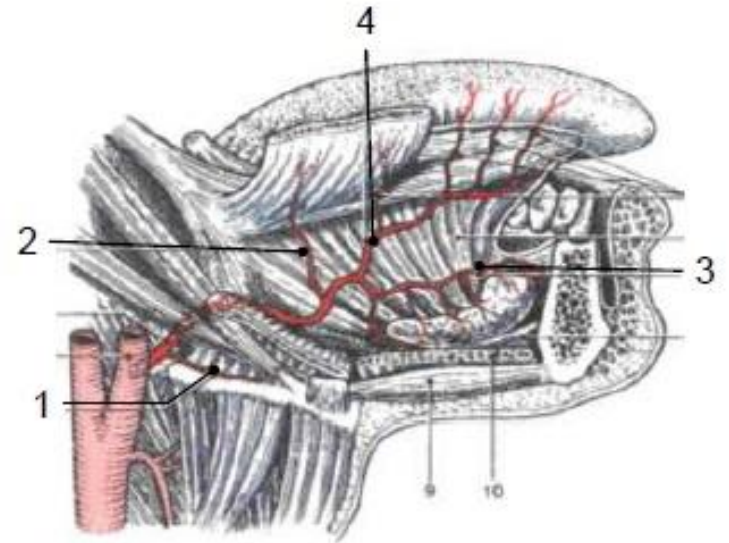
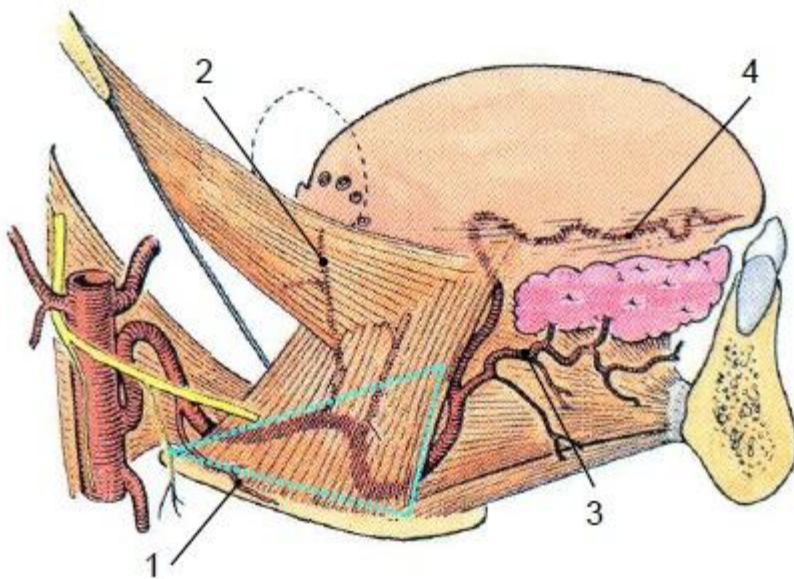
r. sternocleidomastoideus

r. crycothyroideus

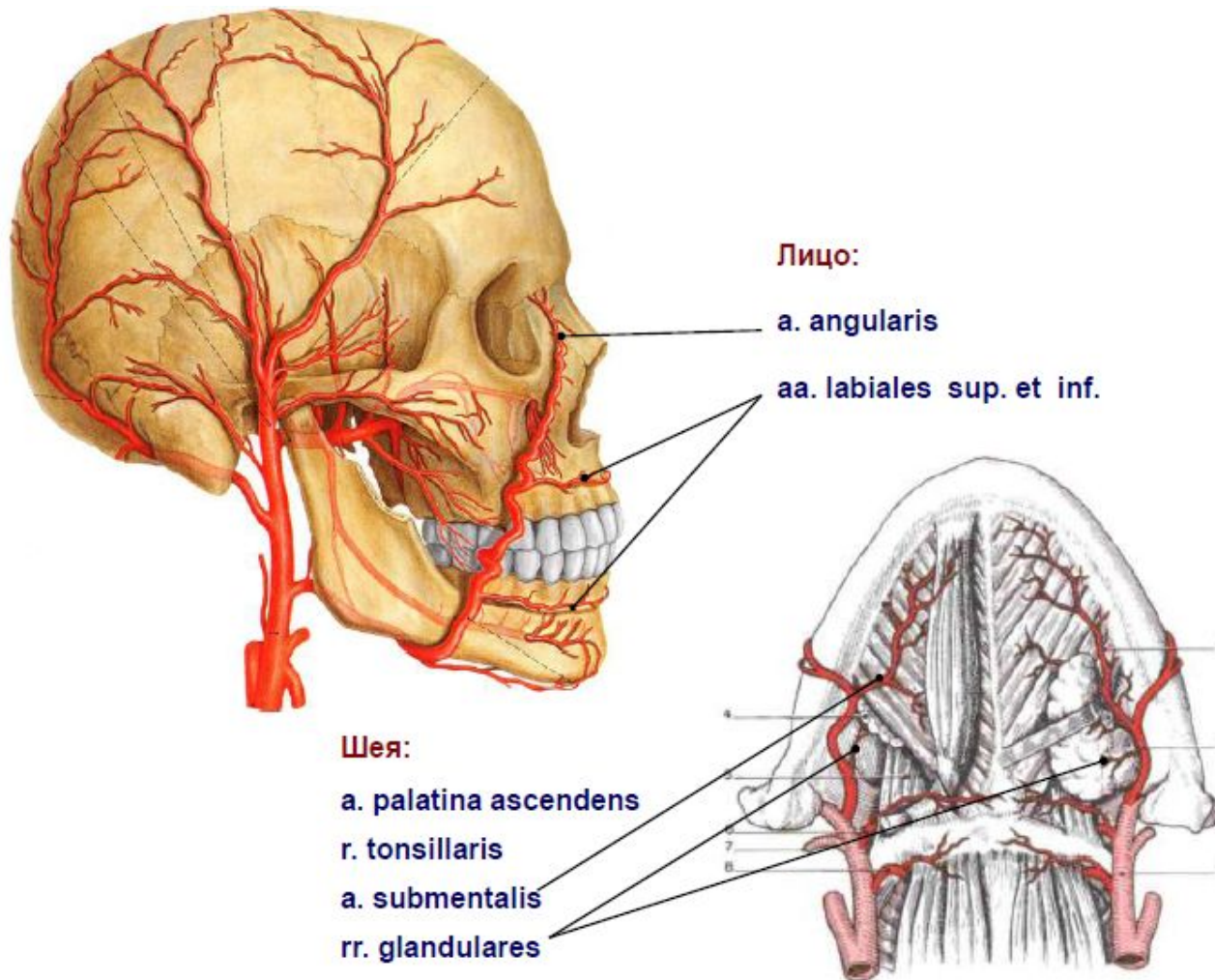
rr. glandulares (ant., post.)

Язычная артерия

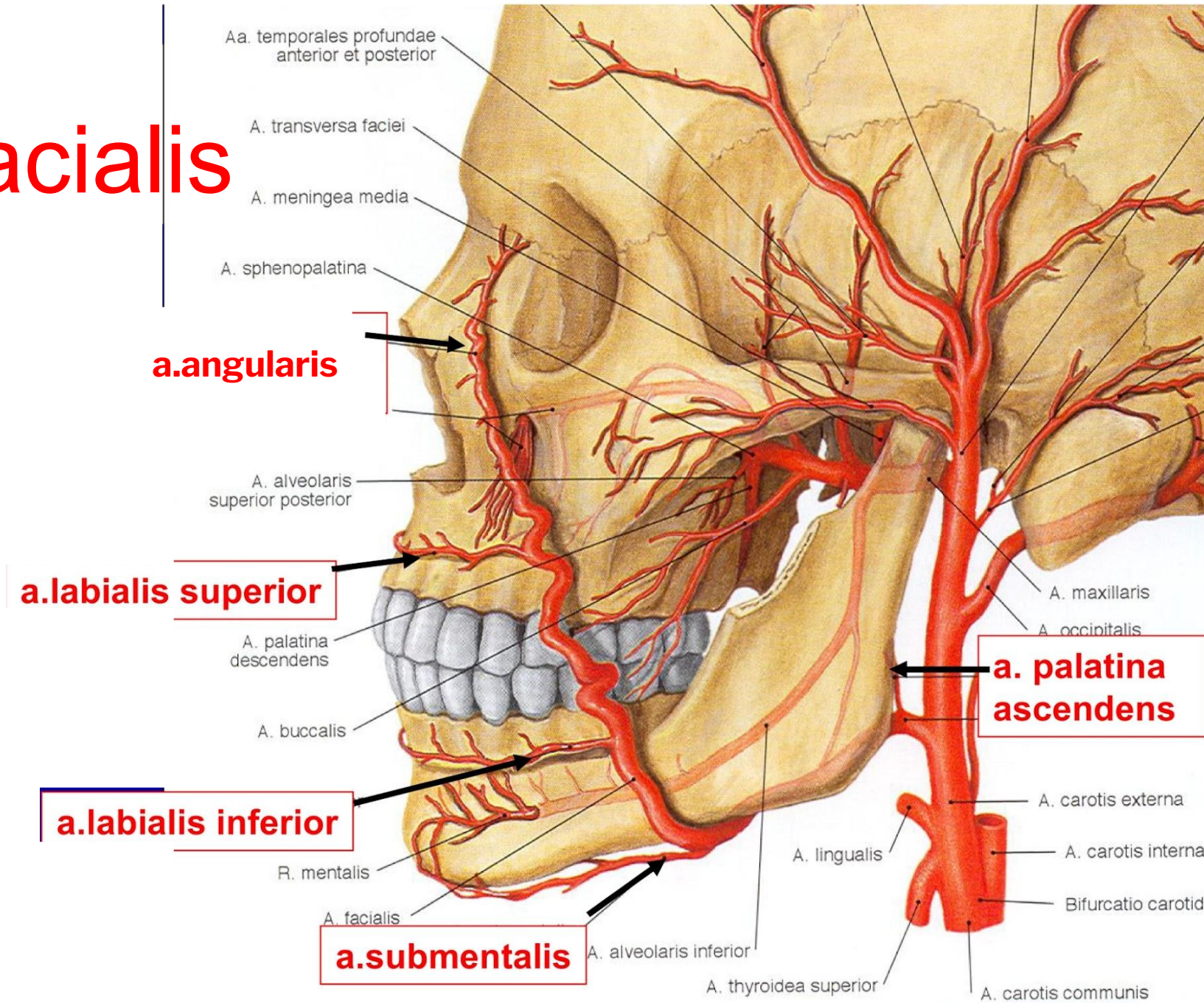
1. A. profunda lingua
2. A. dorsalis lingua
3. A. sublingualis
4. A. suprahyoideus



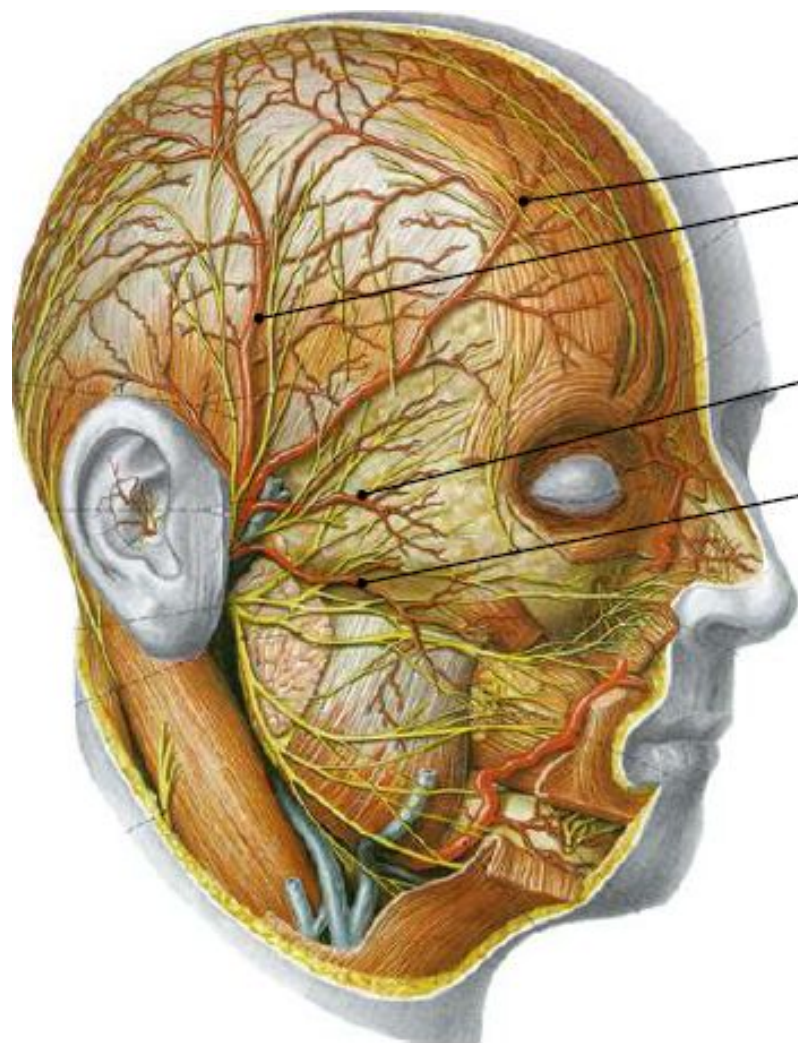
ЛИЦЕВАЯ АРТЕРИЯ



a. facialis



ПОВЕРХНОСТНАЯ ВИСОЧНАЯ АРТЕРИЯ



Конечные ветви:

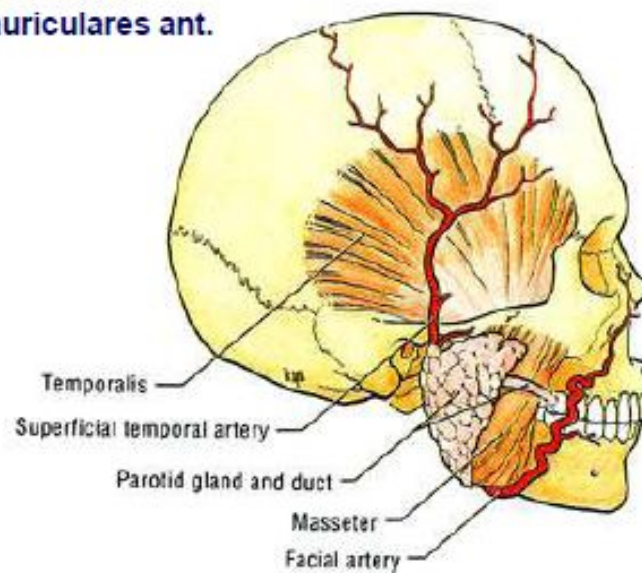
r. frontalis
r. parietalis

Над скуловой дугой:

a. temporalis media
a. zygomaticoorbitalis

Под скуловой дугой:

a. transversa faciei
rr. parotidei
rr. auriculares ant.



ВЕРХНЕЧЕЛЮСТНАЯ АРТЕРИЯ

Челюстной отдел:

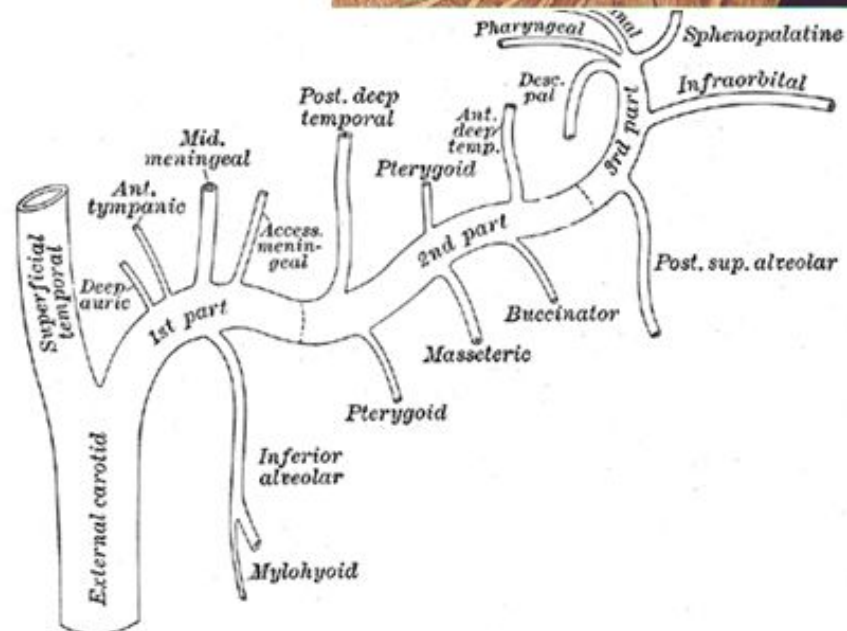
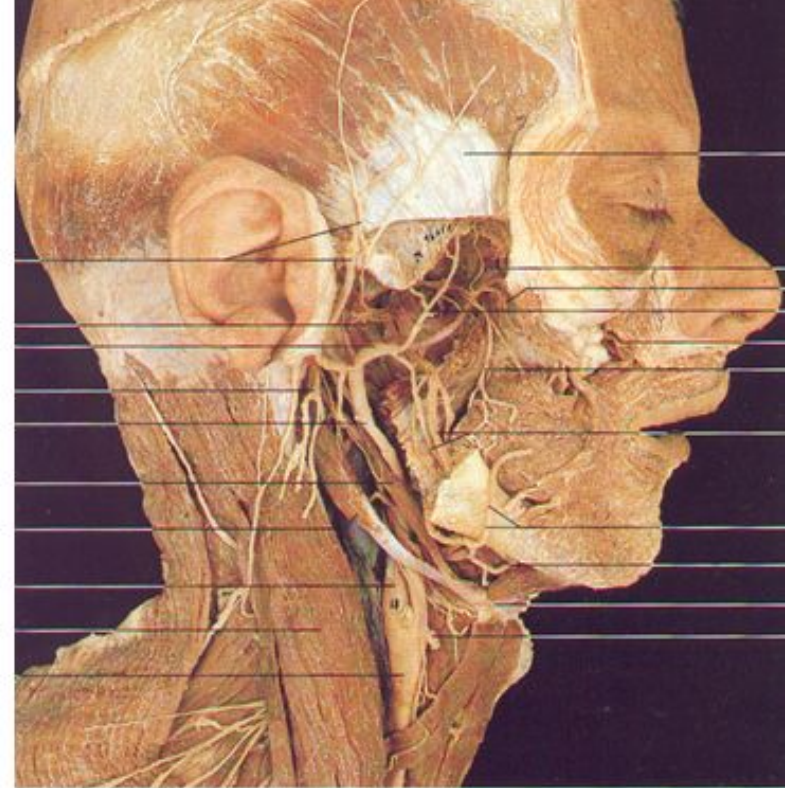
- 1 - a. auricularis profunda
- 2 - a. tympanica anterior
- 3 - a. meningea media
- 4 - a. alveolaris inferior

Крыловидный отдел:

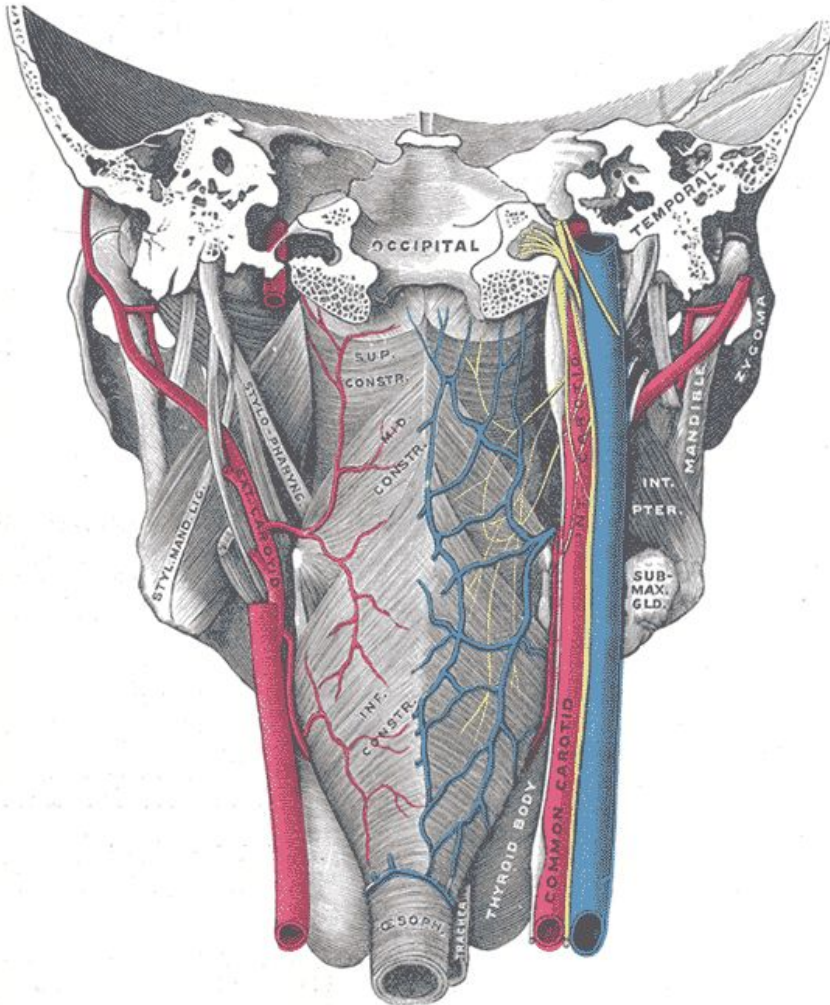
- 5 - a. temporalis profunda
- 6 - rr. pterygoidei
- 7 - a. masseterica
- 8 - a. buccalis
- 9 - a. alveolaris sup. post.

Крыловидно-небный отдел:

- 10 - a. infraorbitalis
- 11 - a. sphenopalatina
- 12 - a. palatina descendens
- 13 - a. canalis pterygoidei



ВОСХОДЯЩАЯ ГЛОТОЧНАЯ АРТЕРИЯ



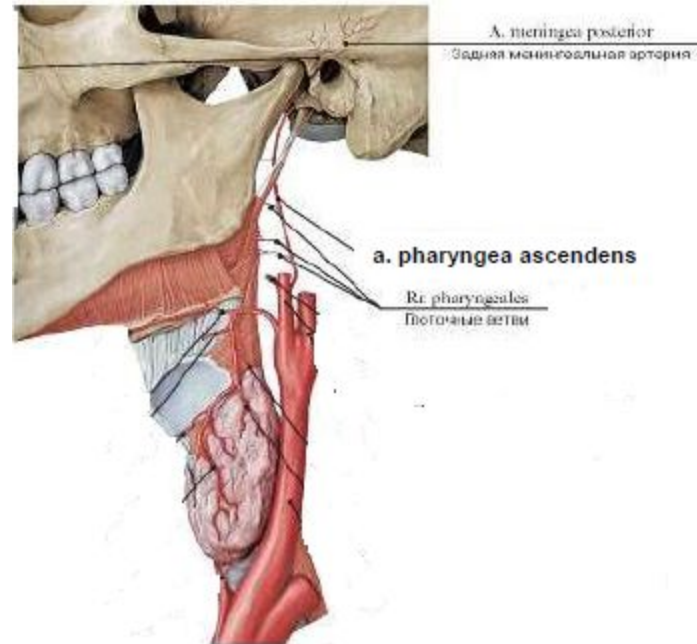
a. meningea posterior

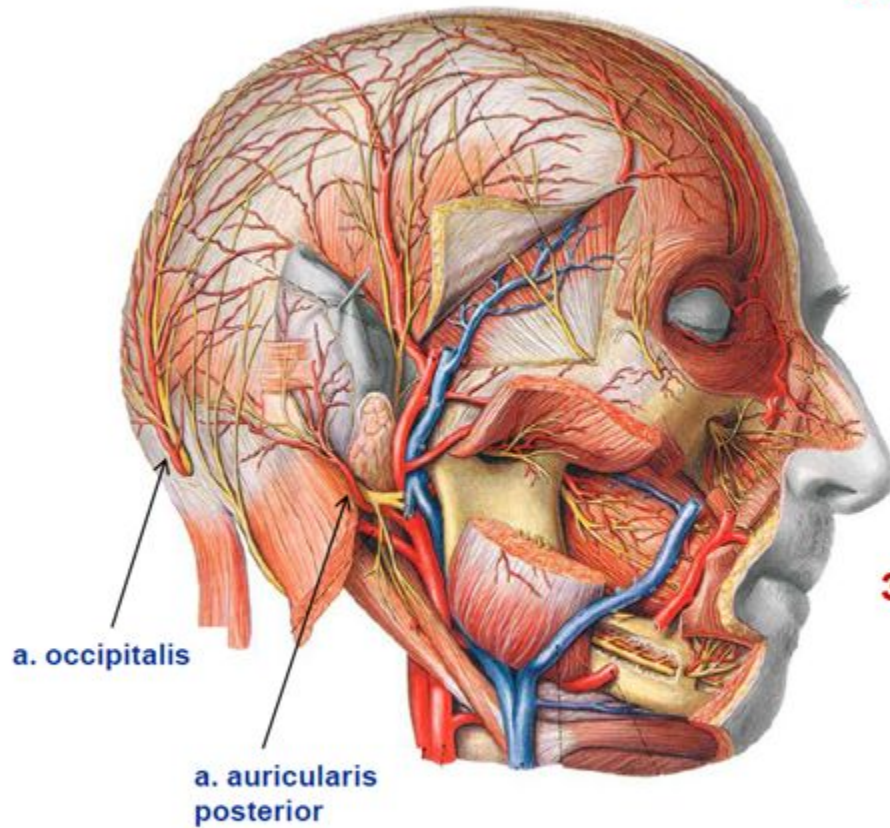
(яремное отверстие)

a. tympanica inferior

(отв-е барабанного канальца)

rr. pharyngeales (sup., med., post.)





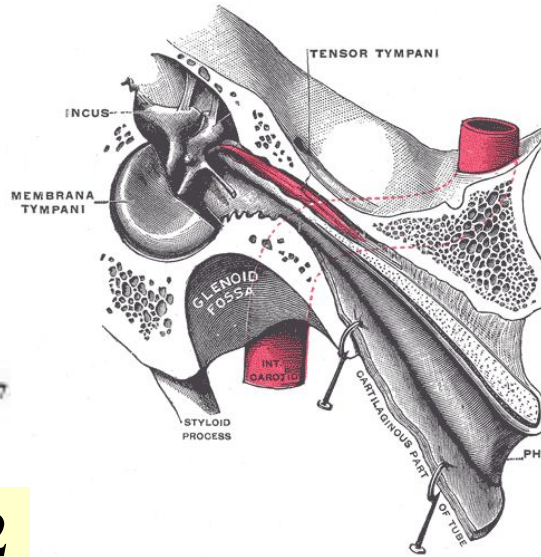
ЗАТЫЛОЧНАЯ АРТЕРИЯ, a. occipitalis

rr. sternocleidomastoideus
r. auricularis
r. mastoideus
r. descendens
rr. occipitales

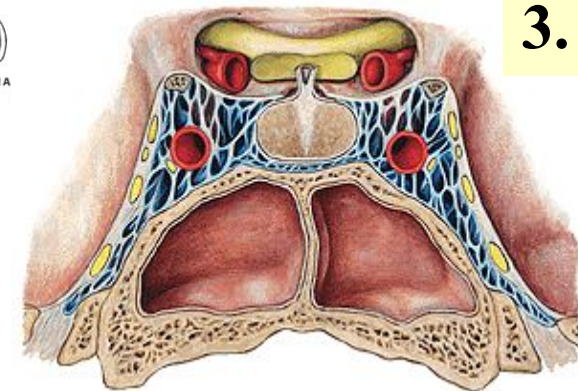
ЗАДНЯЯ УШНАЯ АРТЕРИЯ, a. auricularis posterior

r. auricularis
r. occipitalis
a. stylohyoidea, a. tympanica post.

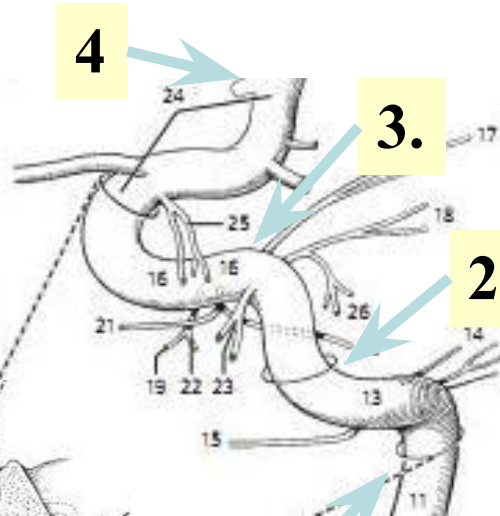
A. carotis interna



2



3.



4

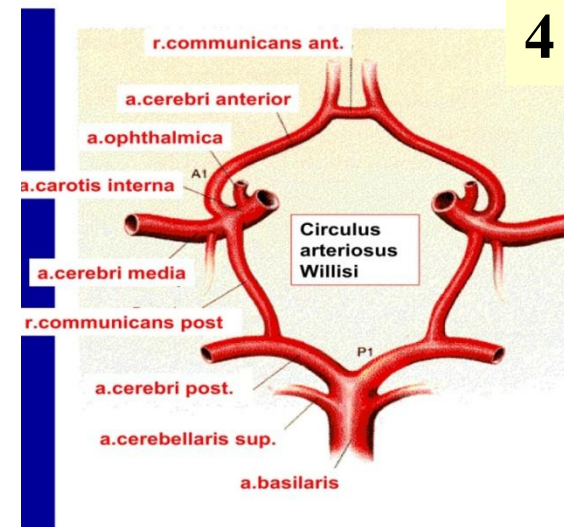
3.

2

1

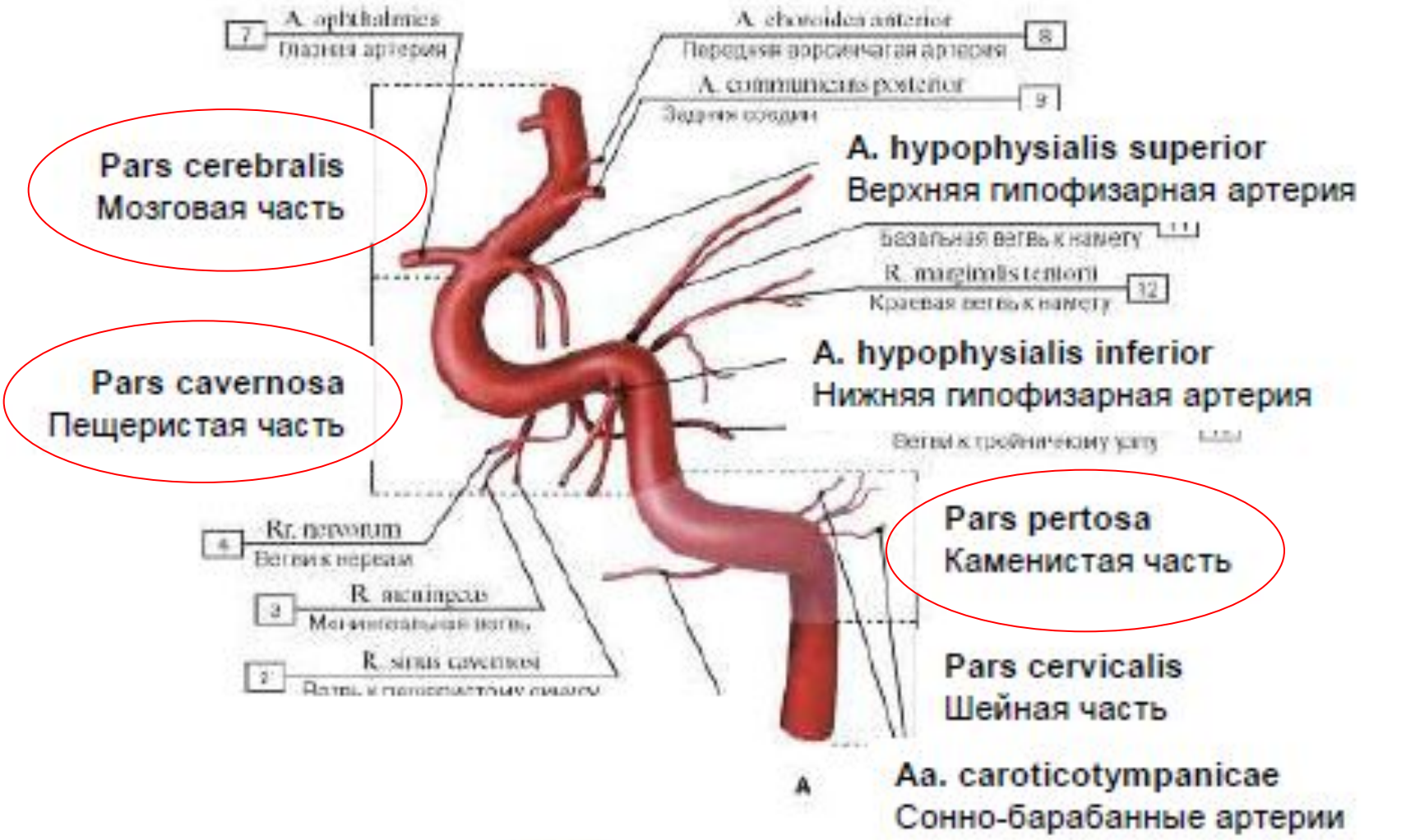
Имеет 4 части:

1. Pars cervicalis (не обр. ветви)
2. Pars petrosa
3. Pars cavernosa
4. Pars cerebralis

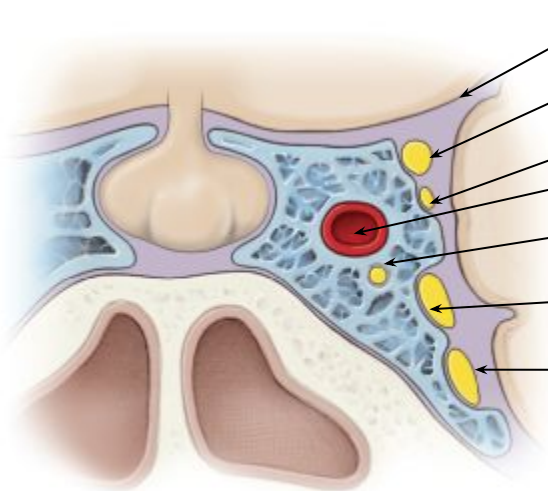
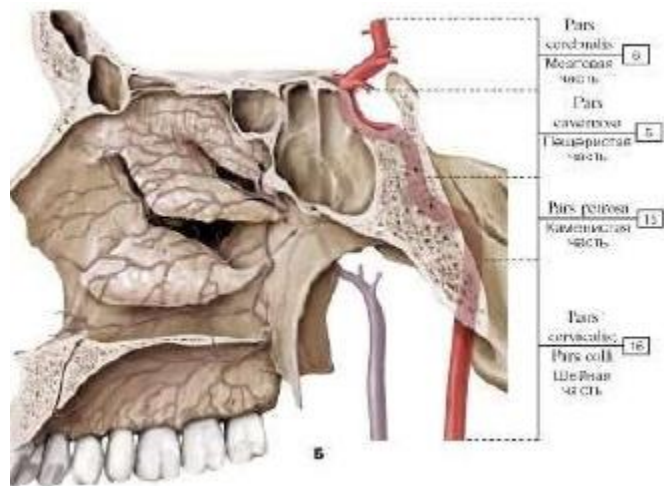


4

ВНУТРИЧЕРЕПНЫЕ ВЕТВИ ВНУТРЕННЕЙ СОННОЙ АРТЕРИИ



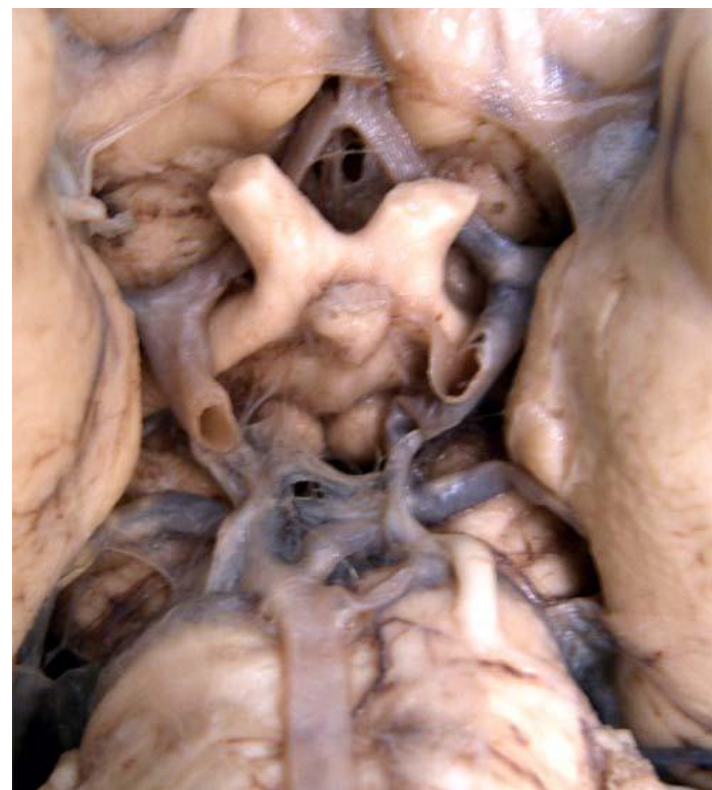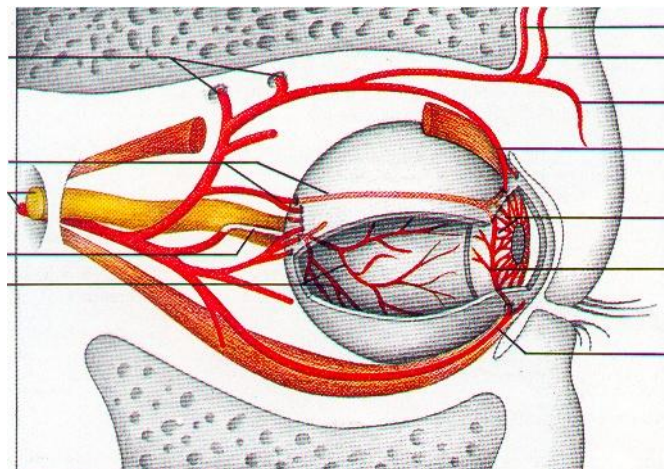
Особенности положения внутренней сонной артерии в кавернозном синусе



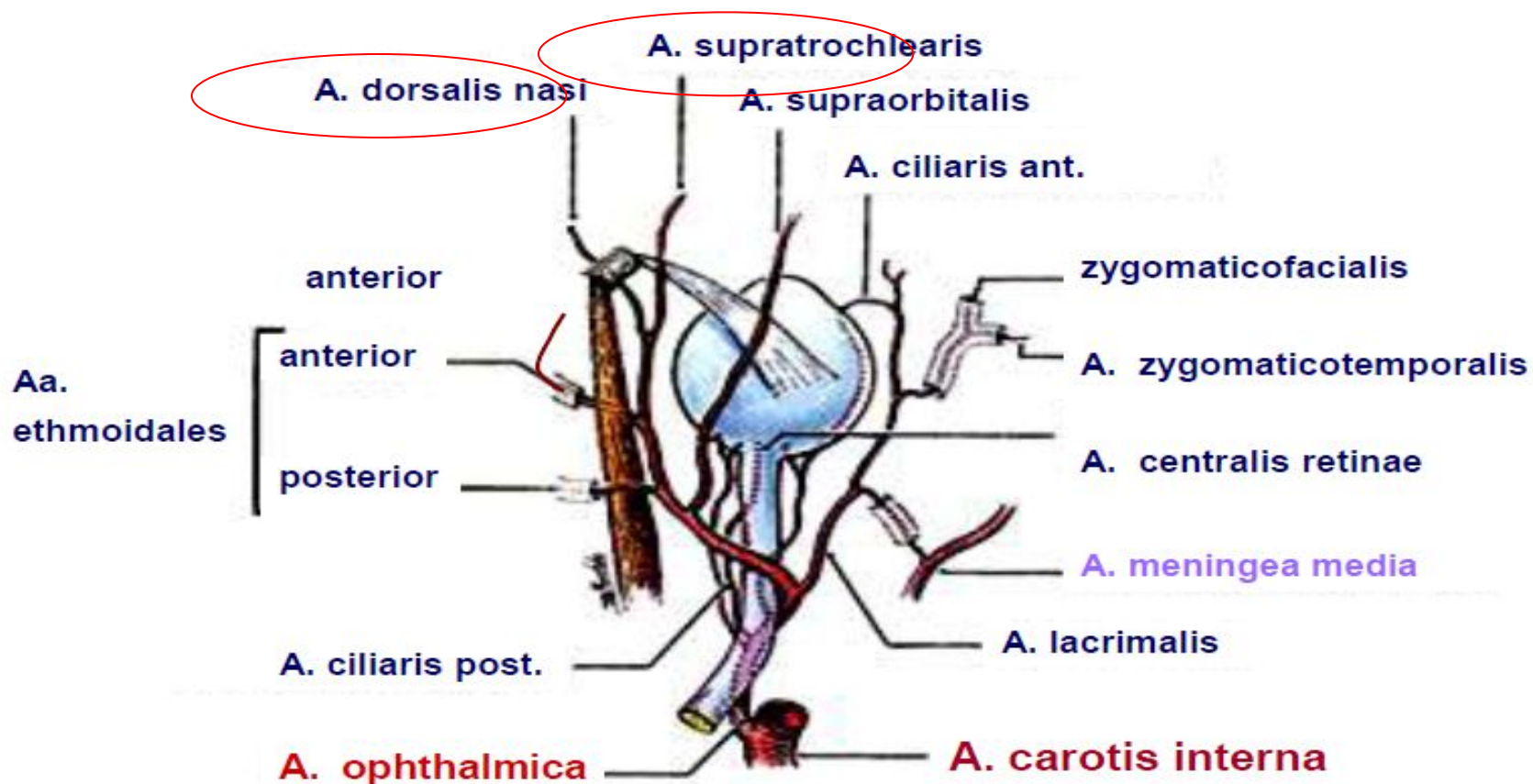
- Dura mater
- Oculomotor nerve (III)
- Trochlear nerve (IV)
- Internal carotid artery
- Abducent nerve (VI)
- Ophthalmic nerve (V1)
- Maxillary nerve (V2)

Ветви внутренней сонной артерии

1. aa. caroticotympanicae
2. a. ophthalmica
3. a. cerebri anterior
4. a. communicans anterior
5. a. cerebri media
6. a. communicans posterior

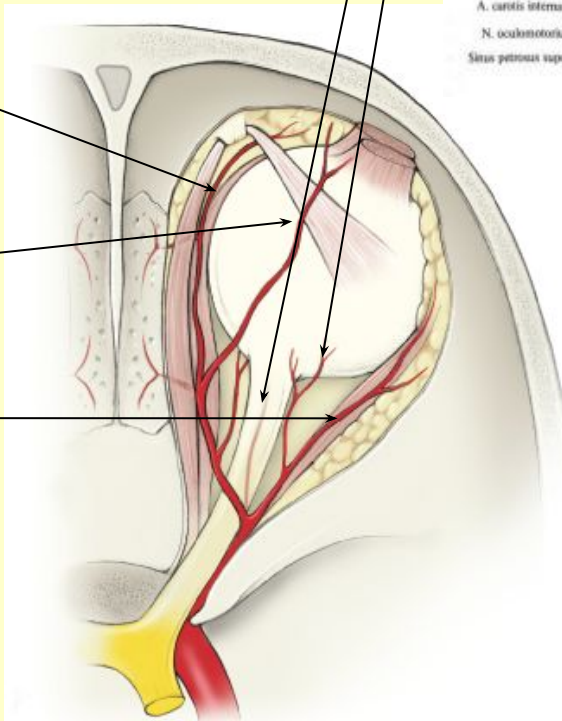
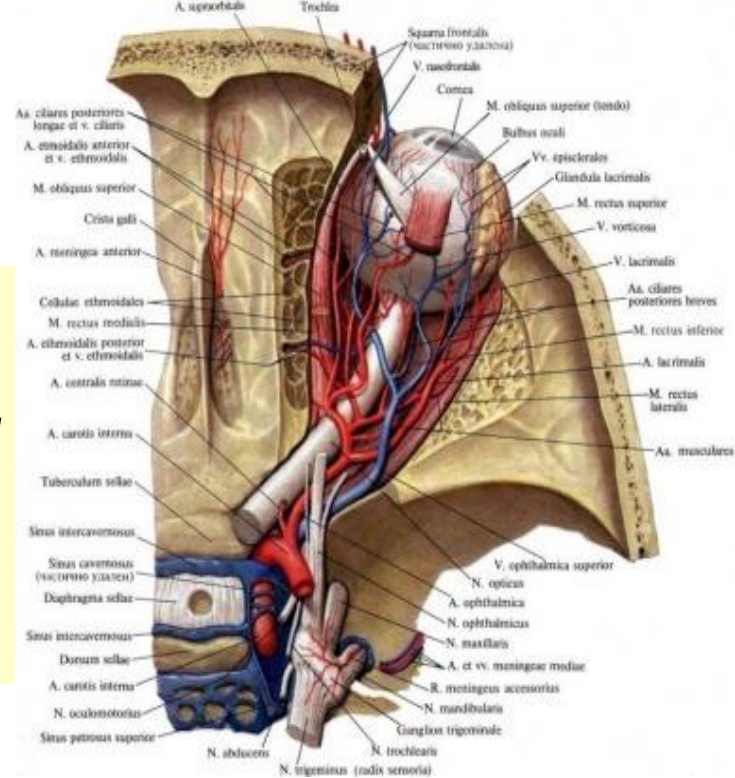


ГЛАЗНАЯ АРТЕРИЯ



A. ophthalmica. Ветви.

1. aa. ciliares posteriores longae et breves
2. a. centralis retinae
3. aa. musculares
4. a. ethmoidalis posterior
5. a. ethmoidalis anterior
6. aa. ciliares anteriores
7. a. supratrochlearis
8. aa. palpebrales
9. a. lacrimalis

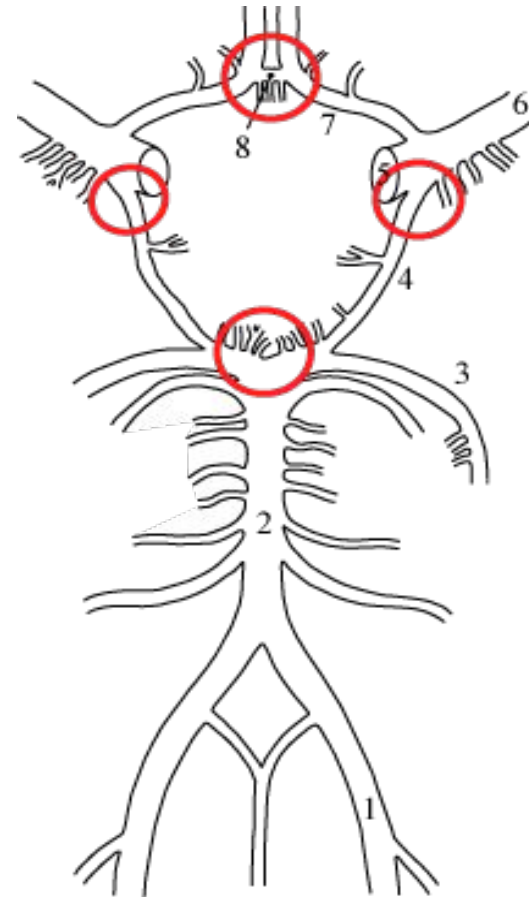


Виллизиев круг:

1. cerebri anterior,
2. a. communicans anterior,
3. a. communicans posterior (из a. carotis interna)
4. aa. communicans posterior из (a. vertebralis)

Кольцо Захарченко :


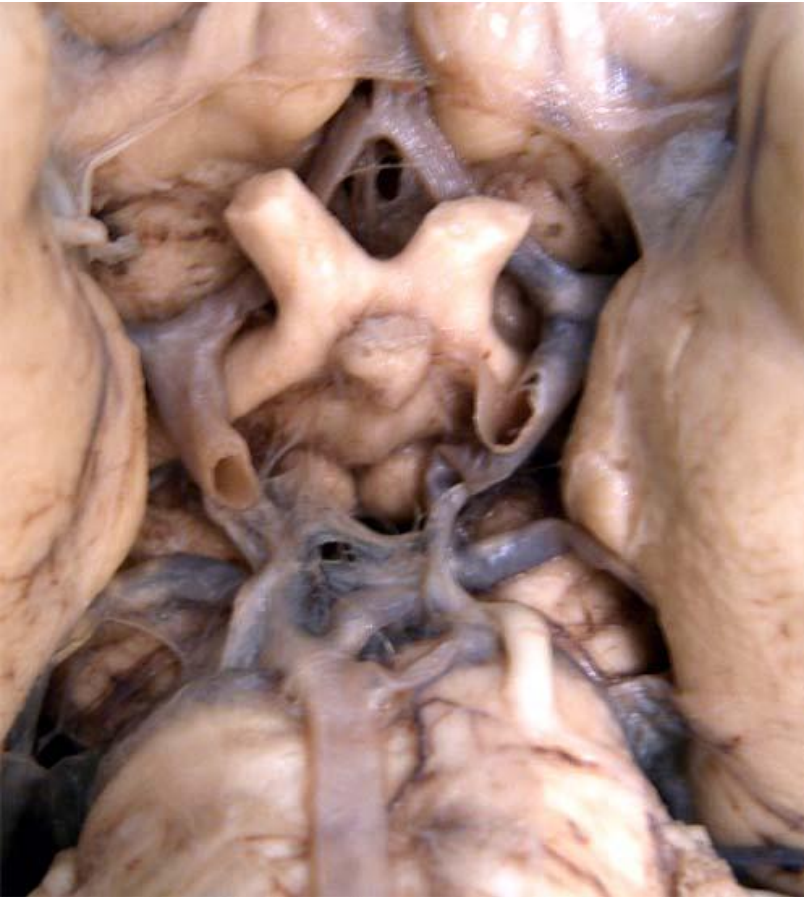
aa. vertebralis и aa. spinalis anterior



Legende

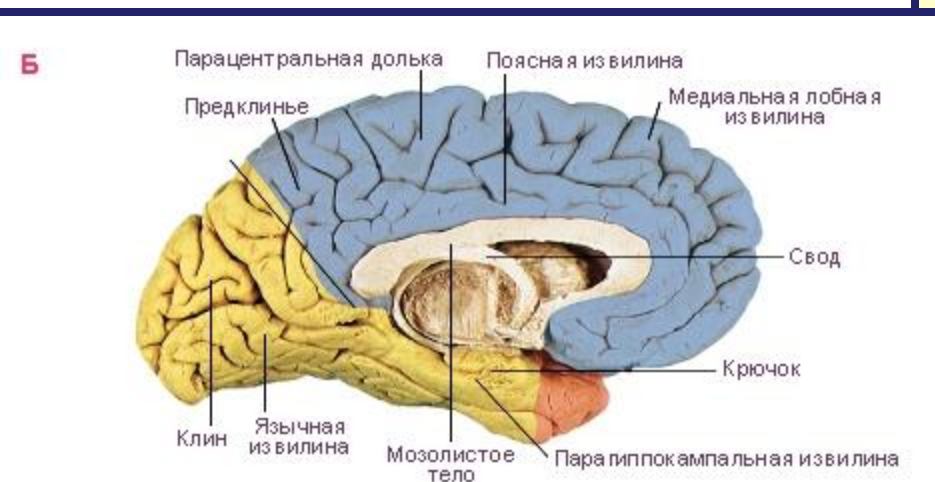
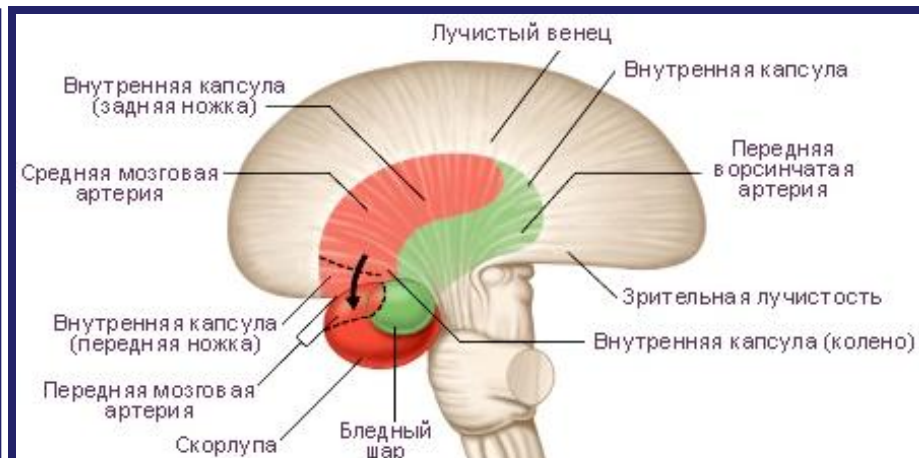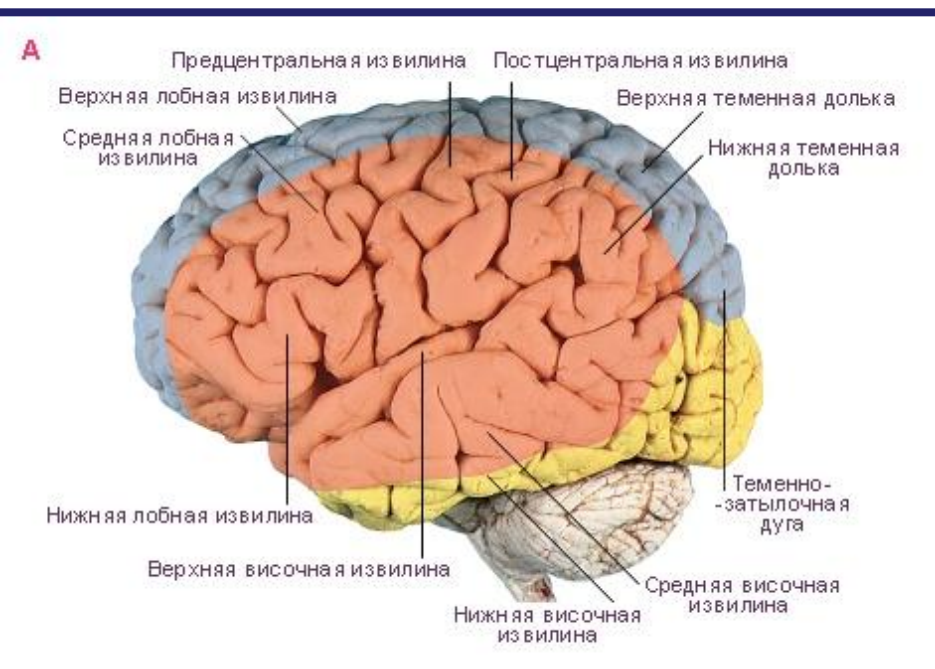
- 1: A. vertebralis
- 2: A. basilaris
- 3: A. cerebri posterior
- 4: A. communicans posterior
- 5: A. carotis interna
- 6: A. cerebri media
- 7: A. cerebri anterior
- 8: A. communicans anterior

ВАРИАНТЫ И АНОМАЛИИ РАЗВИТИЯ СТРОЕНИЯ СОСУДОВ ОСНОВАНИЯ МОЗГА



1. Аномалии соединительных артерий
2. Аномалии сосудов вертебрально-базиллярной системы
3. Недоразвитие отдельных артерий или их частей

Области кровоснабжения а. carotis interna ГОЛОВНОГО МОЗГА

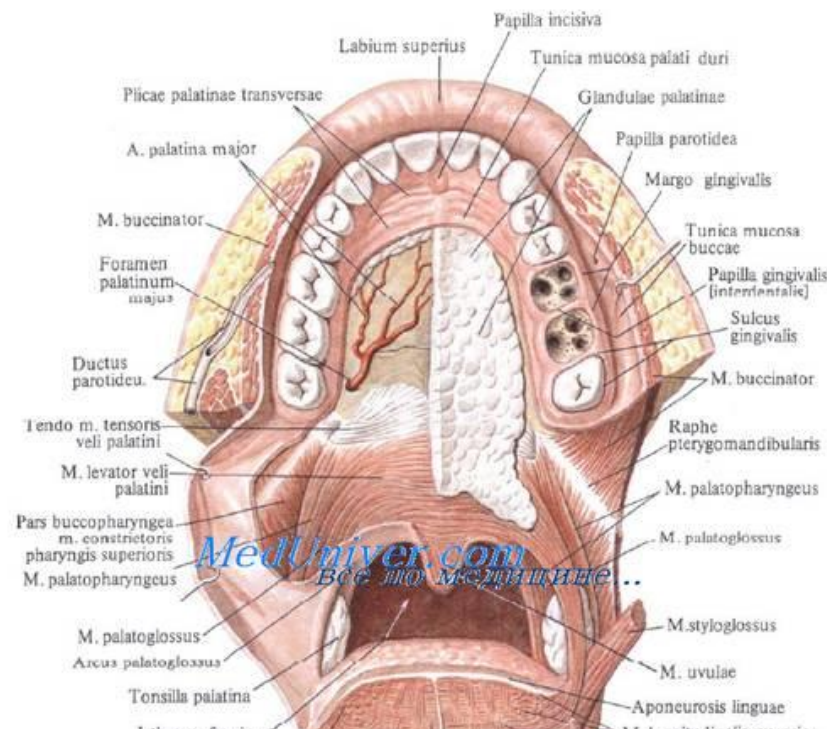
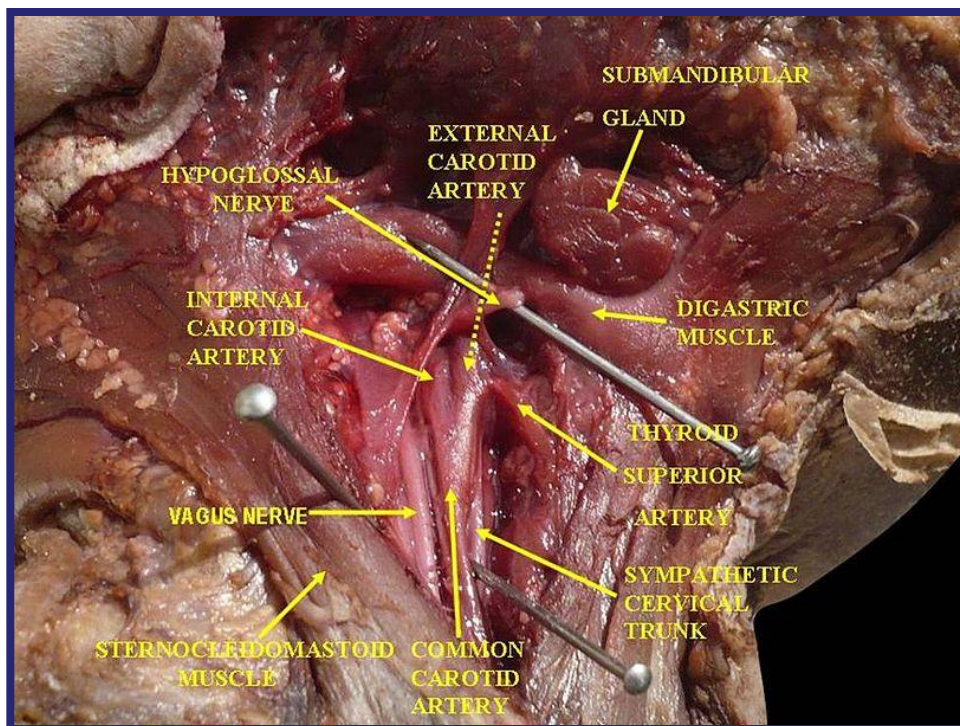


Голубой цвет - области большого мозга снабжаемые по передней мозговой артерии.

Розовый цвет - области большого мозга снабжаемые по средней мозговой артерии.

Жёлтый цвет - области большого мозга снабжаемые по задней мозговой артерии.

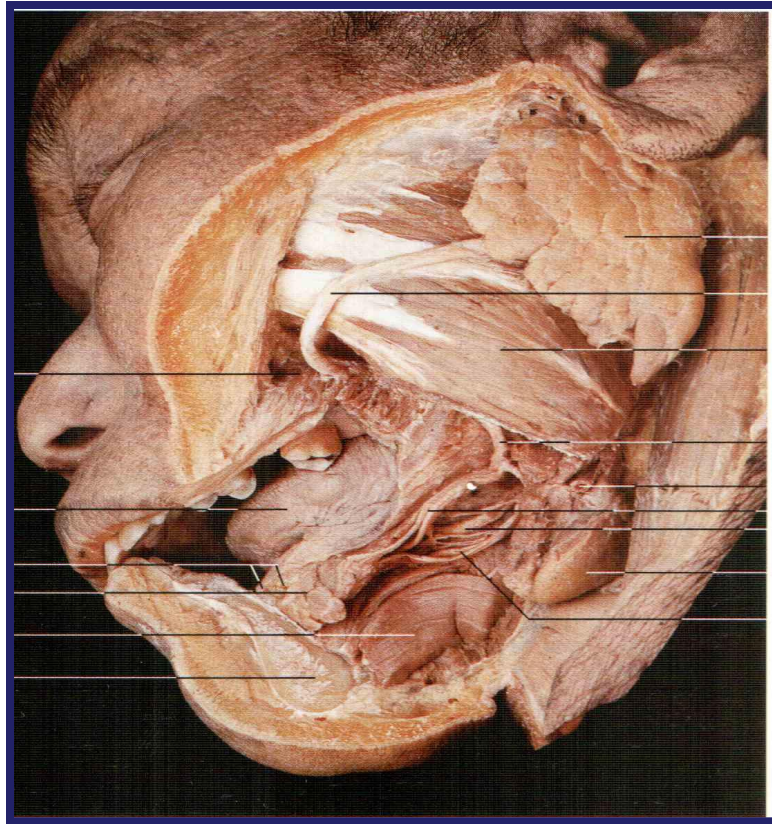
Кровоснабжение дна полости рта и слизистой твёрдого и мягкого неба:



- a. submentalis (a. facialis)
- a. sublingualis (a. lingualis)
- a. mylohyoidea (a. alveolaris inferior (a. maxillaris))
- rami a. thyroidea superior

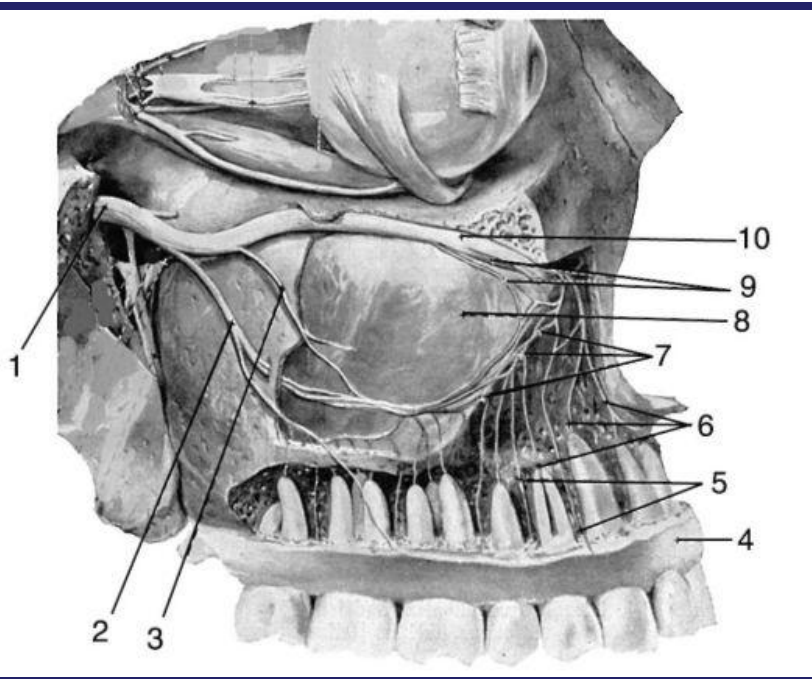
- a. palatina major (a. maxillaris)
- a. palatina ascendens (a. facialis)
- a. incisivi (a. sphenopalatini)

КРОВОСНАБЖЕНИЕ СЛЮННЫХ ЖЕЛЕЗ

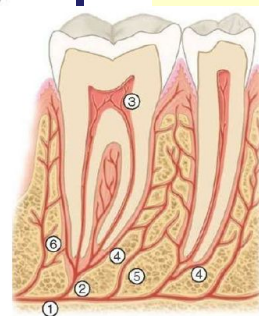
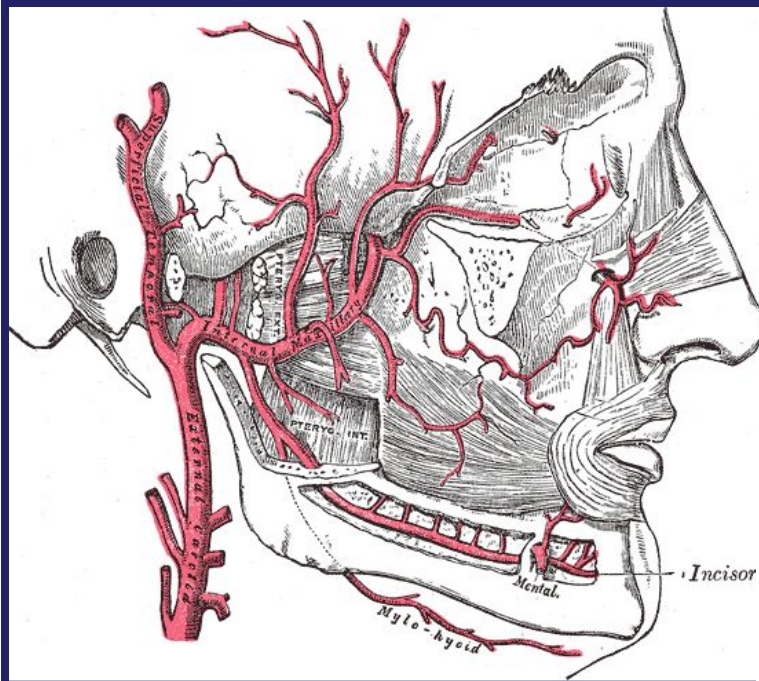


1. Околоушная слюнная железа: aa. parotidei (a. temporalis superficialis)
2. Подчелюстная слюнная железа: – r. suprahyoideus, rr. glandulares (a. facialis)
3. Подъязычная слюнная железа – a. submentalis, r. sublingualis (a. lingualis)

Кровоснабжение зубов

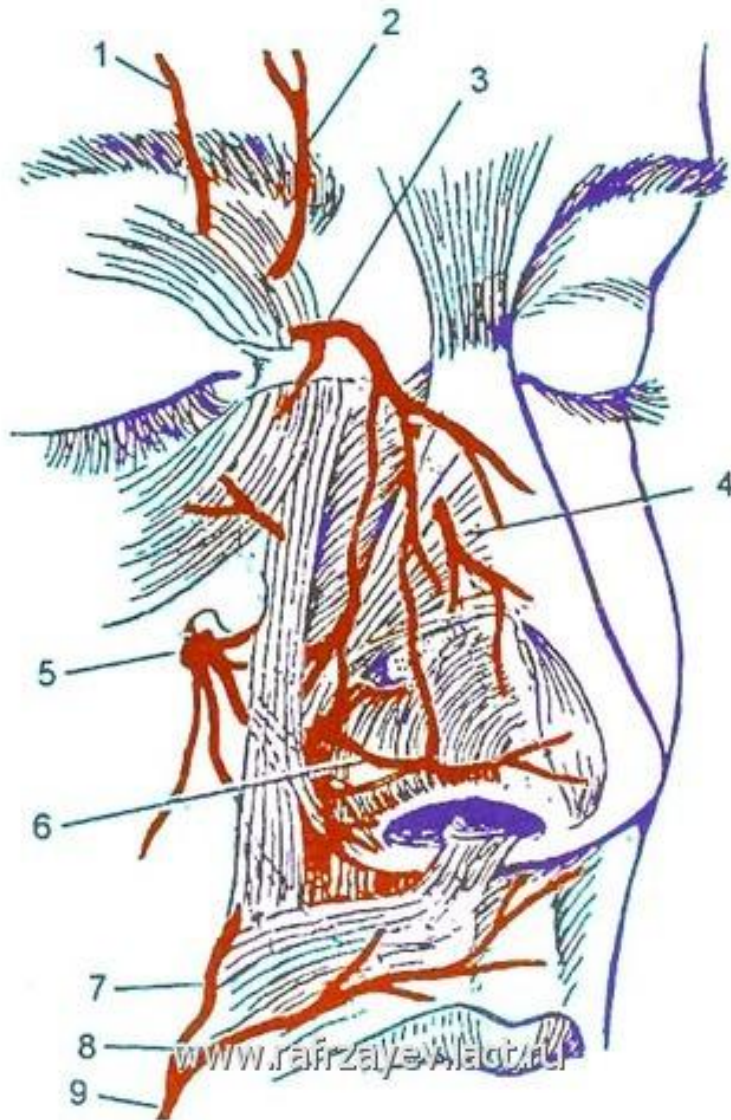


- alveolaris superior posterior (a.maxillaris – 2 отдел)
- alveolaris superior anterior (a. infraorbitalis (a.maxillaris – 3 отдел))
- alveolaris inferior (a.maxillaris – 1 отдел)



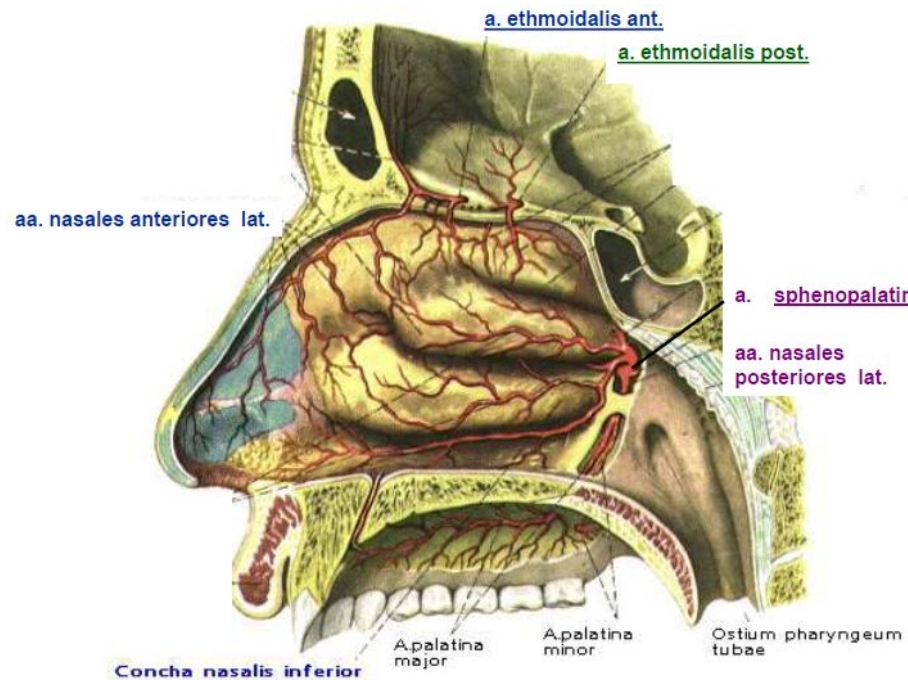
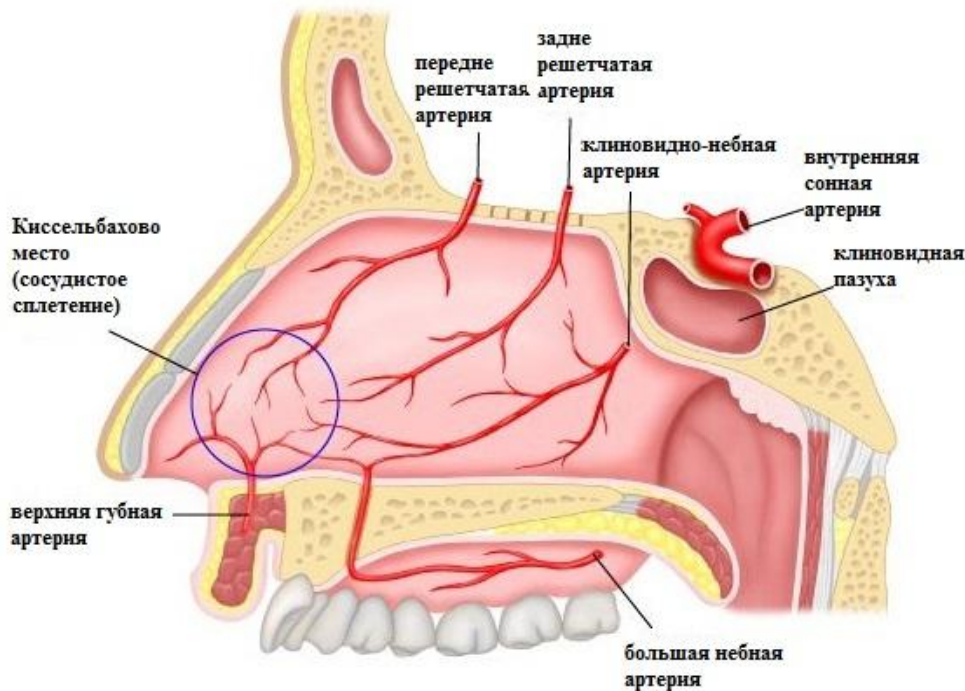
2 – r. dentalis;
4 – rr. peridentales (rr. gingivales)
5, 6 – rr. peridentales (rr. alveolares)

КРОВΟΣНАБЖЕНИЕ НАРУЖНОГО НОСА

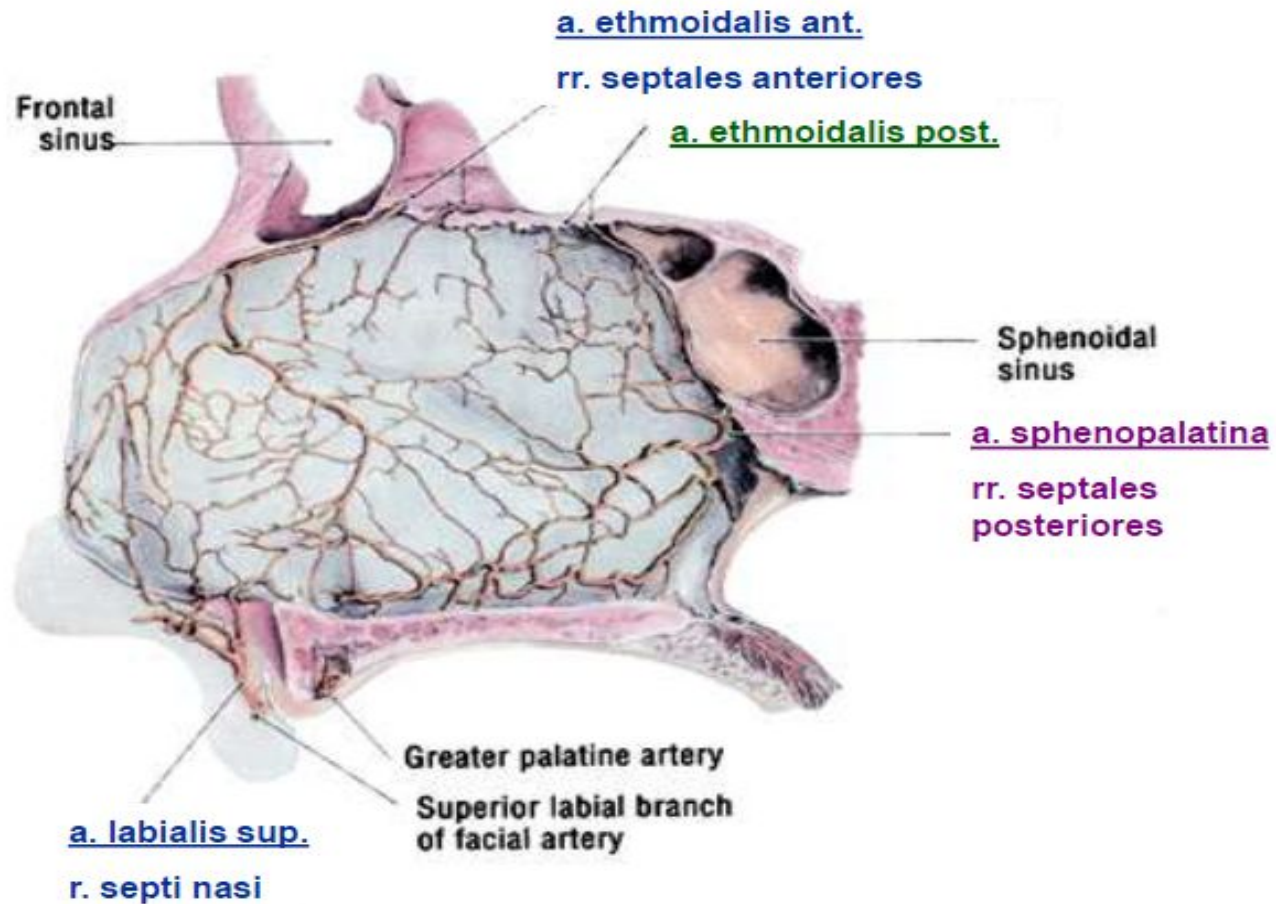


- 1 - надглазничная артерия,
- 2 - надблоковая артерия,
- 3 - тыльная носовая артерия,
- 4 - наружная носовая ветвь передней решетчатой артерии,
- 5 - подглазничная артерия,
- 6 - латеральная носовая артерия,
- 7 - угловая артерия,
- 8 - верхняя губная артерия,
- 9 - лицевая артерия.

КРОВОСНАБЖЕНИЕ ЛАТЕРАЛЬНОЙ СТЕНКИ НОСА



КРОВОСНАБЖЕНИЕ ПЕРЕГОРОДКИ НОСА



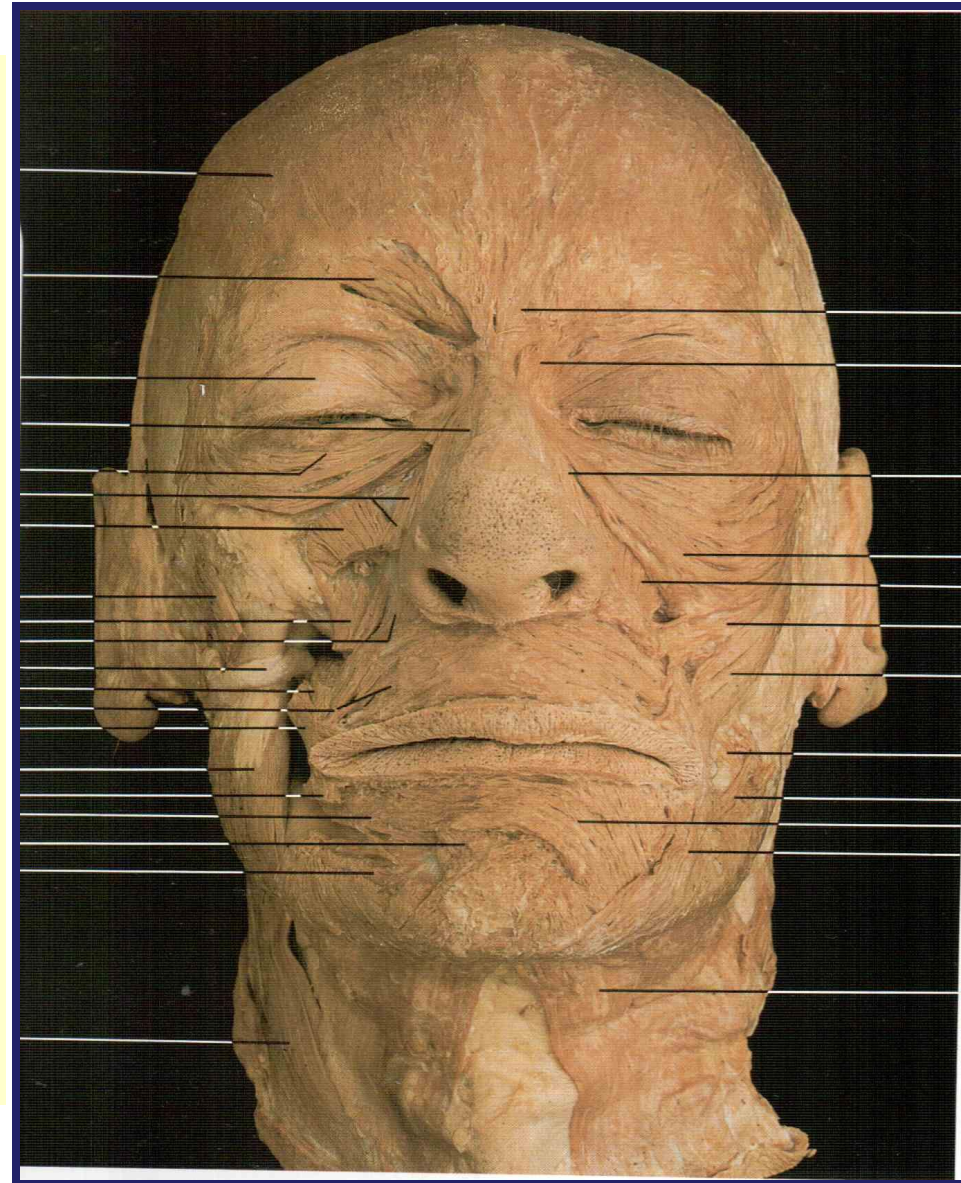
Кровоснабжение мимических мышц

1. a. carotis externa

- a. labialis superior et inferior, a. angularis (a. facialis)
- a. transversa facies (a. temporalis superficialis)
- a. infraorbitalis (a. maxillaris)
- a. mentalis (a. alveolaris inferior (a. maxillaris))

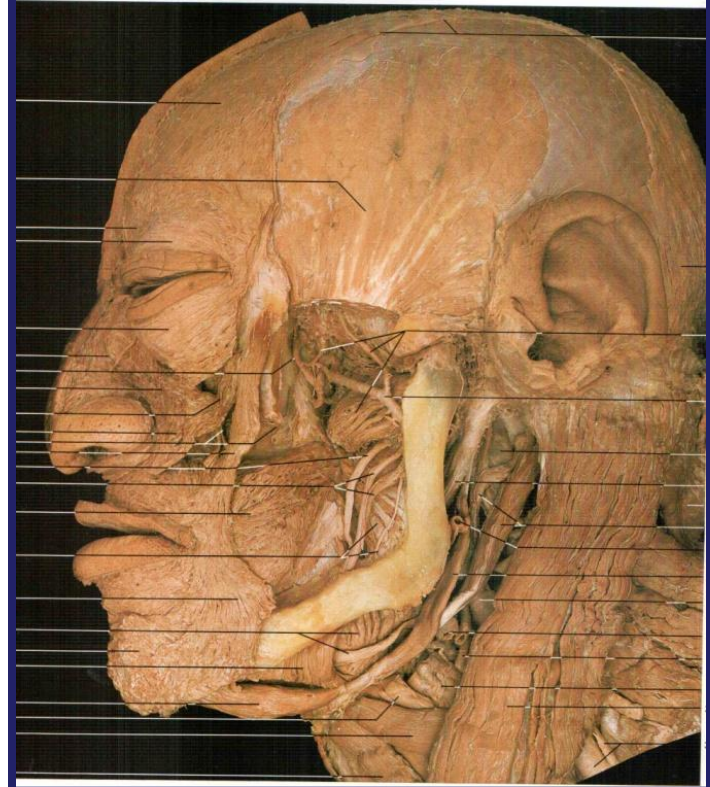
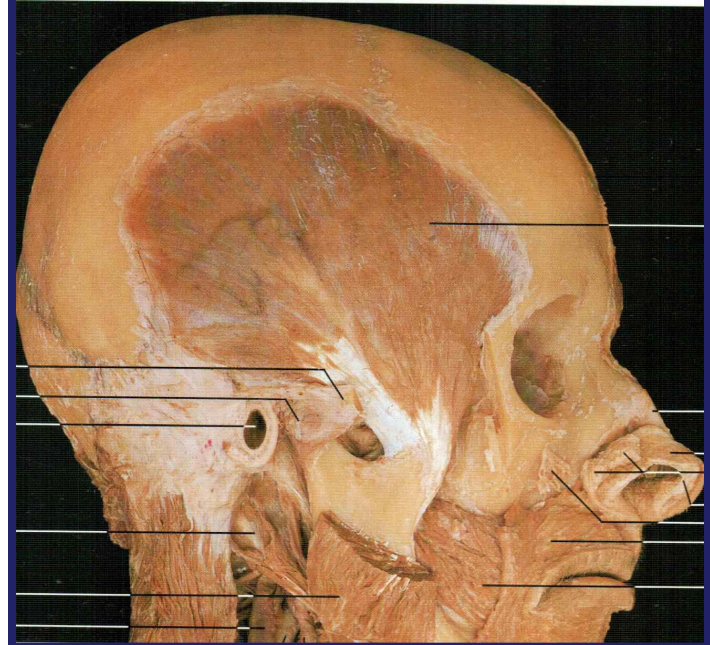
2. a. carotis interna

- a. ophthalmica



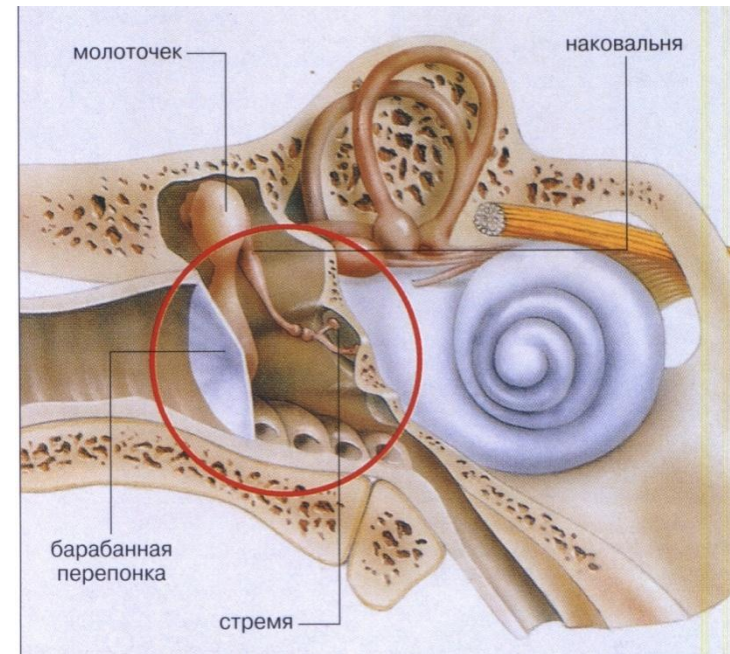
Кровоснабжение жевательных мышц

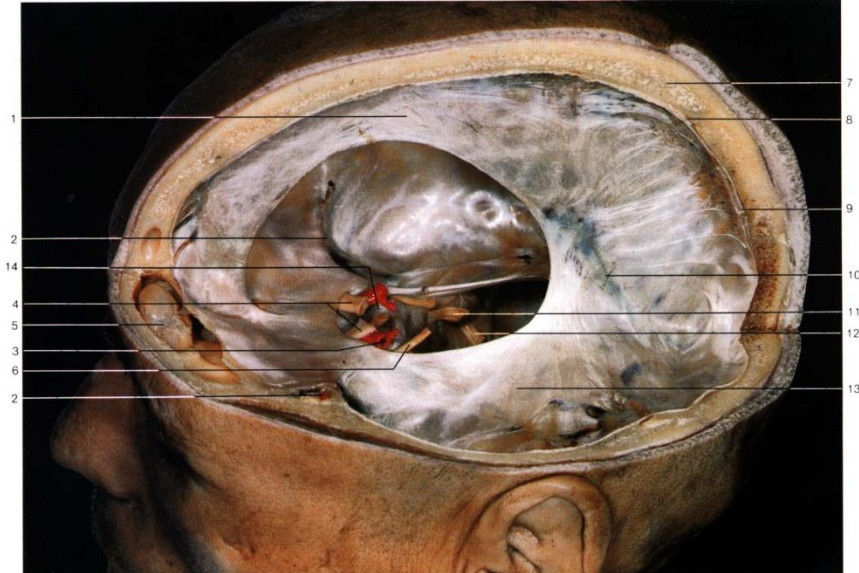
- a. temporales profundi
ant. et post.
- a. massaterica
- rr. pterigoidei
- a. buccalis



КРОВΟΣНАБЖЕНИЕ БАРАБАННОЙ ПОЛОСТИ

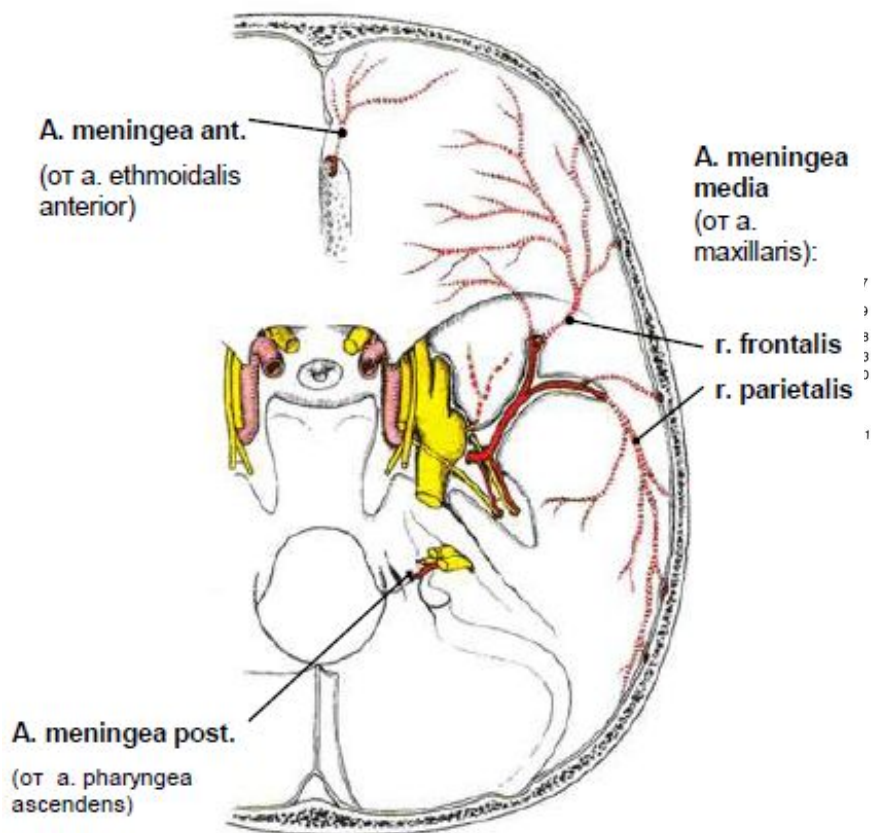
1. a. tympanica anterior (a. maxillaris)
2. a. tympanica posterior (a. auricularis posterior)
3. a. tympanica superior (a. meningea media)
4. a. tympanica inferior (a. pharenga ascendens)
5. a. caroticotympanici (a. carotis interna)
6. a. canalis pterygoidea (a. maxillaris)
7. a. stylomostoidea (a. auricularis posterior)



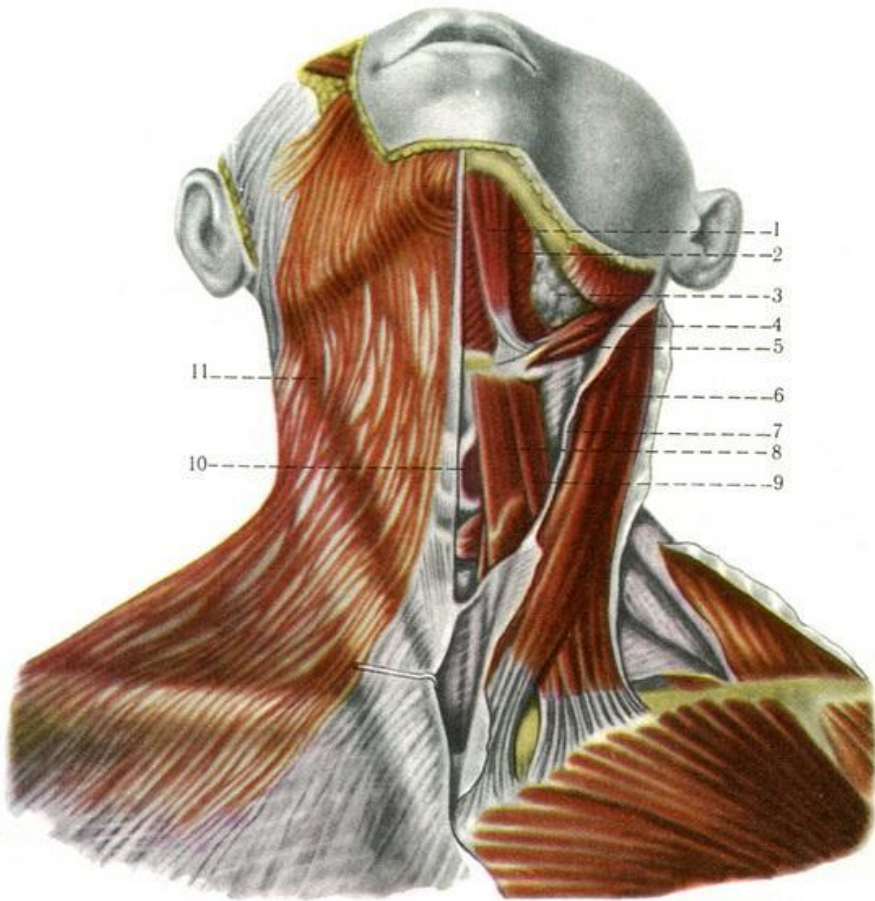


КРОВОСНАБЖЕНИЕ ТВЕРДОЙ МОЗГОВОЙ ОБОЛОЧКИ

1. r. meningeus (a. occipitalis)
2. a. meningea anterior (a. ethmoidalis anterior)
3. a. meningea media (a. maxillaris)
4. a. meningea posterior (a. pharyngea ascendens)

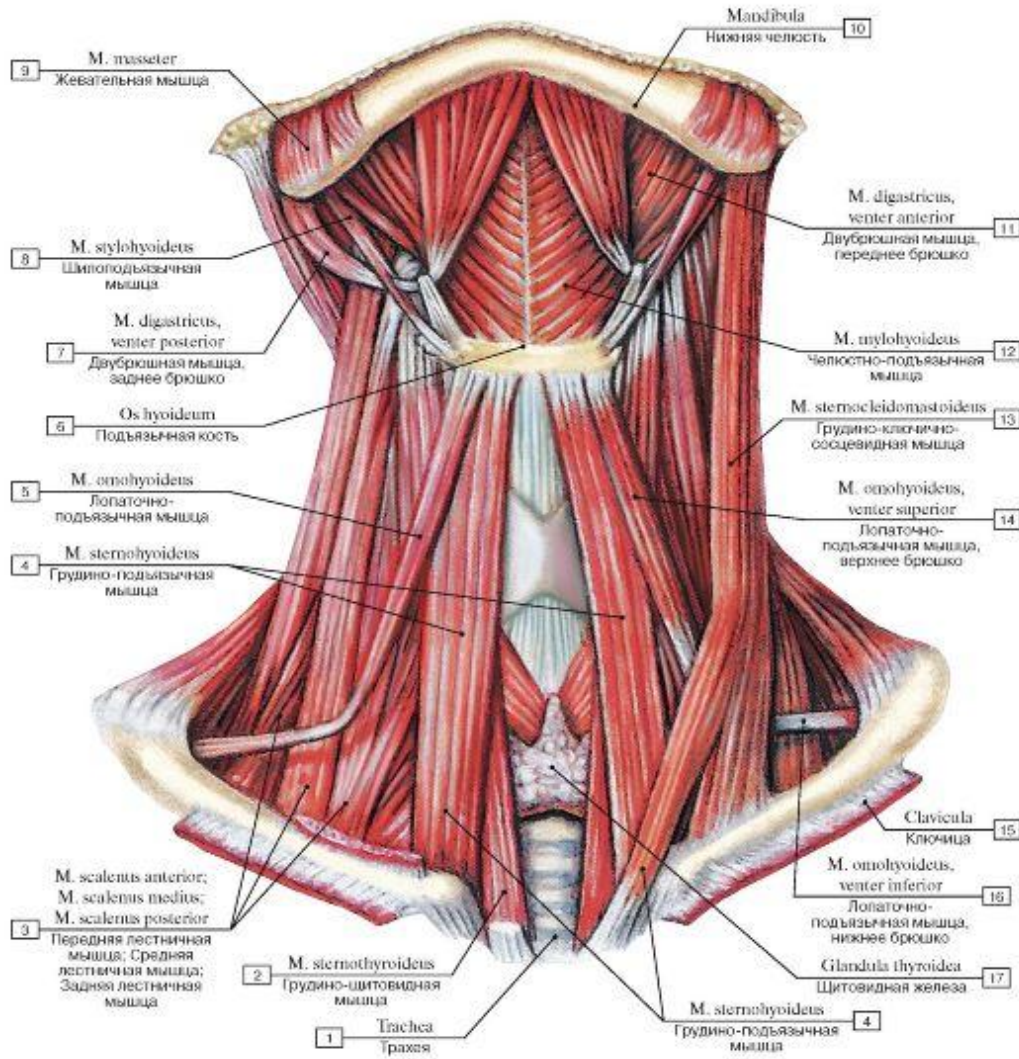


КРОВОСНАБЖЕНИЕ ПОВЕРХНОСТНЫХ МЫШЦ ШЕИ



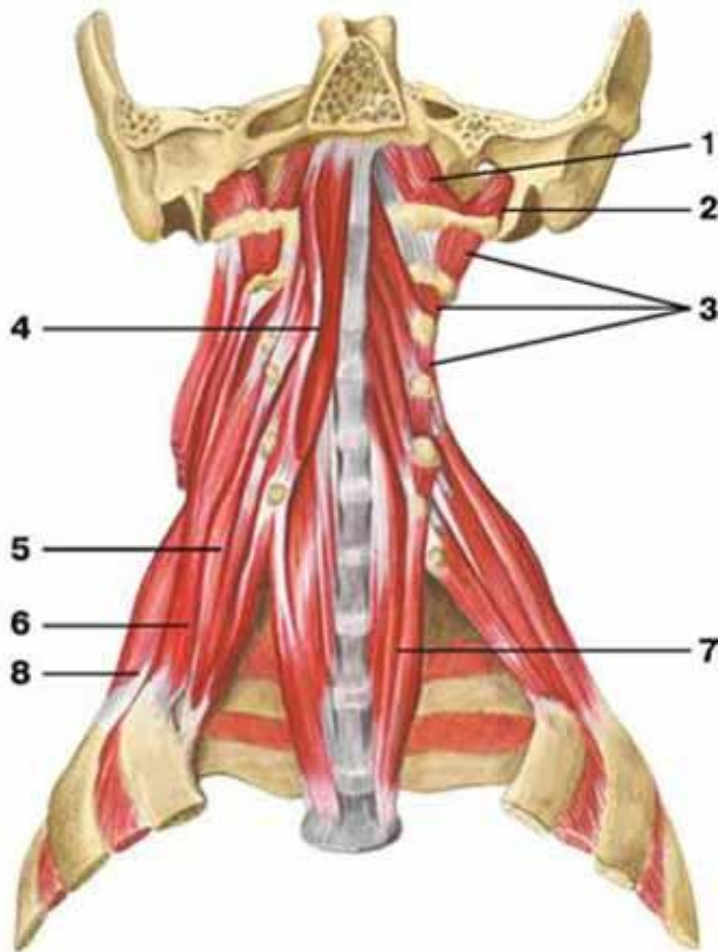
1. a. cervicalis superficialis,
2. a. sternocleidomastoidea

ПОДЪЯЗЫЧНОЙ ГРУППЫ МЫШЦ ШЕИ



1. a. submentalis (a. facialis),
2. a. cervicalis ascendens,
3. a. cervicalis superficialis (tr. thyrocervicalis)
4. a. thyroidea sup. et inf.
5. a. lingualis.

КРОВΟΣНАБЖЕНИЕ ГЛУБОКИХ МЫШЦ ШЕИ



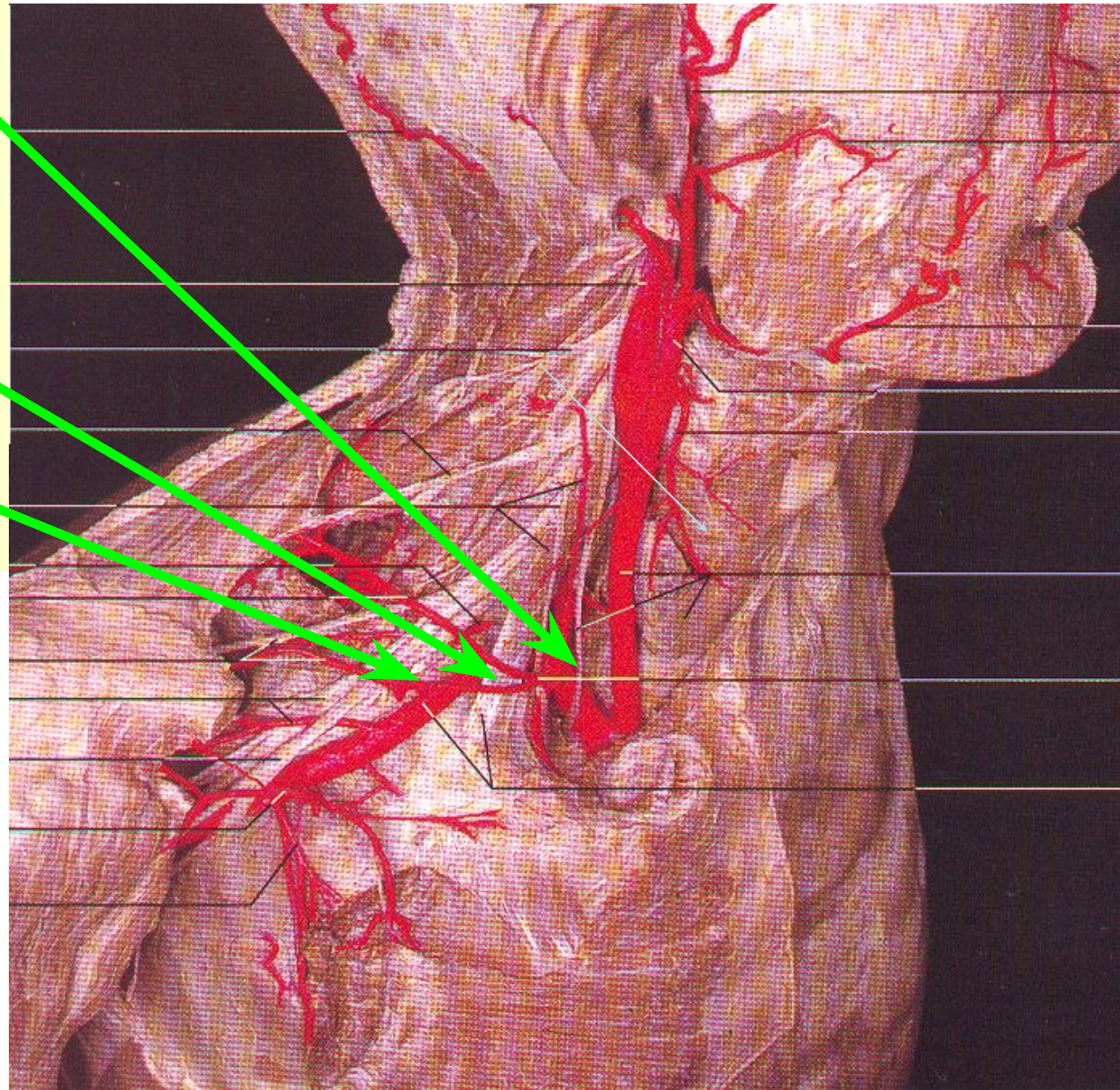
1. a. cervicalis asc.
(tr. thyrocervicalis),
2. a. cervicalis profunda (tr. costocervicalis),
3. a. vertebralis

Подключичная артерия

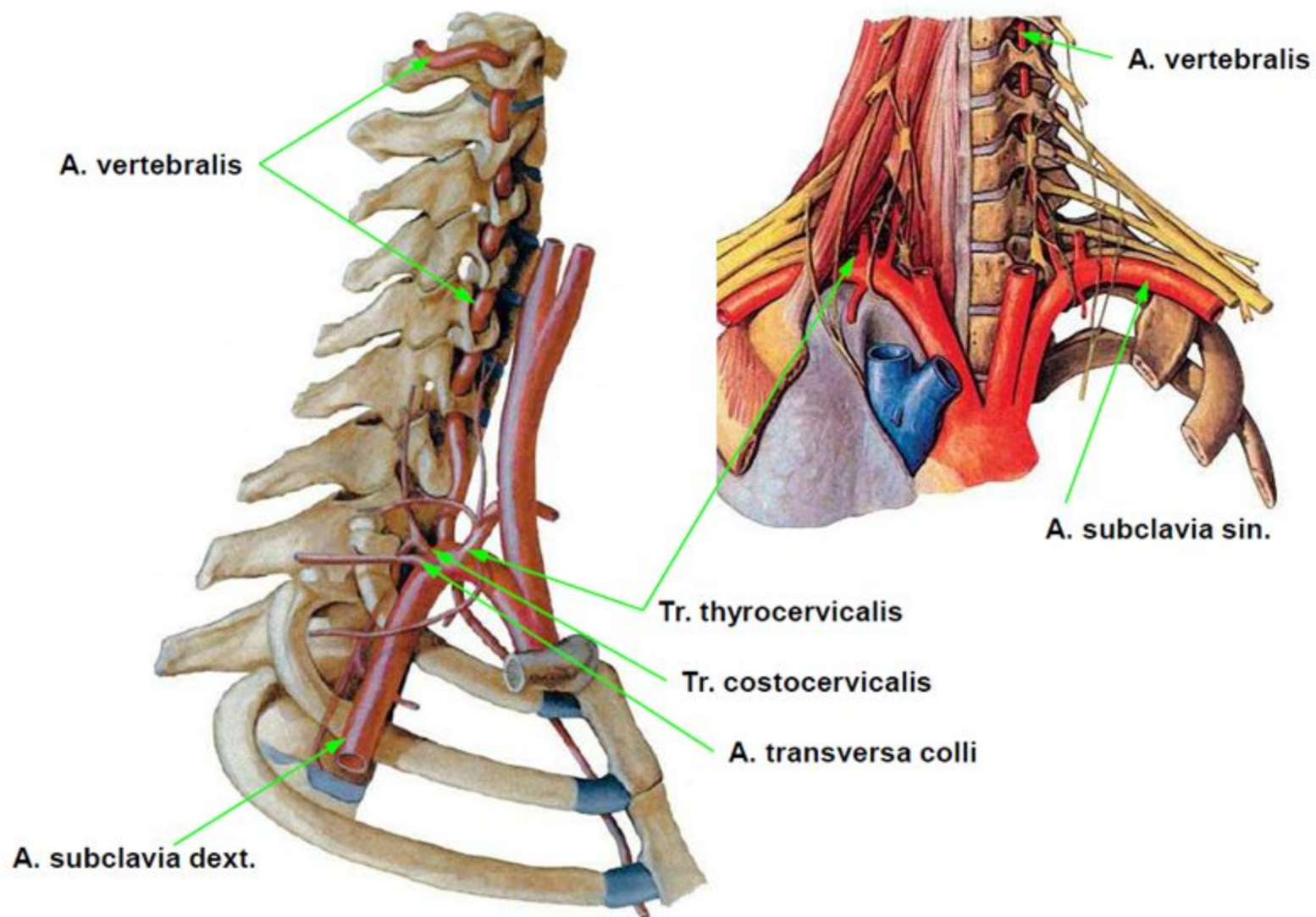
Подключичная артерия

имеет три отдела:

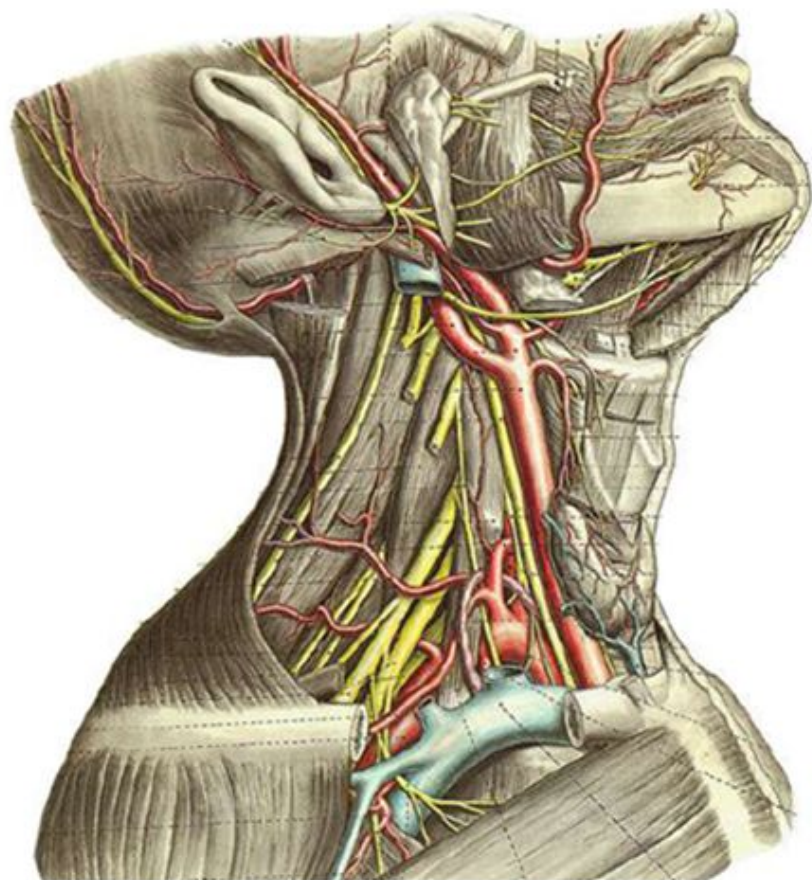
- первый — от места ее начала до входа в межлестничный промежуток
- второй — в межлестничном промежутке
- третий — от межлестничного промежутка до входа в подмышечную полость



ПОДКЛЮЧИЧНАЯ АРТЕРИЯ И ЕЕ ВЕТВИ

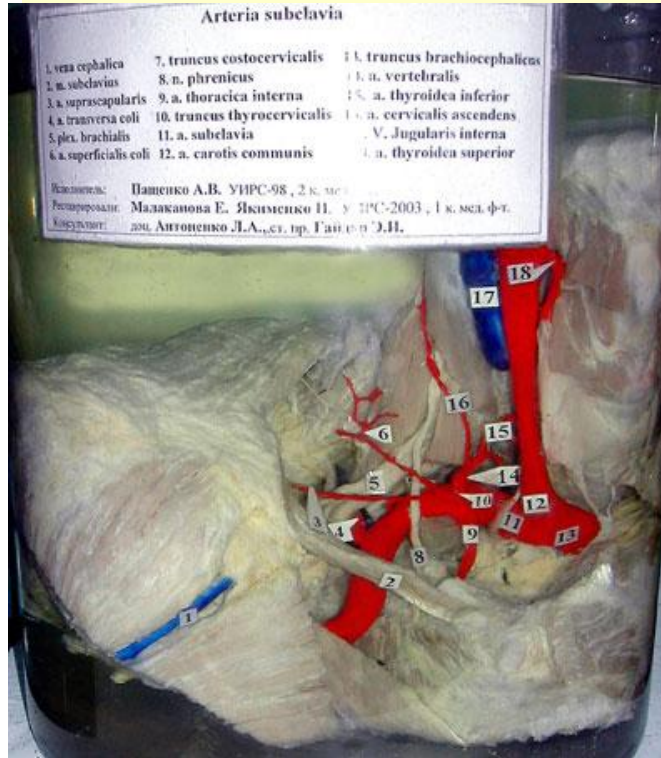

ВЕТВИ ПОДКЛЮЧИЧНОЙ АРТЕРИИ, КРОВΟΣНАБЖАЮЩИЕ ШЕЮ



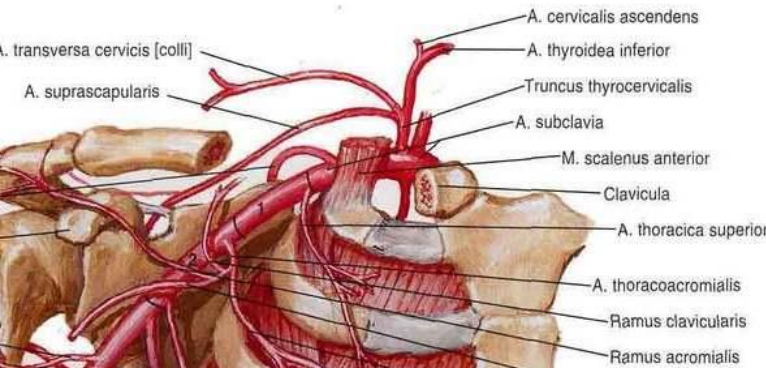
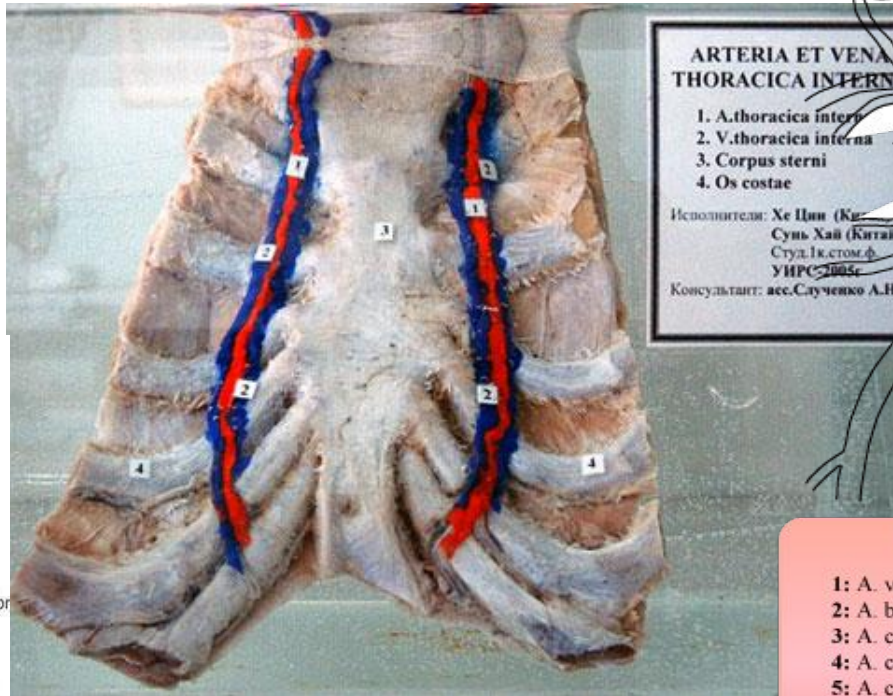
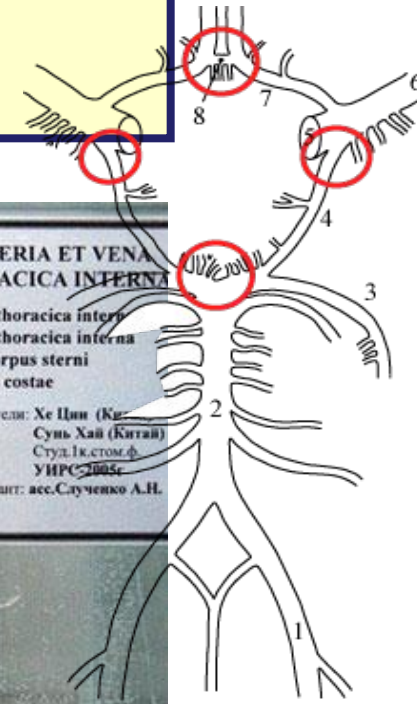
Стволы и артерии, отходящие от подключичной артерии	Ветви I порядка	Ветви II порядка
A. vertebralis (pars transversaria)	rr. spinales (radiculares) rr. musculares	
Truncus thyrocervicalis	a. thyroidea inferior	rr. glandulares rr. pharyngeales rr. oesophageales rr. tracheales a. laryngea inferior
	a. suprascapularis	r. acromialis
	a. cervicalis ascendens	rr. spinales rr. musculares
	a. dorsalis scapuli	
Truncus costocervicalis	a. cervicalis profunda	
	a. intercostalis suprema	a. intercostalis posterior prima a. intercostalis posterior secunda

Подключичная артерия



В первом отделе от артерии отходят:

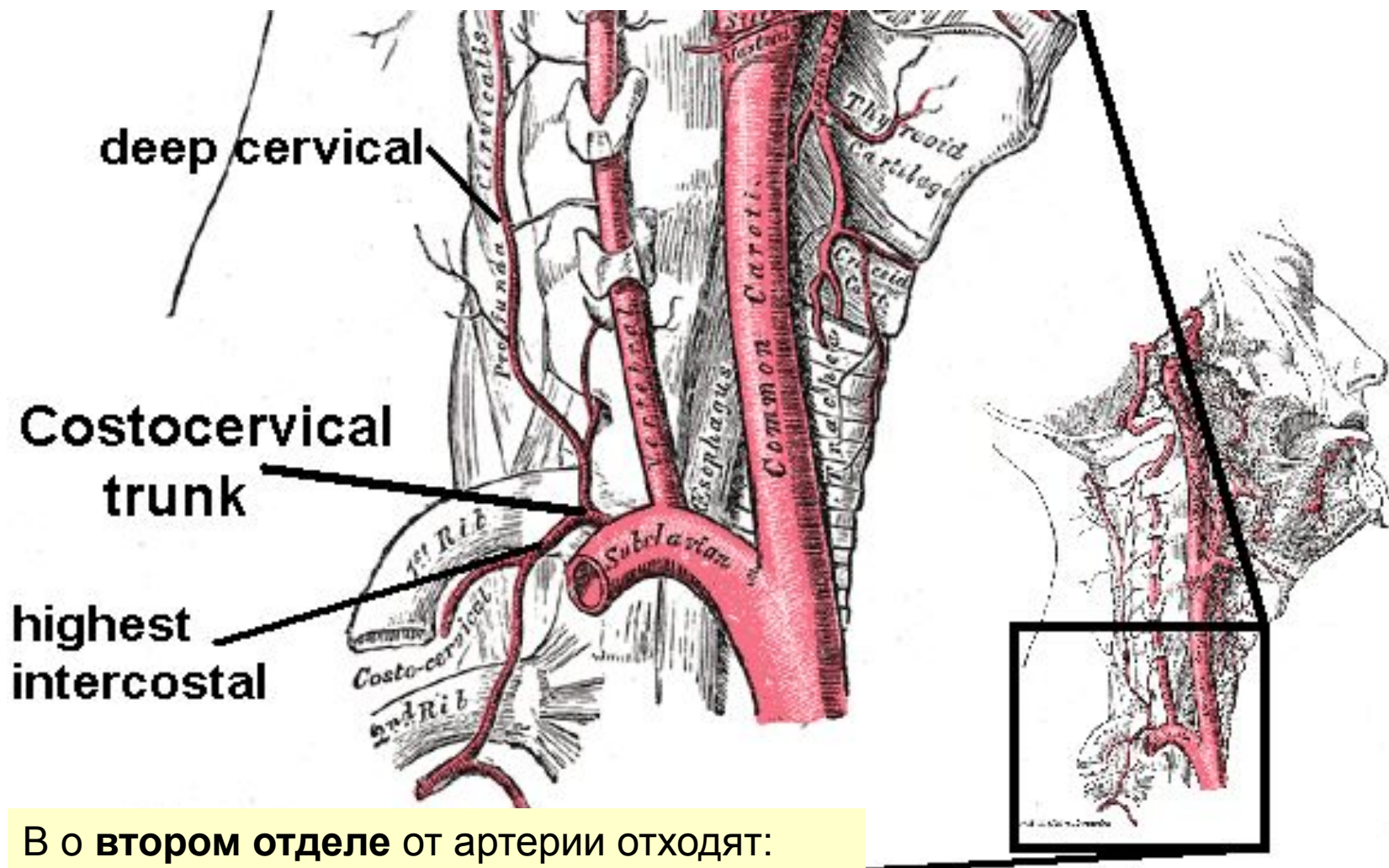
- позвоночная артерия
- внутренняя грудная артерия
- щитошейный ствол



Legende

- 1: A. vertebralis
- 2: A. basilaris
- 3: A. cerebri posterior
- 4: A. communicans posterior
- 5: A. carotis interna
- 6: A. cerebri media
- 7: A. cerebri anterior
- 8: A. communicans anterior

Подключичная артерия

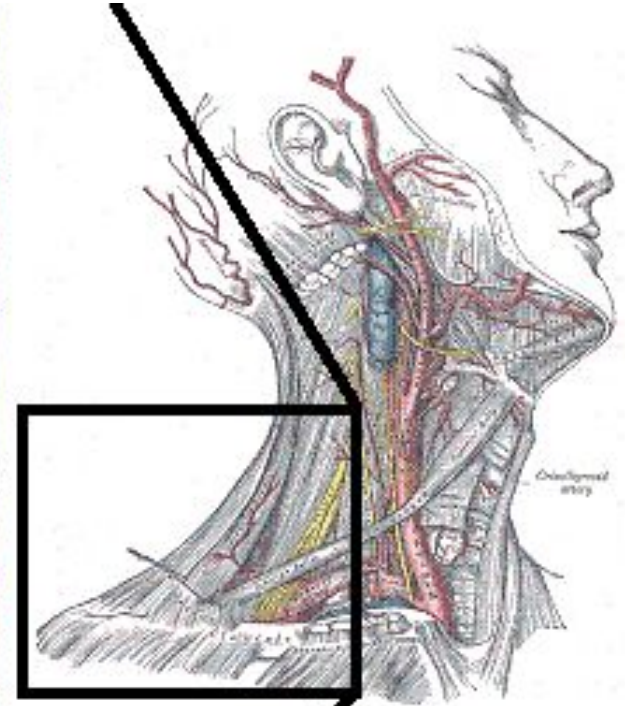
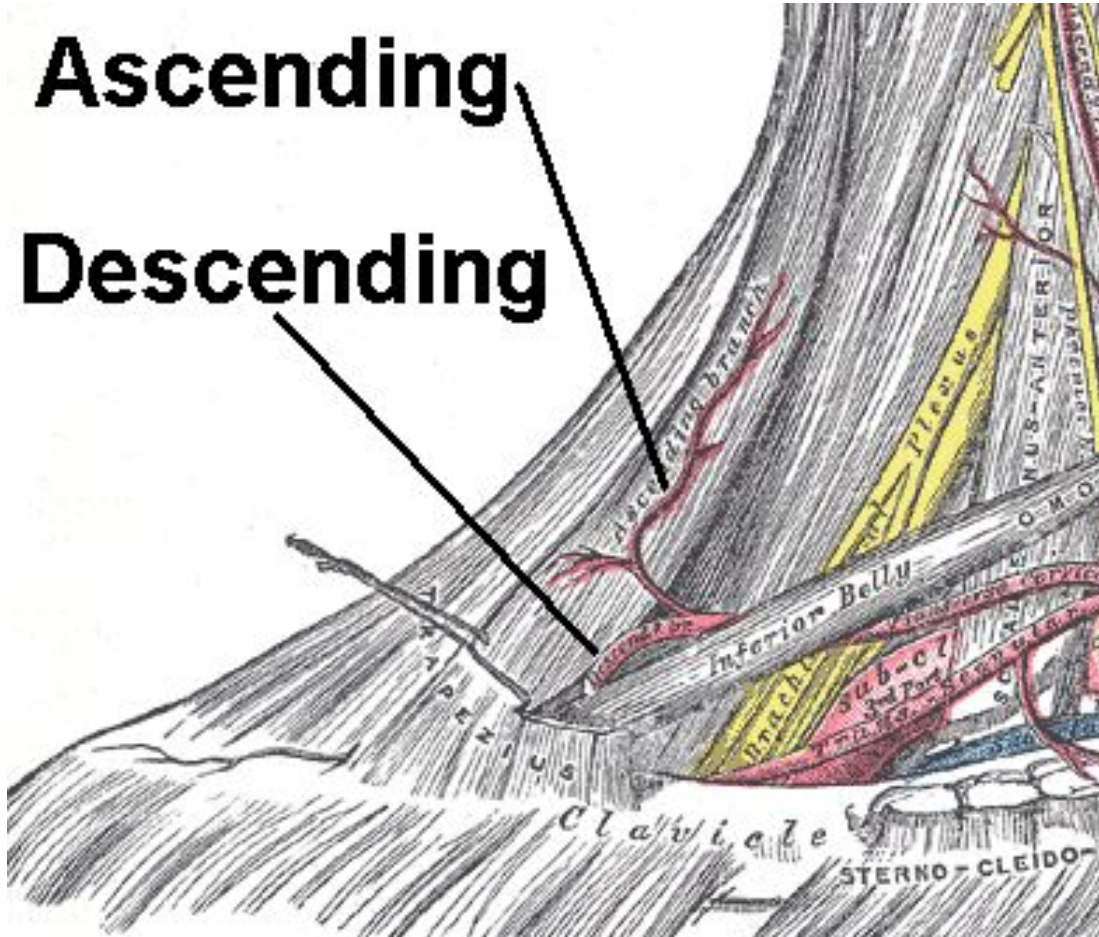


Во втором отделе от артерии отходят:

- tr. costocervicalis
- a. cervicalis prof.
- a. intercostalis suprema

Подключичная артерия

Ascending
Descending



В третьем отделе от артерии отходит
1. a. transversa colli

Подключичная артерия.

Анастомозы

A. subclavia et a. carotis externa

a. thyroidea inferior et a. thyroidea superior

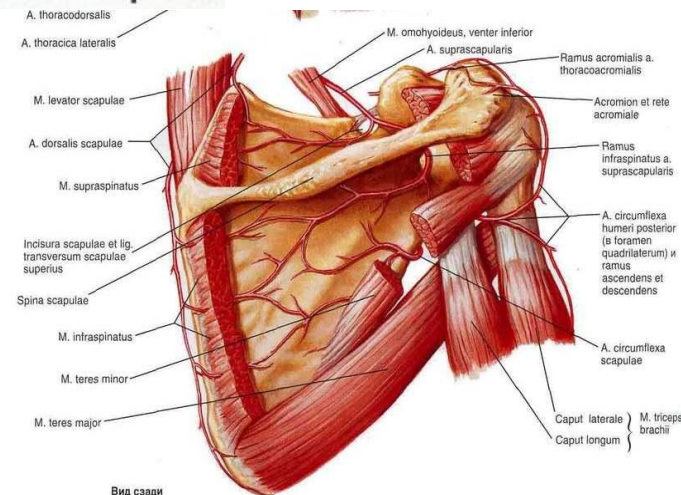
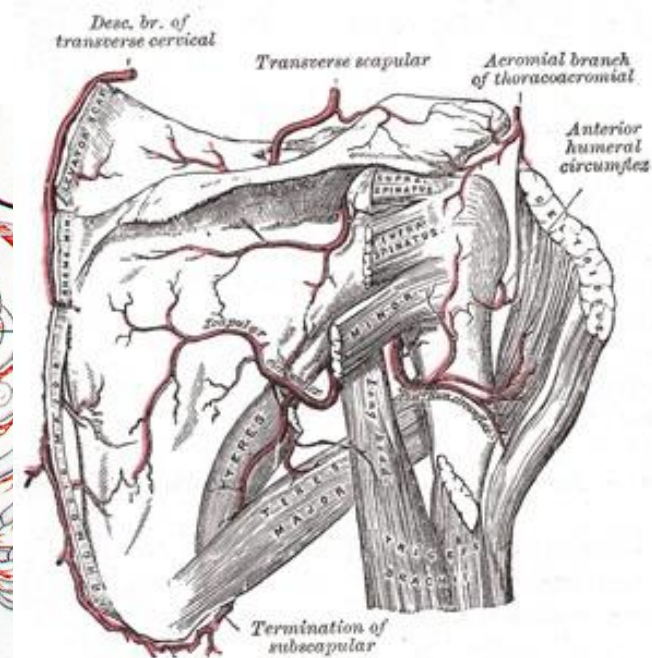
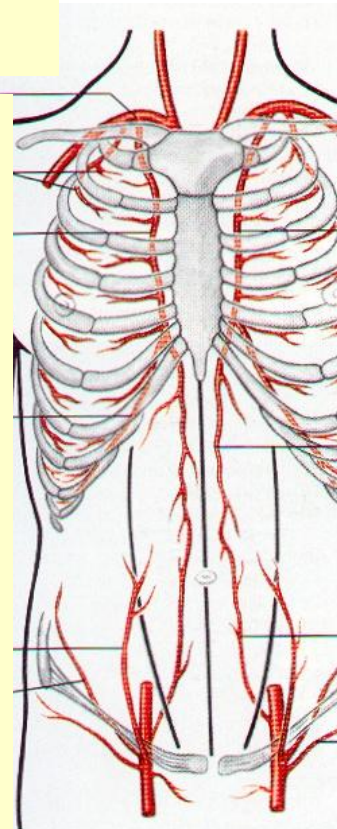
rr. occipitalis (a. occipitalis),
a. vertebralis et cervicalis prof.

A. subclavia et a. carotis interna

a. cerebri post. et a. communicans post.

A. subclavia et a. axillaris

A. suprascapularis, a. transversa colli et a. circumflexa scapulae



КРОВΟΣНАБЖЕНИЕ ШЕИ

Ветви подключичной артерии:

A. vertebralis

Pars prevertebralis

Pars transversaria

rr. spinales

rr. musculares

Pars atlantica

Tr. thyrocervicalis

a. thyroidea inferior

a. cervicalis asc.

a. transversa colli

Tr. costocervicalis

a. cervicalis profunda

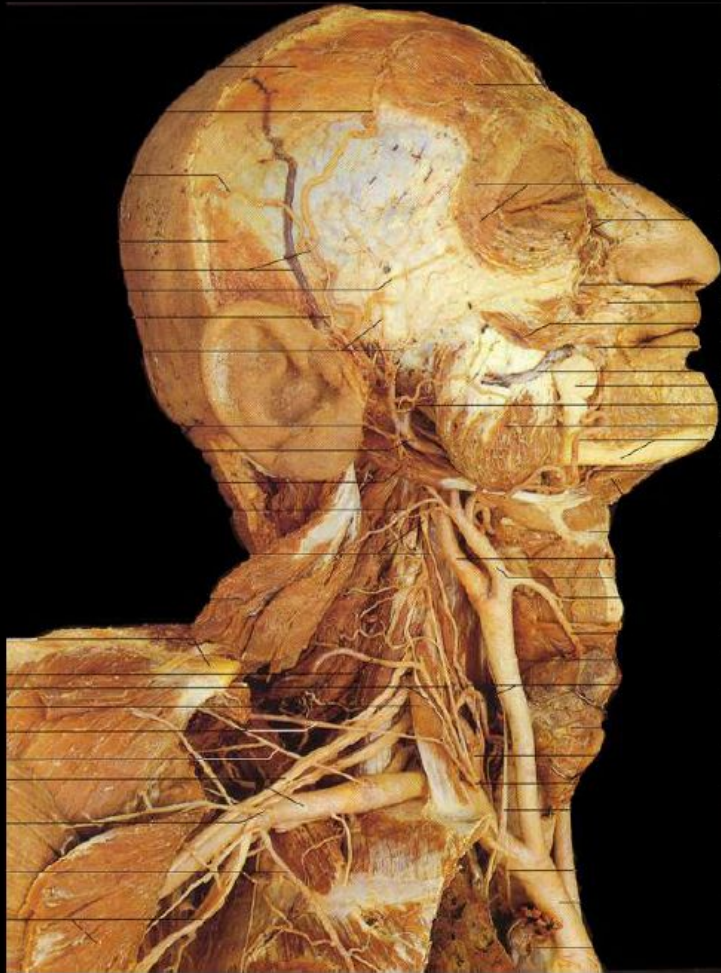
Ветви наружной сонной артерии:

a. thyroidea superior

a. facialis

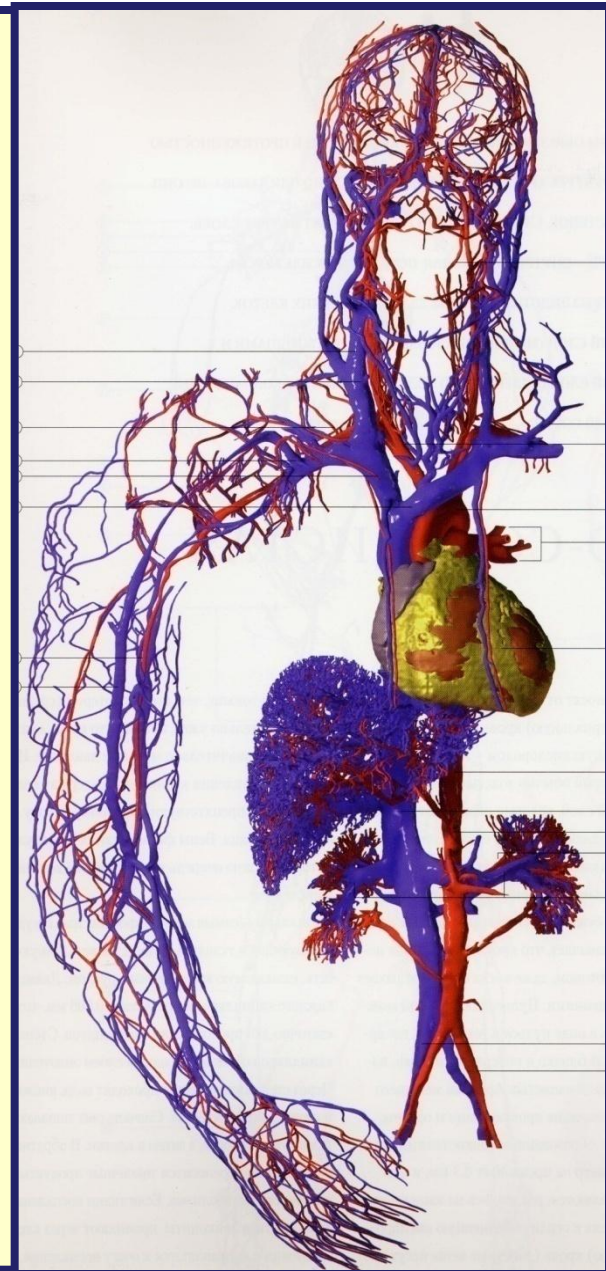
a. occipitalis

a. pharyngea ascendens



Функции венозной системы:

- 1. возврат** крови к сердцу.
- 2. транспортная** – доставка пластических веществ, гормонов, БАВ, выведение продуктов метаболизма.
- 3. регуляция гомеостатических реакций** – участие в водно-солевом обмене, противосвертывающей системе крови, синтезе БАВ.



Функции венозной системы:

4. депонирующая функция —

около 30 % крови, емкостные сосуды. Это обусловлено:

податливостью стенок вен

большой емкостью русла.

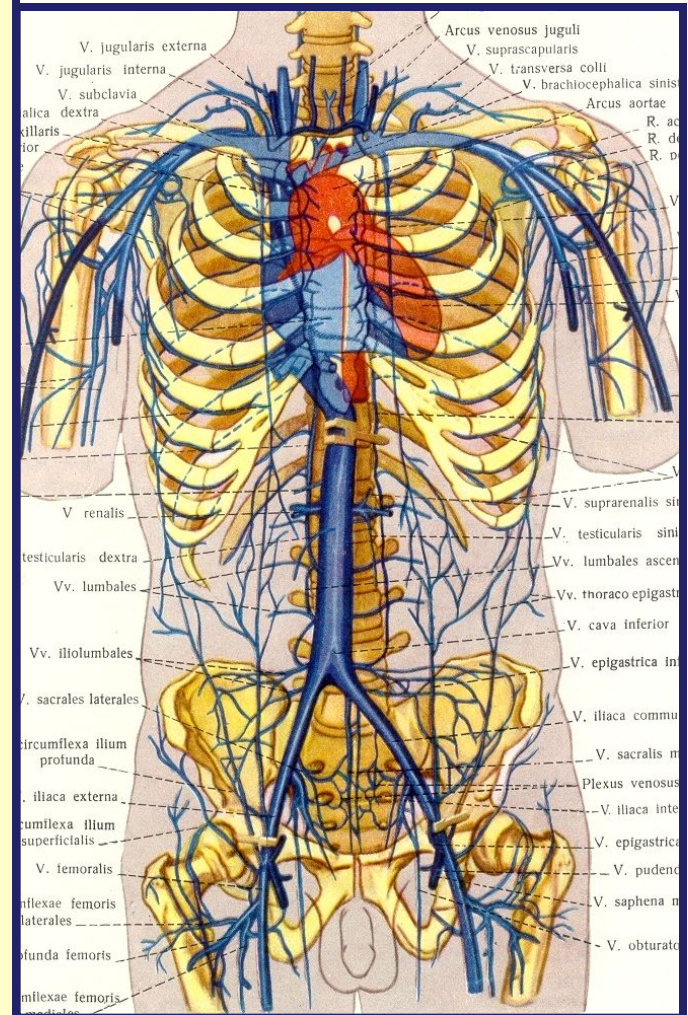
5. в стенках вен находится

большое количество рецепторов,

образующие **рефлексогенные**

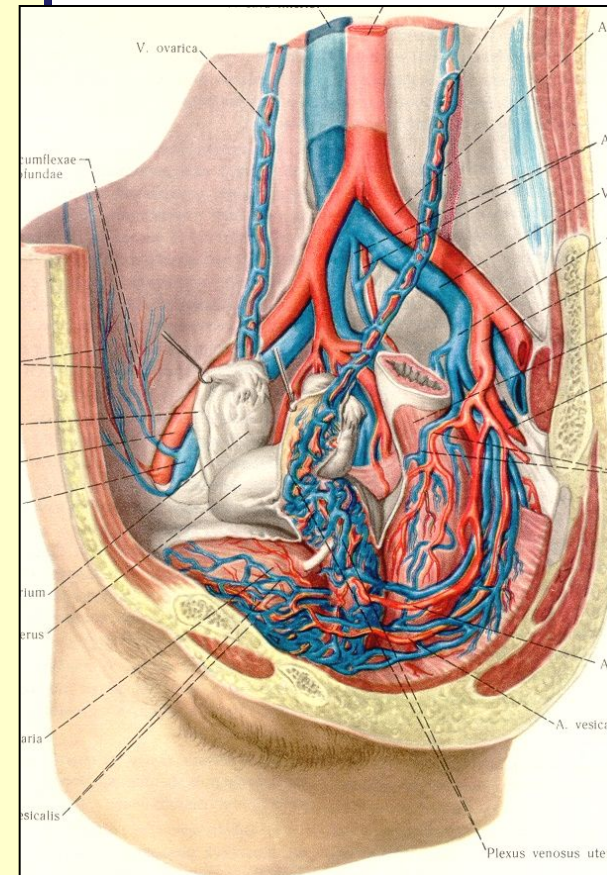
зоны — барорецепторы,

хемотрецепторы, прессорецепторы



Особенности строения венозной системы

- **Большой объем** венозного русла.
- Наличие **клапанного аппарата** (определяет направление кровотока).
- Образование **сплетений**, которые выполняют роль **амортизаторов** - для органов, изменяющих свой объем.
сфинктеров - в полых органах.
депо крови - интра- и экстраорганные сплетения.
поддержание теплового гомеостаза органа.



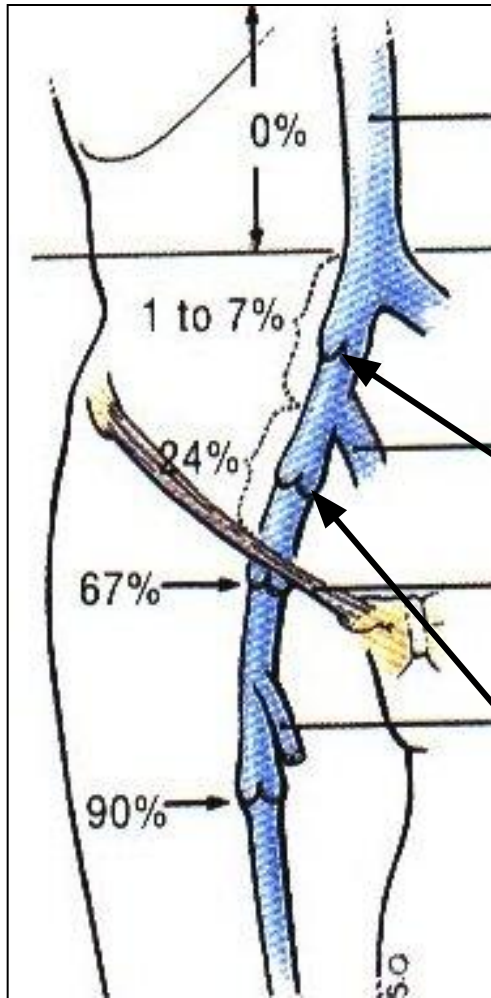
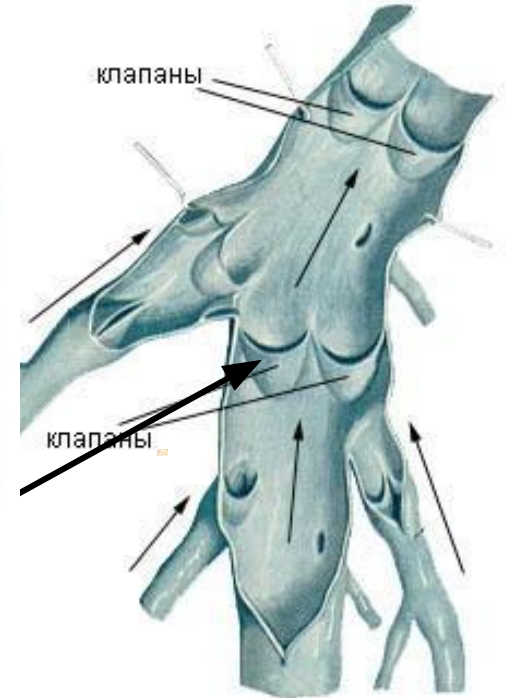
Строение клапанного аппарата



Венозный клапан открыт




Венозный клапан закрыт



Дупликаатура эндотелия

Фиксирующее кольцо



Неклапанный аппарат

- **Полуклапаны** (выпячивания эндотелия, не имеют фиксирующего аппарата)
- **Хорды** (эндотелий вырабатывает БАВ, участвующие в противосвертывающей системе).
- **Венозные сфинктеры** (перераспределяют ток крови, наиболее развиты в детском возрасте в местах слияния крупных вен).

Классификация вен.

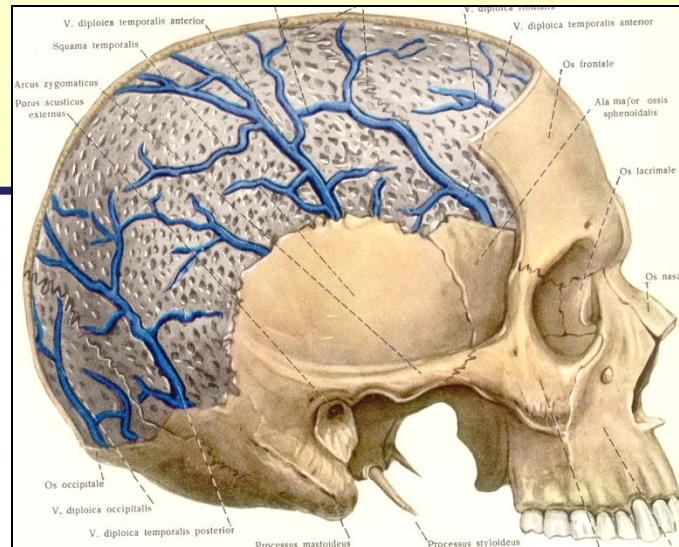
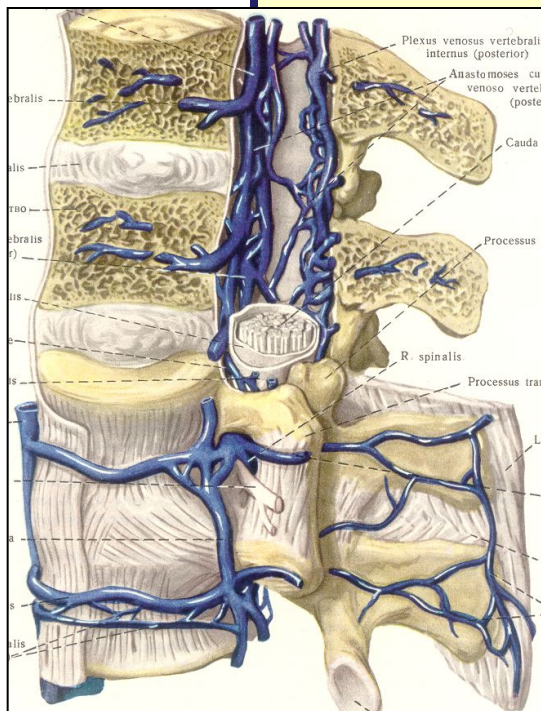
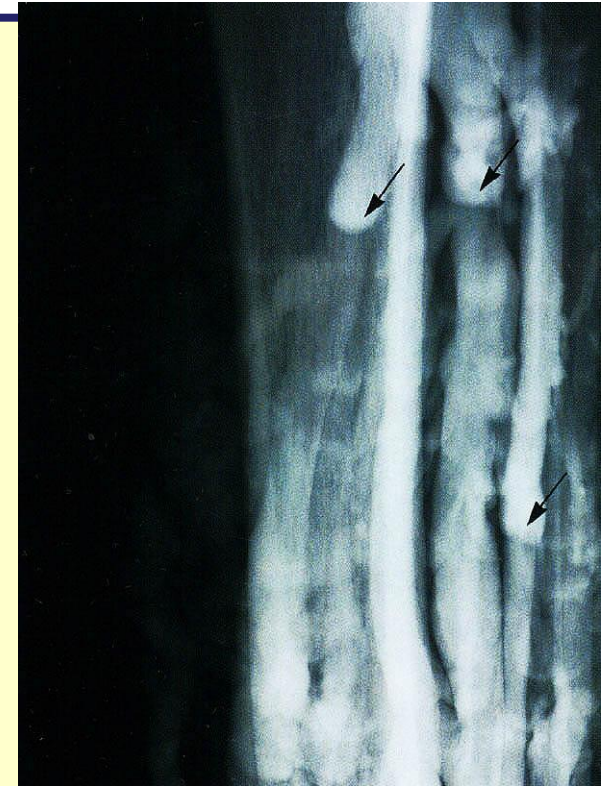
1. По клапанному аппарату:

Клапанные вены

(вены нижней конечности).

Бесклапанные вены

(вены головы, синусы твердой мозговой оболочки).



Классификация вен.

2. По системному принципу: Система верхней полой вены.

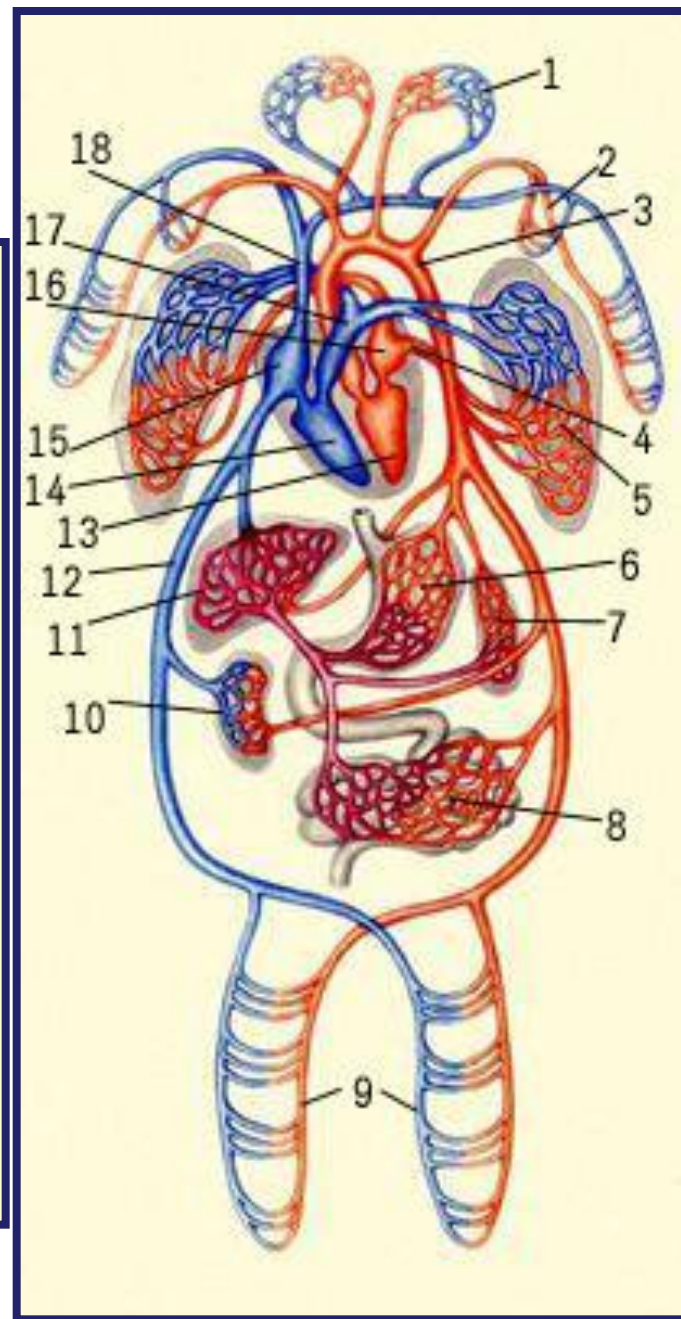
Развивается из передних кардинальных вен.

Система нижней полой вены.

Развивается из задних кардинальных вен и ее притоков

Система воротной вены.

Развивается из желточно-брыжеечных вен

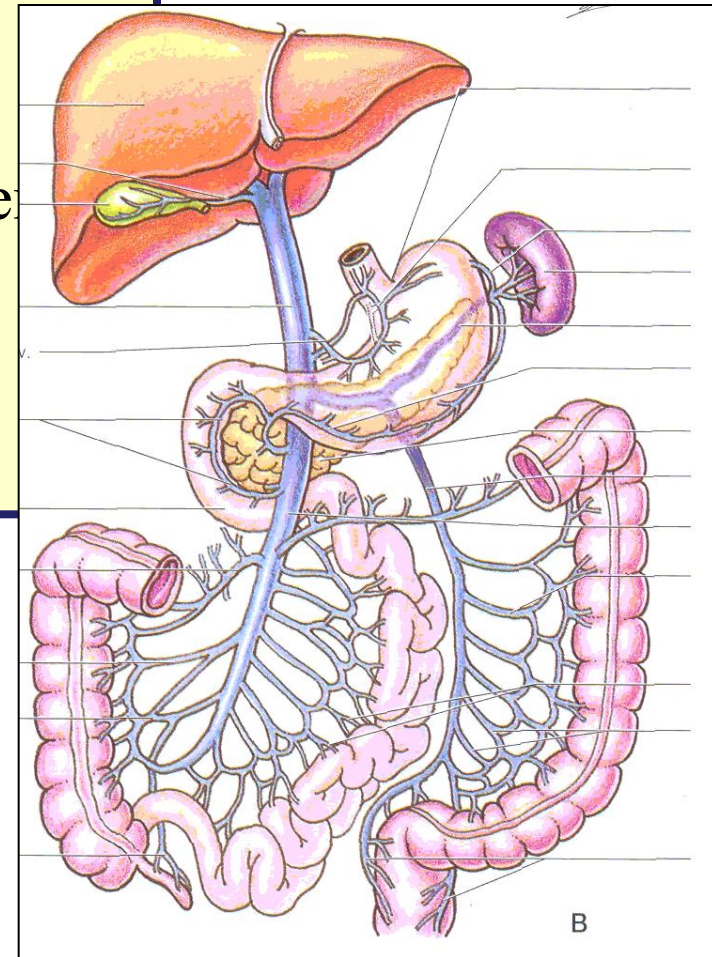
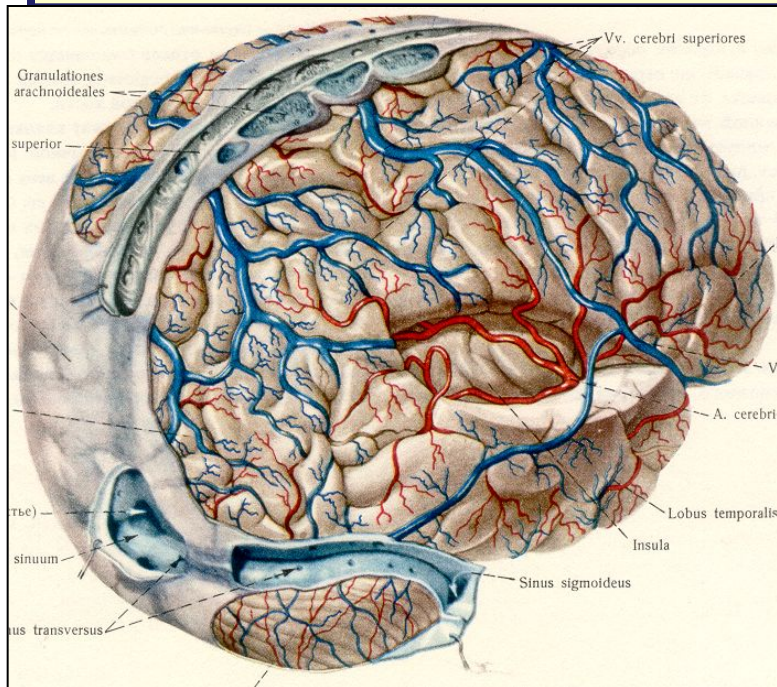


Классификация вен.

3. По строению стенки.

Мышечные вены. (кишечные вены)

Безмышечные вены (вены головы и шеи, синусы твердой мозговой оболочки, диплоэтические вены).



Классификация вен.

4. По топографическому признаку:

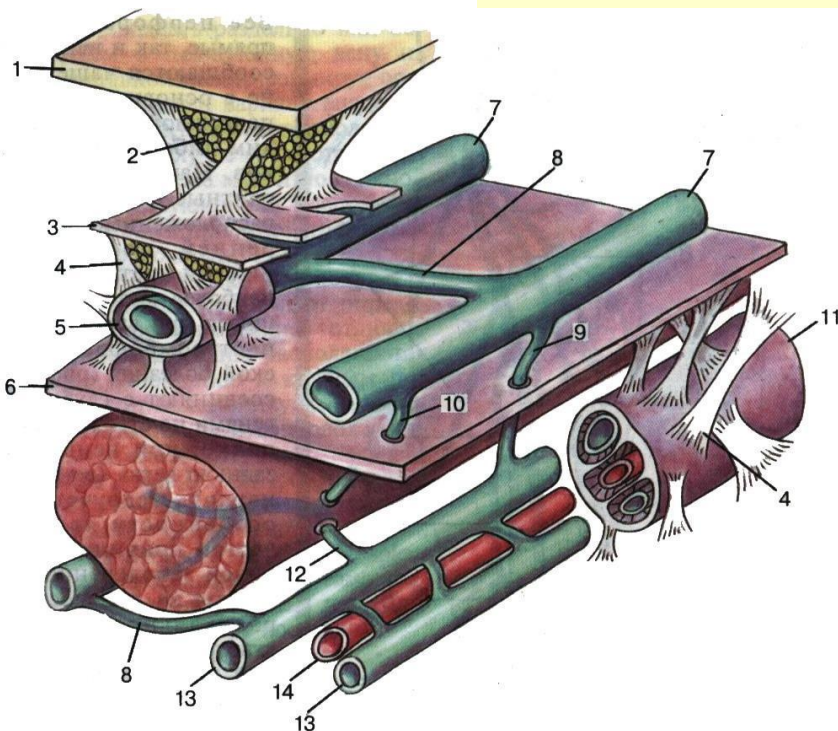
По отношению к собственной фасции тела:

Поверхностные

образуют подкожные анастомотические сети

Глубокие

связаны с поверхностными венами анастомозами



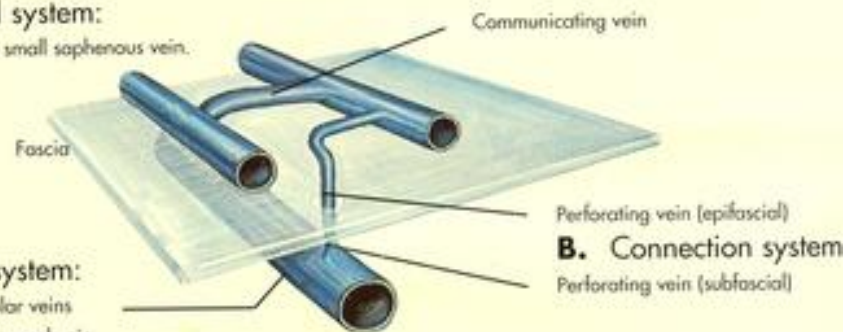
Варианты соединения поверхностных и глубоких вен нижних конечностей по S.Kubik.

1 — кожа; 2 — подкожная клетчатка; 3 — поверхностный фасциальный листок; 4 — фиброзные перемычки; 5 — соединительнотканное влагалище подкожных магистральных вен; 6 — собственная фасция голени; 7 — подкожная вена; 8 — коммуникантная вена; 9 — прямая перфорантная вена; 10 — непряная перфорантная вена; 11 — соединительнотканное влагалище глубоких сосудов; 12 — мышечные вены; 13 — глубокие вены; 14 — глубокая артерия.

Anatomy of the venous system

• Superficial system:

Great saphenous vein, small saphenous vein.



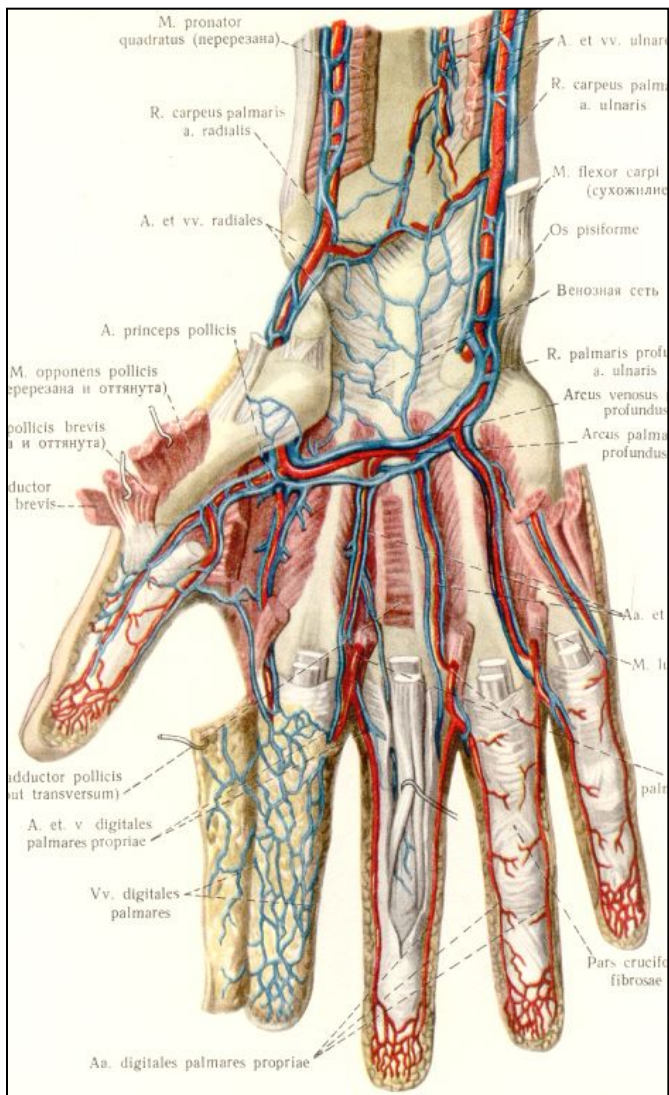
C. Deep system:

Tibial veins, fibular veins
Popliteal vein, femoral vein

По отношению к органу:

- **Внутриорганные.**
- **Внеорганные.**

Закономерности строения венозной системы



- Распределяются по **осевому принципу**.
- Образуют **вены-спутницы** (сопровождая органные артерии).
- Образуют **сплетения и анастомозы**.
- Магистральные подкожные вены **сопровождают кожные нервы**

Факторы венозного кровотока

1. Остаточное гемодинамическое давление

(1-2 мм рт.ст).

2. **Присасывающее действие диафрагмы** и инспираторная (присасывающая) функция легких.

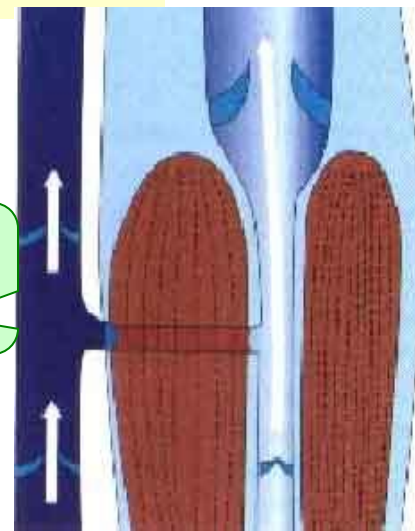
3. **Присасывающее действие камер сердца** (активное расширение камер в диастолу).

4. **Работа клапанного аппарата.**


5. **Работа мышечных помп.**

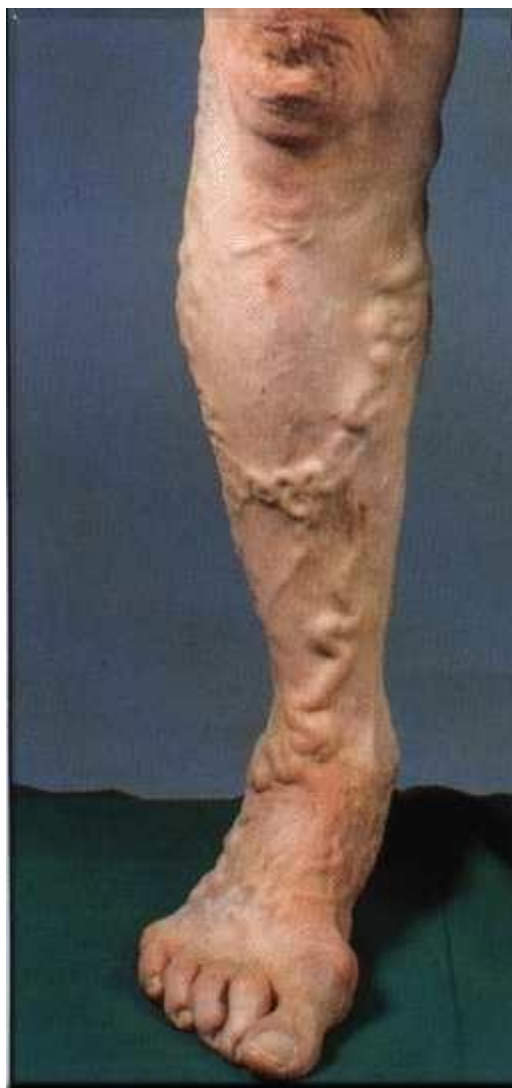Выделяют мышечно-венозные помпы стопы, голени и бедра, обуславливающие венозный возврат

Сокращение
мышц

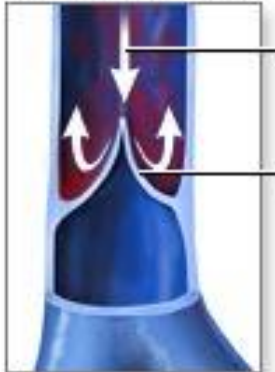


Расслабление
мышц

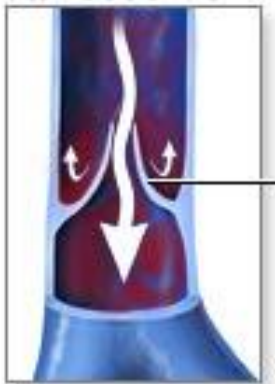




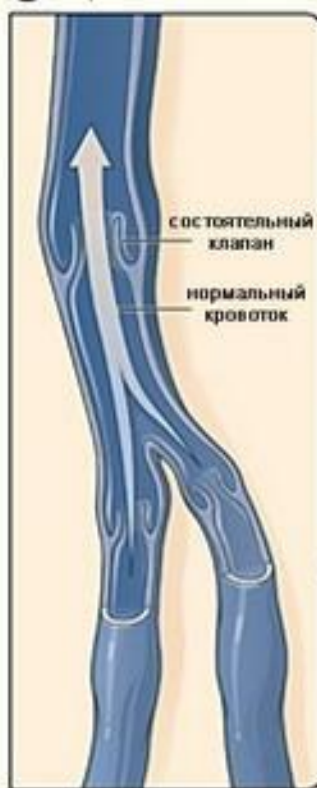Normal vein



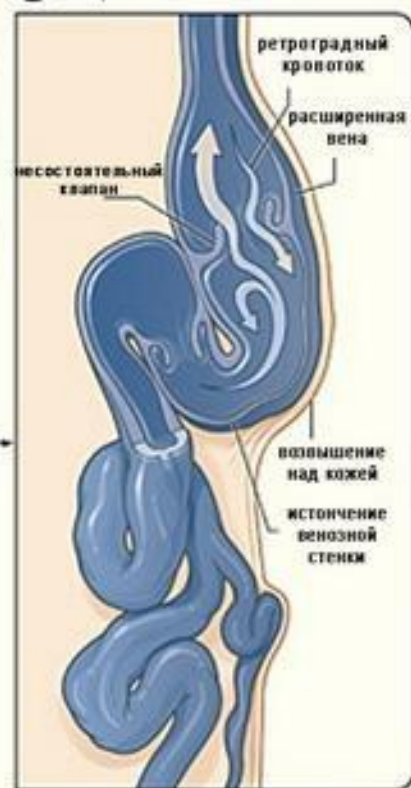
Varicose vein



A Нормальная вена



B Варикозная вена



Вены головы

Мозговое венозное русло

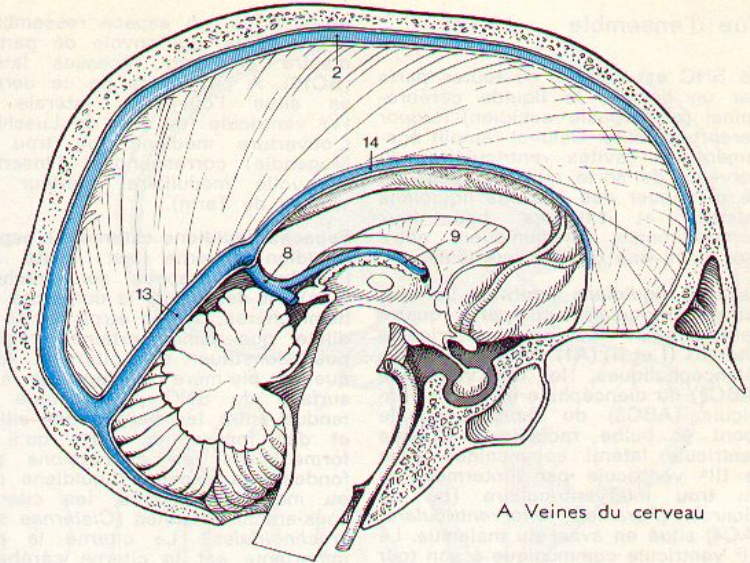
- Синусы твердой мозговой оболочки
- Диплоэтические вены
- Эмиссарные вены
- Мозговые вены:
 1. поверхностные
 2. глубокие
 3. среднемозговые
 4. вены мозжечка

Венозное русло лица

1. Поверхностные (истоки и притоки лицевой вены)
2. Глубокие (истоки и притоки нижнечелюстной вены)

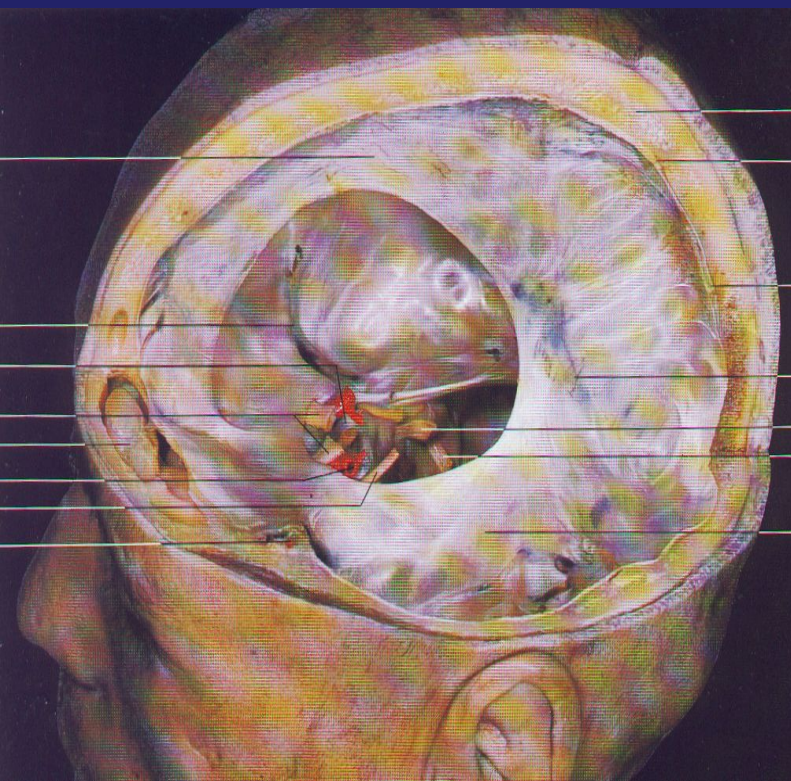
Венозное русло свода черепа

- Затылочная
- Заднеушная
- Поверхностная и средняя височные
- Надблоковая
- Надглазничная
- Носолобная



Синусы твердой мозговой оболочки

- Sinus sagitalis superior
- Sinus sagitalis inferior
- Sinus rectus
- Sinus transversus
- Sinus sigmoideus
- Confluens sinuum
- Sinus occipitalis
- Sinus cavernosus
- Sinus sphenoparietalis
- Sinus petrosus superior et inferior



Анатомические особенности синусов твердой мозговой оболочки:

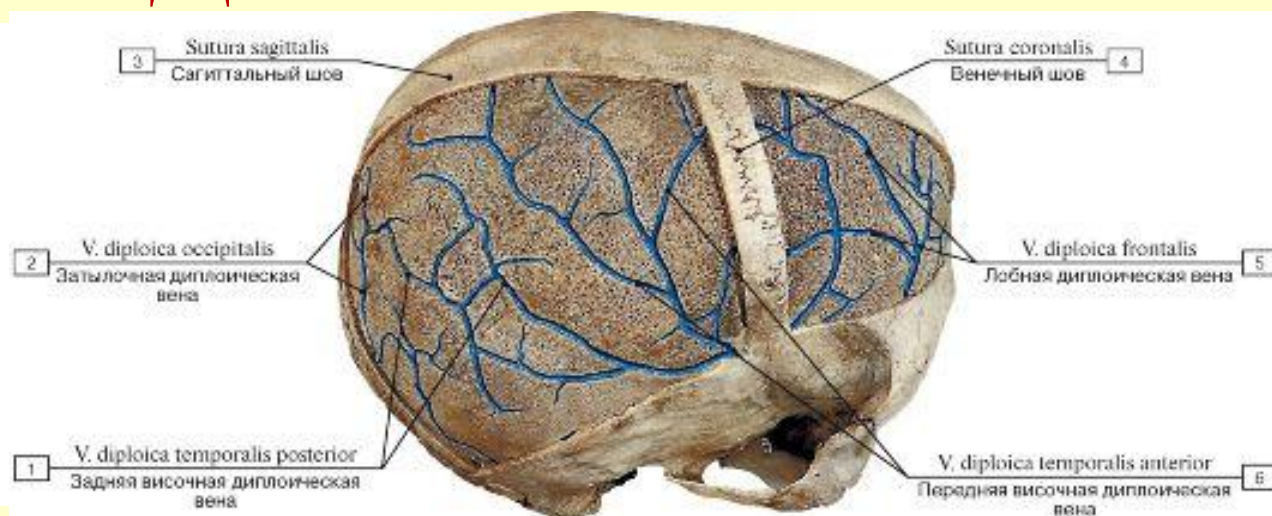
- 1) Имеют ригидные стенки, образованные листками твердой мозговой оболочки, не спадаются при ранение
- 2) Нет клапанов
- 3) Имеют множественные связи с диплоэтическими венами и венами покровов головы(по средства эмиссарных вен).

1 этаж – мозговые вены и синусы твердой мозговой оболочки

2 этаж – эмиссарные и диплоэтические вены

3 этаж – поверхностные вены головы

Диплоические вены



Это вены губчатого вещества свода черепа. Они не имеют клапанов и залегают в диплоэтических каналах аностомозируя с друг с другом. Они идут сверху вниз к основанию черепа, где могут соединяться (через посредство эмиссарных вен) с венами наружных покровов головы или с синусами твердой мозговой оболочки.

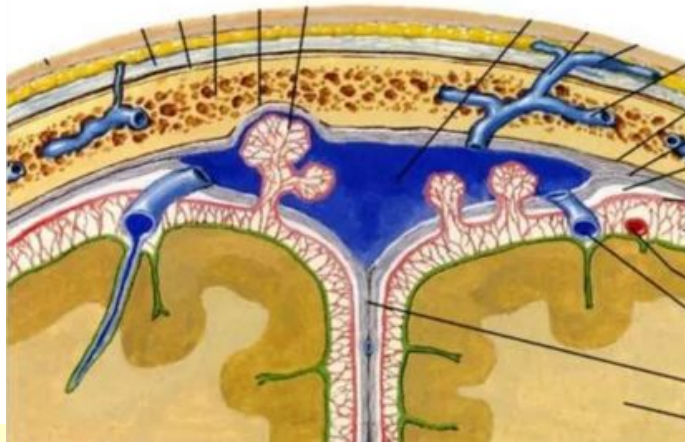1. Лобная – несет кровь в верхний сагитальный синус и надглазничную вену

2. Передняя височная – несет кровь в клиновидно-теменной синус и глубокую височную вену

3. Задняя височная – несет кровь в поперечный синус и заднюю заушную вену

4. Затылочная – несет кровь в поперечный синус и затылочную вену

Эмиссарные вены



Они проходят через отверстия в костях черепа и соединяют между с собой вены наружной поверхности головы с венами полости черепа.

1. **Теменная** – соединяет через теменные отверстия поверхностную височную вену с задней височной диплоэтической веней и с верхним сагитальным синусом
2. **Сосцевидная** - соединяет через сосцевидное отверстие затылочную вену и заднюю височную диплоэтическую сигмовидным синусом
3. **Мыщелковая** – проникает через мыщелковый канал и соединяет позвоночные и венозные сплетения и глубокую вену шеи
4. **Затылочная** – располагается в отверстии наружного затылочного выступа и соединяет затылочную вену с затылочной диплоэтической веней и поперечным синусам

Мозговые вены

Поверхностные

(отводят кровь от коры полушария и прилежащего белого вещества и несут ее к синусам твердой мозговой оболочки.)

Глубокие

(отводят кровь от подкорковых узлов, боковых желудочков и промежуточного мозга)

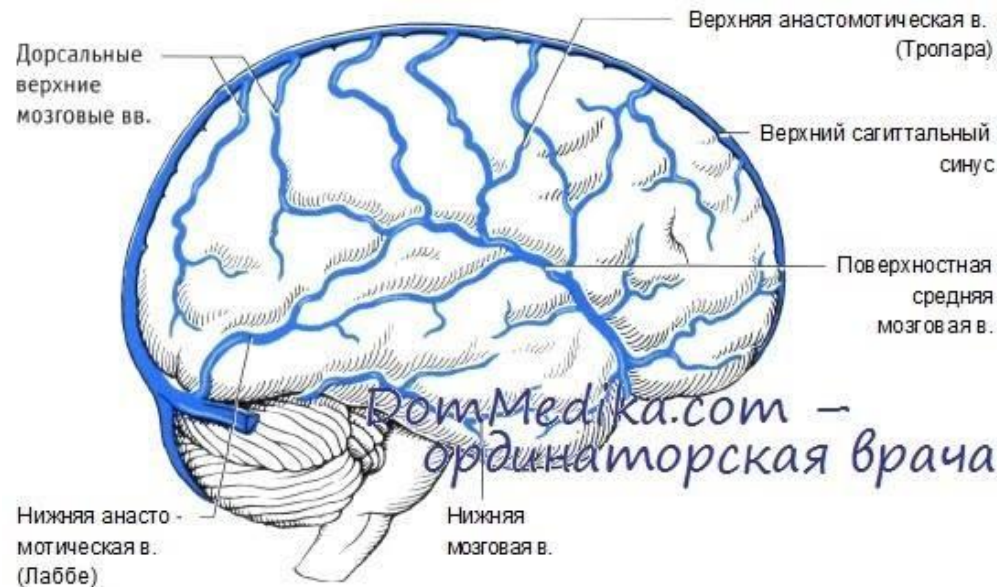
Среднемозговые

(вены ствола мозга. Отводят кровь от среднего мозга, моста и продолговатого мозга. Все эти вены отводят кровь в базальные вены.)

Вены мозжечка

представлены верхними и нижними венами червя, верхними и нижними венами полушарий и прецентральной вены мозжечка отводят кровь в большую мозговую вену или прямой синус.

Поверхностные мозговые вены



1. Верхняя мозговая вена – образует на латеральной поверхности полушарий сеть мягкой мозговой оболочки куда впадают внутри мозговые вены.

Вены этой сети: прелобные, лобные, теменные, височные, затылочные.

Несут кровь в верхний сагиттальный синус.

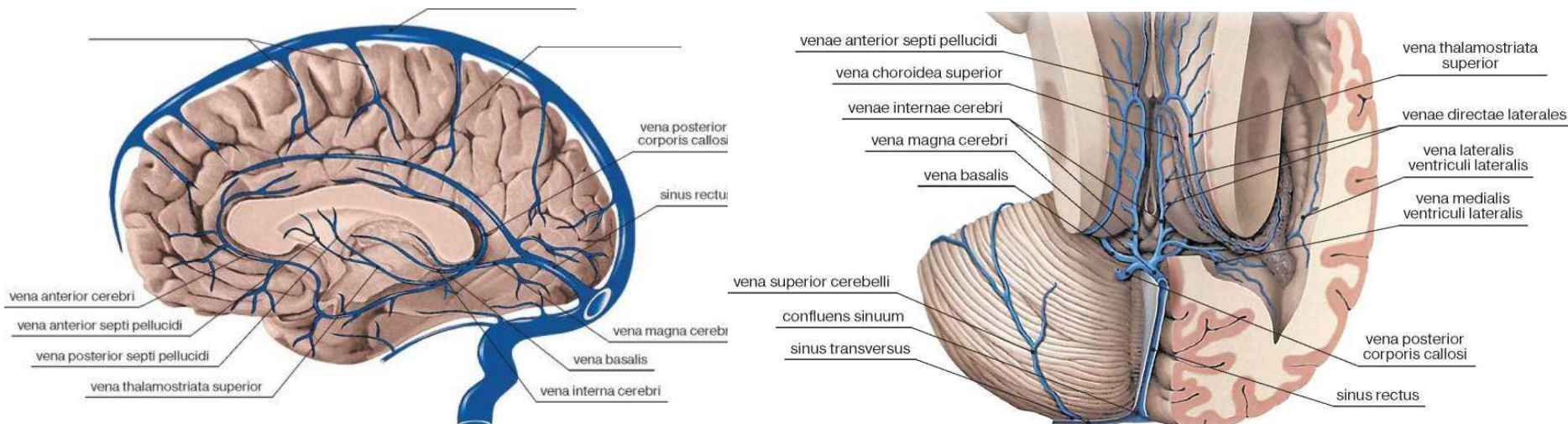
2. Нижняя мозговая вена – идет на нижней поверхности височных и затылочных долей полушарий . Образует 1-2 ствола и впадает в поперечный синус.

3. Поверхностная средняя мозговая вена- начинается в верхнем отделе центральной борозды, где соединяется с верхним сагиттальным синусом. Переходит на нижнюю поверхность полушарий и впадает в пещеристый синус. На своем пути эта вена соединяется с верхней и нижней анастомотическими венами.

Верхняя анастомотическая вена соединяет верхний сагиттальный и пещеристые синусы, а теменные вены с височными.

Нижняя анастоматическая вена соединяет пещеристый синус с поперечным ,а височные и теменные вены с затылочными.

Глубокие мозговые вены



Топографически глубокие мозговые вены подразделяются на верхнюю и нижнюю группы вен.

1. Верхняя группа вен:

- верхняя талямостриарная вена и ее истоки (вена прозрачной пластинки)
- внутренние мозговые вены и их истоки
- вены боковых желудочков

2. Нижняя группа вен :

- базальная вена и ее притоки, образуется от слияния передней мозговой и глубокой средне мозговой вен.

Указанные вены, соединяясь, образуют большую мозговую вену (вена Галена, впадающую в прямой синус)

Венозное русло лица

Поверхностные

(истоки и притоки лицевой вены)

Истоки:

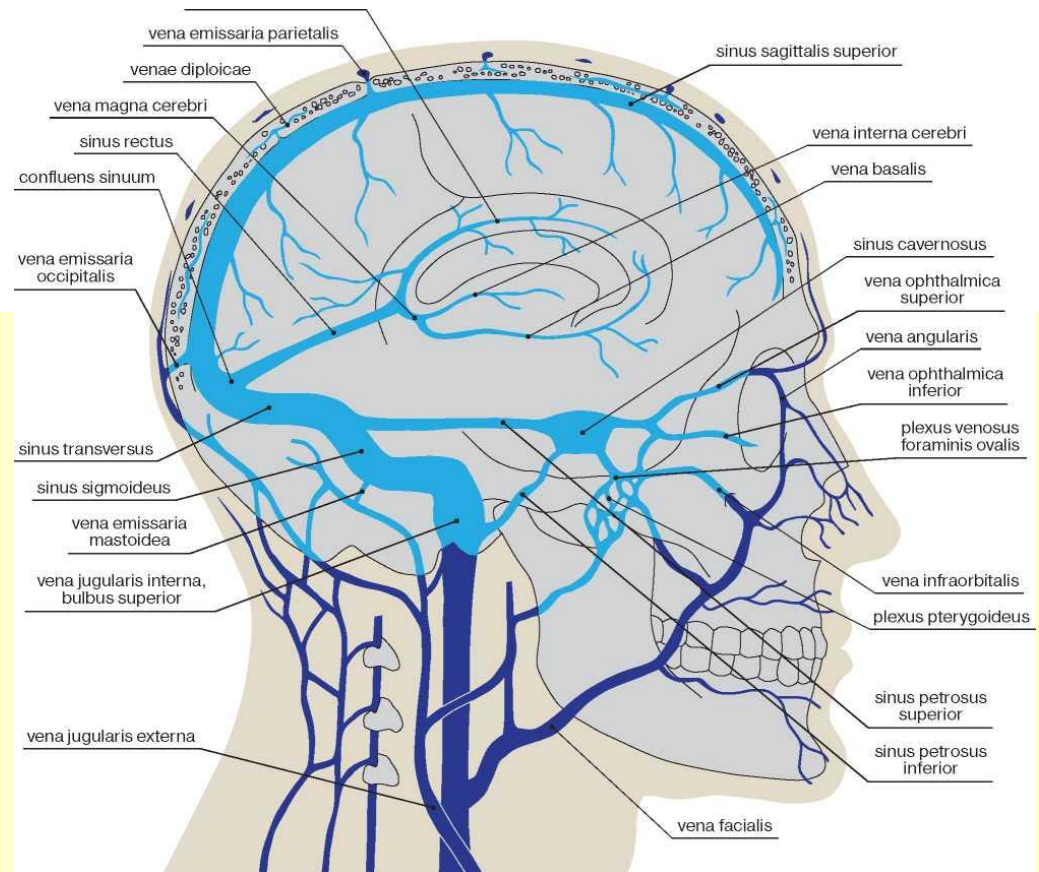
- v. nasofrontalis
- v. supraorbitalis
- v. suprathrochlearis

Притоки :

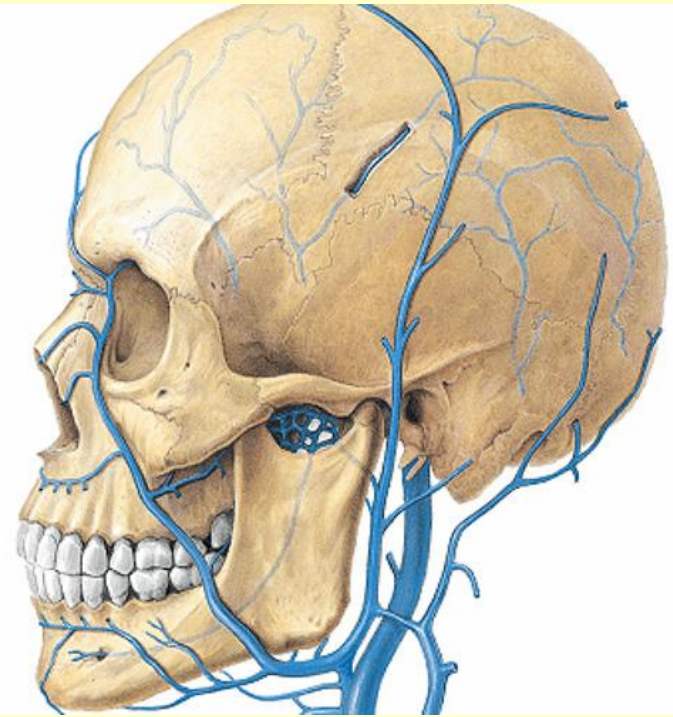
- вены верхнего и нижнего века
- наружные носовые вены
- вены верхней и нижней губ
- глубокая вена лица(формируются из альвеолярных вен, отводящих кровь от верхней челюсти.

Анастомозирует с крыловидным венозным сплетением

- вены околоушной железы
- Небная вена
- подбородочная вена



Венозное русло лица



Глубокие

(истоки и притоки занижнечелюстной вены)

Истоки:

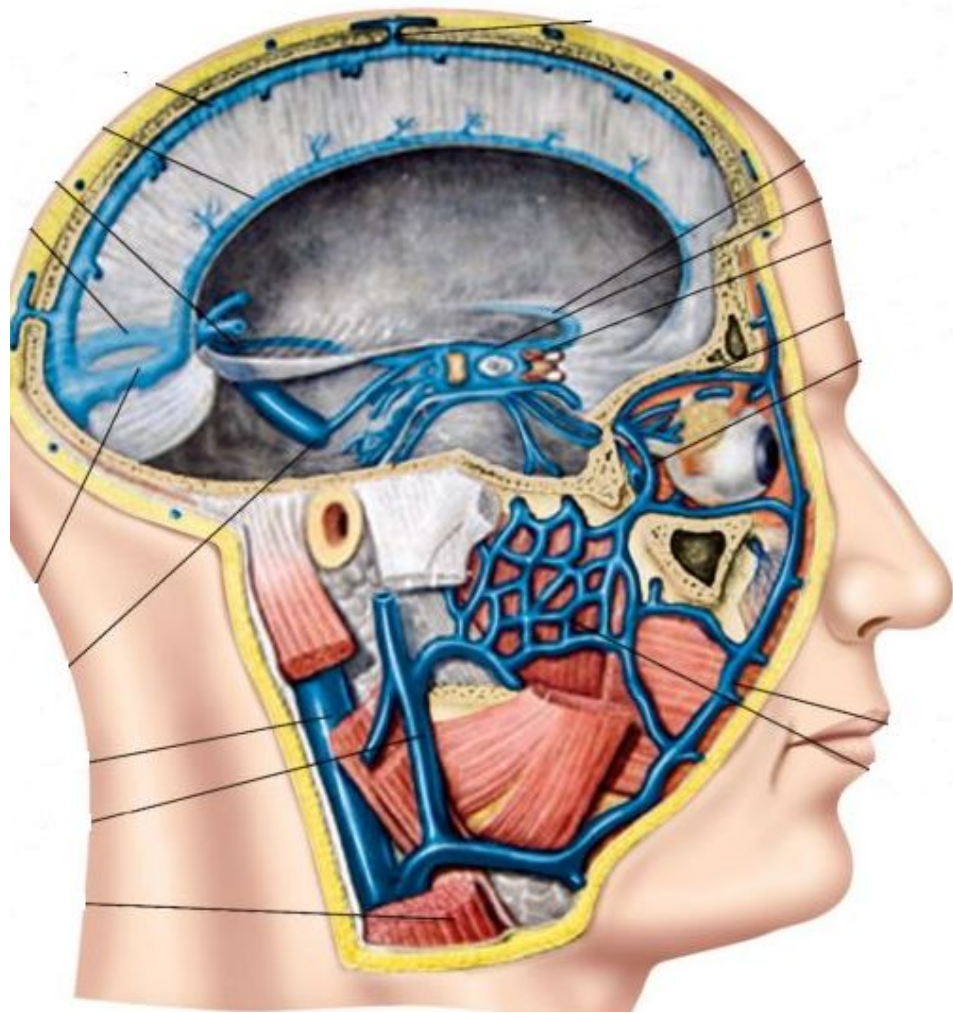
Формируются в височной области из поверхностной средней височных вен

Она принимает притоки и соединясь с лицевой веной впадает во внутреннюю яремную вену

Притоки:

- передние ушные вены
- вены околоушной железы
- вены височно-нижнечелюстного сустава
- барабанные вены
- шилососцевидная вена
- поперечная вена лица
- верхнечелюстные вены, обычно 2, формируются из крыловидного венозного сплетения.

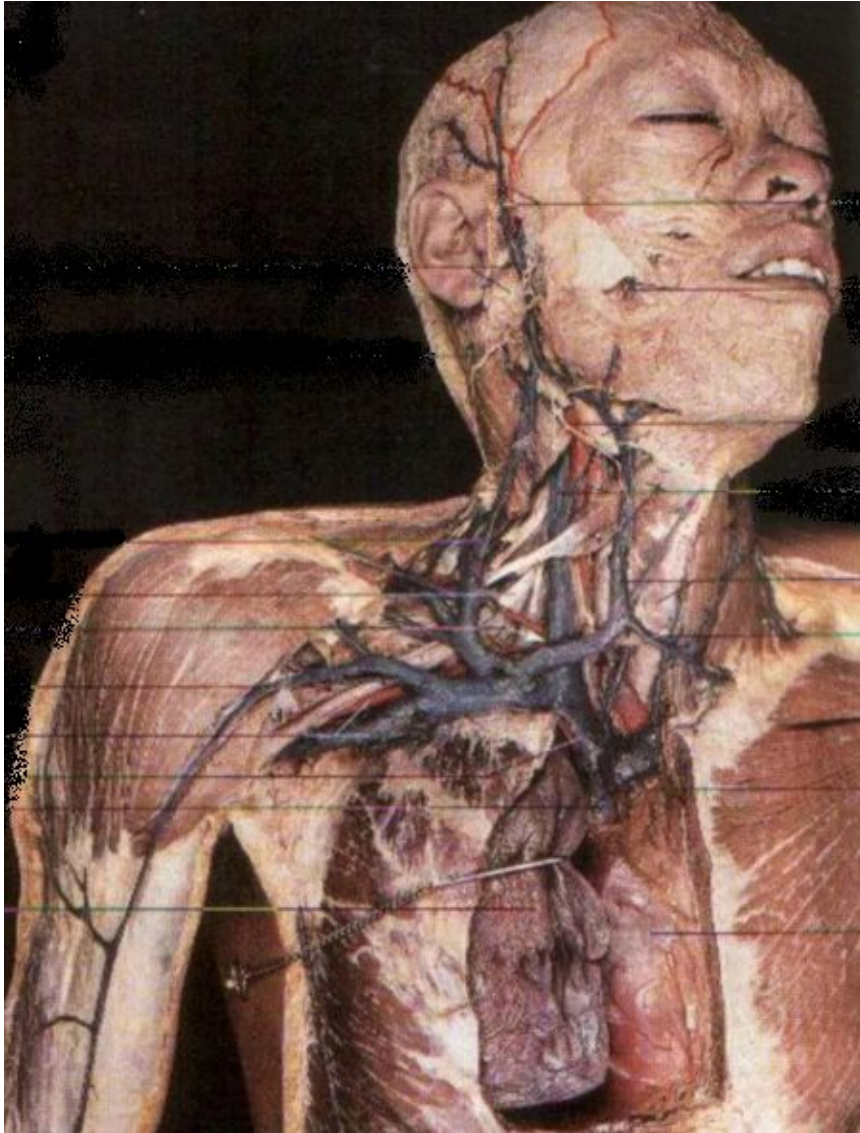
Крыловидное венозное сплетение



Plexus venosus pterygoideus , располагается в подвисочной ямке между крыловидными мышцами . Сплетение принимает протоки, соответствующие ветвям верхнечелюстной артерии:

1. От слизистой оболочки полости носа – v.sphenopalatina
2. От средней части твердой мозговой оболочки – vv. meningeae mediae
3. От височной ямки – vv. temporales profundae
4. От крыловидного канала- v.canalis pterygoidei
5. От жевательных мышц – vv.massetericae
6. От нижней челюсти – v.alveolaris inferior
7. Венозные сплетения овального и круглого отверстий

Вены шеи



Поверхностные

(отводят кровь от кожи , подкожной клетчатке и поверхностных мышц шеи.

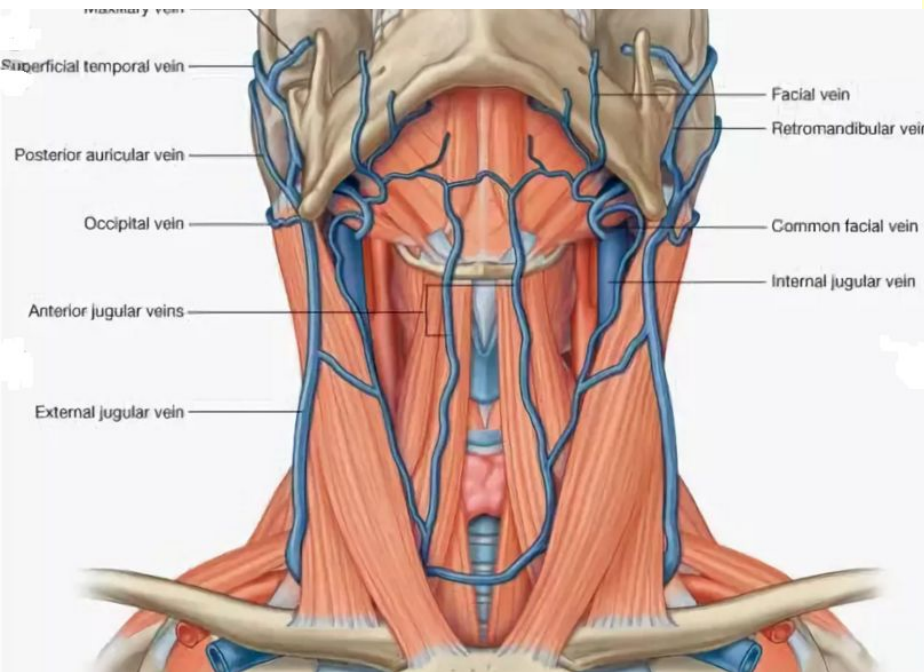
- v.jugularis externa
- v.jugularis anterior)

Глубокие

(отводят кровь от глубоких мышц и органов шеи.

- v.jugularis interna)

Поверхностные вены шеи



1. v.jugularis externa , парная , начинается двумя корнями:

- передний – анастомоз с v.retromandibularis
- задний – позади ушной раковины от слияния v.occipitalis и v. auricularis posterior.

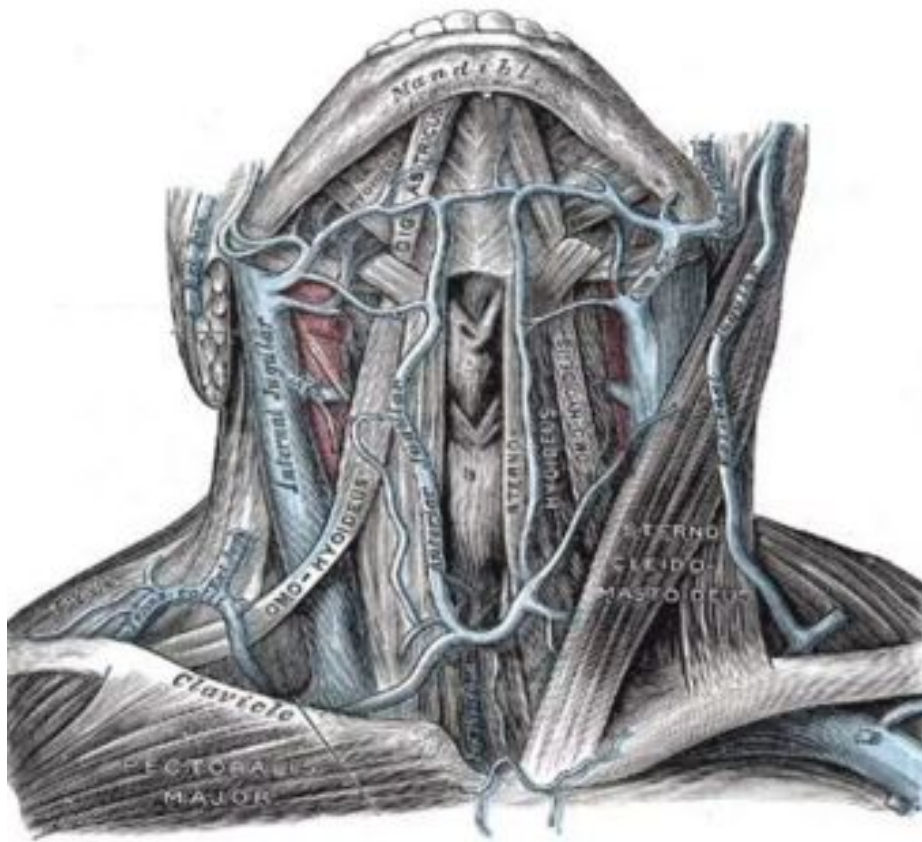
Соединяется на уровне угла нижней челюсти.

Идет под m.platysma на m.sternocleidomastoideus, прободает вторую фасцию шеи и впадает в v.subclavia

Притоки: v.suprascapularis
v.trasversa coli

2. v. jugularis anterior, начинается от поверхностных вен подбородочной области, анастомозируют над ключицей с одноименной веной противоположной стороны, образуя яремную венозную дугу, arcus venosus juguli которая расположена в над грудинном межпозвоночном пространстве.

Глубокие вены шеи



1 . v.jugularis interna , парная , начинается от сигмовидного синуса в яремном отверстии расширением – верхней луковицей яремной вены. Идет в составе сосудисто-нервного пучка шеи. В нижней части шеи образует нижнее расширение – нижнюю луковичку яремной вены , и соединяясь с подключичной веной формируют плечеголовную вену.

Внечерепные притоки:

- Вена канальца улитки
- Глоточные вены
- менингеальные вены
- язычная вена
- верхняя щитовидная
- средняя щитовидная
- грудино-ключично-сосцевидная вена
- верхняя гортанная вена



Спасибо за внимание

СПИСОК ЛИТЕРАТУРЫ И ИНТЕРНЕТ-РЕСУРСОВ

- 1 Привес М.Г. Анатомия человека : учебник для студ.мед.вузов/ М. Г. Привес, Н. К. Лысенков, В. И. Бушкович. -12-е изд.,перераб.и доп.. - СПб.: СПбМАПО, 2009. -720 с.
УЧЛ - Учебник, УЧЛ - Рекомендовано отраслевым мин-вом
- 2 Неттер Ф. Атлас анатомии человека : учебное пособие для студ.мед. вузов; Пер.с англ./ Ф. Неттер. -М.: ГЭОТАР-МЕД, 2003. -600 с.
УЧЛ - Учебное пособие, УЧЛ - Рекомендовано отраслевым мин-вом

Научная электронная библиотека:

<http://elibrary.ru/defaultx.asp>

Единое окно доступа к образовательным ресурсам:


<http://window.edu.ru/>



Микроциркуляторное русло

Артериовенозные анастомозы

представляют пути укороченного тока артериальной крови в венозное русло, минуя капилляры.



истинные анастомозы, или шунты с запирательными устройствами, способными перекрывать ток крови, и без них

межартериолы или полшунты.

в стенке отсутствуют сократительные элементы – ширина просвета не регулируется, может забрасываться венозная кровь из венул – течет смешанная кровь.

Терминальный кровоток делится на **два пути движения крови:**

- 1) **Транскапиллярный** – служащий для обмена веществ;
- 2) **Юкстакапиллярный** – необходимый для регуляции гемодинамического равновесия, совершается благодаря наличию прямых связей (шунтов) между артериями и венами (артериовенозные анастомозы) и артериолами и венулами (артериоловенулярные анастомозы).

Микроциркуляторное русло

Это дистальная **часть сердечно-сосудистой** системы, расположенная между **артериями** и **венами**.

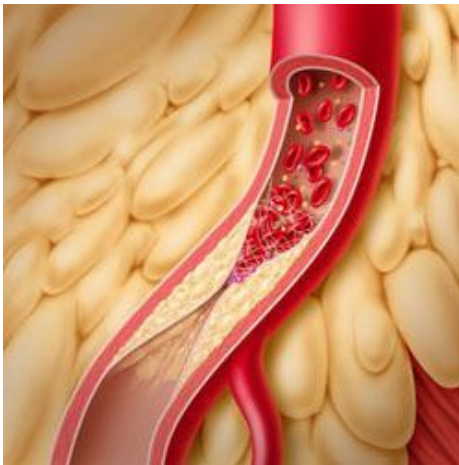
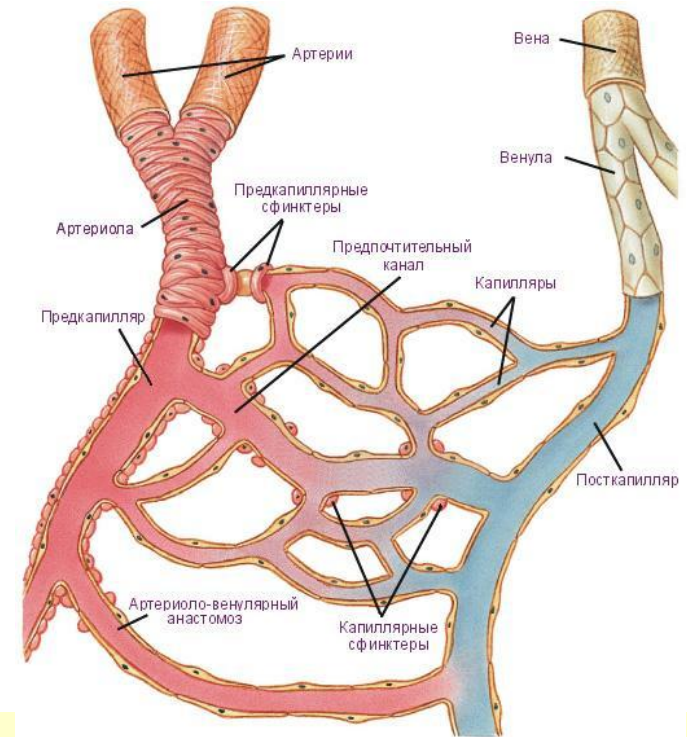
Компоненты:

1. **артериолы;**
2. **прекапилляры;**
3. **капилляры;**
4. **посткапилляры;**
5. **венулы;**
6. **артериоло-венулярные анастомозы;**
7. **лимфатический капилляр.**

Артериальное звено

Капиллярное звено

Венозное звено



Функции микроциркуляторного русла:

- Трофическая
- Дыхательная
- Депонирующая
- Дренажная
- Регуляция кровотока в органе
- Транспортная функция

Микроциркуляторное русло

Артериолы

диаметр 50-100 мкм;
три оболочки.

Прекапилляр.

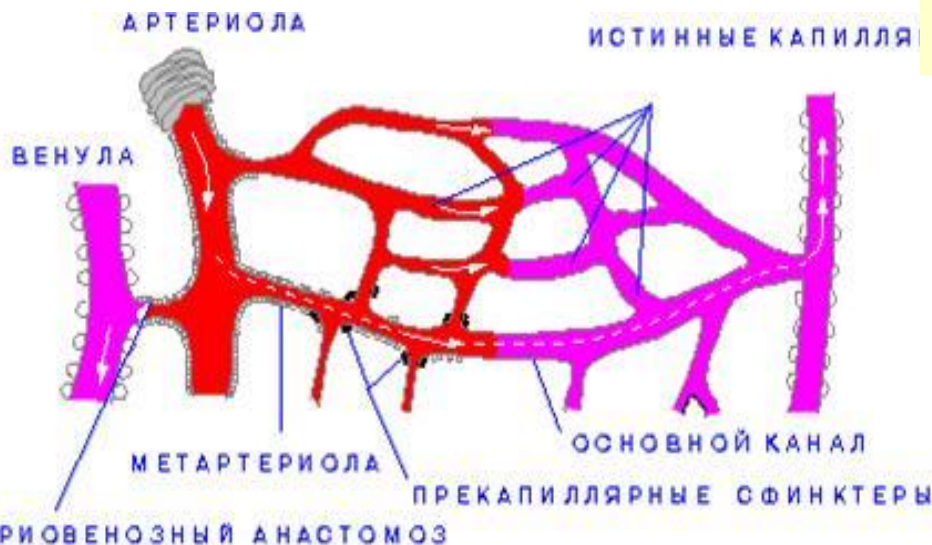
гладкомышечный сфинктер в области отхождения от артериолы капилляра

Капилляры

различаются по размерам:
узкий тип 4-7 мкм;
соматический тип 7-11 мкм;
синусоидный тип 20-30 мкм;
лакунарный тип 50-70 мкм.

В связи с органной специфичностью выделяют капилляры:

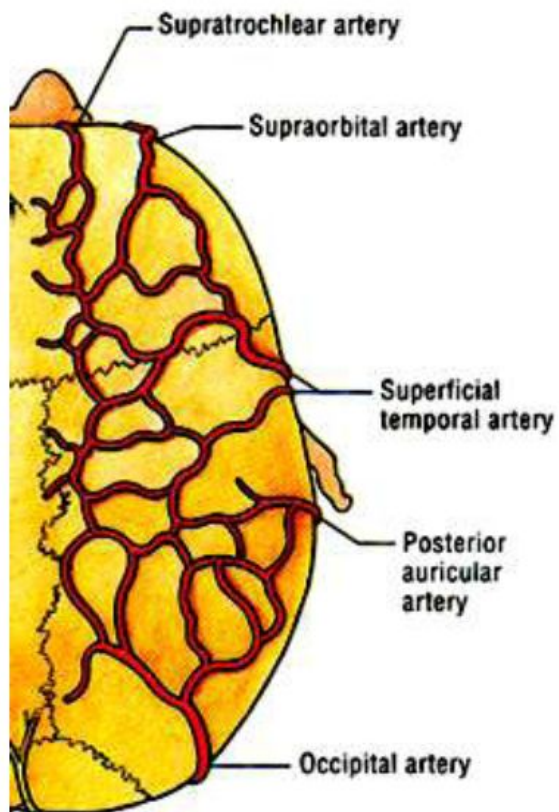
- 1. соматического типа (непрерывные)**
в коже, мышцах, головном мозге, спинном мозге.
- 2. висцерального типа (фенестрированные)**
внутренние органы и эндокринные железы
- 3. синусоидного типа (прерывистые)**
красный костный мозг, селезенка, печень



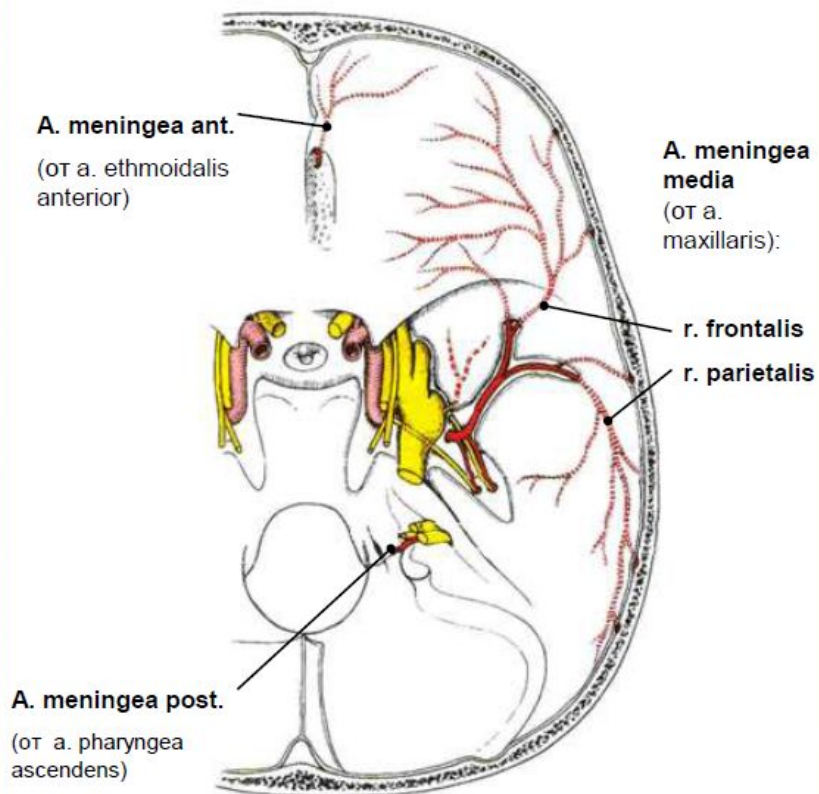
Венулы :

посткапиллярные;
собирательные;
мышечные.

АРТЕРИАЛЬНЫЕ АНАСТОМОЗЫ В ОБЛАСТИ СВОДА ЧЕРЕПА



КРОВΟΣНАБЖЕНИЕ ТВЕРДОЙ ОБОЛОЧКИ ГОЛОВНОГО МОЗГА



КРОВосНАБЖЕНИЕ МЫШЦ ШЕИ

Мышца	Источник кровоснабжения
Platysma	A. facialis, a. transversa colli
M.sternocleidomastoideus	A. thyroidea superior, a. sternocleidomastoidea, a. occipitalis
M. digastricus а) venter anterior	A. submentalis (из a. facialis)
б) venter posterior	A. occipitalis, a. auricularis posterior
M. stylohyoideus	A. occipitalis, a. facialis, a. suprahyoideus, a. lingualis
M. mylohyoideus	A. sublingualis (из a. lingualis), a. submentalis (из a. facialis)
M. geniohyoideus	A. sublingualis(из a. lingualis), a. submentalis (из a. facialis)
M. omohyoideus	A. thyroidea inferior, a.transversa colli
M. sternohyoideus	A. thyroidea inferior, a.transversa colli
M. sternothyroideus	A. thyroidea inferior, a.transversa colli
M. thyrohyoideus	A. thyroidea inferior, a.transversa colli
M. scalenus anterior	A. thyroidea inferior, a. cervicalis ascendens (из tr. thyrocervicalis)
M. scalenus medius	A. vertebralis, a. cervicalis profunda (из tr. costocervicalis)
M. scalenus posterior	A. cervicalis profunda, a. transversa colli, a. intercostalis secunda
M. longus colli	A. vertebralis, a. cervicalis ascendens, a. cervicalis profunda
M. longus capitis	A. vertebralis, a. cervicalis profunda
M. rectus capitis anterior	A. vertebralis, a. pharyngea ascendens (из a. carotis externa)
M. rectus capitis lateralis	A. occipitalis, a. vertebralis

