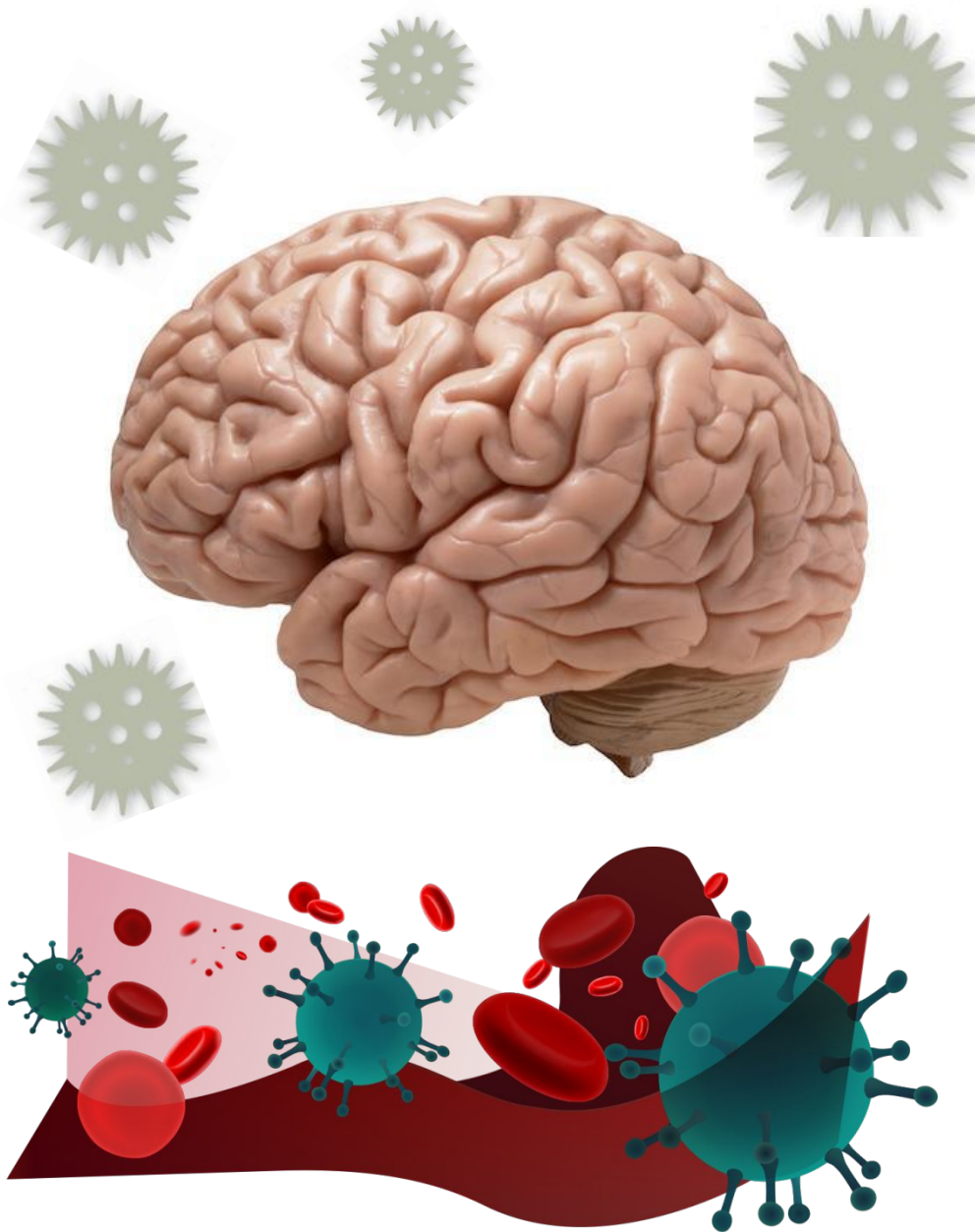
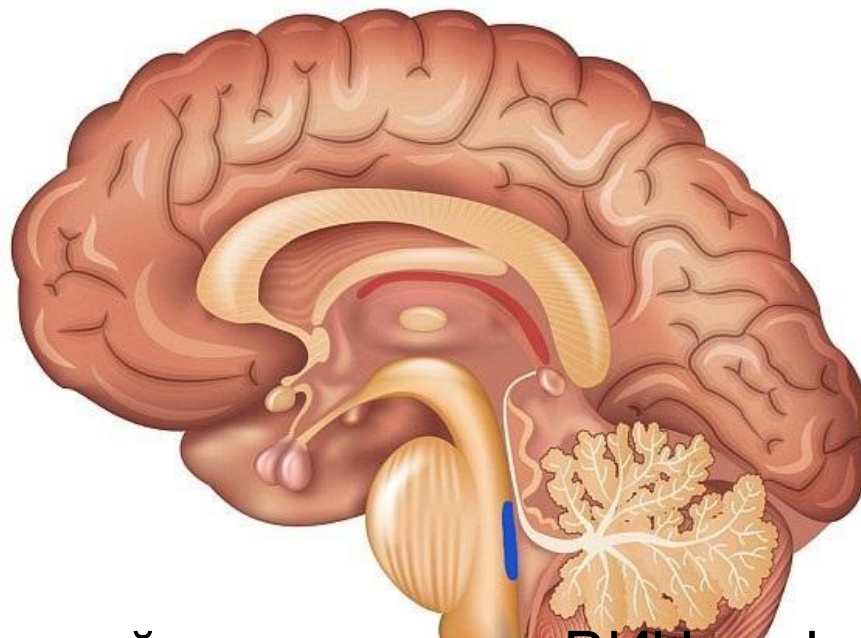


# НейроСПИД



Докладчик: студент л-602  
Трубников Владислав  
Витальевич

**НейроСПИД** - общее название разнообразных клинических форм поражения нервной системы, развивающихся у больных ВИЧ-инфекцией/СПИДом



Поражения нервной системы при ВИЧ-инфекции и СПИДе многообразны и встречаются у 50-90% больных, причем у 10-20% пациентов неврологической симптоматикой представлен дебют заболевания. При патоморфологическом исследовании поражение нервной системы выявляются у 80-90% больных

## Первичное поражение ЦНС

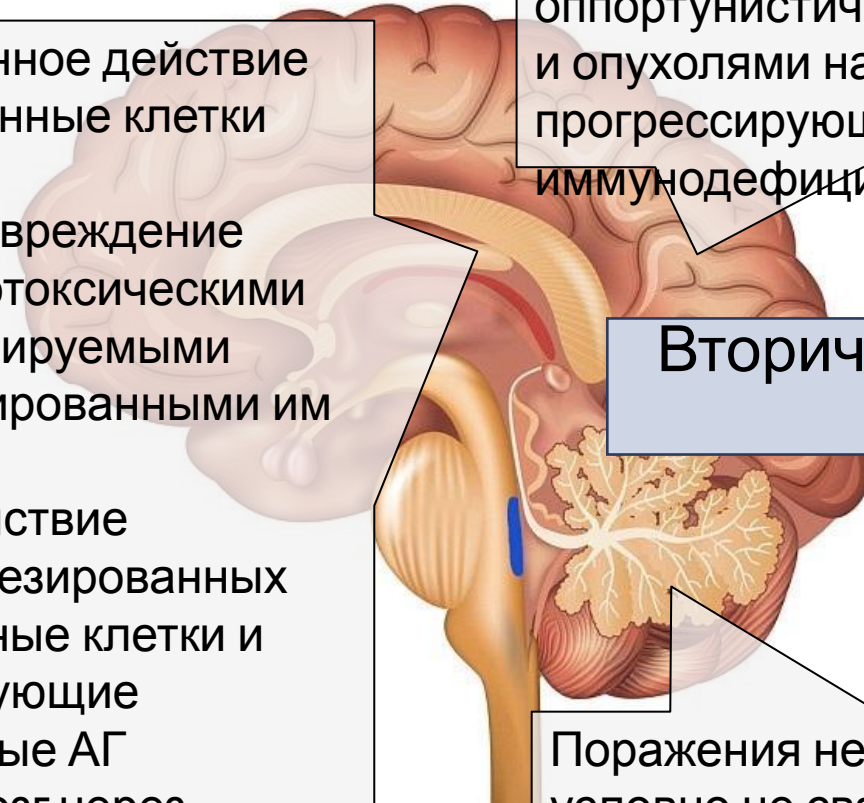- Прямое цитопатогенное действие ВИЧ на инфицированные клетки ЦНС
- Опосредованное повреждение нервных клеток цитотоксическими веществами, продуцируемыми вирусом или инфицированными иммунными клетками
- Повреждающее действие интратекально синтезированных АТ на инфицированные клетки и перекрестно реагирующие собственные мозговые АГ
- Проникновение в мозг через поврежденный ГЭБ ЦИК
- Повреждение ВИЧ эндотелия капилляров (несущие CD4-рецепторы), развитие иммунного воспаления стенок микрососудов, приводящее к нарушению

микроциркуляции и

Поражение нервной системы оппортунистическими инфекциями и опухолями на фоне прогрессирующего иммунодефицита

## Вторичное поражение ЦНС

Поражения нервной системы, условно не связанные с ВИЧ, но вызванные стрессом, токсическим воздействием наркотических веществ, алкоголя, алиментарными и метаболическими расстройствами, соматической патологией



# Классификация нейроСПИДа (ВОЗ)

Симптомокомплексы, обусловленные прямым влиянием

**ВИЧ**

- ВИЧ-ассоциированные минимальные познавательно-двигательные нарушения
- ВИЧ-ассоциированная деменция
- ВИЧ-ассоциированная миелопатия

Другие поражения ЦНС

- Острый асептический менингит
- Прогрессирующая энцефалопатия

Поражения ЦНС оппортунистическими инфекциями и  
опухольями

ВИЧ-ассоциированные  
поражения ПНС

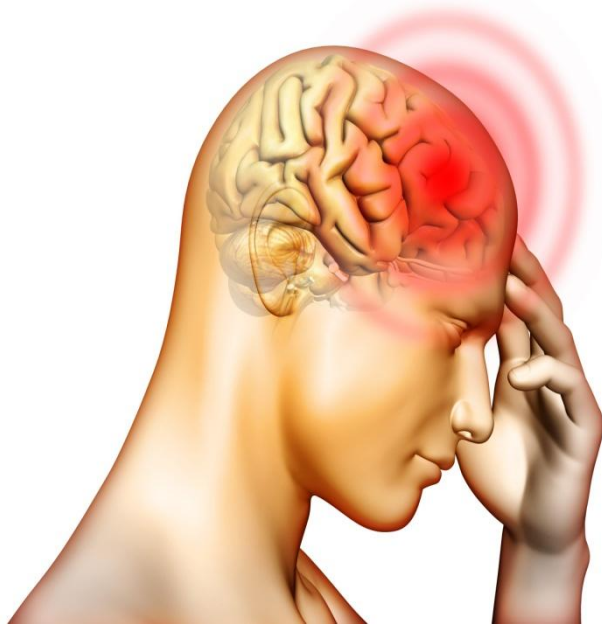- Воспалительные полинейропатии
- Воспалительные миопатии



## **!NOTA BENE**

Любое неврологическое заболевание, в особенности у лиц молодого возраста, с нетипичной клинической картиной, которое характеризуется быстрым нарастанием неврологического дефицита с психопатологическими, когнитивными нарушениями, должно настораживать врача в отношении ВИЧ-инфекции!

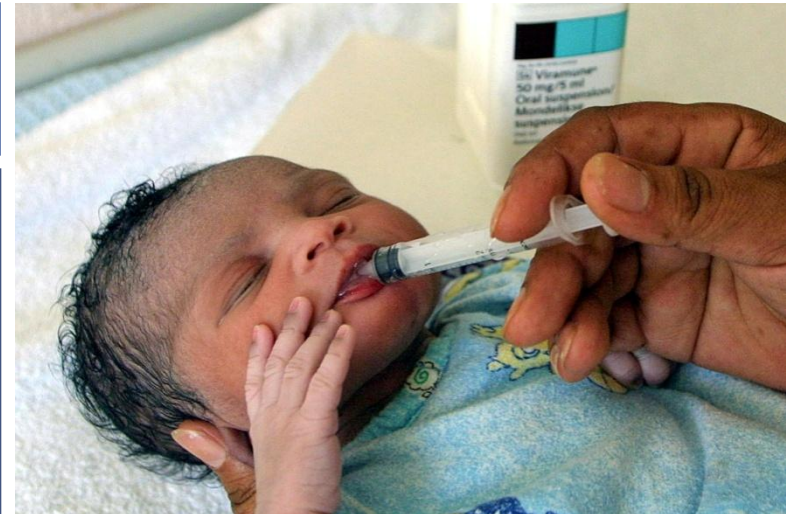



- Возникает через 2-6 недель после инфицирования как проявление аутоиммунной реакции на АГ ВИЧ
- Клинически характерны умеренно выраженные общемозговые и менингеальные симптомы, иногда с поражением черепных нервов (V, VII, VIII)
- В ЦСЖ – неспецифические воспалительные изменения; КТ/МРТ без изменений
- Реже развивается менингоэнцефалит с нарушением сознания и эпилептическими припадками

## Прогрессирующая ВИЧ-ассоциированная

Развивается в детском возрасте при передачи ВИЧ от матери. Характерна задержка развития, мышечная гипертония, микроцефалия, атрофия головного мозга



• ВИЧ-энцефалопатия (СПИД-деменция) – особый клинический синдром подкорково-лобной деменции, проявляющийся

когнитивными, двигательными и поведенческими расстройствами

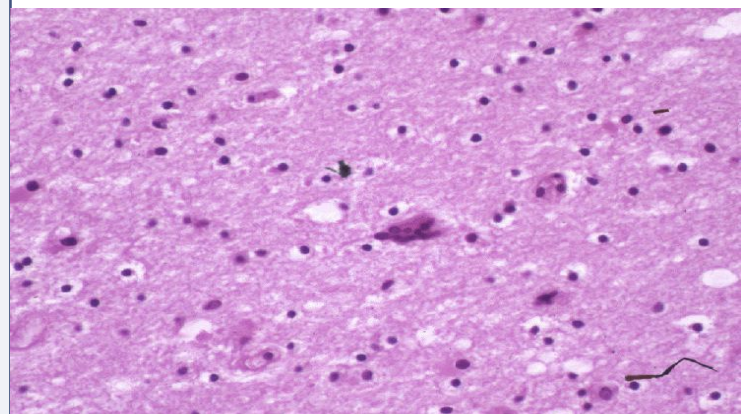
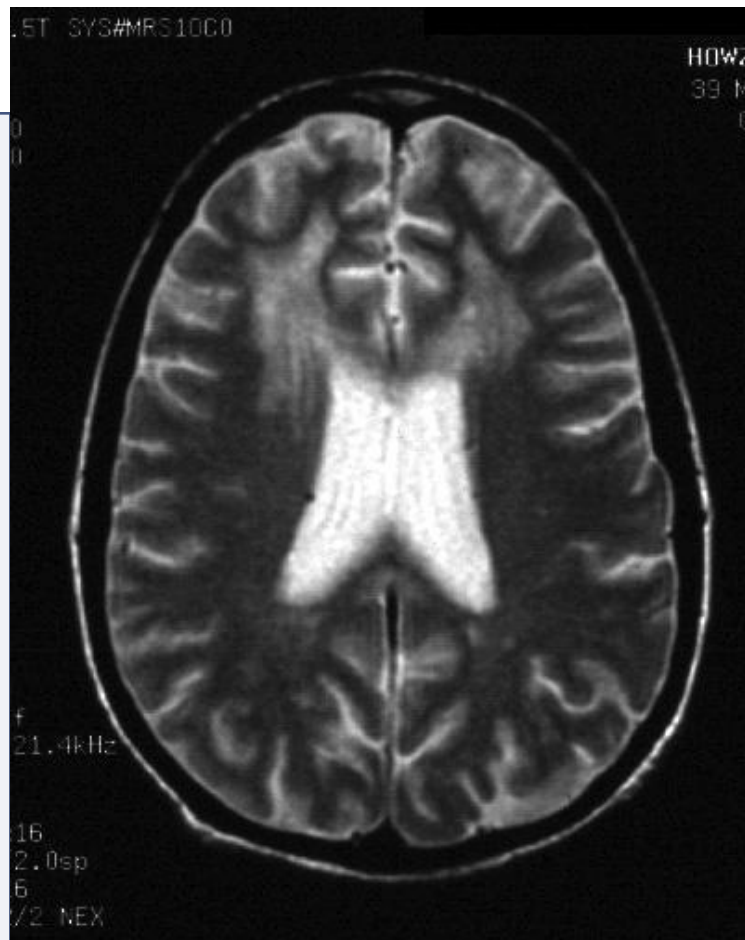
• Подострый многоочаговый гигантоклеточный энцефалит, поражающий подкорковые ядра, таламус, средний мозг, мозжечок, лобные и височные доли

• Клинически характеризуется постепенным развитием когнитивных нарушений – расстройств памяти, внимания, интеллекта, в сочетании с эмоционально поведенческими расстройствами

• Двигательные нарушения проявляются паркинсонизмом, тремором, миоклоническим гиперкинезом, мозжечковыми и пирамидными симптомами

• По мере прогрессирования деменции нарушается ориентация больных, возникают спутанность сознания, эпилептические припадки, в финальной стадии – акинетический мутизм

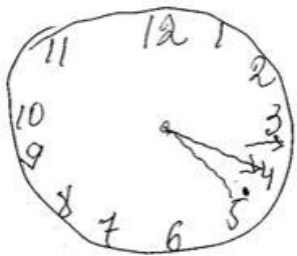
## СПИД-деменция



# Стадии ВИЧ-энцефалопатии

Стадия тяжести	Клинические признаки
Стадия 0 (норма)	Психические и двигательные функции не нарушены
Стадия 0,5 (диагноз сомнителен)	Симптомы отсутствуют или выражены минимально и не ограничивают работоспособность и повседневную активность. Могут выявляться рефлекс орального автоматизма, замедленность движений глаз или конечностей. Походка не нарушена. Мышечная сила в норме
Стадия 1 (легкая)	Пациент не способен выполнять лишь наиболее сложные виды работ, связанных с профессиональной или повседневной активностью. При осмотре и нейропсихологическом исследовании выявляются несомненные когнитивные и двигательные нарушения. Способен к самостоятельному передвижению
Стадия 2 (умеренная)	Пациент полностью утрачивает трудоспособность, но в состоянии обслуживать себя (хотя выполнение наиболее сложных видов повседневной активности может быть затруднено), способен к передвижению с помощью
Стадия 3 (тяжелая)	Выраженные когнитивные нарушения (пациент не воспринимает новостей, изменений в окружающем мире, не способен поддерживать осмысленную беседу, резко снижена психическая активность) или двигательные нарушения (не способен передвигаться без посторонней помощи, нарушена функция рук)
Стадия 4 (терминальная)	Состояние близко к вегетативному. Интеллектуальная активность и способность воспринимать окружающее находятся на рудиментарном уровне. Полный или почти полный мутизм. Парапарез или параплегия с недержанием мочи и кала

## Диагностика




- Принадлежит к группе риска (лица, ведущие активную половую жизнь; гомосексуалисты; наркоманы; лица, которым внутривенно переливали кровь или вводили лекарства; партнеры ВИЧ-инфицированных; дети, рожденные от ВИЧ-инфицированных матерей)
- Выявление у пациента соматических признаков ВИЧ-инфекции
- Характер выявленных неврологических расстройств (деменция, парезы, атаксия, тремор, нарушения чувствительности) и поведенческих нарушений
- Результаты нейродиагностических исследований, КТ/МРТ, ЭНМГ
- Изменения иммунологических показателей – уменьшение в крови количества CD4 клеток и соотношения CD4/CD8 Т-лимфоцитов, признаки их функциональной недостаточности
- Лабораторное выявление специфических АТ к ВИЧ в сыворотке крови и ЦСЖ методом ИФА, результаты иммунного блотинга (выявление АТ к определенным белкам вируса)
- Выделение ВИЧ из крови, ЦСЖ, обнаружение АГ ВИЧ; результаты морфологических исследований (биопсия, аутопсия) – присутствие в мозге синцития



## ВИЧ-ассоциированные минимальные познавательно-двигательные расстройства

- Клинические симптомы аналогичны таковым при деменции, но в гораздо меньшей степени, когнитивные нарушения могут регистрироваться только с помощью нейропсихологических тестов
- Наблюдается забывчивость, замедление мыслительных процессов, снижение концентрации внимания, нарушение походки, неловкость при выполнении быстрых движений, изменения личности с ограничением мотивации

## Эмоциональные расстройства

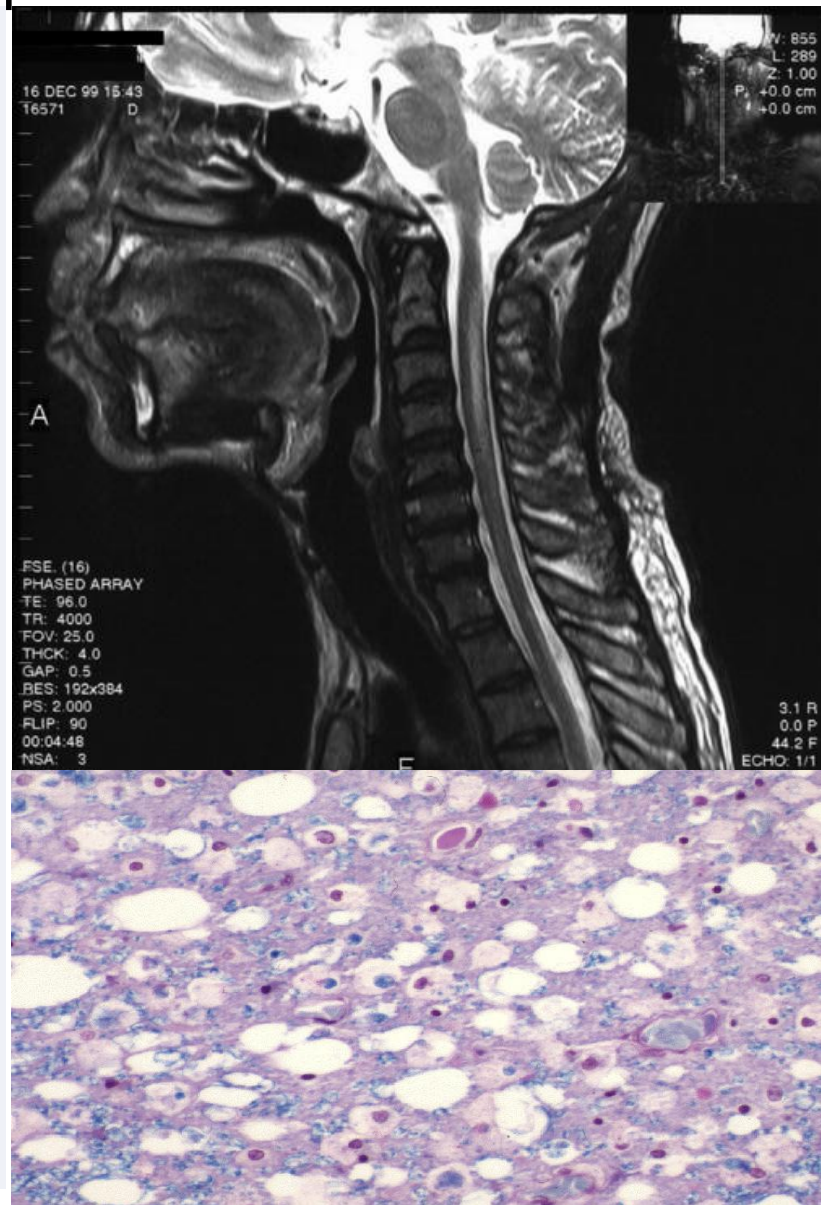


- Тревога, сопровождающаяся ажитацией, анорексией, бессонницей, паническими проявлениями, чувством безысходности и гнева
- Депрессия с суицидальными идеями
- Обсессивно-компульсивные расстройства – многочасовое обследование свое тела в поисках сыпи и пятен; навязчивые воспоминания о партнерах, от которых могло произойти заражение; опасение случайно заразить родственников бытовым путем
- В развернутой стадии СПИДа возникают психические нарушения, как следствие органического поражения мозга ОИ и опухолями

## ВИЧ-миелопатия – основная причина поражения спинного мозга при ВИЧ

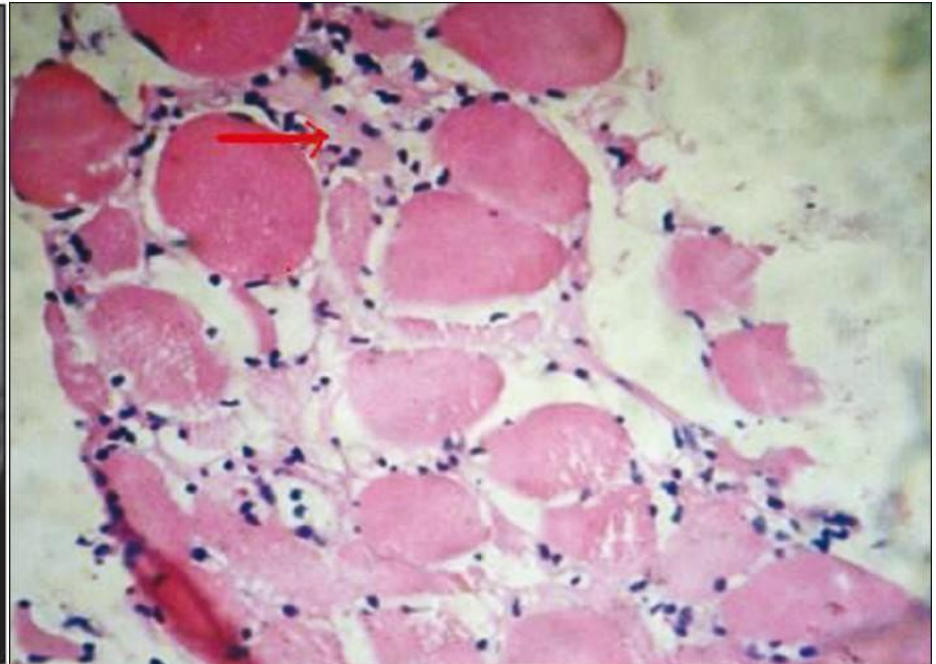
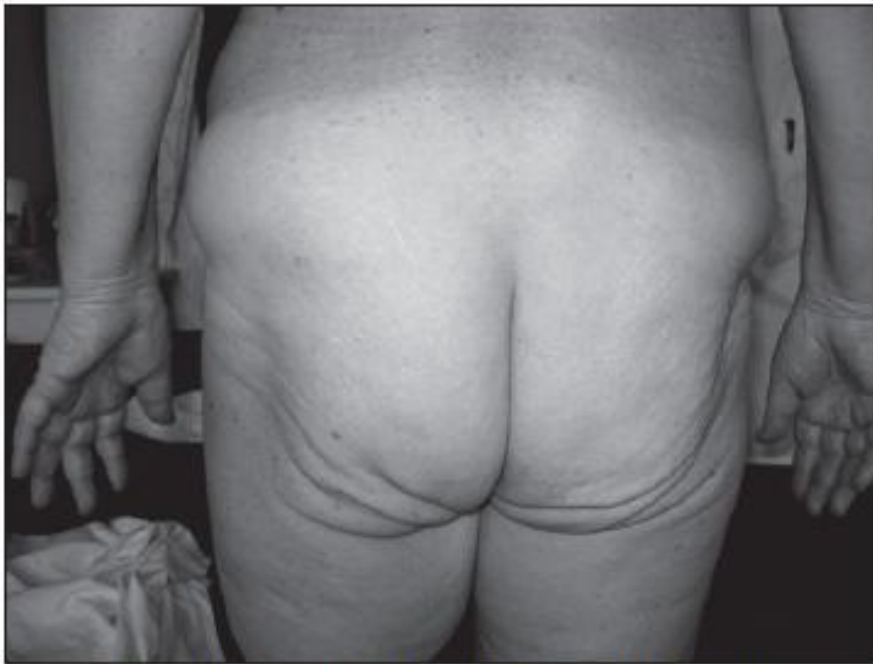Патологический процесс преимущественно локализуется на грудном уровне

- Морфологически – вакуолизация белого вещества спинного мозга
- Клинически характеризуется медленно нарастающим спастическим парапарезом, с оживлением сухожильных рефлексов, патологическими стопными знаками, нарушением глубокой чувствительности, тазовыми расстройствами
- Отсутствие болевого синдрома
- На МРТ может не быть изменений, иногда – атрофия спинного мозга



## ВИЧ-ассоциированная миопатия

- Чаще развивается на стадии СПИДа
- Связана с непосредственным влиянием ВИЧ, может возникать на фоне снижения массы тела, диареи. Причиной могут быть побочные эффекты антиретровирусных препаратов, оппортунистические инфекции
- Клинически проявляется подостро развивающимися миалгиями, слабостью мышц проксимальных отделов конечностей, нередко с гипотрофией ягодичных мышц, повышением активности КФК
- На ЭНМГ выявляется патологическая спонтанная активность, признаки миопатии



## ВИЧ-ассоциированные нейропатии

- В этиологии полинейропатии, помимо ВИЧ, принимают участие вирусы герпеса, ЦМВ и другие инфекционные агенты
- Токсические полинейропатии – следствие применения противовирусных и химиотерапевтических препаратов
- Может преобладать как аксональная дегенерация, так и демиелинизирующий компонент



Дистальная симметричная невропатия

Сенсорная атаксическая невропатия

Синдром Гийена-Барре

Хроническая воспалительная демиелинизирующая полирадикулоневропатия (ХВДП)

Множественная мононевропатия

Прогрессирующая полирадикулоневропатия (синдром конского хвоста)



# ВИЧ-ассоциированные нейропатии

## Дистальная симметричная невропатия

- Это медленно нарастающая нейропатия, которая проявляется выраженными болями в ногах, парестезией и жжением в стопах, усиливающиеся при малейшем прикосновении
- В неврологическом статусе – выпадение ахилловых рефлексов, гипестезия поверхностных видов чувствительности по типу носков и перчаток.
- При ЭНМГ – нарушение аксональной проводимости

## Синдром Гийена-Барре

Острая демиелинизация корешков спинномозговых и черепных нервов

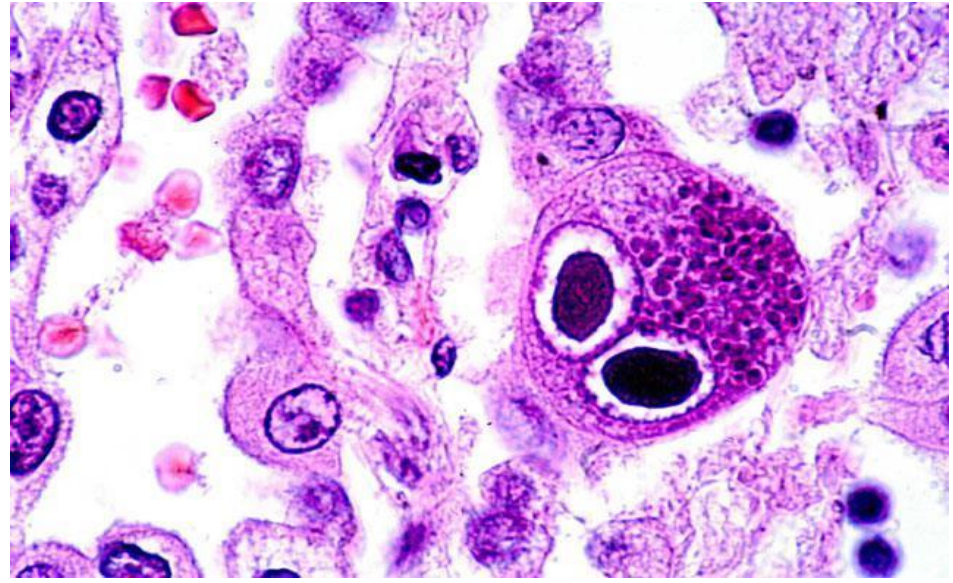
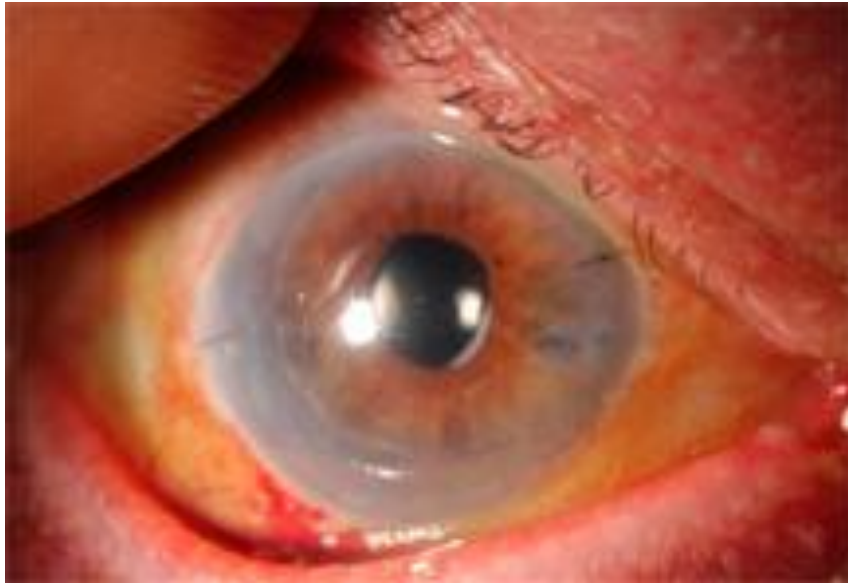Характеризуется нарастающим в течение нескольких дней-недель симметричным вялым тетрапарезом, который начинается с проксимальных отделов ног.

В неврологическом статусе – выпадение глубоких рефлексов, нарушением чувствительности по типу носков и перчаток, мышечными болями.

В СМЖ – повышение белка. Наличие плеоцитоза отличает синдром Гийена-Барре при ВИЧ-инфекции от традиционной формы.

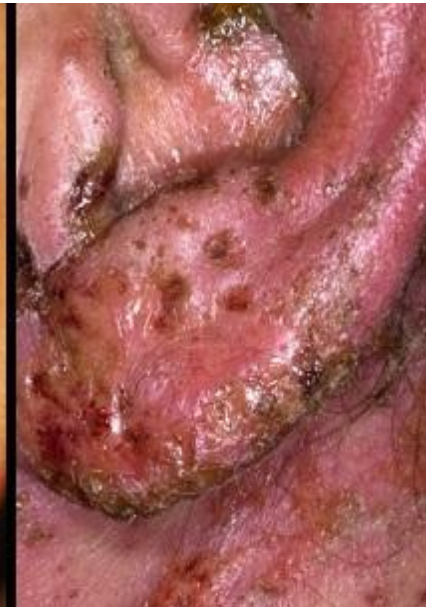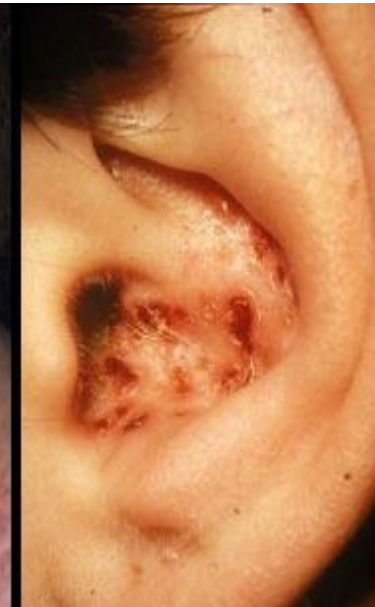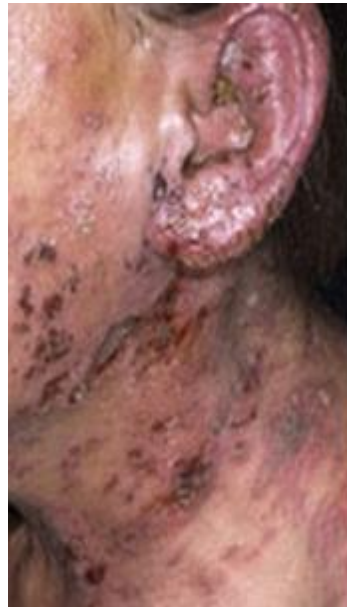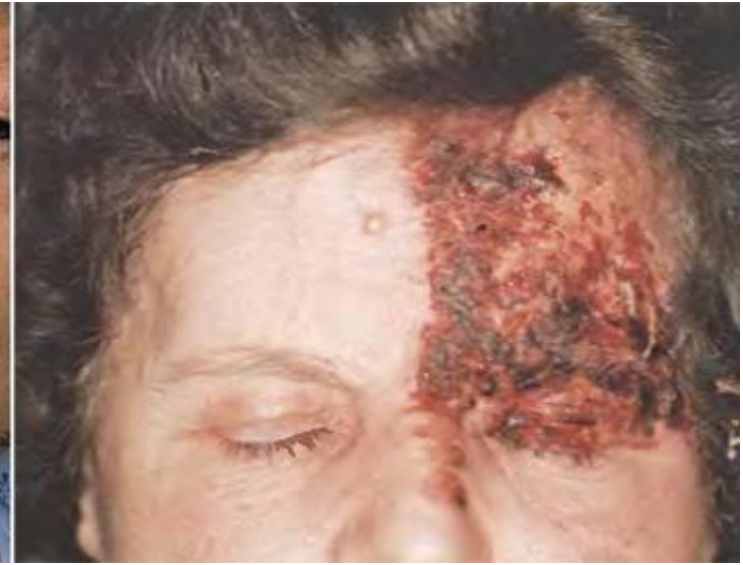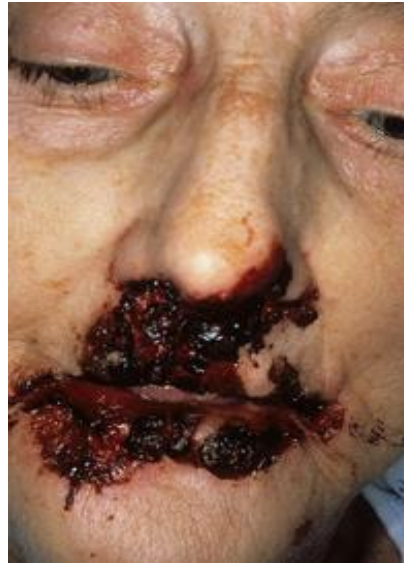## Цитомегаловирусная инфекция

- Часто развивается менингоэнцефалит, для которого характерно острое или подострое развитие общемозговой, менингеальной и очаговой симптоматики, с пароксизмальными эпилептическими припадками, галлюцинациями и психозами.
- Другие проявления – пневмония, колит, ретинит
- Множественная мононейропатия – характерно быстрое прогрессирование и частое вовлечение возвратного нерва с развитием дисфонии
- Прогрессирующая пояснично-крестцовая полирадикулопатия (синдром конского хвоста) – проявляется мучительной болью в спине и ногах, чувством онемения в них; в последующем нарастает нижний вялый парапарез, выпадение сухожильных рефлексов с нижних конечностей, нарушение функции тазовых органов, седловидная анестезия. Плохо поддается лечению, прогноз неблагоприятный



# Герпетическая инфекция

- Рецидивирующий или генерализованный опоясывающий герпес
- Характерны буллезные, геморрагические, гангренозные формы высыпаний, трудно поддающиеся лечению
- Часто поражаются черепные нервы – тройничный и лицевой (иногда с 2-х сторон)
- Возможно развитие ганглионитов тригеминального и коленчатого узлов, с последующей диссеминацией вируса и поражением ЦНС
- ВПГ может вызывать тяжелый энцефалит с обширным некротическим поражением головного мозга



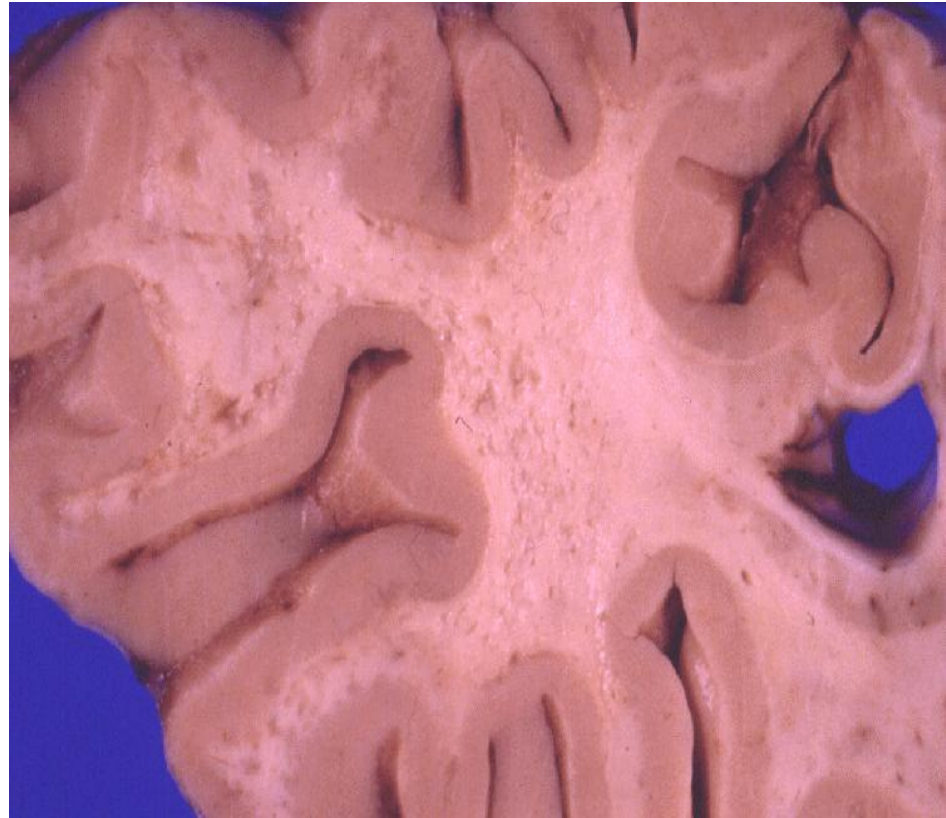
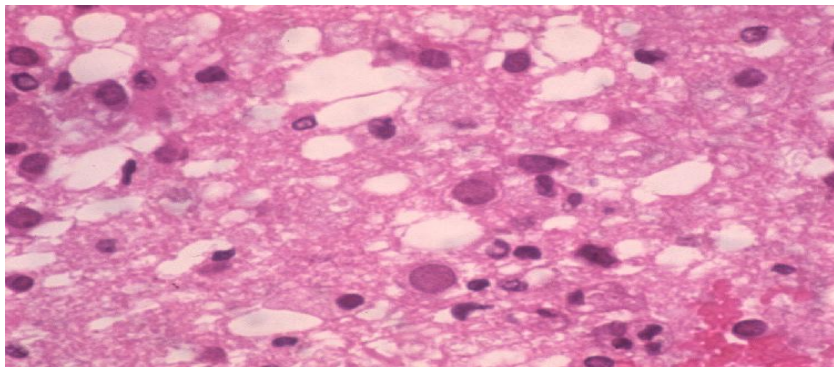
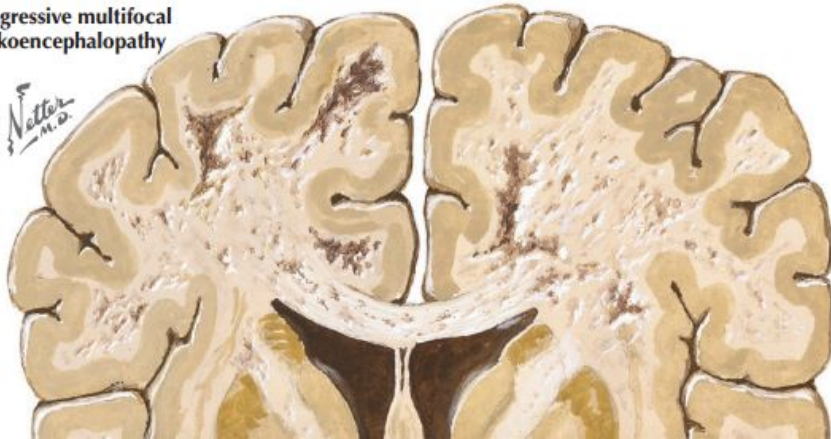

# Прогрессирующая мультифокальная лейкоэнцефалопатия

- Возбудитель ПМЛ – вирус JC, тропный к олигодендроцитам
- Клинически проявляется неуклонно нарастающими симптомами многоочагового поражения белого вещества головного мозга в виде гемипарезов, гемигипостезий, статической и динамической атаксии, которые могут сопровождаться снижением интеллекта и эпилептическими припадками
- На МРТ – сливные очаги демиелинизации перивентрикулярно, в стволе и мозжечке
- Обнаруживается методами ПЦР

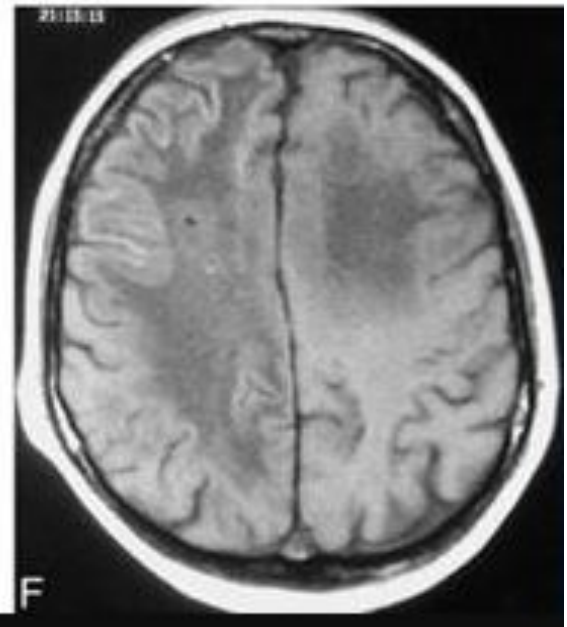
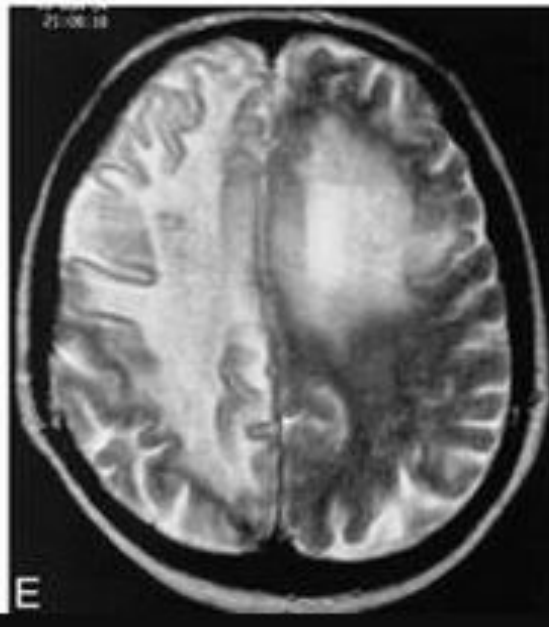
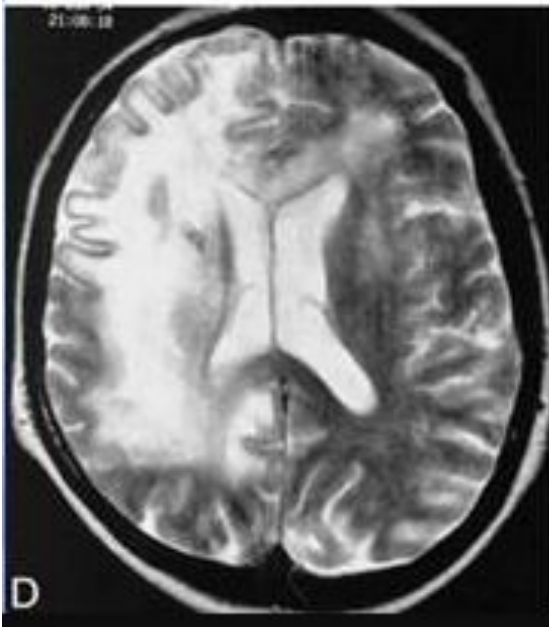
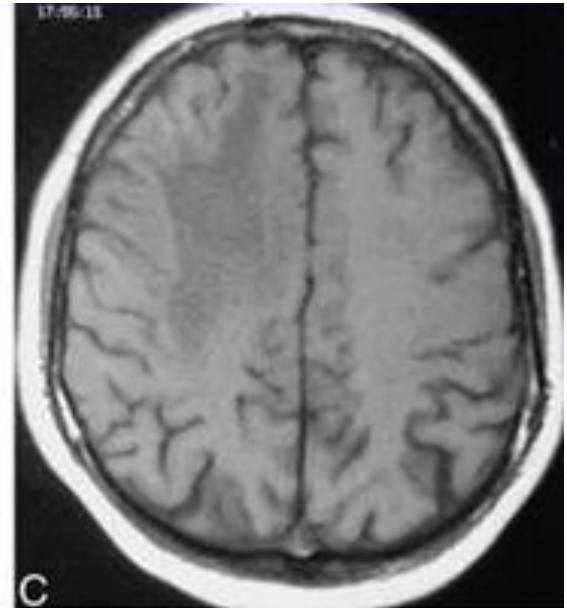
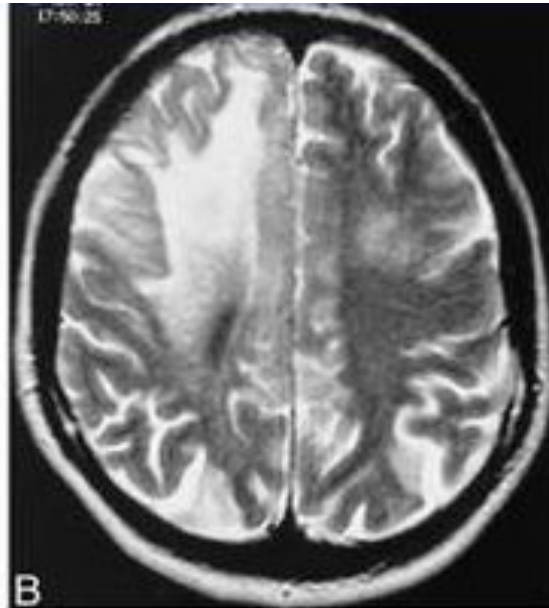
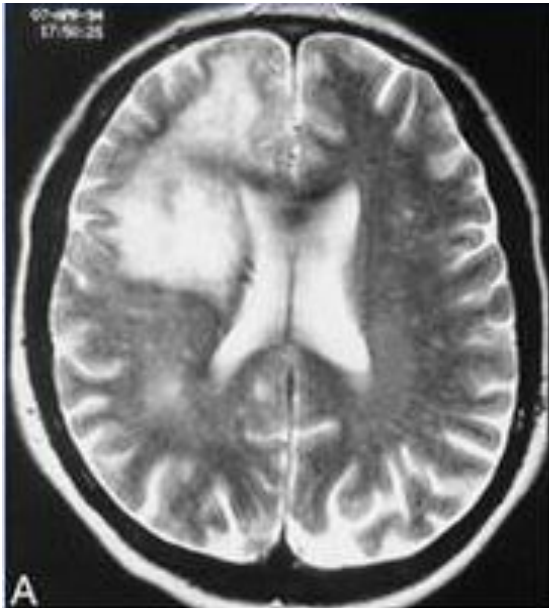
Progressive multifocal  
leukoencephalopathy

*F. Netter  
M.D.*



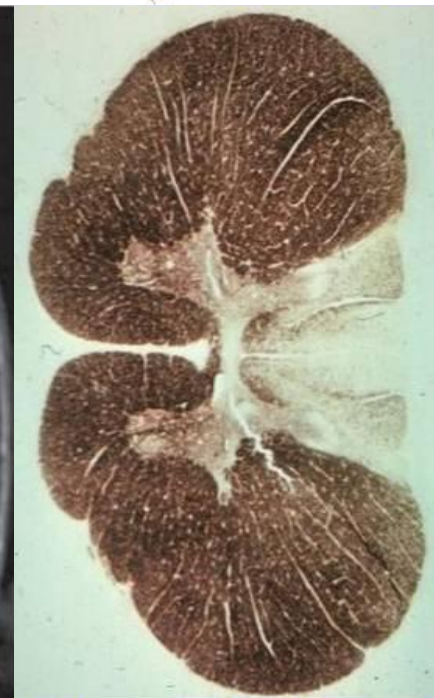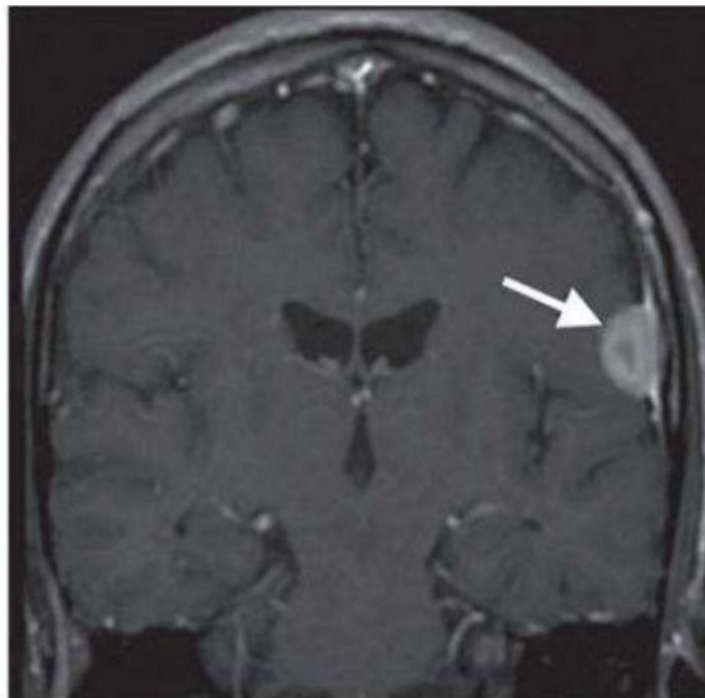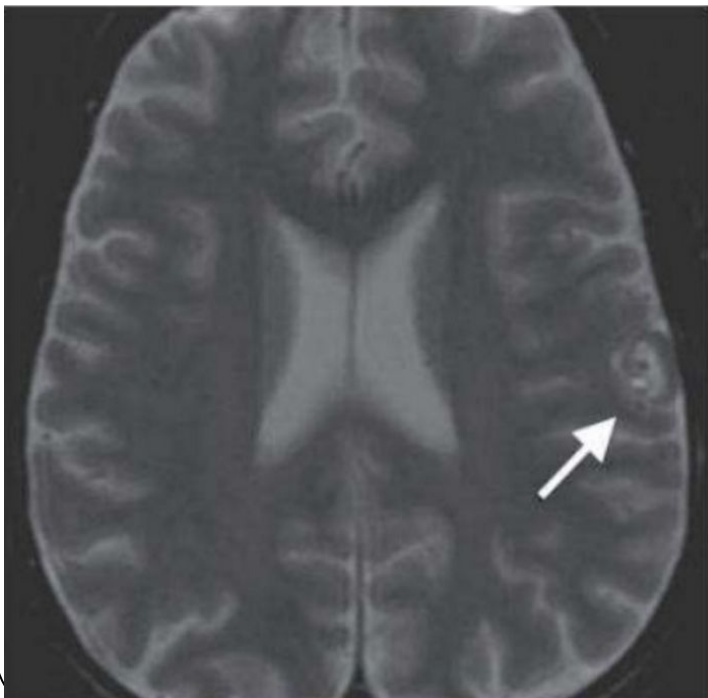
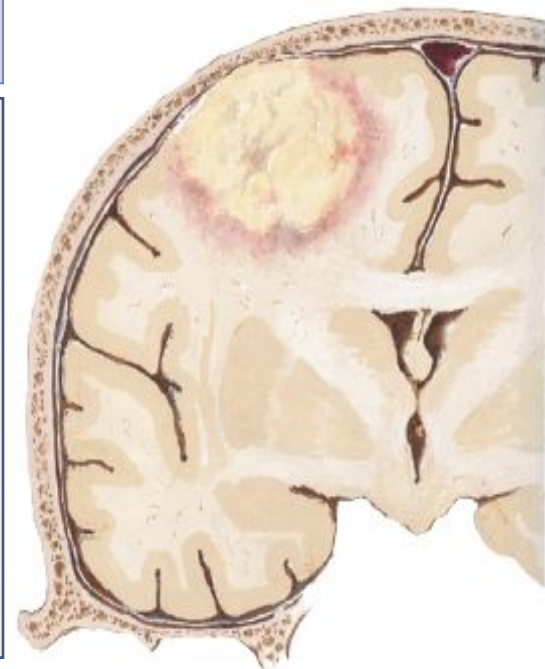


# Прогрессирующая мультисистемная лейкоэнцефалопатия



# Нейросифилис

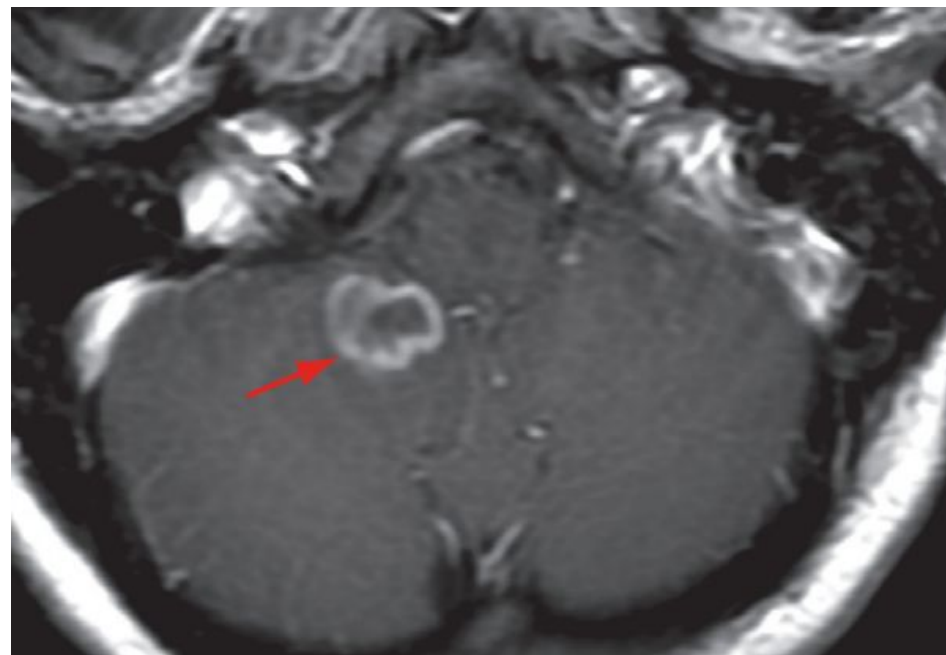
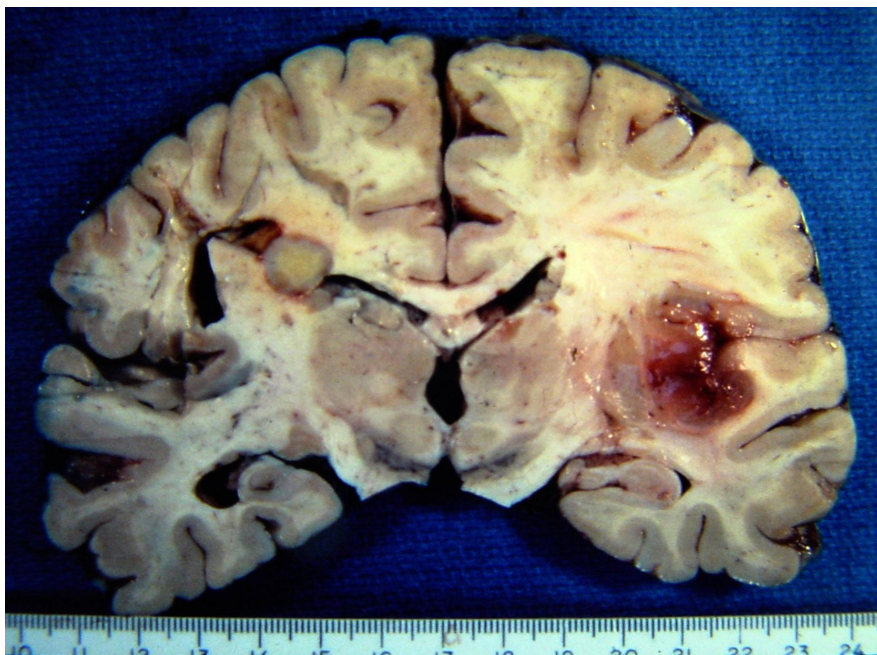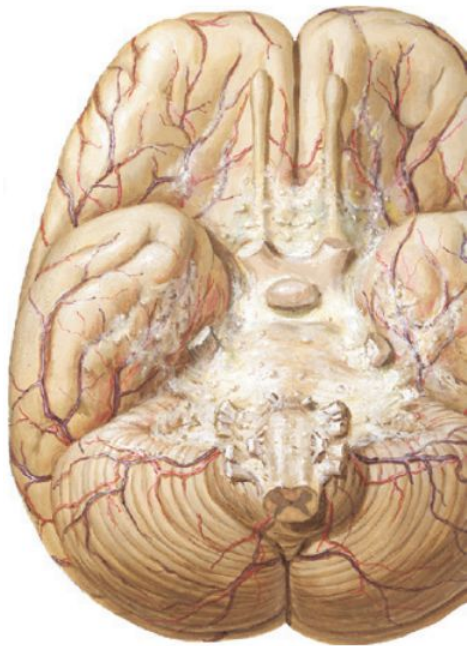
- Сокращение сроков развития вторичного периода сифилиса
- Ранее поражение нервной системы с развитием спинной сухотки, прогрессирующего паралича, поражения черепных (II, VIII) и периферических нервов, менингита и менингovasкулита
- Повышенная частота ложноотрицательных серологических тестов
- Традиционные дозы пенициллина могут оказаться неэффективными





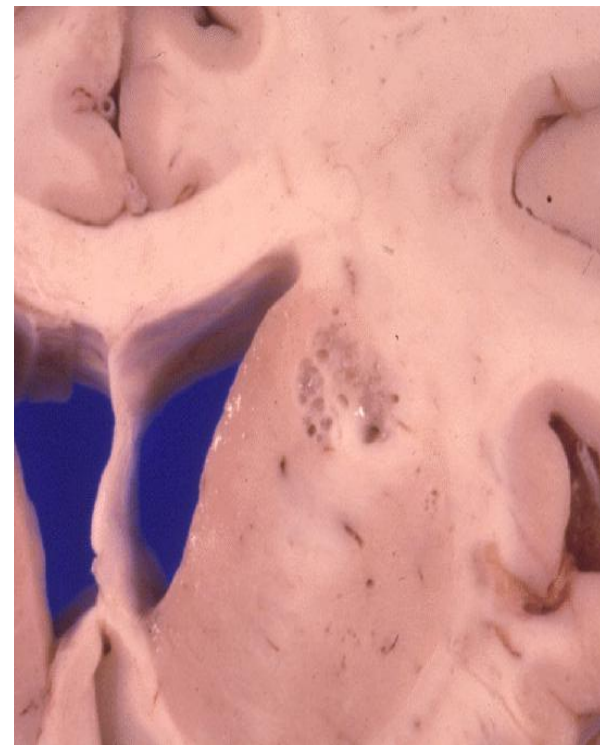
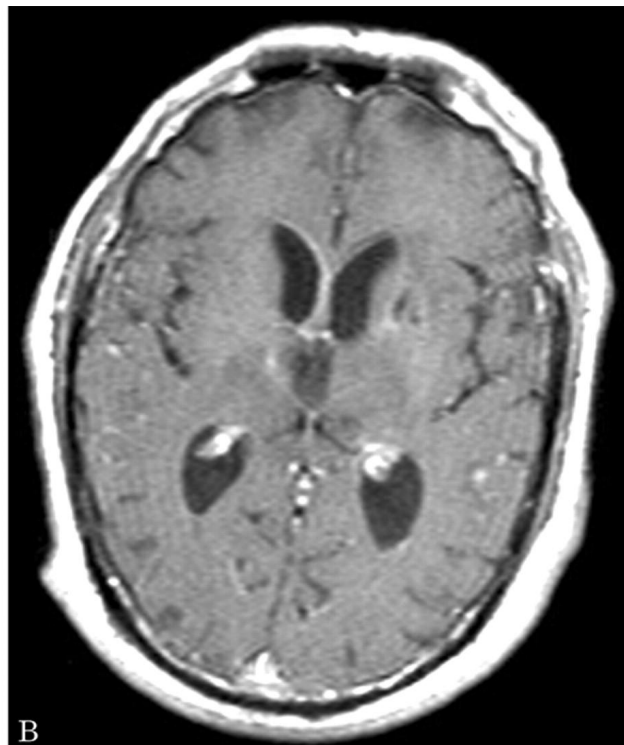
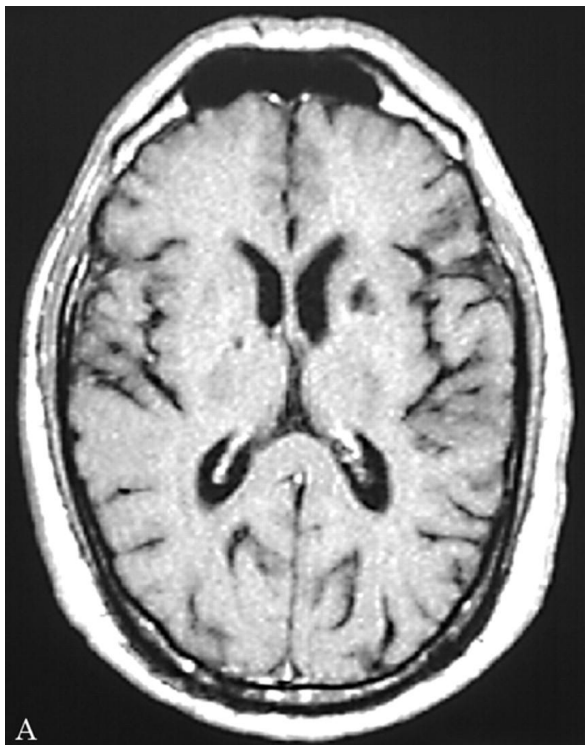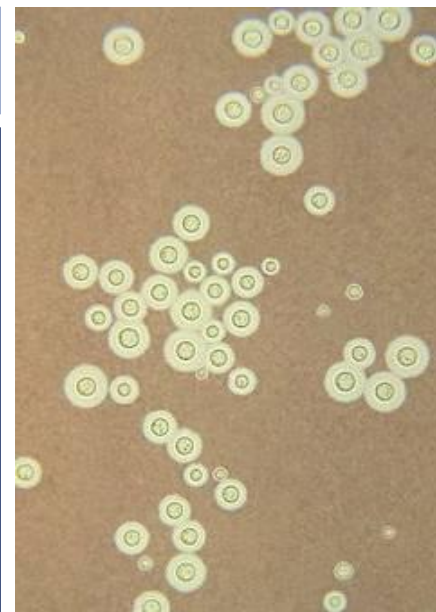
# Туберкулез

- Реактивация латентной инфекции приводит к развитию туберкулезного менингита, абсцессов мозга
- Туберкулема чаще всего локализуется в больших полушариях, является причиной прогрессирующих очаговых неврологических нарушений на фоне эпилептических припадков и признаков внутричерепной гипертензии
- Чаще встречаются внелегочные формы туберкулеза

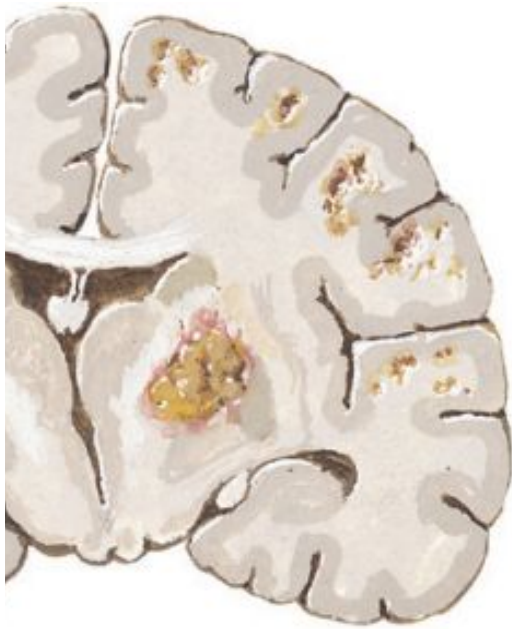


# Криптококковый менингит

- Развивается подострый или реже острый серозный менингит, на фоне лихорадки появляются выраженные менингеальные и общемозговые симптомы
- Могут быть сопутствующие соматические проявления (пневмония, мочевая инфекция, поражение кожи, носоглотки)
- Диагностика – микроскопия осадка ЦСЖ, смешанного с каплей туши, реакция латекс-агглютинации
- Положительный эффект от амфотерицина В

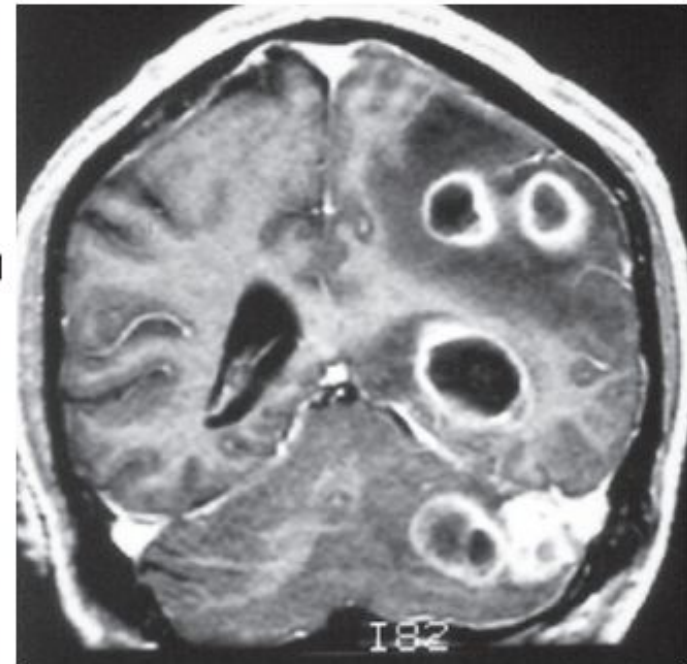
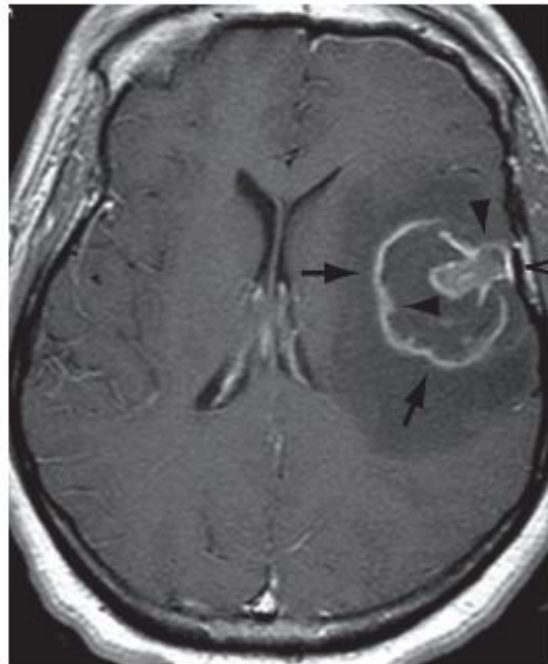
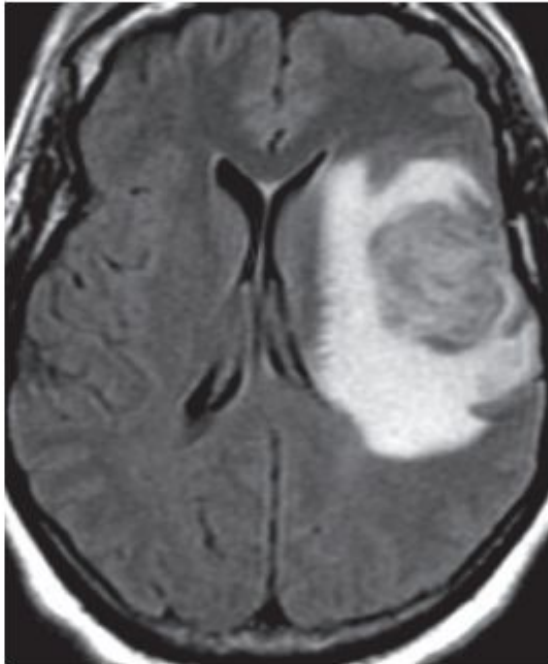






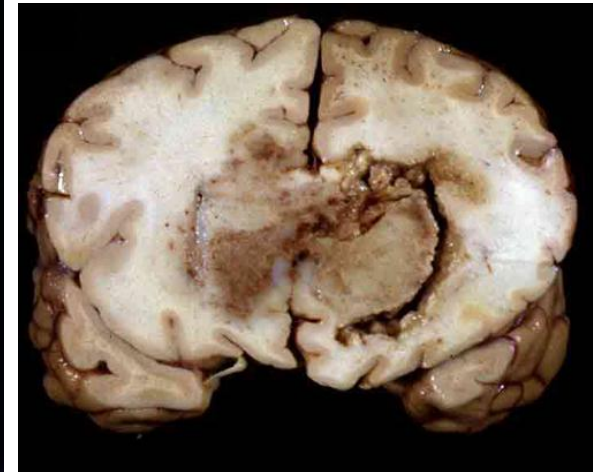
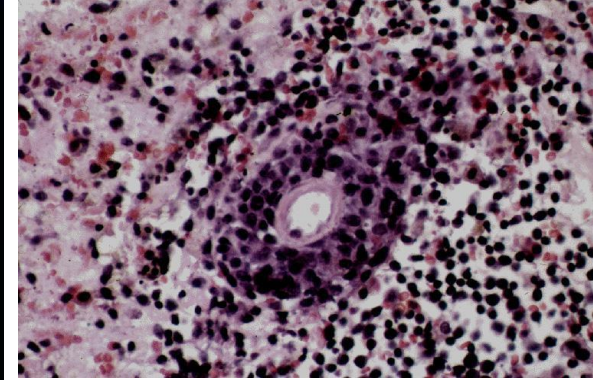
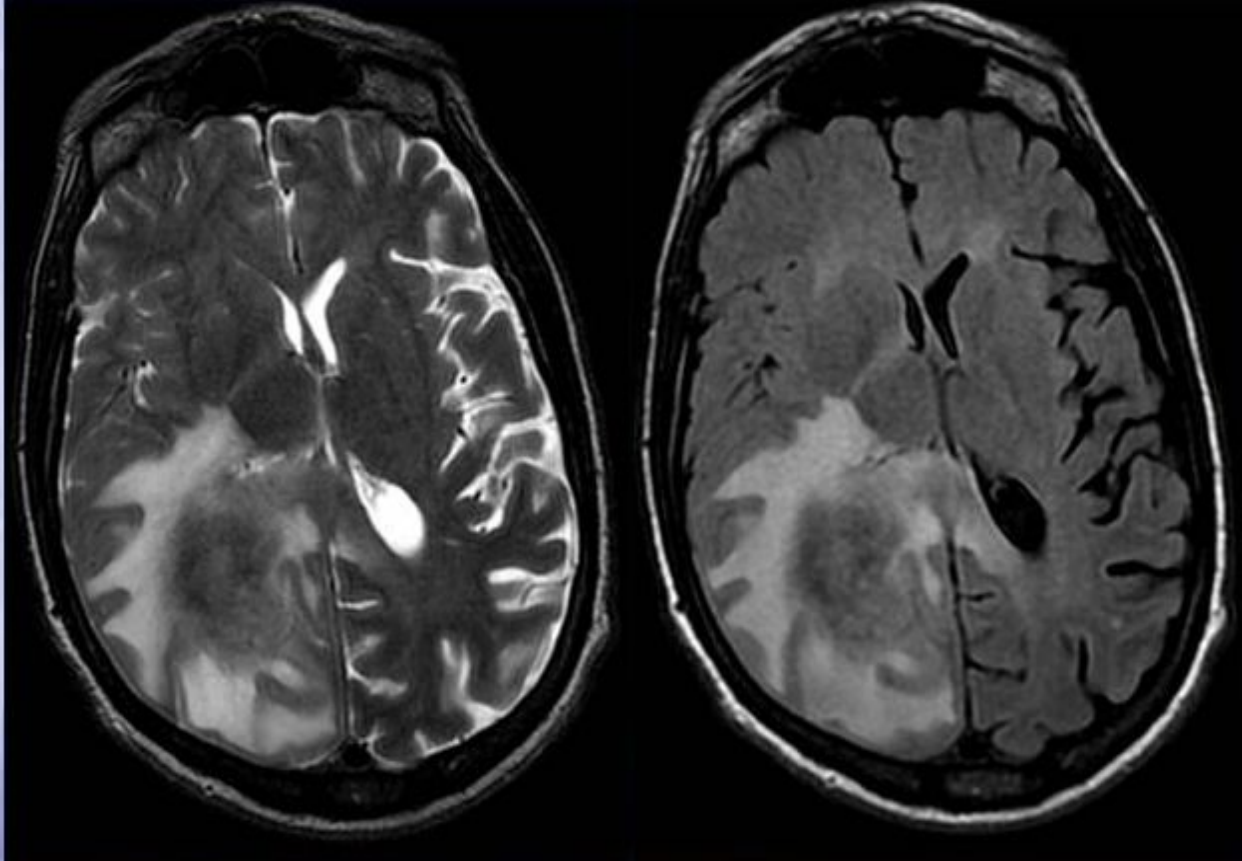
## Токсоплазмоз

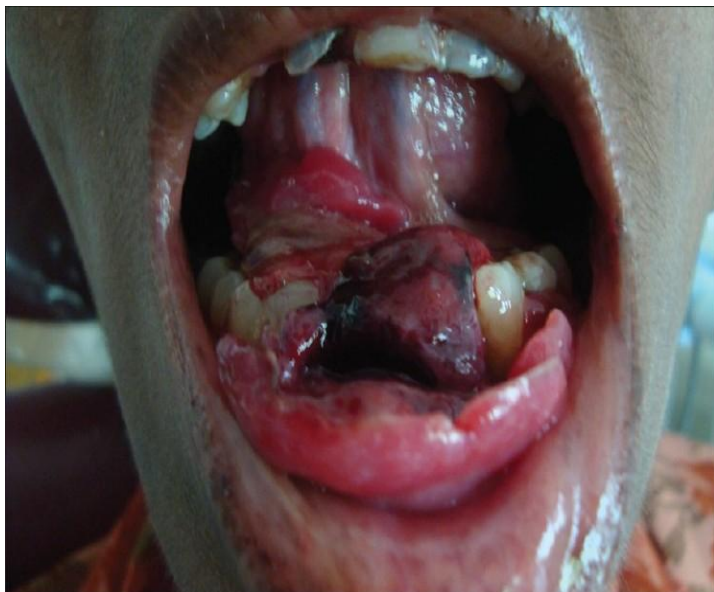- Токсоплазменный энцефалит проявляется общемозговой и очаговой симптоматикой, без специфических клинических симптомов
- На КТ и МРТ – очаги в различных отделах мозга, некоторые из них накапливают контраст в виде кольца (абсцессы)
- Может сопровождаться хореоретинитом, пневмонией, миокардитом, миозитом
- Положительный эффект от лечения пириметамином и сульфадиазином



# Первичная лимфома ЦНС

- Специфическая для СПИДа опухоль, ассоциирована с вирусом Эпштейна-Барр
- Возможно образование нескольких очагов одновременно
- Течение подострое, сопровождается синдромом внутричерепной гипертензии, очаговой симптоматикой, эпилептическими припадками, изменением личности
- Злокачественное течение, возможны рецидивы
- Положительный эффект от глюкокортикостероидов



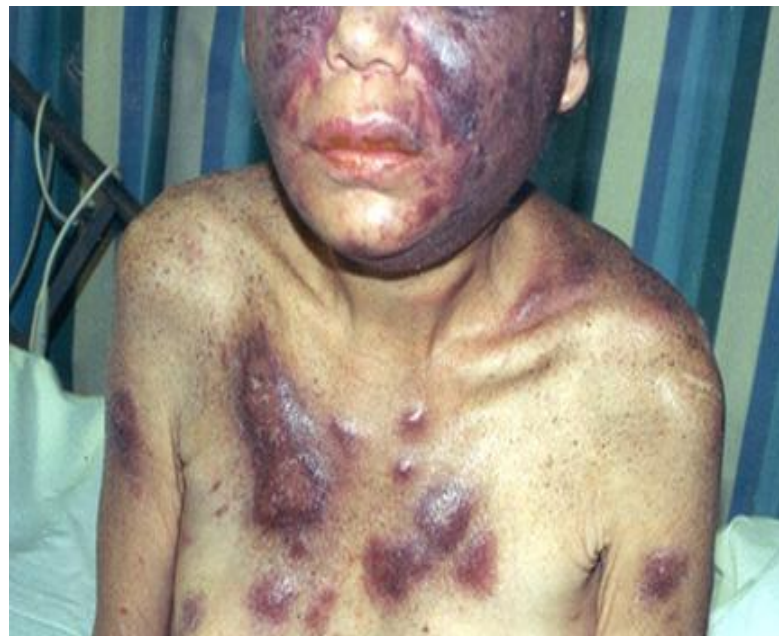

## Лимфома Беркитта

- Развивается на поздних стадиях СПИДа
- Острое начало, общеинфекционные синдромы, характерно поражение верхней челюсти
- Карциноматозный менингит
- Часто поражение черепных нервов

## Саркома Капоши

- Элементы на коже туловища и головы
- Поражение мозга при диссеминированной форме, чаще носит метастатический характер (очаг обычно в легких)
- Иногда приводит к развитию внутримозговых кровоизлияний



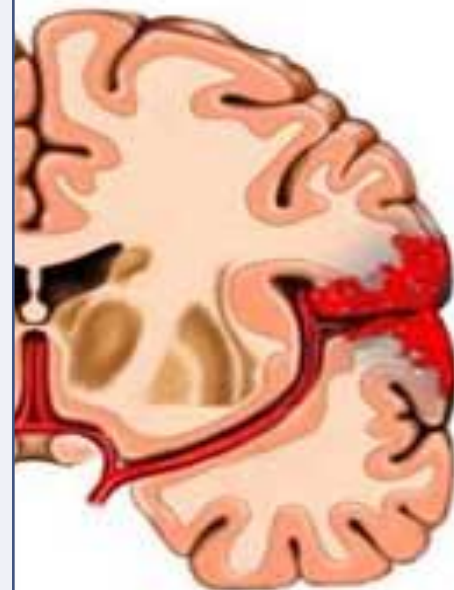
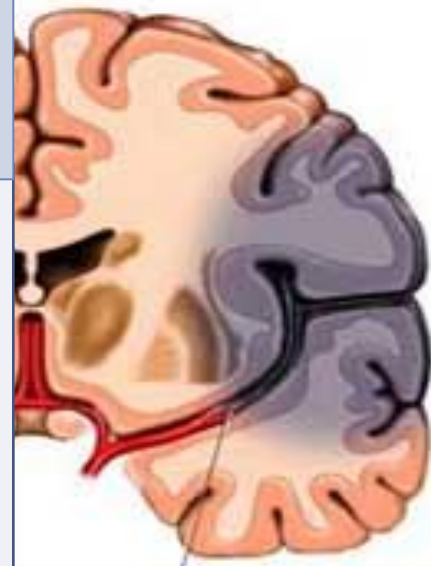


# Нарушения мозгового кровообращения у больных СПИДом

Необходимо учитывать возможность СПИДа при проведении дифференциальной диагностики инсульта неизвестного генеза у лиц молодого возраста

ДВС-синдрома

- Тромбоэмболический инсульт – при бактериальных или марантических эндокардитах
- К нарушению мозгового кровообращения могут привести стенозы сосудов из-за отложения в их стенках комплексов АГ-АТ
- Тромбоцитопения при СПИДе повышает риск развития геморрагического инсульта
- Развитие кровоизлияния в результате разрыва микотических аневризм
- На фоне кахексии и дегидратации возможен тромбоз синусов
- Сосудистые синдромы могут быть связаны с менингосифилисом и артериитом при опоясывающем лишае
- Возможно кровоизлияние в опухоль
- Описаны случаи развития ТИА вследствие эозинофильного васкулита

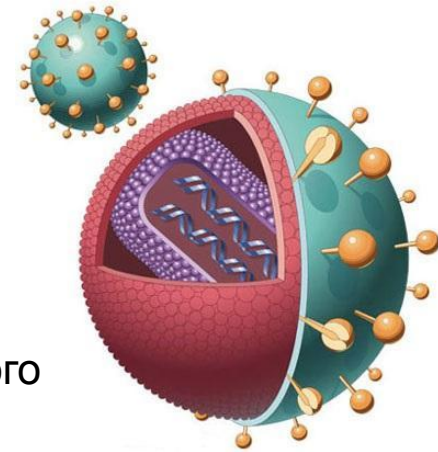




# Лечение

ВААРТ ингибируют репликацию ВИЧ на разных этапах его жизненного цикла

- НИОТ (зидовудин, фосфазид, диданозин, абакавир, ставудин, ламивудин, залцитабин) - встраиваются в строящуюся цепочку ДНК вируса, блокируют ее дальнейшее построение
- ННИОТ (делавирдин, невирапин, эфавиренз) – блокируют активный центр фермента и нарушают построение вирусной ДНК
- ИП (саквинавир, индинавир, нелфинавир, ритонавир) - блокируют активный центр фермента и нарушают формирование белков вирусного капсида
- Интерфероны – препятствуют прикреплению вируса к клетке-мишени



- Стандартный протокол ВААРТ представляет собой комбинации из одного или двух препаратов из групп НИОТ или ННИОТ в сочетании с препаратом ИП
- Показание к началу ВААРТ – данные о наличии ВИЧ РНК (вирусная нагрузка) выше 30000 копий в 1 мкл и содержание CD4-лимфоцитов 350/мкл и ниже.
- Показано максимально длительное применение ВААРТ – до тех пор, пока это не станет невозможным из-за появления неприемлимых побочных эффектов, лекарственного взаимодействия или других противопоказаний

Восстановительная иммунотерапия – иммуномодуляторы (альфа- и бета-интерфероны, индукторы продукции интерферонов), цитокины (рекомбинантный ИЛ-2 и гемопоэтические факторы роста)

Симптоматическое лечение – полноценное питание для поддержания массы тела; иммуноглобулины в высоких дозировках и плазмаферез, реже глюкокортикоиды для лечения полинейропатий; при чувствительных расстройствах – препараты тиоктовой кислоты и антиконвульсанты

Лечение оппортунистических инфекций

### Воспалительный синдром восстановленного иммунитета

- появление новых или усиление ранее протекавших заболеваний у инфицированного пациента на фоне положительного иммунологического и вирусологического ответа на ВААРТ

#### Критерии:

- начало на АРТ (снижение вирусной нагрузки)
- Клиническое ухудшение состояния, связанное с инфекционным или воспалительным заболеванием, по времени совпадающее с началом АРТ
- Симптомы не соответствуют ожидаемому клиническому течению ранее диагностированной инфекции, по поводу которой пациент получает адекватное эффективное лечение, их также не удастся объяснить побочными эффектами или токсичностью препаратов, неудачей проводимой терапии или несоблюдением режима лечения

Спасибо за внимание!

