


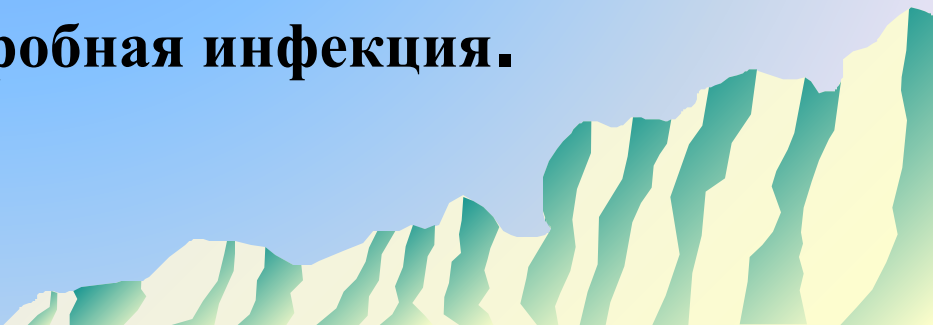
# *Классификация:*

- ◆ *по этиологии*
  - ◆ *по клиническому течению*
  - ◆ *по локализации*
- 


## *По этиологии:*

1. Острая хирургическая инфекция.
2. Хроническая хирургическая инфекция.


# *Острая хирургическая инфекция*

- **острая гнойная аэробная инфекция** (стафилококк, стрептококк, кишечная палочка, клебсиела, протей, синегнойная палочка, пневмококк, менингококк, гонококк);
  - **острая гнойная анаэробная неклостридиальная инфекция** (бактероиды, пептококки, стрептопептококки);
  - **острая анаэробная клостридиальная инфекция** (перфрингенс, оедематиенс, септикус, гистолитикус);
  - **острая специфическая (токсическая) инфекция** (столбнячная палочка, палочка Леффнера, палочка сибирской язвы);
  - **смешанная аэробноанаэробная инфекция.**
- 


# *Хроническая хирургическая инфекция*

- ◆ **хроническая неспецифическая инфекция** (гнойная аэробная и анаэробная инфекция);
  - ◆ **хроническая специфическая инфекция** (микобактерии туберкулеза и лепры, бледная спирохета-сифилис, лучистый грибок – актиномицет).
- 

## *По клиническому течению:*


- ◆ **Общая и местная острая гнойная инфекция;**
  - ◆ **Общая и местная гнойная хроническая инфекция.**
- 

# *По локализации:*


- ◆ **Мягких тканей:** фурункул, карбункул, гидраденит, абсцесс, флегмона, рожа, эризипелоид, лимфаденит, тромбофлебит, струмит, мастит, паротит, парапроктит, бурсит, нагноение ран после операций, нагноение после открытых и закрытых повреждений.
  - ◆ **Костей и суставов:** гематогенный и травматический остеомиелит, острый гнойный артрит, костно-суставной туберкулез, сифилис костей и суставов.
  - ◆ **Серозных полостей:** острый гнойный плеврит, острый гнойный перикардит, острый гнойный перитонит.
  - ◆ **Кисти и пальцев:** панариций, флегмоны, фурункулы, карбункулы.
  - ◆ **Внутренних органов:** острый гнойный менингит, острый гнойный медиастинит, абсцессы и гангрены легких, гнойный аппендицит, гнойный холецистит, гнойный панкреатит, абсцессы печени, селезенки, флегмоны желудка, кишок, острый гнойный пиелонефрит, апостематозный пиелонефрит, карбункул почки, абсцесс почки, абсцесс предстательной железы.
- 

# *Общие принципы диагностики острой хирургической инфекции*

Гнойные инфекционные заболевания характеризуются типичными симптомами воспалений. Существуют местные и общие симптомы.



# *Местные симптомы*

- ◆ **Боль** (dolor) есть результат механического растяжения тканей, действия бактериальных токсинов и биогенных аминов (гистамин, серотонин).
  - ◆ **Покраснения** возникают от расширения сосудов (rubor).
  - ◆ **Повышение местной температуры** (color) из-за усиления кровотока и повышения обмена веществ в очаге воспаления.
  - ◆ **Припухлость** (tumor) вызывает экссудация и иммиграция лейкоцитов и других клеточных элементов.
  - ◆ **Расстройство функции** (functia laesa) как следствие проявлений очага воспаления.
- 



# *Общие симптомы*

- ◆ повышение температуры тела, озноб
- ◆ головная боль
- ◆ головокружение
- ◆ общая слабость
- ◆ ПОТЛИВОСТЬ
- ◆ снижение аппетита
- ◆ плохой сон
- ◆ лейкоцитоз


# Формула белой крови в норме:

◆ Лейкоциты	$5 \times 10^9 - 8 \times 10^9$
◆ Базофилы	1
◆ Эозинофилы	3
◆ Миелоциты	0
◆ Юные	0
◆ Палочкоядерные	4
◆ Сегментоядерные	63
◆ Лимфоциты	23
◆ Моноциты	6

## *Формула Кальф-Калифа:*

(4 x к-во миелоцитов + 3 x к-во юных + 2 x к-во палочкоядерных + к-во сегментоядерных) x (к-во плазматических клеток + 1) / (к-во лимфоцитов + к-во моноцитов) x (к-во эозинофилов + 1)


**Норма = 0,5 – 1**



## *Уровень молекул средней массы определяют следующим образом:*

1 мл плазмы крови смешивают с 0,5 мл 10% раствора трихлоруксусной кислоты и центрифугируют при 3000 об/мин 30 минут. Затем 0,5 мл супернатанта смешивают с 4,5 мл дистиллированной воды. На спектрофотометре при длине волны 254 нм определяют уровень молекул средней массы. За норму берут результаты, полученные при обследовании практически здоровых лиц. В норме уровень средних молекул равен  $0,241 \pm 0,001$  условных единиц.

# *Основные принципы лечения больных с хирургической инфекцией:*


- ◆ этиотропная и патогенетическая направленность лечебных мероприятий;
  - ◆ комплексность проводимого лечения: использование консервативных (антибактериальная, дезинтоксикационная, иммунотерапия и др.) и оперативных методов лечения;
  - ◆ проведение лечебных мероприятий с учетом индивидуальных особенностей организма и характера, локализации и стадии развития воспалительного процесса.
- 

# *Местные принципы лечения хирургической инфекции*

- ◆ Консервативное лечение
- ◆ Хирургическая операция



# *Общие принципы лечения хирургической инфекции*


- ◆ **Антибактериальная (этиотропная) терапия**
  - ◆ **Энзимотерапия**
  - ◆ **Дезинтоксикационная терапия**
  - ◆ **Иммунотерапия**
  - ◆ **Антикоагулянтная терапия**
  - ◆ **Общеукрепляющая терапия**
- 

# **ГНОЙНЫЕ ЗАБОЛЕВАНИЯ КОЖИ, ПОДКОЖНОЙ КЛЕТЧАТКИ И ЖЕЛЕЗИСТЫХ ОРГАНОВ**





## *Гнойные заболевания кожи и подкожной клетчатки:*

- ◆ **Фолликулит (folliculitis)**
  - ◆ **Фурункул (furunculus)**
  - ◆ **Карбункул (carbunculus)**
  - ◆ **Гидраденит (hidradenitis)**
  - ◆ **Абсцесс (гнойник) (abscessus)**
  - ◆ **Флегмона (phlegmena)**
  - ◆ **Рожа (erysipelas)**
  - ◆ **Эризипелоид (erysipeloides)**
- 

Фолликулит (folliculitis) — гнойное воспаление волосяного мешочка.

## ВИДЫ ФОЛЛИКУЛИТА

1. Множественные
2. Единичные

### Этиология

- истощения
- простуды
- авитаминозы
- хронические заболевания
- нарушения обмена веществ.

### Клинические проявления

- конусовидная пустула выступающая над кожей
- узкий ободок гиперемии
- образование гнойной корочки
- образование ранки с красной лоснящейся поверхностью
- определение воспалительных узлов
- оставление рубцов

## Лечение

- соблюдение гигиенических мероприятий
- протирание кожи 2% салициловым сдиртом
- волосы коротко стригут
- вскрывание фолликула стерильной иглой
- обрабатывание йодной настойкой , бриллиантовым зеленым для образования корочки.

При хронических фолликулитах :

- антибактериальная терапия
- иммунотерапия
- витаминотерапия
- коррекция нарушения обмена веществ (например, при сахарном диабете).
- УФ-облучение области очага поражения
- электрофорез стафилококкового фага
- диадинамотерапию области поражения и др.

# Фурункул (furunculus) — острое гнойно-некротическое воспаление волосяного фолликула, сальной железы и окружающей подкожной жировой клетчатки

## Локализация:

- задняя поверхность шеи
- предплечья
- тыл кисти
- лицо
- бедро

## Этиология

- ослабление организма
- нарушение обмена веществ (сахарный диабет),
- авитаминозы
- кожные заболевания

## Патогенез

- образования гнойной пустулы
- возникновение воспалительного инфильтрата,
- образование- очага некроза (некротический стержень)

# Жалобы

- появление гнойничка (пустулы)
- недомогание
- повышение температуры тела
- боль в области увеличивающегося уплотнения

## При осмотре

- Гиперемия кожи вокруг гнойничка
- Уплотнения в толще кожи
- В центре инфильтрата участок размягчения
- Из-под корки выделяется небольшое количество гноя
- После отхождения гноя в центре инфильтрата определяйся участок ткани зеленого цвета( некротического стержня)
- После отхождения стержня появляется глубокая ранка
- через 2—3 дня образование втянутого рубца

# Клиника

- ◆ перемежающаяся лихорадка
- ◆ потрясающий озноб
- ◆ проливной пот
- ◆ бред
- ◆ помрачение сознания
- ◆ бледность кожных покровов

# Лечение

## **Консервативное:**

- ◆ обработка кожи 70% этиловым спиртом,
- ◆ обработка 2% салициловым спиртом,
- ◆ проведение УВЧ-терапию
- ◆ наложение повязки с протеолитическими ферментами,
- ◆ применение ультрафиолетового облучение
- ◆ наложение мазевых повязок с синтомициновой эмульсией,
- ◆ Антибиотикотерапия

## **Хирургическое:**

- ◆ вскрытие фурункула

**Карбункул (carbunculus) — острое разлитое гнойно-некротическое воспаление нескольких волосяных мешочков и сальных желез сопровождающееся образованием общего инфильтрата и некрозом кожи и подкожной клетчатки вследствие тромбоза сосудов**

## Этиология

- ослабление общей резистентности организма при отягчающих заболеваниях,
- гипо- и авитаминозы,
- болезни обмена веществ (сахарный диабет).

## Локализация

- задняя поверхность шеи
- затылок
- верхняя и нижняя губа
- спина
- поясница

## Патогенез

- появление инфильтрата,
- расстройство кровообращения,
- некроз кожи, подкожной клетчатки
- гнойное расплавление тканей с выделением гноя
- образование гнойной раны с глубоким дефектом тканей

# Жалобы

- сильная боль,
- наличие болезненного инфильтрата,
- повышение температуры тела,
- озноб,
- недомогание,
- слабость,
- разбитость,
- потеря аппетита,
- головную боль.

## При обследовании больных:

- повышение температуры тела,
- учащение пульса,
- сине-багровая припухлость в области задней поверхности шеи, спины, поясницы, лица, реже конечностей.

## Развитие карбункула

- образование инфильтрата (с плотной консистенцией, резко болезнен, с выраженным отеком тканей вокруг )
- гнойно-некротических пустул



# неблагоприятное течение карбункула

- увеличение отека тканей
- прогрессирование некроза
- нарастание симптомов общей интоксикации (тахикардия, головная боль, слабость)
- присоединение потрясающего озноба
- присоединение проливного пота
- лимфангита
- лимфаденита
- Тромбофлебита

## Лечение

### **Консервативное:**

- полный покой для пораженного органа.
- постельный режим
- назначение жидкой пищи
- обработка карбункула 70% этиловым спиртом
- наложение асептической повязки
- назначение УВЧ-терапии
- антибиотикотерапия
- инсулинотерапии

### **Хирургическое:**

- рассечение инфильтрата до фасции
- иссечение некротизированных тканей
- промывание протеолитическими ферментами

# Гидраденит (hidradenitis) — гнойное воспаление апокринных потовых желез.

## Этиология

- несоблюдение личной гигиены,
- повышенная потливость,
- загрязнения кожи,
- заболевания кожи (дерматит, экзема)

## Патогенез

В потовой железе развивается воспалительная инфильтрация тканей с последующим гнойным расплавлением.

### **При обследовании :**

- болезненная припухлость в подмышечной области

### **Из анамнеза предрасполагающих моментов:**

- повышенная потливость,
- несоблюдения правил гигиены,
- применение депиляторов,
- бритья волос в подмышечных впадинах.

### **При осмотре :**

- припухлость багрово-красного цвета
- появляется размягчений
- определяется флюктуация инфильтрата
- выделение сливкообразного гноя
- заживление с формированием рубца

# Лечение

- использование антибиотиков, сульфаниламидов длительного действия
- проведение иммунизации стафилококковым анатоксином
- обривание волос в подмышечной впадине
- протирание кожи спиртом, одеколоном,
- смазывание 3% раствором бриллиантовой зелени.
- физиотерапию ( токи УВЧ, ультрафиолетовое облучение.)

# Абсцесс (гнойник) (abscessus) — ограниченное скопление гноя в различных тканях и органах вследствие гнойного расплавления тканей и образования полости

## Этиология

- метастатические абсцессы при сепсисе
- введение в ткани растворов лекарственных веществ (25% раствора сульфата магния, 24% раствора кордиамина, 50% раствора анальгина )

## Патогенез

гнойное воспаление приводит к расплавлению тканей  
некроз и отторжение омертвевших тканей — секвестрации

*Форма полости абсцесса может быть округлой и сложной с многочисленными карманами. Стенки абсцесса покрыты гнойно-фиброзными наложениями и обрывками, некротизированных тканей. Зона воспаления, что приводит к формированию пиогенной мембраны.*

## Виды исхода:

- спонтанное вскрытие с прорывом наружу (абсцесс подкожной жировой клетчатки, мышечный абсцесс, мастит, парапроктит и др.);
- прорыв и опорожнение гнояника в закрытые полости (брюшную, плевральную, в полость суставов и т. д.)
- развитием гнойных процессов (перитонит, плеврит, перикардит, артрит ).
- прорыв гнояника в полость органов, сообщающихся с внешней средой (в полость кишки, мочевого пузыря и др.).

## Клиника:

- краснота,
- припухлость,
- боль,
- местное повышение температуры,
- нарушение функции,
- определяется флюктуация.
- общее недомогание,
- слабость,
- потеря аппетита,
- головная боль.

# Лечение

- вскрытии
- опорожнении
- дренировании

## Вскрытие абсцесса по игле:

пунктирование абсцесса,  
рассечение ткани по игле  
промывают антисептическим раствором,  
дренируют одним или несколькими резиновыми или полихлорвиниловыми трубками

## Общее лечение:

укрепляющая терапия,  
переливание крови и плазмы,  
применение антибиотиков,

## Флегмона (phlegmena) — острое разлитое гнойное воспаление жировой клетчатки, не склонное к отграничению.

### Виды флегмон по локализации:

- подкожная,
- межмышечная,
- забрюшинная
- гнойный медиастинит
- парапроктит,
- паранефрит,
- параартикулярная флегмона

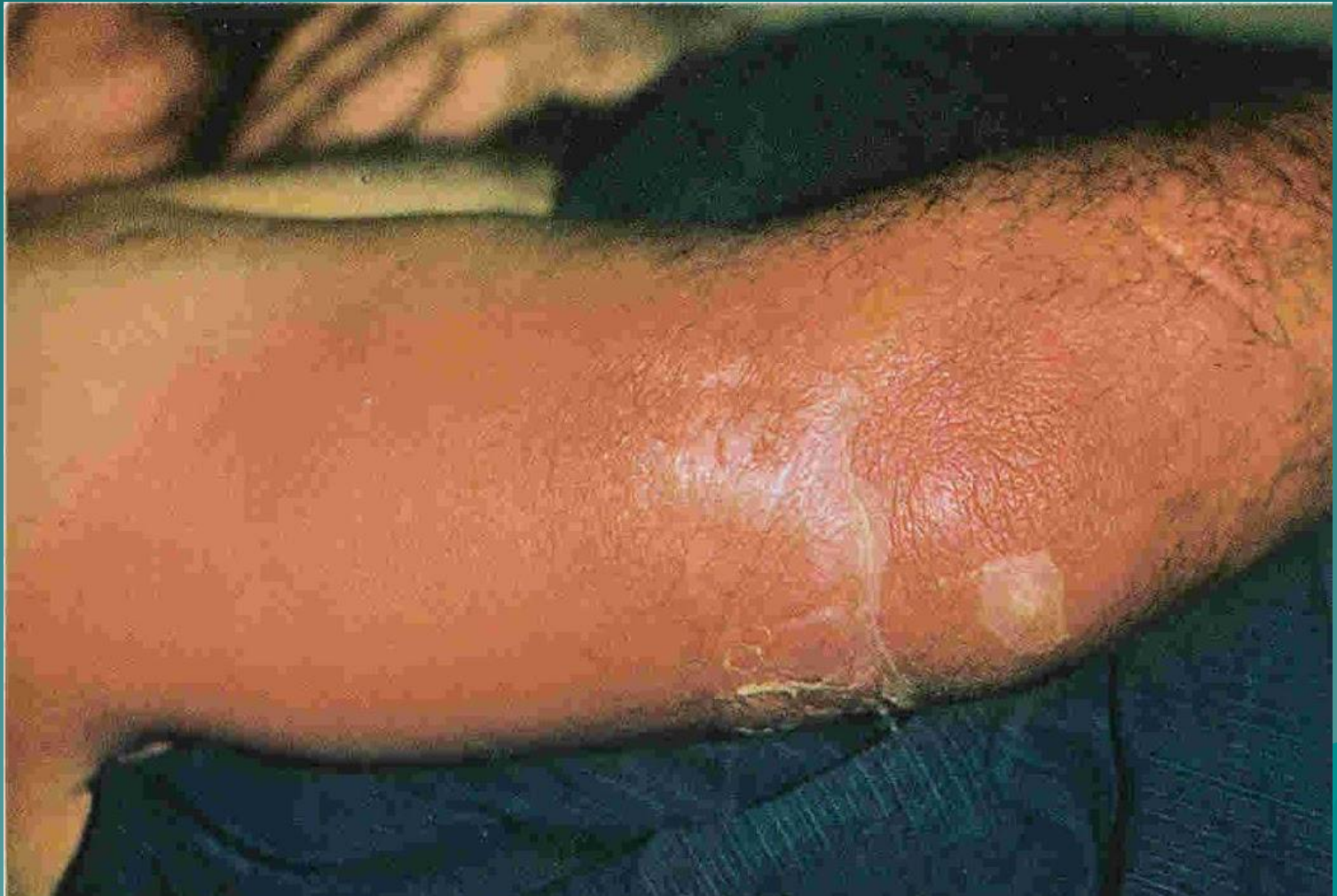### Этиология

- остеомиелит (параоссальная флегмона),
- гнойный артрит (параартикулярная флегмона),
- пиелонефрит (паранефрит)

### Патогенез

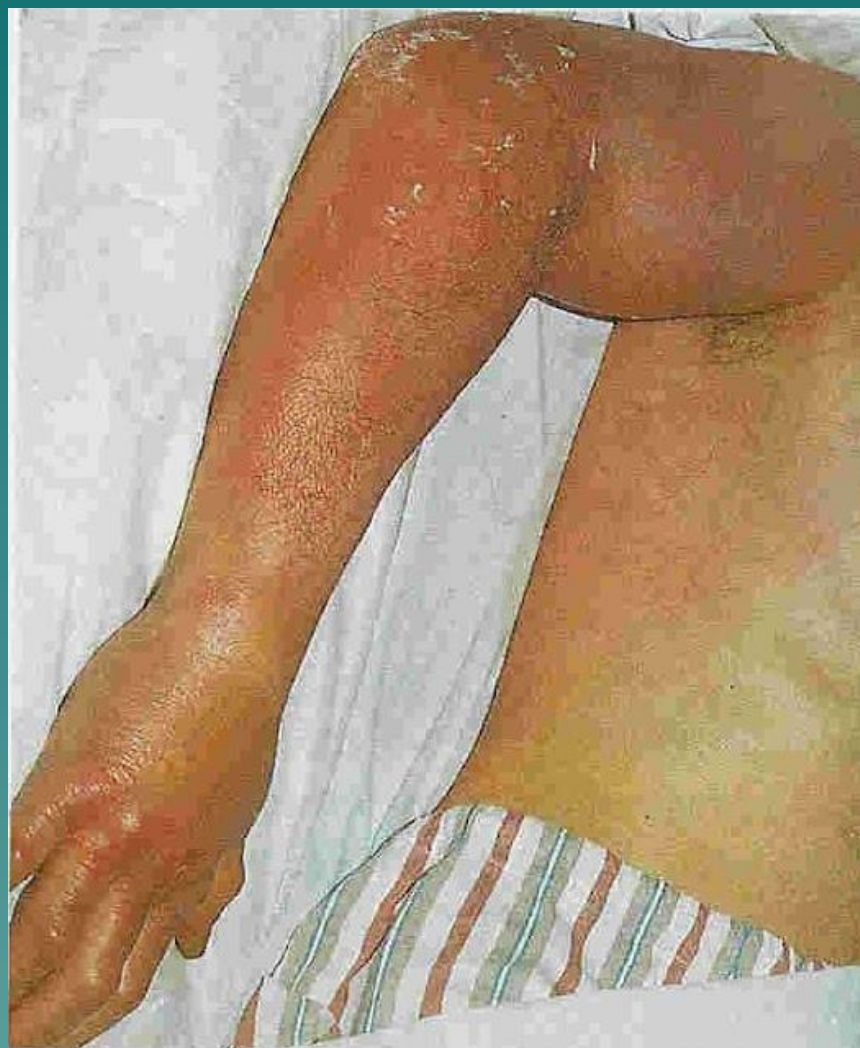- серозная инфильтрация подкожно жировой клетчатки.
- экссудат гнойного характера,
- образование участков некроза
- абсцедирование флегмоны.

# Флегмона





# Флегмона руки с переходом на боковую поверхность груди



# Клиника

- повышение температуры тела
- слабость
- недомогание
- головная боль
- боль и припухлость в месте развития воспаления
- болезненность при движении, перемене положения тела
- регионарные лимфатические узлы увеличены, болезненны

# Лечение

## **Консервативное лечение:**

- постельный режим,
- покой для пораженной конечности,
- антибиотикотерапия,
- УВЧ-терапия,
- электрофорез с химотрипсином.

## **Хирургическое лечение:**

- вскрытие флегмоны,
- удаление гноя, некротизированных тканей
- промывание антисептическими растворами,
- дренирование

# Рожа (erysipelas)—прогрессирующее острое воспаление собственно кожи, реже слизистых оболочек.

Классификация:

- эритематозная
- буллезная
- флегмонозная
- некротическая

## **Эритематозная форма**

очаг серозного воспаления, локализованный в сетчатом слое кожи. В экссудате определяются нейтрофильные лейкоциты, стаз в кровеносных, лимфатических капиллярах.

## **Буллезная форма**

десквамация эпидермиса, отслойка последнего воспалительным экссудатом с образованием пузырей. Содержимым пузырей является прозрачный желтоватый экссудат, иногда отмечается скопление гноя.

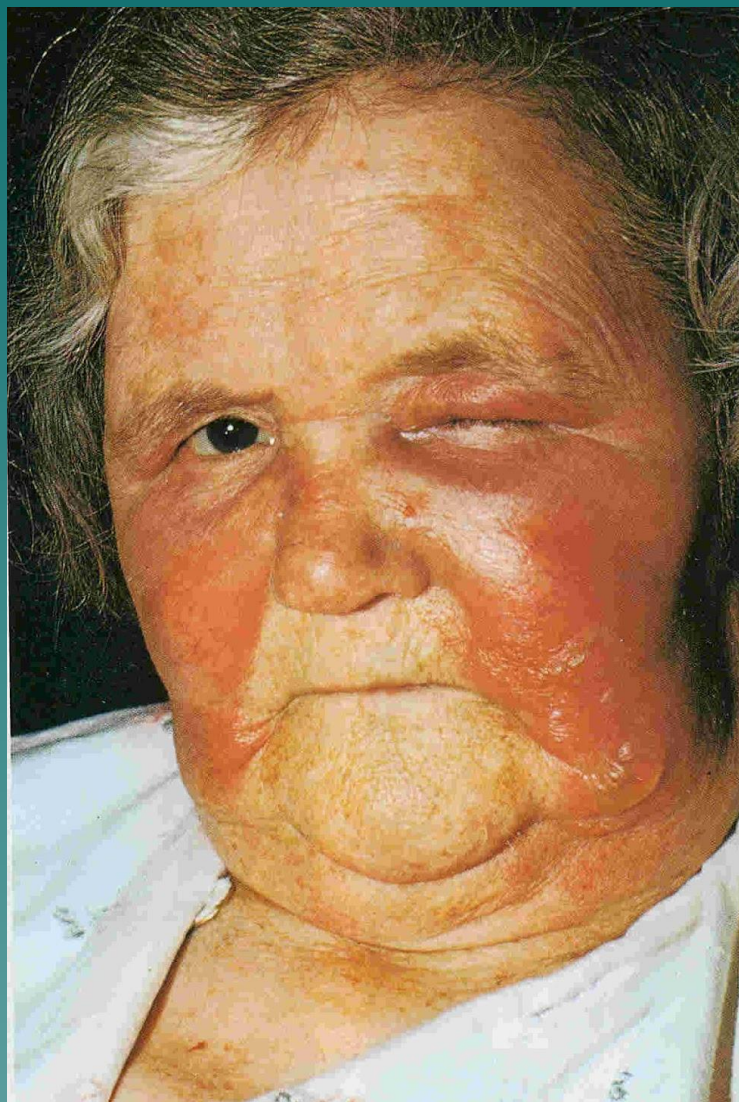
## **Флегмонозная форма**

Прогрессирование воспалительного процесса в коже с гнойной инфильтрацией тканей приводит к образованию флегмоны подкожной клетчатки

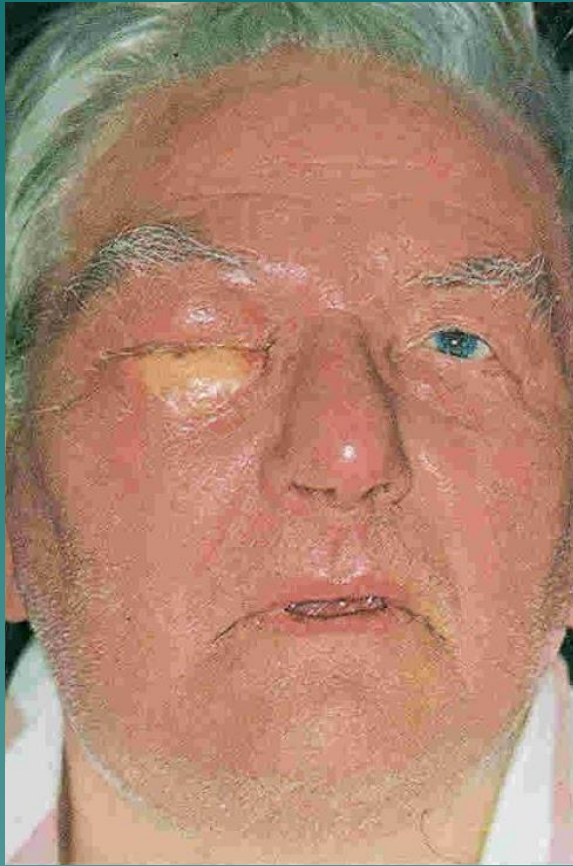
## **Некротическая форма**

Развитие воспалительного процесса в коже может привести к расстройству кровообращения, тромбозу сосудов с образованием некрозов кожи


# Рожа



# Рожа лица

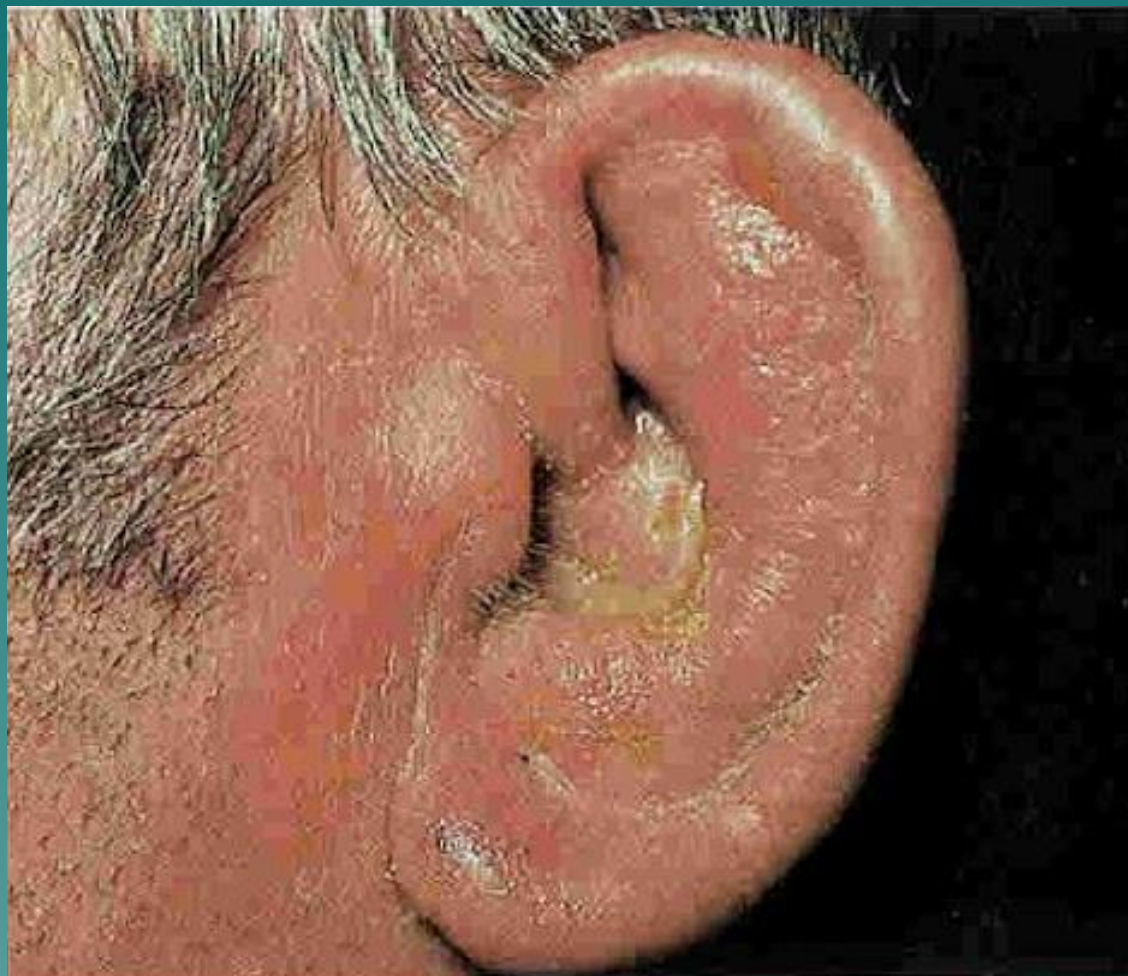


Острый период

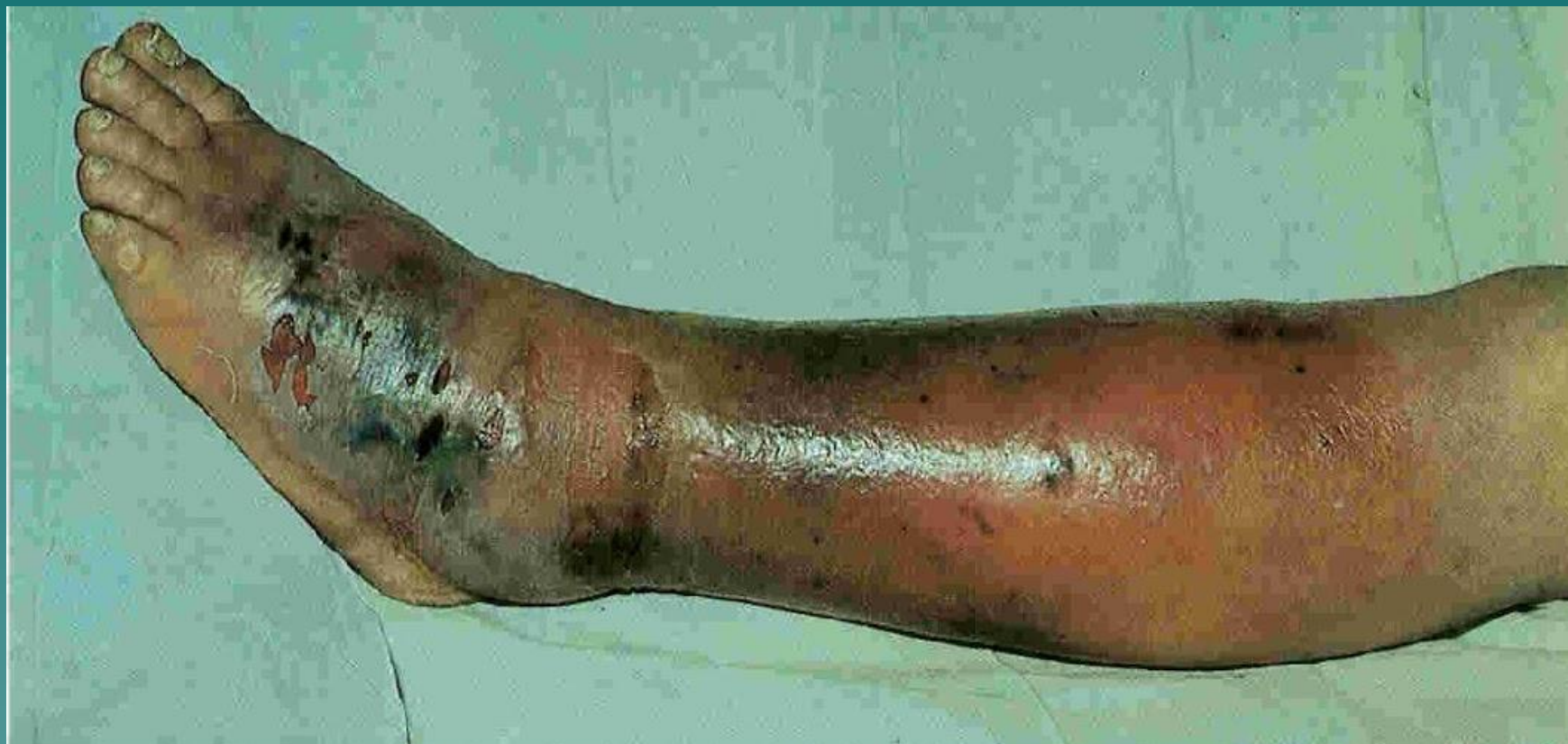

Период выздоровления

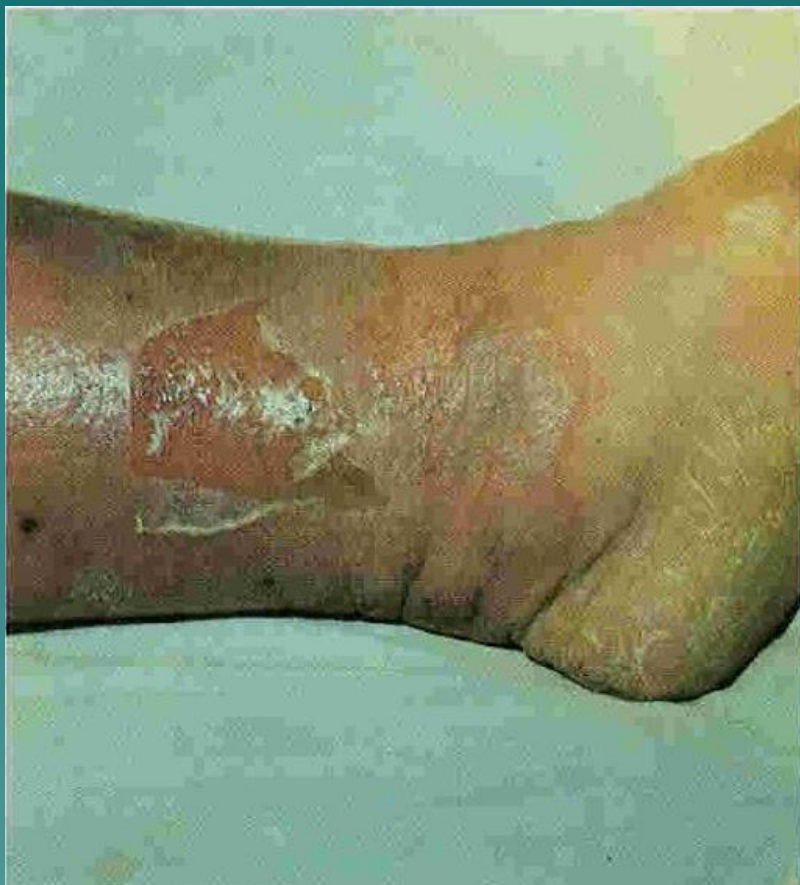# Рожистое воспаление ушной раковины, эритематозная форма



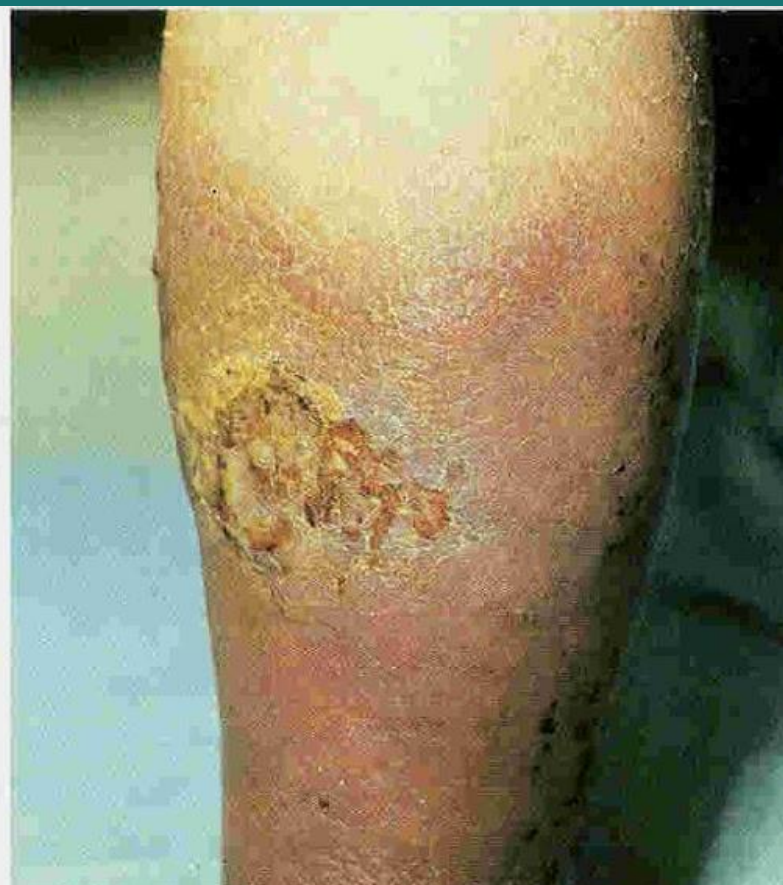# Рожистое воспаление голени, буллезная форма



# Рожистое воспаление голени, буллезная форма



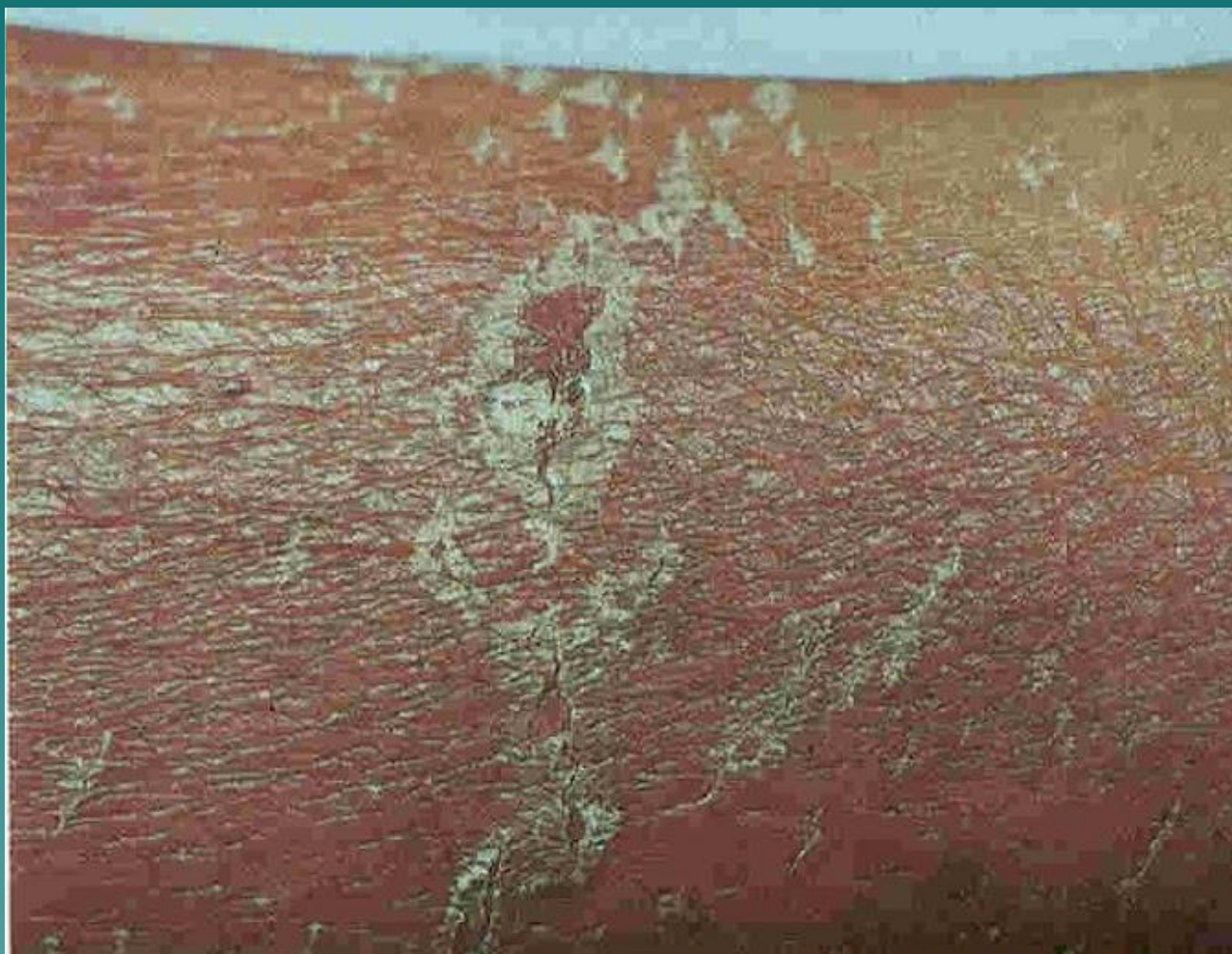Вскрывшиеся пузыри



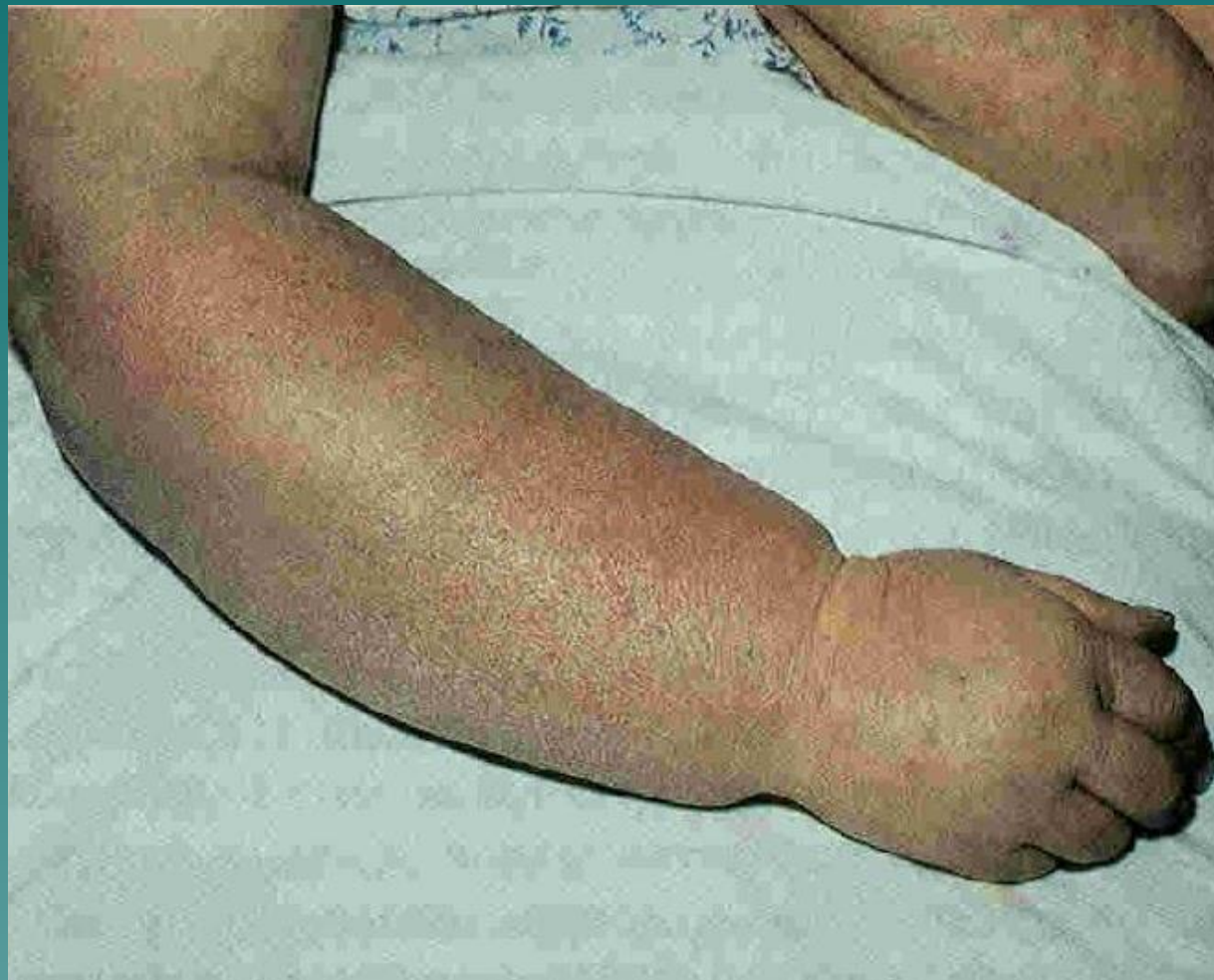Стадия эпителизации



# Шелушение кожи на месте рожистого воспаление голени



# Слоновость руки у больной с рецидивирующей розеей



# Клинические проявления

- недомогание
- слабость
- головная болью
- озноб
- тахикардия
- учащение дыхания
- бессонница
- уменьшение количества мочи
- выраженный лейкоцитоз и нейтрофилез
- умеренная анемия
- уменьшение количества эозинофилов
- лимфоцитоз
- увеличение печени и селезенки

# Лечение

## Консервативные:

- ультрафиолетовые лучи
- антибактериальных средств (сульфаниламидных препаратов, антибиотиков).
- повязки с синтомициновой эмульсией,

## Хирургическое:

- вскрытие скоплений гноя,
- дренирование,
- удаление некротизированных тканей.

**Влажные повязки, компрессы, ванны абсолютно противопоказаны.**

**Эризипеллоид (erysipeloïdes) — инфекционное заболевание, выражающееся в воспалении всех слоев кожи.**

*Инкубационный период 3—7 дней.*

## Клиника

- на тыле пальца появляется болезненное и зудящее розово-красного цвета пятно с резкими границами,
- острые артриты межфаланговых суставов.

## Лечение

- применение иммобилизации кисти,
- антибиотикотерапия
- ультрафиолетовое облучение кожи,
- футлярные новокаиновые блокады

# ГНОЙНОЕ ВОСПАЛЕНИЕ ЖЕЛЕЗИСТЫХ ОРГАНОВ

Паротит (parotitis) — гнойное воспаление околоушной железы.

## Этиология

- уменьшение или прекращение выделения слюны
- ослабление защитных сил организма
- обезвоживание организма при общих инфекционных заболеваниях

## Патогенез

- воспаление выводного протока
- нарушение оттока слюны
- застой секрета
- переход воспаления на железистую ткань
- гнойная инфильтрация долек железы
- образование абсцесса
- тромбоз сосудов железы приводит к образованию участков некроза

## Клиника

- Появление болезненной припухлости
- Температура тела повышается до 39—40°C.
- Боль в области железы
- Затруднение жевания и глотания.

# Лечение

## Консервативное

- антибиотикотерапия
- инфузионная терапия

## Хирургическое

- вскрытие гнойных очагов в железе
- создание хорошего оттока гноя

## Мастит (mastitis) — воспаление паренхимы и интерстициальной ткани молочной железы.

*Острый мастит в основном встречается в первые 2 недели послеродового периода у кормящих женщин — послеродовой (лактационный) мастит, реже — у некормящих и крайне редко — у беременных.*

### Этиология

- внутрибольничная инфекция
- проникновение инокини при кормлении грудью

### **Благоприятствующие моментами для развития заболевания :**

- ослабление организма матери сопутствующими заболеваниями,
- снижение иммунологической реактивности ее организма,
- тяжело протекающие роды,
- крупным плодом,
- различные осложнения родов,
- послеродовой период (кровопотеря, инфекция родовых путей).
- нарушение оттока молока с развитием застоя молока,
-



## Особенностями гнойного процесса в железистых органах

1. слабовыраженная способность к отграничению
2. безудержное распространение с вовлечением в воспаление все большего количества железистой ткани.

## Воспалительный процесс в железе ограничивается

1. воспаление млечных протоков (галактофорит),
2. воспалением околососкового кружка (ареолит)

## Фазы воспаления

1. серозного воспаления
2. гнойного воспаления

## Виды маститов

- Острый
  - серозный
  - острый инфильтративный и деструктивный-абсцедирующий
  - флегманозный
  - гангринозный
- Хронический
  - гноинный
  - негнойный

## Клинические проявления

серозная фаза:

озноб, повышение температуры тела,

потливость,

слабость,

резкая боль в железе.

лейкоцитоз до  $10,0—12,0 \cdot 10^9$ ;

СОЭ до 20—30 мм/ч.

**Инфильтративная фаза:**

Тяжелое общее состояние

повышение температуры до 38—40°C

**Гнойная фаза:**

Температура тела принимает гектический характер.

Инфильтрат в железе увеличивается,

гиперемия кожи,

Появление флюктуации

**Гангринозная форма:**

температура тела 40—41°C,

пульс — 120—130 в 1 мин,

молочная железа резко увеличена,

кожа отечная с пузырями, наполненными геморрагическим содержимым,

участками некроза.

лейкоцитоз со сдвигом лейкоцитарной формулы влево и токсической

зернистостью лейкоцитов,

в моче появляется белок.

# Течение мастита осложняется :

- лимфангитом,
- лимфаденитом
- сепсисом
- образование молочных свищей

## Лечение

### **Консервативное:**

- антибиотикотерапия
- Инфузионная терапия
- Средства повышающие защитные силы организма(гамма-глобулин)
- Ретромаммарные новокаиновые блокады
- Ультразвук
- Ультрафиолетовое облучение

### **Хирургическое:**

- Производят широкие глубокие разрезы молочной железы,
- удаляют все некротизированные ткани и скопления гноя.
- промывают раствором перекиси водорода и осушают.