

# Мукополисахаридоз

Группа: 647 педиатрия  
Осман Фариза

# Мукополисахаридозы

- ▶ группа метаболических заболеваний соединительной ткани, связанных с нарушением обмена кислых гликозаминогликанов (GAG, мукополисахаридов), связанных недостаточностью лизосомных ферментов обмена гликозаминогликанов. Заболевания вызваны наследственными аномалиями обмена, проявляются в виде лизосомной болезни накопления: различных дефектов костной, хрящевой, соединительной тканей.

# Биологическое значение Гликозаминогликанов

- ▶ Гликозаминогликаны в составе протеогликанов входят в состав межклеточного вещества соединительной ткани, содержатся в костях, синовиальной жидкости, стекловидном теле и роговице глаза. Вместе с волокнами коллагена и эластина, протеогликаны образуют соединительнотканый матрикс (основное вещество). Один из представителей гликозаминогликанов – гепарин, обладающий противосвёртывающей активностью, находится в межклеточном веществе ткани печени, лёгких, сердца, стенках артерий. Протеогликаны покрывают поверхность клеток, играют важную роль в ионном обмене, иммунных реакциях, дифференцировке тканей. Генетические нарушения распада гликозаминогликанов приводят к развитию большой группы наследственных болезней обмена – мукополисахаридозов.

# Лизосóмные болéзни накоплéния

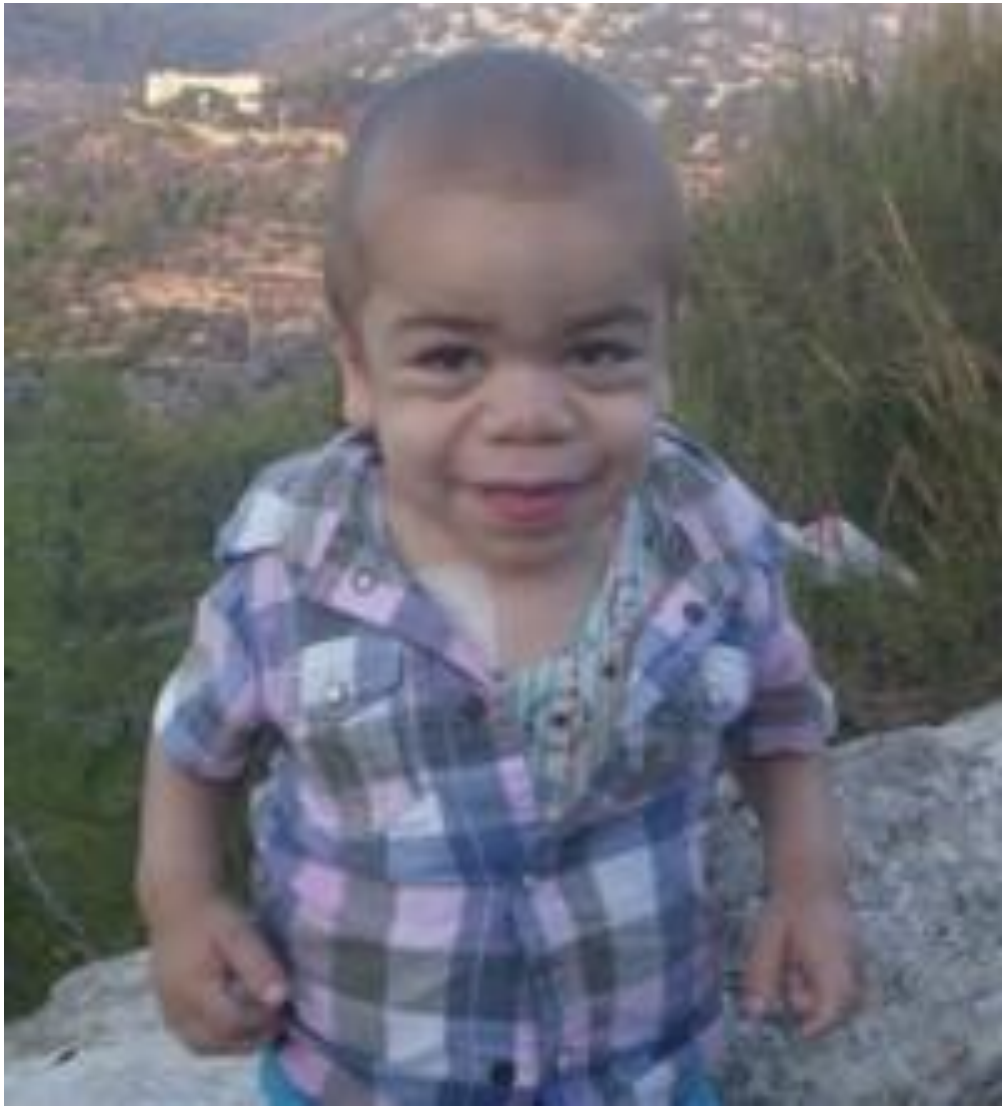- ▶ общее название группы весьма редких наследственных заболеваний, вызванных нарушением функции внутриклеточных органелл *лизосом*. Эти одномембранные органоиды специализируются на внутриклеточном расщеплении веществ: гликогена, гликозаминогликанов, гликопротеинов, мукополисахаридов и других. Лизосомные болезни накопления вызываются генетически обусловленным дефицитом ферментов лизосом, что приводит к накоплению макромолекул, являющихся субстратом этих ферментов, в различных органах и тканях организма.

# Классификация укмополисахаридозов

- ▶ Современная классификация, в зависимости от характера ферментативного дефекта, выделяет несколько основных типов укмополисахаридозов:
- ▶ I тип – синдром Гурлер , синдром Шейе , синдром Гурлер-Шейе . Обусловлен дефицитом альфа-L-идуронидазы (фермент катаболизма мукополисахаридов). Заболевание постепенно приводит к накоплению в тканях гепарансульфата и дерматансульфата.
- ▶ II тип – синдром Хантера
- ▶ III тип – синдром Санфилиппо: А, В, С, D
- ▶ IV тип – синдром Моркио: А, В
- ▶ VI тип – синдром Марото–Лами
- ▶ VII тип – синдром Слая (дефицит В-глюкуронидазы)
- ▶ Встречающийся в литературе термин «гаргоилизм», введенный в клинику английским врачом Эллисом (англ. *R. W.B. Ellis*) в 1936 году до открытия биохимической основы патологического процесса, объединяет мукополисахаридозы типа I и типа II

# Синдром Гурлера

- ▶ Клиническая картина
- ▶ Дети с синдромом Гурлер отличаются низкорослостью (отставание в физическом развитии наблюдается с конца первого года жизни). Характерны признаки гаргоилизма: крупный череп, крутой лоб, запавшая переносица, толстые губы, большой язык, характерное выражение лица («лицо выплевывающего воду»). Кроме того, отмечается короткая шея, ограниченная подвижность суставов (тугоподвижность, главным образом, затрагивает локтевые и межфаланговые суставы пальцев кистей и стоп), фиксированный кифоз на месте перехода грудных позвонков к поясничным, укорочение конечностей. Весьма своеобразно строение кисти пациента: пальцы короткие, одинаковые по длине (*изодактилия*) расходятся веерообразно, напоминая трезубец. Нижнепоясничный лордоз способствует выпячиванию живота вперёд, а ягодич назад. Отмечается, склонность к формированию пупочной грыжи. Характерно диффузное помутнение роговицы за счёт накопления в ней дерматансульфата. Возможно развитие слабоумия, кариеса зубов, характерной формы ногтевых пластинок в виде часовых стёкол, тугоухость или глухота, низкий хриплый голос, сухие и жёсткие волосы. В большинстве случаев в патологический процесс вовлекается сердце – оно увеличивается в размерах, происходят изменения клапанов, миокарда, эндокарда, крупных и коронарных артерий. патологическая форма позвонков («*рыбьи позвонки*»), искривление лучевой кости, деформации метафизарных и эпифизарных отделов длинных трубчатых костей, короткие метакарпальные кости и фаланги пальцев. Такие дети обычно не доживают до 10 лет



# Синдром Шейе

- ▶ Клиническая картина
- ▶ Синдром Шейе (*мукополисахаридоз-I S*) является менее тяжёлым вариантом синдрома Гурлер. Клиническая симптоматика развивается на фоне нормальной продолжительности жизни, обычно не проявляется до достижения возраста 4 – 5 лет и может включать в себя:
  - ▶ помутнение роговицы с прогрессирующей потерей зрения вплоть до слепоты;
  - ▶ гаргоилизм: грубые черты лица, широкий рот с полными губами, прогнатизм;
  - ▶ избыточный рост волос на теле (гипертрихоз, гирсутизм);
  - ▶ характерные деформации кистей и стоп;
  - ▶ тугоподвижность суставов.

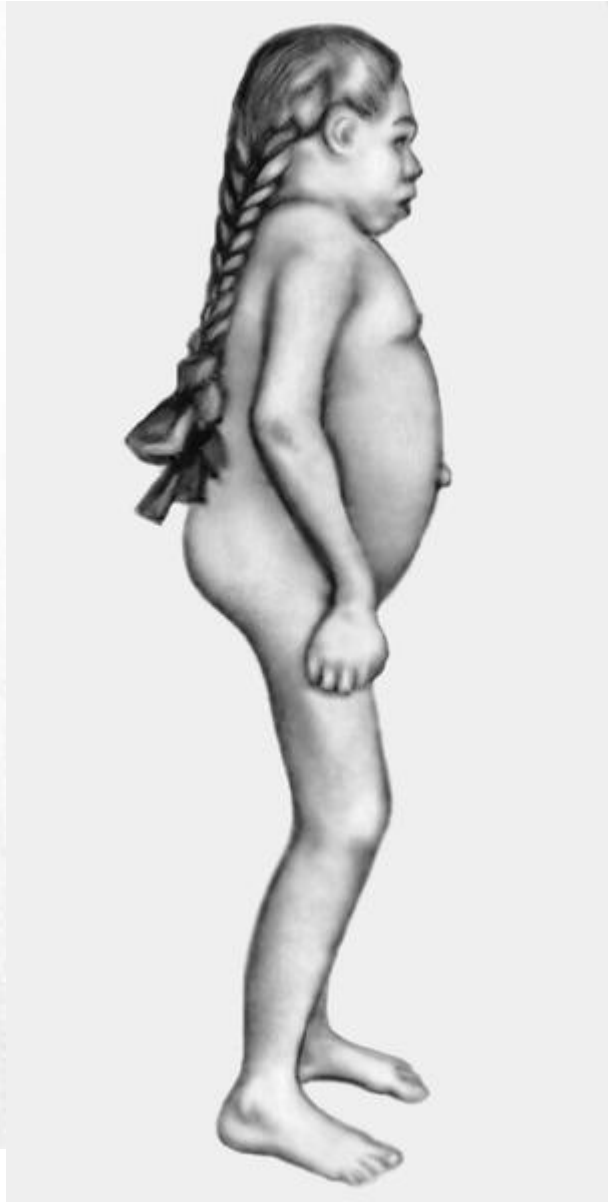
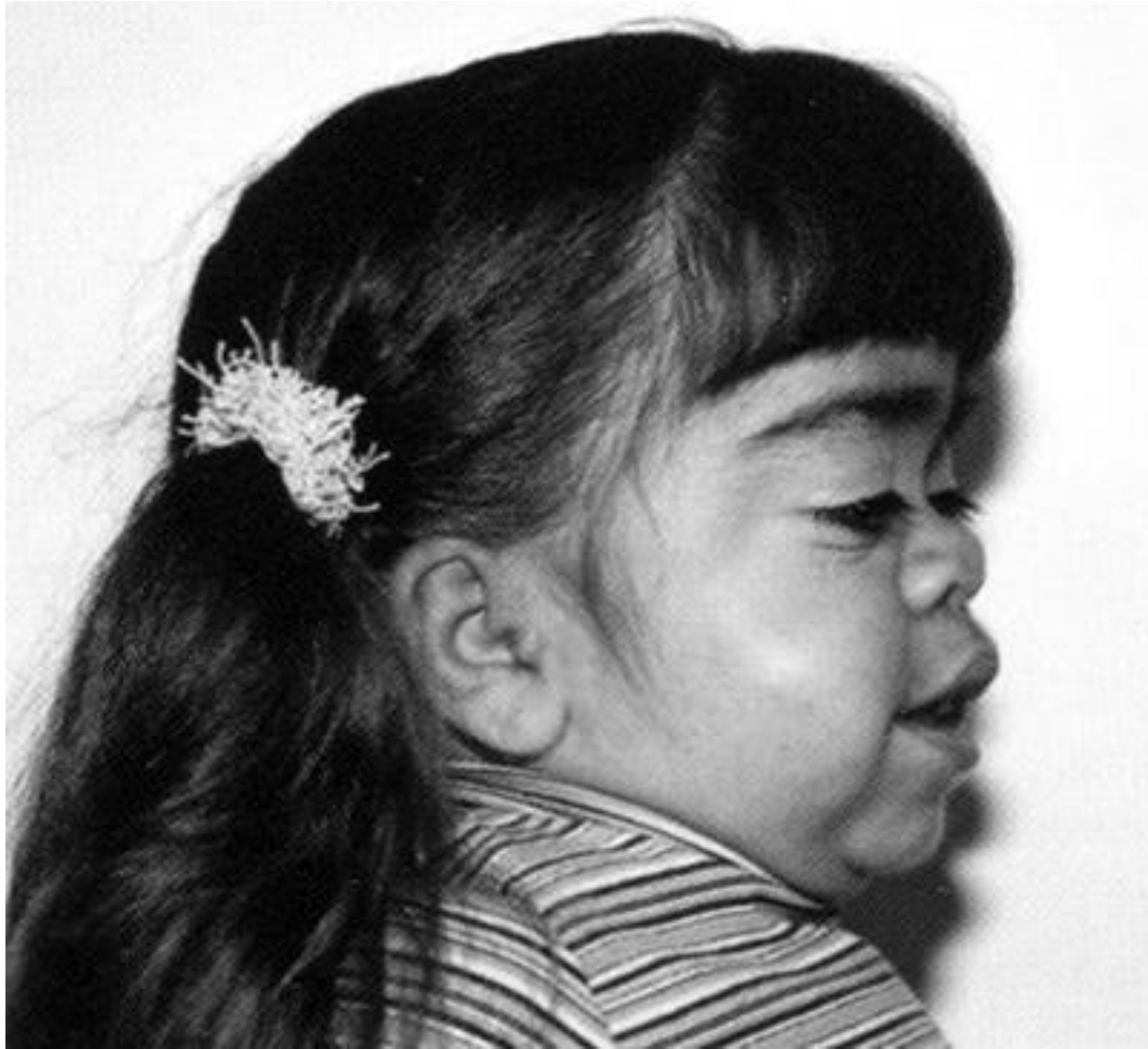
# Синдром Гурлер – Шейе

- ▶ Клиническая картина
- ▶ Синдром Гурлер – Шейе (*мукополисахаридоз-I H/S*) является менее тяжёлым промежуточным вариантом между синдромами Гурлер и Шейе. Фенотип пациентов также является промежуточным между фенотипом свойственным синдрому Гурлер и Шейе. Существует предположение, что больные синдромом Гурлер – Шейе являются генетическими химерами с одним аллелем синдрома Гурлер и вторым – синдрома Шейе.
- ▶ Клиническая симптоматика характеризуется в основном кожными проявлениями, сочетающимися с умеренной умственной отсталостью и помутнением роговицы

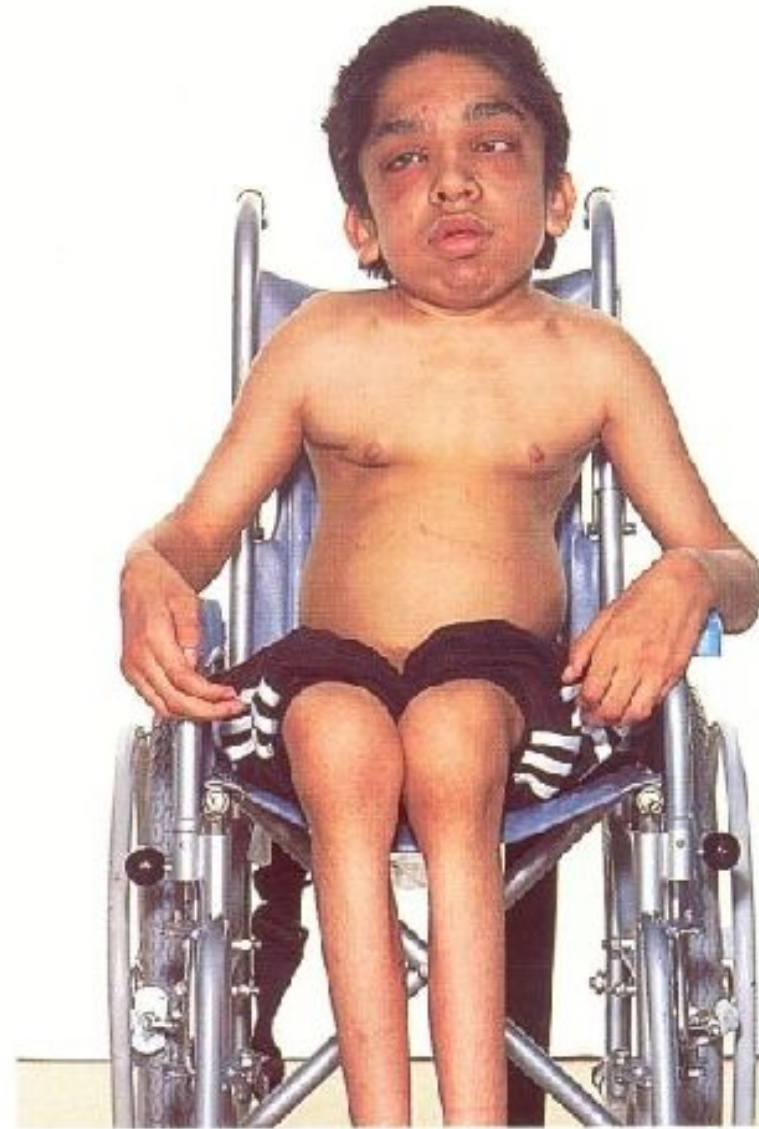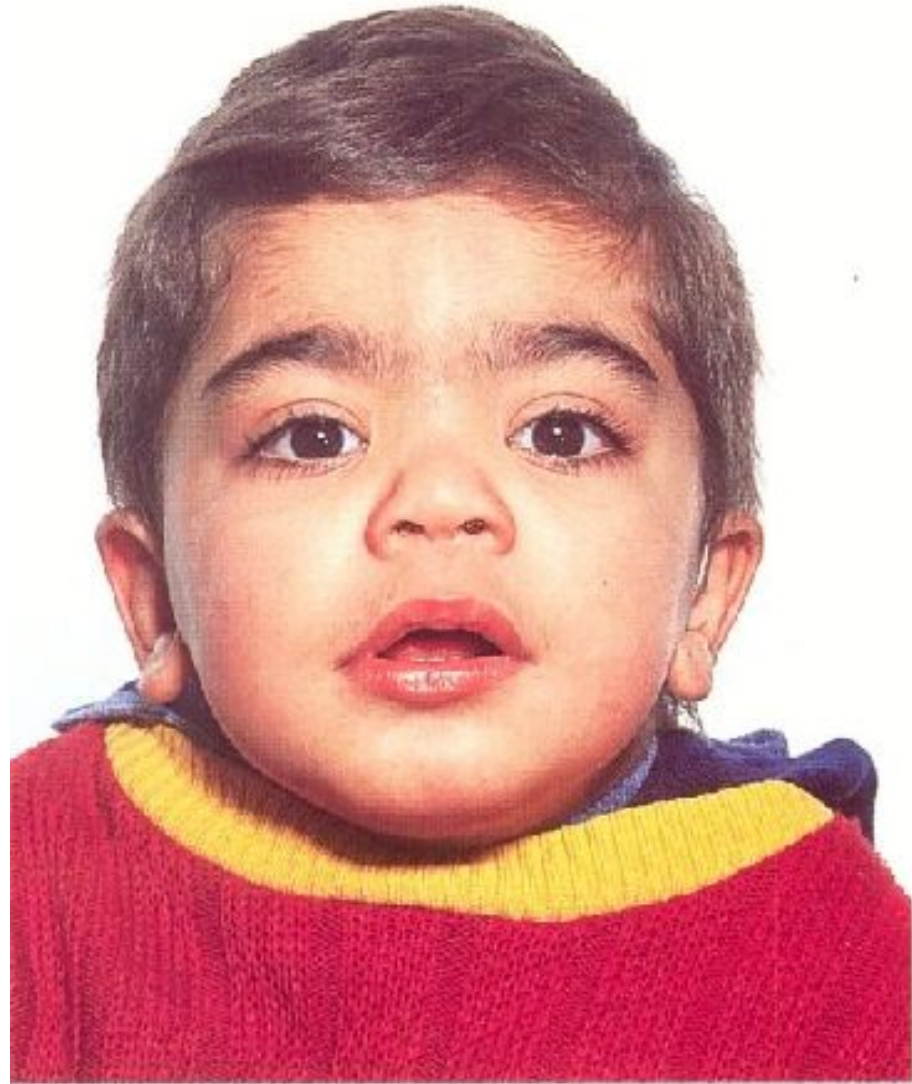# Болезнь Хантера

- ▶ Болезнь проявляется в раннем возрасте (2–4 года) утолщением ноздрей, губ, языка, тугоподвижностью суставов, задержкой роста. До двух лет отмечают такие признаки, как шумное дыхание (обструкция верхних дыхательных путей), паховые и пупочные грыжи.
- ▶ Часто при данной болезни поражается нервная система, что приводит к умственному отставанию. Также иногда заболевший может частично или полностью потерять слух.
- ▶ Со временем симптомы болезни Хантера у ребенка становятся более заметными, например, появляются отличительные лицевые особенности, увеличивается живот.
- ▶ Кроме этого дети пораженные синдромом Хантера имеют одни общие физические особенности: увеличенный живот и большая голова. При тяжелой форме протекания заболевания наблюдается сильная задержка развития и прогрессирующие физические проблемы.
- ▶ Средняя продолжительность жизни таких людей составляет 10-15 лет.
- ▶ При умеренном течении болезни люди имеют нормальный интеллект, физические проблемы менее прогрессируют. Средняя продолжительность жизни таких заболевших до 50-60 лет.



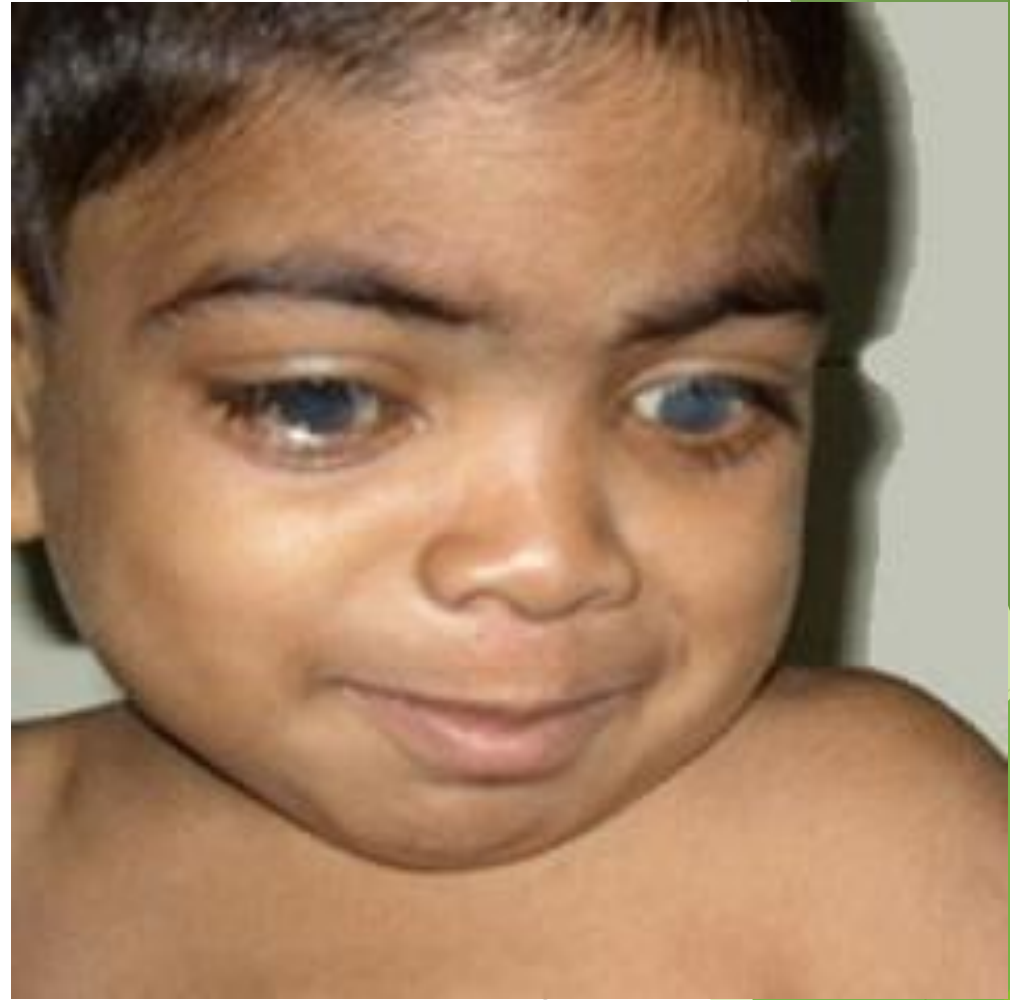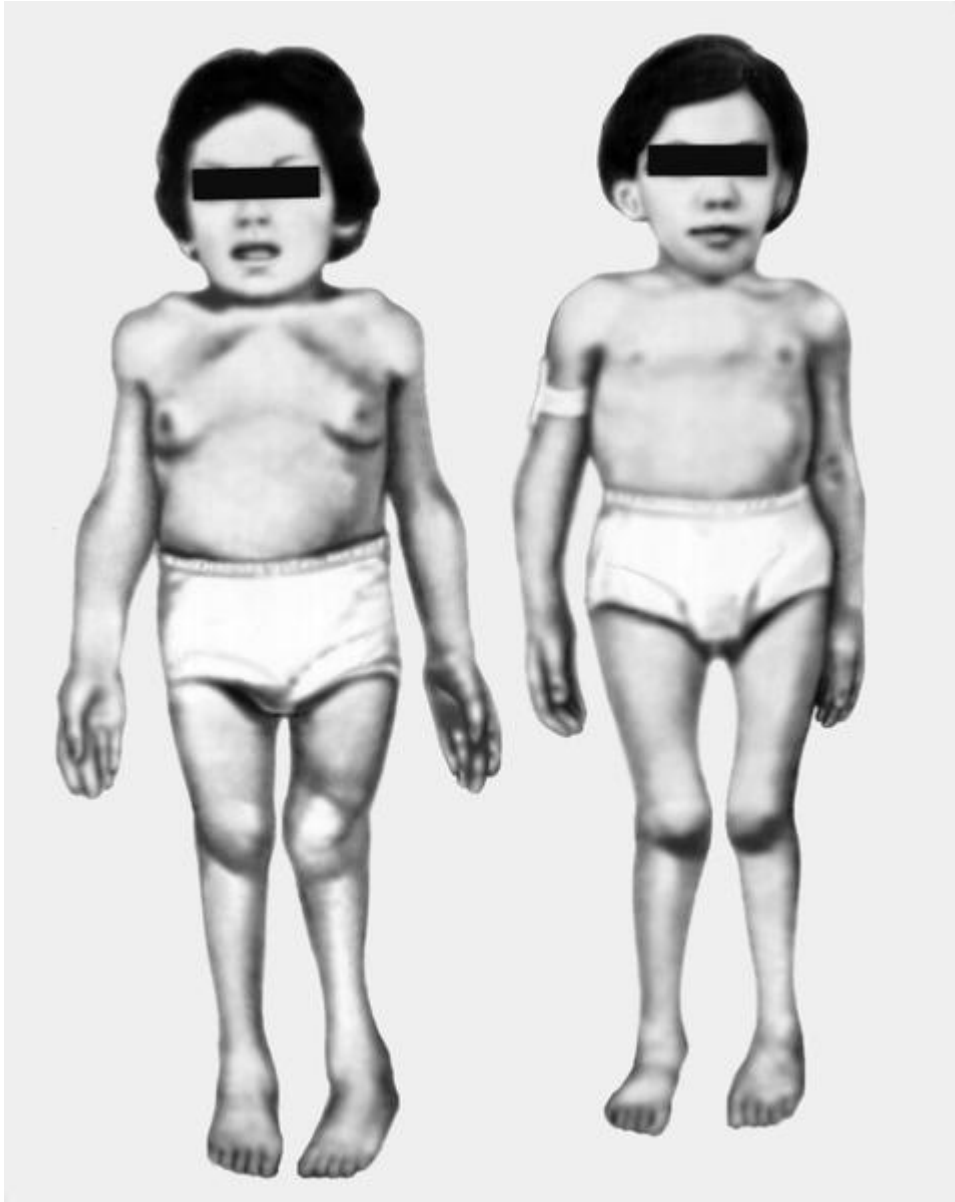# Симптомы Мукополисахаридоза типа III (синдрома Санфилиппо, болезни Санфилиппо)

- ▶ Заболевание манифестирует обычно на 2-м году жизни ребенка; при этом соматические изменения незначительны: отставание в росте, легкие скелетные изменения, иногда небольшое увеличение печени и селезенки, которые часто не привлекают внимания врача и больному ставят диагноз «неспецифическая умственная отсталость». Однако психическое развитие ребенка при этой форме начинает заметно отставать и к 3-му году жизни прекращается. Отмечается постепенный распад приобретенных моторных и психических функций. Нередко развивается судорожный синдром. Заболевание характеризуется грубыми нарушениями психики, умственной отсталостью (деменцией), ригидностью суставов, гепатоспленомегалией. Черепно-лицевые аномалии незначительны. Больные умирают в возрасте до 30 лет от присоединившихся инфекций. Сердечно-сосудистая система. Сердце поражается редко, иногда выслушивается шум недостаточности или стеноза митрального клапана с соответствующими проявлениями на электро- и эхокардиограмме



# Синдром Моркио

- ▶ Проявляется с 2-летнего возраста. Болезнь характеризуется карликовостью (рост взрослого больного около 100 см), непропорциональным телосложением (относительно короткое туловище, микроцефалия, короткая шея), грубыми чертами лица и значительными деформациями скелета, особенно грудной клетки (куриная, бочкообразная, килеобразная), кифозом или сколиозом грудного и поясничного отделов позвоночника. Питание снижено. Тугоподвижность в суставах и вместе с тем расслабление сумочно-связочного аппарата в мелких суставах, шея укорочена, гипоплазия отростков I и II шейных позвонков. В случае компрессии спинного мозга помимо мышечной гипотонии отмечается поражение пирамидной системы, возможно развитие параплегии, паралича дыхания. Возникают контрактуры в локтевых, плечевых, коленных суставах, отмечается вальгусная деформация нижних конечностей, плоскостопие. Интеллект не нарушен, отсутствует гепатоспленомегалия. Лицо обычное, размеры черепа без изменений. Кожа утолщена, ее тургор и эластичность снижены. Часто выявляются пупочные и паховые грыжи, расхождение прямых мышц живота. Иногда отмечается нерезко выраженное помутнение роговиц. Нередко отмечается снижение слуха. Почти у всех больных, доживших до 20 лет, развивается глухота. В поздний срок болезни появляются нарушения сердечнососудистой системы, истончение зубов. Кроме того у больных могут наблюдаться кардиопатия и миопатия. Как правило, мышечная сила снижена. С мочой выделяется большое количество кератансульфата. В большинстве случаев выраженных клинических проявлений летальный исход наступает до 20 лет вследствие сердечно-легочной недостаточности, развивающейся на фоне интеркуррентных заболеваний. Возможна внезапная смерть в результате смещения атланта-окципитального сочленения и повреждения ствола мозга.



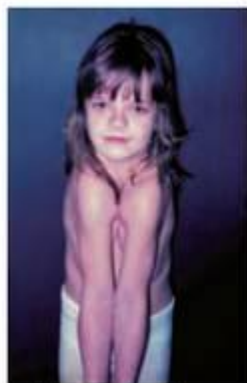# Синдром Марото – Лами

▶ Интеллектуальное развитие детей с синдромом Марото – Лами, как правило, не страдает, тем не менее, наблюдается множество общих черт с синдромом Гурлер. Неврологические осложнения включают помутнение роговицы, развитие глухоты, утолщение твёрдой мозговой оболочки (одной из трёх мембран, окружающих и защищающих головной и спинной мозг), болевой синдром, вызванный сжатием или травмированием нервных корешков и периферических нервных волокон. Первые признаки болезни проявляются на первом году жизни ребёнка – одним из первых симптомов зачастую является отставание в моторном развитии (дети позже начинают ходить). В возрасте 10 лет у детей наблюдается укорочение туловища, своеобразная поза «на корточках», вызванная ограничением подвижности суставов. В более тяжёлых случаях у детей развивается характерный выпирающий живот, возникающий в результате избыточного искривления вперёд поясничного отдела позвоночного столба. Скелетные деформации прогрессируют (особенно в области таза), способствуя дальнейшему ограничению объёма движений в суставах. У многих детей формируется пупочная или паховая грыжа. Практически у всех детей встречаются различные формы заболеваний сердца, как правило, проявляющиеся дисфункцией клапанов.

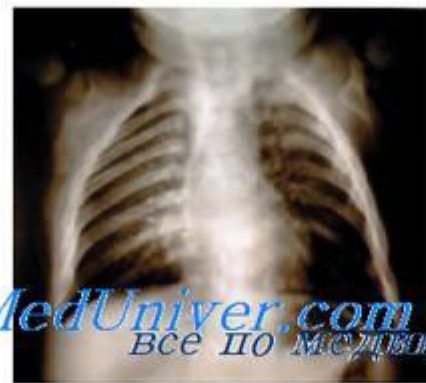

# Синдром Слая

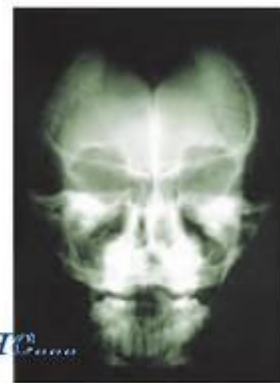
- ▶ Характерными проявлениями синдрома являются: паховые и пупочные грыжи, низкий рост, килевидная грудная клетка, кифоз, косолапость, повторные легочные инфекции. Типичны грубые черты лица с запавшей переносицей, вывернутыми вперед ноздрями.
- ▶ **Сердечно-сосудистая система.** Хотя поражение сердца наблюдается у большинства больных, однако оно не носит выраженного характера. Редко у подростков наблюдаются тяжелые клапанные изменения.



1. Absent clavicles



2. X-ray: narrow thorax and absent clavicles



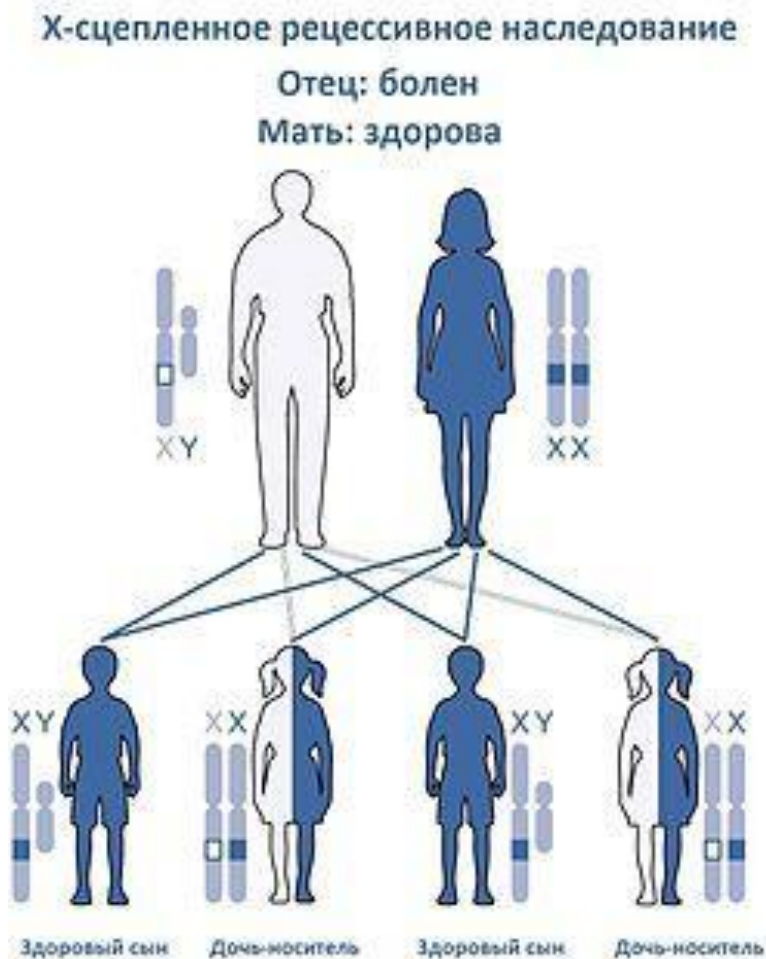
3. Lack of skull ossification

# Патогенез

- ▶ В зависимости от недостаточности одного из ферментов лизосом, накапливаются мукополисахариды одного из трёх классов: гепаран-, дерматан- или кератансульфаты

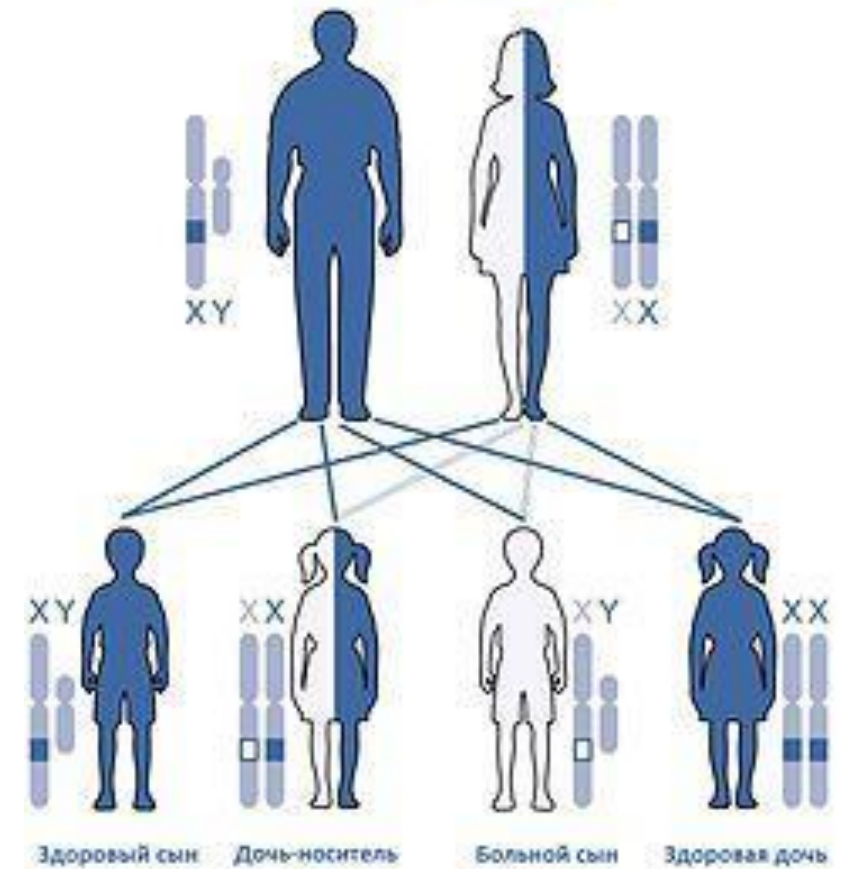


Как любое другое X-сцепленное рецессивное заболевание, Болезнь Хантера наследуется следующим образом.



X-сцепленное рецессивное наследование

Отец: здоров  
Мать: носитель



# Наследование

- ▶ Мукополисахаридоз наследуется, как и подавляющее большинство лизосомных болезней накопления, по аутосомно-рецессивному типу наследования. Следовательно, с одинаковой частотой встречается как у мужчин, так и у женщин. Заболевание клинически манифестирует только в случае, когда обе аутосомы, полученные по одной от отца и матери, являются дефектными.

