# Нервная система

# СТРОЕНИЕ НЕРВНОЙ СИСТЕМЫ

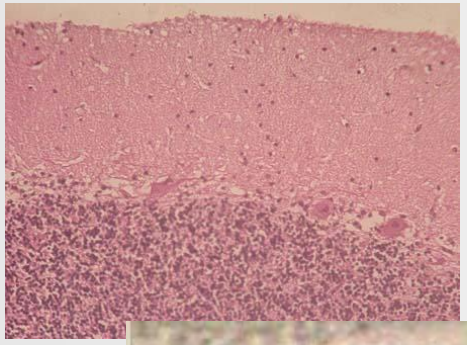

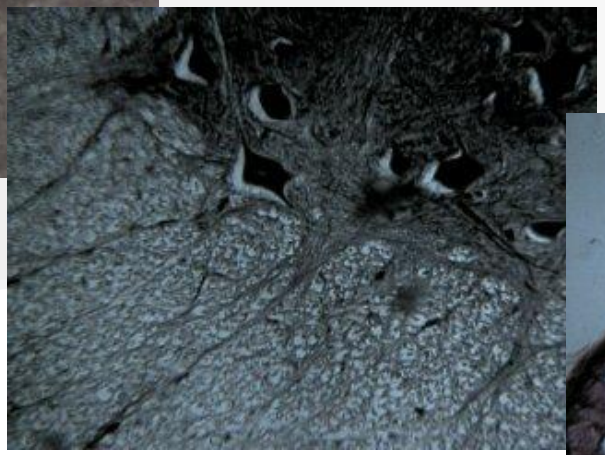
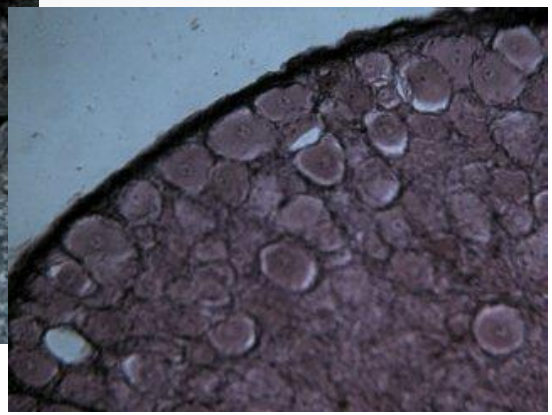

# Нервная ткань

# Функции нервной ткани

- осуществляет объединение (интеграцию) частей организма в единое целое;
- обеспечивает регуляцию и корреляцию деятельности тканей и органов,
- осуществляет взаимодействие и связь организма с окружающей средой;
- интегративная функция ткани лежит в основе сознания, речи, мышления, памяти, эмоций, поведения.

# Организация нервной ткани

Нейроны

Клетки-спутники (нейроглия)

Выполняют рефлекторные функции

Выполняют функции питания, опоры и защиты нейронов

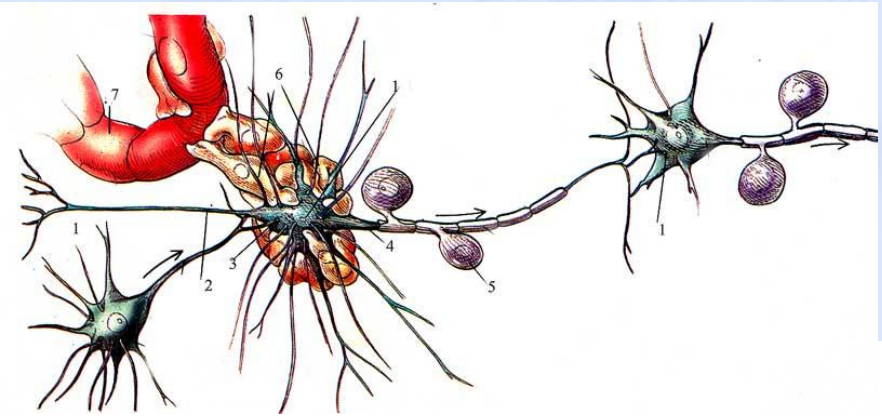

# Развитие нервной системы

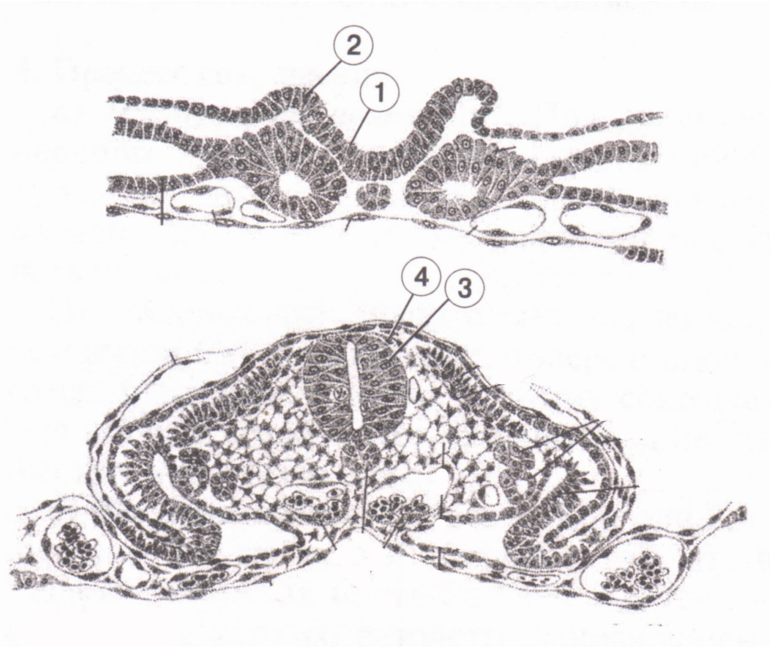


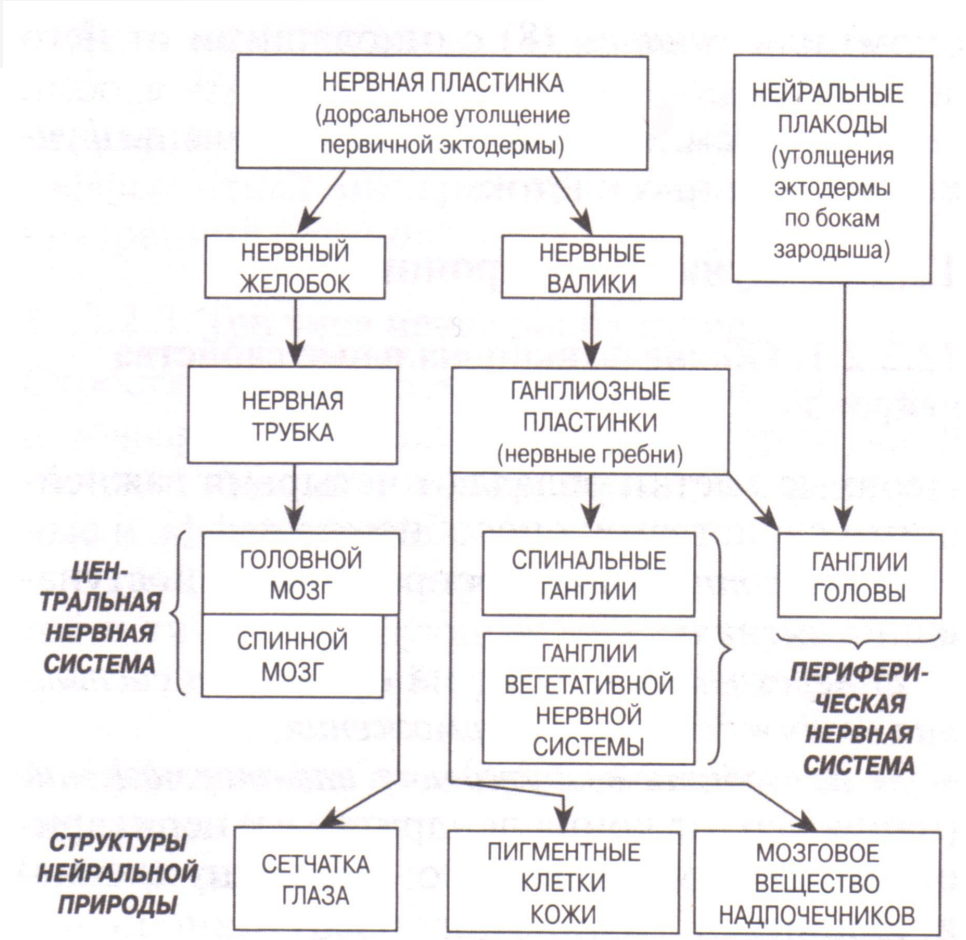

# Нервные клетки

- ***рецепторные*** (афферентные) или чувствительные;
- ***эффекторные*** или эфферентные – передающие импульс на рабочий орган;
- вставочные или ассоциативные – осуществляющие связь между нейронами

# Нервная ткань

- Нервная клетка, нейрон или нейроцит
- Нейроглия
  - Макроглия
    - Олигодендроглия
    - Астроглия
      - Плазматическая
      - Волокнистая
    - Эпендима
  - Микроглия

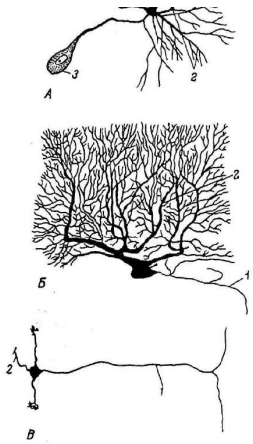

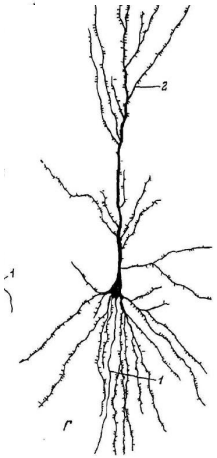

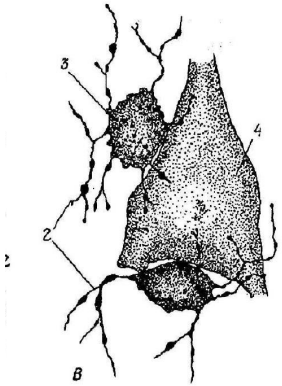

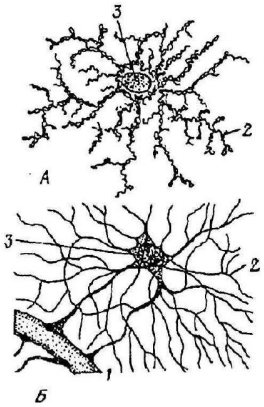

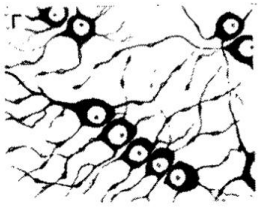

# Основные типы нейронов

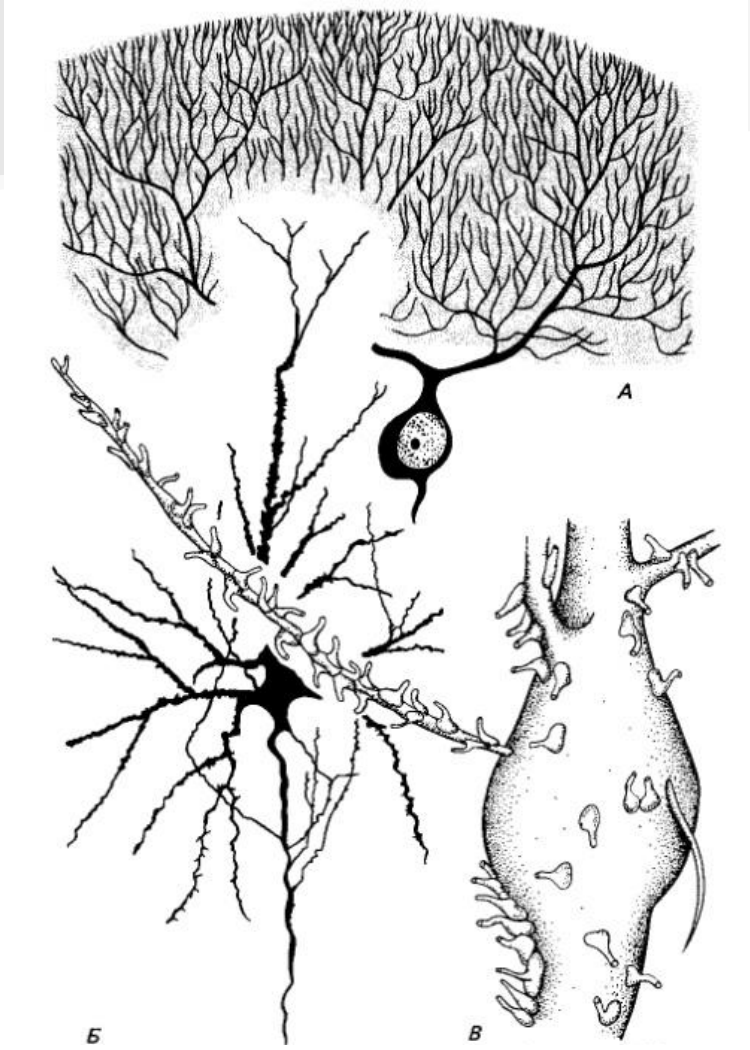


*А – клетка Пуркинье; Б – пирамидная клетка; В – перикарион клетки таламуса.*

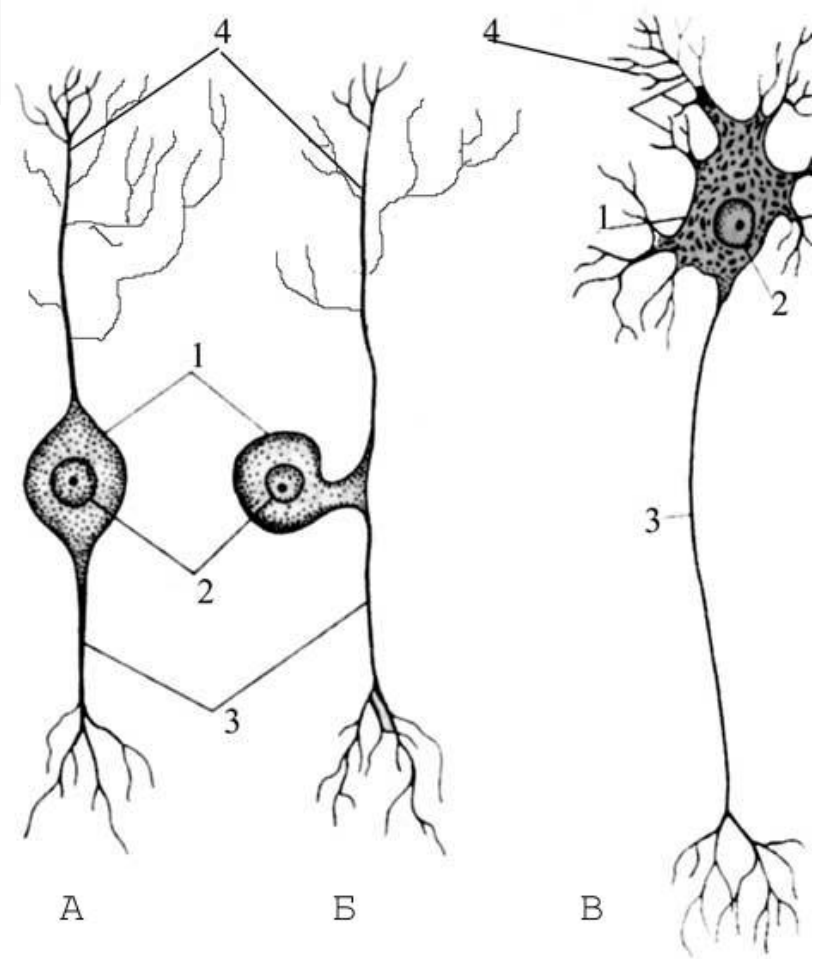


*А – биполярный нейрон; Б – ложноуниполярный нейрон; В – мультиполярный нейрон: 1 – тело нейрона; 2 – ядро; 3 – аксон; 4 – дендрит.*

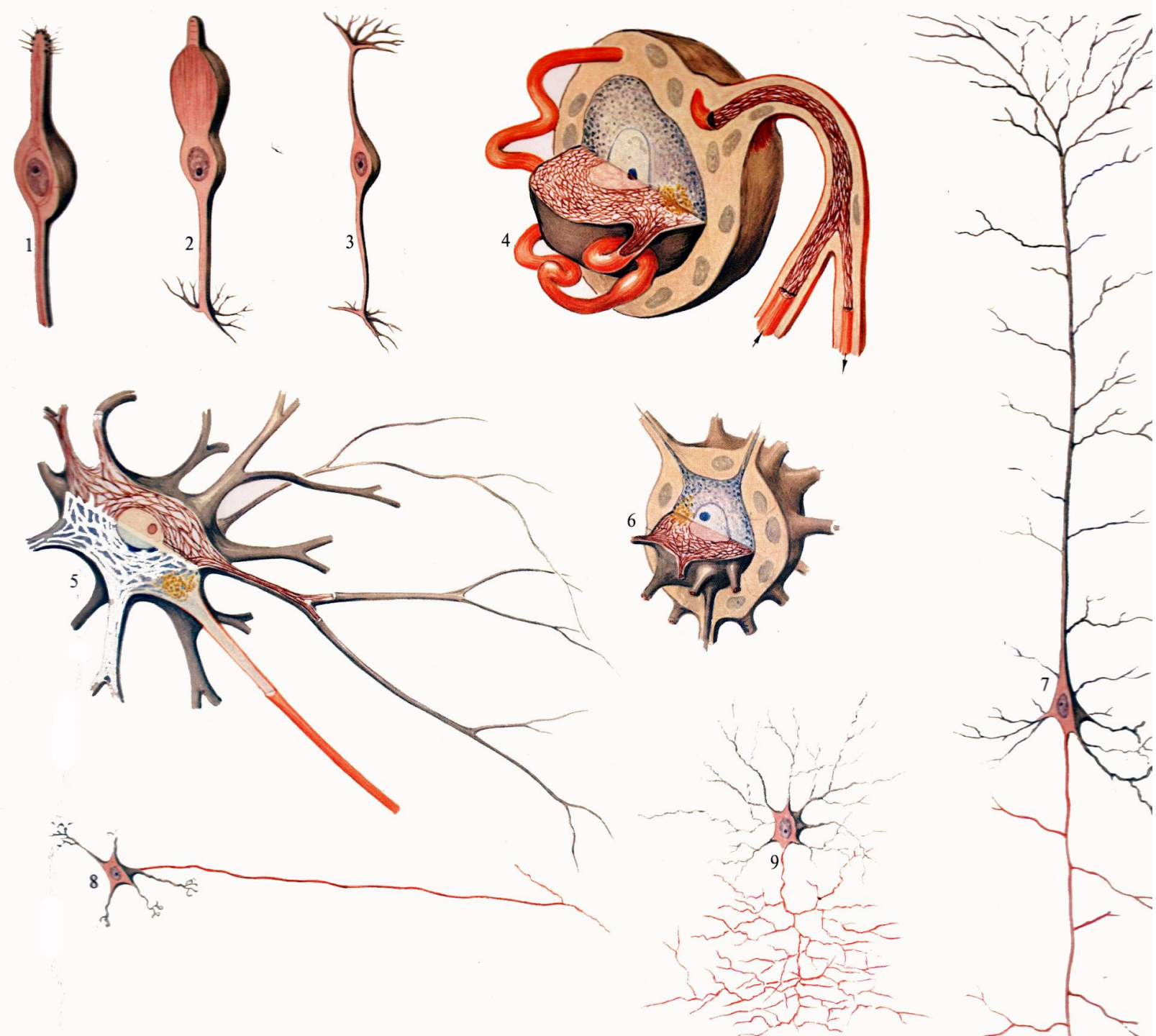
1
2
3
4
5
6
7
8
9

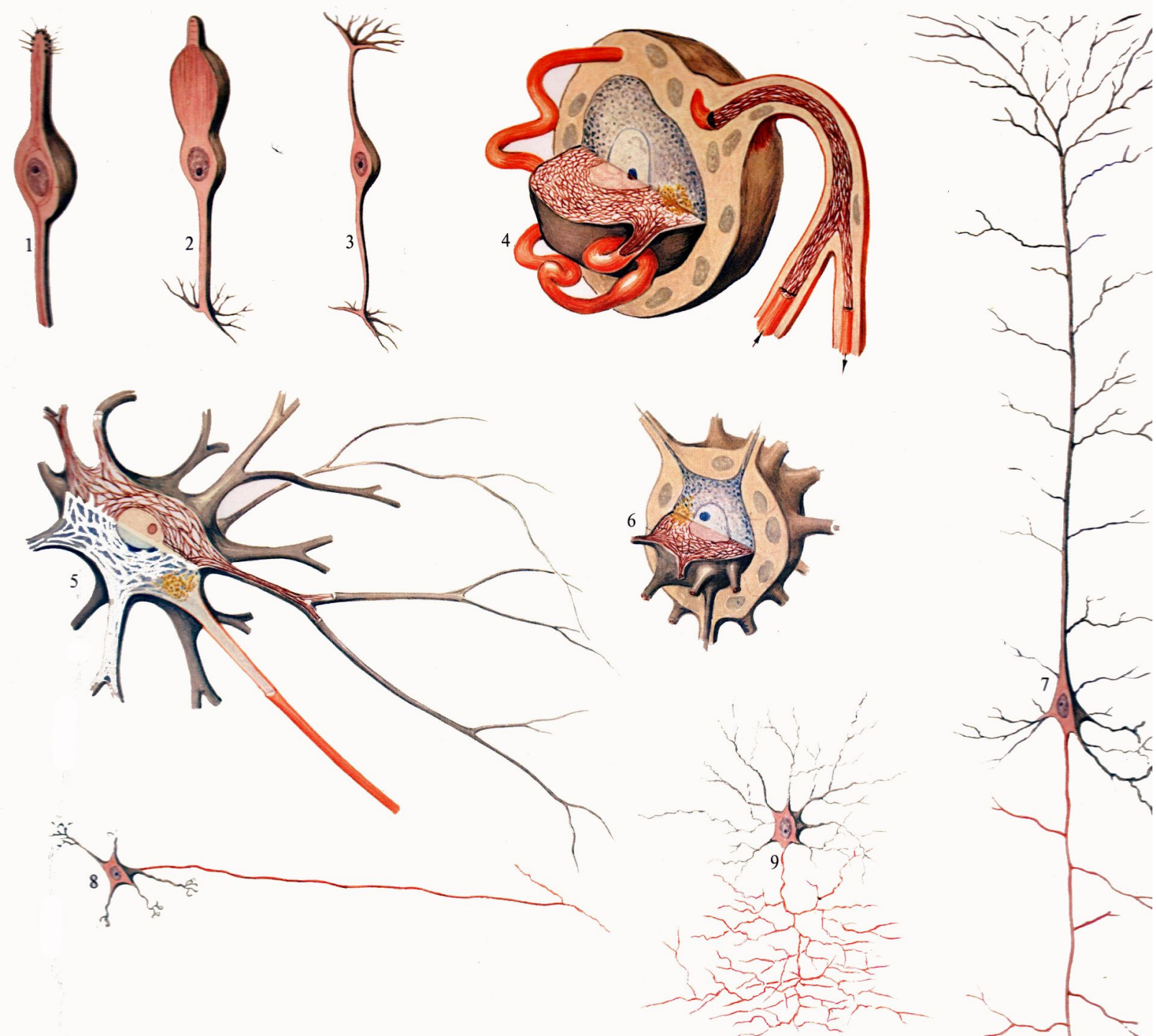
1
2
3
4
5
6
7
8
9

# Типы нейроглии

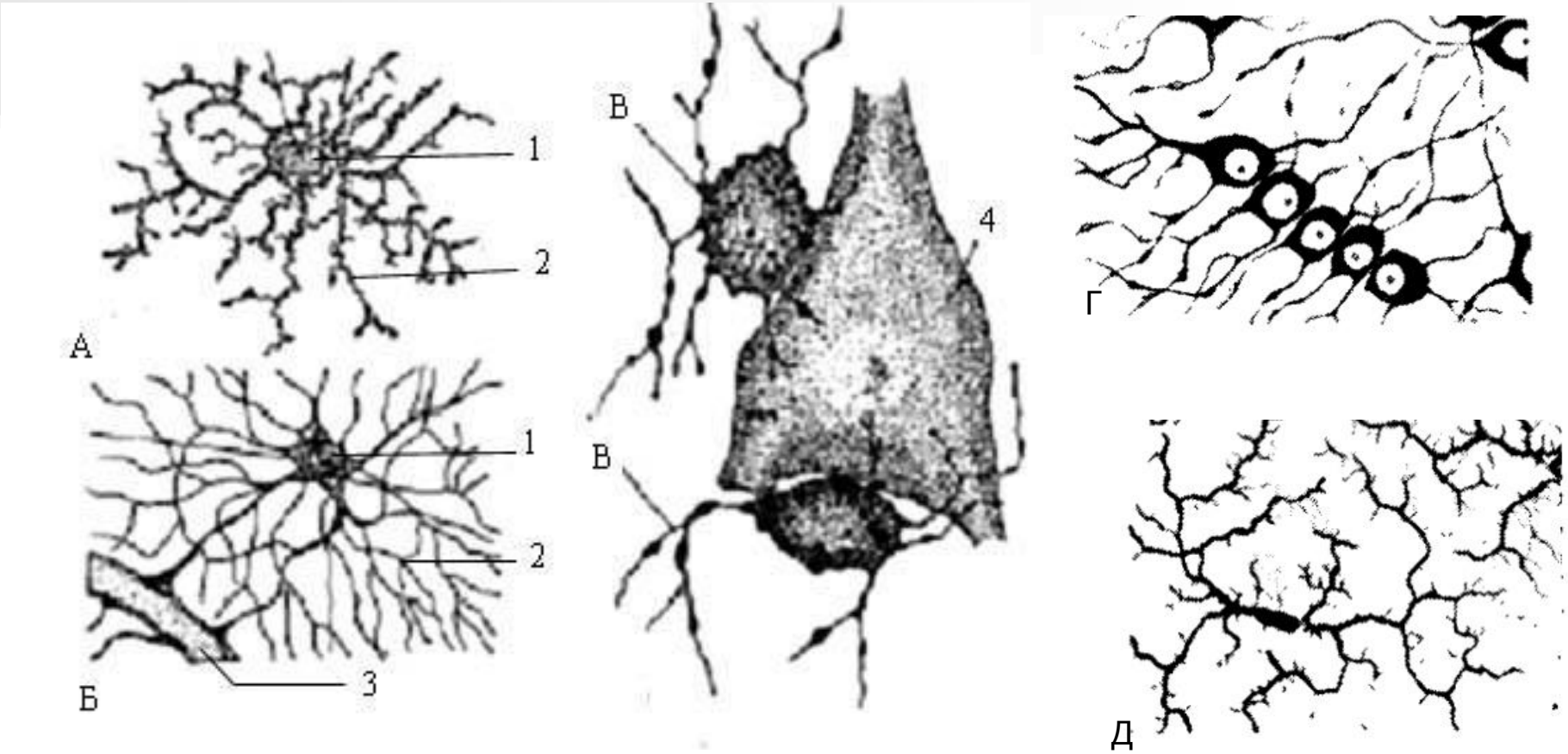


*А - плазматическая астроглия; Б – волокнистая астроглия; В – олигодендроглия; Г - эпендима; Д - микроглия. 1 – тело клеток нейроглии; 2 – отростки клеток нейроглии; 3 – капилляр; 4 – тело нейрона.*

# СТРОЕНИЕ НЕЙРОНА

Нейрон

- Тело
  - Располагается ядро
- Отростки
  - Дендриты – проводят нервный импульс к телу нейрона
  - Аксоны – проводят нервный импульс от тела нейрона



# Схема строения нейрона




*1- дендриты; 2 – комплекс Гольджи; 3 – ядро; 4 – ядрышко; 5 – эндоплазматическая сеть; 6 - аксон; 7 – митохондрии; 8 – синаптические пузырьки; 9 – синапс; 10 – синаптическая щель.*

# Схема строения тела нейрона

Схема строения тела нейрона

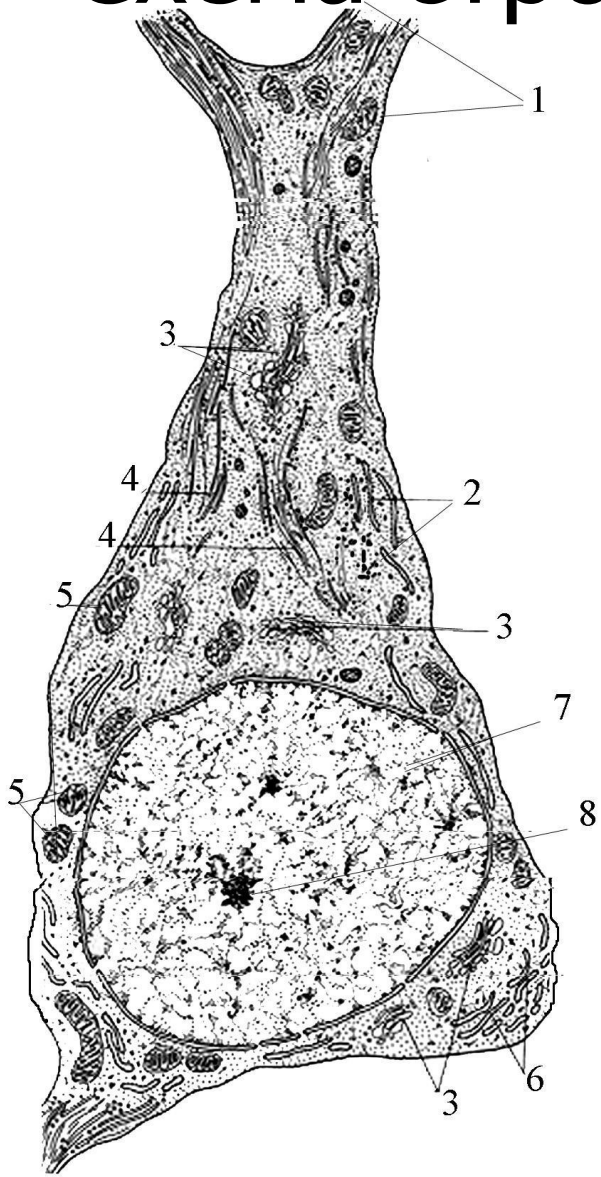





*1 – тигроид; 2, аксон; 3 – дендрит ; 4 – ядро; 5 – нейрофибриллы.*

*тросток; 2 – гранулярная ЭПС; 3 – комплекс Гольджи; микротрубочки, микрофиламенты; 5 – митохондрии; адкая ЭПС; 7 – ядро; 8 – ядрышко.*

# Схема строения нейрона

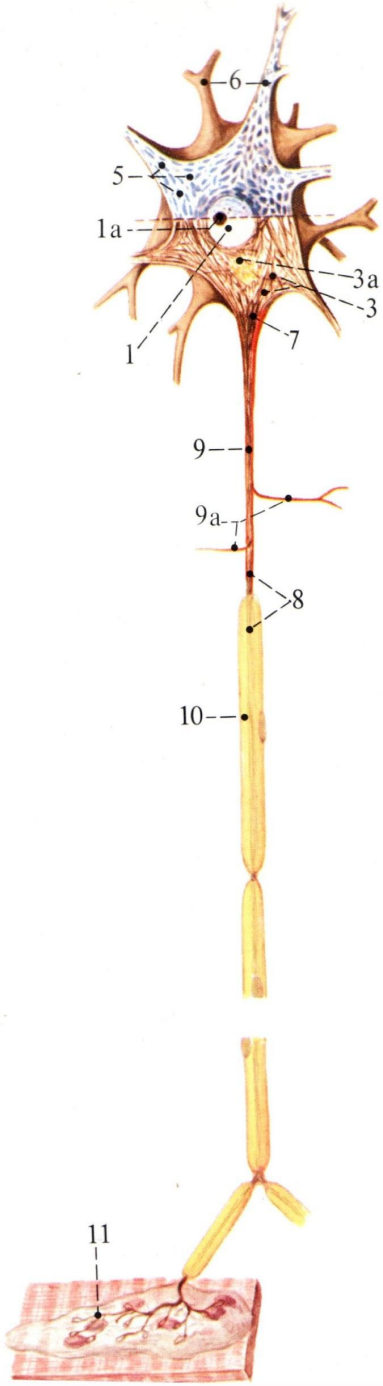


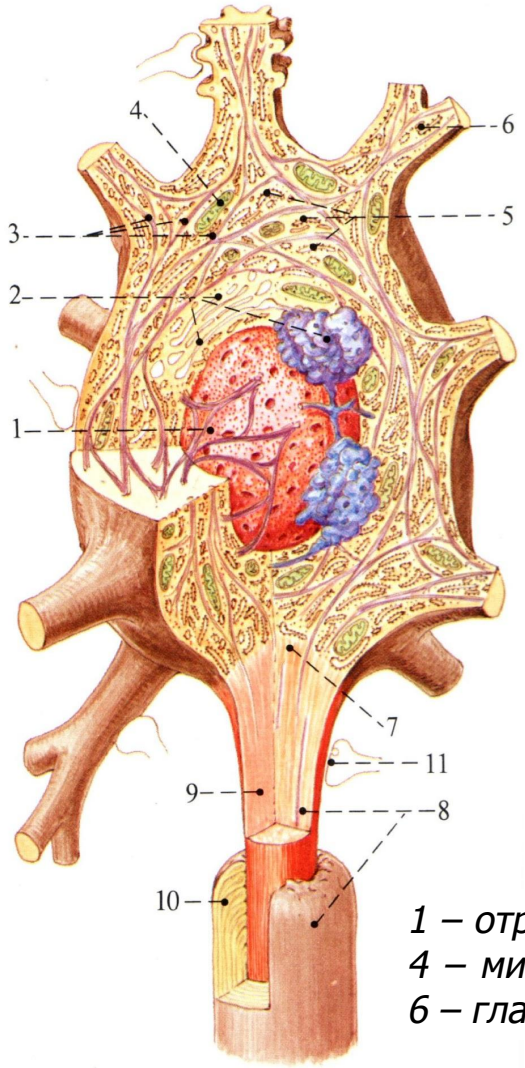


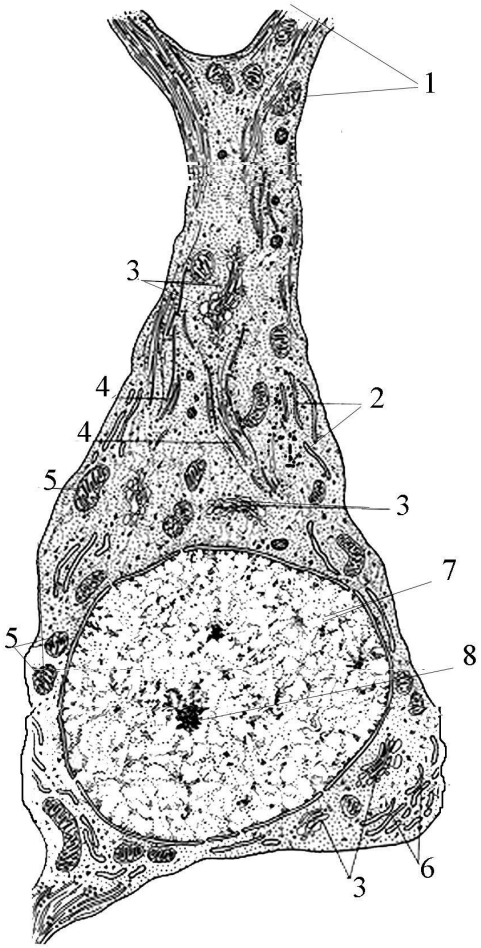


*1 – отросток; 2 – гранулярная ЭПС; 3 – комплекс Гольджи; 4 – микротрубочки, микрофиламенты; 5 – митохондрии; 6 – гладкая ЭПС; 7 – ядро; 8 – ядрышко.*

# Нервная клетка

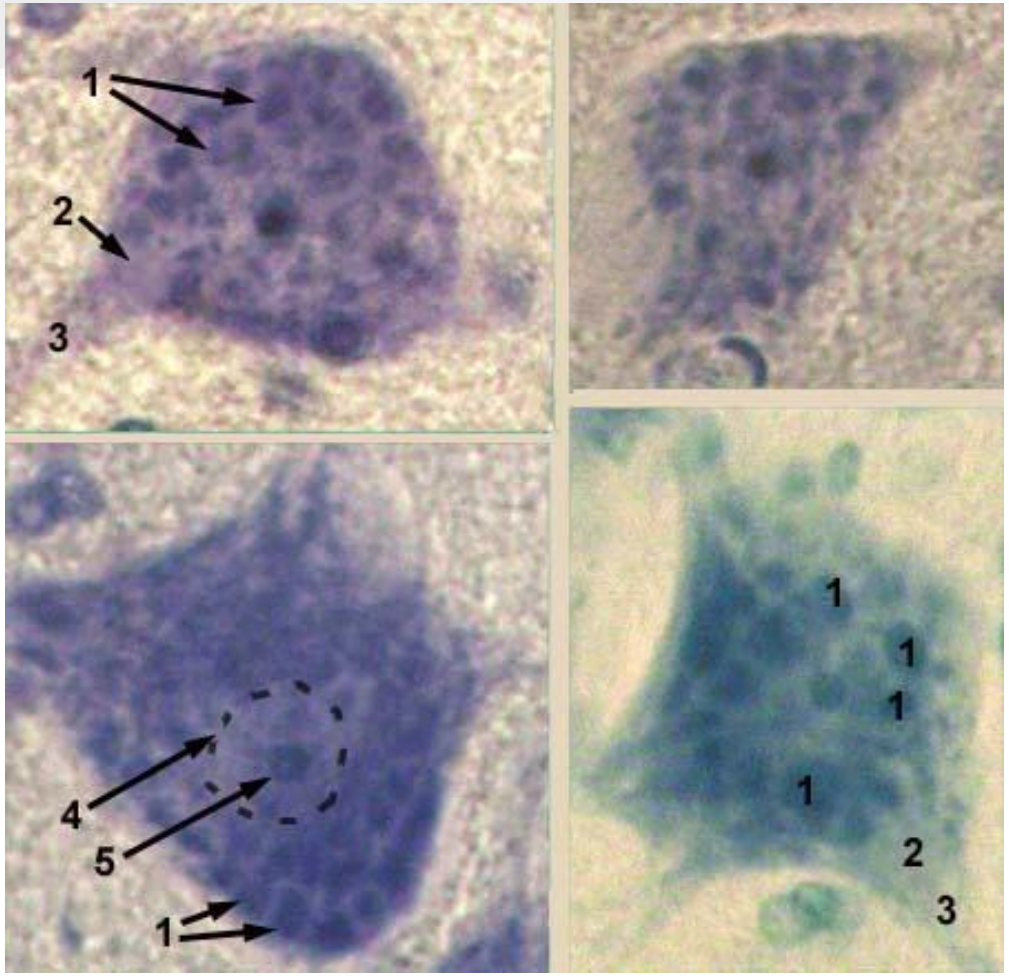


*1 – тигроид, 2, 3 – аксон, 4 – ядро, 5 – ядрышко.*

# Синтез пептидов и аксонный транспорт

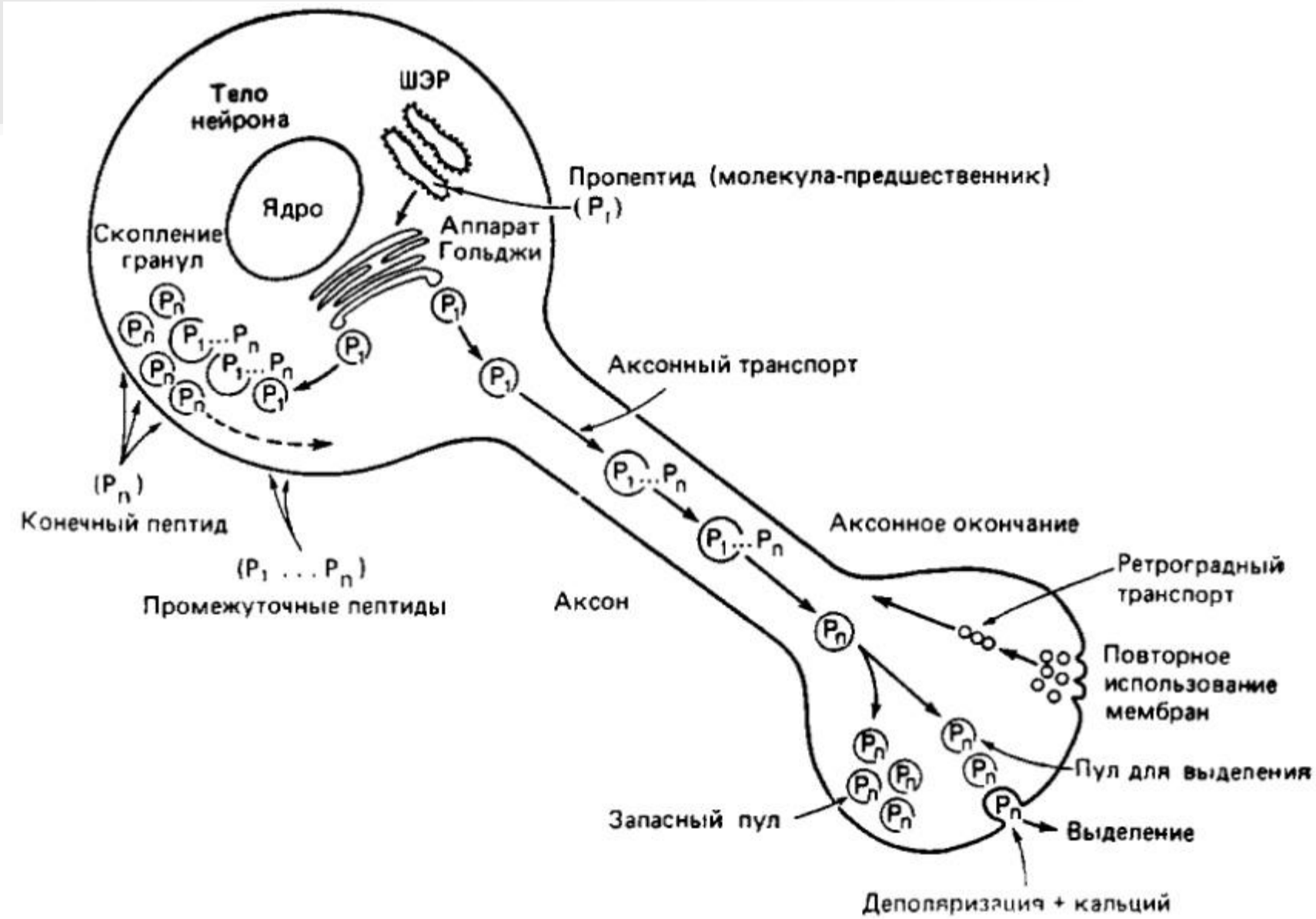

# Аксонный транспорт

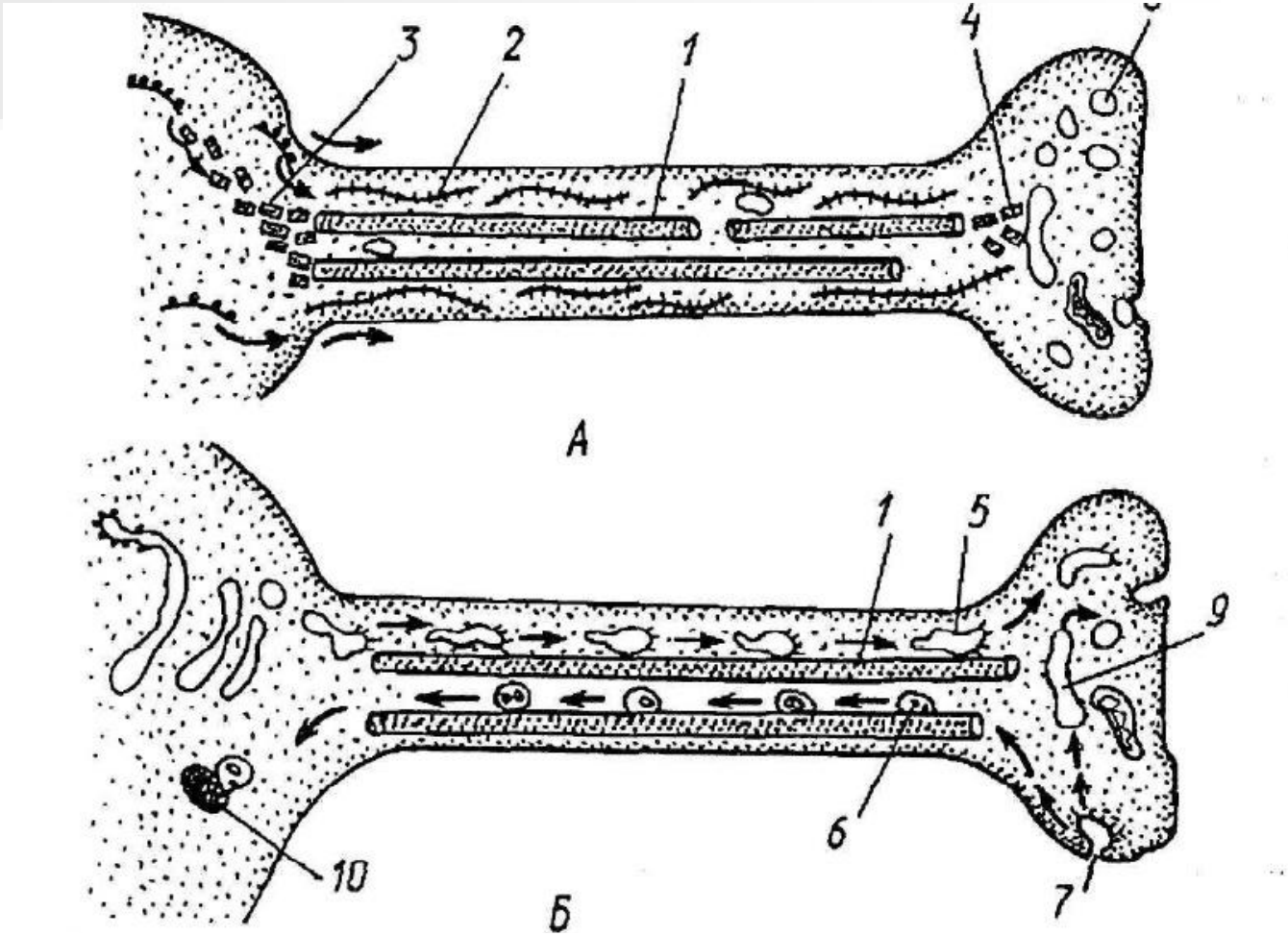


*А – медленный ток, Б – быстрый ток. 1 – микротрубочка; 2 – микрофиламенты, 3 – сборка микротрубочек; 4 – разборка микротрубочек; 5 – пузырьки прямого тока; 6 - пузырьки обратного тока, 7 – зндоцитоз; 8 – синаптические пузырьки;*

# Механизм нервного импульса

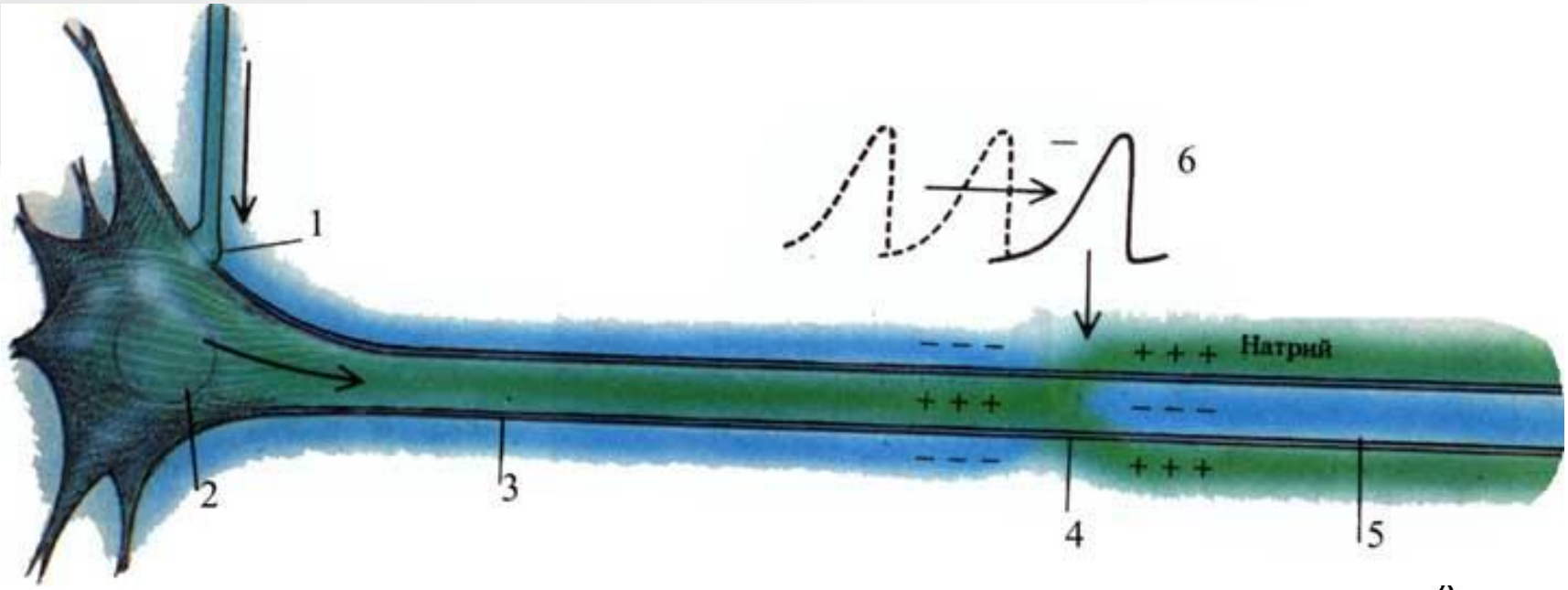


*1 – возбуждающий сигнал; 2 – деполяризованный нейрон; 3 – аксон; 4 – повышенная проницаемость для $Na^+$; 5, 6 – потенциал действия.*

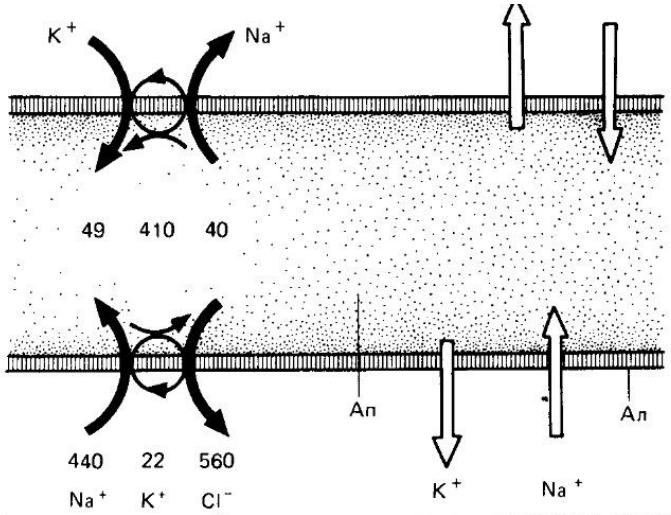

# Нервные волокна

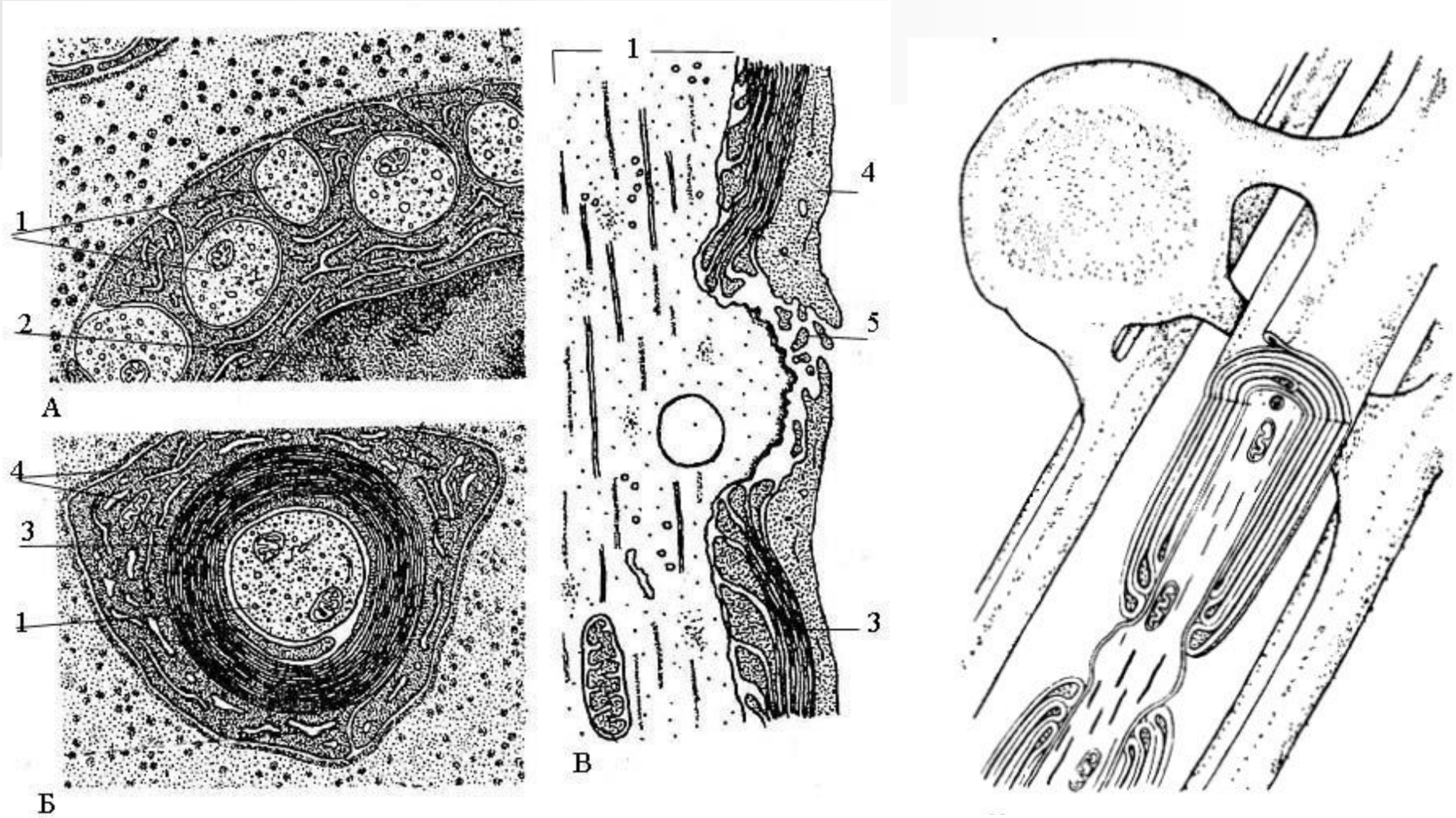


*Безмякотные (А) и мякотные нервные волокна в поперечном (Б) и продольном (В) срезе. 1 – аксон; 2 – ядро шванновской клетки; 3 – миелиновая оболочка; 4 - цитоплазма шванновской клетки;5 – перехват Ранвье.*

# Формирование нервных волокон

Миелиновые (мякотные) нервные волокна

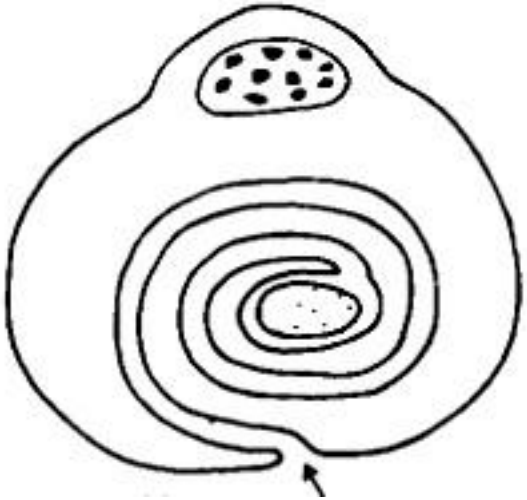

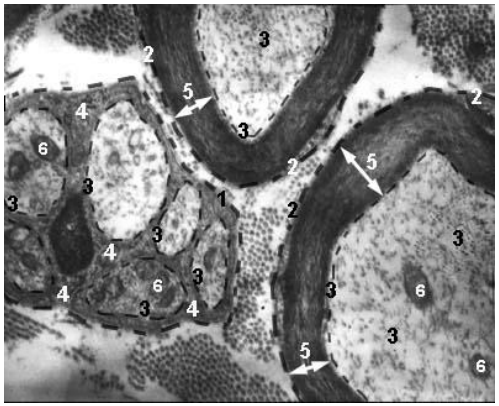

Безмякотные нервные волокна

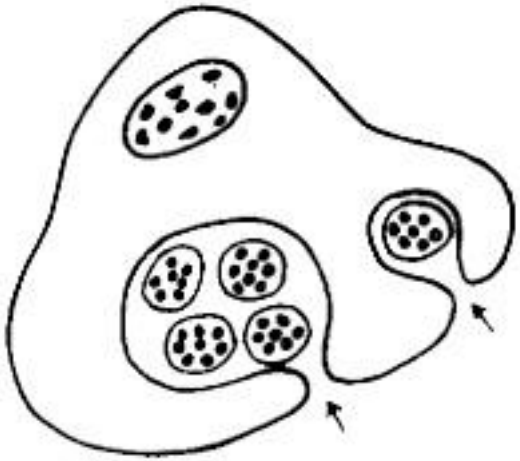



# Формирование нервных волокон

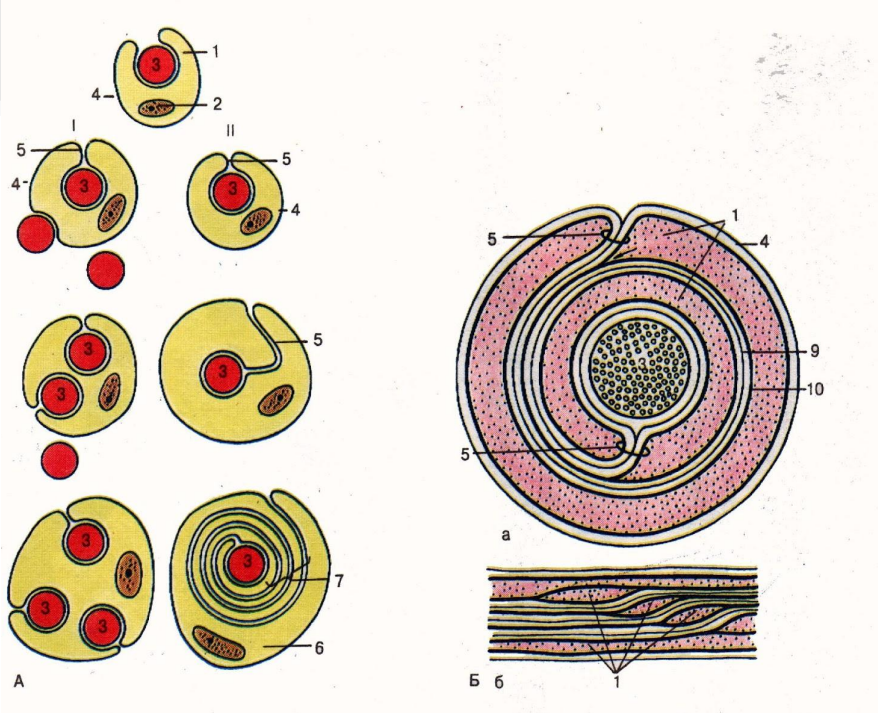

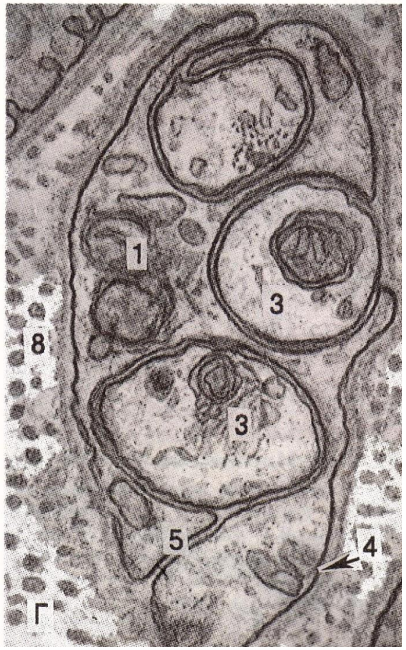

# Миелиновое нервное волокно

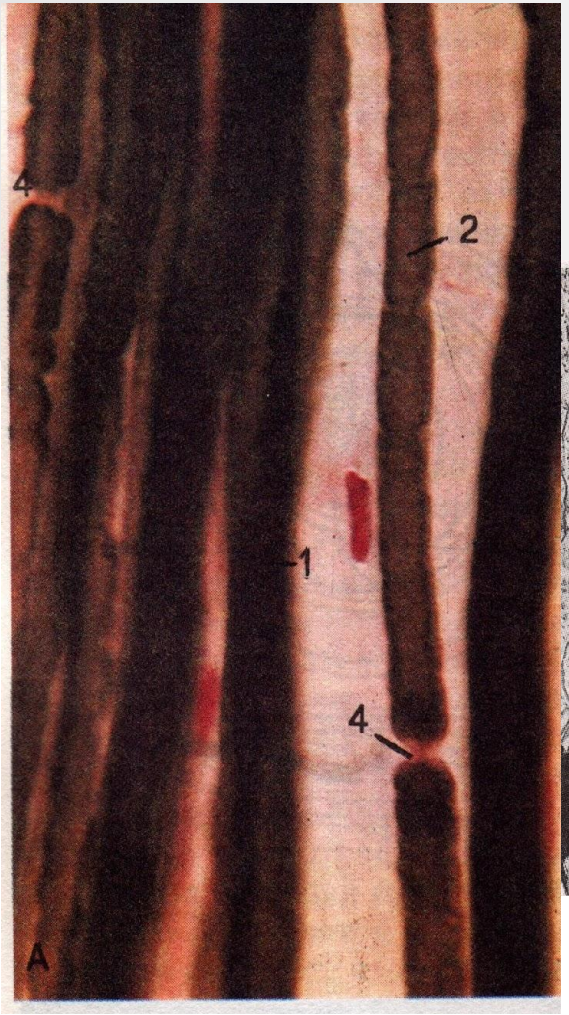

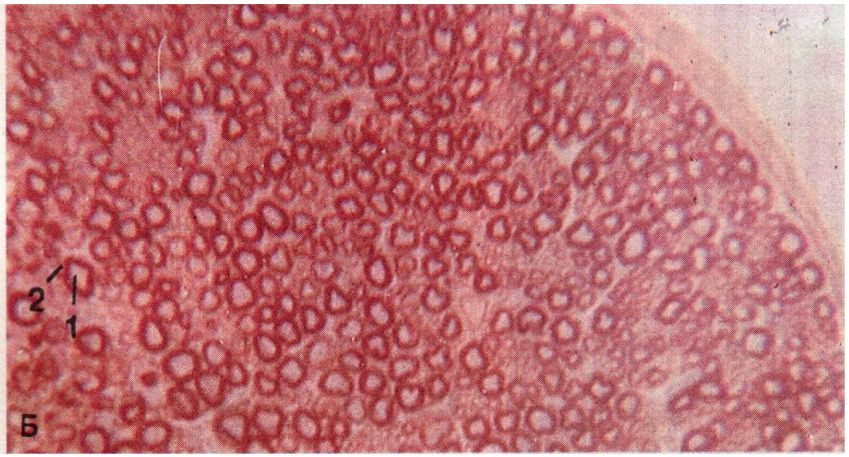


А— расщепленный нерв, продольно ориентированные нервные волокна (окраска осмиевой кислотой). Б — поперечный срез нервных волокон (окраска осмиевой кислотой). В — ультраструктура миелинового волокна, поперечный срез, ТЭМ (по А. А. Клишеву). Г — насечки миелина по ходу волокна: I — фазово-контраст-на микроскопия (по О. С. Сотникову), II — ТЭМ (по А. С. Сотникову, О. Е. Хон-ны). Д — узловой перехват (перехват Ранвье) (по О. С. Сотникову, О. Е. Хон-ны): I — фазово-контрастная микроскопия, II — ТЭМ. 1 — осевой цилиндр; 2 — миелиновая оболочка; 3. — насечки миелина; 4 — узловой перехват.

# Безмиелиновое нервное волокно

А — общий вид, продольно ориентированные волокна (рисунок с препарата, окраска гематоксилин-эозином). Б — поперечный срез, ТЭМ (по Л. В. Васько). 1 — осевые цилиндры; 2 — ядро леммо-цита.

# Строение безмиелинового нервного волокна (схема)

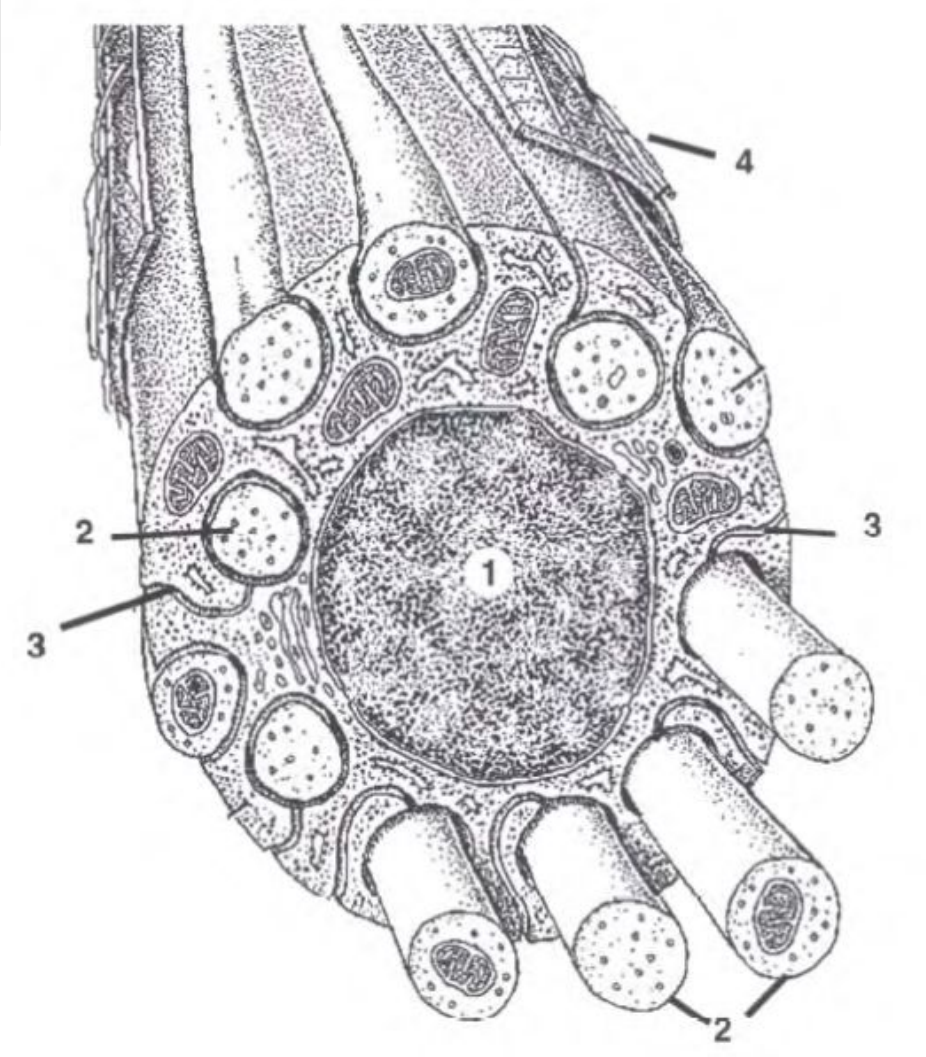


1 — ядро леммоцита (шванновской клетки): располагается в центре волокна;
2 — осевые цилиндры (отростки нейронов):
10—20 осевых цилиндров погружено по периферии волокна в цитоплазму леммоцита. Над каждым цилиндром плазмолемма леммоцита смыкается — так. что образуется "брыжейка", или
3 — мезаксон;
4 — базальная мембрана вокруг нервного волокна.

# Строение миелинового нервного волокна

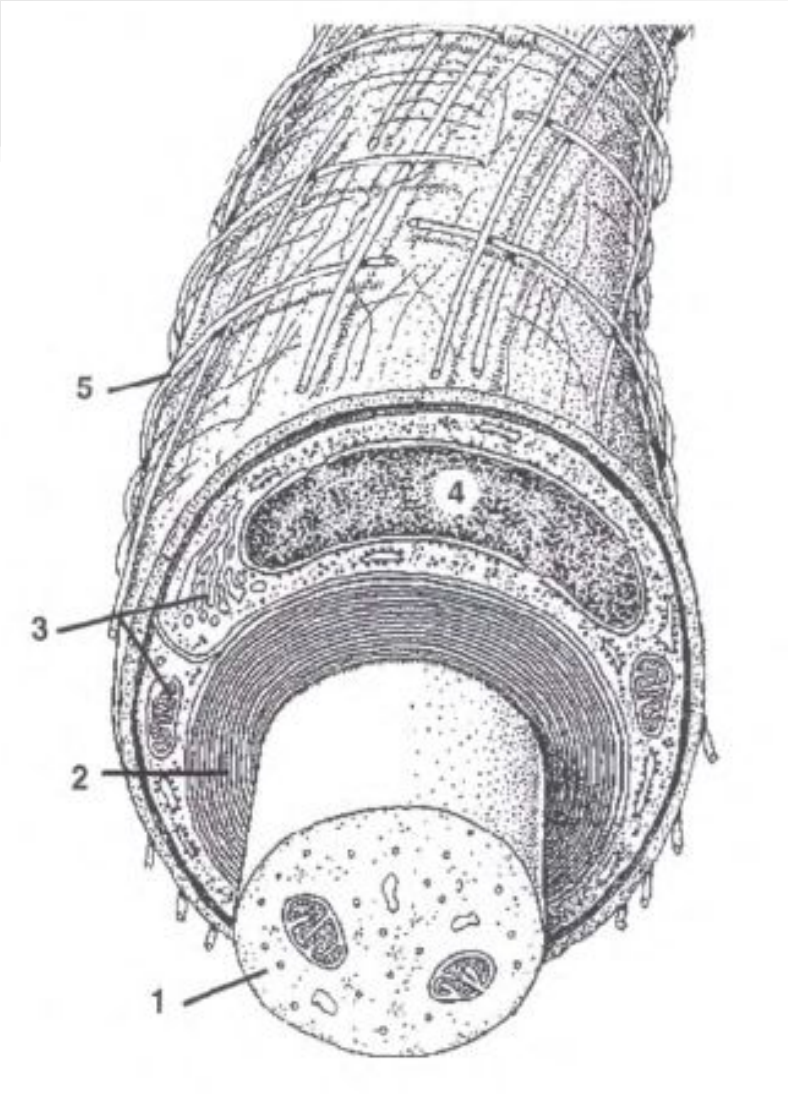


1 — осевой цилиндр (отросток нервной клетки). В миепиновом волокне он всего один. располагается в иентре и значительно больше по диаметру, чем в безмиелиновом волокне.
2 — миелиновый спой оболочки волокна. Это несколько слоев мембраны шваннов-ских клеток (леммоцитов). концентрически закрученных вокруг осевого цилиндра. Фактически это сильно удлиненный мезаксон.
3 — цитоппазма леммоцита.
4 — ядро леммоцита: вместе с цитоплазмой оттеснено к периферии волокна и образует нейролемму — наружный спой оболочки ми-елинового волокна.
5 — базальная мембрана, окружающая волокно.

# Сопоставление двух типов нервных волокон

| | БЕЗМИЕЛИНОВЫЕ ВОЛОКНА | МИЕЛИНОВЫЕ ВОЛОКНА |
|---|---|---|
| 1. ОСЕВЫЕ ЦИЛИНДРЫ: количество и локализация | *Несколько* осевых цилиндров, располагающихся по *периферии* волокна | *Один* осевой цилиндр, находящийся в *центре* волокна |
| 2. ОСЕВЫЕ ЦИЛИНДРЫ: тип отростка | Это, как правило, *аксоны* эффекторных нейронов вегетативной нервной системы | Это может быть и аксон, и дендрит нейроцита |
| 3. ЛЕММОЦИТЫ | *Ядра леммоцитов находятся* в *центре* волокон | *Ядра и цитоплазма леммоцитов* оттеснены к *периферии* волокна |
| 4. МЕЗАКСОНЫ | Мезаксоны осевых цилиндров — короткие | Мезаксон многократно закручивается вокруг осевого цилиндра, образуя миелиновый слой |
| 5. $Na^+$-КАНАЛЫ | $Na^+$-каналы располагаются по всей длине осевого цилиндра | $Na^+$-каналы — только в перехватах Ранвье |
| 6. СКОРОСТЬ ПЕРЕДАЧИ СИГНАЛА | 1–2 м/с | 5–120 м/с |

# Чувствительные нервные окончания

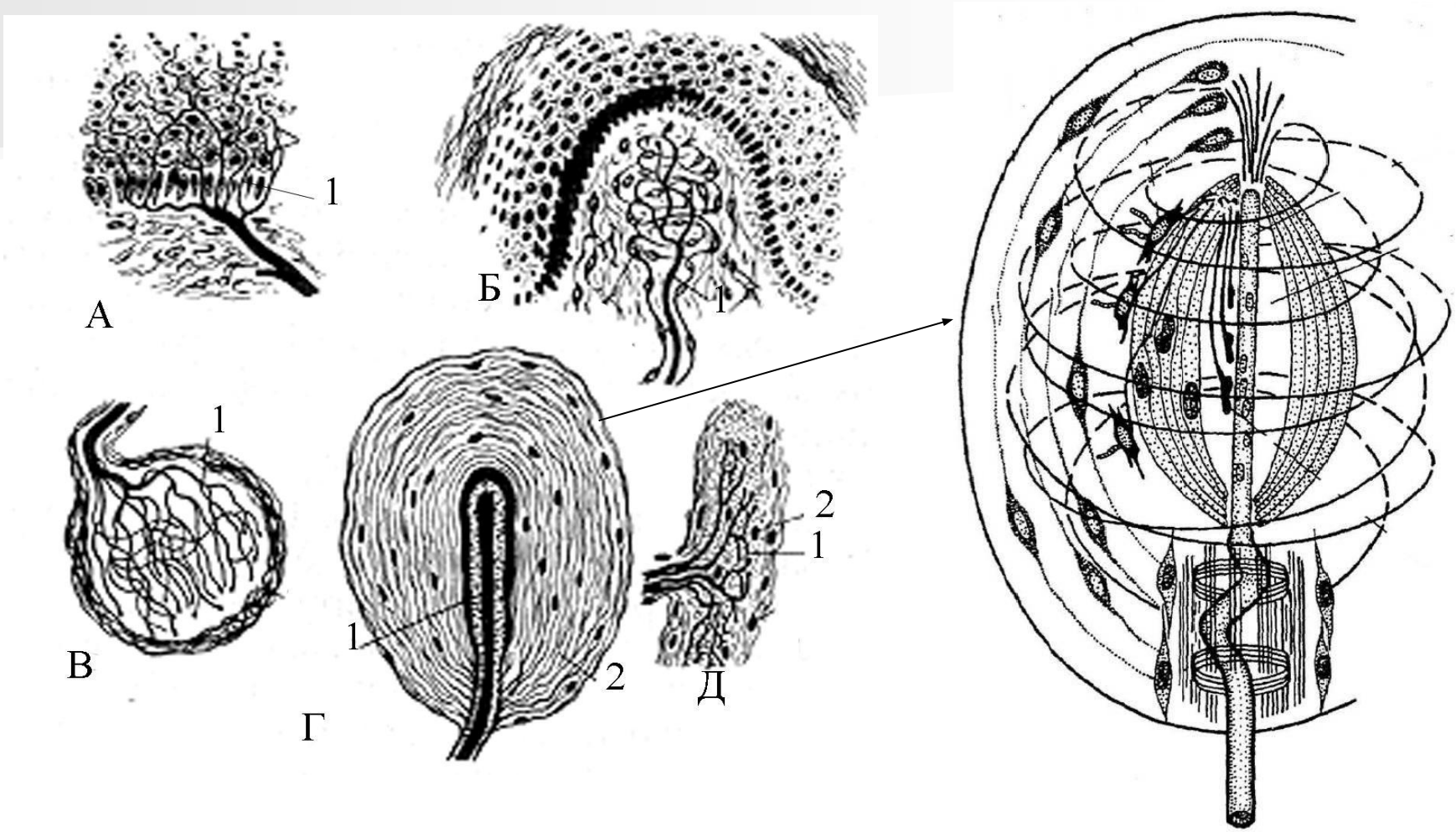


А – свободное нервное окончание (боль), Б - тельце Мейсснера (прикосновение), В - колбу Краузе (холод), Г - тельце Фатера-Пачини (давление), Д – тельце Руффини (тепло). *1 – нервные терминали, 2 – глиоциты, 3 – соединительнотканная капсула.*

# Двигательные нервные окончания

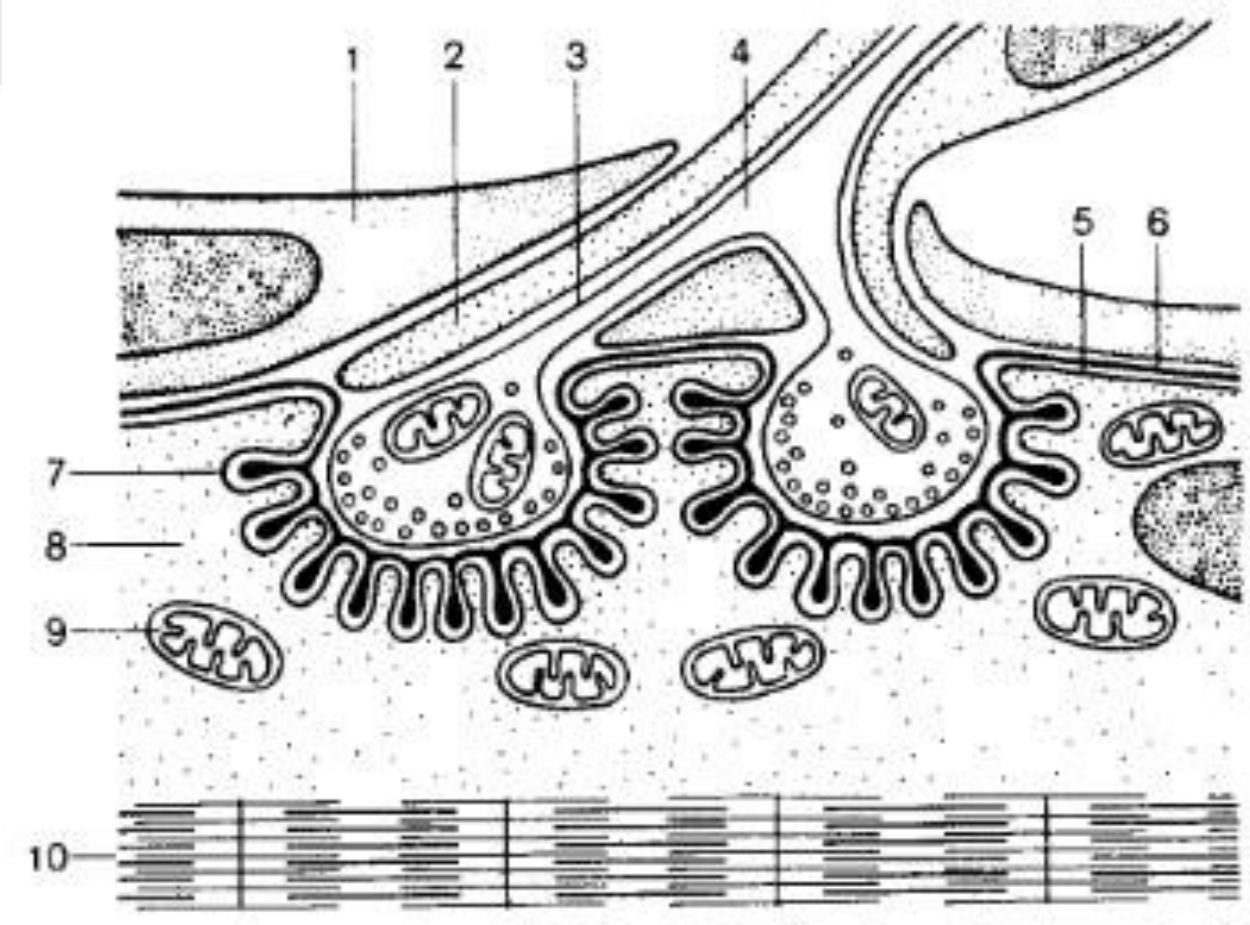


*1 – фиброцит; 2 – шванновская клетка, 3 – аксолемма; 4 – аксон; 5 – сарколемма; 6 – базальная мембрана; 7 – складки сарколеммы; 8 – саркоплазма; 9 – митохондрия; 10 – миофибриллы.*

# Организация нервной ткани

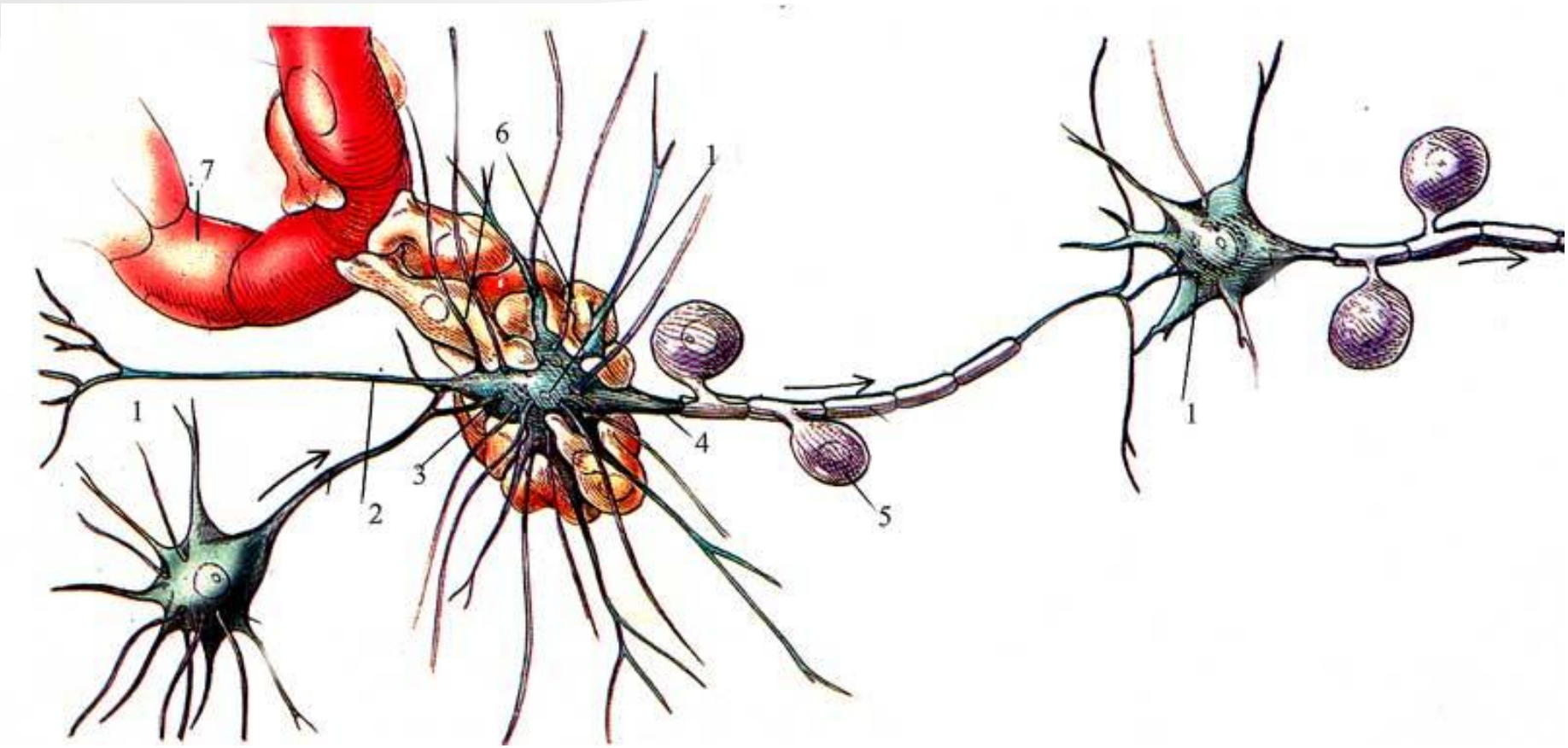


1 – чувствительное нервное окончание, 2 – капилляр, 3 – синапсы, 4 – астроглия, 5 – тело нейрона, 6 – аксон нейрона, 7 – олигодендроглия.

# Нервная система

# Центральная и периферическая нервная система

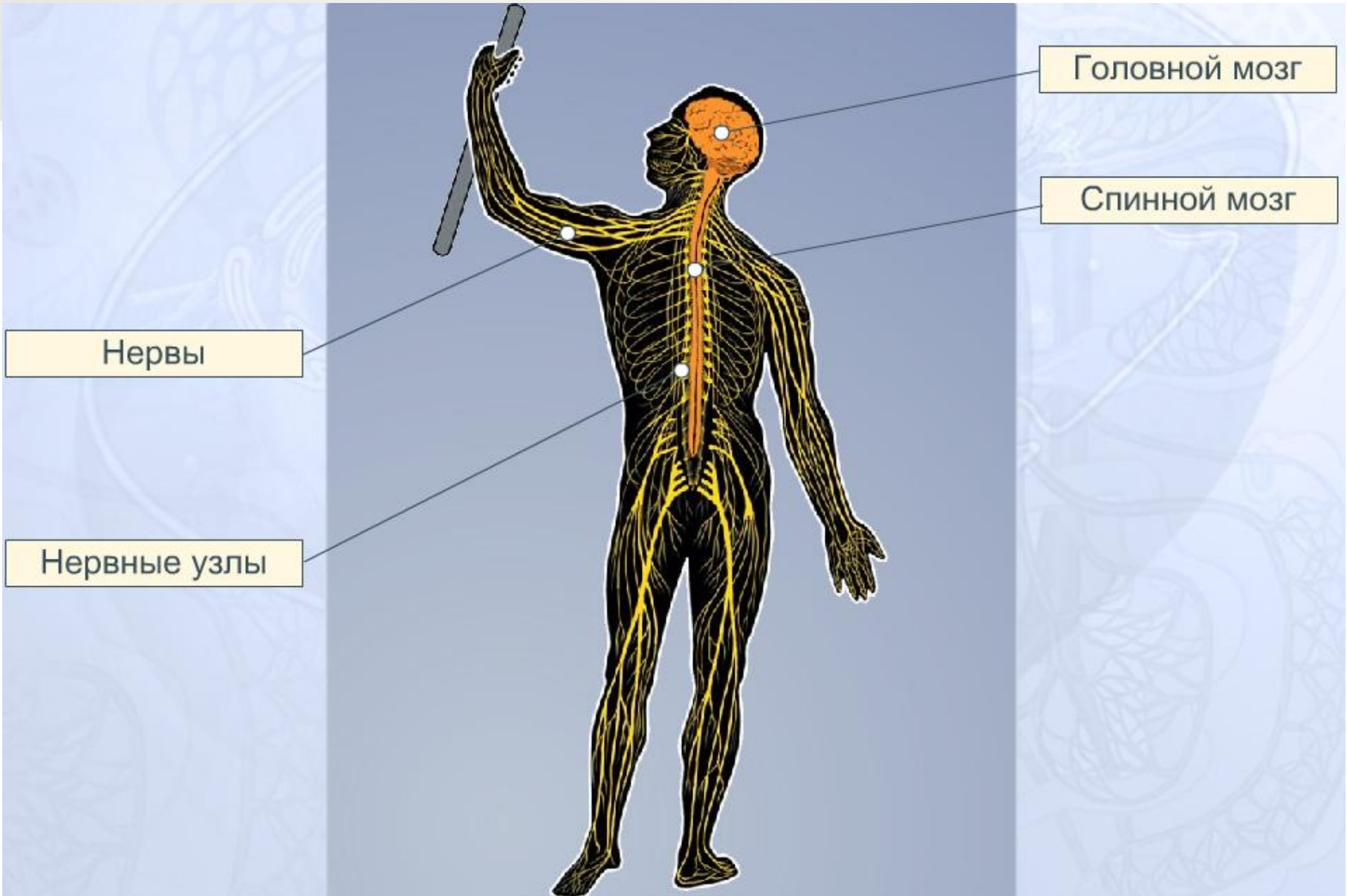

# Строение нерва

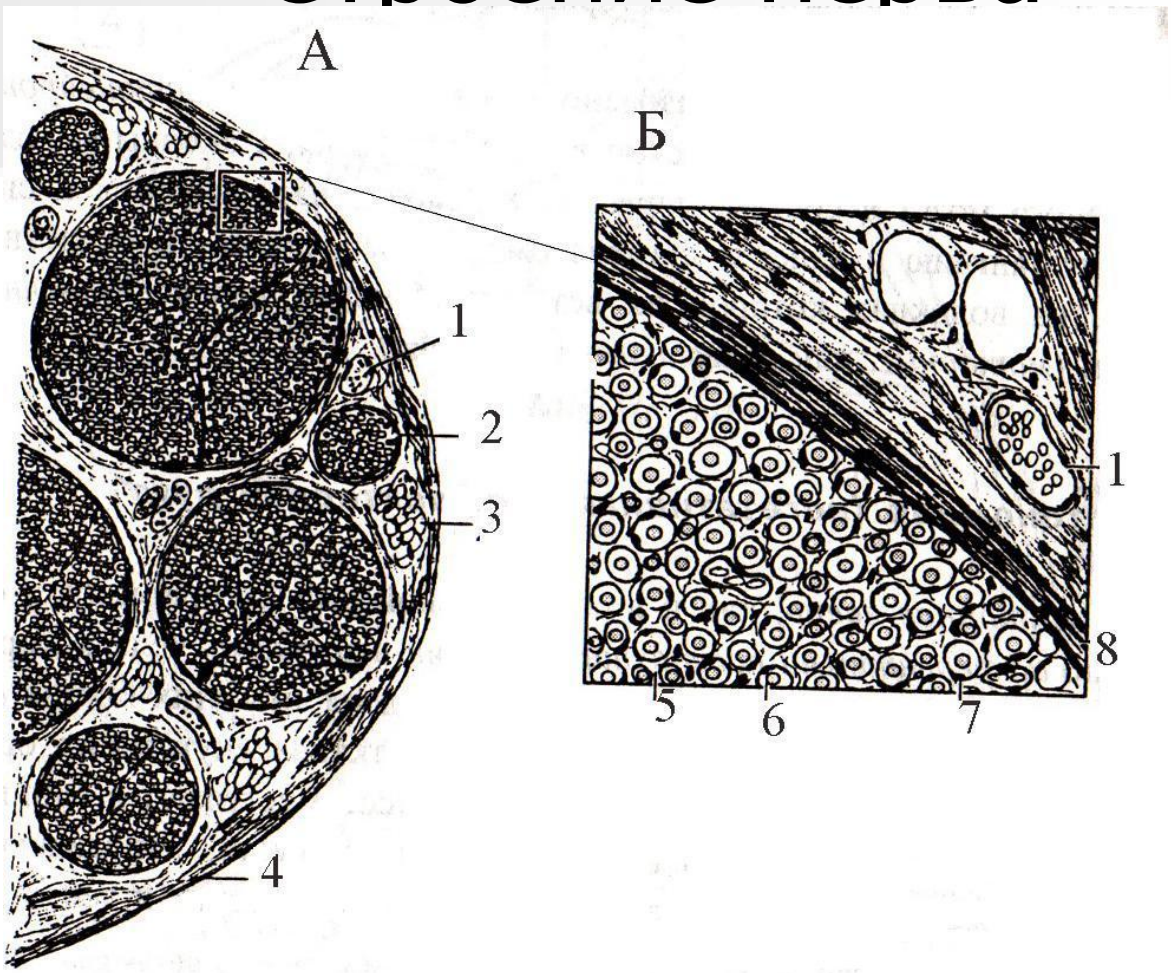


*А - общий вид, Б – участок нерва, выделенный на рисунке А.*
*1 – кровеносный сосуд, 2 – пучок нервных волокон, 3 – жировая ткань, 4 – эпиневрий, 5 – эндоневрий, 6 – нервные волокна, 7 – леммоциты, 8 – периневрий*

# Поперечный срез периферического нерва

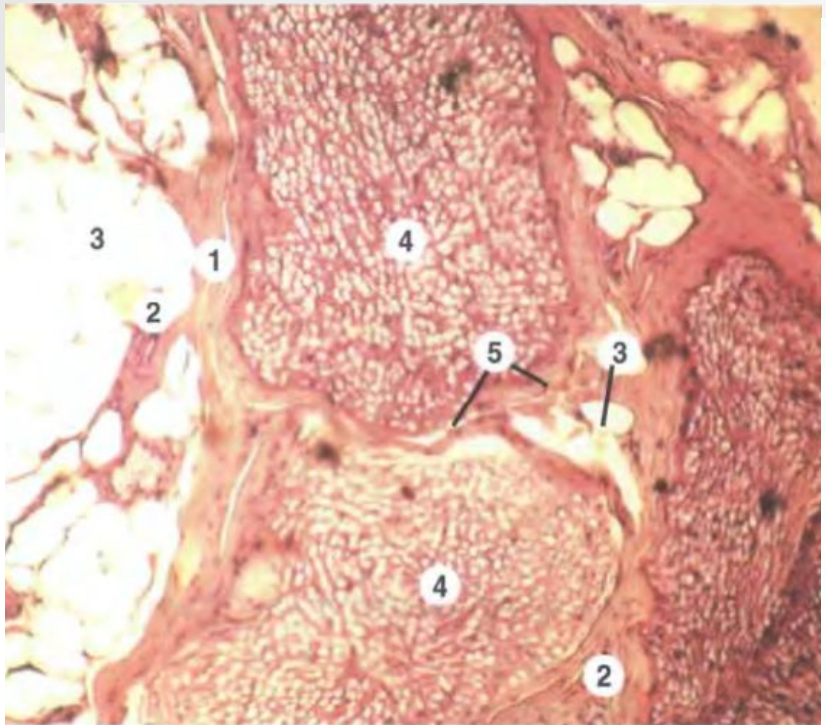


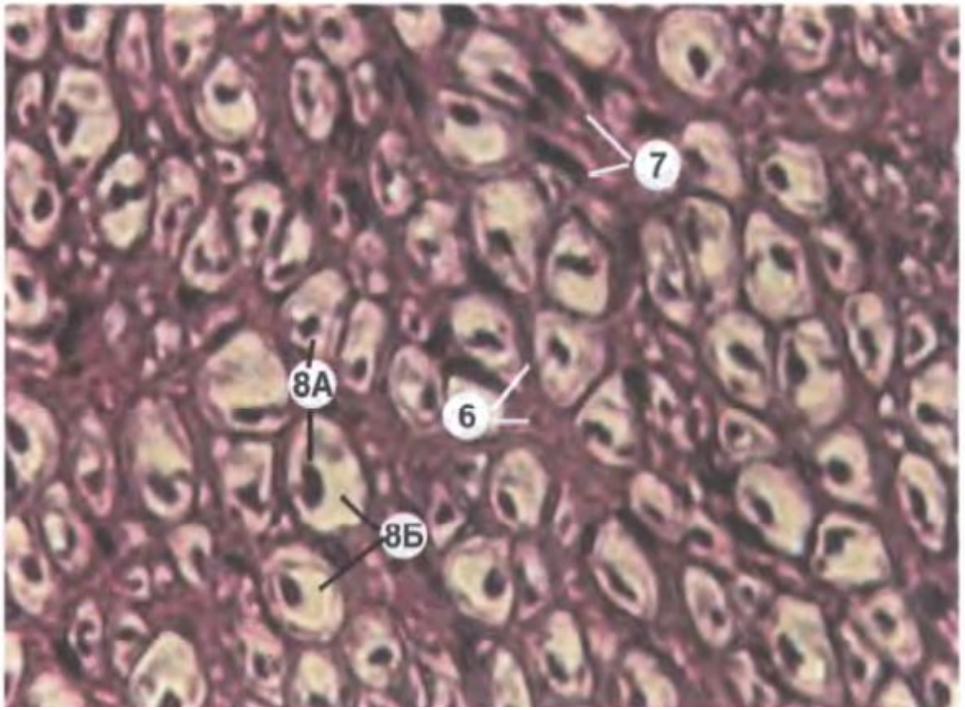


1 — эпиневрий; 2 — сосуды нерва; 3 — скопления жировых клеток (адипоцитов); 4 — пучки нервных волокон и между ними; 5 — периневрий ; 6 — эндоневрий; 7 — фибробласты; 8 — нервные волокна.

# Спинальный ганглий

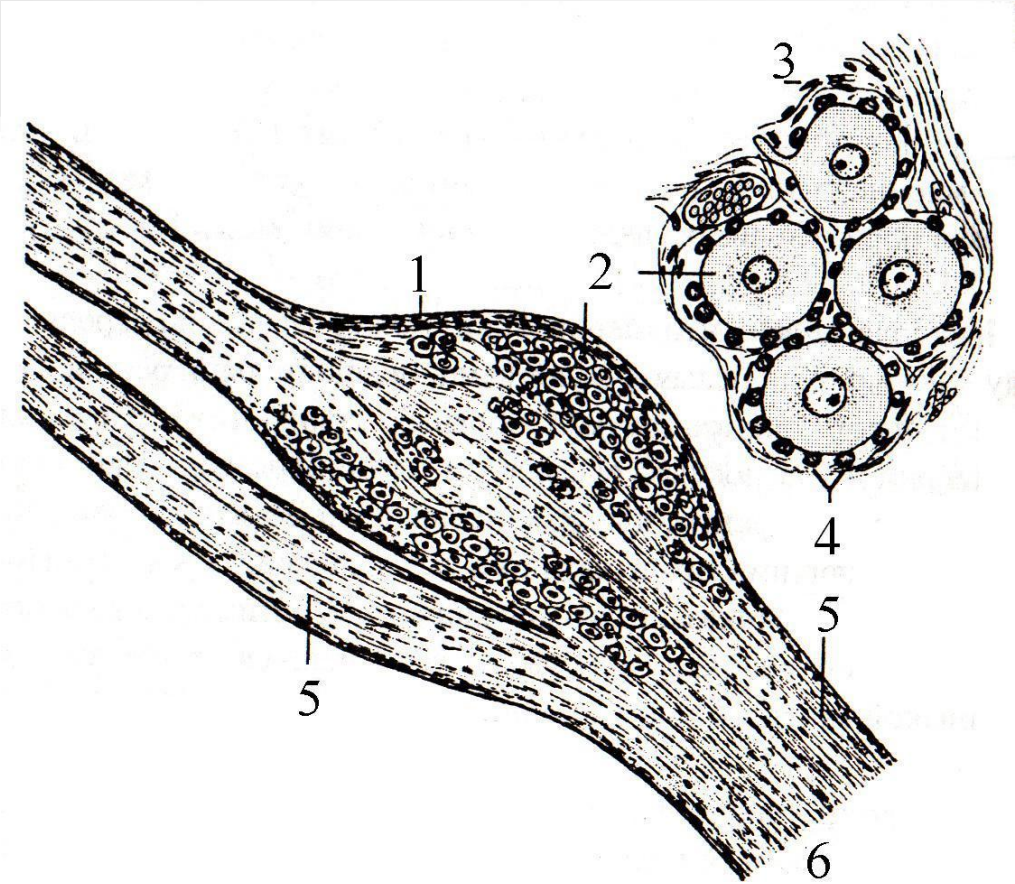


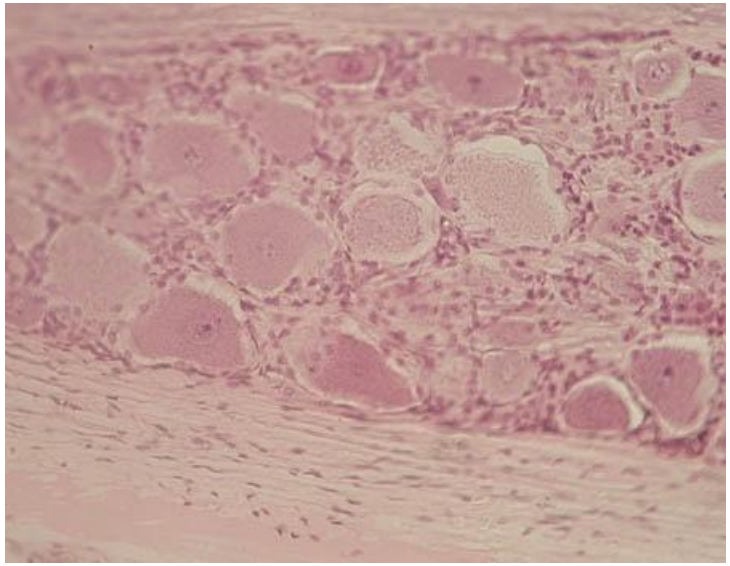

*А - общий вид, Б – участок узла при большом увеличении.*
*1 – капсула узла, 2 – ложноуниполярные клетки, 3 – фибробласты, 4 – мантийные глиоциты, 5 – нервное волокно, 6 – смешанный нерв*

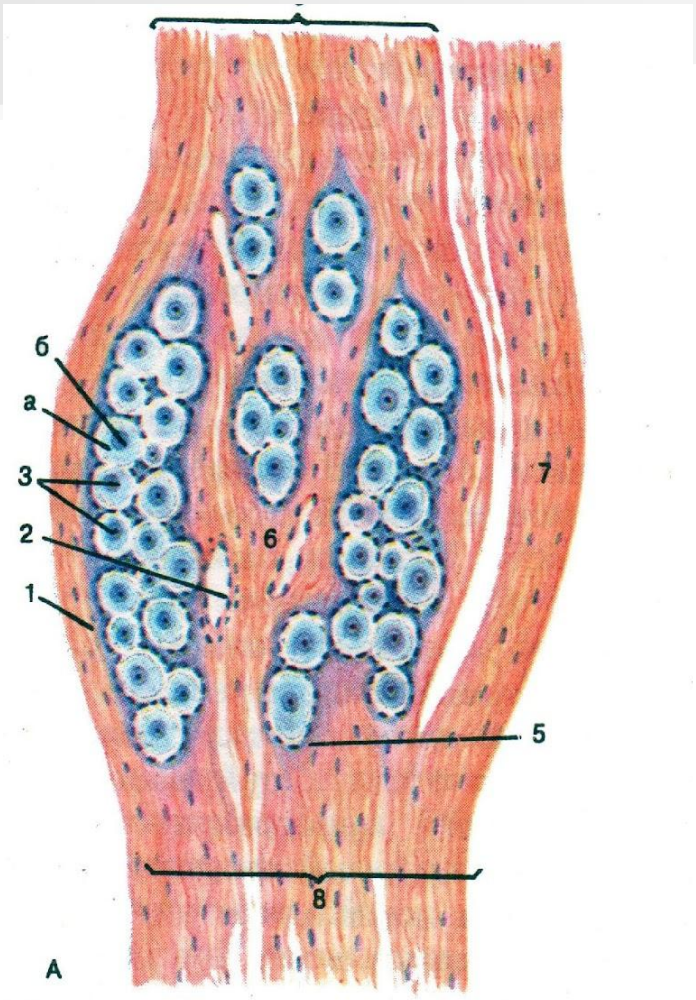
б
а
3
2
1
6
7
5
8
А

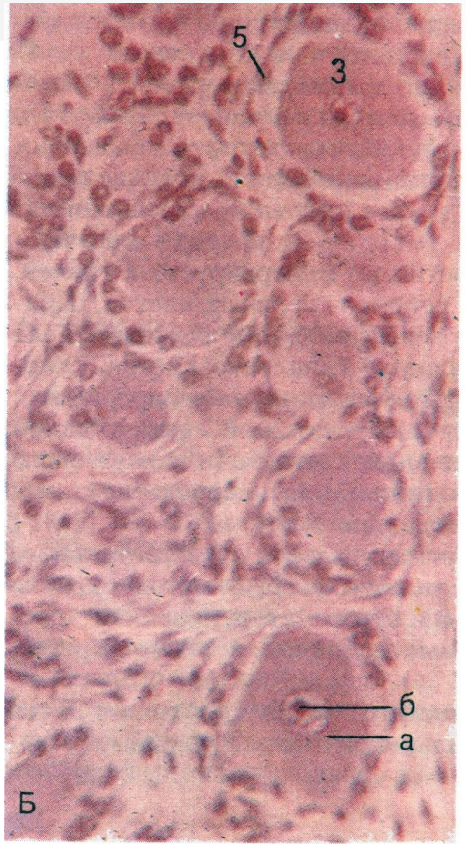
5
3
б
а
Б

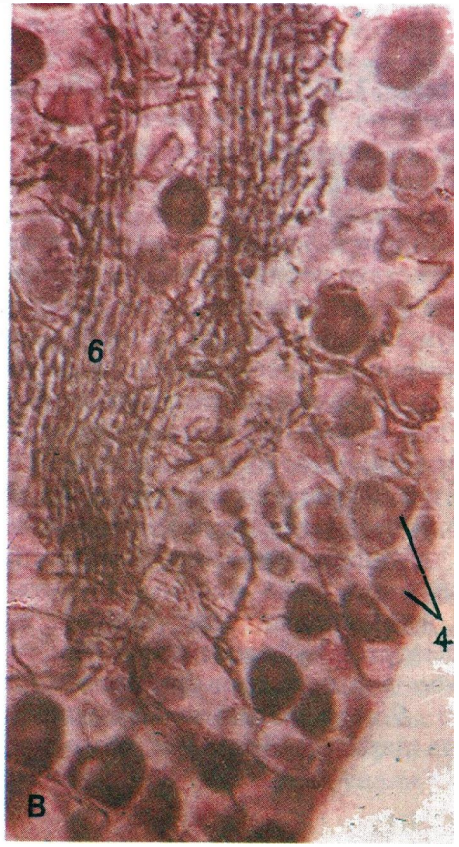
6
4
В

# Спинномозговой узел – спинальный ганглий

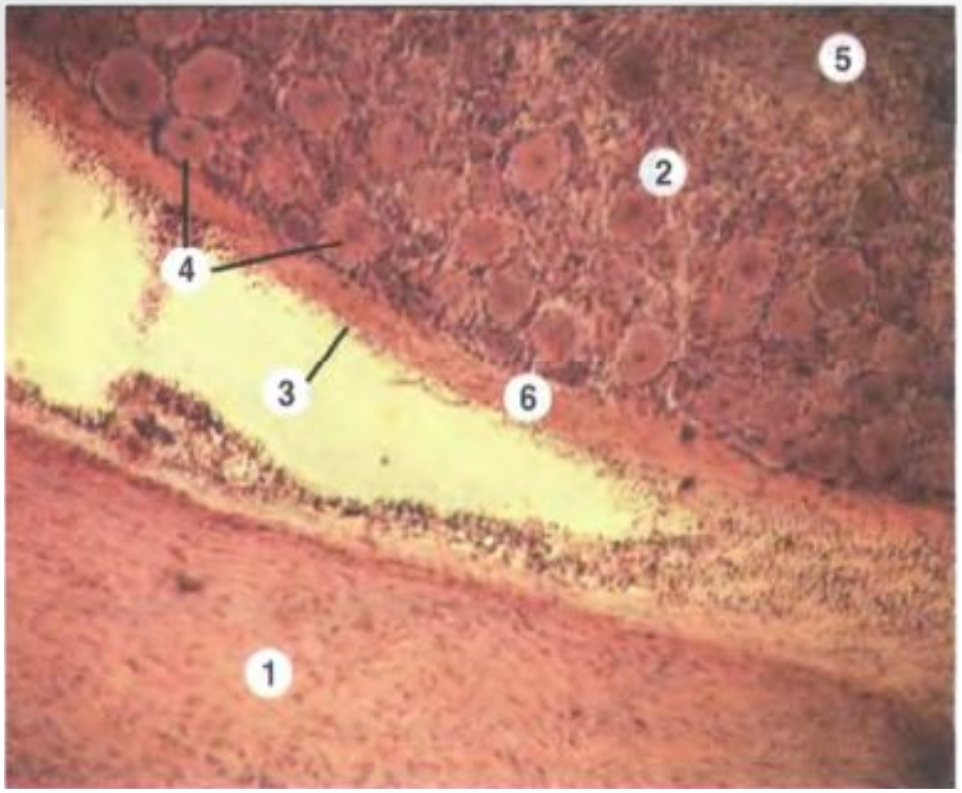


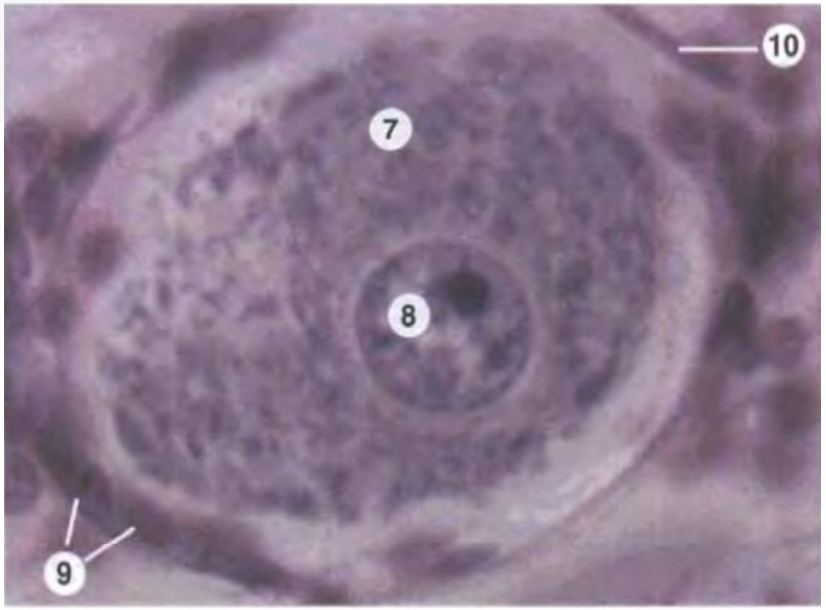


1 — передний корешок; 2 — задний корешок спинного мозга; 3 — спинномозговой узел; 4 — группы тел чувствительных нейронов; 5 — нервные волокна; 6 — соединительнотканная капсула; 7 — тело чувствительного нейрона; 8 — ядро клетки; 9 — клетки-сателлиты (мантийные глиоциты); 10 — соединительнотканная капсула вокруг нейрона и клеток-сателлитов; фибробласты отличаются узкими ядрами.

# Спинной мозг

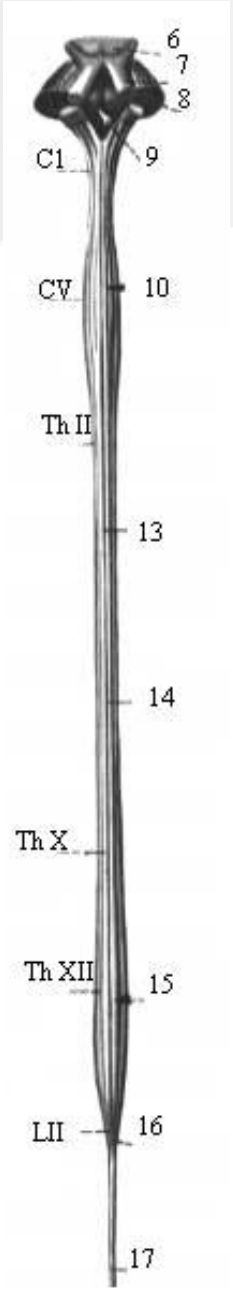


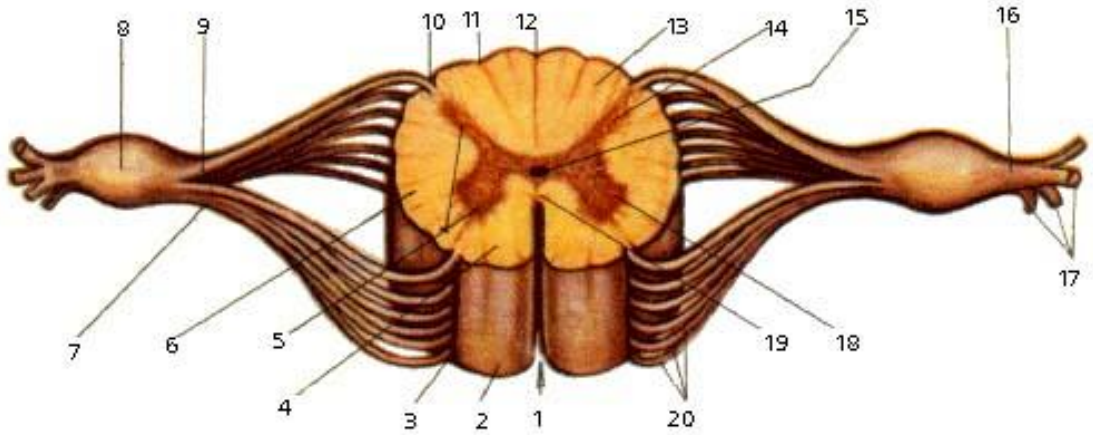


*1 – мост, 2 – пирамида, 3 – олива, 4 – продолговатый мозг, 5 - перекрест пирамид, 6 – нижние холмики, 7 – верхние мозжечковые ножки, 8 – средние мозжечковые ножки, 9 – ромбовидная ямка, 10 – шейное утолщение, 11 – передняя средняя щель, 12 – передняя латеральная борозда, 13 – задняя срединная борозда, 14 – задняя латеральная борозда, 15 – поясничное утолщение, 16 – мозговой конус, 17 – терминальная нить.*

# СТРОЕНИЕ СПИННОГО МОЗГА

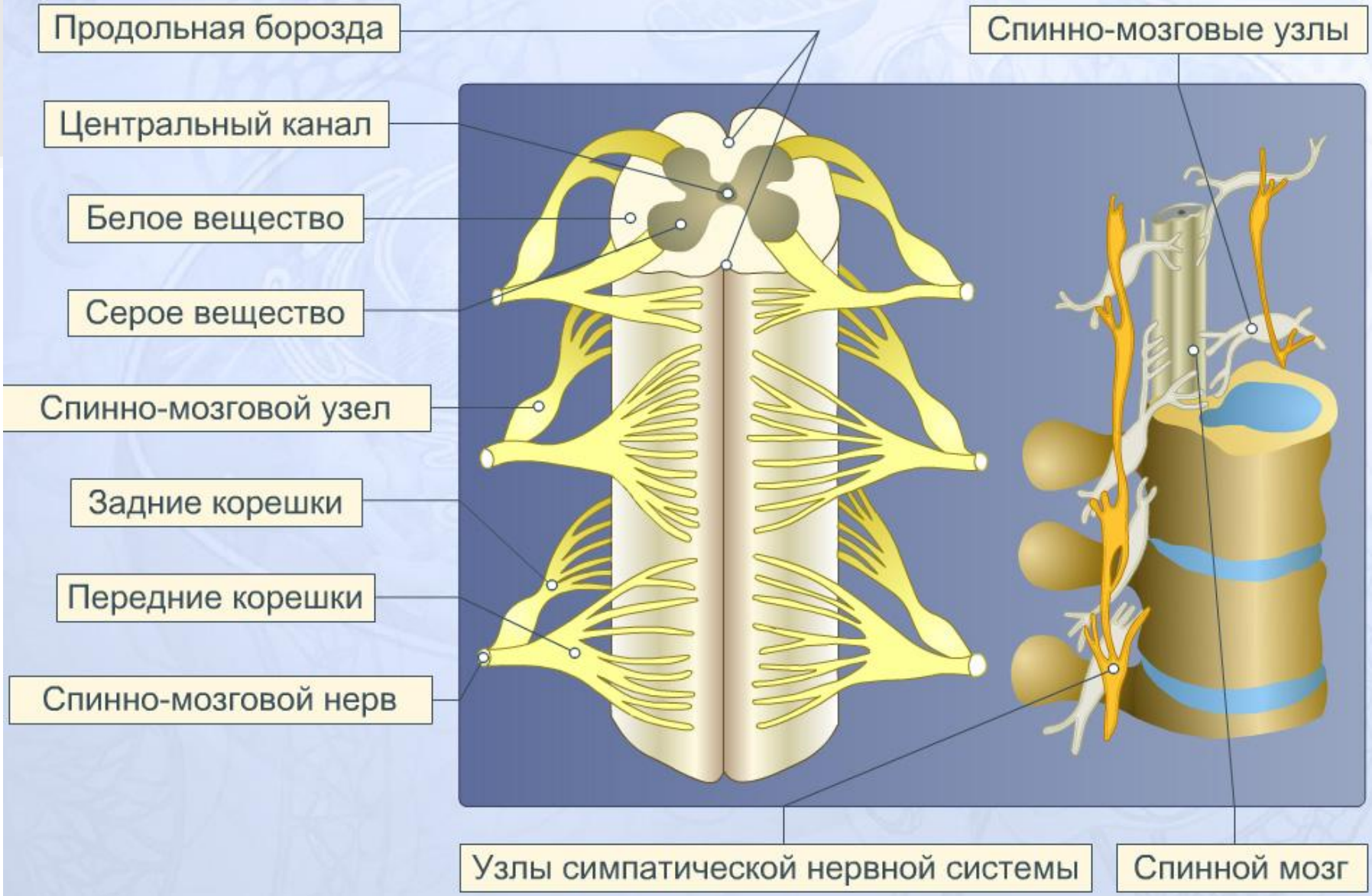

# Функции спинного мозга

## Рефлекторная функция

Находятся центры врожденных безусловных рефлексов (например, оборонительных), рефлексов регулирующих движения туловища и конечностей, работу внутренних органов: сердца, почек, легких, органов пищеварения и др.

## Проводниковая функция

По восходящим путям проходят нервные импульсы в головной мозг. Из головного мозга по нисходящим путям нервные импульсы идут к органам

# Гистология спинного мозга

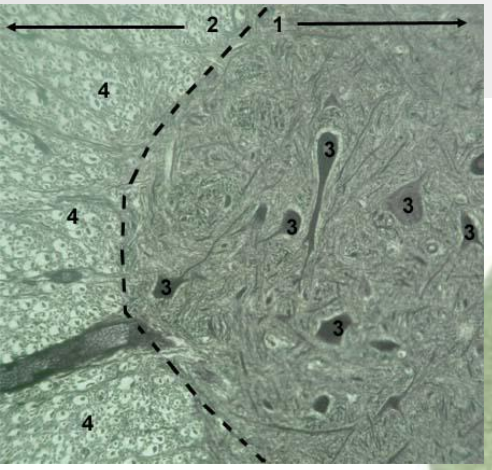





1 – серое вещество; 2 – белое вещество; 3 – передние рога; 4 – задние рога; 5 – боковые рога.

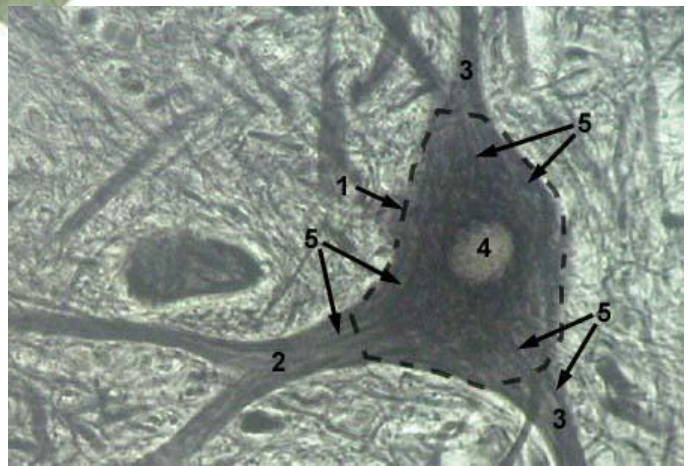

# Гистология спинного мозга

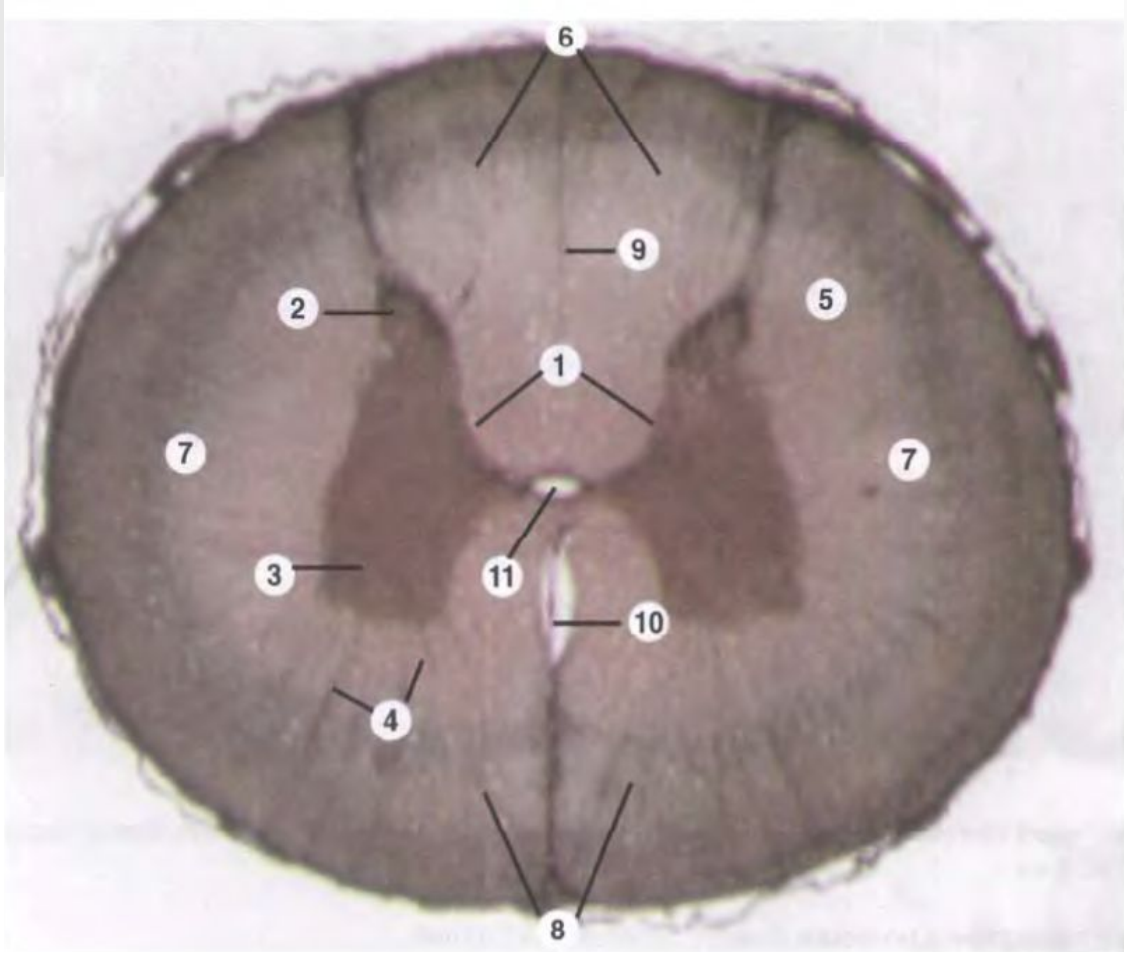


1 — серое вещество спинного мозга;
2 — задние рога;
3 — передние рога;
4 — септы из отростков глиальных клеток;
5 — белое вещество из нервных миелиновых волокон;
6 — задние канатики;
7 — боковые канатики;
8 — передние канатики;
9 — срединная перегородка между задними канатиками;
10 — срединная вырезка между передними канатиками;
11 — центральный канал: выстлан эпендимой.

# Рефлекторные дуги

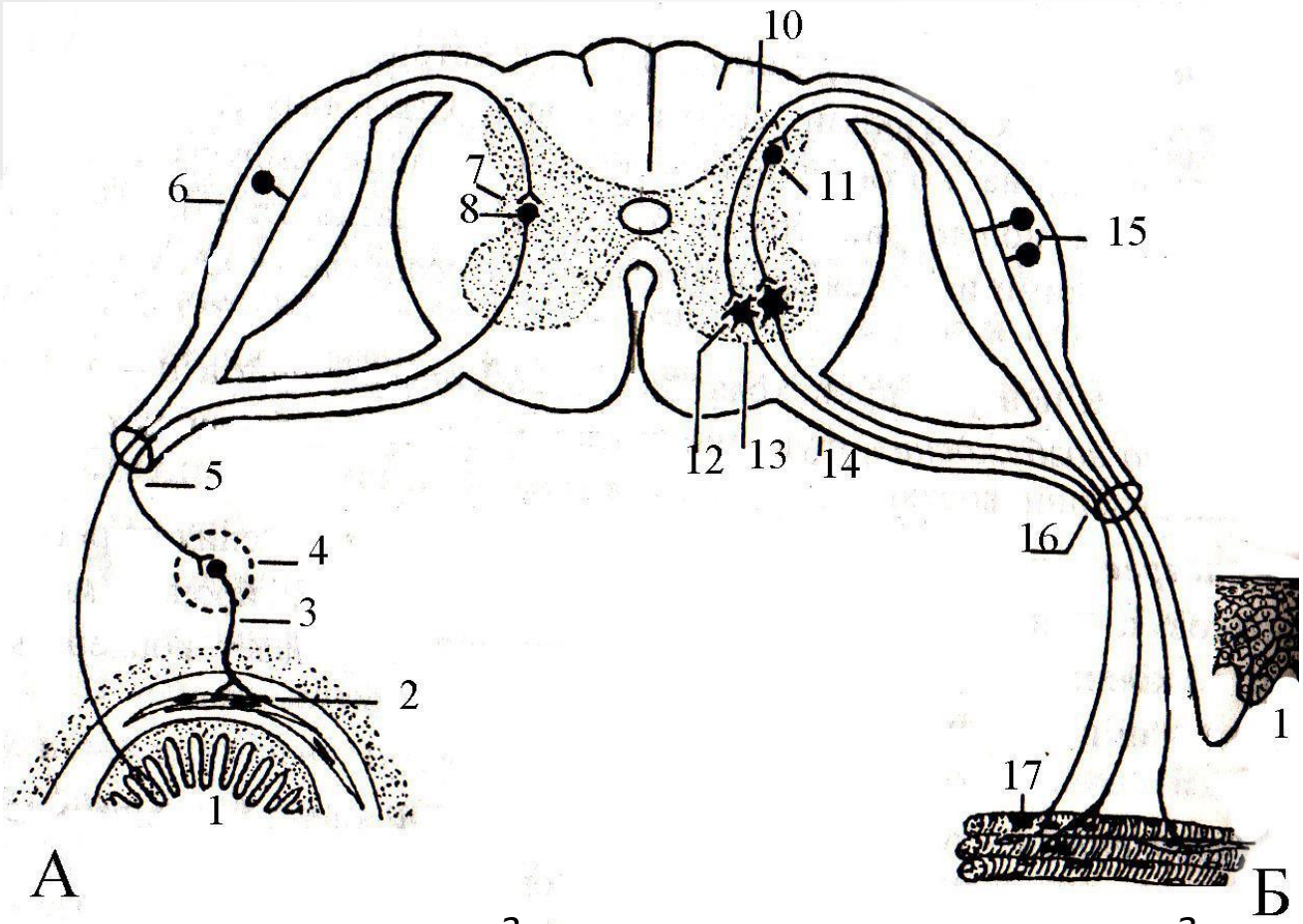


*1 – чувствительное нервное окончание, 2 – двигательное нервное окончание, 3 – постганглионарное волокно, 4 – вегетативный ганглий, 5 – преганглионарное волокно, 6 – спинальный ганглий, 7 – боковые рога спинного мозга, 8 – вставочный нейрон вегетативного ганглия, 9 – задняя срединная борозда, 10 – задние рога спинного мозга, 11 – тело вставочного нейрона, 12 – тело двигательного нейрона, 13 – передние рога спинного мозга, 14 – передние корешки спинного мозга, 15 – тела чувствительных нервных клеток, 16 – спинномозговой нерв, 17 – двигательное нервное окончание.*

Задние рога

1 – диффузные вставочные и пучковые нейроны;
2 – грудинное ядро или ядро Кларка

Боковые рога

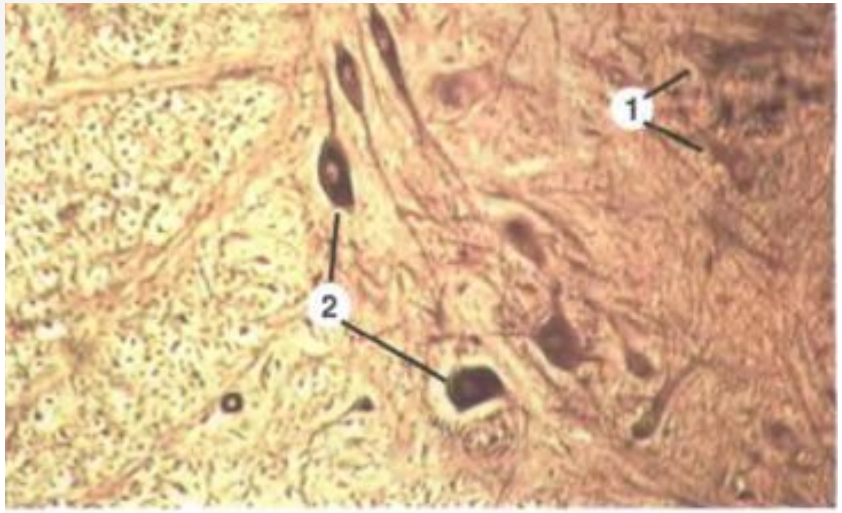


1 — нейроны медиального промежуточного ядра, аксоны в составе боковых канатиков поднимаются к мозжечку.
2 — нейроны латерального промежуточного ядра. Относятся к симпатической нервной системе.




Задние рога
1 - мотонейроны

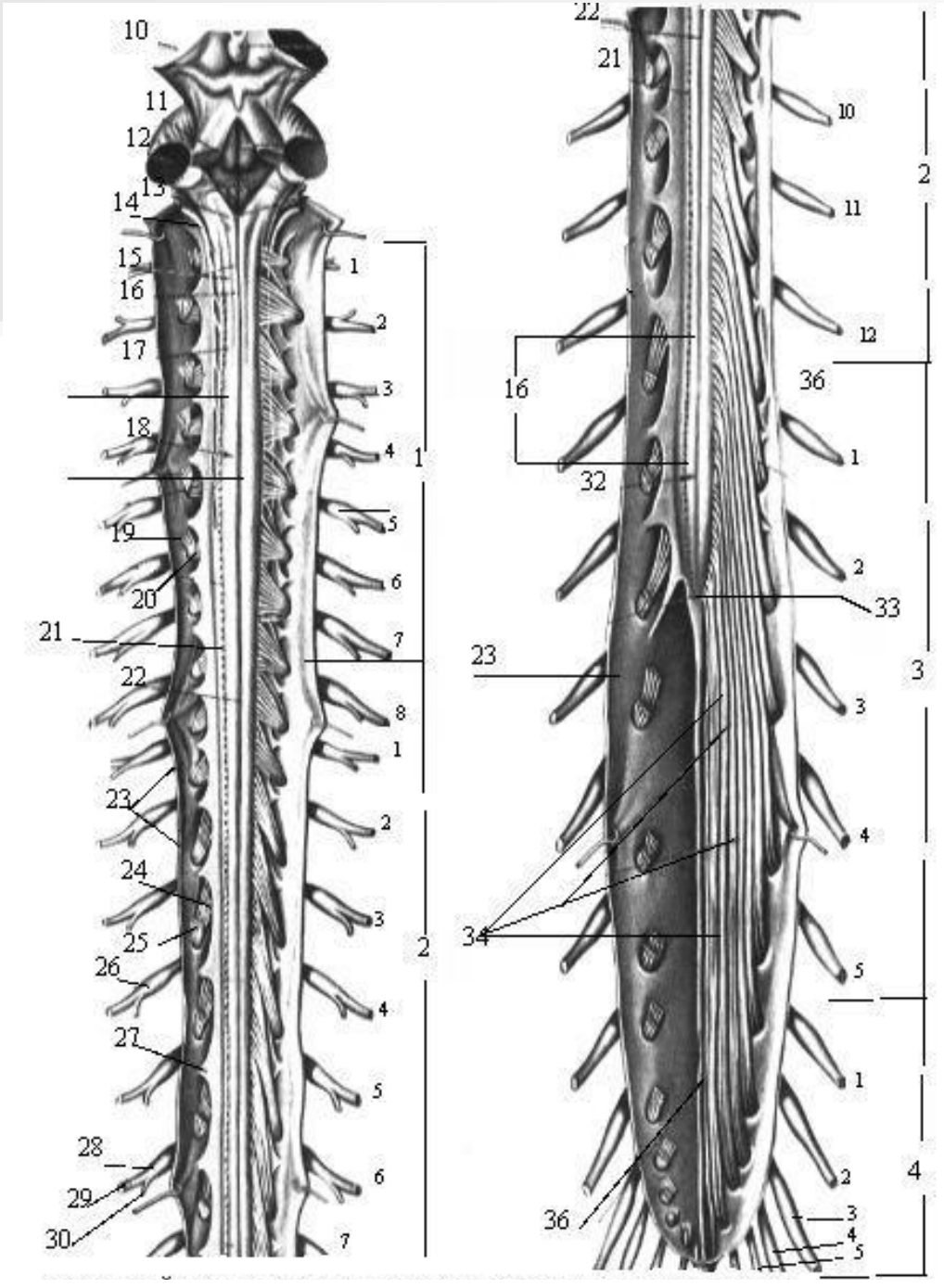


*1 – шейные нервы, 2 – грудные нервы, 3 - поясничные нервы,4 – крестцовые нервы, 5 – копчиковый нерв, 6 – эпиталамус, 7 – крыша среднего мозга, 8 – ромбовидная ямка, 9 – задвижка, 10 – ножки мозга, 11- верхние мозжечковые ножки, 12 - средние мозжечковые ножки, 13 – ядро тонкого пучка, 14 – добавочный нерв, 15 – задние пучки, 16 - тонкий пучок, 17 – клиновидный пучок, 18 – шейное утолщение, 19 , 20 – задние и передние корешковые нити, 21 – задняя латеральная борозда, 22- задняя срединная борозда, 23 - твердая мозговая оболочка, 24, 25 – передние и задние корешки, 26 – спинномозговой узел, 27 – зубчатая связка, 28 – спинномозговой нерв, 29, 30 – передняя и задняя ветви спинномозгового нерва, 32 – поясничное утолщение, 33 – мозговой конус, 34 – конский хвост, 35 – терминальная нить, 36 – задние корешки поясничных нервов.*

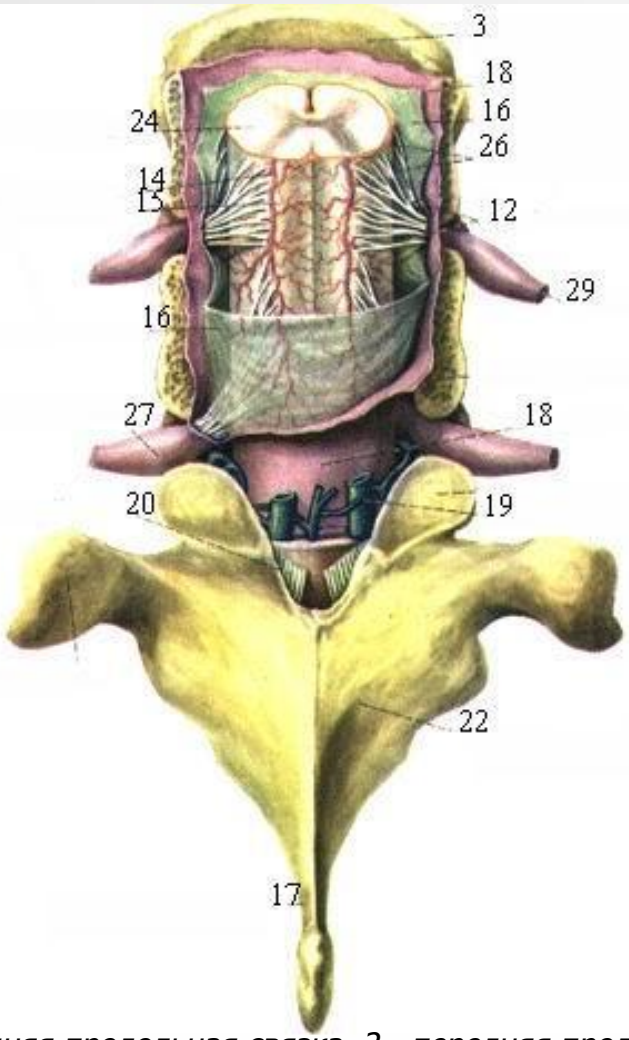


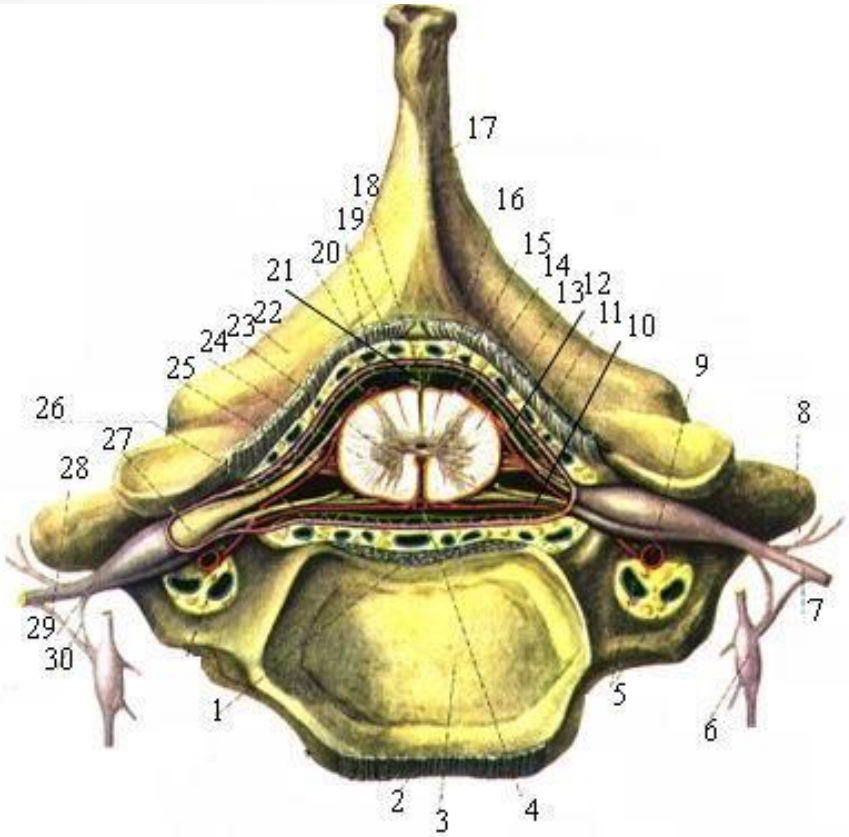


*1 – задняя продольная связка, 2 - передняя продольная связка, 3 – тело позвонка, 4 – артерия спинного мозга, 5 – позвоночны вены, 6 – узел симпатического ствола, 7,8 – передняя и задняя ветви спинномозгового нерва, 9 – позвоночная артерия, 10 , 11 – артерии переднего и заднего корешка, 12 – задний корешок, 13 – белое вещество, 14 – задняя артерия спинного мозга, 15 – мягкая мозговая оболочка, 16 – паутинная оболочка, 17 – остистый отросток, 18 – твердая мозговая оболочка, 19 – венечное сплетение, 20 – желтая связка, 21 – перегородка паутинной оболочки, 22 – дуга позвонка, 23 – серое вещество, 24 – спинной мозг, 25 – зубчатая связка, 26 – передний корешок, 27 – спинно-мозговой узел, 28 – серая соединительная ветвь, 29 – спинномозговой нерв, белая соединительная ветвь.*

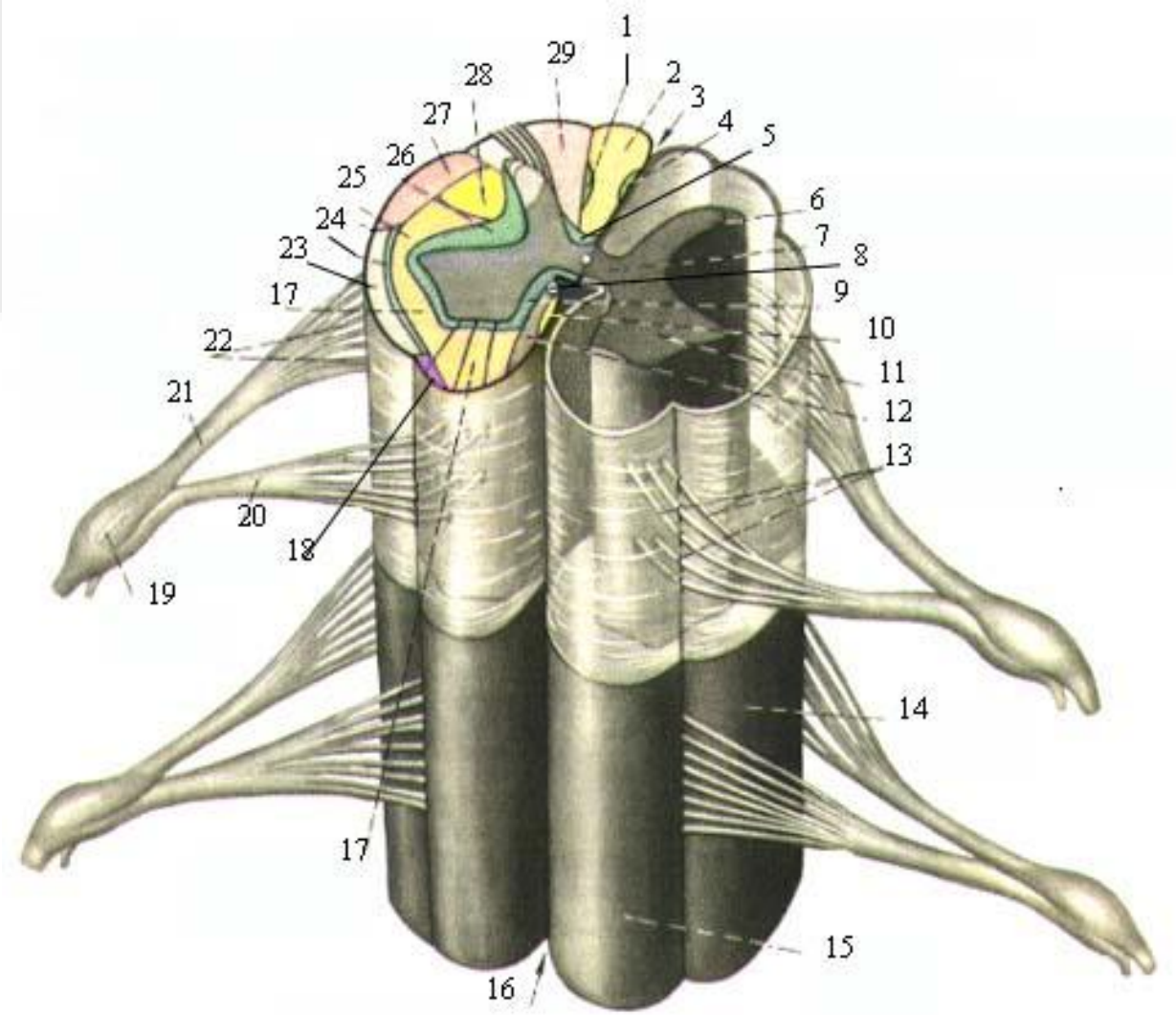


*1 – пучок в форме запятой, 2 – тонкий пучок, 3 – задняя срединная борозда, 4 – овальный пучок заднего канатика, 5 – собственно задний пучок, 6 – задний столб, 7 – центральное серое вещество, 8 – собственно медиальный пучок, 9 – собственно передний пучок,10 – тектоспинальный тракт, 11 – передний столб,12 – передний корково-спинальный тракт, 13 – передние корешковые нити, 14 – латеральный канатик,15 – передний канатик, 16 – передняя срединная щель, 17 – преддверно-спинномозговой тракт, 18 – оливоспинномозговой тракт, 19 – спинномозговой узел, 20 – передний корешок, 21 – задний корешок, 22 – задние корешковые нити, 23 – передний спиномозжечковый тракт, 24 – спинно-таламический тракт, 25 – руброспинальный тракт, 26 – средние собственные пучки спинного мозга, 27 –задний спиномозжечковый тракт, 28 – латеральный кортикоспинальный тракт, 29 – клиновидный пучок.*

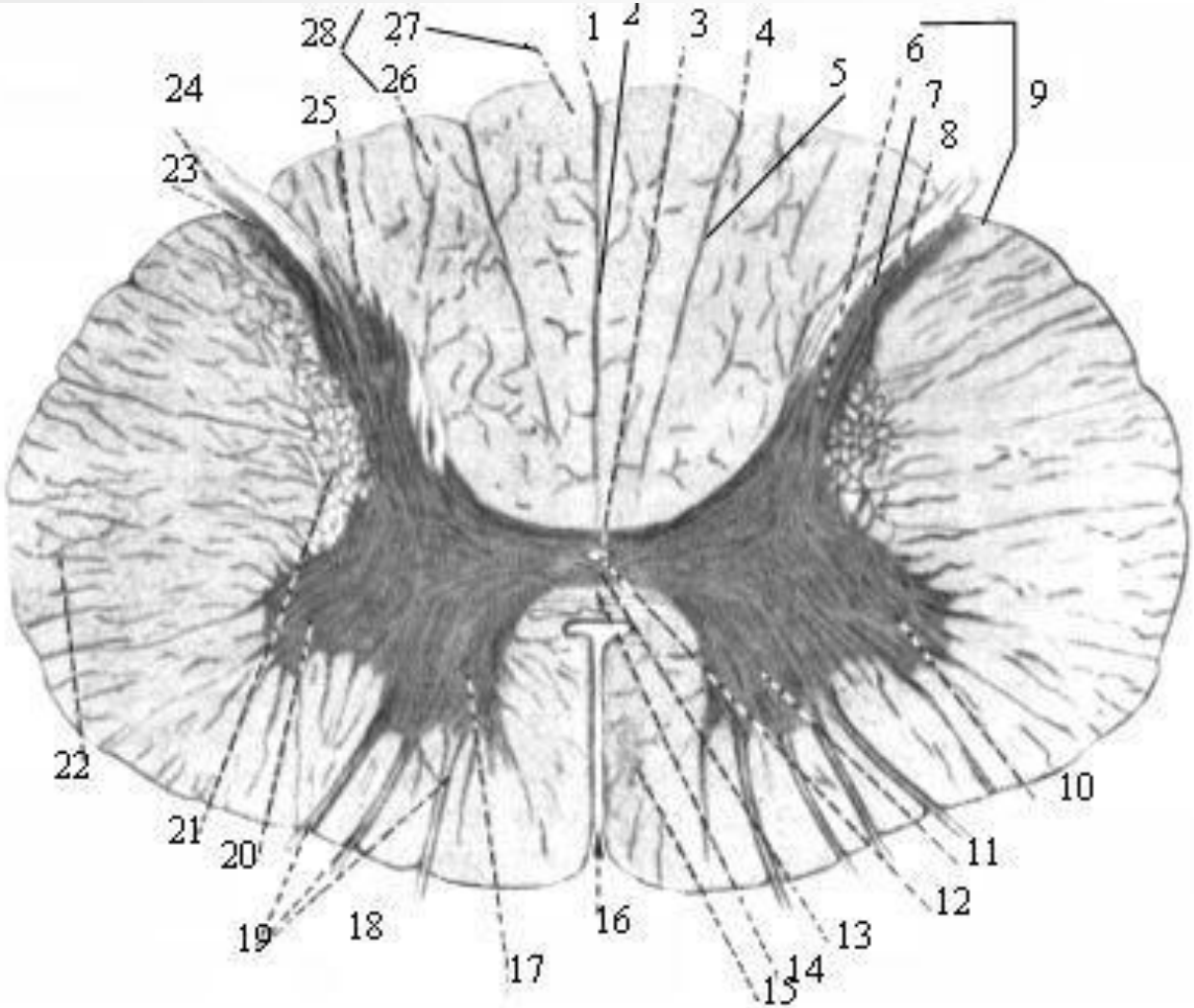


*1 – задняя срединная борозда, 2 - задняя перегородка, 3 – задняя серая спайка, 4 – задняя промежуточная борозда, 5 – промежуточная перегородка, 6 - шейка, 7 – головка, 8 – верхушка, 9 – задний столб, 10 – боковой столб, 11 – передний столб, 12 – центральный канал, 13 – передняя серая спайка, 14 – передняя белая спайка, 15 – передний пучок, 16 – передняя срединная щель, 17 – передний рог, 18 – перед-ние корешки, 19 – нити передних корешков, 20 – боковой рог, 21 – ретикулярная формация, 22 – латеральный пучок, 23 – задняя латеральная борозда, 24 – задний корешок, 25 – задний рог, 26 – клиновидный пучок, 27 – тонкий пучок, 28 – задний пучок.*

# Головной мозг

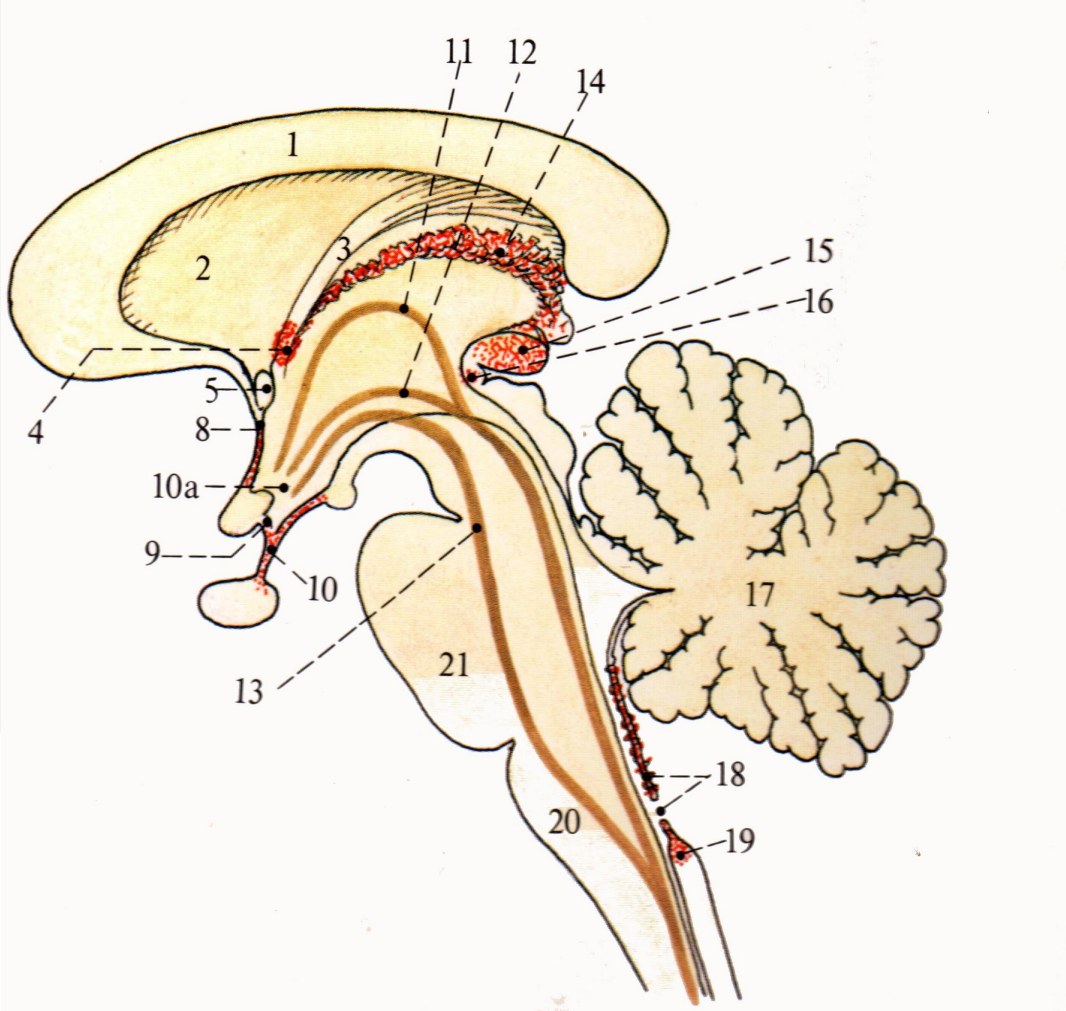

# Магнитно-резонансная томография головы

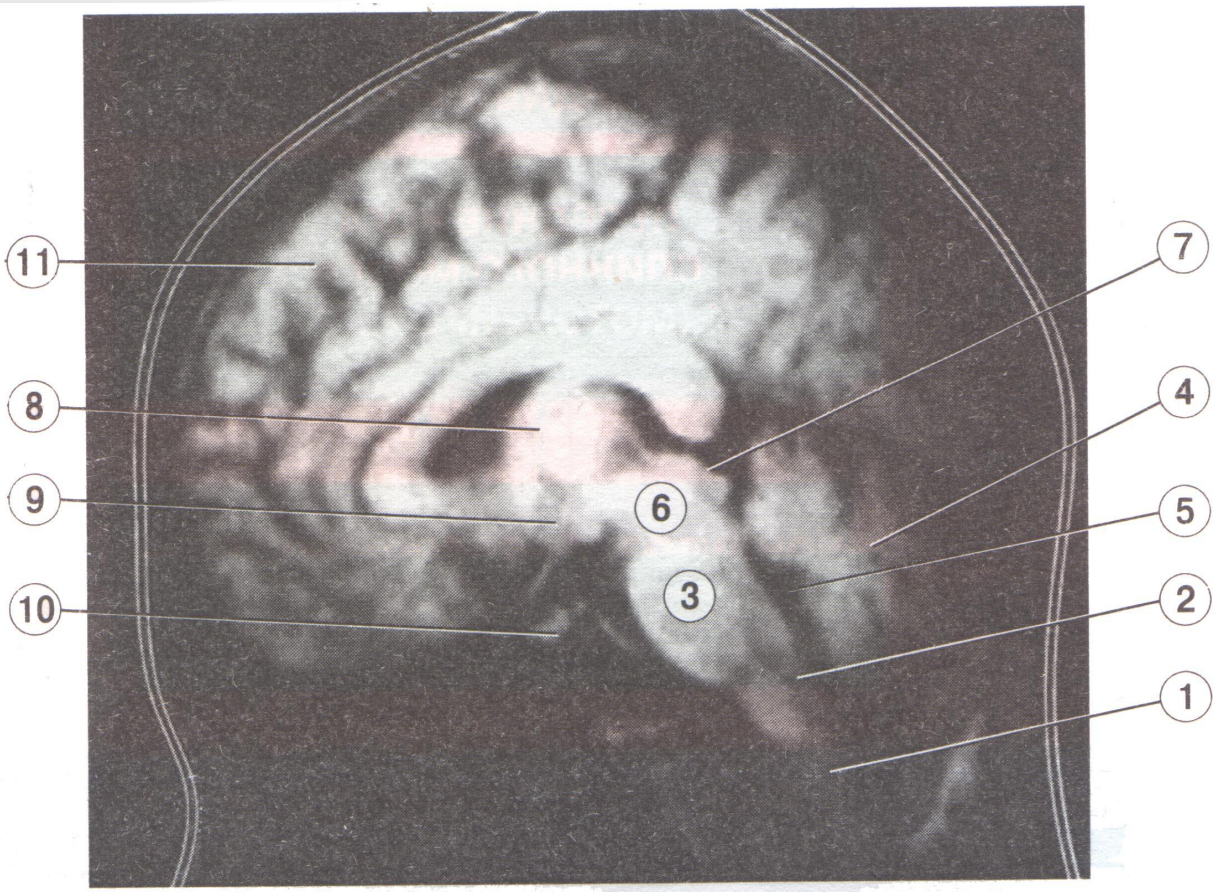


1 – спинной мозг,
2 - продолговатый мозг,
3 – варолиев мост,
4 – мозжечок,
5 - IV желудочек мозга,
6 – ножки мозга,
7 - пластинка 4-х холмия
8 – зрительный бугор,
9 – гипоталамус,
10 - гипофиз,
11 – конечный мозг – большие полушария.

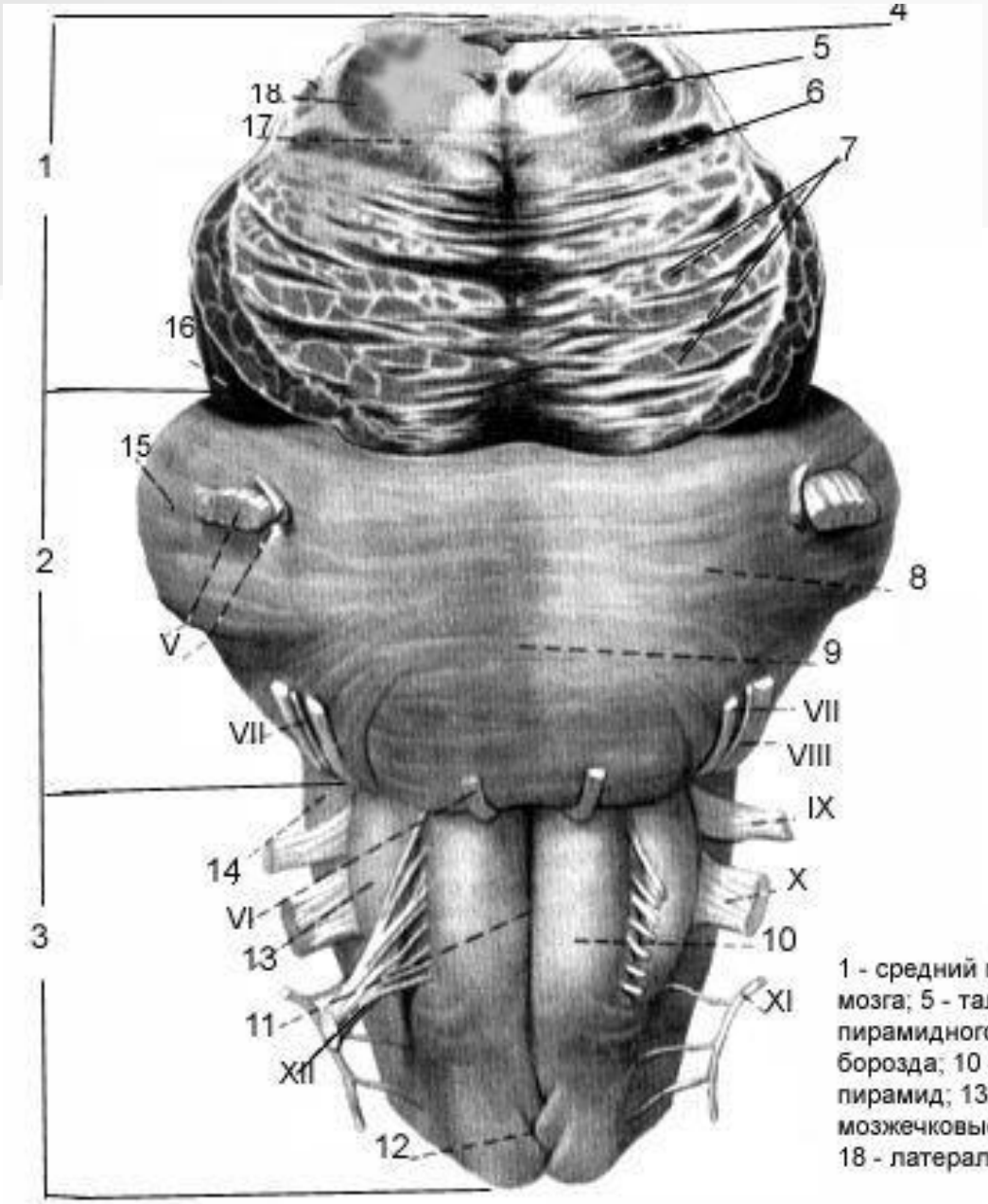


СТВОЛ МОЗГА

1 - средний мозг; 2 - мост; 3 - продолговатый мозг; 4 - водопровод мозга; 5 - таламо-оливарный тракт; 6 - медиальная петля; 7 - волокна пирамидного и корковоядерного трактов; 8 - мост; 9 - базилярная борозда; 10 - пирамида; 11 - передняя срединная щель; 12 - перекрест пирамид; 13 - олива; 14 -нижние мозжечковые ножки; 15 - средние мозжечковые ножки; 16 - ножки мозга; 17 - руброспинальный тракт; 18 - латеральная петля.

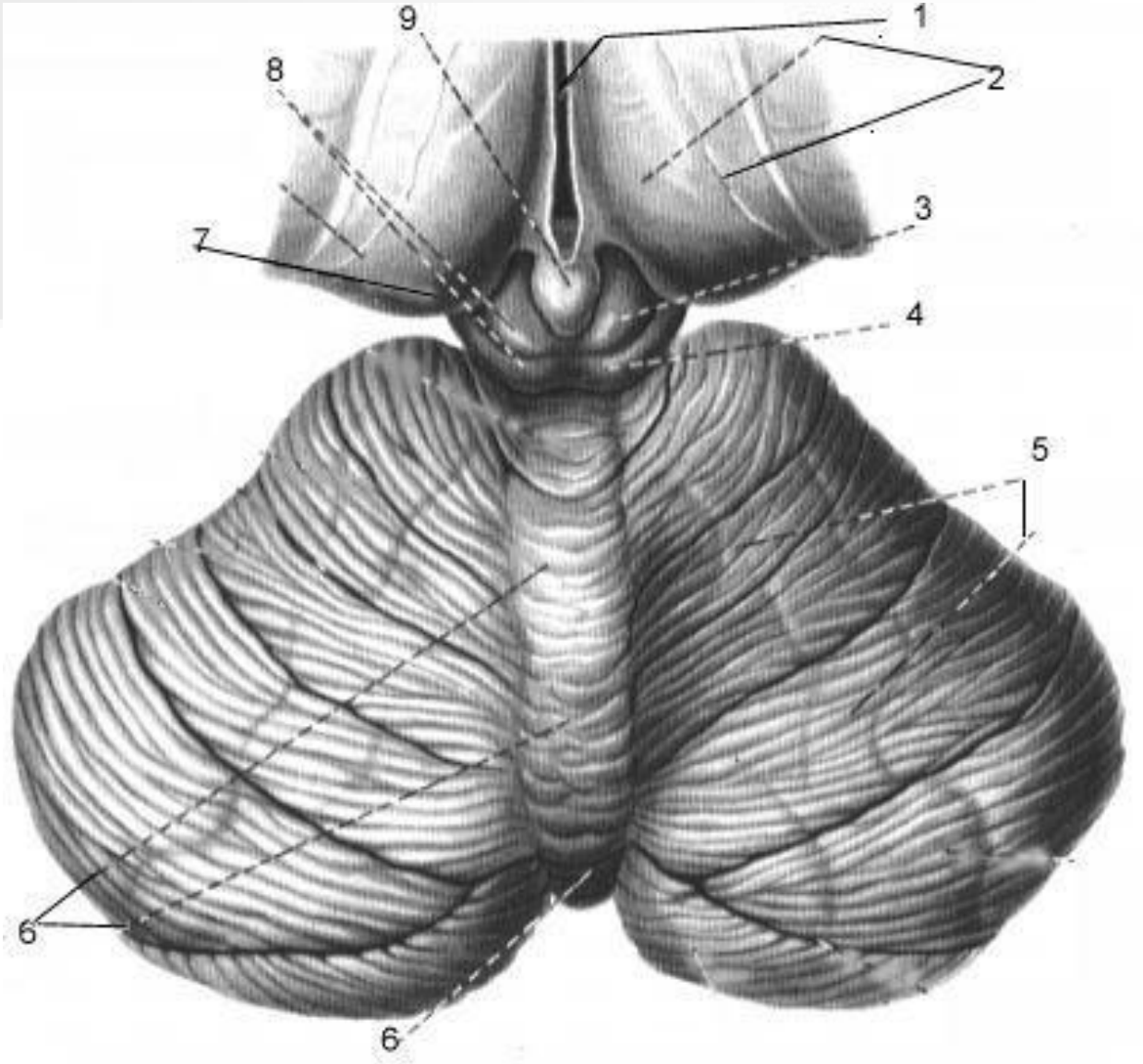


МОЗЖЕЧОК (сверху и сзади)

1 - 3 -й желудочек; 2 - таламус; 3 - верхние холмики; 4 - нижние холмики; 5 - полушария мозжечка; 6 - червь; 7 - подушка; 8 - крыша среднего мозга; 9 - эпифиз.

# Мозжечок

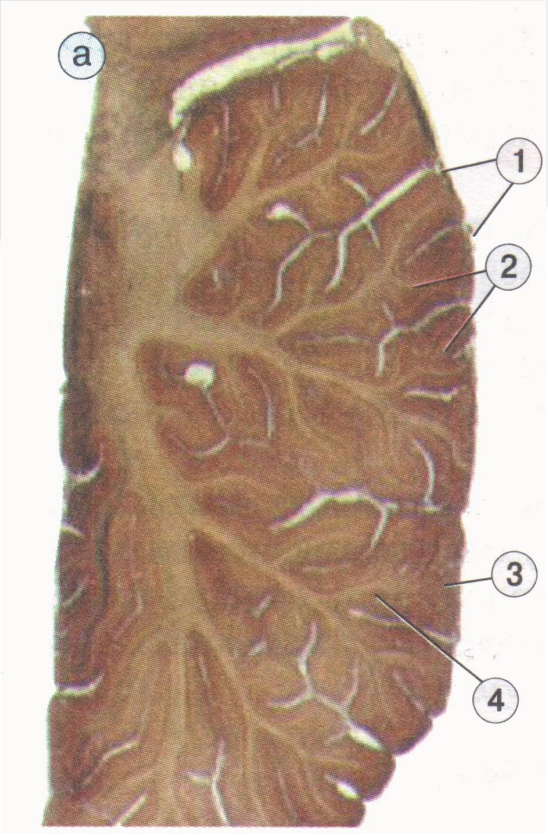


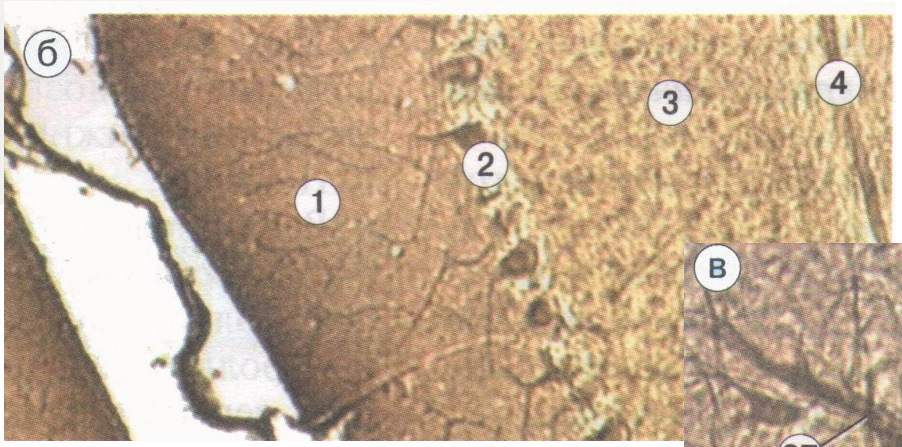


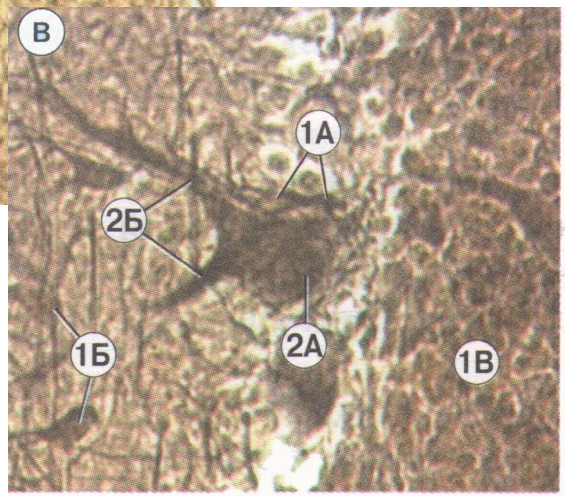


1 - борозды мозжечка;
2 — извилины мозжечка и в них:
3 — кора — поверхностный слой серого вещества:
4 — прослойки белого вещества.

Спои коры: 1 — молекулярный (звездчатые и корзинчатые клетки);
2 — ганглионарный (грушевидные клетки Пуркинье):
3 — зернистый (клетки-зерна, клетки Гольджи и веретеновидные клетки).
4 — белое вещество мозжечка; образовано миелиновыми нервными волокнами:
— одни волокна (афферентные) идут к коре мозжечка от спинного и продолговатого мозга:
— другие (эфферентные) — от коры мозжечка к его подкорковым ядрам.

# Кора мозжечка

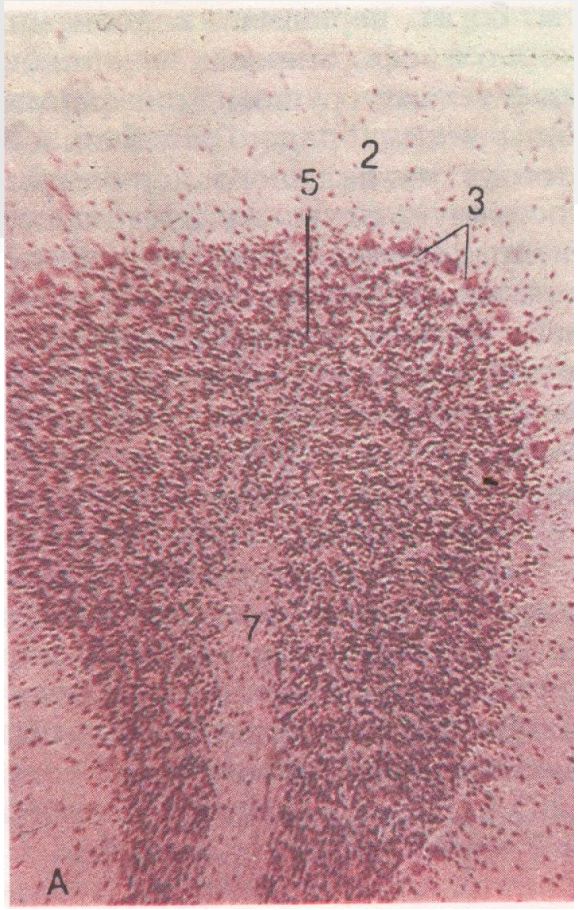


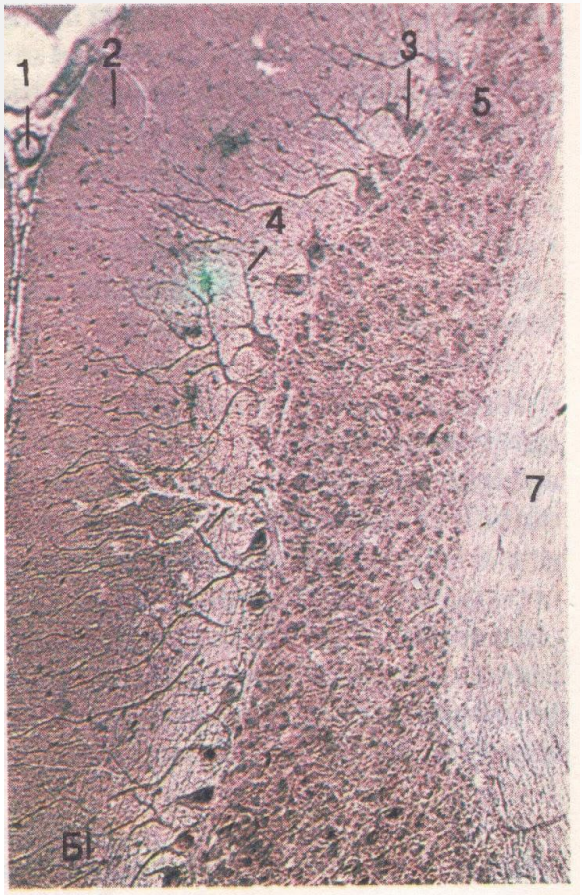


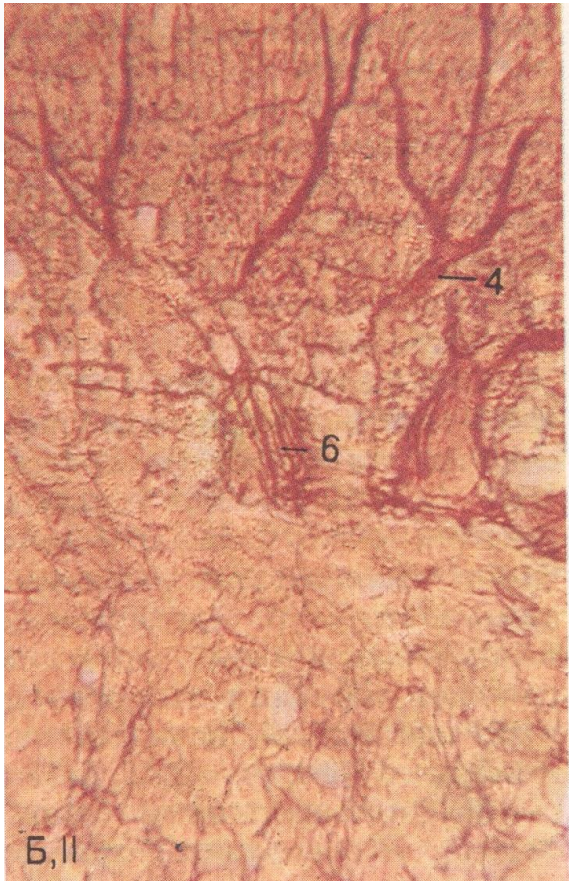


А — препарат: общий вид (окраска гематоксилин-эозином). Б — препарат (импрегнация солями серебра): I — общий вид. II — ганглиозные клетки (клетки Пуркинье). 1 — сосуд мягкой мозговой оболочки; 2 — молекулярный слой; 3 — ганглиоз-ный слой; 4 — дендриты ганглиозных клеток; 5 — зернистый слой; 6 — волокна, оплетающие тела ганглиозных клеток; 7 — белое вещество.

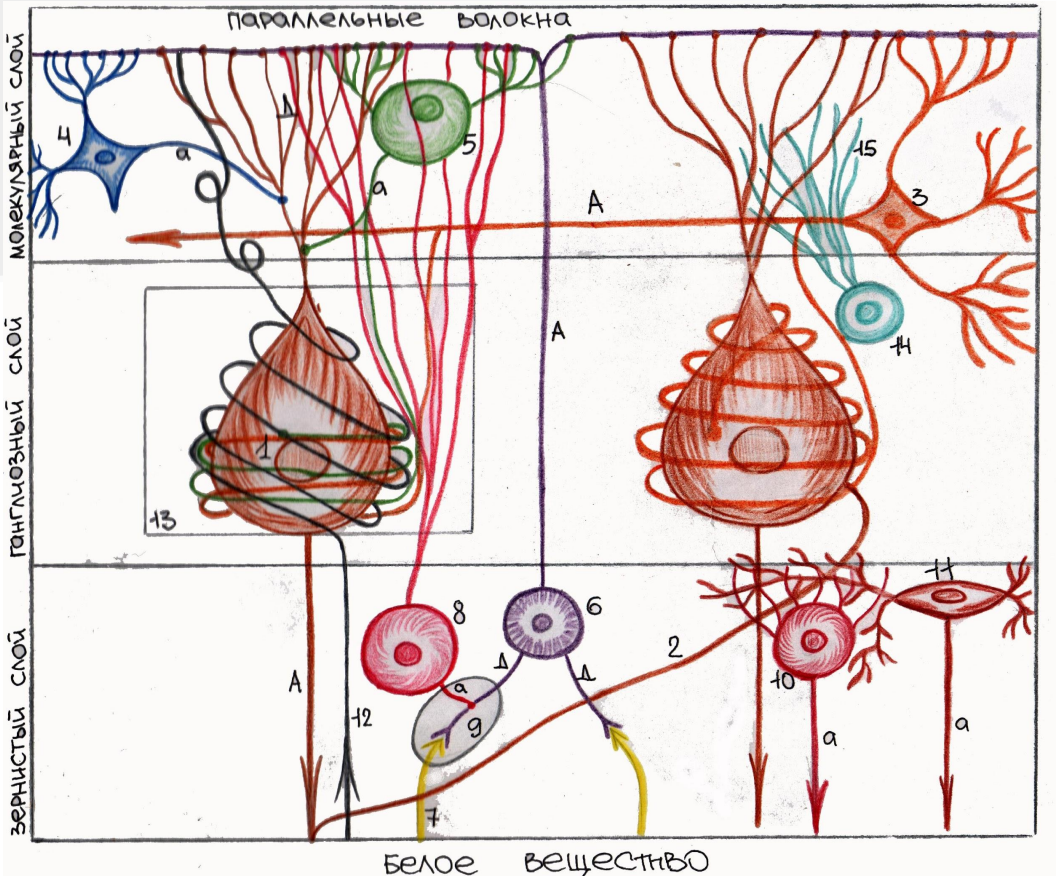


1 .Клетка Пуркинье. 2.Коллатерали аксонов клетки Пуркинье. 3. Корзинчатые клетки. 4. Мелкая звездчатая клетка скоротким аксонам; 5.Звездчатая крупная клетка с длинным аксоном. 6.Клетки зерна с дендритами ввиде «птичьих лапок». 7. Моховидные волокна. 8. Клетки-Гольджи длиннолучистые. 9.Клубочки мозжечка: дендриты клеток-зерен(б); моховидное волокно (7); аксоны длиннолучистых клеток Гольджи. 10. Клетка Гольджи коротколучистая.11. Горизонтальные веретеновидные клетки Гольджи. 12. Лазающие (леановидные) волокна. 13. Корзинки мозжечка: перикарион Кл.Пуркинье(1); аксоны корзинчатых клеток (3); лиановидные волокна (12) аксоны звездчатых клеток с длинными аксонами (5); 14. Глиальные клетки с темными ядрами. 15. Бергмановские волокна.

# Кора больших полушарий

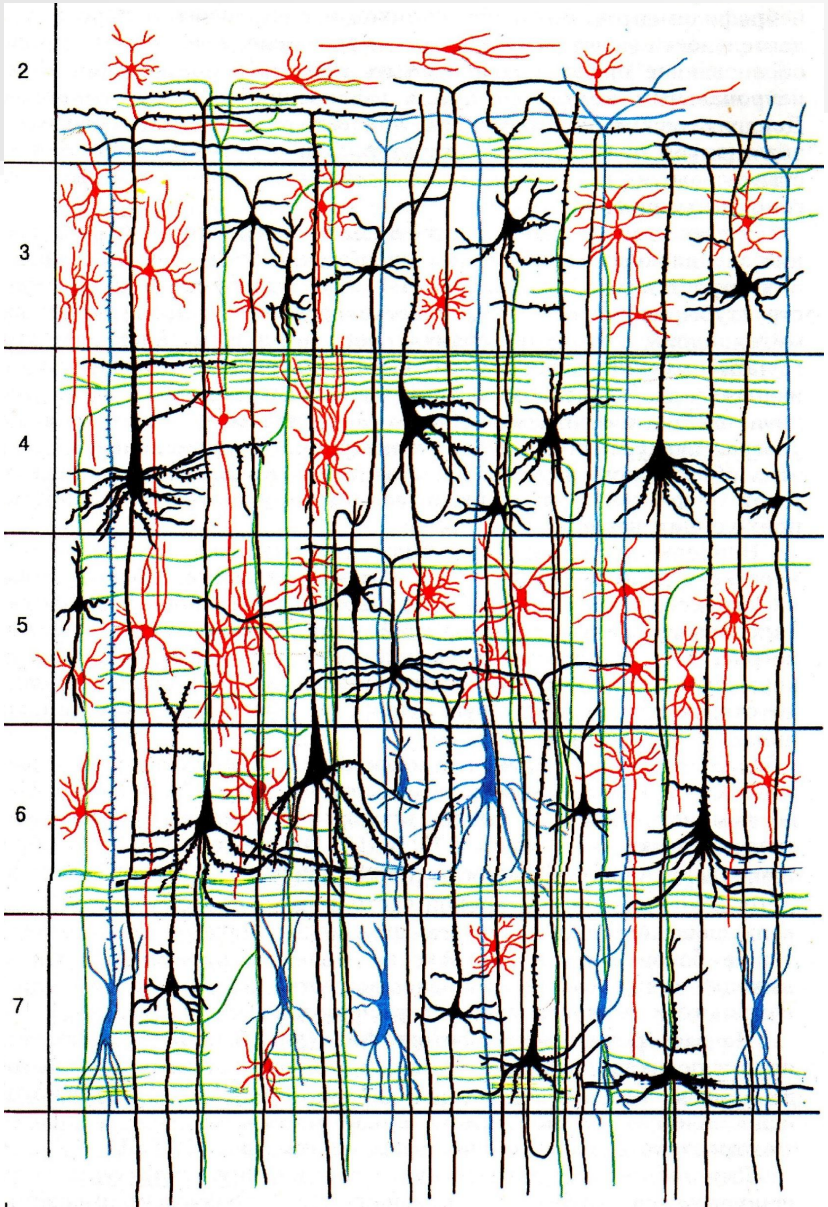


А — архитектоника коры
2 — молекулярный слой;
3 — наружный зернистый слой;
4 — пирамидный слой;
5 — внутренний зернистый слой;
6 — ганглиозный слой;
7 — слой полиморфных клеток.

# Кора больших полушарий

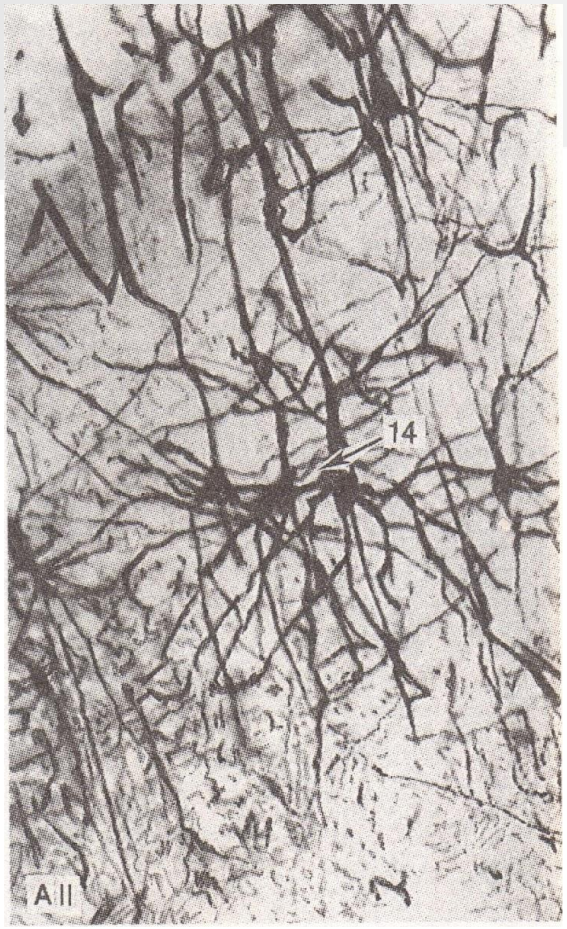


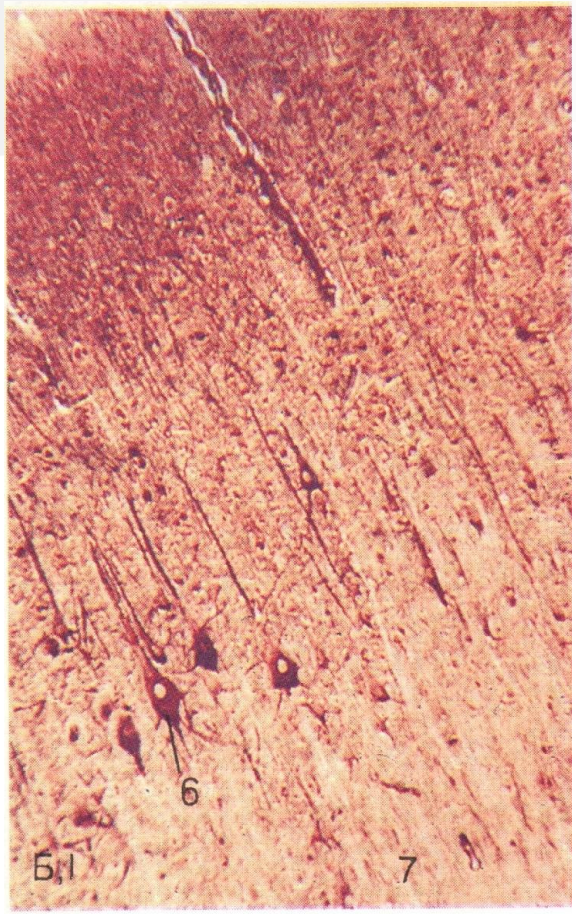


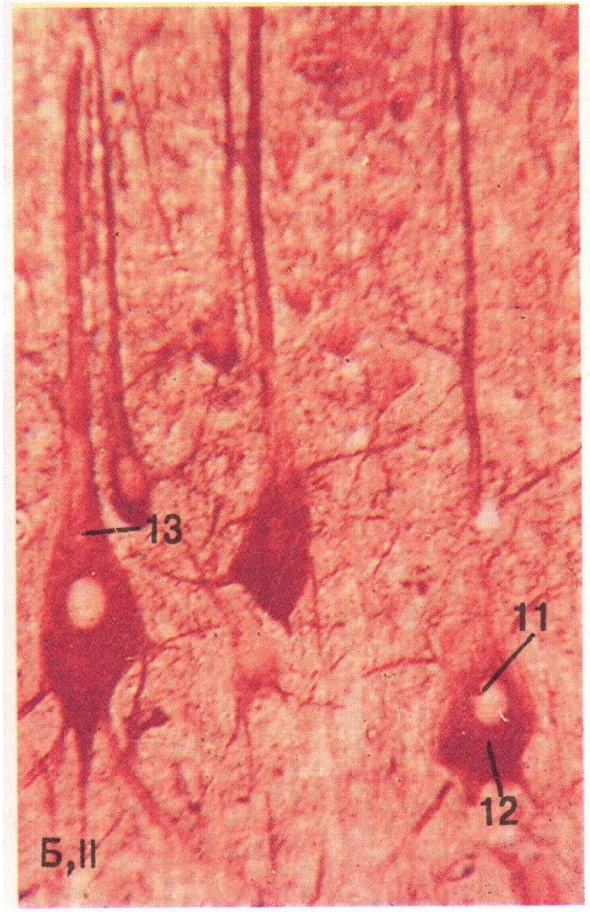


А II — колонки нейронов. Б — импрегнация солями серебра: I — общий вид, II — деталь к I, пирамидный нейрон. 1 — сосуд мягкой мозговой оболочки;
6 — ганглиозный слой; 7 — слой полиморфных клеток; 11 — ядро нейрона; 12 — перикарион; 13 — основание дендрита; 14 — колонка корковых нейронов.

# Кора больших полушарий головного мозга

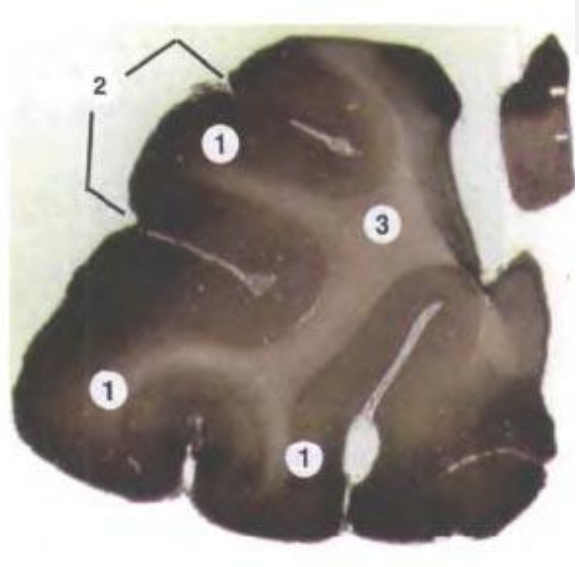


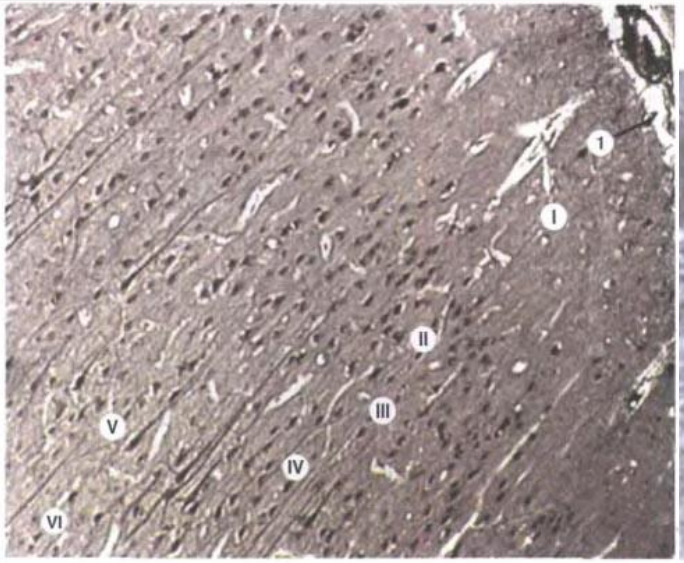


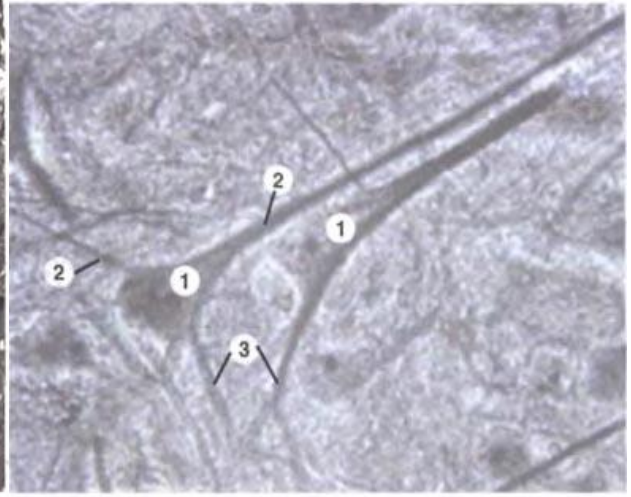


1 — извилины и в них — кора: узкий (3—5 мм) поверхностный спой серого вещества:
2 — борозды:
3 — белое вещество.

I — молекулярный слой;
II — наружный зернистый слой;
III — пирамидный спой;
IV — внутренний зернистый спой;
V — ганглионарный спой крупных пирамидных клеток.
VI — слой полиморфных клеток.

1 — крупные пирамидные нейроны слоя V.
2 дендриты; самый мощный из них отходит от верхушки.
3 — аксон: один из отростков, отходящих от основания.

# Гистология коры больших полушарий

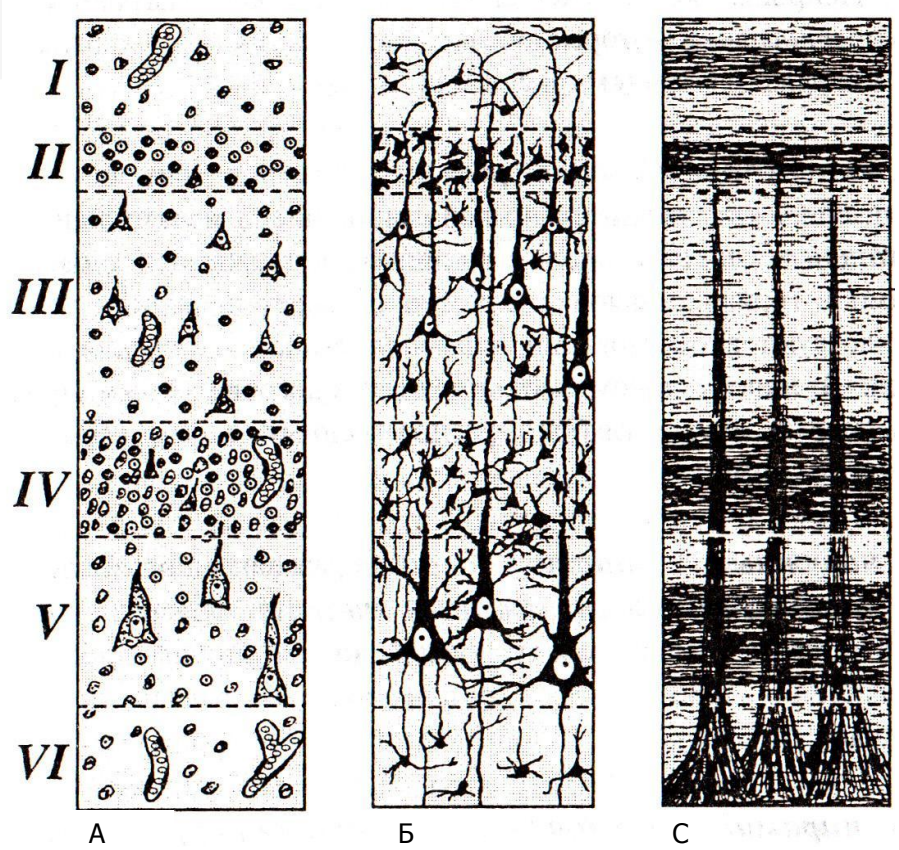


Цитоархитектоника (А, Б) и миелоархитектоника (С) коры больших полушарий.
I - молекулярный слой, II – наружный зернистый слой, III- пирамидный слой, IV - внутренний зернистый слой, V - внутренний слой пирамидных нейронов (глиальный слой, VI - слой веретеновидных (полиморфных) нейронов.

# Межнейрональные связи в коре больших полушарий

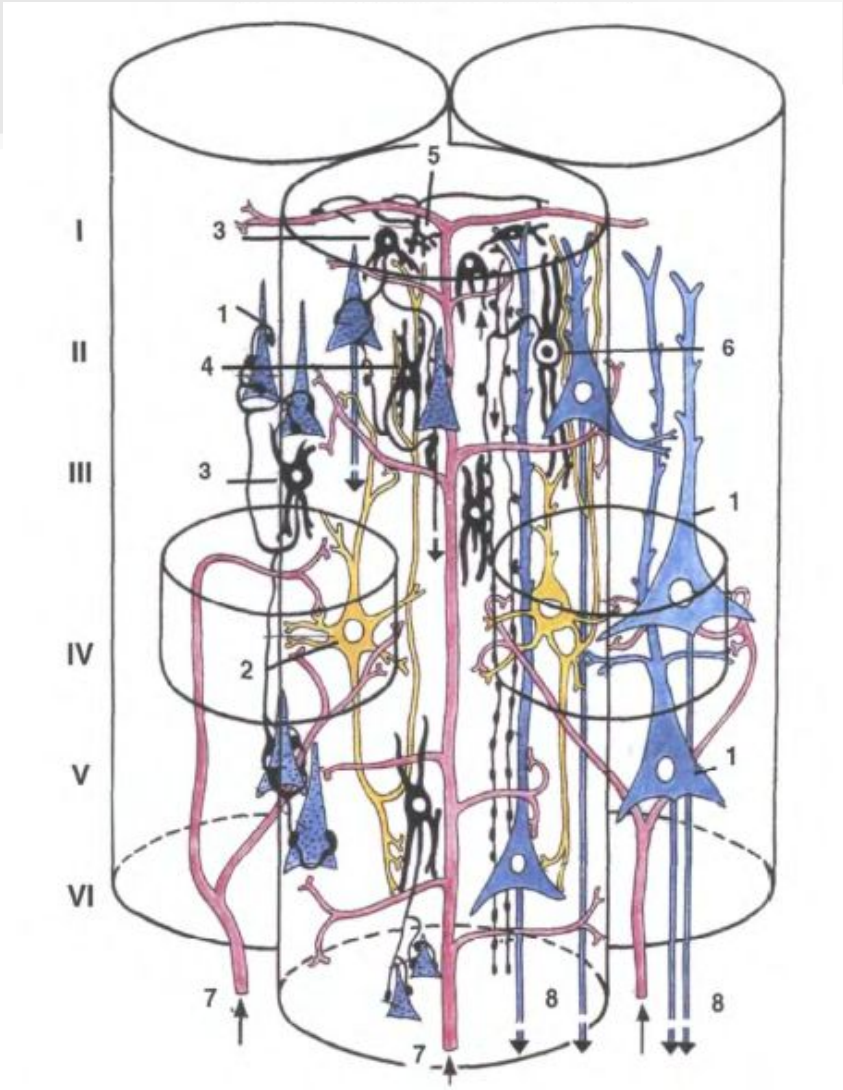


1 — пирамидные нейроны (синие).
2 — звездчатые нейроны (желтые.
Тормозные нейроны (черные):
3 — корзинчатые.
4 — аксоаксональные.
5 — клетки с аксоаксонапьной кисточкой.
6 — клетки с двойным букетом дендритов.

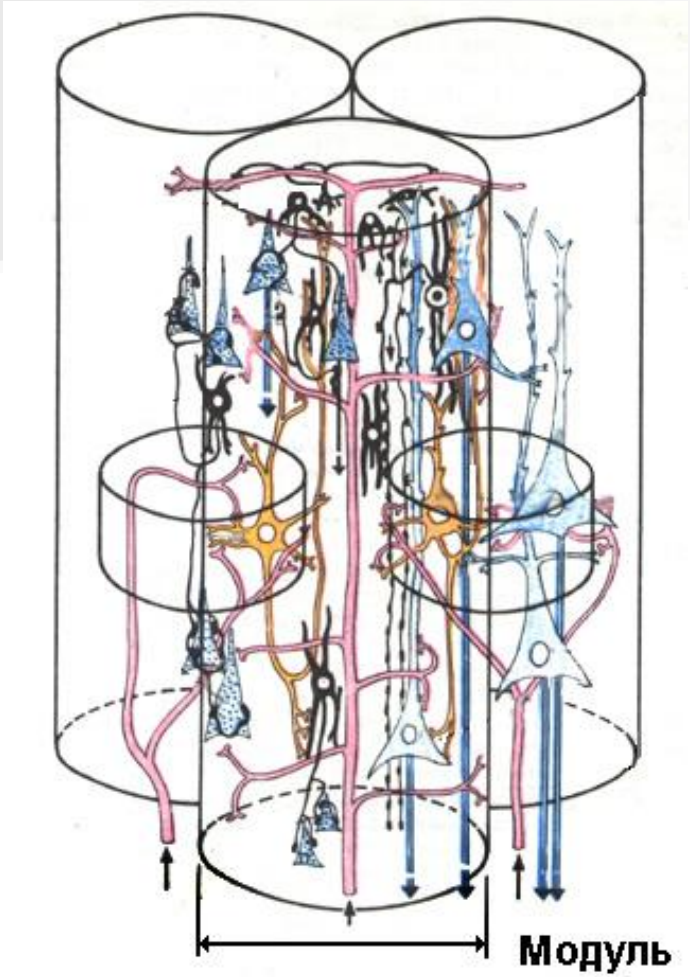


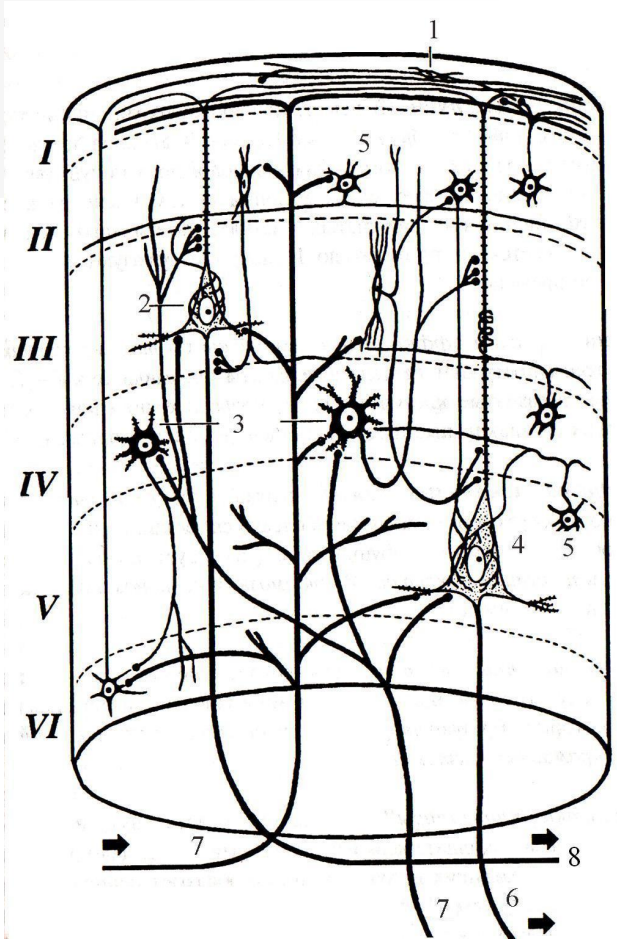


*Модуль коры полушарий головного мозга. I – VI - слои коры.*
*1 – горизонтальная клетка Кахаля, 2 – малый пирамидный нейрон, 3 – звездчатый нейрон, 4 – большой пирамидный нейрон, 5 – корзинчатая клетка, 6 – эфферентное волокно, 7 – афферентные нервные волокна, 8 – ассоциативное эфферентное волокно.*

# Вегетативные нервные ганглии

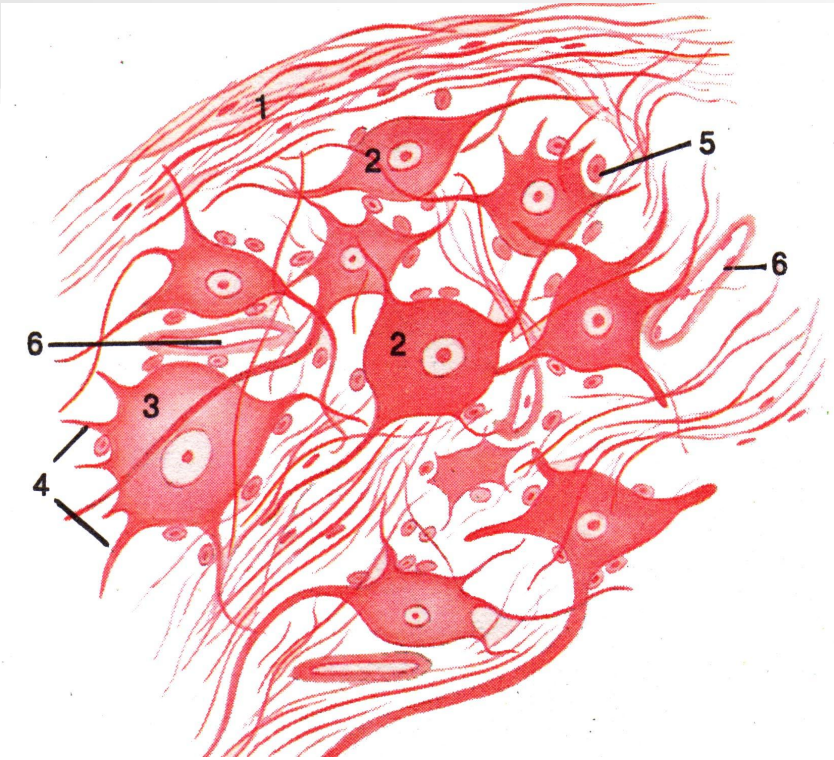


Интрамуральный ганглий в мышечной оболочке стенки кишки:
1 — капсула; 2 — нервные клетки;
3 — перикарион; 4 — отросток нейрона;
5 — клетки глии; 6 — кровеносный сосуд;
7 — гладкомышечные клетки.