ОПУХОЛИ И КИСТЫ СРЕДОСТЕНИЯ

лекция

Доцент кафедры детской хирургии СГМУ, к.м.н. Голованов Е.С.

Цель лекции

1. Иметь понятие о клинике и диагностике опухолей средостения.
2. Представлять методы лечения и реабилитации детей с этой патологией.

Первые сообщения об опухолях средостения появились в начале XIX столетия и касались главным образом случайных находок при аутопсии. Первое клиническое описание опухоли средостения в России принадлежит Н. П. Симановскому (1881 год). Первое хирургическое вмешательство по поводу опухоли средостения в России было произведено в 1902 году хирургом В.Е. Предтеченским.

Средостение

- Часть грудной полости, ограниченная с боков медиастинальной плеврой,
- спереди грудиной,
- сзади телами грудных позвонков,
- снизу диафрагмой,
- сверху условной горизонтальной плоскостью, проведенной через верхний край рукоятки грудины.

Средостение, являясь единым пространством делится на 3 отдела:

- Верхний
- Средний
- Нижний

Каждая из частей имеет высоту, равную четырем грудным позвонкам. Верхняя треть средостения соответствует верхнему средостению, а средняя и нижняя трети составляют нижнее хирургическое средостение.

- Следует проводить границу между левой и правой стороной, которая проходит в сагиттальной плоскости через середину позвоночного столба. Такое деление не нарушает топографического единства и оправдано практической необходимостью.

В средостении расположены жизненоважные органы: сердце с крупными сосудами, вилочка железа, трахея с бронхами, пищевод, нервные стволы.

Опухоли средостения составляют 0,5-3% от всех опухолей. Медиастинальные опухоли и кисты у детей в 90% случаев имеют дизонтогенетическое происхождение, возникновение их связано с местным нарушением формообразования при развитии органов и тканей средостения в период эмбриогенеза.

Нельзя исключить возможность возникновения подобных опухолей и кист у детей после рождения и даже у взрослых, т.к. процессы регенерации и самообновления тканей продолжаются в организме в течении всей жизни человека, хотя интенсивность их с возрастом уменьшается (И.В. Давыдовский, 1959). Поэтому подобные опухоли и кисты при определенном влиянии экзогенных и эндогенных факторов могут возникать у детей старшего возраста и взрослых.

Классификация

Их много, т.к. ещё не сформировалось единое мнение в определении понятия «опухоли средостения», что объясняется в первую очередь различным подходам к изучению данной проблемы. Ряд авторов придерживаются принципа разделения опухоли на группы в зависимости от их локализации в средостении. Обосновывается это:

- Характерным месторасположением опухоли в средостении
- Однотипностью клинических проявлений
- Определенными анатомическими взаимоотношениями при хирургических вмешательствах (Б.К. Осипов,1953; Даргеон, 1960 и др.)

Недостатком подобных классификаций является то, что не учитывается гистоморфологический характер опухоли.

Классификация, основанная на разделении опухолей средостения

- Злокачественные
- Доброкачественные

(А.С. Чечулин, А.И. Трухалев, 1962; В.Н. Гольдберг, 1961) – имеют определенное клиническое значение, однако не могут отразить всего многообразия новообразований у детей, т.к. в ряде случаев у детей невозможно провести четкие границы между доброкачественными и злокачественными опухолями.

- Наиболее удачны классификации, построенные с учетом гистоморфологического характера новообразований средостения, их клинического течения и результатов лечения (Б.Я. Лукьянченко, 1958; Б.В. Петровский, 1960)

И.Д.Кузнецов (1965) разделил все доброкачественные опухоли и кисты средостения на две группы:

- Гомопластические (из клеток средостения)
- Гетеропластические (из клеток в норме не содержащихся в средостении)

- Ю.Ф. Исаков, Э.А. Степанов (1975) предложили классификацию, где сохраняют основной принцип разделения первичных опухолей и кист средостения, основанный на их развитии.
- З.В. Гольберт, Г.А. Лавникова (1965),

И.Д. Кузнецов (1965) – существенно дополняя её разделением опухолей средостения у детей на зрелые и незрелые опухоли

Зрелые опухоли и кисты средостения

- Состоят из дифференцированных клеток и достигают высокой степени структурного и функционального развития. У детей почти не наблюдается их злокачественного перерождения. Зрелые новообразования составляют основную группу опухолей и кист средостения у детей

Незрелые опухоли и кисты средостения

- Это опухоли с малодифференцированными клетками.

Источником возникновения является:

Эмбриональная нейроэктодермальная ткань (нейробластома, ганглеонейробластома, феохромобластома)

По клиническому течению их делятся на:

- Доброкачественные
- Злокачественные

Ввиду возможной дифференциации эмбриональных клеток симпатической нервной системы незрелые опухоли приобретают иногда у детей доброкачественное течение с полной потерей роста или даже могут спонтанно исчезать. (Мы имеем два собственных наблюдения спонтанного исчезновения нейрогенных опухолей у детей в хирургическом отделении ОДКБ.

Классификация опухолей и кист средостения у детей (Ю.Ф. Исаков, Э.А. Степанов)

Источник развития		Вид опухолей и кист	
		Зрелые опухоли и кисты(доброкачественные)	Незрелые опухоли(доброкачественные и злокачественные
Нейрогенна ткань	*Опухоли симпатической нервной системы*	Ганглионеврома Феохромоцитома хемодектома	Симпатогониома Симпатобластома Ганглионейробластома феохромобластома
	Опухоли периферических нервов	Нейринома нейрофиброма	Нейросаркома нейрофибросаркома

ГОМОПЛАСТИЧЕСКИЕ	**Мезенхимальная ткань**	*сосуды*	Лимфангиома Гемангиома Гем – лимфангиома Ангиоперицитома Гламусная опухоль ангиолейомиома	Ангиопластическая саркома
		Жировая ткань	липома	липосаркома
		Волокнистая соединительная ткань	фиброма	фибросаркома
		Гладкие мышцы	лейомиома	леймиосаркома
		Несколько видов тканей	мезенхимома	Недифференцированные саркомы

ГОМОПЛАСТИЧЕСКИЕ	**Мезенхимальная ткань**	*Ткань вилочковой железы*	Киста вилочковой железы Липотимома Лимфоцитарная тимома Лимфоэпителиальная тимома Эпителиальная тимома	Лимфоцитарная тимома Лимфоэпителиальная тимома Эпителиальная тимома
		«Первичная кишка»	Бронхогенная киста Энтерогенная киста (пищеводная, желудочная, кишечная)	
		Первичный перикардиальный целом	Целомическая киста перикарда	

ГЕТЕРОПЛАСТИЧЕСКИЕ	Мультипотентные клетки	Тератодермоид (кистозный)	тератобластома
	Зачатки щитовидной железы	Внутригрудная струма	рак
	Зачатки околощитовидной железы	Внутригрудная аденома	рак

- Классификация полностью отражает гистоморфологический характер «первичных» опухолей средостения у детей, целесообразность ее бесспорна, особенно в условиях специализированного детского торакального отделения.
- Авторы мотивированно не включили в классификацию группу «вторичных» опухолей средостения и опухоли из группы лимфом. Однако с этими опухолями приходится встречаться хирургам общехирургических детских отделений.
- В связи с этим удобна рабочая классификация новообразований средостения, принятая на кафедре детской хирургии Киевской академии последипломного образования.

Рабочая классификация опухолей и кист средостения (проф. Д.Ю. Кривченя, 1981)

I. Кисты средостения

II. Опухоли средостения

А) Опухоли и кисты средостения

- Врожденные и приобретенные

Б) Опухоли и кисты средостения

- Доброкачественные и злокачественные

I.Кисты средостения:
А. Врожденные кисты:

1) ***<u>Дермоидные кисты</u>*** **(могут быть доброкачественными и злокачественными), частота 4 – 7%**

Опухоль с четкой капсулой, бывает однокамерной и многокамерной. Новообразование содержит салоподобную ослизлую или крошковидную массу, иногда в содержимом обнаруживают волосы.

2) Энтерогенные кисты (доброкачественные)

- Частота 5 – 10%
- Энтерогенные кисты в зависимости от строения разделяют на:

- Пищеводные
- Желудочные
- Кишечные кисты.

Кисты желудочного характера встречаются в 40 – 70%. Эти кисты имеют округлую овоидную форму в основном кисты однокамерные. Они содержат беловатую слизь, напоминающую крахмальное желе. При наличии эпителия и желез желудочного характера киста имеет сукровичную или бурую жидкость, иногда инфицированную.

3) Бронхогенные кисты (доброкачественные)

- Частота 8 – 12%
- Стенка кисты тонкая, имеет неправильную овоидную или шаровидную форму, содержит беловато-желтую жидкость в виде желе или слизи.

4) Целомические кисты перикарда (доброкачественные)

- Частота 3,5 – 14%
- Киста обычно округлой или овальной формы, связана с перикардом, оболочки тонкие, содержит жидкость как «ключевая вода».

- Врожденные тератодермоидные кисты средостения в некоторых случаях могут перерождаться в злокачественные.

Б) Приобретенные кисты средостения:

- Встречаются очень редко.
- Они бывают:

1. Травматические
2. Паразитарные (эхинококк)

2. Опухоли средостения

1) ***<u>Нейрогенные опухоли.</u>*** ***Доброкачественные и злокачественные*****. Из симпатической нервной системы и из периферических нервов – нейриномы, ганглионевромы, феохромоцитома, злокачественные – симпатобластома, ганглинейробластома, феохромобластома и др.**

Частота 30 – 40%.

- Обычно нейрогенные опухоли имеют вытянутую, сферическую форму, локализуясь в заднем средостении, достигают значительных размеров. Поверхность их в ряде случаев бугристая.
- Иногда опухоли проникают через межпозвоночные отверстия в спино-мозговой канал и имеют вид «песочных часов» (опухоль Булике). Опухоль может прорастать капсулу. Консистенция опухоли плотноэластическая, иногда с участками размягчения. Не все незрелые опухоли из нейрогенной ткани являются злокачественными, в редких случаях они приобретают доброкачественное течение у детей с полной потерей роста и даже могут спонтанно исчезать.

2. Опухоли из мезенхимальной ткани (доброкачественные, злокачественные)

- Гемангиомы, лимфангиомы, фибромы, липомы, ангиосаркомы, фибросаркомы и др.
- Частота 12%
- У детей липомы и фибромы встречаются редко.
- В основном у детей сосудистые опухоли, располагающиеся в передне-верхнем средостении. Они имеют различную величину, нередко достигая больших размеров. Обычно представлены многокамерными тонкостенными образованиями. Содержимое обычно жидкое, соломенно-желтого цвета при лимфангиомах, и кровь при гемангиомах

3. Опухоли из всех трех зародышевых листков (доброкачественные, злокачественные)

- Тератомы и тератобластомы
- Частота 3-6%
- Размеры опухоли вариабельны, но по сравнению с другими новообразованиями средостения, тератомы чаще бывают более крупные. Консистенция ткани от плотно-эластической до тестоватой, иногда определяются участки хрящевой и даже костной плотности. Довольно часто в тератомах (в половине) наблюдаются и известковые включения.

4. Лимфомы (злокачественные)

- Частота 10 – 15%
- К этой группе опухолей относят лимфобластому, лифосаркому, ретикулосаркому, лимфогранулематоз.
- Опухоли бугристые, часто больших размеров с инфильтрирующим ростом

4 стадии лимфобластом

1. Локализованная
2. Региональная по 1 стороне диафрагмы
3. Генерализованная по обе стороны диафрагмы с поражением селезенки
4. Диссеминированная

5. Опухоли из вилочковой железы (доброкачественные, злокачественные)

- Тимома, липотимома, кисты, эпителиальная тимома и др.
- Частота 5 – 10%
- Опухоли находятся обычно в капсуле овальной формы, доброкачественные опухоли гладкие, злокачественные – бугристые, больших размеров, плотные на ощупь.

6. Опухоли из переместившихся тканей (доброкачественные, злокачественные)

- Внутригрудная струма из зачатков щитовидной железы, внутригрудная аденома из зачатков околощитовидной железы, рак

7. Метастатические образования средостения

- Злокачественные – рак груди, легкого, саркомы кости и др.

8. Гранулемы средостения

- Саркоидоз, туберкулома.

9. Опухоли невыясненной этиологии (доброкачественные, злокачественные)

- Частота 5 – 7%

Клиническая картина

- Новообразования средостения могут воздействовать на любые органы и ткани, расположенные в этой анатомической области и вызывать разнообразные клинические проявления как местного, так и общего характера.
- В развитии таких синдромов имеют значение не только специфические особенности роста того или иного образования, а в большей степени те нарушения, которые возникают в следствии сдавления и прорастания жизненно важных органов, находящихся в средостении.
- Эта особенность объединяет рассматриваемые новообразования не только по формальным признакам их локализации, но и по основным чертам патологии

- У детей клинические проявления новообразований средостения менее выражены, чем у взрослых (в 30% случаев может быть бессимптомное течение).
- В клинической картине выделяют:

1. – общий симптомакоплекс и
2. - локальные синдромы.

I. Общий симптомокоплекс

- Складывается из симптомов опухолевой интоксикации(потеря аппетита, веса, отставание в физическом развитии, субфебрилитет и др) и симптомов катехоламиновой интоксикации при опухолях из симпатической нервной системы и хромаффинноактивных опухолях (сердечно-сосудистые нарушения, гипертензия, тахикардия, рвота, диарея, вздутие живота и др)

II. Локальные синдромы

- В их группе выделяют:
- Неврологический
- Респираторный
- Эзофагальный
- Кардиальный
- Венозный

1. Неврологические симптомы

- Отмечаются в 7 – 12% случаев, при нейрогенных опухолях до 30%.
- Причины возникновения неврологических симптомов: либо опухоль исходит из самой ткани нервной системы, либо опухоль не нейрогенного характера, но сдавливающие в средостение нервные элементы, находящиеся в средостении. Компрессия или разрушение ганглионарных узлов приводит к анизокарии, симптому Горнера (миоз, птоз, энофтальм), парестезии, гипо и гиперстезии, осиплость голоса, болевой синдром и др.

- При нейрогенных опухолях типа «песочных весов» развиваются симптомы сдавления спинного мозга в грудном отделе, парез нижних конечностей, спастические параличи (повышены каленные, ахилловы рефлексы, патологические рефлексы Бабинского, Оппенгейма, Бехтерева, Россалимо с клонусом каленных чашечек и стоп; снижение всех видов чувствительности по проводниковому типу).

2. Респираторные симптомы

- Встречаются у взрослых у 1/3 больных, у детей от 6% до 15%.
- К этой группе симптомов относят: кашель, одышку, цианоз, приступы асфиксии.
- В ряде случаев эти симптомы и их выраженность зависят от изменения положения тела.
- Сухой кашель возникает от сдавления плевры; влажный кашель – от сдавления трахеи и бронхов с возможным развитием ателектазов.
- Влажный кашель возникает и при пенитрации кист в бронх.
- Выраженность одышки может косвенно указывать на объем опухолевого процесса.

3. Эзофагальные симптомы

- Дисфагии, нарушение глотания, возможны пищеводные кровотечения.
- При наличие этих симптомов опухоль чаще локализуется в заднем средостении, сдавливает или прорастает пищевод.

4. Кардиальные симптомы

- Боли в области сердца, нарушения ритма возникают либо в результате непосредственного воздействия опухоли на сердце, либо рефлекторно.
- Эти симптомы характерны для локализации новообразования в передне-нижнем средостении.

5. Венозные симптомы

- Возникают вследствие компрессии магистральных вен при локализации опухоли в передне-верхнем средостении.
- Различают две группы венозных симптомов:

1 группа – венозный застой без нарушения оттока из вен головы(усиленный венозный рисунок подкожных вен грудной клетки и шеи, набухание шейных вен, отек шеи, рук, цианоз носовые кровотечения, в редких случаях пищеводные и трахео-бронхиальные кровотечения.

2 группа – венозный застой с нарушением оттока из вен головы. Более выражена для злокачественных опухолей. Эта группа симптомов складывается из симптомов венозного застоя 1 группы, дополнительно возникают головные боли, шум в голове, судороги.

При наличии венозных симптомов не показана торакоскопия и передняя пневмомедиастинография, строго ограничена бронхоскопия.

Гиперплазия вилочковой железы

- Крупные размеры вилочковой железы или ее истинная гиперплазия у детей, встречающаяся у 50% новорожденных, у детей от 2 до 10 лет 5 – 6% (Tonfan, 1963) – нередко вызывают значительные трудности в дифференциальной диагностике с опухолями средостения.
- Симптомы компрессии дыхательных путей при гиперплазии вилочковой железы отмечаются лишь в 1-5% случаев.

Рентгенологическое исследование

- В большинстве случаев позволяет отличить опухоль от гиперплазии вилочковой железы на основании ряда признаков:
- Вилочковая железа имеет определенные формы и положение. По расположению различают: *двустороннюю симметричную или ассиметричную одностороннюю* вилочковую железу. По форме тень вилочковой железы в прямой проекции может быть: округлой, овоидной, лентовидной. В боковой проекции в норме форму вилочковой железы удается проследить только при пневмомедиастинографии.

Вилочковая железа

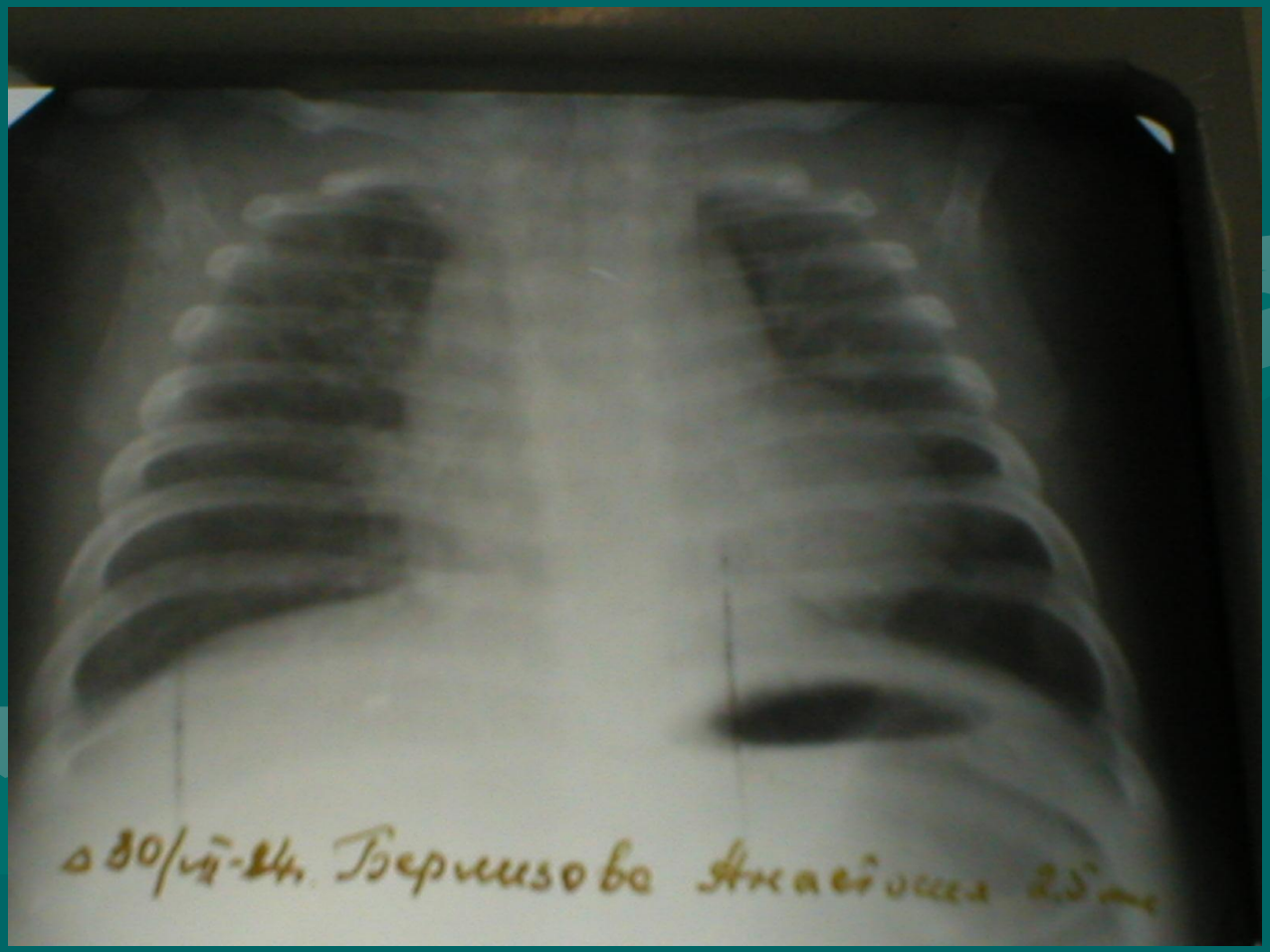

Вилочковая железа

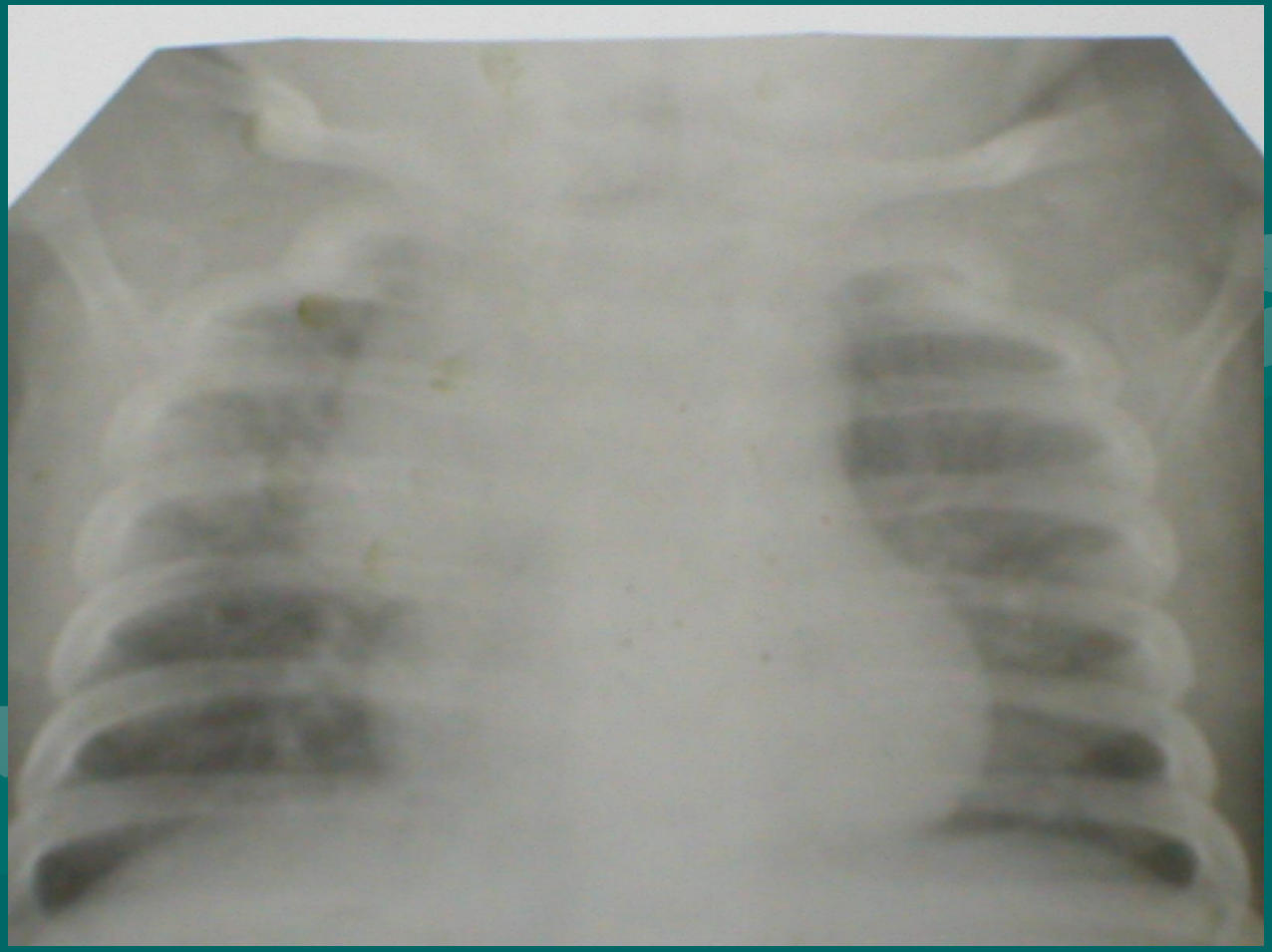

Вилочковая железа

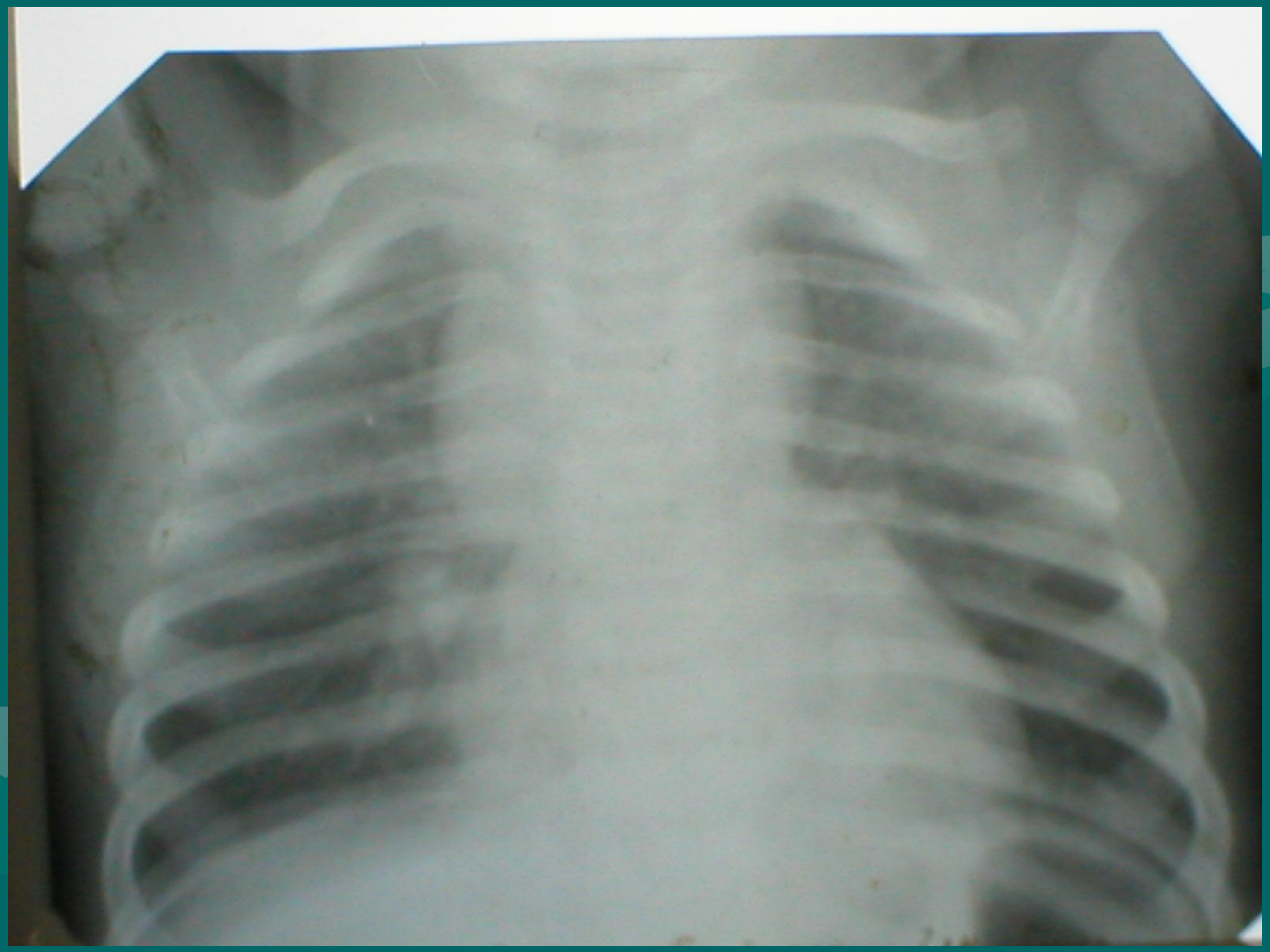

Вилочковая железа

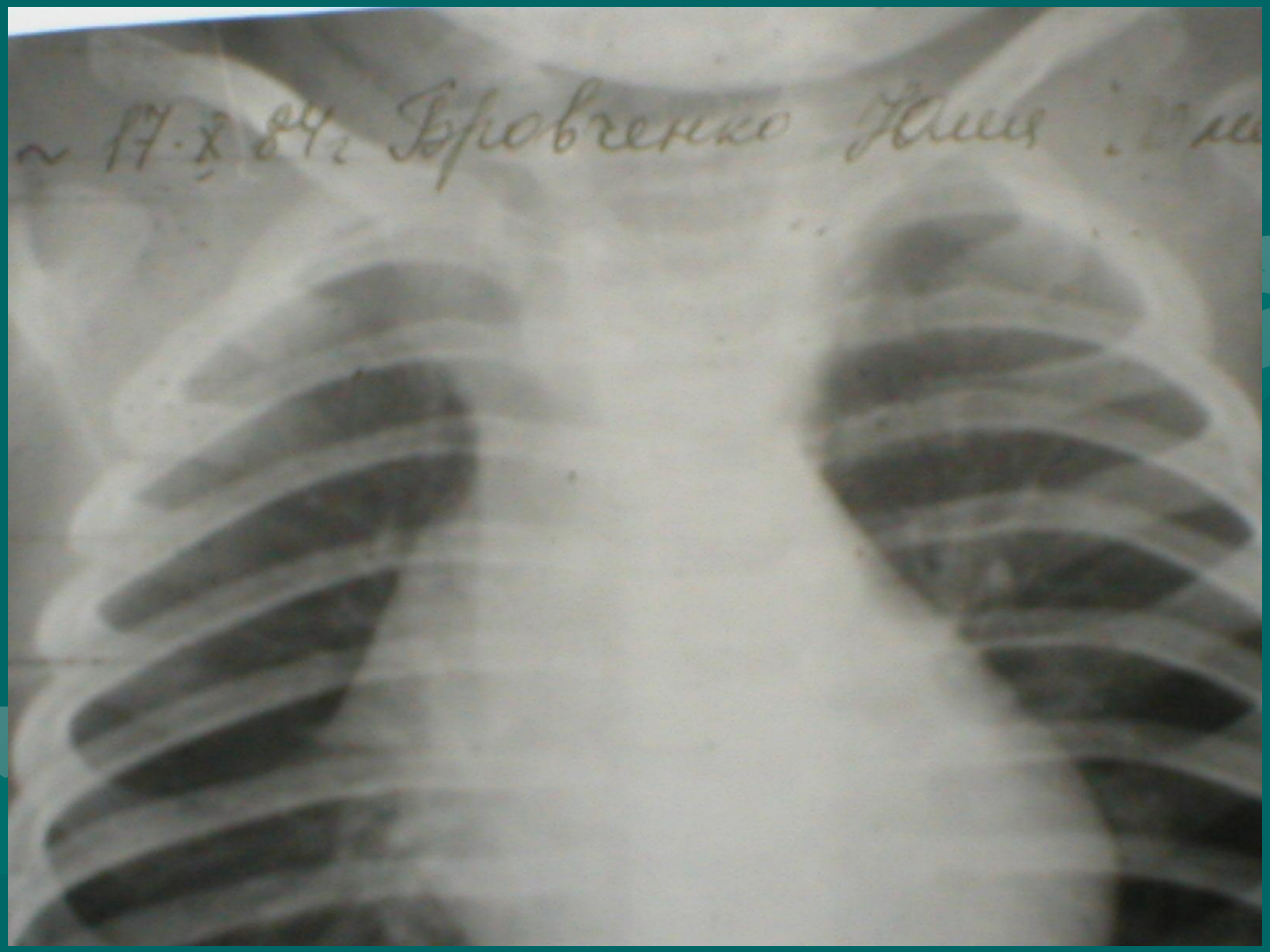

- При пневмомедиастинографии характерны следующие признаки: отслаивание долей вилочковой железы от наружных контуров тени средостения и образование над сердечно-сосудистым комплексом отошедшими лепестками вилочковой железы «крыши палатки» при двустроненней или «козырька» при одностроненней гиперплазии.

- При диагностических трудностях для дифференциального диагноза проводят курс гормональной терапии в течение 1 недели или 2-3 сеанса рентгенотерапии с интервалом в 3 – 4 дня.
- Уменьшение размеров вилочковой железы в случае ее гиперплазии отмечается в подавляющем числе случаев.

Оперативное вмешательство

- При гиперплазии вилочковой железы показано при компрессионном синдроме, не поддающемся консервативной терапии и возможности дифференцировать гиперплазию вилочковой железы от ее опухоли.
- В этих случаях проводят резекцию вилочковой железы с целью устранения компрессионного синдрома или ее биопсию.

- Диагноз гиперплазии вилочковой железы с помощью простых методов исследования (без операции) может быть установлен в 90% случаев.

Кардиотимекоторакальный индекс

1. Ширина кардиотимической тени на уровне 3 грудного позвонка (бифуркация трахеи) делится на ширину грудной клетки на уровне диафрагмы = 0,38
2. Если индекс больше 0,38 это тимомегалия

- Если анализ клинических данных позволяет лишь заподозрить опухолевидный процесс в грудной полости, то рентгенологическое исследование дает возможность не только судить о локализации и величине новообразования, но и установить в большинстве случаев его характер. Это обусловлено в первую очередь тем, что новообразования средостения у детей имеют излюбленные локализации в области определенных органов и тканей, которые явились источником их развития.

- **<u>В комплекс рентгенологических исследований грудной полости входят:</u>**

1. Обзорная рентгенография
2. Томография
3. Пневмомедиастинография
4. Искусственный пневмоторакс
5. Пневмоперитонеум
6. Контрастное исследование пищевода
7. Бронхография
8. Ангиокардиография
9. Контрастирование перидурального пространства.
10. Современная компьютерная томография

- У всех больных рентгенологическое исследование должно начинаться с обзорной рентгенографии органов грудной полости в двух проекциях.
- Выявляемость этим методом достигает 70%. При этом необходимо учитывать признаки наиболее характерные для средостенной локализации опухоли, сформулированные еще в 1929 году Lenk.

Правила Ленка:

1. Медиастинальное образование своим широким основанием сливается с тенью средостения и ни в какой проекции от нее не отделяется (подтверждается у детей в 80% случаев)
2. Проекция центра опухоли лежит в средостении (подтверждается в 40%)
3. Наибольший длинник опухоли распологается в пределах средостения (рентгенограммы)

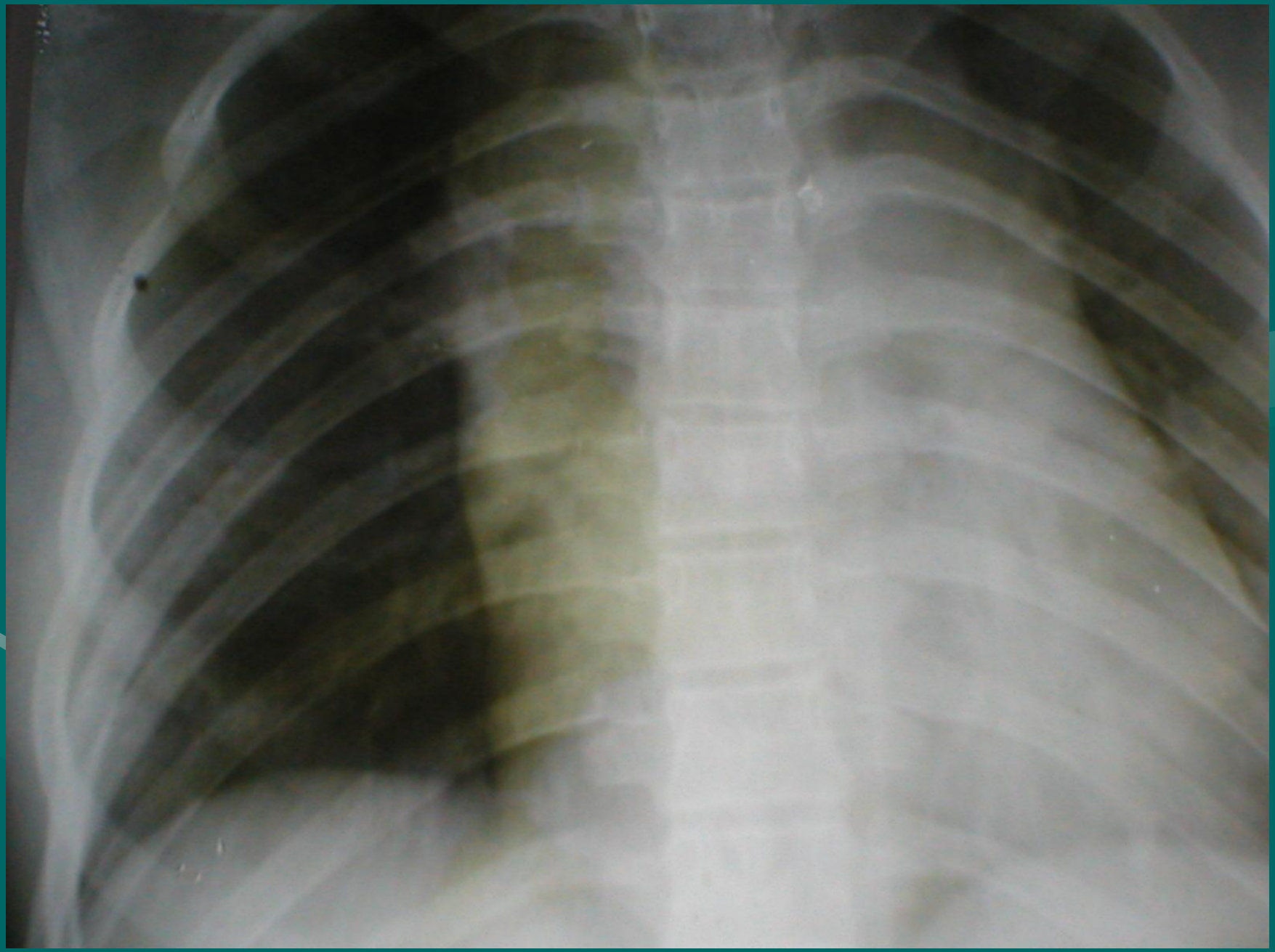


Игнатовский Олег Мих. 14 л

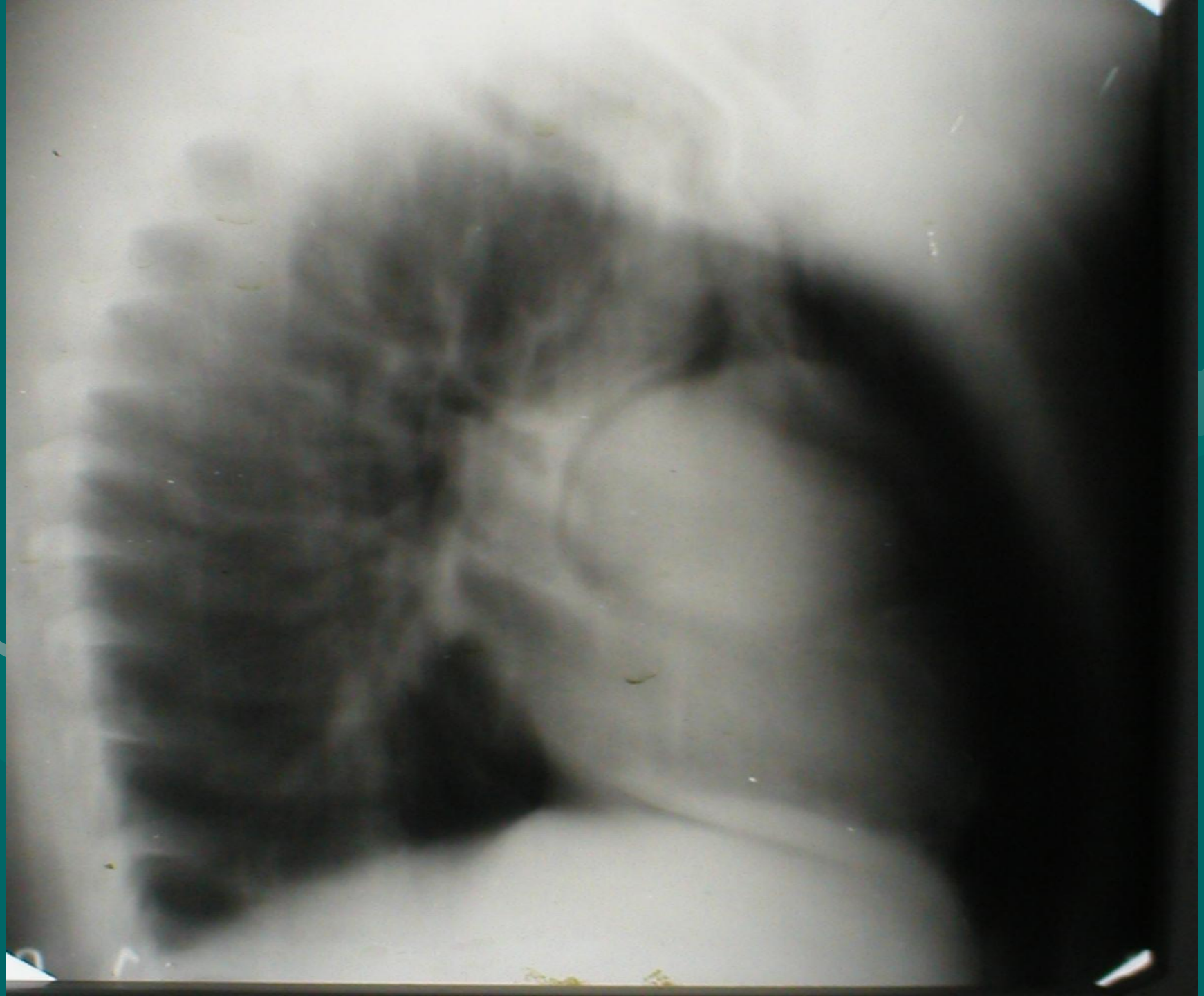

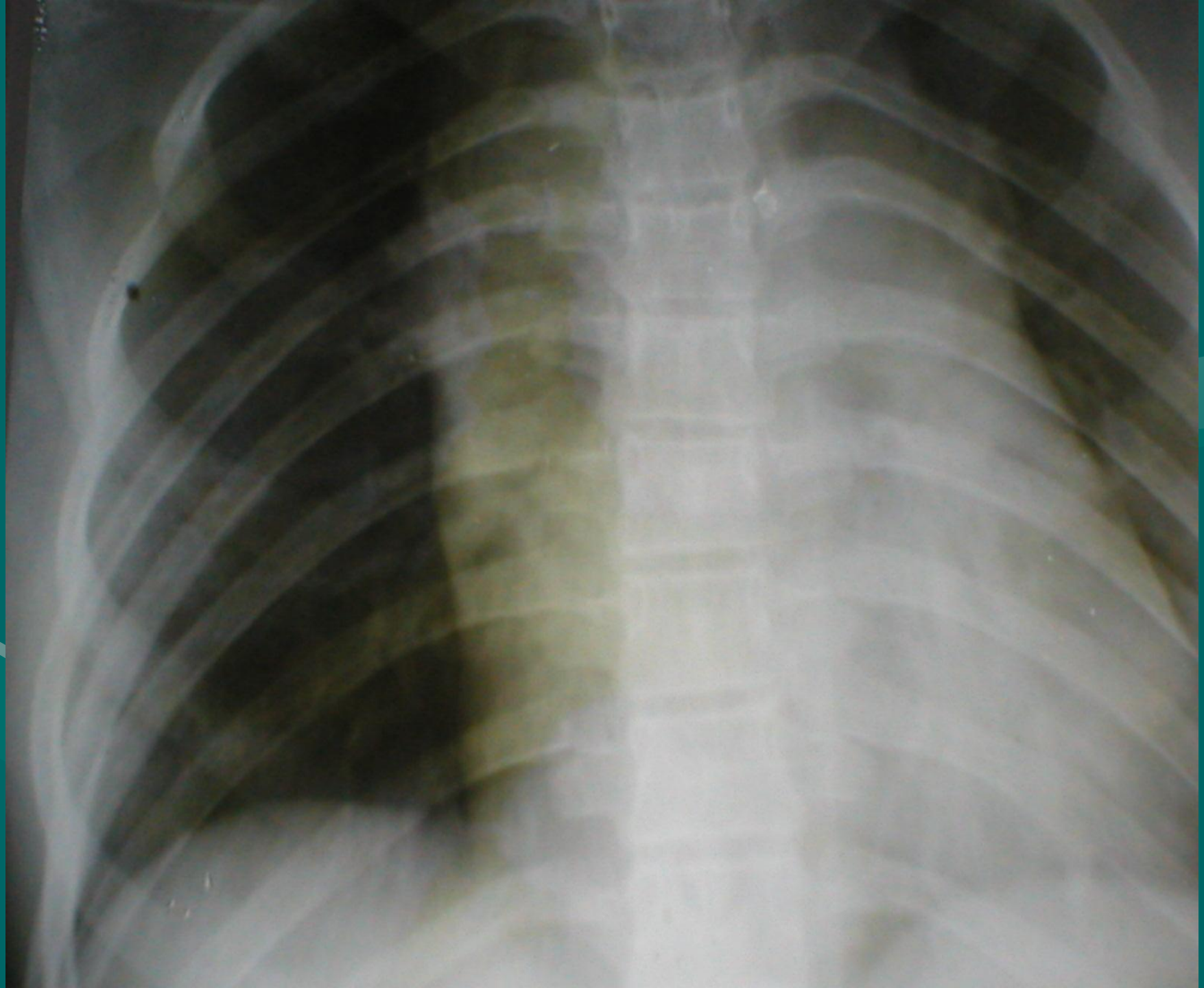

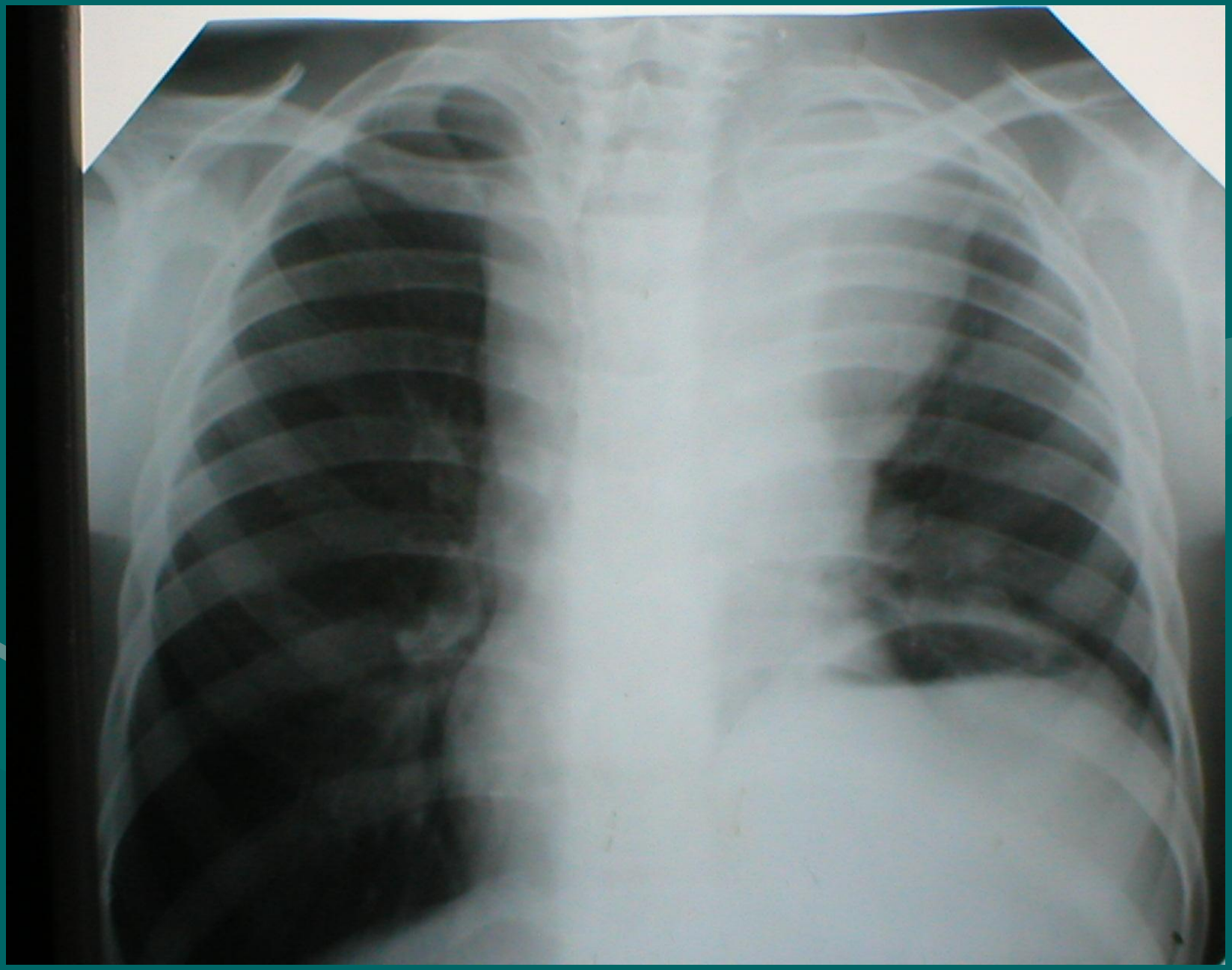

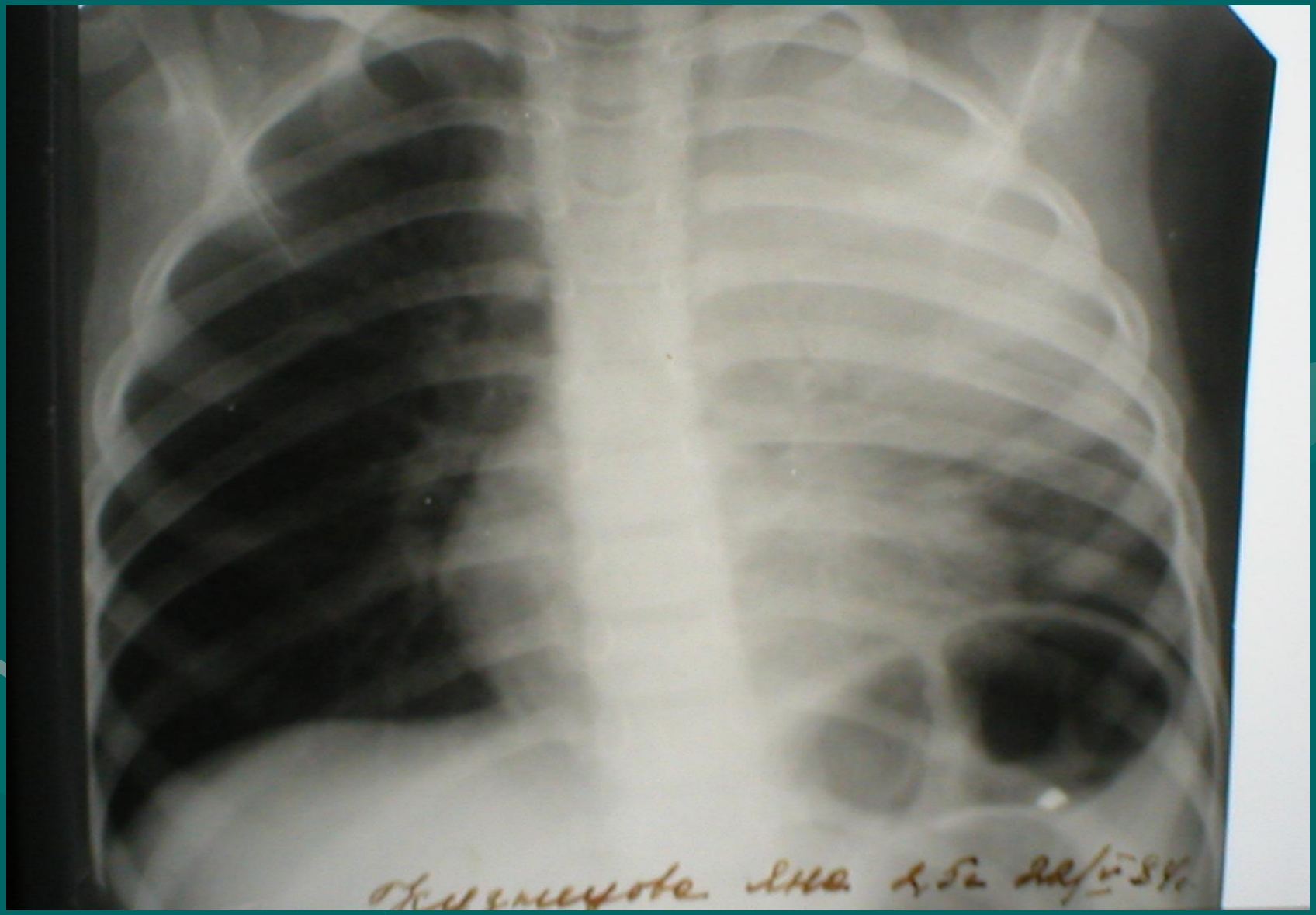

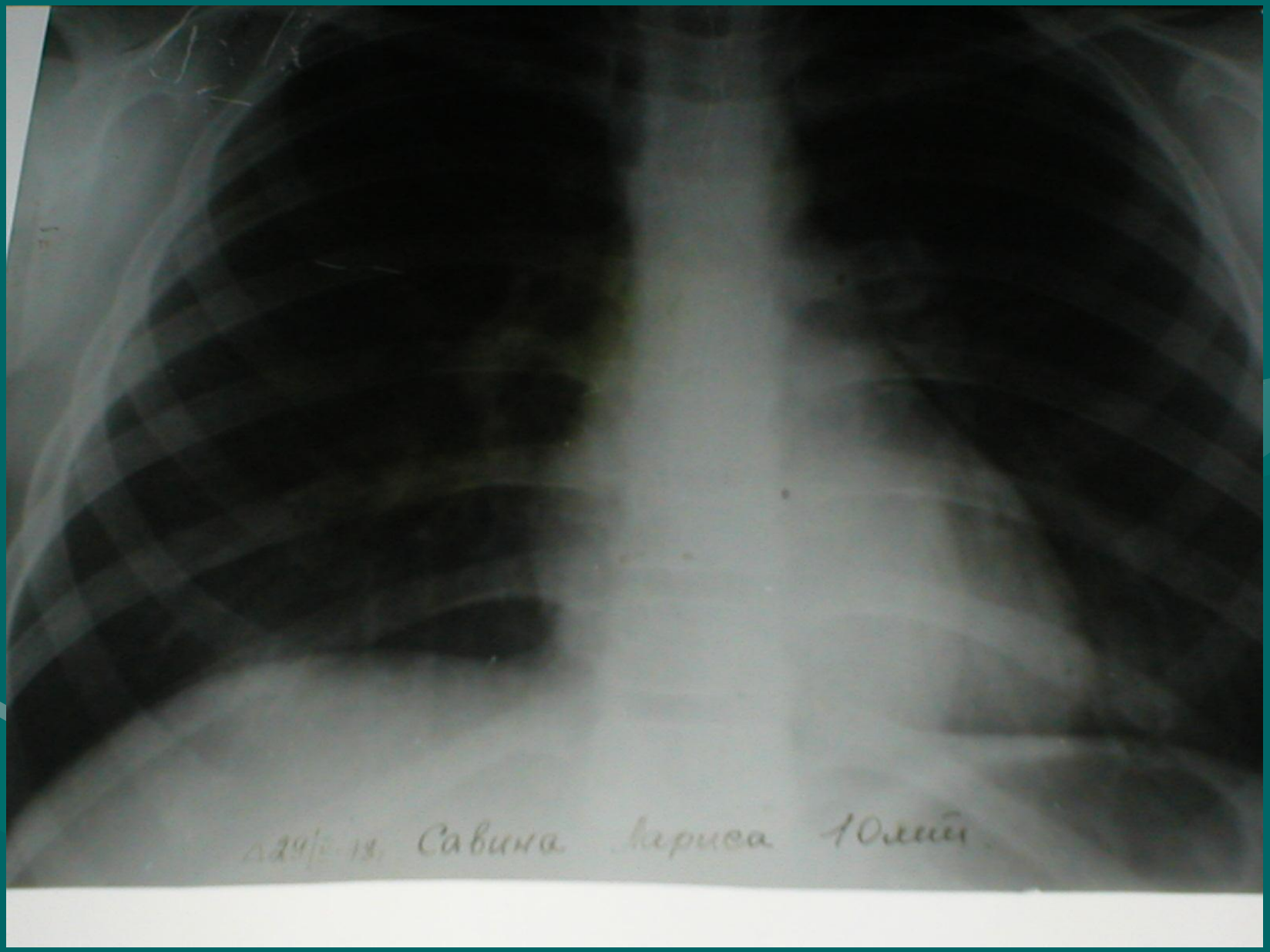
Савина Лариса 10лет


x 17/VI 81 Кирилл Антон

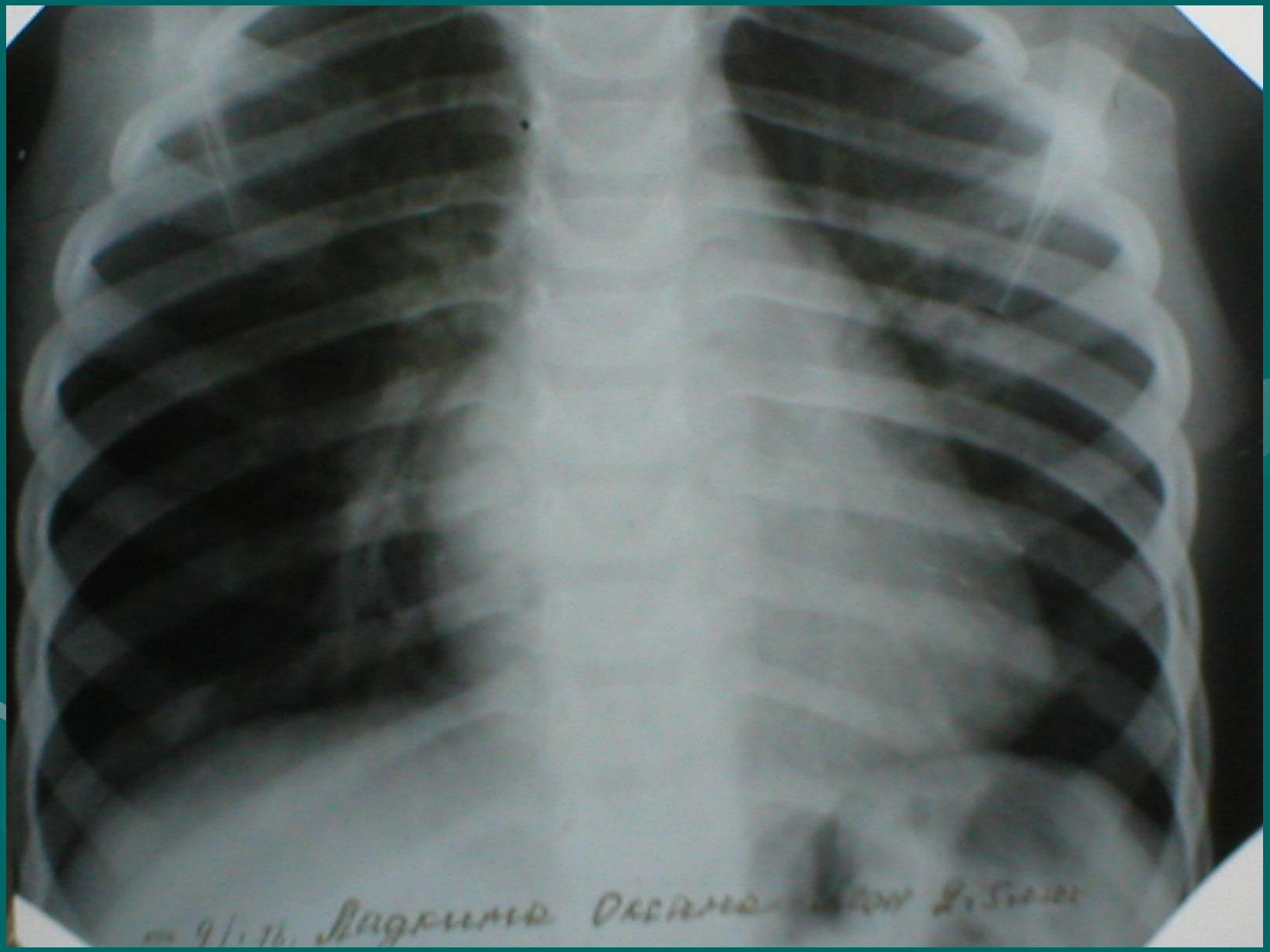

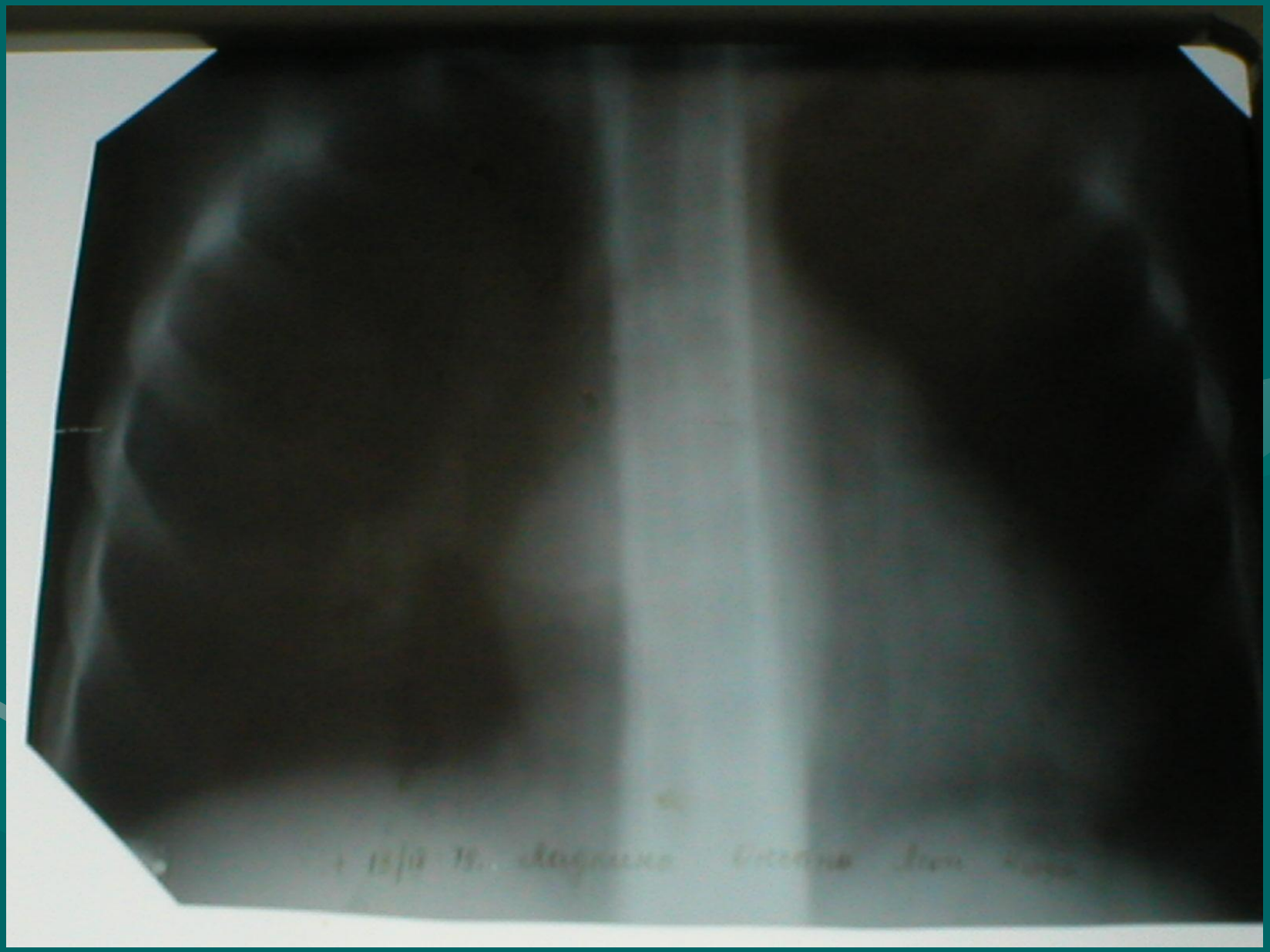

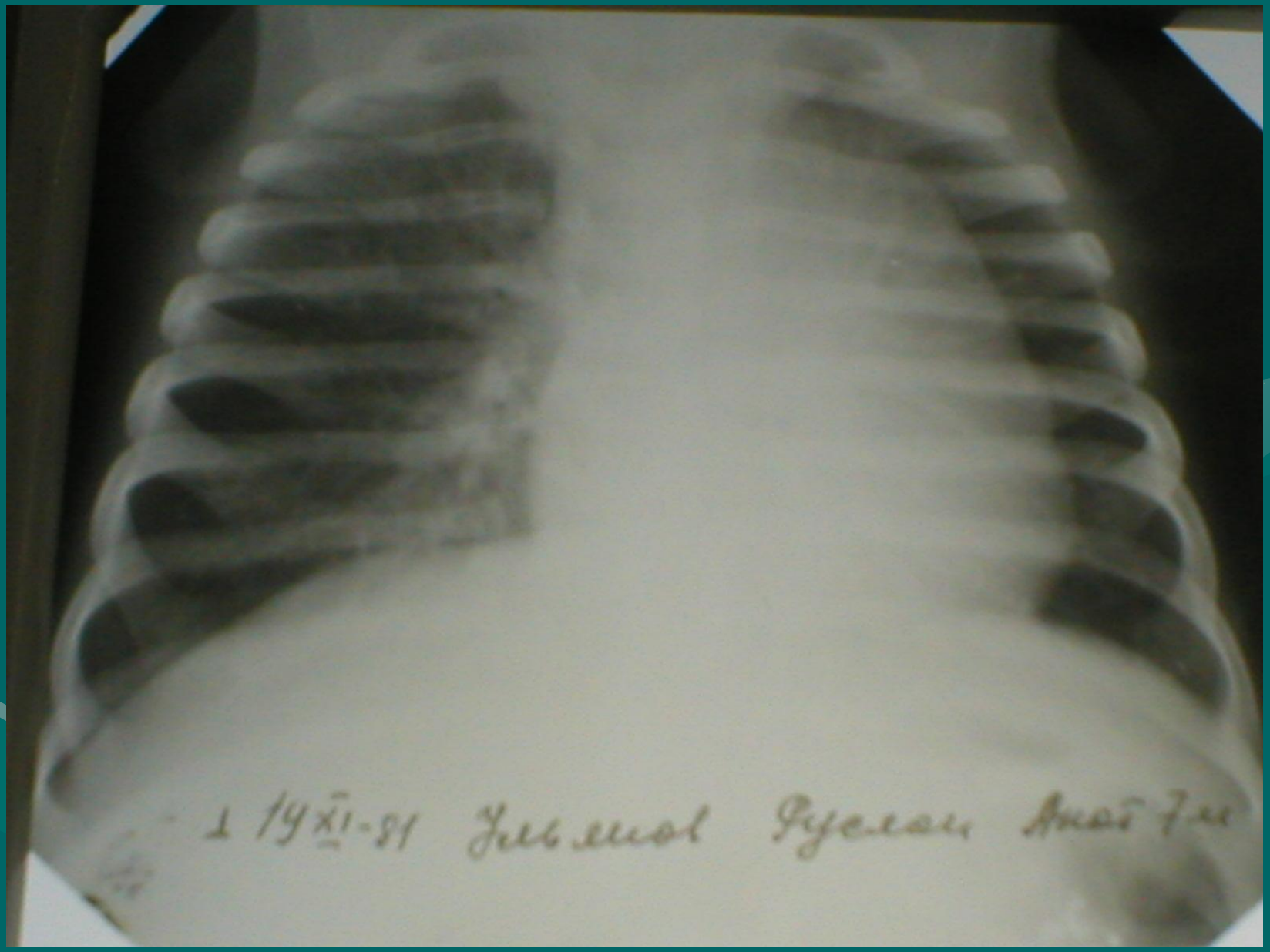
19 XI-81

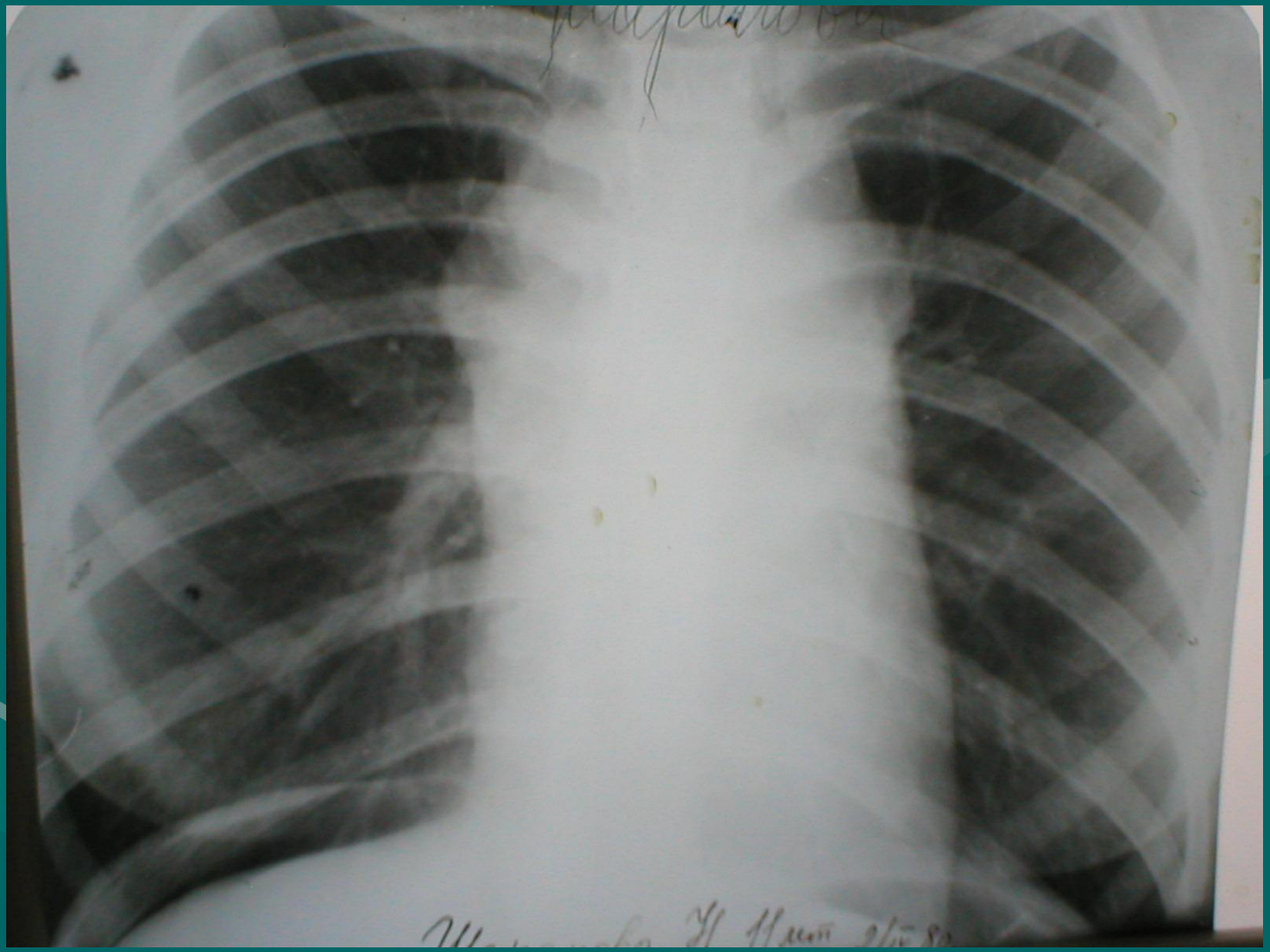

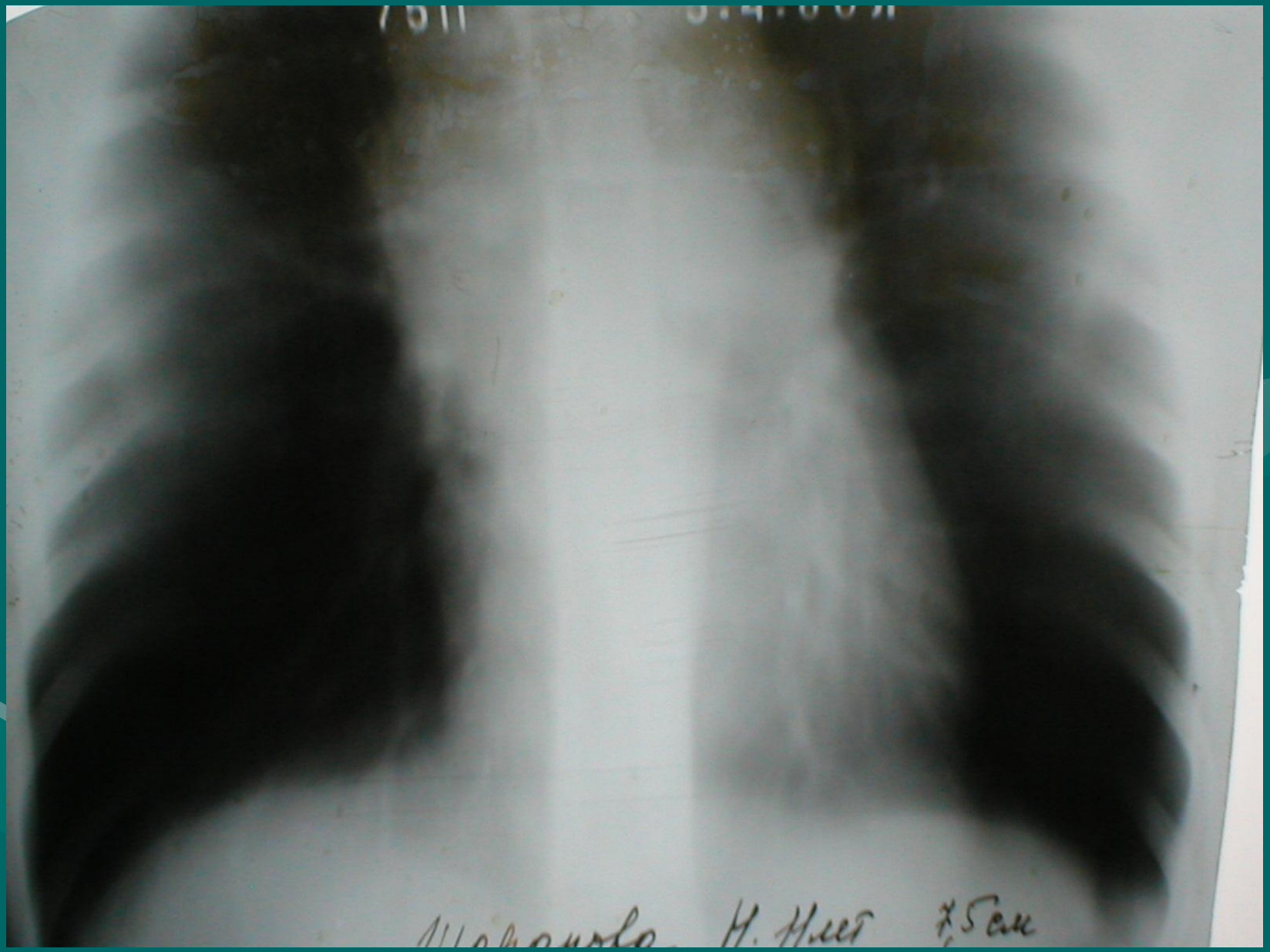
Иванова. Н. Нет 7,5см

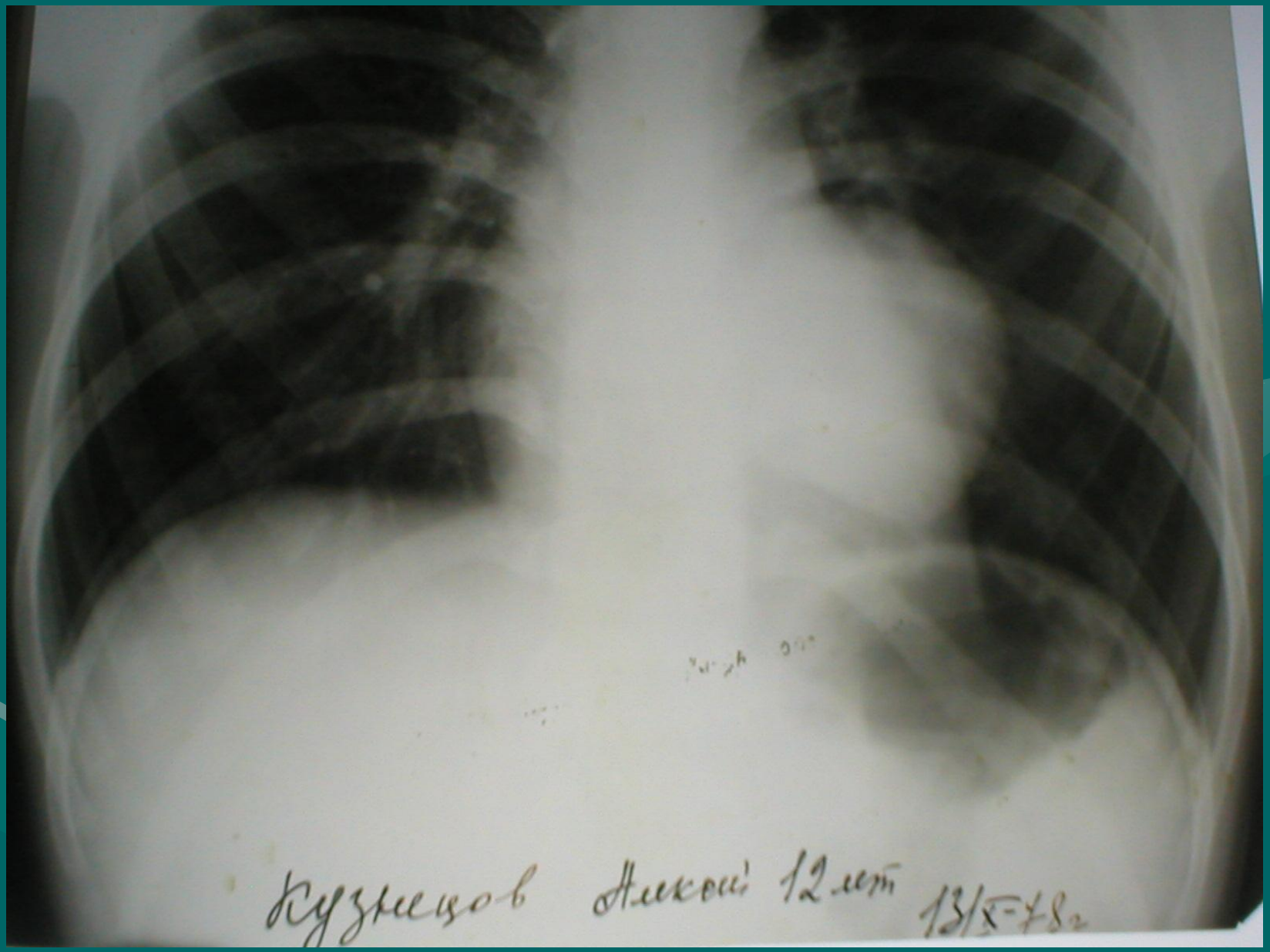
Кузнецов Алексей 12 лет 13/X-78г

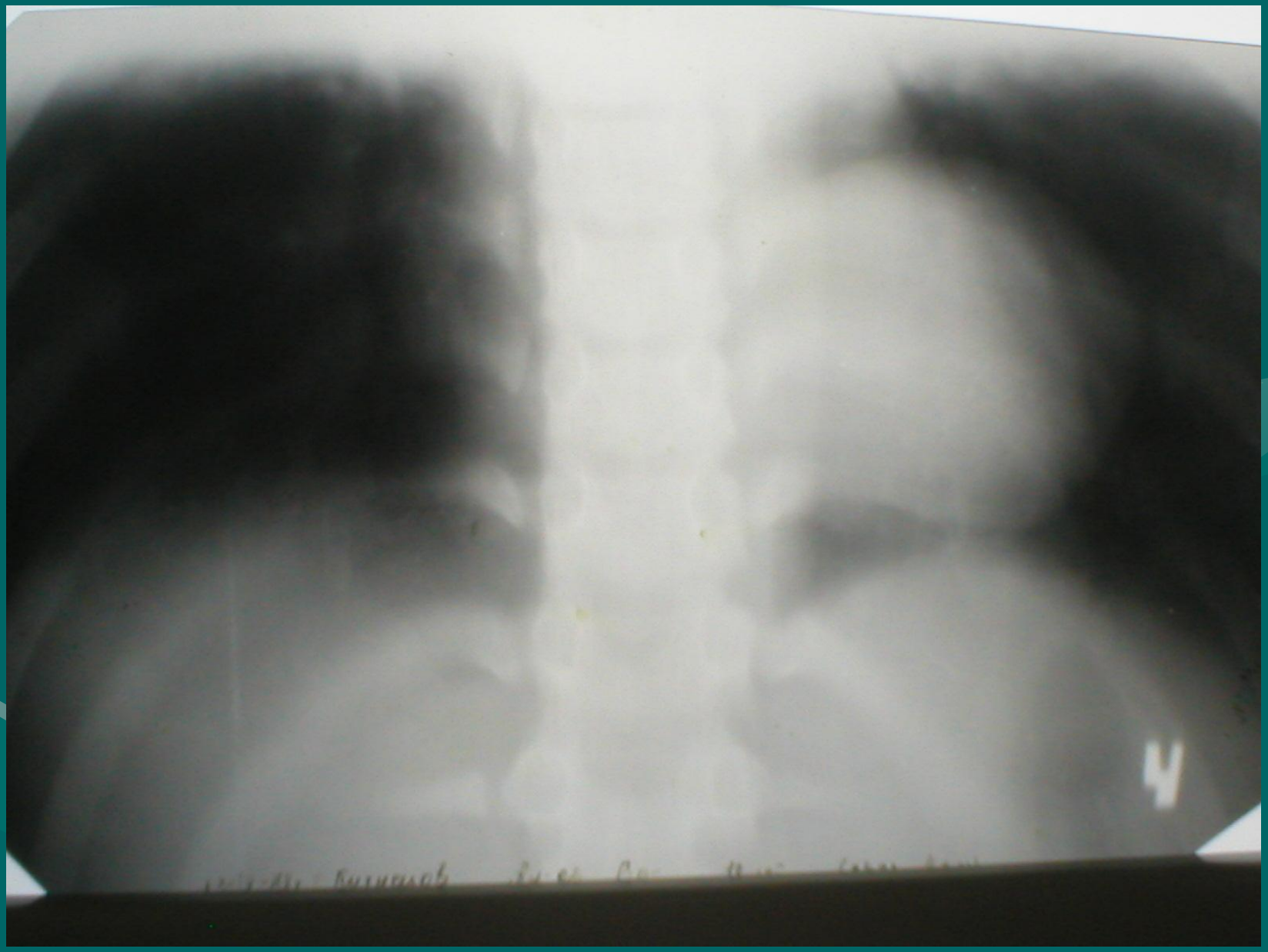
4

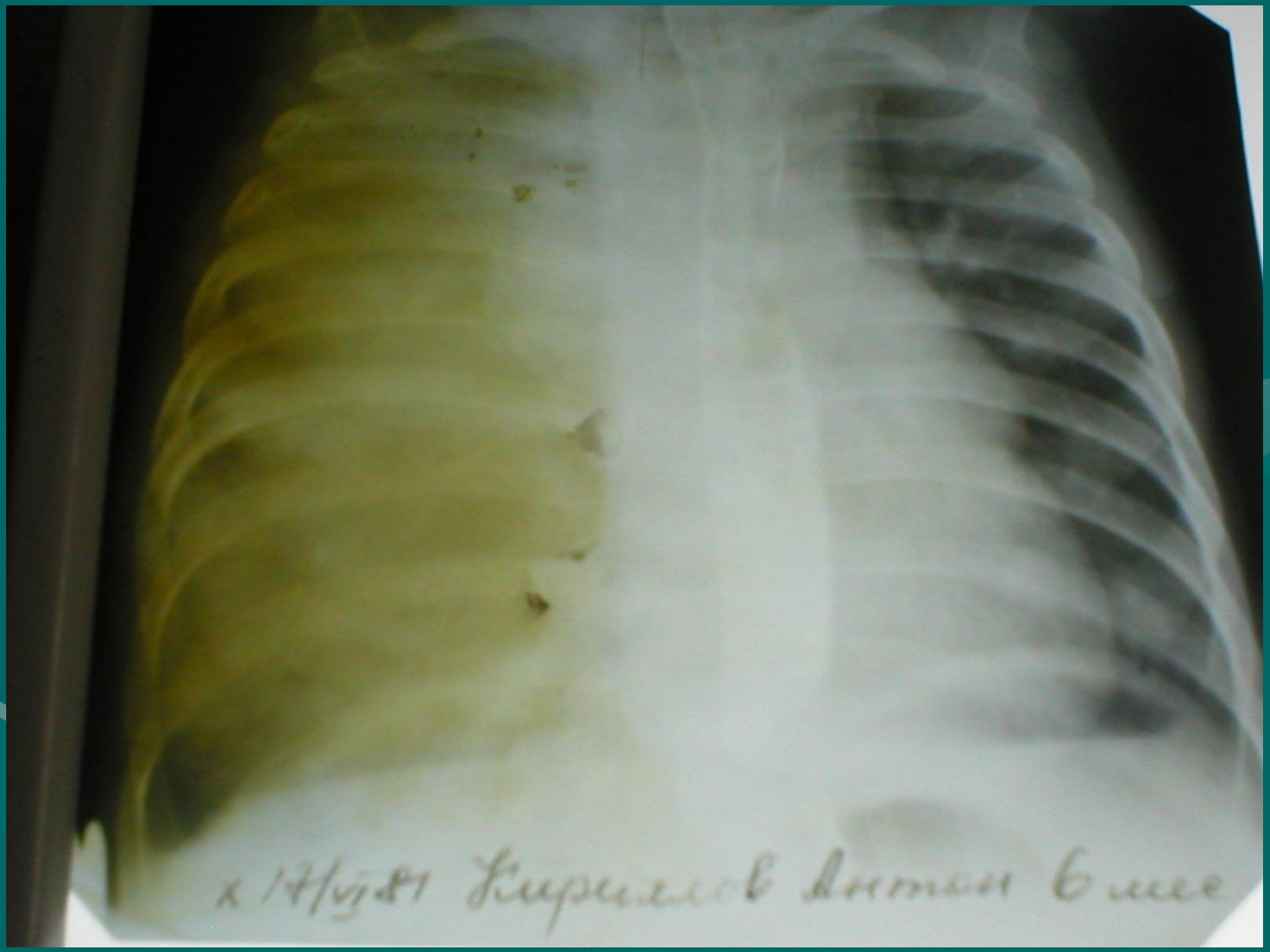
х 17/VII 81 Кириллов Антон 6 мес


x 16/VI 81

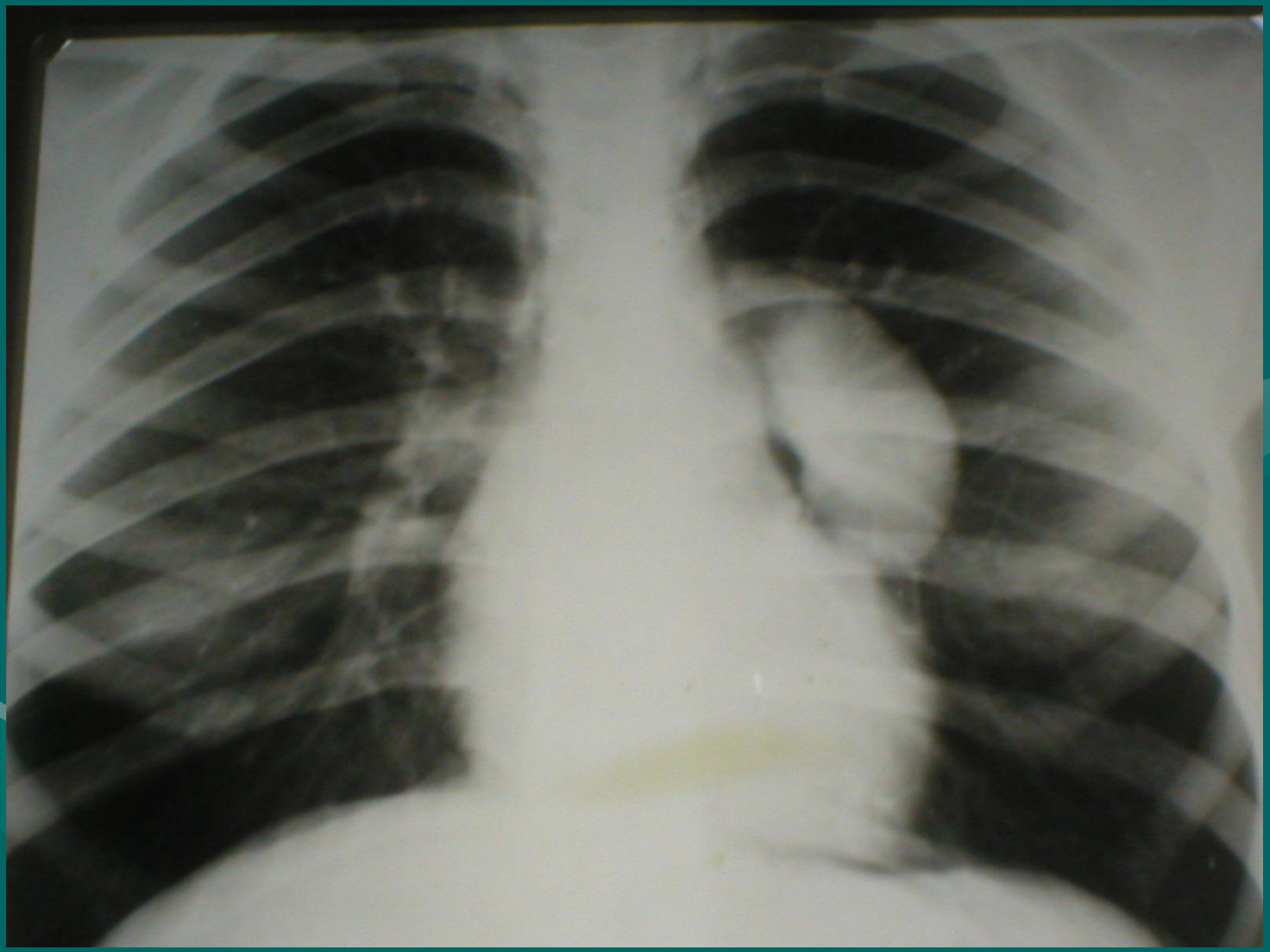

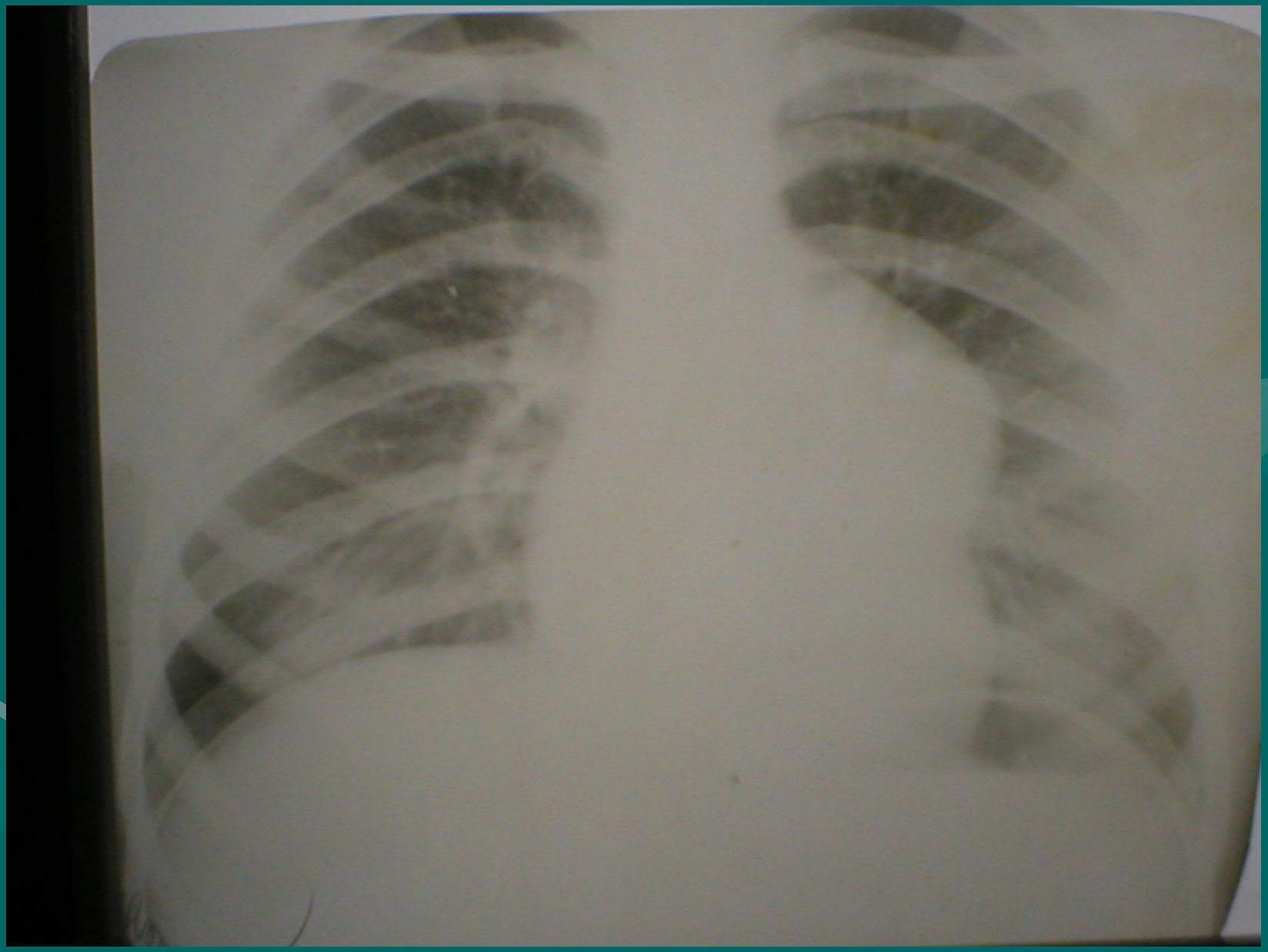

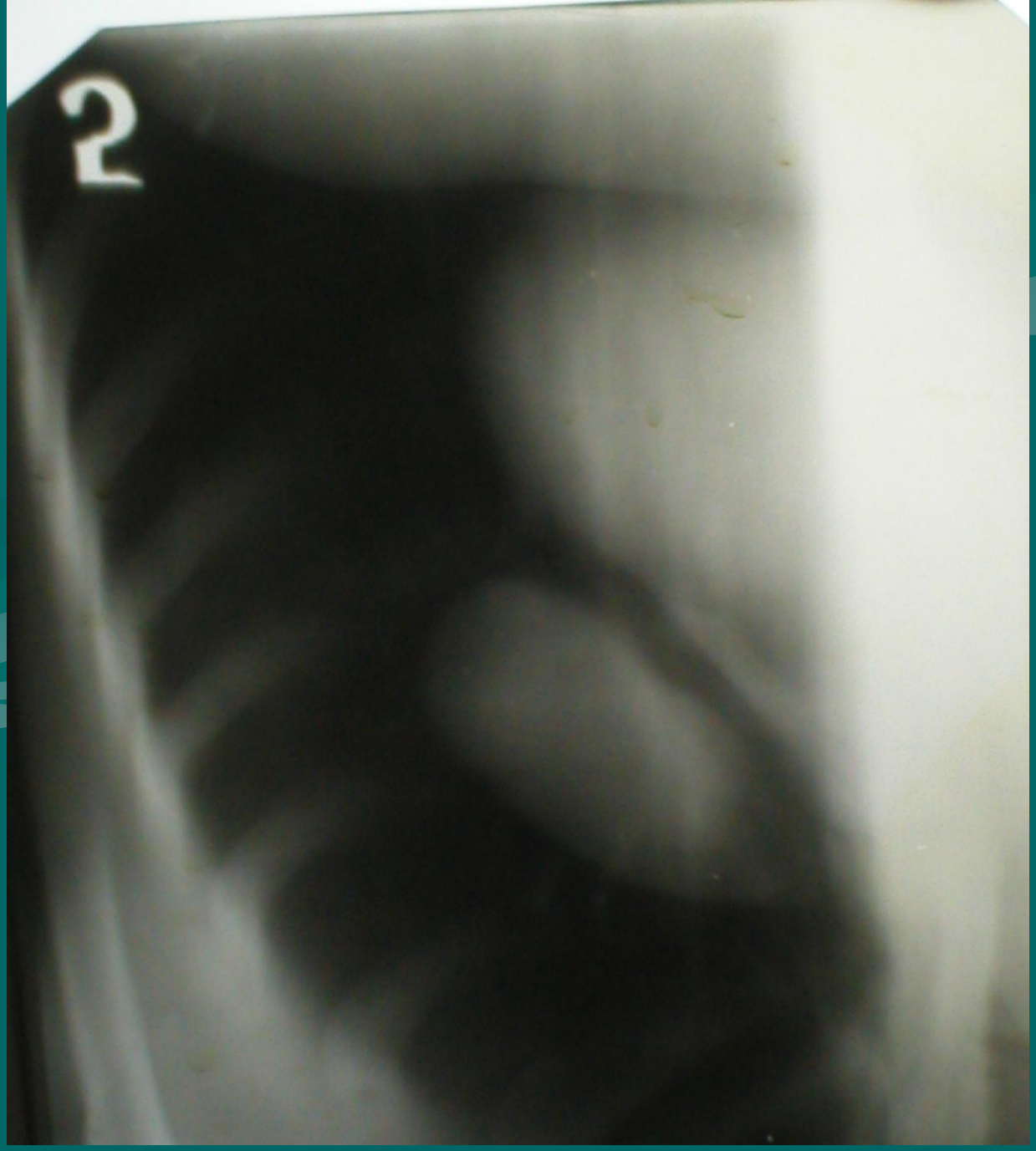
2

- Обзорная рентгенография органов грудной полости является обязательным методом, остальные методы являются дополнительными. В выборе дополнительного метода необходимо исходить из принципа наиболее информативного метода, а не от простого к более сложному, что чрезвычайно затягивает исследование и приводит к изменению лучевой нагрузки.
- В настоящее время этим методом является компьютерная томография.

Лечение

- Лимфомы средостения подлежат консервативному лечению: химиотерапии и лучевому лечению.
- За исключением злокачественных лимфом, значительное большинство опухолей средостения подлежат оперативному лечению.
- В случае злокачественных опухолей – оперативное лечение проводят в комбинации с химиотерапевтическим и лучевым.

Особенности оперативных доступов при опухолях средостения:

- Доступ должен быть широким. Более часто применяют боковой доступ (правый или левый, куда больше выступает опухоль). При локализации опухоли в заднем средостении – задне-боковой доступ; в переднем средостении – передне-боковой.

- Уровень разреза – по тому межреберью на которое падает середина опухоли. Для нейрогенных опухолей купола плевры – доступ чисто боковой в 3 межреберье (помнить о подключичной артерии и крупных сосудистых стволах!) При опухолях типа «песочных весов» в бригаду целесообразно приглашать нейрохирурга.

- Продольная стернотомия показана при наличии венозных симптомов или опухоль равномерно по обе стороны грудины.

Летальность

- После операций по поводу новообразований средостения колеблется от 2 до 12%.
- Наибольшая летальность падает на операции по поводу нейрогенных опухолей (11 – 12%).
- При опухолях и кистах другого характера летальность после операции 2 – 4%.

Благодарю

за внимание