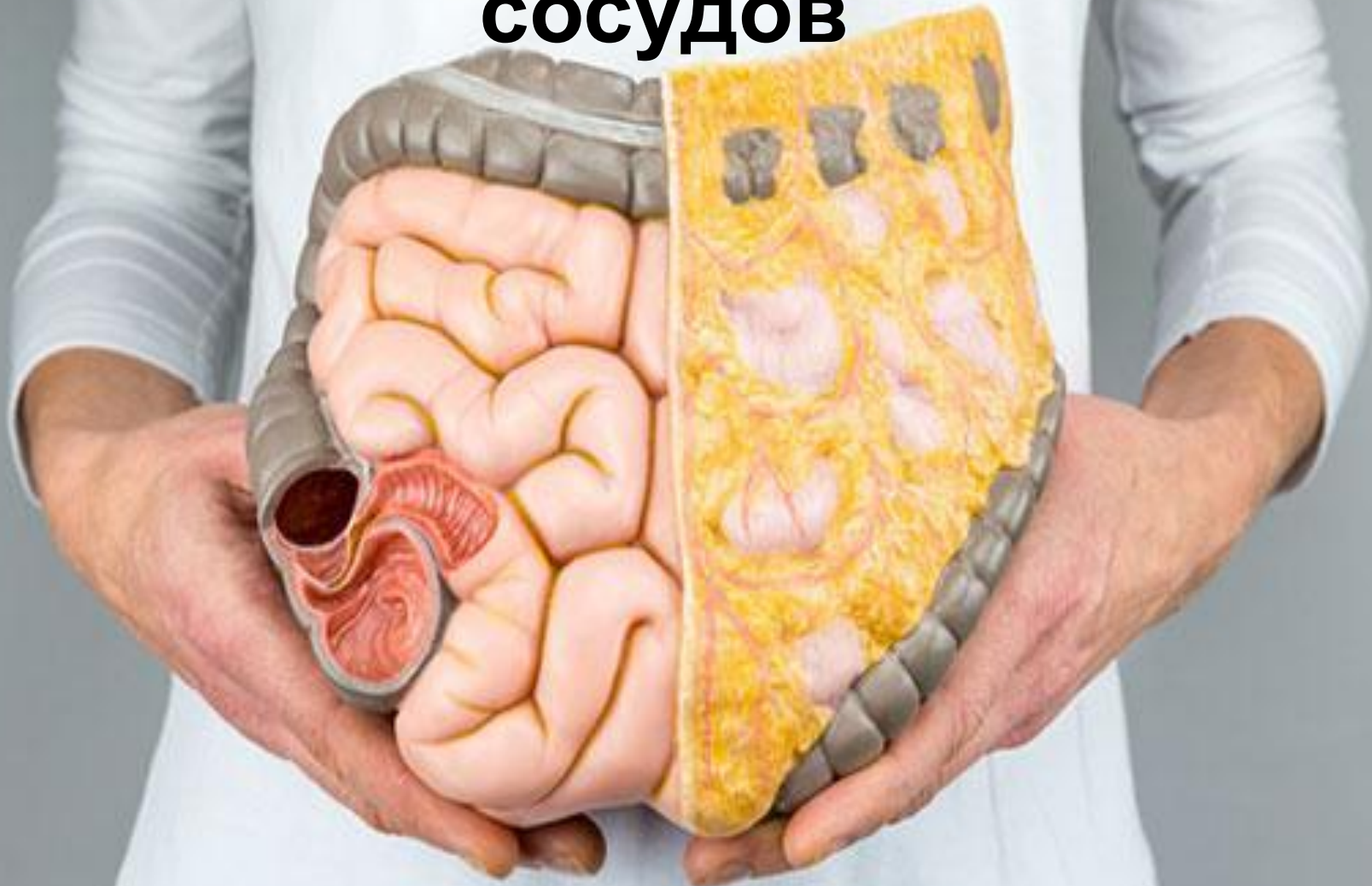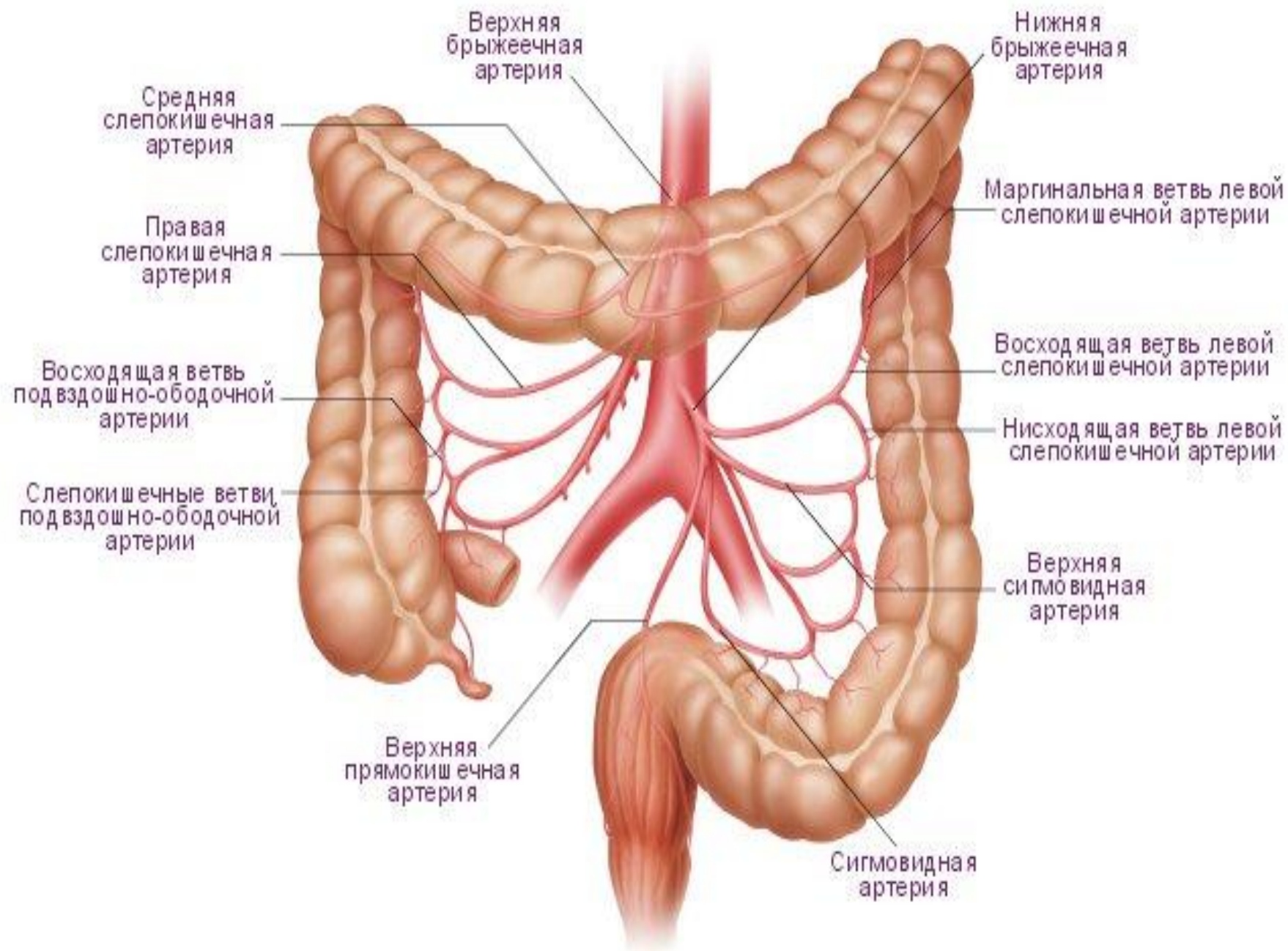


Классификация и клиника тромбоза мезентериальных сосудов

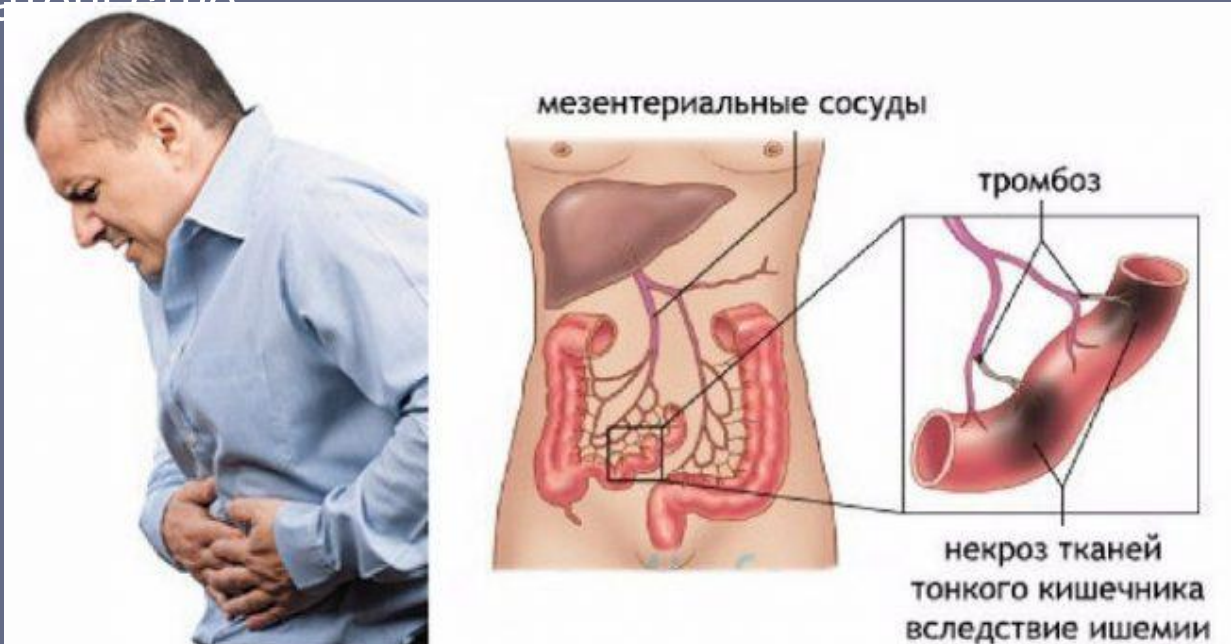


Выполнила: А.В. Семененко, группа 1427



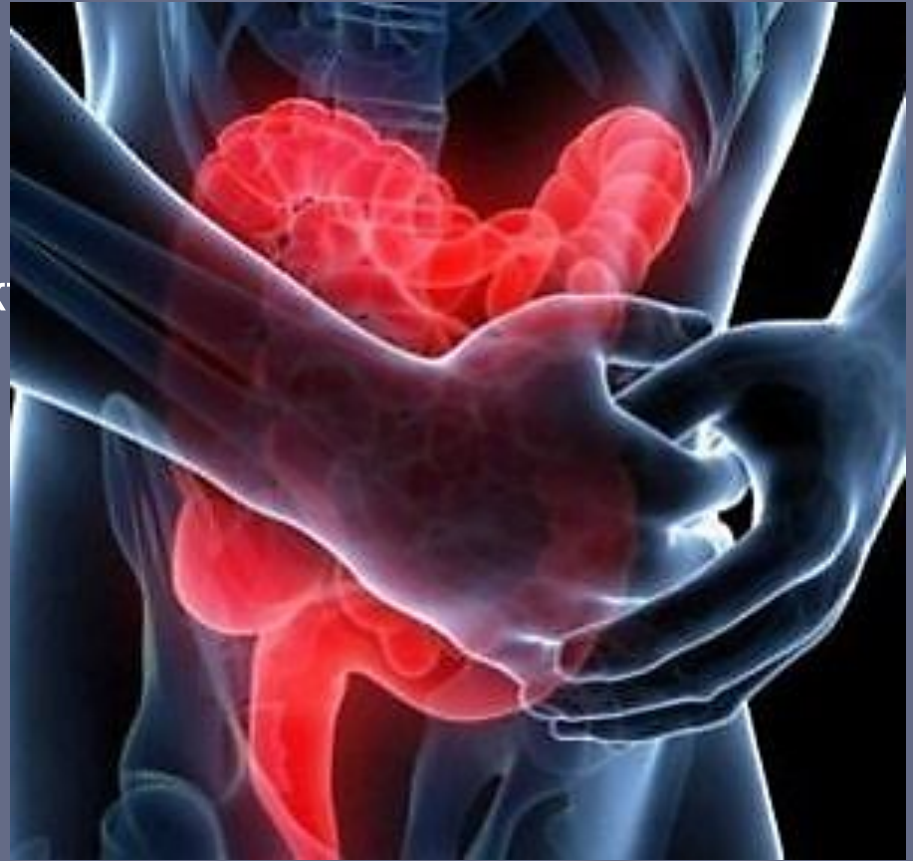По причинам:

- Эмболия брызжеечных артерий;
- Тромбоз брызжеечных артерий;
- Тромбоз брызжеечных вен;
- Заболевания аорты (тромбоз, аневризма, расслоение);
- Тромбофлебит;
- Нарушение проходимости сосудов из-за сдавления прорастающими опухолями;
- Последствие перевязки сосудов при хирургическом вмешательстве



По течению:

- Острый мезентеральный инфаркт
 - молниеносная форма (2-3 дня)
 - острая форма (1,5 – 2 недели);
- Хроническая облитерация.



Стадии поражения:

- ишемия кишечной стенки (первые 6 часов);
- участок инфаркта (6 – 24 часа);
- разлитой перитонит.

В зависимости от степени нарушения кровотока:

- компенсация;
- субкомпенсация;
- декомпенсация.

Клиника:

Субъективно:

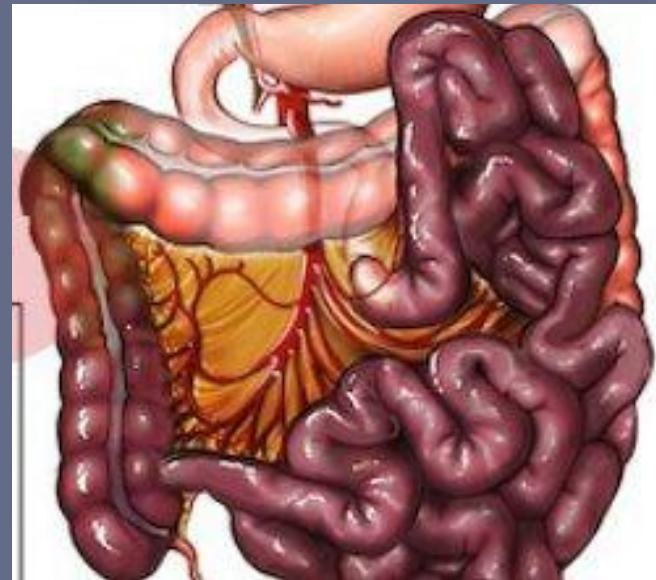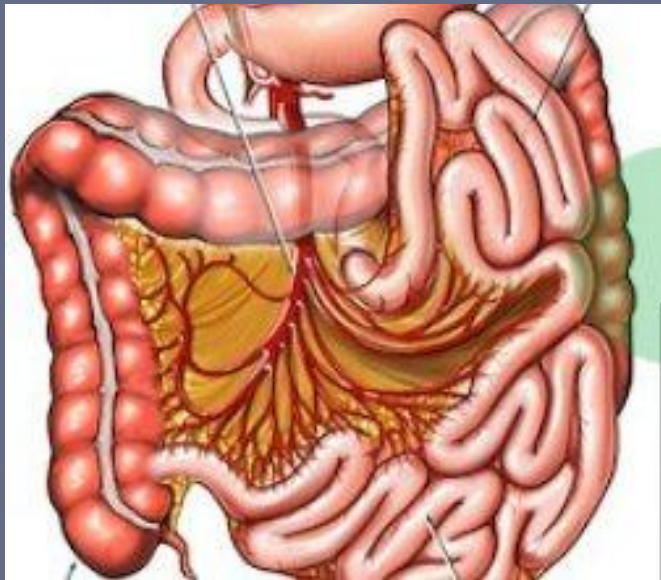
- боль;
- интоксикация (тошнота, рвота);
- расстройства стула;
- кишечная непроходимость;
- повышение температуры тела.

- Объективно:

- вздутие живота;
- болезненность при глубокой пальпации;
- отсутствие кишечных шумов;
- симптомы перитонита;
- специфические симптомы.

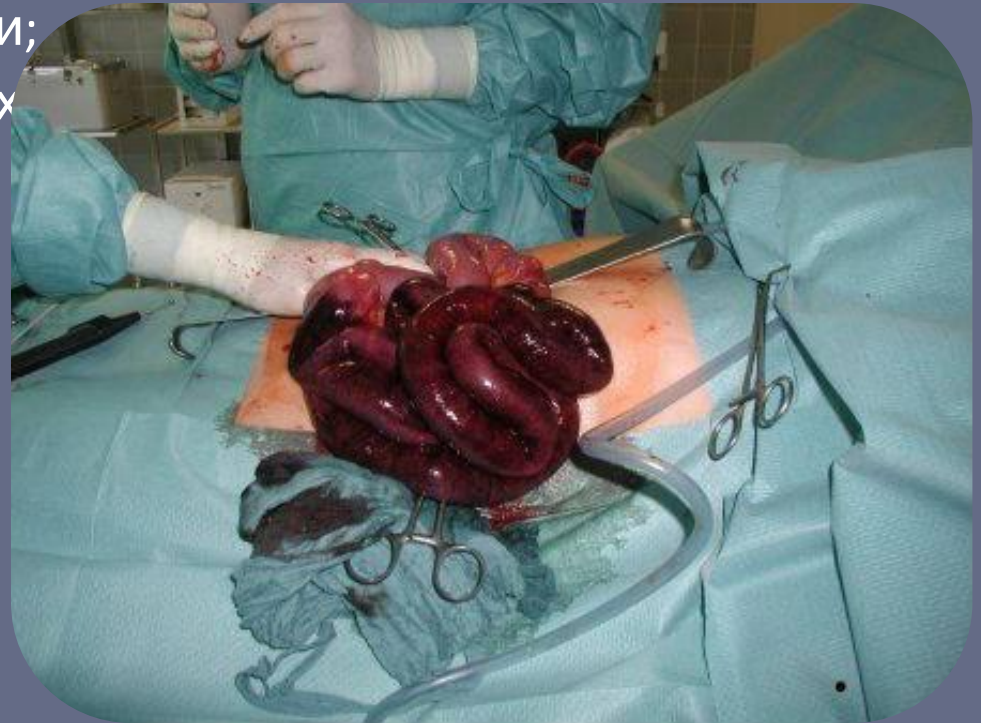I стадия – ишемия:

- боль;
- ишемическое опорожнение кишечника (рвота, понос, «малиновое желе» в каловых массах);
- отсутствие болезненности при глубокой пальпации;
- ЖИВОТ МЯГКИЙ.



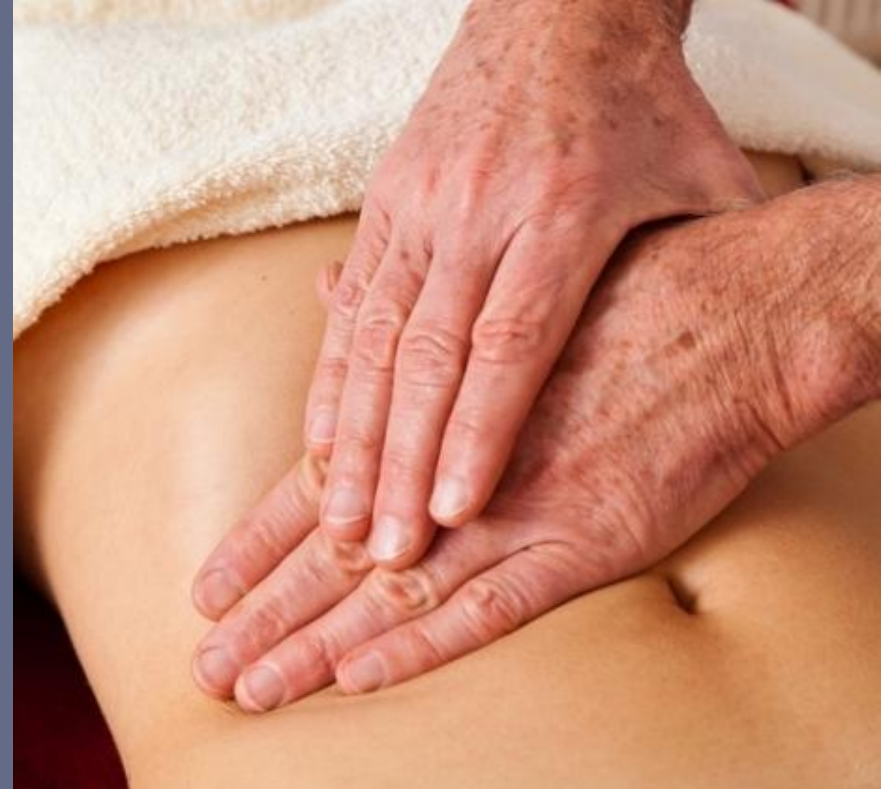II стадия – инфаркт:

- боль уменьшается;
- легкая эйфория;
- примесь крови в рвотных и каловых массах;
- повышение температуры тела;
- симптомы Мондора, Блинова;
- болезненность при пальпации;
- притупление в отлогих местах живота.



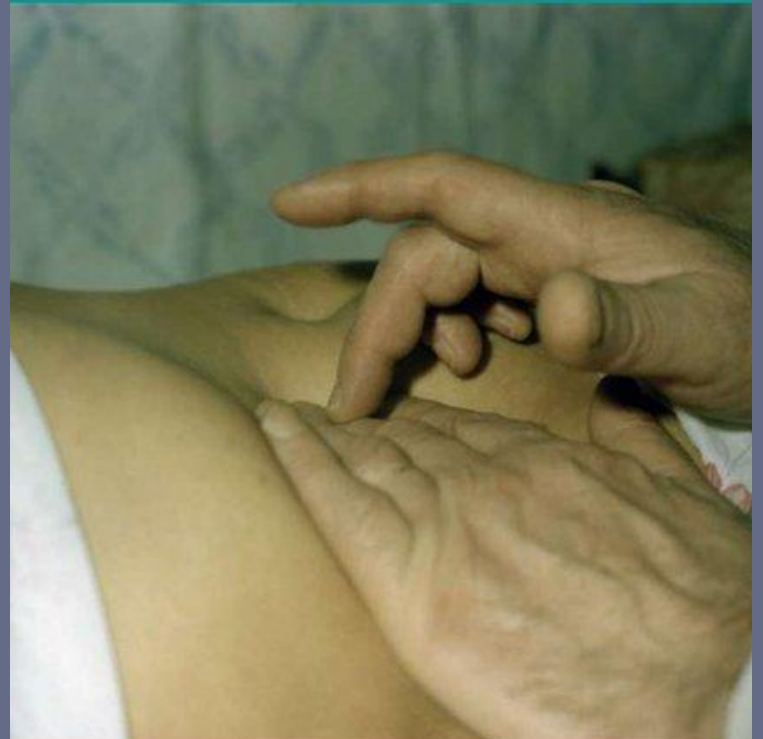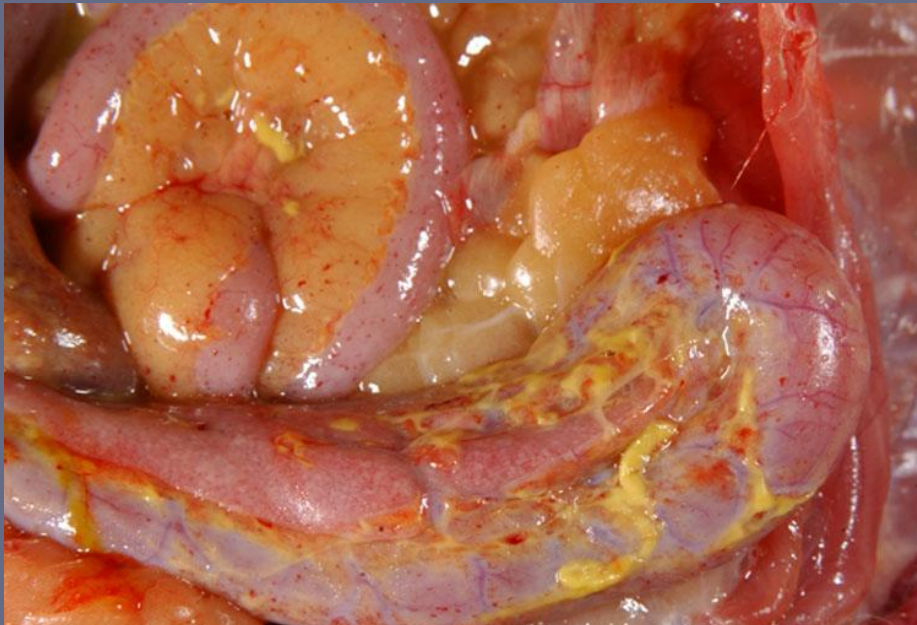
III стадия – перитонит:

- боли по всему животу;
- рвотные массы имеют гнилостный каловый запах;
- задержка стула и газов;
- больные адинамичны;
- притупление в отлогих местах живота;
- отсутствие кишечных шумов.



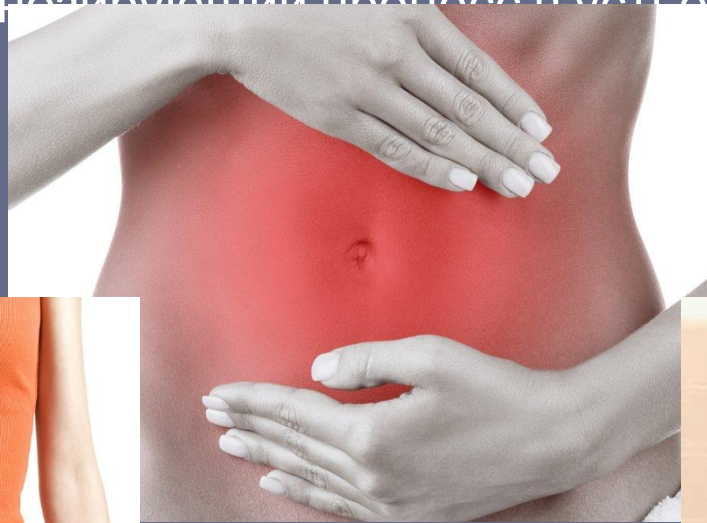Особенности перитонита:

- позднее появление симптома Щеткина – Блюмберга;
- локальные проявления не отражают распространенности.



Острая мезентеральная артериальная недостаточность

- Боль в животе (усиливается после приема пищи или длительной ходьбы);
- Неустойчивый стул (запоры, поносы, их чередование);
- Потеря веса (стенозирующий процесс в устье брыжеечной артерии).



Клинические формы:

Ангиоспастическая

Сопровождающаяся
диареей

Симулирующая
аппендицит

С преобладанием
кишечной
непроходимости

Атипичная форма (с
картиной простых язв,
стеноза кишок)

Формулировка диагноза

Острая мезентериальная ишемия. Тромбоз ВБА.
Гангрена тонкой кишки. Диффузный серозный
перитонит.

Острая мезентериальная ишемия. Мезентериальный
венозный тромбоз.

A close-up photograph of a person's back with two hands making a thumbs-up gesture. The thumbs are pointing upwards, and the fingers are curled. The skin is light-colored and appears smooth. The background is a solid, dark grey color.

***Спасибо
за
внимание!***