

**ТЕМА: ДВС-СИНДРОМ. КЛИНИКО-
ЛАБОРАТОРНАЯ ДИАГНОСТИКА
ГИПЕРКОАГУЛЯЦИОННОЙ,
ПЕРЕХОДНОЙ И
ГИПОКОАГУЛЯЦИОННОЙ ФАЗ.**

**Приготовила: Шадиметова М.А.
704 гр.**

Проверила: Латыева М,Ш.

ПЛАН:

1. ДИССЕМНИНРОВАННОЕ
ВНУТРИСОСУДИСТОЕ СВЕРТЫВАНИЕ (ДВС)
2. ЭТИОЛОГИЯ
3. КЛАССИФИКАЦИЯ
4. ФАЗЫ ДВС-СИНДРОМА И ЛЕЧЕНИЕ
5. ИСПОЛЬЗОВАННАЯ ЛИТЕРАТУРА:



ДИССЕМИНИРОВАННОЕ ВНУТРИСОСУДИСТОЕ СВЕРТЫВАНИЕ (ДВС)

- ▣ **Синдром ДВС** — неспецифическая патология гемостаза, в основе которой лежит рассеянное свертывание крови в сосудах с образованием множества микросгустков и агрегатов клеток крови, блокирующих кровообращение в органах и тканях, что вызывает в них глубокие дистрофические изменения с последующим развитием гипокоагуляции, тромбоцитопении и геморрагий вследствие коагулопатии потребления
- ▣ **Синонимы ДВС** — коагулопатия потребления, синдром дефибрирования, внутрисосудистое свертывание с вторичным фибринолизом, тромбогеморрагическое нарушение потребления



ЭТИОЛОГИЯ

- **Инфекции** (генерализованные и септические состояния — бактериемия, вирусемия, при септическом шоке — в 100% случаев)
- **Шок** (травматический, геморрагический, ожоговый, анафилактический, септический и др.)
- **Акушерская патология**
- **Хирургические вмешательства** (при злокачественных опухолях, использовании аппаратов искусственного кровообращения, протезировании сосудов и др.)
- **Терминальные состояния**
- **Внутрисосудистый гемолиз и цитолиз** (несовместимые трансфузии, гемолитические кризы)
- **Гемолитико-уремический синдром, тромботическая тромбоцитопеническая пурпура, синдром Фишера—Ивенса**
- **Злокачественные опухоли**
- **Деструктивные процессы** в органах и тканях
- **Ожоги**
- **Иммунные и иммунокомплексные болезни** (диффузные заболевания соединительной ткани, геморрагический васкулит, гломерулонефриты)
- **Аллергические реакции** (укусы насекомых, вакцины, медикаменты и др.)
- **Массивные кровопотери и трансфузии**
- **Отравления** гемокоагулирующими змеиными ядами, химическими и растительными веществами
- **Острые гипоксии**
- **Гипотермия**



ОСТРАЯ КРОВОПОТЕРЯ

- ▣ **Острая кровопотеря** представляет собой самое распространенное повреждение организма на всем пути эволюции
- ▣ ДВС - синдром осложняет многие тяжелые заболевания и критические состояния, в том числе и массивную кровопотерю



КЛАССИФИКАЦИЯ

Выделяют 4 стадии синдрома ДВС (Е.П.Иванов, 1991 и др.)

- **Стадия I** – гиперкоагуляция и агрегация тромбоцитов
- **Стадия II** – переходная с нарастающей коагулопатией и тромбоцитопенией, разноправленными сдвигами в общих коагуляционных тестах
- **Стадия III** – глубокая гипокоагуляция (вплоть до полного несвертывания крови)
- **Стадия IV** – восстановительная (или при неблагоприятном течении фаза исходов и осложнений)



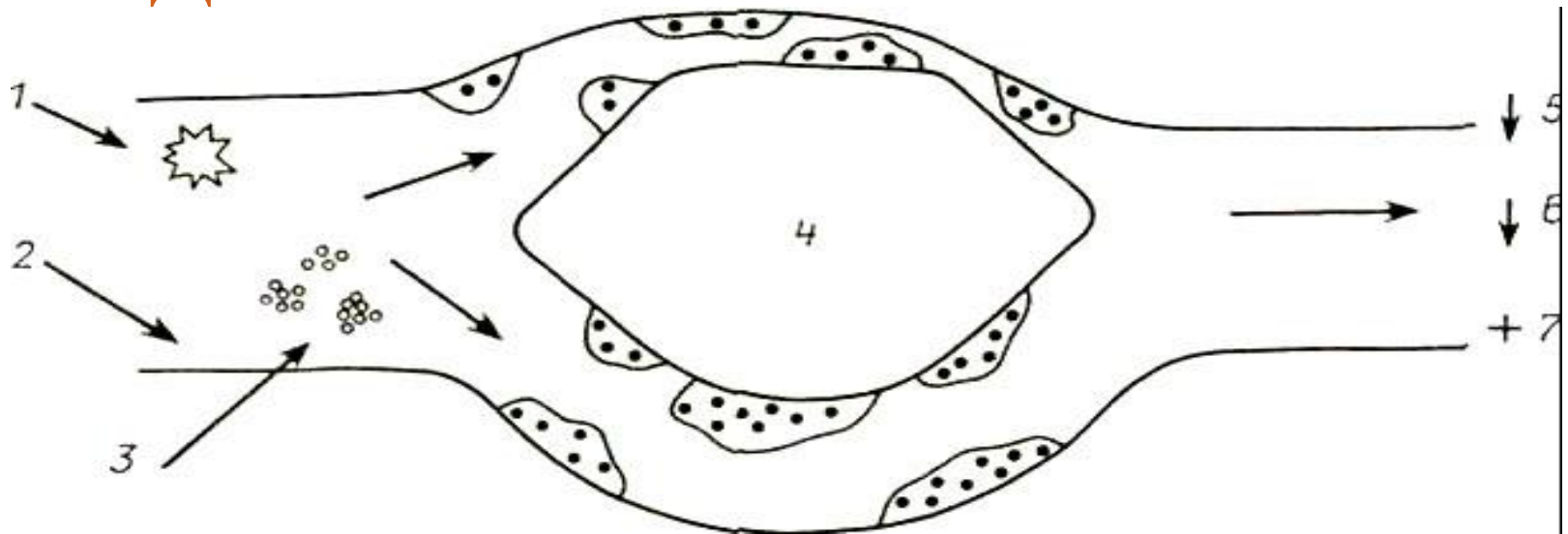
КЛАССИФИКАЦИЯ

По клиническому течению различают:

- **Острый синдром ДВС**, развивающийся внезапно в течение 24 ч
- **Подострый синдром ДВС**, продолжающийся в течение 1-3 недель
- **Хронический синдром ДВС**, продолжающийся более 1 месяца
- **Латентный синдром ДВС**, протекающий без клинических проявлений, диагностирующийся лабораторно



СХЕМА ПАТОГЕНЕЗА ДВС-СИНДРОМА



- 1 — генерализованная активация свертывания;
- 2 — повреждение эндотелия сосудов;
- 3 — генерализованная активация тромбоцитов;
- 4 — микротромбы в циркуляции;
- 5 — свертывание; 6 тромбоциты; 7 — ПДФ



ГИПЕРКОАГУЛЯЦИОННАЯ ФАЗА ДВС-СИНДРОМА. КЛИНИКА

- При ясном сознании отмечается заторможенность, на вопросы ответ односложен
- Жалобы на сухость во рту
- Кожа и слизистые бледны, АД снижено, слегка увеличена печень, отмечается вялость перистальтики кишечника, снижен диурез
- В легких выслушиваются зоны бронхиального дыхания за счет интерстициального отека



ГИПЕРКОАГУЛЯЦИОННАЯ ФАЗА. ЛАБОРАТОРНЫЕ ИССЛЕДОВАНИЯ

- Укорочение активированного частичного тромбопластинового времени (АЧТВ)
- Положительные протамин - сульфатный и этаноловый тесты
- Повышение уровня ПДФ
- Истощение фибринолитической активности
- Признаки начинающегося потребления факторов свертывания: снижение уровня фибриногена, тромбоцитов, протромбина
- В пробирке сгусток образуется, хотя он рыхлый и плохо ретрагирует



ГИПЕРКОАГУЛЯЦИОННАЯ ФАЗА. ЛЕЧЕНИЕ

- Немедленное переливание 1 литра свежезамороженной плазмы в течение 40 - 60 мин
- Гепарин — внутривенно в начальной дозе 1000 ЕД/час с помощью инфузомата или капельно (суточная доза гепарина будет уточнена после анализа коагулограммы)
- Купирование шока: инфузии кровезаменителей, глюкокортикоидов, налоксон, допамин
- Антиагрегатная терапия: курантил, трентал
- Активация фибринолиза: никотиновая кислота
- Плазмаферез
- Ингибиторы протеолитических ферментов: контрикал



ГИПОКОАГУЛЯЦИОННАЯ ФАЗА ДВС-СИНДРОМА. КЛИНИКА

- Кровотечение из половых путей и поврежденных сосудов
- На бледной коже появляются своеобразные венозные стазы, напоминающие трупные пятна
- Систолическое артериальное давление стойко снижено
- Тоны сердца становятся глуше
- На ЭКГ может отмечаться снижение зубцов Т
- В легких выслушиваются участки дыхания с бронхиальным оттенком
- На рентгенограмме видны облаковидные более или менее симметричные тени - интерстициальный отек, обусловленный стазом эритроцитов
- Небольшое увеличение печени



ГИПОКОАГУЛЯЦИОННАЯ ФАЗА. ЛЕЧЕНИЕ

- Обеспечить адекватную подачу кислорода
- Оценить важнейшие жизненные показатели — пульс, АД, частота дыхания, уровень сознания и на их основе—степень тяжести кровопотери и её ориентировочный объём
- Пунктировать и катетеризировать вену:
 - исследование групповой принадлежности
 - общий клинический анализ
 - биохимические исследование
 - кислотно-щелочное равновесие
 - коагулограмма
- Перелить и течение 30-60 мин 1 литр СЗП



ГИПОКОАГУЛЯЦИОННАЯ ФАЗА.

ЛЕЧЕНИЕ

- Переливание раствора кристаллоидов в объёме 1-2 л до повышения АД и его стабилизации на уровне среднего АД не ниже 60 мм рт. ст.
- При сохранении проявлений гипокоагуляционной кровоточивости продолжить переливание СЗП, доведя объём её трансфузии до 2 л
- Катетеризировать мочевой пузырь
- При отсутствии стабилизации - переливание коллоидных растворов
- При общем объёме кровопотери более 2 литров или 30% ОЦК, нестабильности показателей гемодинамики, нарастающей бледности конъюнктив и появления загруженности - переливание эритроцитов
- Все растворы переливаются теплыми, необходимо поддерживать температуру тела пациентки 37°Т



ГИПОКОАГУЛЯЦИОННАЯ ФАЗА. ЛЕЧЕНИЕ

- Переливание СЗП и эритроцитов (в соотношении 3 к 1)
- Переливание концентрата тромбоцитов (при снижении их уровня ниже $50 \cdot 10^9/\text{л}$ и появлении синяков и петехиальной кровоточивости на кожи)
- Плазмаферез
- Ингибиторы протеолитических ферментов: контрикал
- Препараты, воздействующие на сосудистый гемостаз: дицинон, адроксон
- При переливании более 4 доз эритроцитной массы или свежезамороженной плазмы со скоростью более 1 дозы за 5 мин показано введение 5мл 10% хлористого кальция для предупреждения цитратной интоксикации и гипокальциемии



ОЦЕНКА ТЯЖЕСТИ ОСТРОЙ МАССИВНОЙ КРОВОПОТЕРИ (МАССА ТЕЛА 70КГ)

	Степень тяжести			
	I	II	III	IV
<i>Объем кровопотери (мл)</i>	<i><750</i>	<i>750-1500</i>	<i>1500-2000</i>	<i>>2000</i>
<i>Объём кровопотери (% ОЦК)</i>	<i><15</i>	<i>15-30</i>	<i>30-40</i>	<i>>40</i>
<i>Пульс</i>	<i><100</i>	<i>> 100</i>	<i>> 120</i>	<i>> 140</i>
<i>АД</i>	<i>Норма</i>	<i>Норма</i>	<i>Снижено</i>	<i>Снижено</i>
<i>Пульсовое давление</i>	<i>Норма или повышено</i>	<i>Снижено</i>	<i>Снижено</i>	<i>Снижено</i>
<i>Частота дыхания</i>	<i>14-20</i>	<i>20-30</i>	<i>30-40</i>	<i>>40</i>
<i>Почасовой диурез</i>	<i>>30</i>	<i>20-30</i>	<i>5-15</i>	<i>Отсутствует</i>
<i>Состояние ЦНС</i>	<i>Легкое возбуждение</i>	<i>Возбуждение</i>	<i>Заторможенность</i>	<i>Прекома</i>

ИСПОЛЬЗОВАННАЯ ЛИТЕРАТУРА:

1. [HTTPS://DISEASES.MEDELEMENT.COM/MATERIAL/VIEW/NDA3NTEZOTK4NJC2NTU%253D/FDB8](https://diseases.medelement.com/material/view/NDA3NTEZOTK4NJC2NTU%253D/FDB8)

2. БУНЯТЯН А.А., РЯБОВ Г.А., МАНЕВИЧ А.З. АНЕСТЕЗИОЛОГИЯ И РЕАНИМАТОЛОГИЯ. 2-Е ИЗД. ПЕРЕРАБ. И ДОП. М., МЕДИЦИНА 1984,

3. ГАЙТОН А. ФИЗИОЛОГИЯ КРОВООБРАЩЕНИЯ. МИНУТНЫЙ ОБЪЁМ СЕРДЦА И ЕГО РЕГУЛЯЦИЯ. М., 1969

4. ДЕРЯБИН И.И., НАСОНКИН О.С. /РЕД./ ТРАВМАТИЧЕСКАЯ БОЛЕЗНЬ. Л., М. 1987

5. ДЖ. ГРЕФ (РЕД.) "ПЕДИАТРИЯ", МОСКВА, «ПРАКТИКА», 1997



Спасибо за внимание!

