

М. ОСПАНОВ АТЫНДАҒЫ БАТЫС ҚАЗАҚСТАН
МЕМЛЕКЕТТІК МЕДИЦИНА УНИВЕРСИТЕТІ

ИНТЕРННИҢ ӨЗІНДІК ЖҰМЫСЫ

Факультет: Жалпы медицина

Бағыты: Жалпы тәжірибелі дәрігер

Тобы: 627

Тақырыбы: Жатыр денесінің обыры

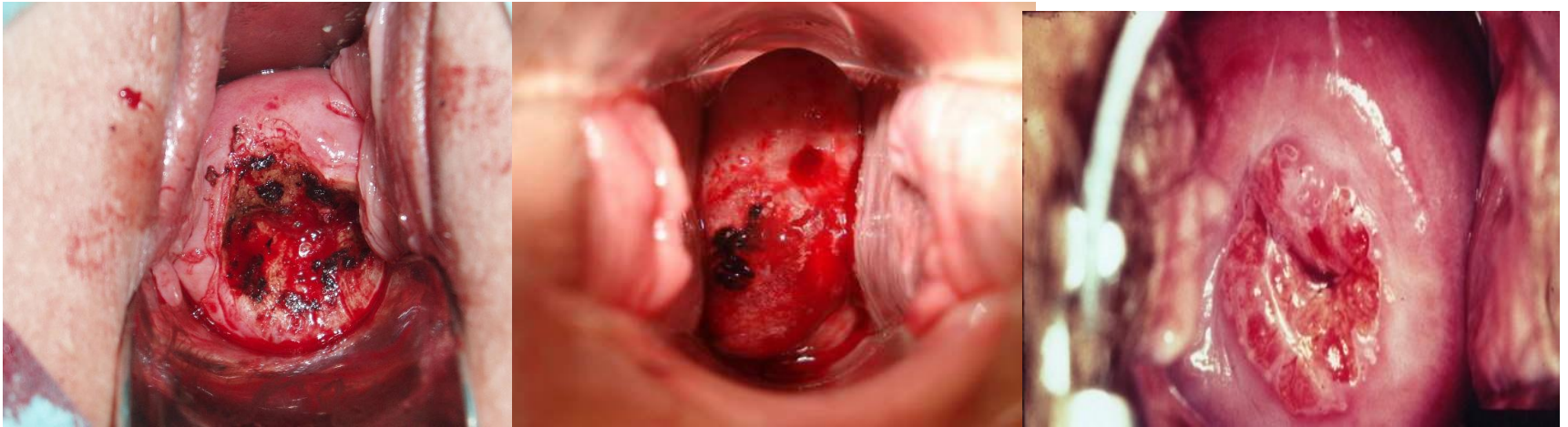Орындаған: Мухашева Г.А

Тексерген: Кереева Н.М

Ақтобе 2016 – 2017 оқу жылы



ЖОСПАР



I. Кіріспе

II. Негізгі бөлім

- Жатыр денесі обырының анықтамасы
- Патологиялық анатомиясы
- Клиникалық көрінісі және жіктелісі
- Диагностикасы және емі

III. Қорытынды

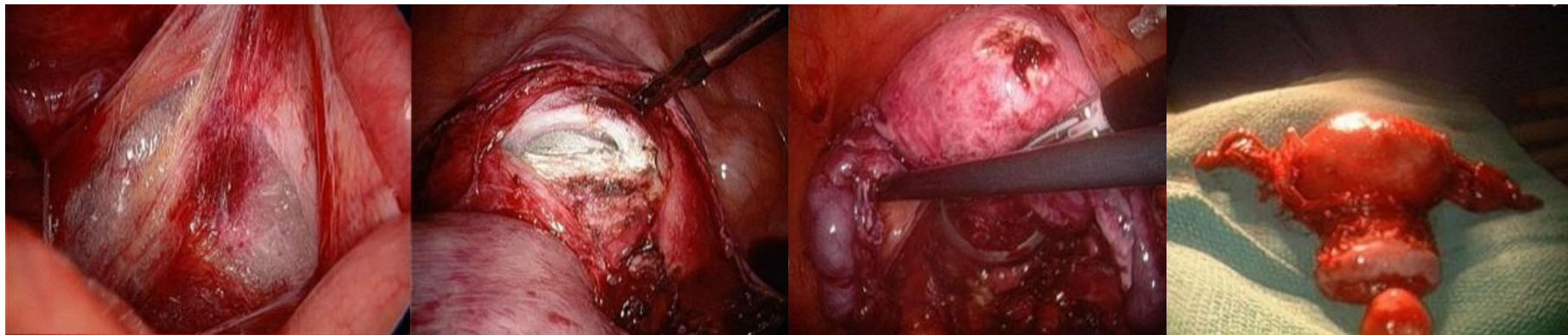
КІРІСПЕ

Арнайы жүргізілген есеп-санақ мәліметтеріне сүйенсек, жатыр денесіндегі рак оның мойынша рагындағы түріне қарағанда сирек кездеседі (ара қатынастары 1:5-ден 1,16-ға дейін) екен. Ал егер жалпы әйелдер жыныс мүшелеріндегі қатерлі ісіктердің жиілігіне келетін болсақ, онда ол тұрақты түрде үшінші орынды алады - 10—12% (жатыр мойыншасы және жатыр қосалқы мүшелерінен кейін).

Жатыр денесінің рак ауруымен көбінесе қарт әйелдер ауырады — 50—60 жастың арасындағылар. Бұл көрсеткіш жатыр мойыншасындағы рақта едәуір төмен, яғни кейінгі дерт етеккірі тоқталар кездегі уақытта байқалса, онда алдыңғы ауру тек етеккірі тоқталып, егде тартқан әжелерімізді жиі жарақаттайды. Ағзаның бала табу қызметіне сай дертке шалдығу себептерін қарастырсақ, онда жатыр денесіндегі рақта тұрмысқа шықпаған (16—20%), немесе екіқабатты болып көрмеген (бедеулік 25—30%), бала таппаған (20—25%) және қыздығы сақталған (26—29%) әйелдер жиі байқалады. Орташа есеппен әрбір жатыр денесіндегі рак ауруымен сырқаттанған адамда 1—3 екіқабаттылық кездесе, ал жатыр мойыншасындағы рақта аталмыш көрсеткіш 5—6-ға жетеді.

Дерттің пайда болу себептері. Көптеген біздің отандас және шетелдік ғалымдар сырқатты жыныс (эстрогендер) және мишық (гонадотропиндер) гормондарымен байланыстырады.

Патологиялық анатомиясы

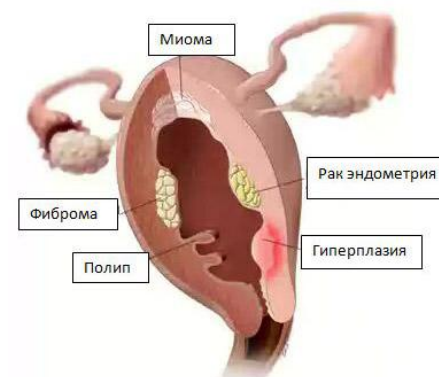
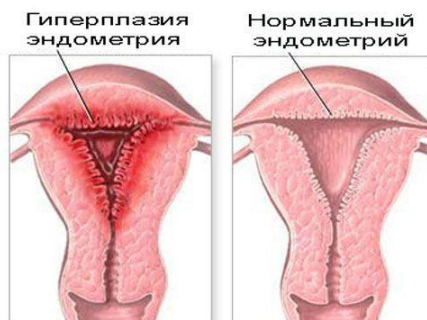
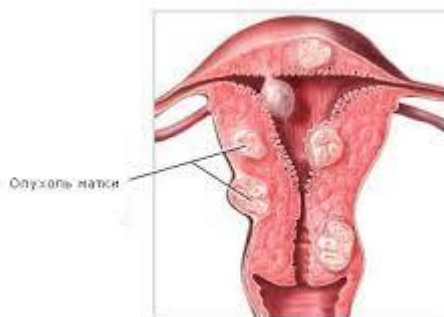
Жатыр денесіндегі рак шырышты кілегей қабықтан пайда болғандықтан ол көбінесе аденокарциномаға жатады. Оған мынадай ісік алды аурулары эндометрий гиперплазиясы, аденоматозы және полипозы кіреді.

Эндометрий гиперплазиясы деп шырышты кілегей қабығының қалыңдауын, ондағы без және сіңір клеткаларының, сан жағынан өсуін айтады. Аталмыш өзгерістер тұрақсыз келеді және көбінесе етеккірі тоқталатын шақта байқалады.

Ал аденоматозда және полипозда жасушаларда сапалы өзгерістер енеді атипия, полиморфизм. Бұлардың екеуі де нақты ісік алды аурулар қатарына жатады. Ракқа ауысқанда көрсетілген өзгерістер күшейе түсіп, ядродағы бөліну үрдістері айқындала бастайды, сөйтіп пісуі жетілмеген жасушалардың саны басымырақ болады. Бұл төменгі сатыдағы пісуі жетілмеген рак деп аталады.

КЛИНИКАЛЫҚ КӨРІНІСІ



Жатыр денесіндегі рак ауруында: жыныс мүшелерінен сұйықтық бөлінуі, іштің төмегі жағының немесе белдің ауруы байқалады.

Сұйық су сияқты және қан аралас болып келеді. Ал енді бұл сұйықтар көбінесе етеккір тоқталып кеткен әйелдерде байқалады.

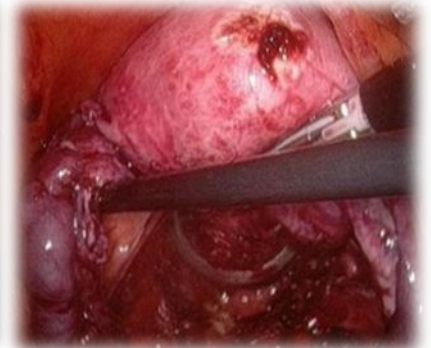
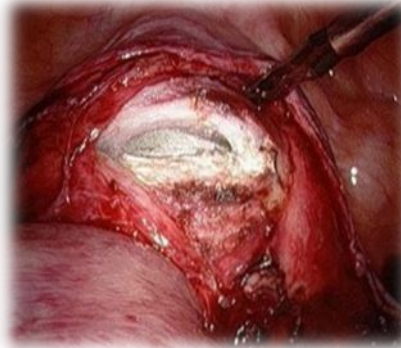
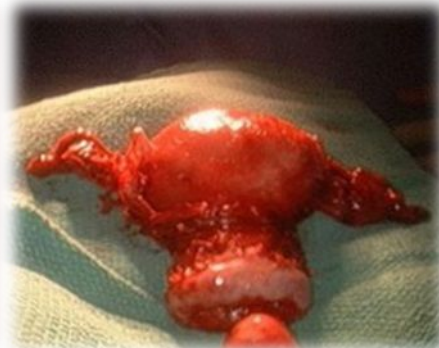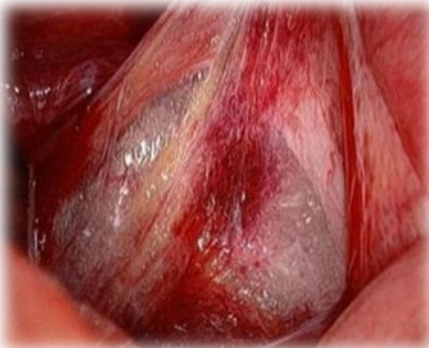Кейде сұйықтың жатыр қуысында жиналып қалуы оған микробтардың қосылуы дененің қызуынан, бұған қосымша жатыр бұлшық еттерінің оқтын оқтын жиырылуына әкеліп соғады.

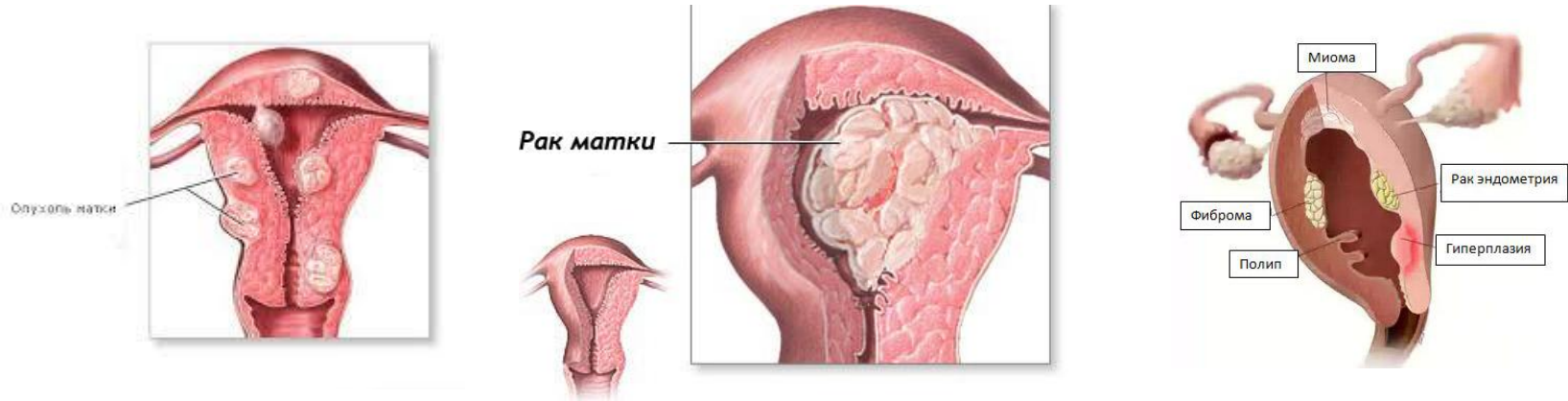
Жатыр қуысынан исі жаман (ағарған, қанды ірінді) сұйықтық бөлінеді.

Жатыр бұлшық еттерінің жиырылуы, әрине, белдің немесе іштің төменгі жақтарының сыздап ауруына себеп болады.

ЖІКТЕЛУІ

- T- біріншілік ісік
- T0 – ісік көзі анықталмаған
- Tis 0 – рак ин ситу
- T1 1 – ісік жатыр денесінде ғана орналасқан
- T1a 1a – ісік жатыр қуысында көлемі 8см –ден аспаған
- T1б Tб – ісік жатыр қуысында ұзындығы 8см –ден асқан
- T2 2 – ісік жатыр мойнына дейін өскен, бірақ мүшеден сыртқа шықпаған.
- T3 3 – ісік жырдан тыс шыққан, бірақ жамбас қуысында қалған
- T4 4a – ісік қуыққа , немесе тік ішекке таралуы , немесе жамбас қуысынан шықпаған.





□ **N-аймақтық лимфа бездері**

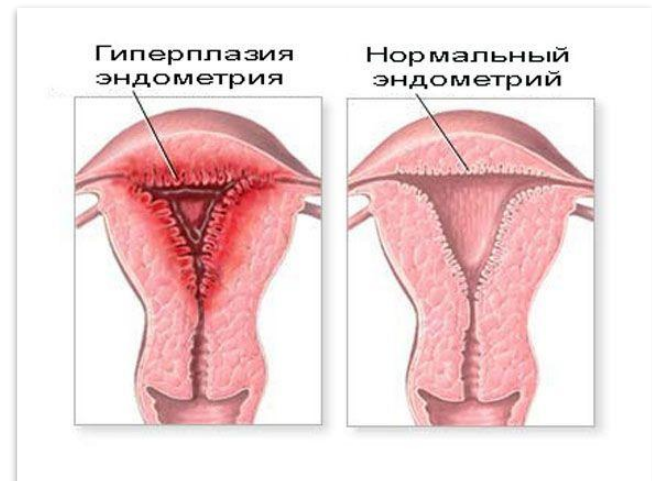- Nx – аймақтық лимфа бездерін анықтауға мүмкіншілік жоқ
- N0 – лимфа бездерінде бөгелме ісік жоқ
- N1 - лимфа бездерінде бөгелме ісік бар

□ **M – асыста орналасқан метастаздар**

- Mx – бөгелме ісікті анықтау қиын
- M0 – бөгелме ісік жоқ
- M1 – бөгелме ісік бар

□ **G – ісіктің гистологиялық анықтамасы**

- G1 – ісік клеткасы пісіп жетілген
- G2 – ісік клеткасы орташа пісіп жетілген
- G3-4 – ісік клеткасы пісіп жетілмеген



ДИАГНОСТИКАСЫ

- **Анамнез:** менструалдық және бала туу функциясына, эндокриндық бұзылыстарына назар аудару керек;
- **Жалпы қарау:** ісіктің локализациясын, көлемін, консистенциясын, жылжымасын, асцит белгілерін байқау;
- **Тік ішектік** – қынаптық зерттеу;
- **УДЗ:** Қатерлі ісік кезінде эндометрийдың қалаңдығы үлкейеді. Шеттері тегіс емес.
- **Кіші жамбас иінінің КТ:** ісіктің локализациясын, көлемін, тығыздығын және басқа ағзаларды басуын, оларға өсуін, лимфатүйіндердің зақымдануын көруге мүмкіндік береді.

ЕМІ



- **I сатысында:** жоғары дифференцияланған ісіктерде – қосалқыларымен жатардың экстирпациясы. төмендифференцияланған ісіктерде – қосалқыларымен жатардың экстирпациясы + мықындық лимфодиссекция+ адьюванттық сәулелік ем.
- **II сатысында:** қосалқыларымен жатардың кеңейтілген экстирпациясы + мықындық лимфодиссекция+ адьюванттық калыптасқан сәулелік ем.
- **III сатысында:** қосалқыларымен жатардың кеңейтілген экстирпациясы + мықындық лимфодиссекция+ адьюванттық калыптасқан сәулелік ем. + гормонотерапия+ химиотерапия.
- **IV сатысында:** паллиативтық сәулулік ем + гормонохимиотерапия немесе симптоматикалық ем.