

Наследственные и врожденные заболевания зрительного нерва



План

- Введение
- Аплазия зрительного нерва и Гипоплазия зрительного нерва
- Аномалии экскавации зрительного нерва
- Псевдопапиллоэдема (псевдоневрит, псевдозастой)
- Гипоплазия и аплазия диска зрительного нерва.
- Двойной диск зрительного нерва
- Пленка на диске зрительного нерва (эпипапиллярная мембрана)
- Пленка на диске зрительного нерва (эпипапиллярная мембрана)
- Врожденные и наследственные атрофии зрительных нервов
- Врожденные и наследственные атрофии зрительных нервов

Введение

- Зрительный нерв обеспечивает передачу нервных импульсов, вызванных световым раздражением, от сетчатки к зрительному центру в коре затылочной доли головного мозга. Зрительный нерв имеет форму округлого тяжа и состоит приблизительно из 1 млн. волокон.
- Формирование диска зрительного нерва (ДЗН) и волокон зрительного нерва происходит в период с 3 по 10 неделю гестации. Нарушения процессов эмбриогенеза и дифференциации в этот период приводят к аномалиям развития зрительного нерва. Так, нарушения в процессе закрытия эмбриональной щели приводят к колобому, нарушения замещения ганглиозных клеток на волокна - к гипо - или аплазии зрительного нерва, нарушения в инволюции гиалоидных сосудов - к персистенции первичного стекловидного тела. Большинство из этих патологических состояний являются спорадическими. Однако для некоторых форм ВПР, таких как аплазия и гипоплазия, аномалия экскавации, нарушения процессов миелинизации и псевдоневрит диска зрительного нерва идентифицированы мутации.

Аплазия зрительного нерва и Гипоплазия зрительного нерва

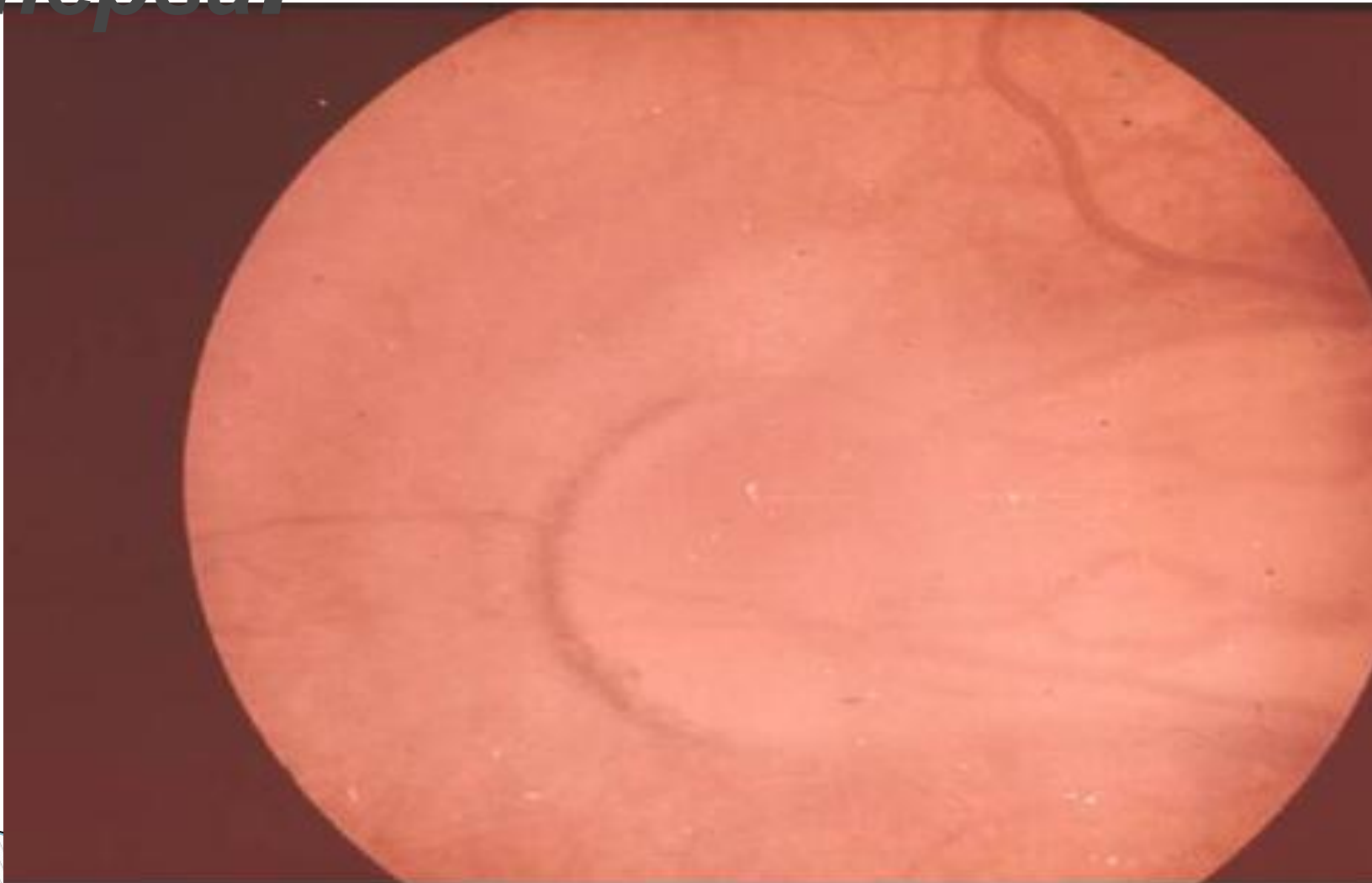
- ▣ Аплазия зрительного нерва – аномалия, обусловленная отсутствием как ганглиозных клеток сетчатки и их аксонов, так и центральных сосудов сетчатки в пораженном глазу.
- ▣ Гипоплазия зрительного нерва – аномалия, обусловленная уменьшением количества аксонов пораженного нерва при нормальном развитии опорной ткани.

Аномалии

экскавации зрительного нерва

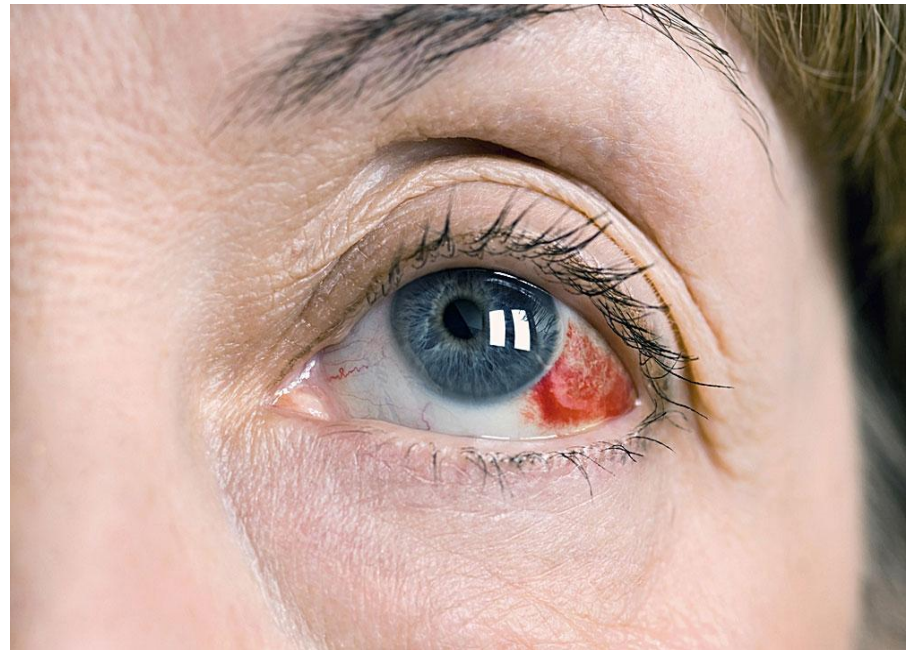
- 1. Колобома зрительного нерва - полиэтиологическая непрогрессирующая врожденная аномалия, имеющая вид углубления различных размеров, заполненного ретинальными клетками, в области зрительного нерва.
- 2. Синдром «вьюнка» - врожденная воронкообразная экскавация заднего полюса с вовлечением диска зрительного нерва.
- 3. Ямка диска зрительного нерва - врожденная аномалия, представляющее собой ограниченное углубление в диске зрительного нерва.

Колобома зрительного нерва.



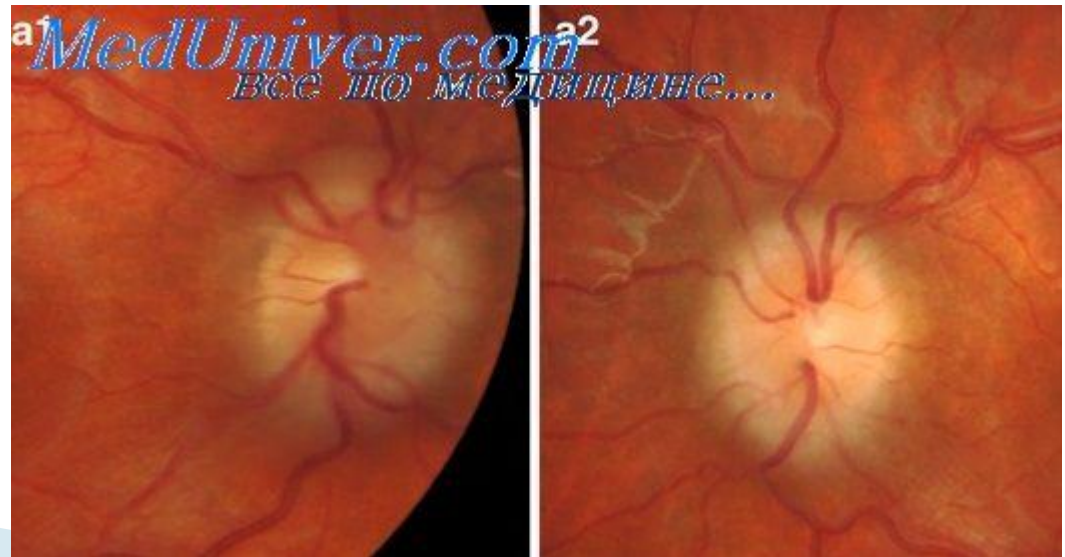Нарушение миелинизации зрительного нерва

- Нарушение миелинизации зрительного нерва, характеризуется аномально ранним началом этого процесса, которое клинически проявляется формированием пучков миелиновых волокон, расходящиеся от зрительного нерва подобно лепесткам, приводя к снижению зрения.



Псевдопапиллоэдема (псевдоневрит, псевдозастой)

- ▣ Псевдопапиллоэдема (псевдоневрит, псевдозастой) - состояние специфического выбухания диска зрительного нерва, напоминающее его отек. Ухудшение зрения объясняется при этом пороке, по-видимому, неоваскуляризацией перипапиллярной области и кровоизлияниями в глубокие слои сетчатки.



Гипоплазия и аплазия диска зрительного нерва.

- Гипоплазия наблюдается чаще, чем увеличение диска. Отличить офтальмоскопически высокие степени гипоплазии от аплазии часто трудно. Диск зрительного нерва может быть во много раз уменьшен по сравнению с нормальным. Он обычно сохраняет правильную форму и нормальное количество нервных волокон при отсутствии выпадений в поле зрения. В других случаях диск более или менее деформирован, те или иные пучки волокон отсутствуют, что сопровождается соответствующими дефектами поля зрения и амблиопией. Изолированная гипоплазия диска, одно- и двусторонняя, наблюдается чаще, чем сочетанная с другими аномалиями глаз и организма.
- Аплазия диска встречается редко. Она, как правило, сочетается с другими аномалиями глаз, головного мозга, других органов. Офтальмоскопически никаких следов диска обнаружить не удастся. Иногда видны лишь отдельные сосуды центральной артерии сетчатки. Гистологически отсутствуют ганглиозные клетки сетчатки и нервные волокна. Зрение также отсутствует.
- В основе гипо- и аплазий лежат как наследственные, так и средовые вредоносные факторы. Патогенез заболевания сложен и мало изучен.

Двойной диск зрительного нерва

- ▣ **Двойной диск зрительного нерва**, обычно односторонний, описывался неоднократно в последние годы, в частности М.Я. Лушиным. Он может сопровождаться как сохранением нормального зрения, так и резким его нарушением. Двойной диск связан, по-видимому, с врожденным расщеплением ствола зрительного нерва. Генез его пока недостаточно изучен.


Пленка на диске зрительного нерва (эпипапиллярная мембрана)

- Из глиальной и мезодермальной пробки, закрывающей у зародыша область будущей физиологической экскавации диска, может развиться персистирующая тонкая, бессосудистая, прозрачная или более толстая васкуляризированная полупрозрачная пленка, закрывающая весь диск или часть его. Иногда пленка переходит и на перипапиллярные отделы сетчатки. В случае ее прозрачности хорошо видны центральные сосуды сетчатки.
- Надсосочковая пленка зрения обычно не нарушает. Описаны случаи семейного ее распространения.

Врожденные ложный неврит и ложный застойный сосок зрительного нерва

- Офтальмоскопически эти врожденные аномалии, как правило, двусторонние, мало отличаются от приобретенных заболеваний этого рода и характеризуются: гиперемией соска, смываемостью его границ, расширением вен, извитостью сосудов, отеком и помутнением ткани диска, его выстоянием при застойном соске. Но при этом не наблюдается на дне глаза кровоизлияний и очагов экссудата, зрение обычно не нарушено, слепое пятно не увеличено. В большинстве случаев эти аномалии сочетаются с более или менее высокой дальнозоркостью, редко - с близорукостью. Их диагностика в качестве врожденной аномалии часто очень трудна, требует общего тщательного обследования, динамического наблюдения. Анатомическая основа этих аномалий разнообразна, чаще всего они связаны с остатками глии, соединительной ткани на диске, элементов артерии стекловидного тела, наличием складок и розеток, друз диска и др.
- Описаны случаи семейного распространения ложного застойного соска.

Врожденные и наследственные атрофии зрительных нервов

- Могут развиваться вторично на почве врожденных и наследственных дизостозов костей черепа, в редких случаях - в результате внутриутробно перенесенных инфекционных заболеваний головного мозга и зрительных нервов (врожденный сифилис, токсоплазмоз и др.).
 - К первичным поражениям нервов относятся следующие:
- 

- К первичным поражениям нервов относятся следующие:
- а) **Леберовская рецессивная семейно-наследственная атрофия зрительных нервов.** Это весьма характерное, но редкое заболевание, передается преимущественно по рецессивному (сцепленному с полом) типу, почти исключительно детям мужского пола. В некоторых семьях оно было прослежено в ряде поколений. Заболевание проявляется впервые не в детском, а в юношеском и молодом возрасте. Начинается оно среди полного здоровья, на обоих глазах. Внезапно наступает падение центрального зрения, достигающего в короткий срок до низкого уровня.
- До слепоты дело обычно не доходит. Как правило, имеется центральная скотома на белый и другие цвета. В начале заболевания дно глаза не представляет существенных изменений, и лишь в течение последующих нескольких месяцев развивается простая атрофия зрительных нервов с преимущественным побледнением височных половин дисков.
- Лечение в виде двусторонней резекции верхнего и среднего шейных симпатических узлов и последующих внутривенных вливаний йодистого натрия может дать иногда существенное улучшение зрительных функций.
- б) **Семейно-наследственная доминантная атрофия зрительных нервов** начинается в детском возрасте, сопровождается упадком зрения, сужением периферических границ полей зрения при отсутствии центрального скотом, поражает как мальчиков, так и девочек. Перечисленными особенностями она резко отличается от Леберовской атрофии. Встречается редко, патогенез ее мало изучен.

Пигментация диска зрительного нерва

- ▣ Наблюдается у человека в качестве врожденной аномалии редко и весьма разнообразна по интенсивности, форме и протяженности. Морфологической ее основой могут быть как проникшие в ткань диска клетки пигментного эпителия сетчатки, так и хромотофоры хориоидеи, проникшие туда вместе с сосудистым пучком. Интенсивность пигментации может колебаться от серого и коричневого цвета до совершенно черного. Пигментация может быть диффузной и охватывать весь диск. Но чаще всего она бывает частичной, захватывает часть диска и нередко переходит на соседние участки глазного дна.

Литература

- Е.И.Ковалевский Глазные болезни
- Е.А.Егорова С.Н.Басинский Клинические лекции по офтальмологии
- <http://www.opthalmogenetics.ru/pg25/>
- [https://www.myglaz.ru/public/childopht/chil
dopht-0049.shtml](https://www.myglaz.ru/public/childopht/chil
dopht-0049.shtml)

□ Спасибо за внимание

