

ЛАЗЕРНОЕ ЛЕЧЕНИЕ ГЛАУКОМЫ




Выполнили:
Таскина Е.С.
Просекин И.Б.

□ "LASER - Light Amplification by Stimulated Emission of Radiation« (усиление света путем стимулированной эмиссии радиации).


□ Первой отраслью медицины, в которой нашли применение лазеры, была офтальмология.

□ Лазерное излучение характеризуется когерентностью и монохроматичностью, позволяющее с его помощью избирательно и локально воздействовать на различные биологические ткани.

□ Выделяют следующие основные механизмы воздействия лазерного излучения на ткани глаза:

- фотохимический, заключающийся в ускорении химических реакций;
 - термический, обеспечивающий коагуляцию белков;
 - фотомеханический, вызывающий эффект вскипания воды.
- 

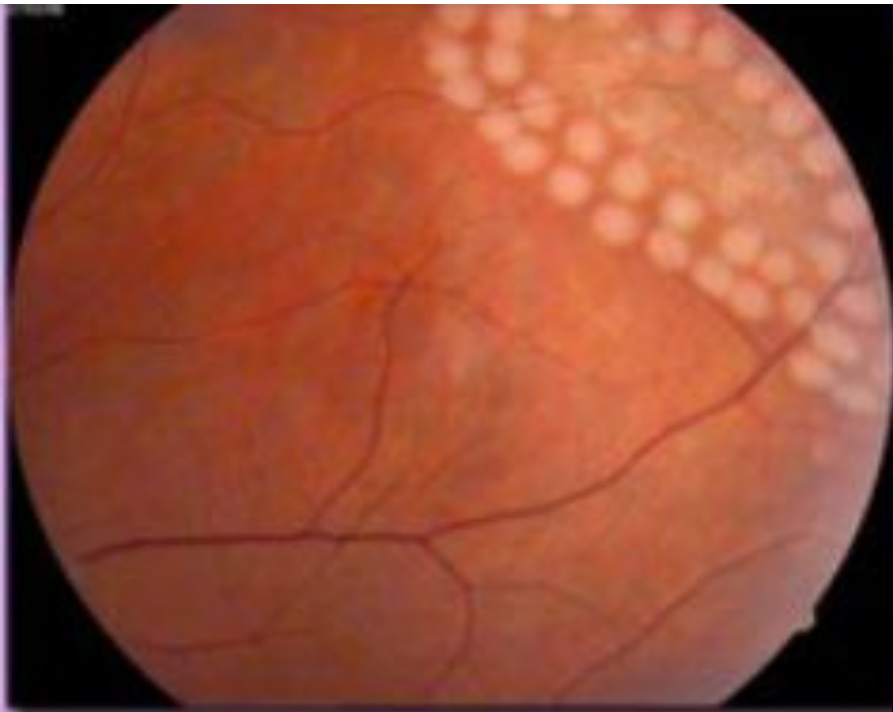КЛАССИФИКАЦИЯ ЛАЗЕРНЫХ УСТАНОВОК

- 1) По Области спектра: ультрафиолетовый (325-400 нм), видимый (400-750 нм), инфракрасный (750-1800 нм) спектры.
 - 2) По длине волны: эксимерный лазер (с длиной волны 193-351 нм); аргоновый – сине-зеленый (488 нм и 514 нм); криптоновый – желто-красный (568 нм и 647 нм); гелий-неоновый лазер (630 нм); диодный (810 нм); Nd:YAG-лазер с удвоением частоты (532 нм), а также генерирующий на длине волны 1,06 мкм; 10-углекислотный лазер (10,6 мкм).
- 

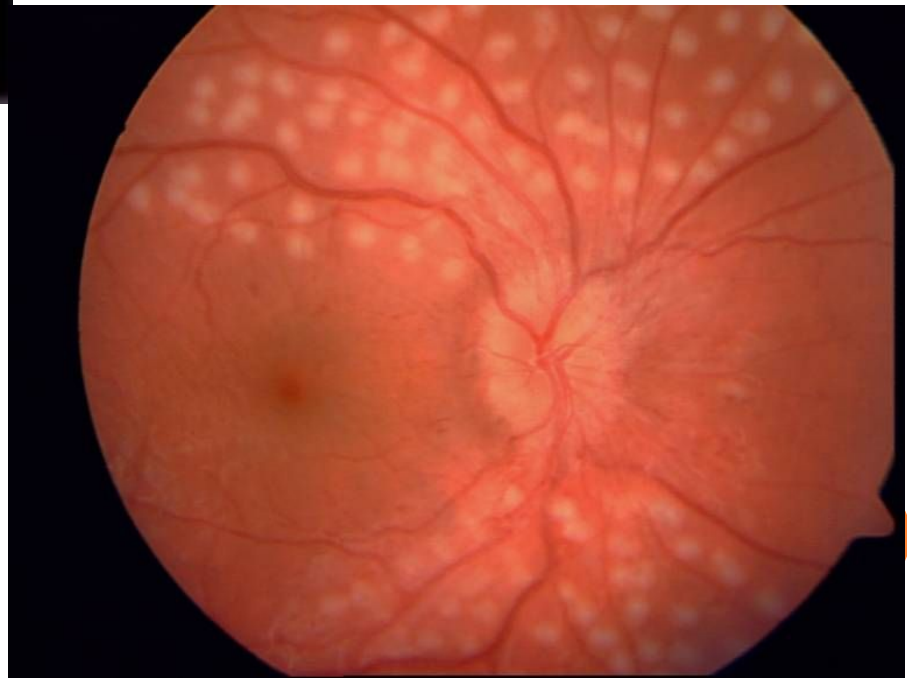
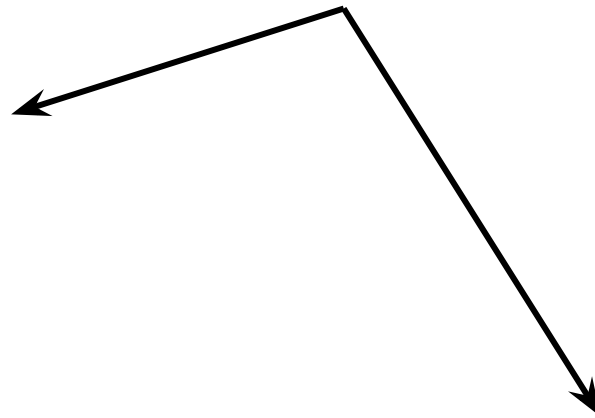
НАПРАВЛЕНИЯ ИСПОЛЬЗОВАНИЯ ЛАЗЕРОВ В ОФТАЛЬМОЛОГИИ

- 1. **Лазеркоагуляция** (аргоновый, криптоновый и полупроводниковый диодный лазер). Используют термическое воздействие лазерного излучения при сосудистой патологии глаза: лазеркоагуляция сосудов роговицы, радужки, сетчатки, трабекулопластика, а также воздействие на роговицу ИК-излучением (1,54-2,9 мкм), которое поглощается стромой роговицы, с целью изменения рефракции.





Лазеркоагуляты



ИНФРАКРАСНЫЙ ДИОДНЫЙ ЛАЗЕР



- ▣ **2. Фотодеструкция (фотодисцизия) - YAG-лазер.** Благодаря высокой пиковой мощности под действием лазерного излучения происходит рассечение тканей. Вследствие высвобождения большого количества энергии в ограниченном объеме образуется плазма, которая приводит к созданию ударной волны и микроразрыву ткани. Область применения: рассечение спаек радужки или разрушения спаек стекловидного тела, капсулотомия хрусталика глаза по поводу вторичной катаракты или иридотомия.



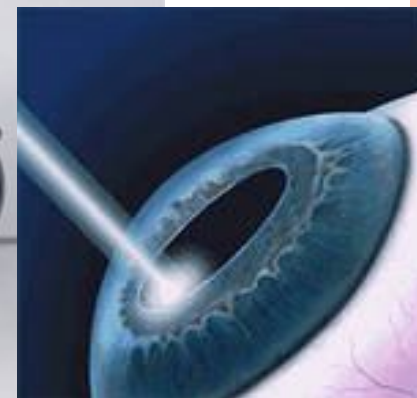
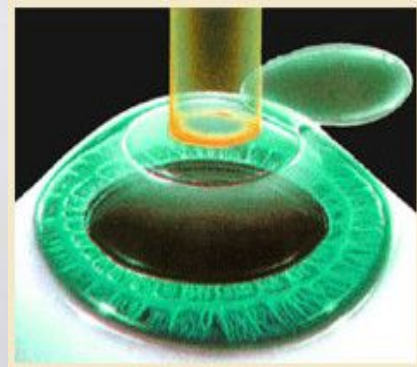
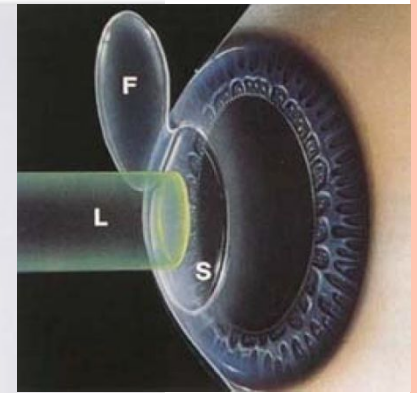
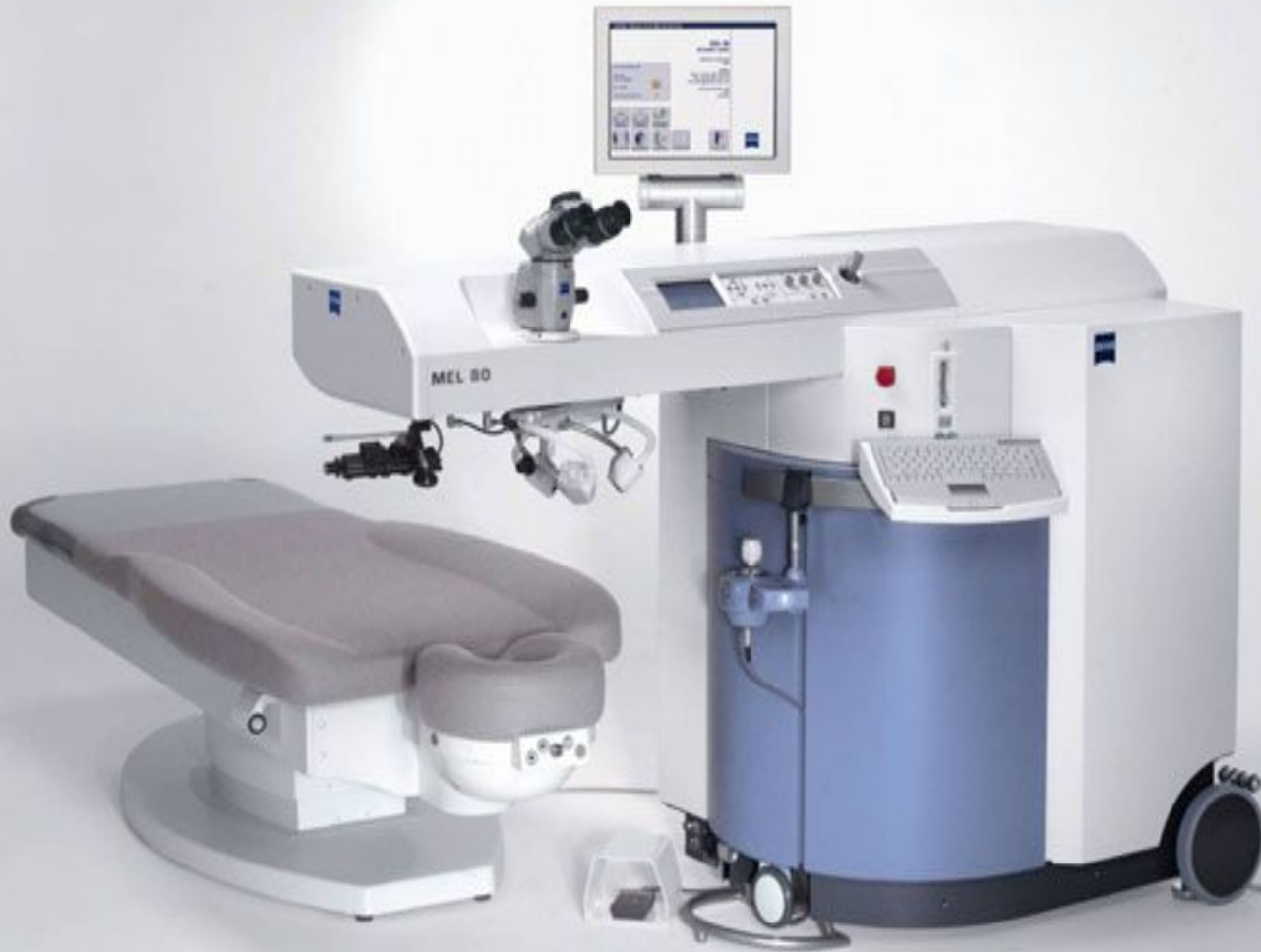YAG-ЛАЗЕР



□ **3. Фотоиспарение и фотоинцизия (СО2-лазер).**
Эффект заключается в длительном тепловом воздействии с испарением ткани. Используется для удаления поверхностных образований конъюнктивы и век.

□ **4. Фотоабляция (Эксимерные лазеры).**
Заключается в дозированном удалении биологических тканей. Область использования: рефракционная хирургия, лечение дистрофических изменений роговицы с помутнениями, воспалительные заболевания роговицы, оперативное лечение птеригиума и глаукомы.

ЭКСИМЕРНЫЙ ЛАЗЕР



- ▣ **5. Лазерстимуляция (He-Ne-лазеры).** При взаимодействии низкоинтенсивного красного излучения с различными тканями в результате сложных фотохимических процессов проявляются противовоспалительный, десенсибилизирующий, рассасывающий эффекты, а также стимулирующее влияние на процессы репарации и трофики. Применяется в комплексном лечении увеитов, склеритов, кератитов, экссудативных процессов в передней камере глаза, гемофтальмов, помутнений стекловидного тела, преретинальных кровоизлияний, амблиопий, после операционных вмешательств ожогов, эрозий роговицы, некоторых видах ретино- и макулопатии
- ▣ **Противопоказаниями** являются увеиты туберкулезной этиологии, гипертоническая болезнь в стадии обострения, кровоизлияния сроком давности менее 6 дней.



Лазерное лечение глаукомы направлено на устранение блоков, препятствующих оттоку внутриглазной жидкости в глазу.

В настоящее время с этой целью применяют лазеры-коагуляторы, действие которых основано на нанесении на зону трабекулы локального ожога с последующей атрофией и рубцеванием ее ткани (аргоновые лазеры, полупроводниковые (диодные) лазеры) или лазеры-деструкторы (неодимовые ИАГ-лазеры).



МЕТОДИКИ ЛАЗЕРНЫХ ОПЕРАЦИЙ В ЛЕЧЕНИИ ГЛАУКОМЫ:

- Лазерная иридэктомия
- Лазерная трабекулопластика
- Лазерная транссклеральная циклофотокоагуляция (контактная и бесконтактная)
- Лазерная гониопластика
- Лазерная десцеметогониопунктура



ПРЕИМУЩЕСТВА:

- Восстановление оттока внутриглазной жидкости по естественным путям;
- Не требуется проведение общего обезболивания (достаточно закапывания местного анестетика);
- Операция может быть проведена в амбулаторных условиях;
- Минимальный период реабилитации;
- Отсутствуют осложнения традиционной хирургии глаукомы;
- Невысокая стоимость.



Недостатки:

- Ограниченность эффекта операции, которая снижается по мере увеличения срока, прошедшего с постановки диагноза глаукома;
- Возникновение реактивного синдрома, характеризующегося повышением внутриглазного давления в первые часы после лазерного вмешательства и развитием воспалительного процесса в дальнейшем;
- Возможность повреждения клеток заднего эпителия роговицы, капсулы хрусталика и сосудов радужки;
- Образование синехий в области воздействия (угол передней камеры, зона иридотомии).



ПРЕДОПЕРАЦИОННАЯ ПОДГОТОВКА БОЛЬНЫХ ПЕРЕД ЛАЗЕРНЫМИ ОПЕРАЦИЯМИ

- 3-х кратная инстилляция нестероидных противовоспалительных препаратов в течение часа до операции;
- Инстилляцией препаратов миотического действия за 30 минут до операции;
- Инстилляцией местных анестетиков перед операцией;
- Ретробульбарная анестезия при выраженном болевом синдроме перед операцией.



ПОСЛЕОПЕРАЦИОННАЯ ТЕРАПИЯ

- Инстилляция нестероидных противовоспалительных препаратов 3 - 4 раза в день в течении 5-7 дней и/или пероральное их применение в течении 3 - 5 дней;
- Ингибиторы карбоангидразы (в инстилляциях 7-10 дней или перорально 3 дня с 3-х дневным перерывом в течение 3 - 9 дней) ;
- Гипотензивная терапия под контролем ВГД.

Примечание:

- При отсутствии компенсации глаукомного процесса на фоне лазерных вмешательств решается вопрос о хирургическом лечении.

ЛАЗЕРНАЯ ИРИДЭКТОМИЯ (ИРИДОТОМИЯ)

- заключается в формировании небольшого отверстия в периферическом отделе радужки.

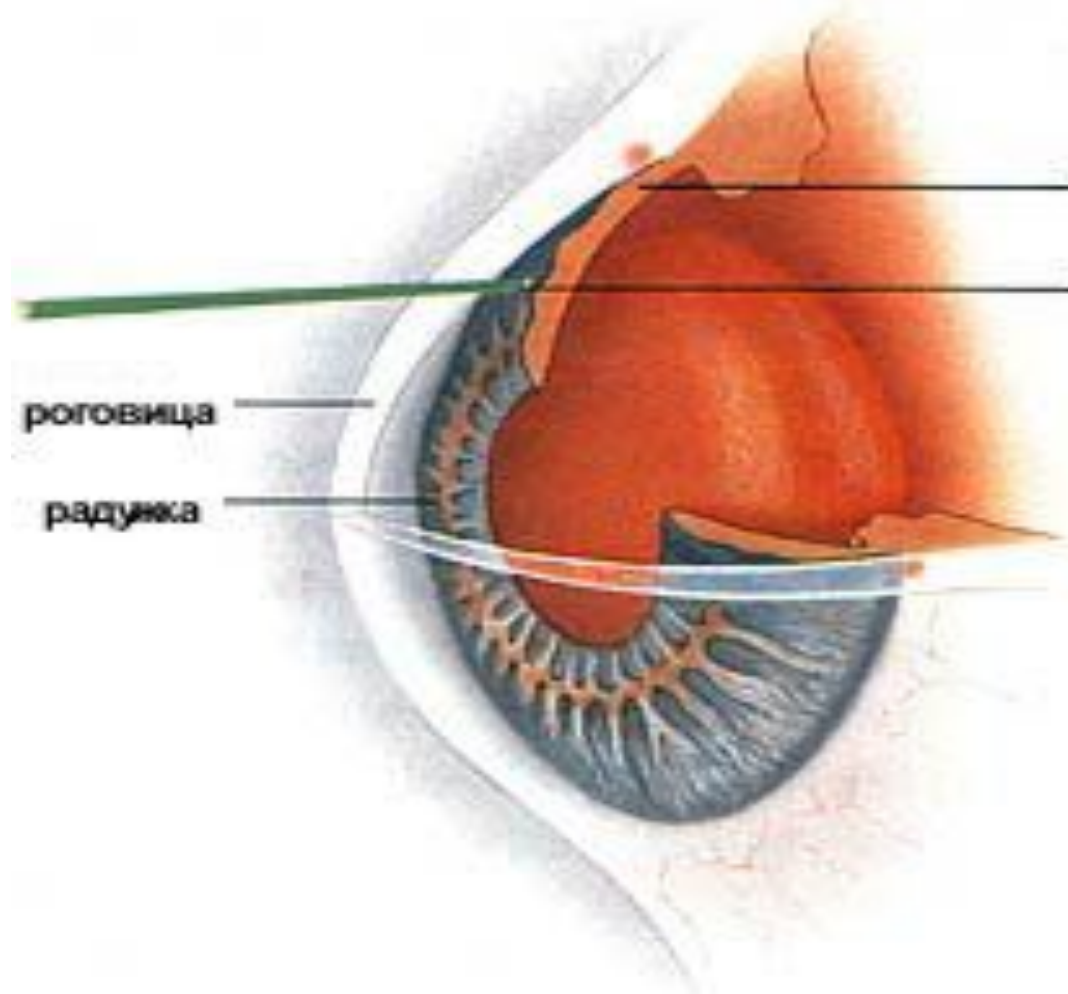
Техника проведения:

- Операцию проводят под местной анестезией (закапывание раствора лидокаина, инокаина и др.). На глаз устанавливается специальная гониолинза, позволяющая сфокусировать лазерное излучение на выбранный участок радужки. Иридотомия проводится в зоне от 10 до 2 часов с целью избежания светорассеяния после операции. Следует выбирать максимально тонкий участок (крипты) радужки и избегать видимых сосудов. При перфорации радужки визуализируется ток жидкости с пигментом в передней камере. Оптимальный размер иридэктомии 200-300 мкм.

Используемые линзы:

- линза Абрахама
- линза Вайса





корень радужки закрывает дренажную зону (зрачковый блок)

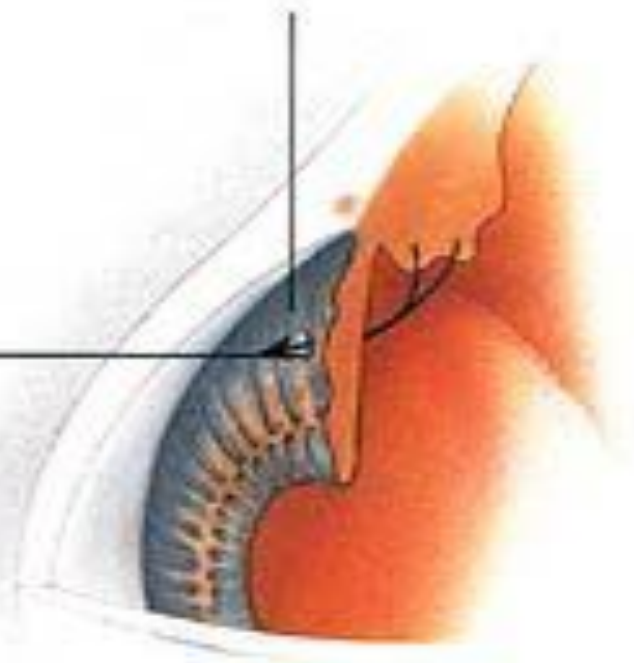
лазерный луч, сфокусированный на радужке

роговица

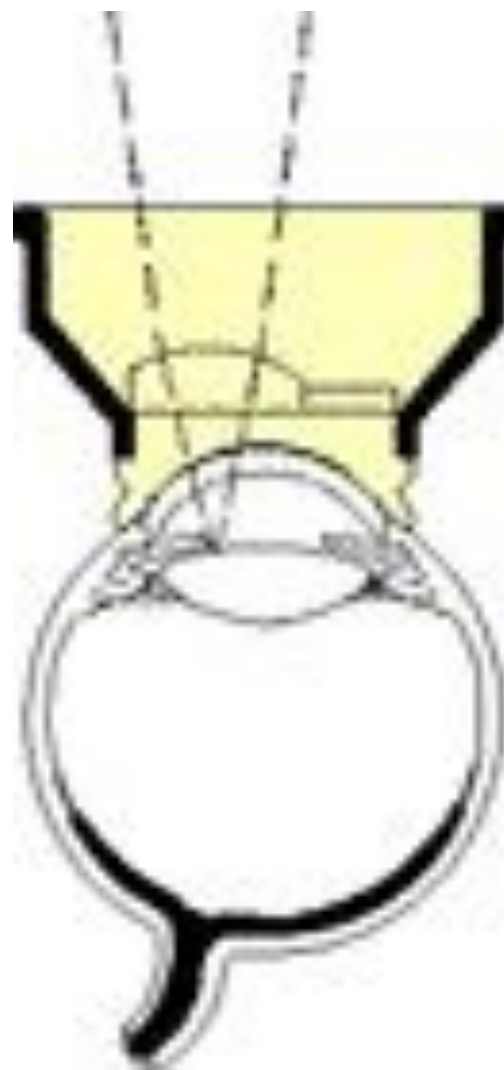радужка

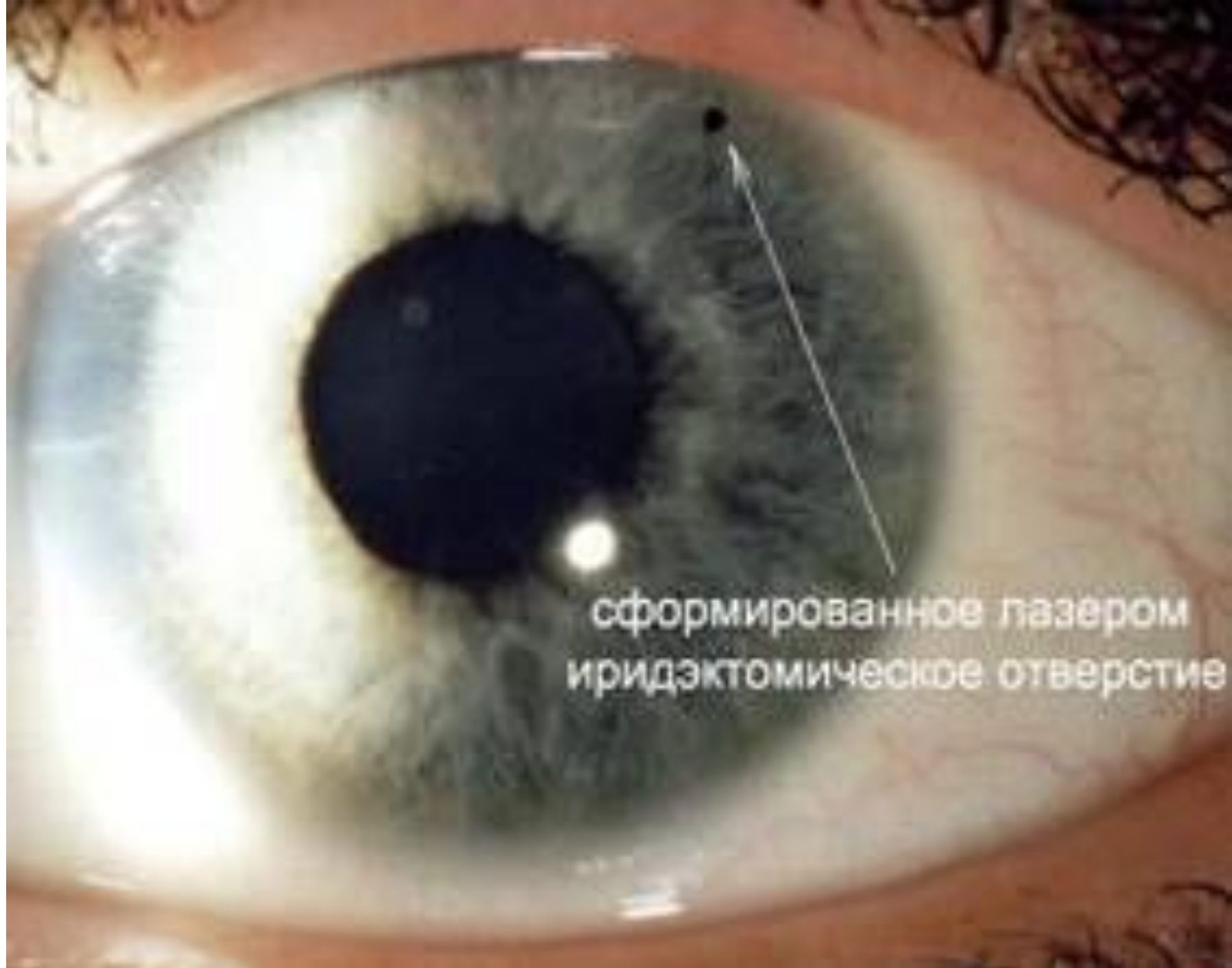корень радужки не блокирует дренажную зону (блок ликвидирован)

внутриглазная жидкость проходит через отверстие в радужке (колобому) в переднюю камеру

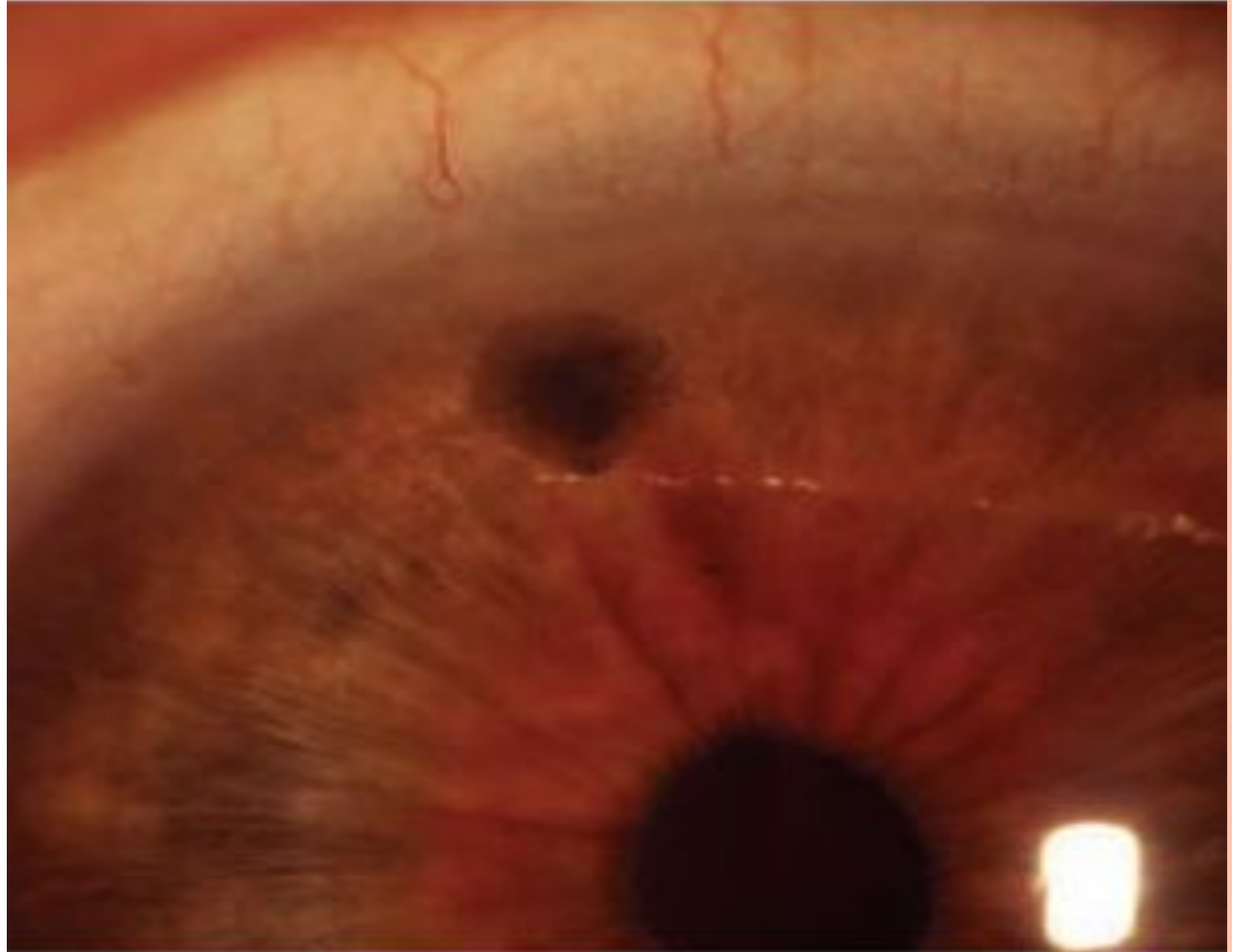


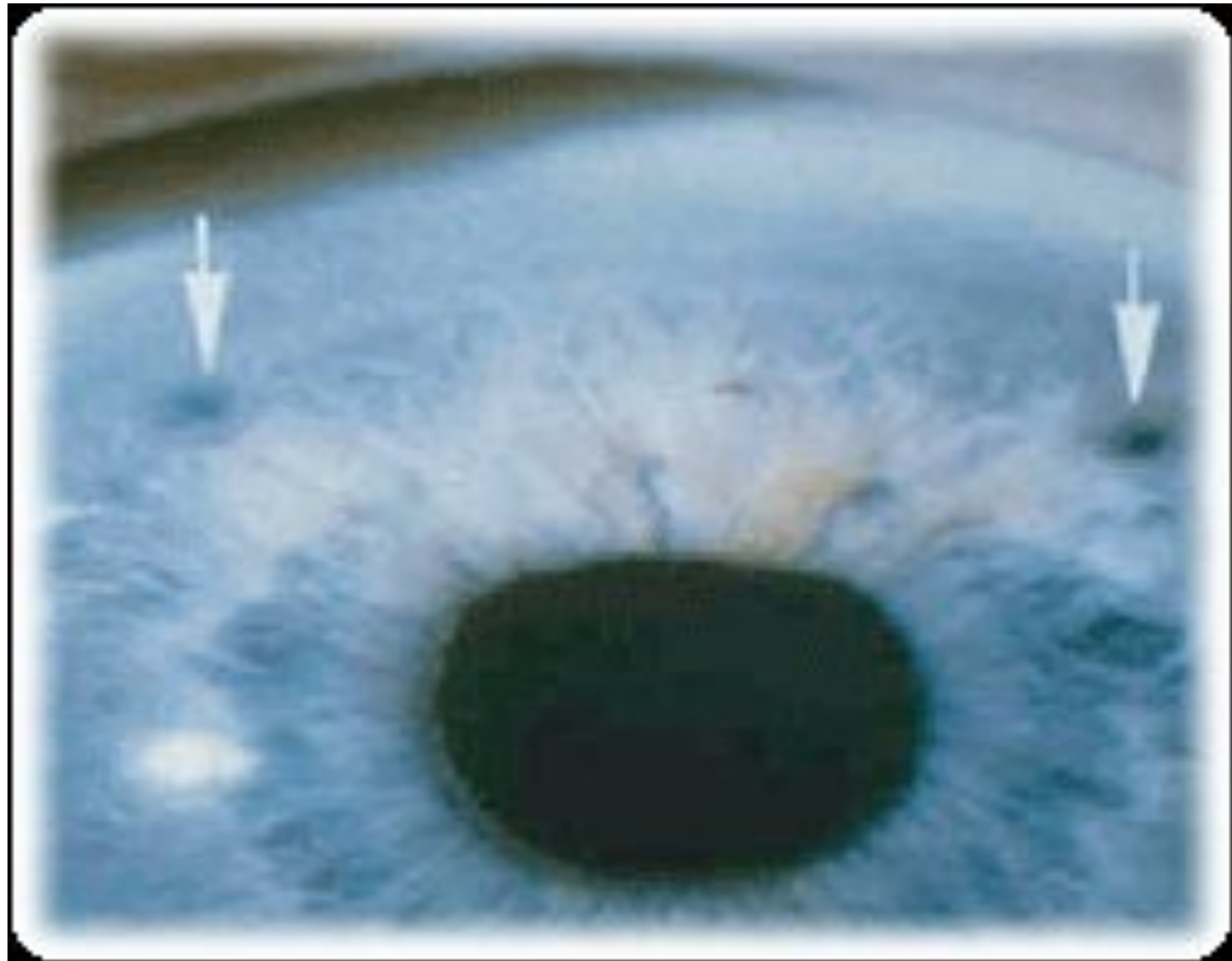
ЛИНЗА АБРАХАМА





сформированное лазером
иридэктомическое отверстие





▣ **Показания к проведению лазерной иридэктомии:**

- Профилактика острых приступов глаукомы на парном глазу при положительных нагрузочных пробах и пробе Форбса ;
- Узкоугольная и закрытоугольная глаукома со зрачковым блоком;
- Плоская радужка;
- Иридовитреальный блок;
- Подвижность иридохрусталиковой диафрагмы при компрессии контактной линзой во время гониоскопии.

▣ **Противопоказания к проведению лазерной иридэктомии:**

- Врождённые или приобретённые помутнения роговицы;
- Выраженный отек роговицы ;
- Щелевидная передняя камера;
- Паралитический мидриаз.




Иридотомия с помощью моноимпульсного неодимового YAG - лазера

Параметры лазерного вмешательства:

- Мощность = 1,0 - 5,0 мДж
- Количество импульсов = 3 - 10

Примечание:

- Необходима точная фокусировка лазерного луча на строме радужки и проведение вмешательства с использованием минимальной энергии.
 - Существует повышенная опасность возникновения микрогеморрагий из зоны воздействия, которые рассасываются в течение суток.
- 

ПОЭТАПНАЯ АРГОН - ЛАЗЕРНАЯ ИРИДЕКТОМИЯ

Параметры лазерного вмешательства:

1 этап: диаметр пятна = 200 - 300 мкм;

- Время экспозиции = 0,05 - 0,3 сек;
- Мощность = 200 - 600 мВт.

Примечание: необходимо контролировать точность фокусировки, чтобы не допустить расширения зоны коагуляции.

2 этап (вскрытие пигментного листка):

- Диаметр пятна уменьшается до 50 мкм;
- Время экспозиции = 0,02 - 0,05 сек.



ИНФРАКРАСНАЯ ДИОДНАЯ ИРИДЭКТОМИЯ

Параметры лазерного вмешательства:

- Диаметр пятна = 75 - 100 - 125 мкм;
- Время экспозиции = 0,2 - 0,5 сек;
- Мощность = 500 - 1500 мВт.

Примечание: в послеоперационном периоде существует риск заражения перфорационного отверстия, поэтому предпочтительно при наличии соответствующего оборудования всегда выполнять комбинированную иридэктомию.



КОМБИНИРОВАННАЯ ОДНОМОМЕНТНАЯ ДИОДНАЯ И YAG-ЛАЗЕРНАЯ ИРИДЭКТОМИЯ

1 этап – диодная иритотомия:

- Диаметр пятна = 50 - 125 мкм;
- Время экспозиции = 0,1 - 0,5 сек;
- Мощность для «зеленого» лазера = 200 - 600 мВт;
- Мощность для инфракрасного лазера = 500 - 1500 мВт;
- Количество импульсов = 10 – 40.

Примечание: инфракрасный диодный лазер предпочтителен для карих радужных оболочек. «Зеленый» лазер - при пигментированных радужных оболочках может приводить к образованию струпа в поверхностных слоях, препятствующему дальнейшему лазерному воздействию.

2 этап -Nd:YAG-лазер с удвоением частоты излучения

- Используется линза Абрахама;
- Мощность = 1,0 - 2,0 мДж.

Примечание: одномоментная комбинированная методика позволяет снизить энергетическую нагрузку на глаз, получить иридэктомическое отверстие с ровными краями и снизить риск заражения отверстия в радужной оболочке.

Осложнения лазерной иридэктомии

- Кровотечение из зоны вмешательства (купируется компрессией линзы на роговицу);
- Реактивная гипертензия;
- Ирит;
- Повреждение заднего эпителия роговицы;
- Очаговые помутнения хрусталика.

Примечание: при адекватной технике -
осложнения минимальны и легко купируются.



ЛАЗЕРНАЯ ТРАБЕКУЛОПЛАСТИКА (ЛТП)

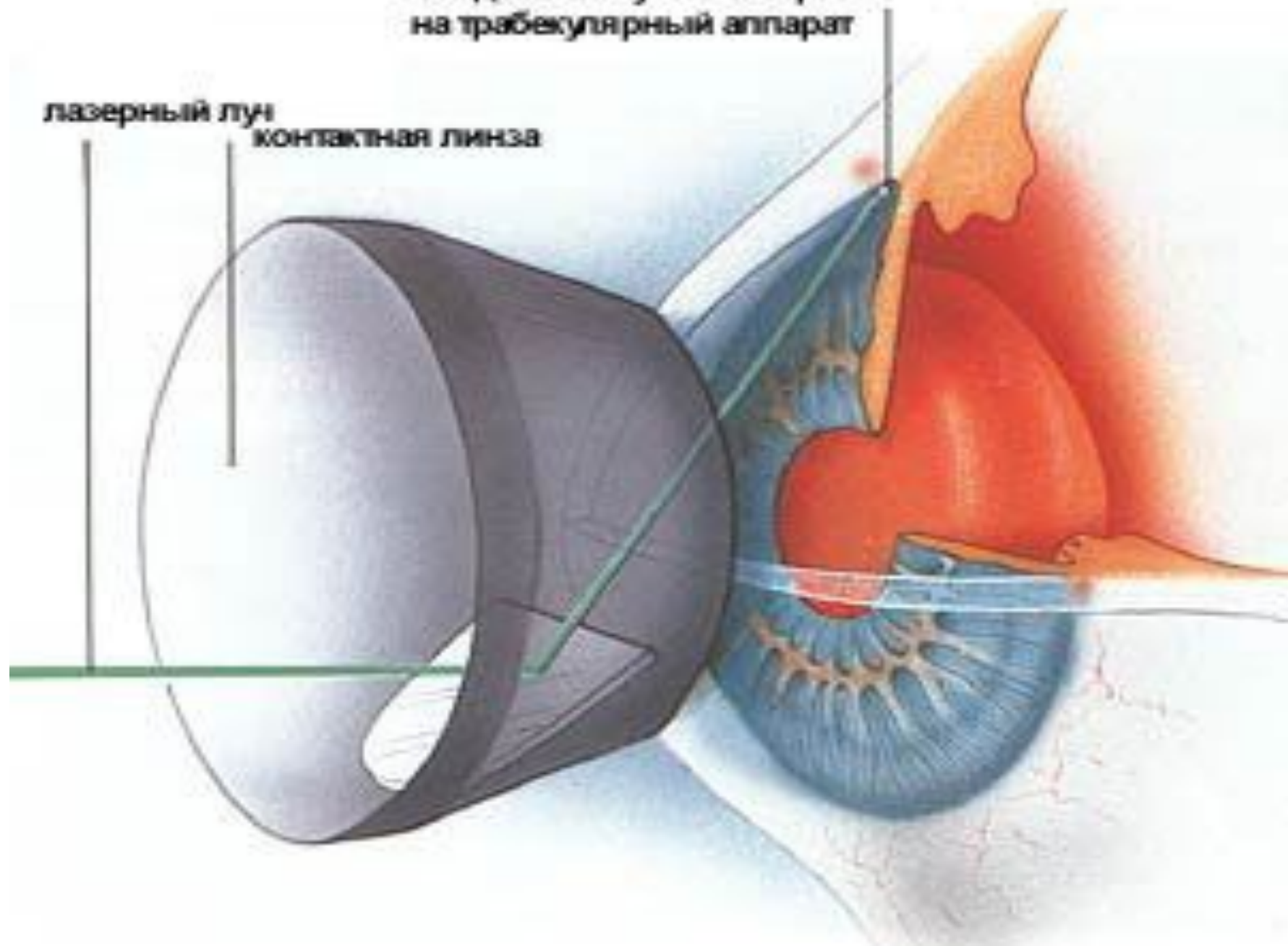
- Лазерная трабекулопластика заключается в нанесении серии ожогов на внутреннюю поверхность трабекулы. Это воздействие улучшает проницаемость трабекулярной диафрагмы для водянистой влаги, уменьшает опасность блокады шлеммова канала. Механизм действия операции заключается в натяжении и укорочении трабекулярной диафрагмы за счет сморщивания ткани в местах ожогов, а также в расширении трабекулярных щелей, расположенных в зоне между ожогами.

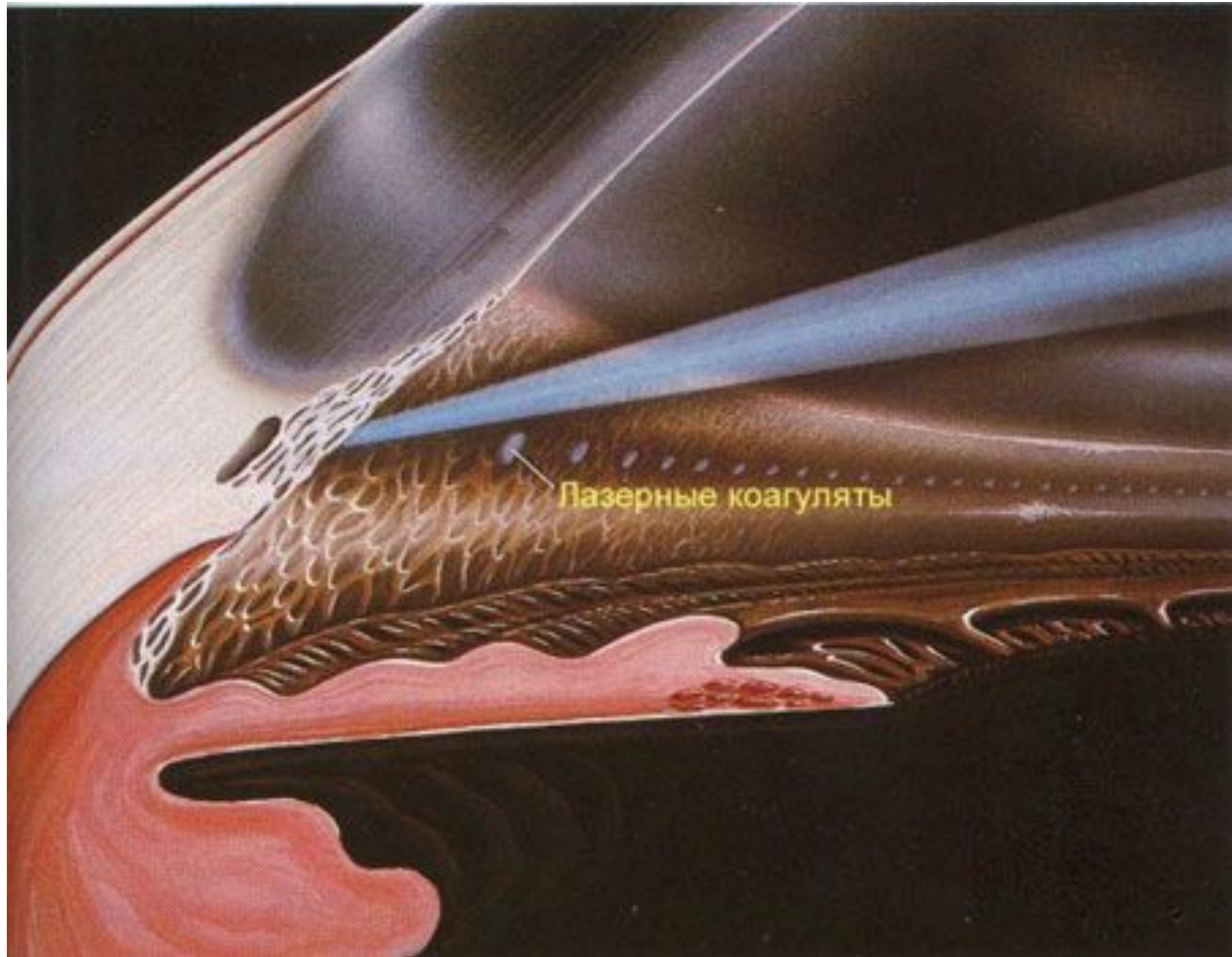

Воздействие луном лазера
на трабекулярный аппарат

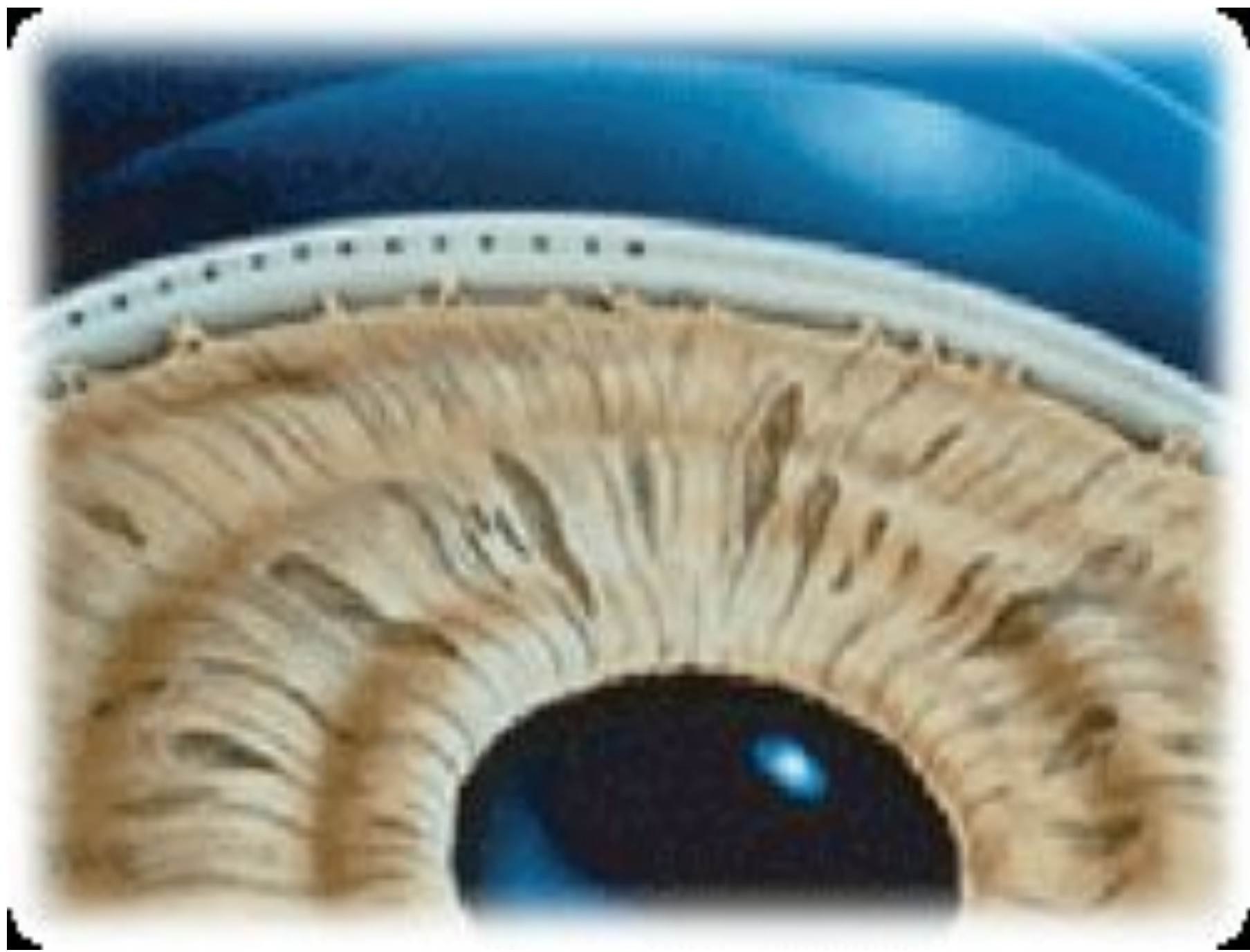лазерный луч

контактная линза





Лазерные коагуляты



ЛАЗЕРНАЯ ТРАБЕКУЛОПЛАСТИКА

Техника проведения ЛТП:


- Манипуляция выполняется под местной анестезией. На глаз устанавливается специальная гониолинза. Коагуляты наносятся равномерно в передней или средней трети трабекулы на протяжении 120-180-270-300 градусов окружности трабекулы (исключая верхний сектор) за 1-3 сеанса. При необходимости повторного вмешательства коагуляты наносятся в необработанной зоне.

Линзы, используемые для проведения ЛТП:

- 3-х зеркальная линза Гольдмана;
- Трабекулопластическая линза Рича;
- Гониолинза для селективной ЛТП;
- Гониолинза Магна.



Гониолинза Магна



ПОКАЗАНИЯ К ПРОВЕДЕНИЮ ЛАЗЕРНОЙ ТРАБЕКУЛОПЛАСТИКИ:

- Первичная открытоугольная глаукома;
- Недостаточный эффект от гипотензивной медикаментозной терапии;
- Применение более 2-х гипотензивных препаратов для достижения толерантного ВГД;
- Неудовлетворительные результаты хирургического лечения;
- Наличие противопоказаний к применению гипотензивных препаратов;
- Потенциальное несоблюдение медикаментозного режима



АРГОНОВАЯ (514 нм) и НЕОДИМОВАЯ (Nd:YAG LASER 532 нм) ЛТП:

Параметры лазерного вмешательства:

- Диаметр пятна = 50 - 100 мкм;
- Время экспозиции = 0,1 - 0,2 сек;
- Мощность = 500 - 1200 мВт;
- Количество коагулятов = 80 – 110.

Во время проведения процедуры необходимо добиваться сокращения, побледнения ткани трабекулы или образования небольшого пузырька газа.



Диодная инфракрасная ЛТП (810 нм)

Параметры лазерного вмешательства:

- Диаметр пятна = 75 - 100 мкм;
- Время экспозиции = 0,1 - 0,5 сек;
- Мощность = 500 - 1500 мВт;
- Количество коагулятов = 100 – 130.

При тестировании мощность увеличивается до появления эффекта микровзрыва и затем уменьшается на 100 мВ.



СЕЛЕКТИВНАЯ ЛТП (НЕОДИМОВЫЙ YAG-ЛАЗЕР С МОДУЛИРУЕМОЙ ДОБРОТНОСТЬЮ, УДВОЕНИЕМ ЧАСТОТЫ 532 НМ).

Параметры лазерного воздействия:

- Диаметр пятна = 400 мкм;
- Экспозиция = 0,3 нс.;
- Мощность = 0,5 - 1,0 мДж;
- Количество коагулятов = 70 – 130.

Коагуляты наносятся вплотную, без перекрытия. При эффекте микровзрыва мощность уменьшается. В случаях недостаточного снижения уровня ВГД через 2-6 месяцев возможно повторное проведение СЛТ.

Ее результаты аналогичны ЛТП при меньшем разрушающем воздействии на гематофтальмический барьер. Главные различия между этими методами: более высокая мощность лазерного воздействия, посткоагуляционный ожог менее выражен.

ОСЛОЖНЕНИЯ ЛАЗЕРНОЙ ТРАБЕКУЛОПЛАСТИКИ:

- Реактивная гипертензия;
- Ирит;
- Точечная кератопатия.

При адекватной предоперационной подготовке, отборе пациентов, технике выполнения процедуры и послеоперационного лечения осложнения минимальны или быстро купируются.



ТРАНССКЛЕРАЛЬНАЯ ЦИКЛОФОТОКОАГУЛЯЦИЯ (ТЦФК)

В результате коагуляции секретирующего ресничного эпителия, происходит уменьшение продукции водянистой влаги, что приводит к понижению внутриглазного давления.

Техника проведения ТЦФК:

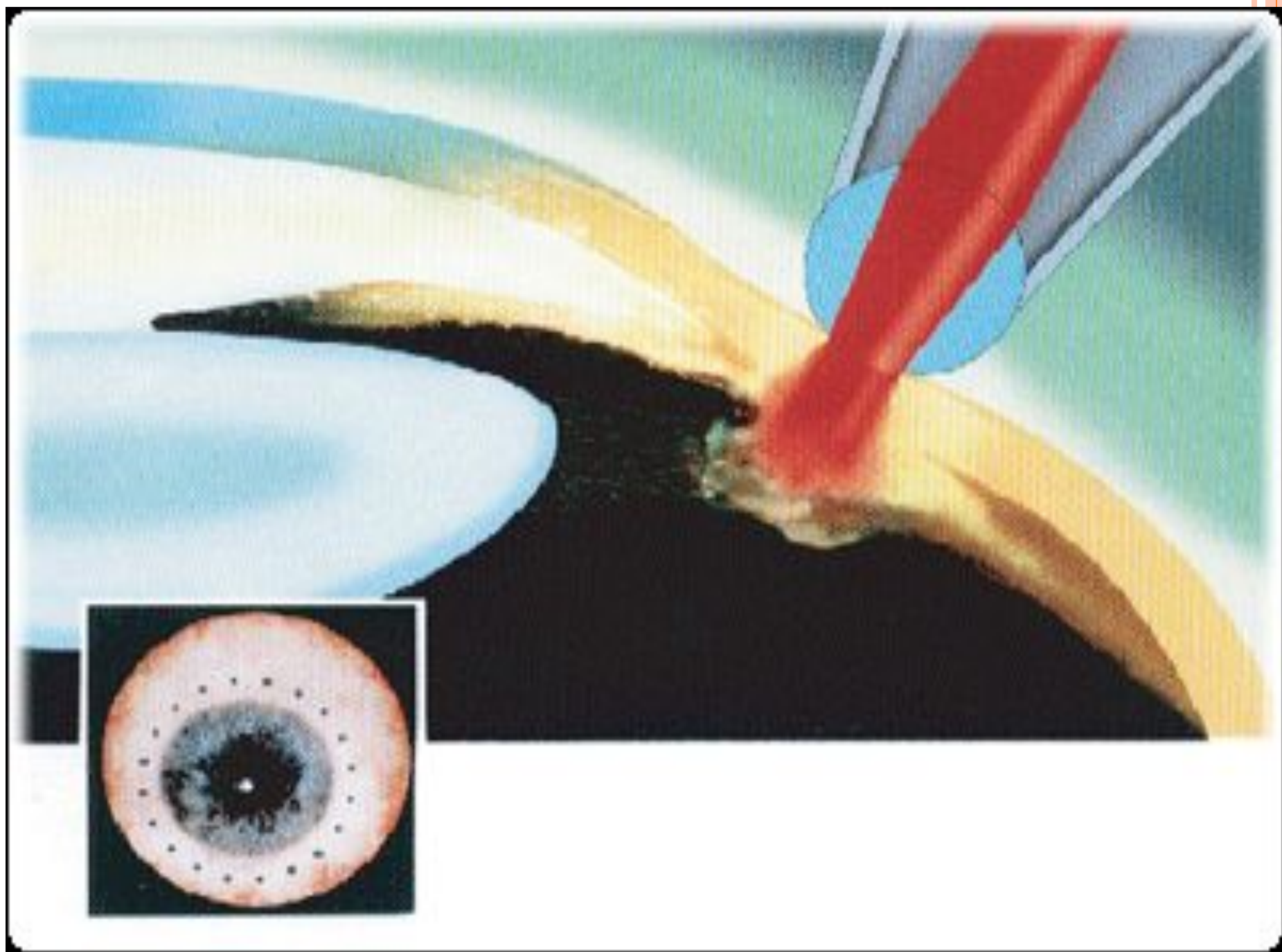
20-30 коагулятов наносятся на расстоянии 1,5 - 3 мм от лимба в зоне проекции отростков цилиарного тела.

Примечание: в случаях недостаточного снижения ВГД после ТЦФК возможно повторное ее проведение через 2 - 4 недели, а при «болящей» терминальной глаукоме - через 1 - 2 недели.

Параметры лазерного воздействия:

- Диодный лазер (810 нм), Nd:YAG-лазер (1064 нм);
- Экспозиция = 1 - 5 сек;
- Мощность = 0,8 - 2,0 Вт;





ПОКАЗАНИЯ И ПРОТИВОПОКАЗАНИЯ К ТЦФК:

Показания:

- Терминальная болящая первичная и вторичная глаукома с высоким ВГД;
- Неподдающаяся традиционным способам лечения некомпенсированная первичная глаукома, преимущественно в далекозашедших стадиях;
- Длительно существующий реактивный синдром после ранее перенесённых лазерных операций.

Противопоказания:

- Наличие у пациента хрусталика и хорошее зрение;
- Выраженный увеит.



Осложнения ТЦФК:

- Хроническая гипотония;
- Болевой синдром;
- Рубеоз радужки;
- Застойная инъекция;
- Кератопатия.



Одномоментная комбинированная трансклеральная циклофотокоагуляция и лазерная трабекулопластика.

Параметры лазерного воздействия для ЛТП (см. раздел ЛТП).

Параметры лазерного воздействия ТЦФК:

Экспозиция – 1 сек.

Мощность – 1,5-2,0 Вт

Количество коагулятов - 24-30

Зона воздействия 360 градусов окружности лимба; ТЦФК проводится через 10 минут после ЛТП.

Показание: некомпенсированная первичная открытоугольная глаукома 3 стадии с ВГД более 35 мм рт. ст. на максимальном миотическом режиме.

ЛАЗЕРНАЯ ГОНИОПЛАСТИКА

Вмешательство проводится в прикорневой зоне радужки по всей окружности (360 градусов), оставляя между коагулятами по 2 диаметра пятна и избегая видимых радиальных сосудов.

Примечание: самостоятельно используется крайне редко, чаще в сочетании с лазерной иридэктомией и лазерной трабекулопластикой.

Параметры лазерного вмешательства:

- Аргонный лазер (514 нм), неодимовый Nd:YAG-лазер (532 нм), диодный лазер (810 нм);
- Диаметр пятна = 100 - 300 мкм;
- Время экспозиции = 0,2 сек;
- Мощность = 200 - 500 мВт;
- Количество коагулятов = 20 – 30.



ПОКАЗАНИЯ К ПРОВЕДЕНИЮ ЛАЗЕРНОЙ ГОНИОПЛАСТИКИ:

- Узкоугольная и закрытоугольная глаукома - для расширения профиля угла передней камеры в результате ретракции корня радужной оболочки от трабекулярной зоны;
- Подготовка к лазерной трабекулопластике с целью расширения профиля угла передней камеры для лучшей визуализации трабекулярной зоны;
- Синдром «плоской» радужки.



Осложнения лазерной гониопластики:

- Ирит;
- Повреждение эндотелия роговицы;
- Повышение ВГД;
- Стойкий мидриаз.



ЛАЗЕРНАЯ ДЕСЦЕМЕТОГОНИОПУНКТУРА

Проводится пациентам с некомпенсированным уровнем ВГД после проведенной непроникающей глубокой склерэктомии (НГСЭ) с целью создание микрофистул в соответственно проекции послеоперационной интрасклеральной полости кпереди от трабекулы и переднего пограничного кольца Швальбе.

Техника вмешательства:

- Моноимпульсный Nd:YAG – лазер;
- Используемые линзы: 3-х зеркальная линза Гольдмана, гониолинза Магна (оптимальный вариант).

Параметры лазерного вмешательства:

- Мощность = 5 - 8 мДж;
- Количество коагулятов = 2 – 15.



Осложнения лазерной десцеметогониопунктуры

- Кровотечение из сосудов корня радужки;
- Микрогеморрагии в зоне воздействия;
- Отслойка сосудистой оболочки,



