



Федеральное государственное бюджетное образовательное учреждение  
высшего образования

«Самарский государственный медицинский университет»  
Министерства здравоохранения Российской Федерации

Кафедра общей и клинической патологии

# Искусство создания презентации


*Докладчик: студент 4 курса лечебного факультета 320 группы*

***С.С. Яшин***

*Заведующая кафедрой: д.м.н., профессор **Т.А. Федорина***

***Самара, 2016***

# Залог успеха или провала



# Вредные советы

- Запомните! Если вы когда-нибудь увидите такой слайд, наполненный мелкими нечитабельными буквами, это верный знак: текст скорее всего бессмысленный и малоинформативный. Уважающие себя люди не станут ни создавать такие слайды, ни, тем более, пытаться прочесть их содержимое. Вот представьте, полный слайд, состоящий из набора букв...
- Не расходуйте зря ресурсы своей аккомодации, чтобы продолжать чтение. Проблемы со зрением никому не нужны, а оптика нынче обходится дороговато. А теперь представьте, сколько докладчик видел таких презентаций, что вынужден носить очки!
- Зачем вы это читаете? Неужели не понятно, что ничего хорошего не светит на этом слайде? Могу сказать только, что аплодирую стоя перед Вашим упорством, поскольку докладчик никогда лично так далеко не заходил в чтении. Ваше упорство нужно нашему СНГ! Обещаем, что в нашем кружке вам будет интересно!
- Поздравляю! У вас отличное зрение!

# Вредные советы


Ну что, продолжим наш показательный эксперимент? По-моему, очень неплохо получается. Не обращайте внимания на то, что здесь написано, потому что смысл данного слайда уже всем понятен. Больше контраста, больше экспрессии!

# Вредные советы

В общем случае продольная звуковая волна давления, распространяясь по всему перилимфатическому каналу, как по волноводу, переходит из вестибулярной лестницы в барабанную и, исполняя здесь роль бегущей, по сути, становится отраженной, так как здесь, в барабанной полости, направление ее скорости становится противоположным направлению оси улитки.

# Вредные советы

# Клинический случай, пациентка К., 67 лет



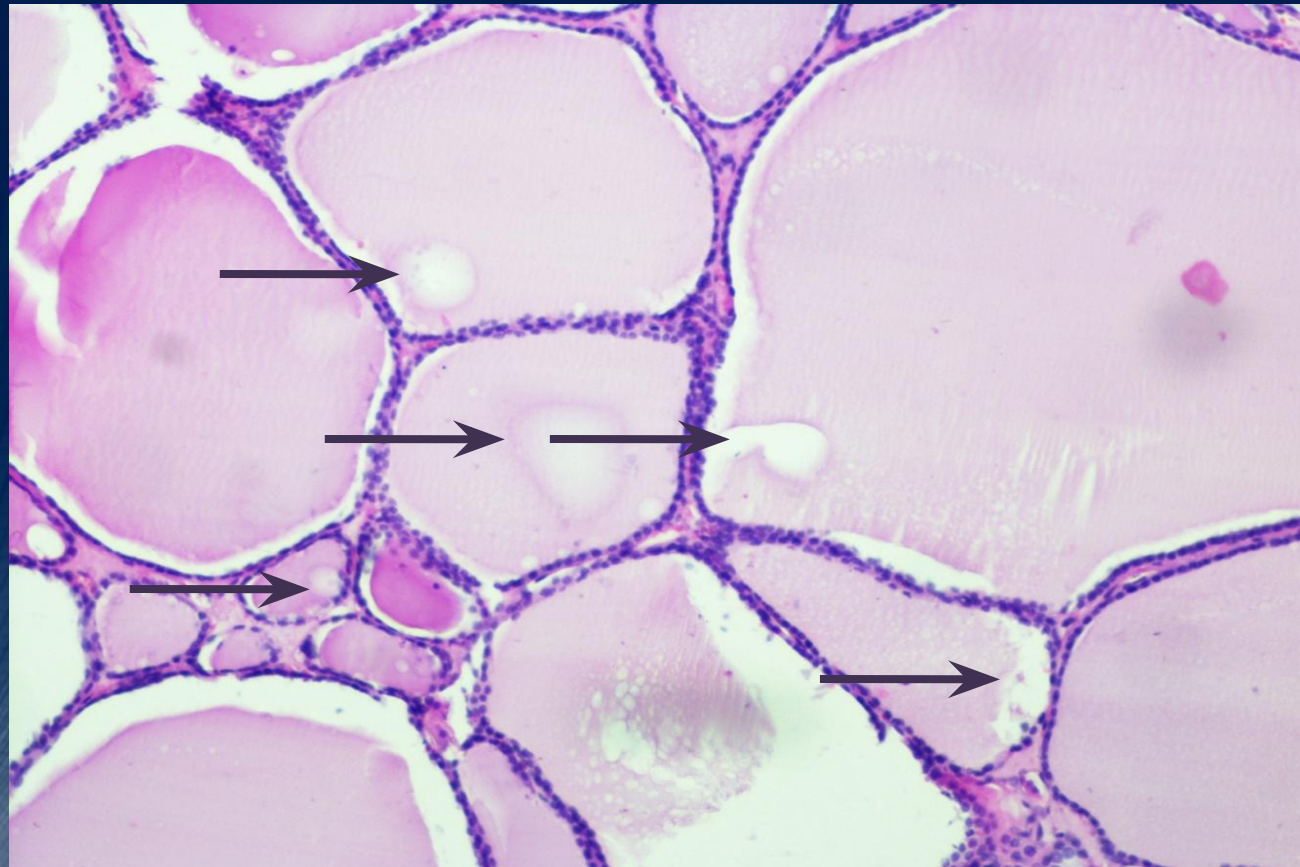
Эмблема СНК

Узловой коллоидный  
эутиреоидный зоб

Совсем немного текста

Яркое информативное изображение

Подпись к микрофотографии



Щитовидная железа,  
окраска гематоксилином, эозином, x100

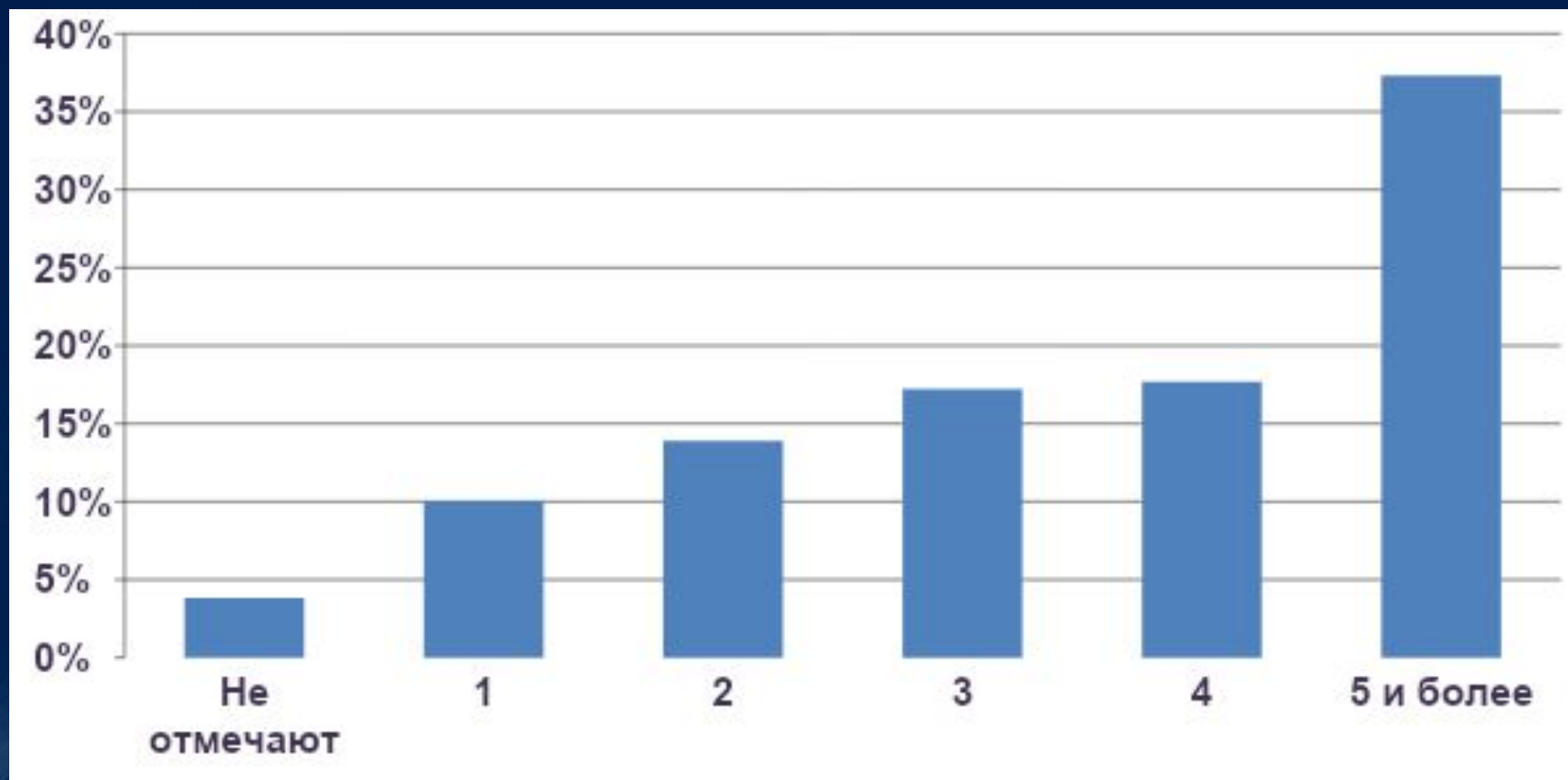
## Частота встречаемости отдельных симптомов йододефицита



Итого случаев:		%
· ухудшение внимания и реакции	162	<b>26</b>
· сонливость	447	<b>71</b>
· ослабление иммунитета	186	<b>30</b>
· отёки (вокруг глаз, отеки конечностей)	97	<b>14</b>
· нарушение менструального цикла	69	<b>15 (♀)</b>
· повышение нижнего давления	27	<b>4</b>
· увеличение щитовидной железы	28	<b>4</b>
· повышенная ломкость волос	216	<b>34</b>
· снижение уровня гемоглобина	63	<b>10</b>
· сухость кожных покровов	189	<b>30</b>
· плохой аппетит	69	<b>11</b>
<b>Применение:</b>		
· препаратов йода	72	<b>11</b>
· йодированной соли	231	<b>37</b>
· йодированной воды	15	<b>2</b>



# Количество симптомов, отмечаемых респондентами



# Резюме



- Эмблема университета или СНК;
- Крупный, контрастный, небольшой текст, который слушатели должны успеть прочитать;
- Визуальное сопровождение;
- Анимация слайдов;
- Подписи к микрофотографиям;
- Оформление титульного листа.



**Спасибо за внимание!!!!!!**



Спасибо за внимание





Федеральное государственное бюджетное образовательное учреждение  
высшего образования

«Самарский государственный медицинский университет»  
Министерства здравоохранения Российской Федерации

Кафедра общей и клинической патологии

# Искусство создания презентации

*Выполнил: студент 4 курса лечебного факультета 320 группы*

***С.С. Яшин***

*Заведующая кафедрой: д.м.н., профессор **Т.А. Федорина***

***Самара, 2016***