

*Рідкісний випадок ішемічного  
інсульту як ускладнення  
перерваної странгуляційної  
механічної асфіксії*

**Робота**

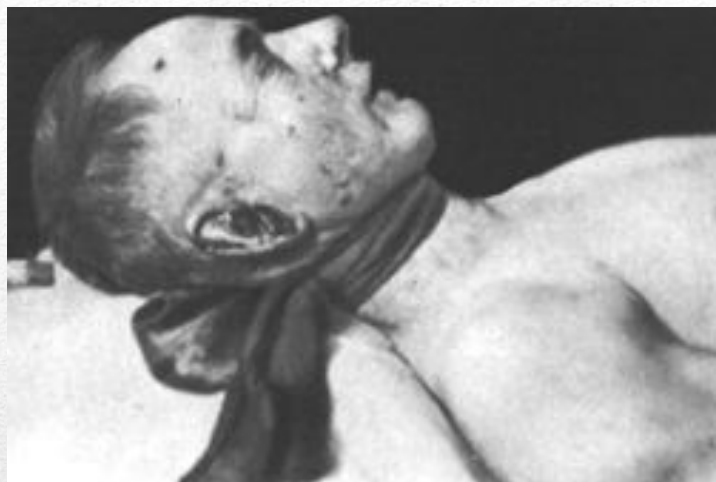**Студентки 4 курсу 28-а групи**

**Вербіловської Ольги Ярославівни**

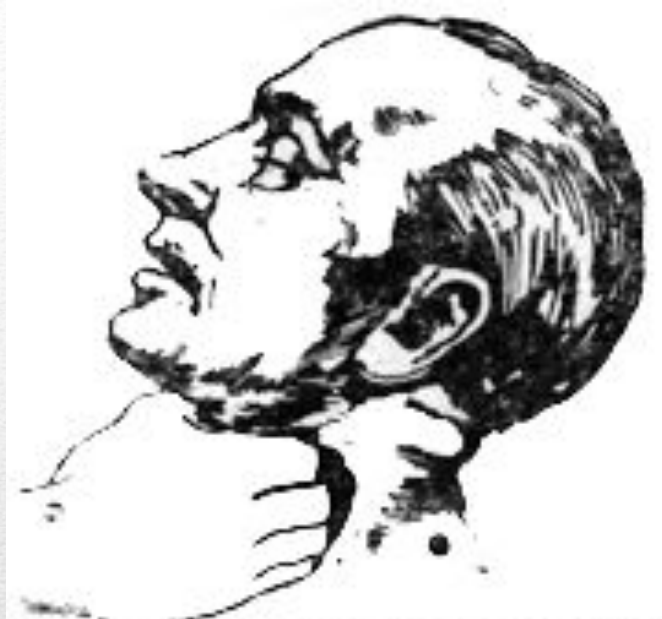**Наук. керівник: Мусієнко Дмитро Володимирович**

---

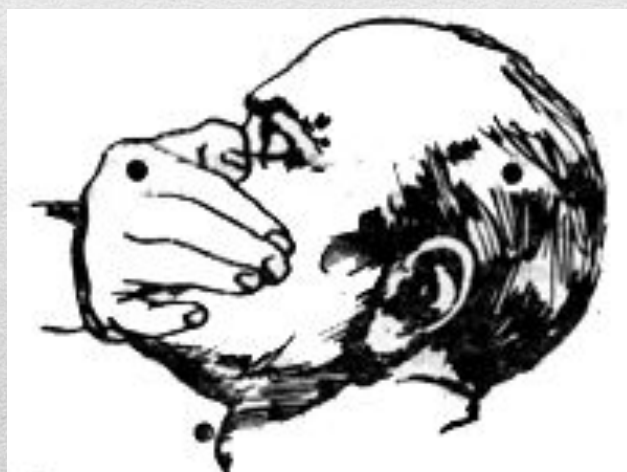
- **Механічна асфіксія** - це викликане механічними причинами порушення зовнішнього дихання, що призводить до утруднення або повного припинення надходження в організм кисню і накопичення в ньому вуглекислоти.
-



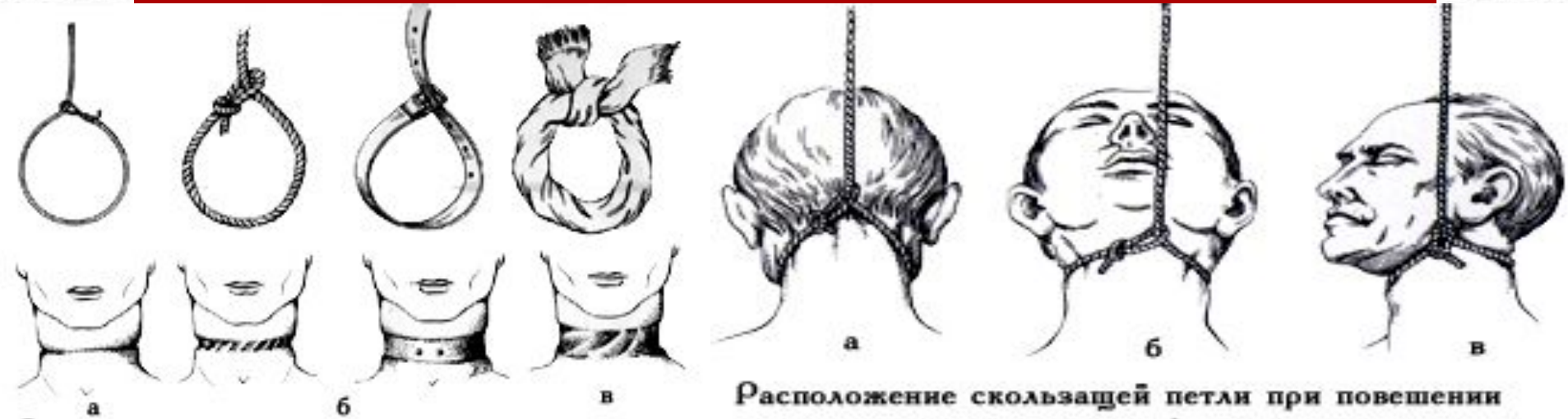
Удавление петлей из мягкого материала.  
Узел на задней поверхности шеи



Асфиксия от сдавления шеи рукой



Асфиксия от закрытия дыхательных  
отверстий ладонью



Расположение скользящей петли при повешении  
 а - типичное - узел сзади; б - атипичное - узел спереди; в - атипичное - узел сбоку

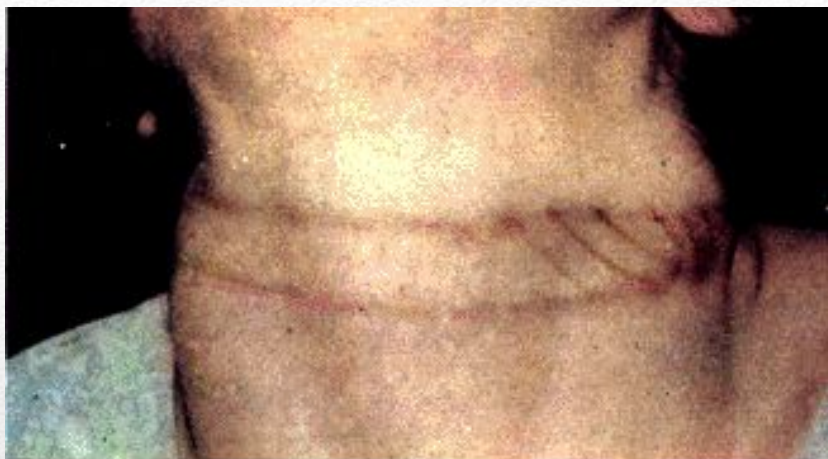Особенности странгуляционной борозды в зависимости от материала петли  
 а - жесткая - проволока; б - полужесткая - веревка и ремень; в - мягкая - шарф



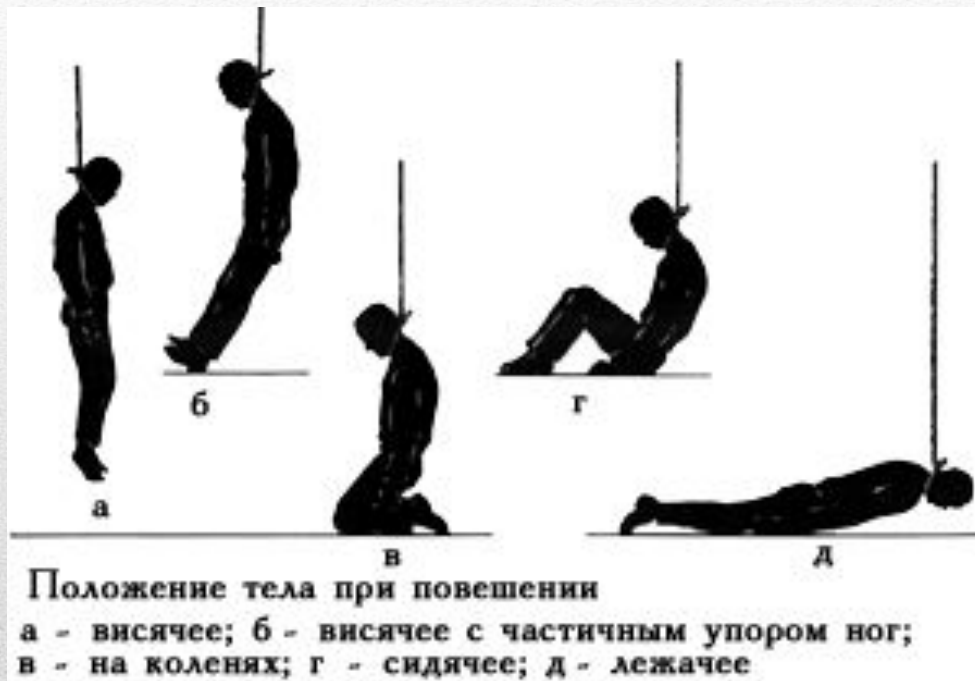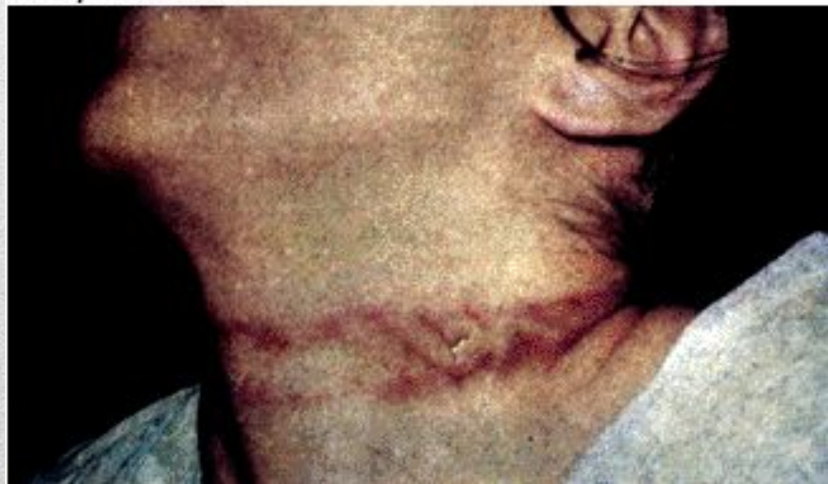Вид петель

Скользящие:

а - одинарная; б - двойная; в - множественная;  
 Неподвижная: г - одинарная




Отражение в странгуляционной борозде свойств материала петли



Положение тела при повешении

а - висячее; б - висячее с частичным упором ног;  
в - на коленях; г - сидячее; д - лежащее



**Перервана асфіксія** – місцеві і загальні патологічні процеси, що розвиваються внаслідок відновлення поступання повітря в дихальні шляхи та відновлення життєздатності організму

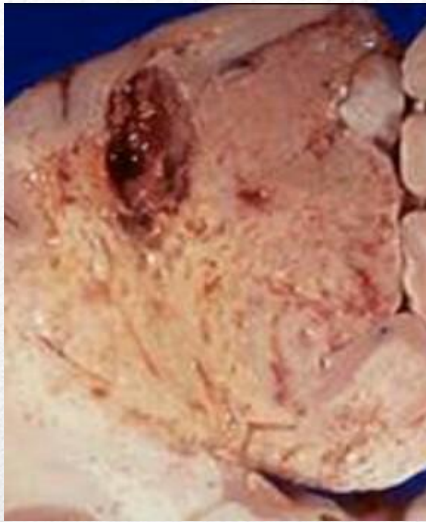
---

- **Стадії постасфіксихних порушень:**
  - I. Асфіксихна (гіпоксемічна) кома
    - - Арефлексія;
    - - Децеребраційна ригідність
    - - Клоніоко-тонічні судоми.
  - II. Приглушення
    - - Сопор та глибоке приглушення.
    - - Легке приглушення та сонливість.
  - III. Дезорієнтація та порушення пам'яті
    - - Дезорієнтація в часі та місці перебування.
    - - Порушення пам'яті на попередні події.
-

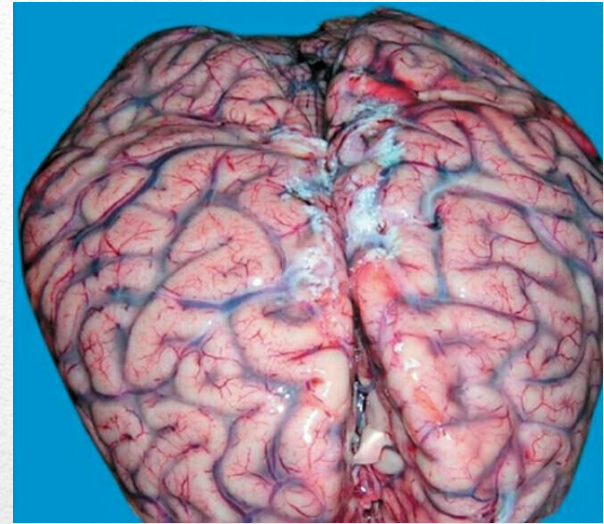
**У випадках летальних наслідків  
перерваної механічної асфіксії, по  
даним з спеціальних джерел  
безпосередніми причинами смерті  
можуть бути**

---

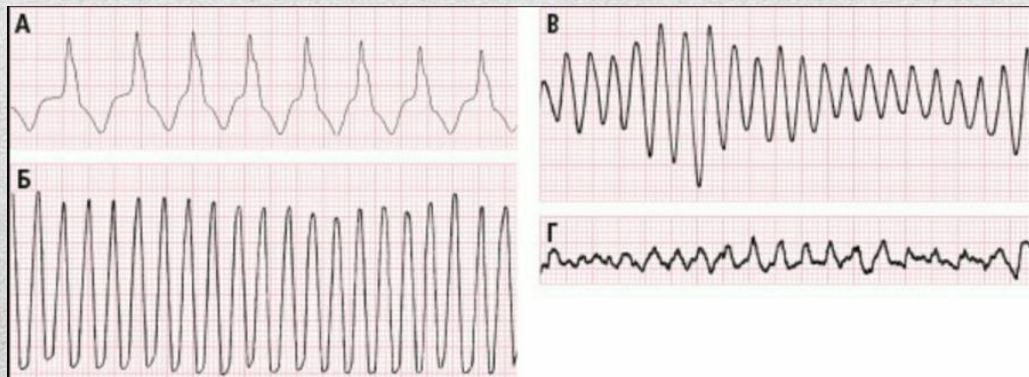




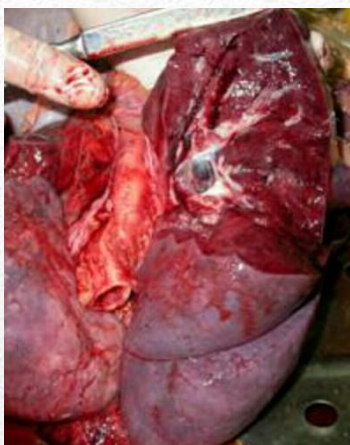некроз тканин  
мозку



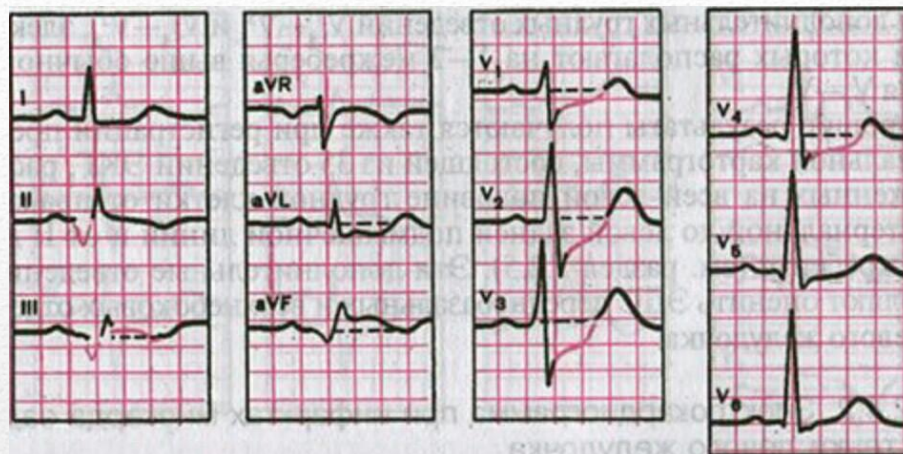
набряк та набухання  
ГОЛОВНОГО МОЗКУ



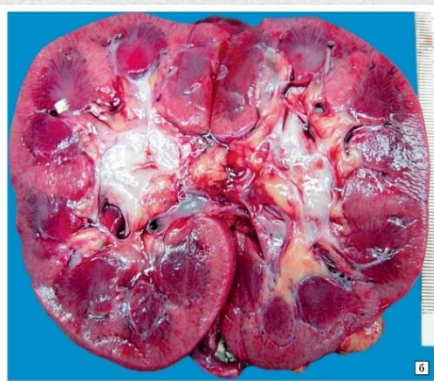асистолія



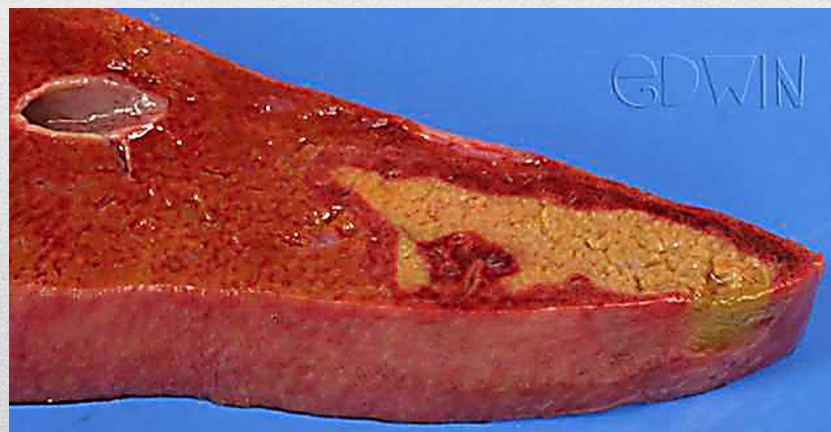
набряк легень



інфаркт міокарду



гострий  
некротичний  
нефроз



вогнищеві некрози печінки

- **Мозок (2 зрізи)** - у речовині головного мозку спостерігається підвищене кровонаповнення. В деяких полях зору спостерігається недокрів'я судин, де капіляри мають вигляд клітинних тяжів. Периваскулярні та перицелюлярні простори в більшості полях зору не виражені. Нейроциги набряклі, відростки їх не простежуються; ядра клітин гіпохромні, в ділянках зниженого кровонаповнення нейрцити мають розпливчасті контури, та спостерігаються «клітини-тіні». В цитоплазмі деяких груп нейроцитів - зерна бурого пігменту. Заключення – ділянка ішемії з дегенеративними змінами нейроцитів у тканині мозку.
-

- **Шкіра (2 зрізи)** - в препараті представлений шматочок шкіри з тонким роговим шаром, на поверхні якого в центральній частині препарату спостерігається накладання бурих зернистих мас, придатками шкіри у вигляді сальних та потових залоз, волосяних цибулин, по краях якого шари епідермісу мають звичайне забарвлення, добре розрізняються, поверхня його має хвилястий хід; в центрі препарату відмічається зона, де шари епідермісу сплюснені, бурого забарвлення, межі між ними не проглядаються, поверхня злегка хвиляста чи прямолінійна; ядра наближеної до сплюсненої форми по довжині, розташовані паралельно поверхні шкіри та підвищеної забарвленості. Відповідний цій ділянці шар дерми містять набряклі колагенові волокна нерівномірної забарвленості, місцями з підвищеною базофілією, та повнокровні судини. М'язові волокна набряклі, поперечна посмугованість їх збережена. Придатки шкіри не змінені.. В одній з ділянок дерми відмічається малокрів'я судин, по ходу зрізу в один бік, відмічається кровонаповнення судин, та вогнищеві крововиливи у дермі та в підшкірно-жировій клітковині. Заклучення – у шматочку шкіри – м'яка странгуляційна борозна з крововиливами в підшкірно-жирову клітковину
-

- **Встановлено судово-медичний діагноз:**
  - а) Перервана механічна асфіксія через повішання.
  - б) Гостре порушення мозкового кровообігу по ішемічному типу в лівій півкулі головного мозку. набряк та набухання головного мозку.
  - в) Сліди медичних маніпуляцій. Хронічна ішемічна хвороба серця.
-

**Дякую за увагу!!!!**

