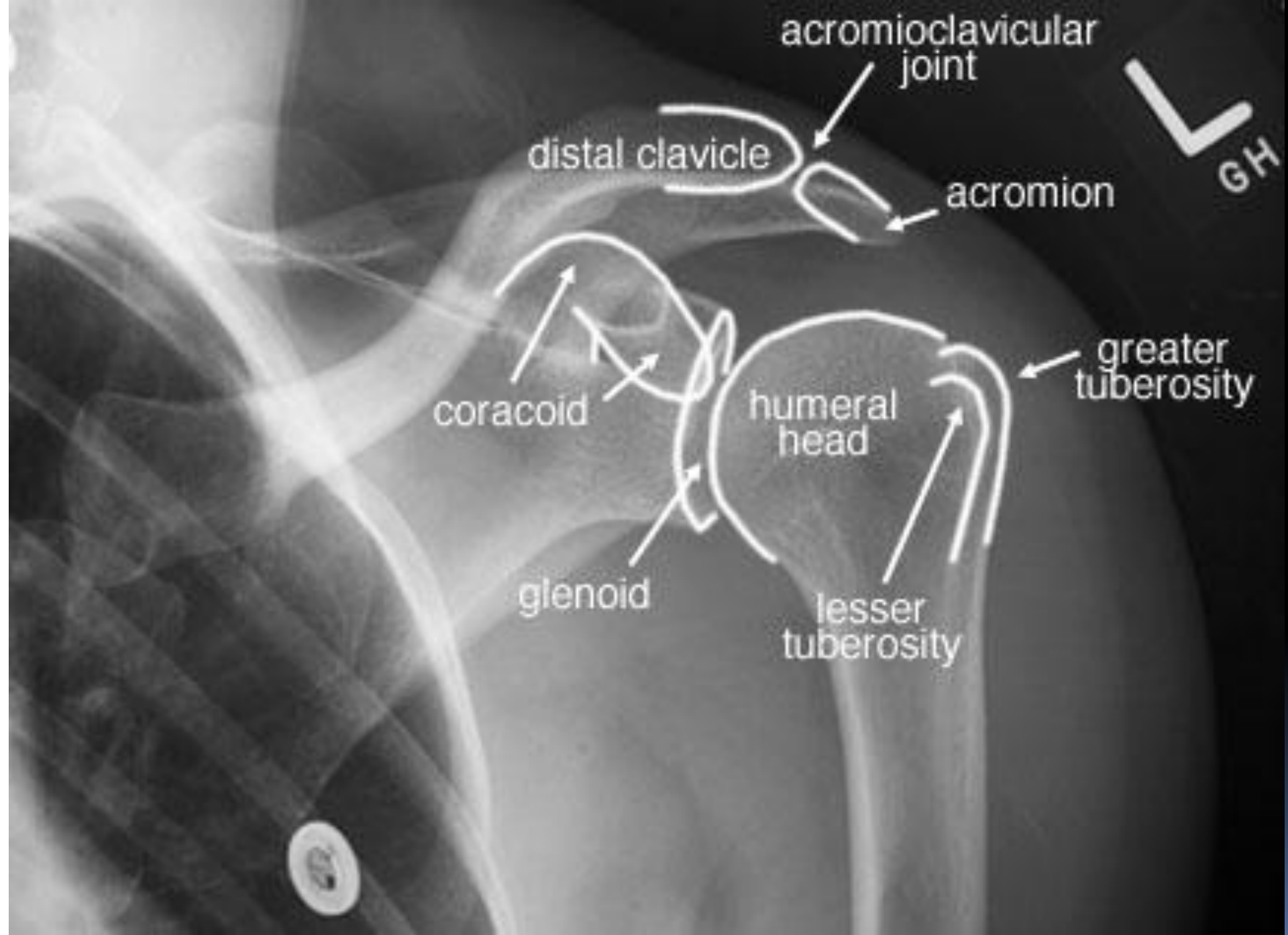


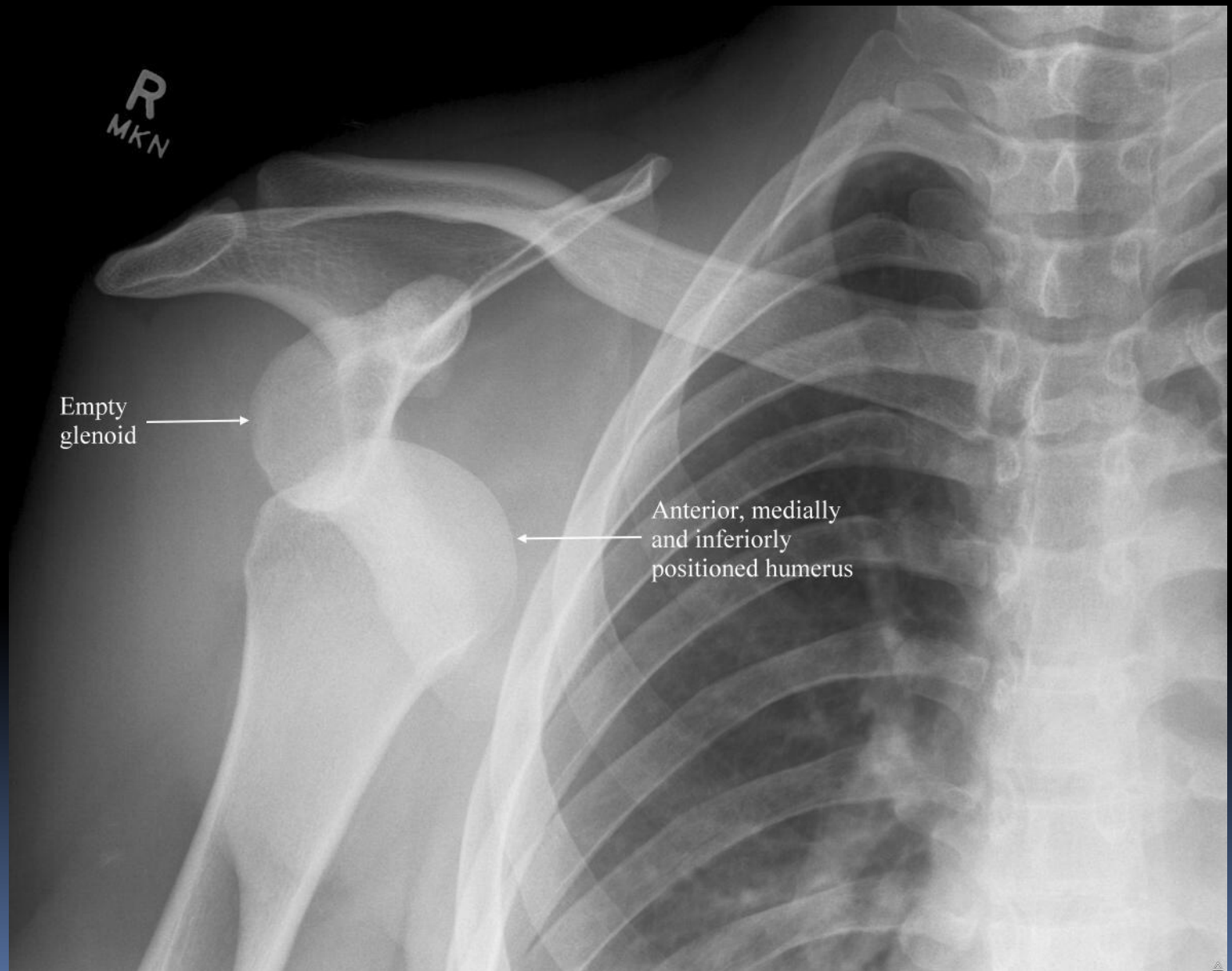
Рентген - диагностика повреждений плеча и надплечья



КЛАССИФИКАЦИЯ ВЫВИХОВ ПЛЕЧА

- Передний
- Задний
- Нижний

Передний вывих плеча

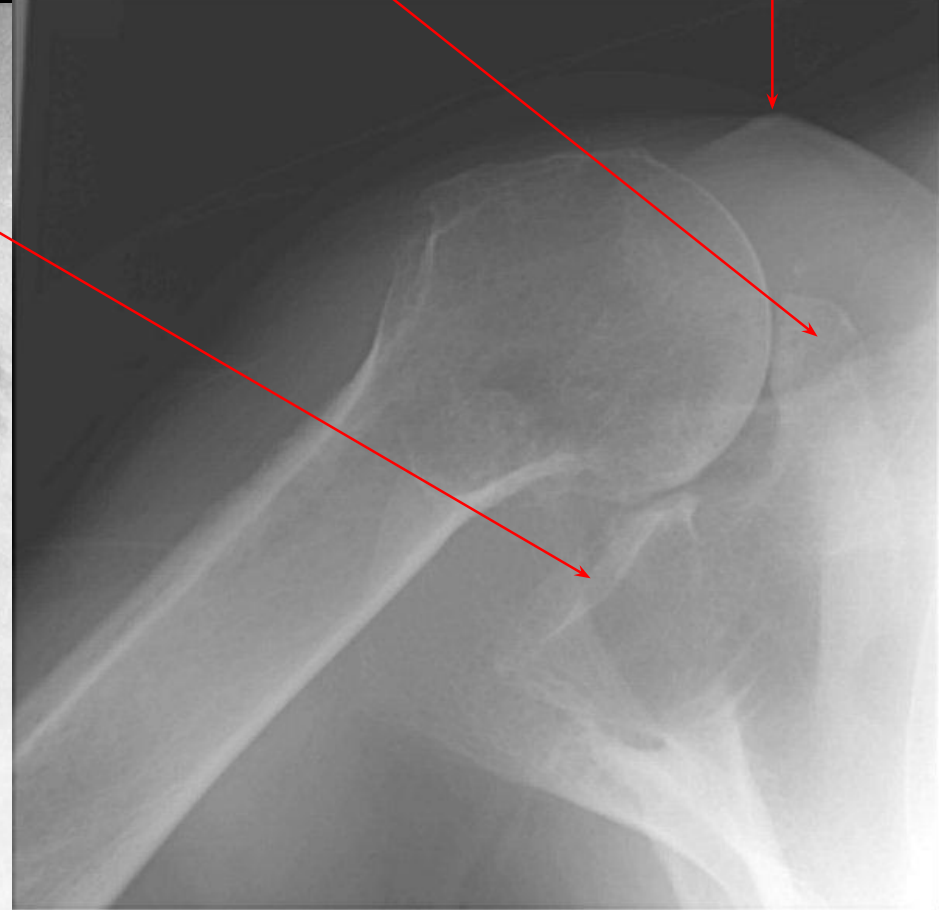
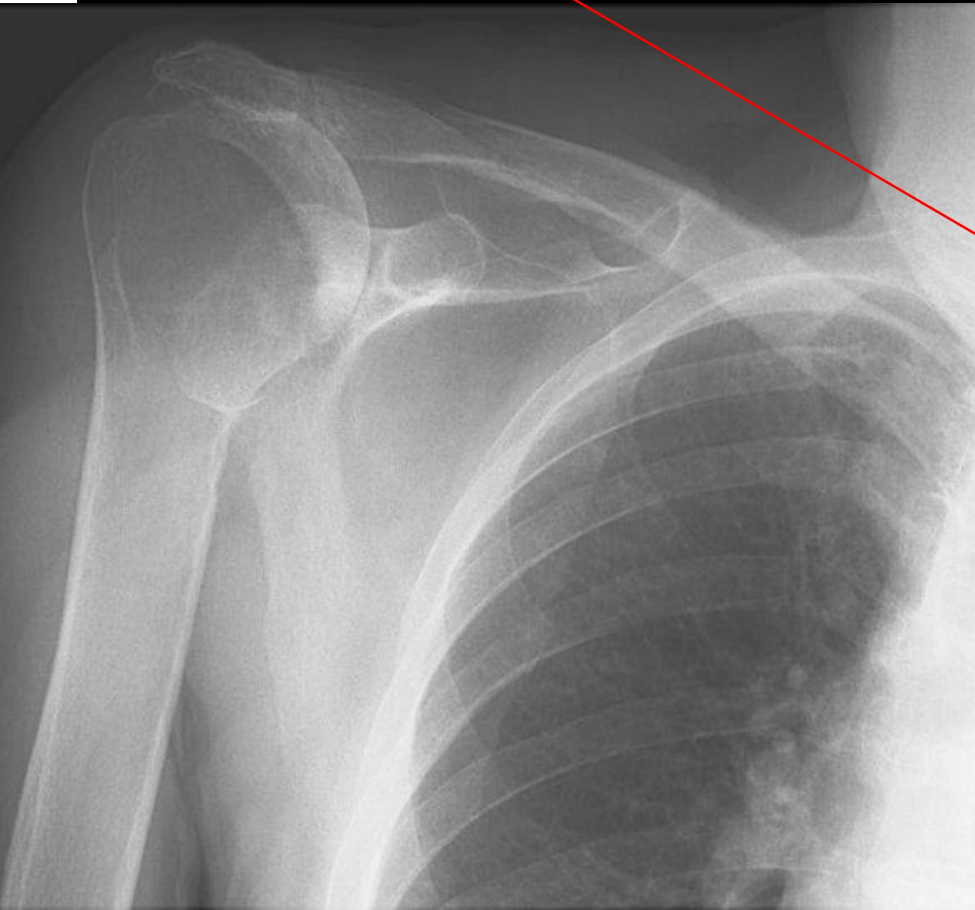


Передний вывих плеча

Суставная впадина

Клювовидный отросток

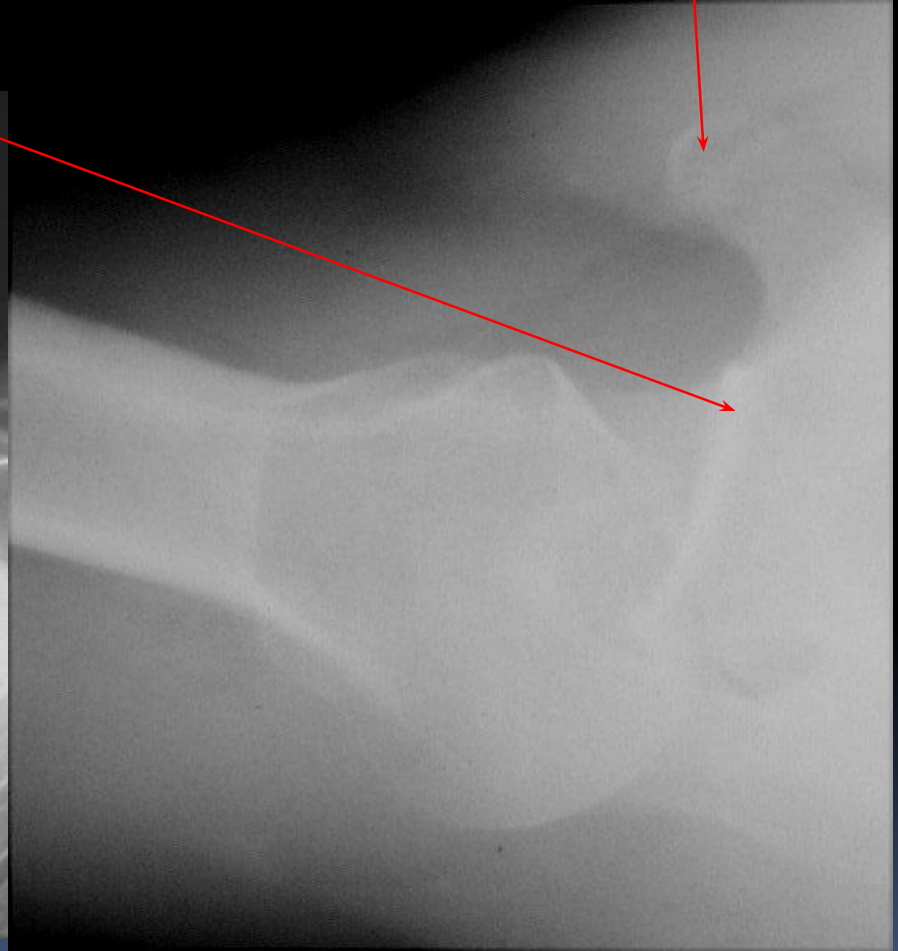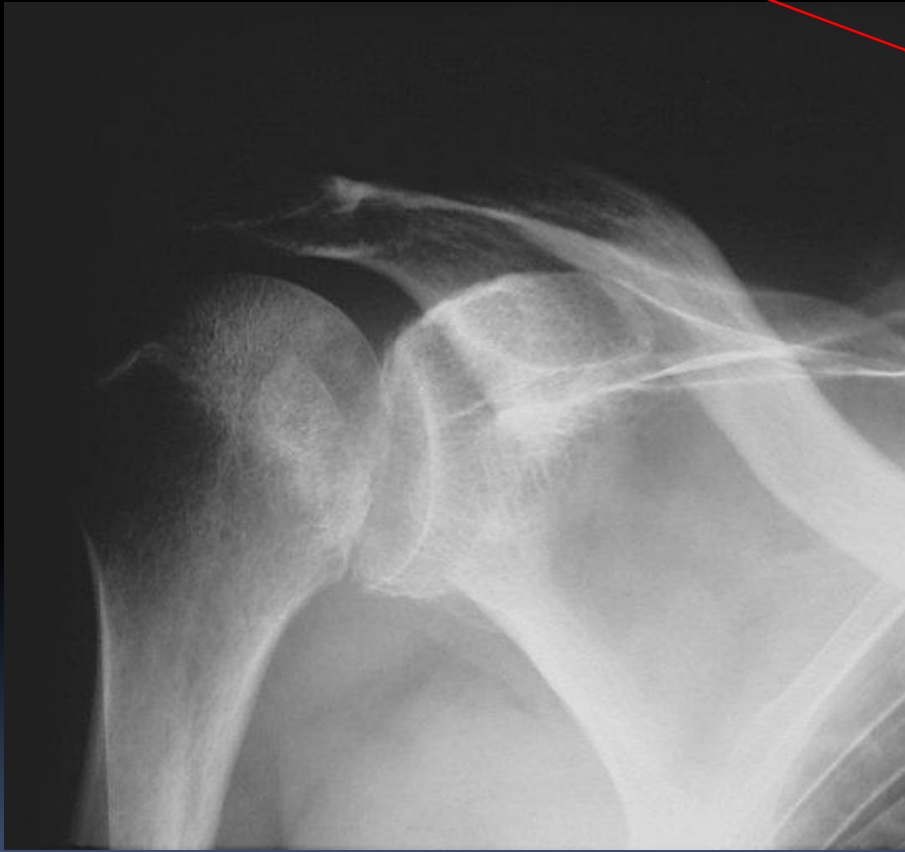
Акромион



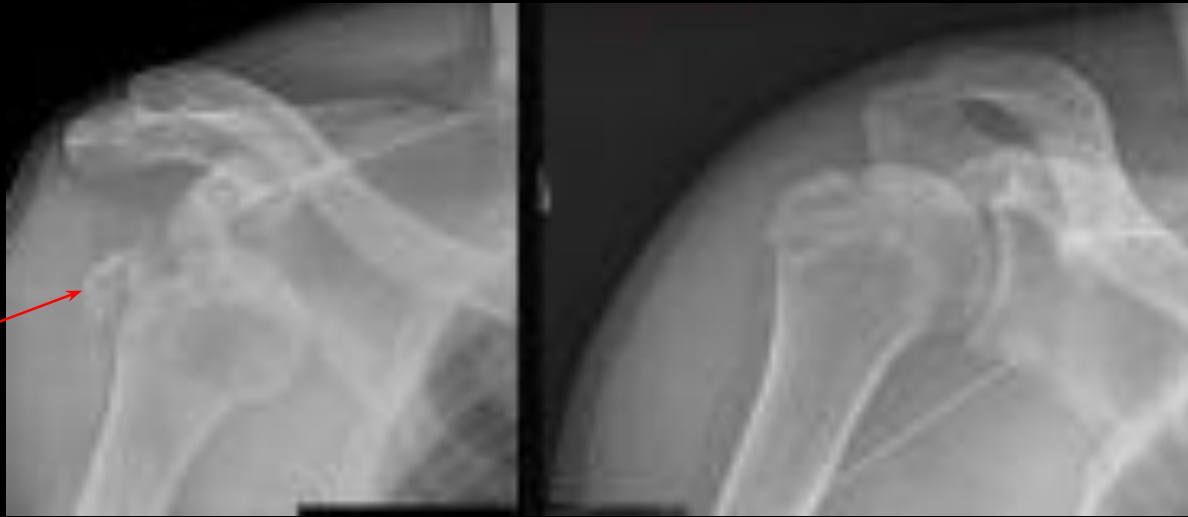Задний вывих плеча

Суставная впадина
отросток

Клювовидный



Вывих плеча с переломом большого бугорка



Классификация :

□ Перелом:

1. Проксимальный конец плеча:

❖ Внутрисуставные – перелом головки плеча.
- перелом анатомической шейки плеча.

❖ Внесуставные

a) Изолированный отрыв, перелом большого бугра.

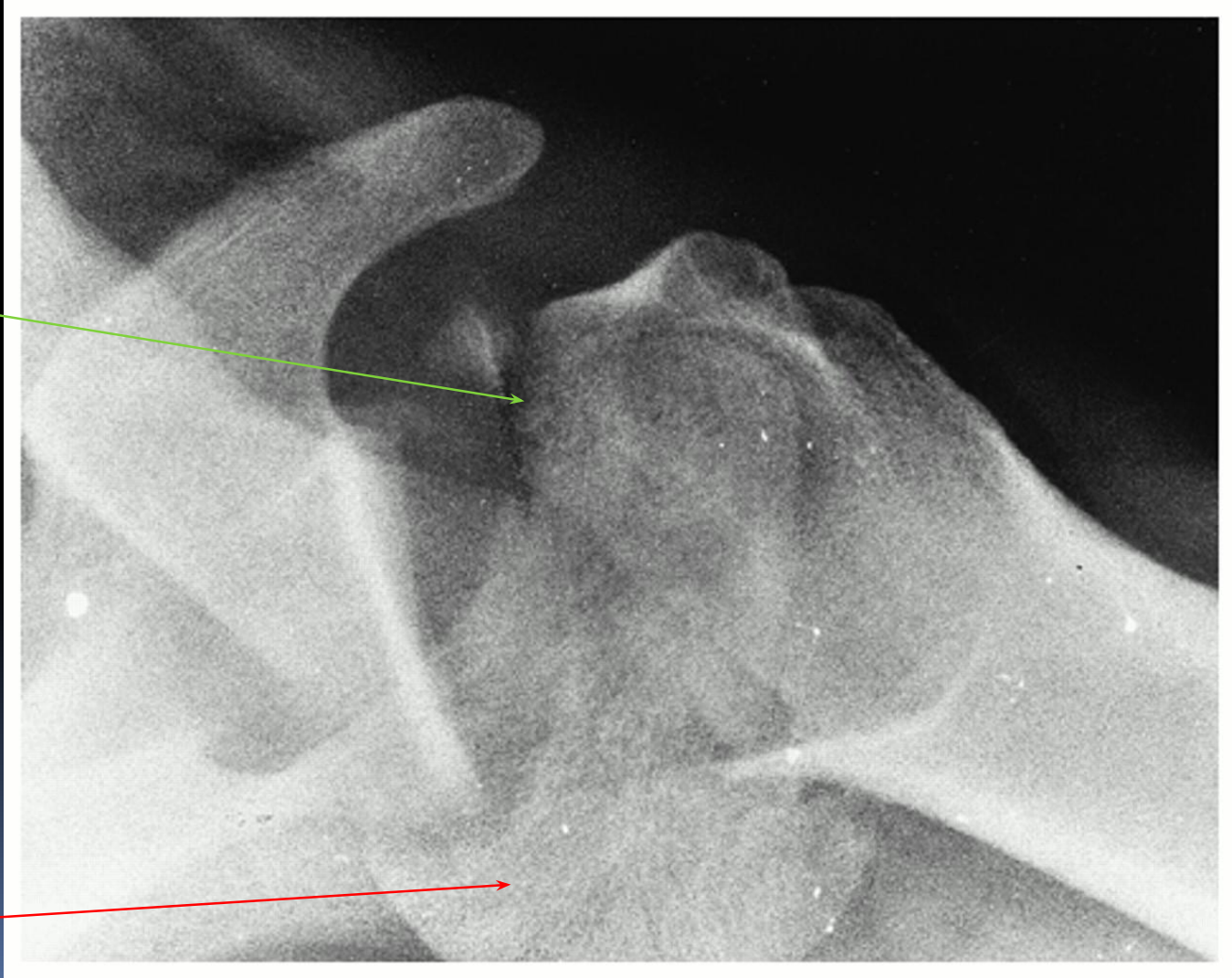
b) Изолированный отрыв, перелом малого бугорка.

 Перелом хирургической шейки плеча.

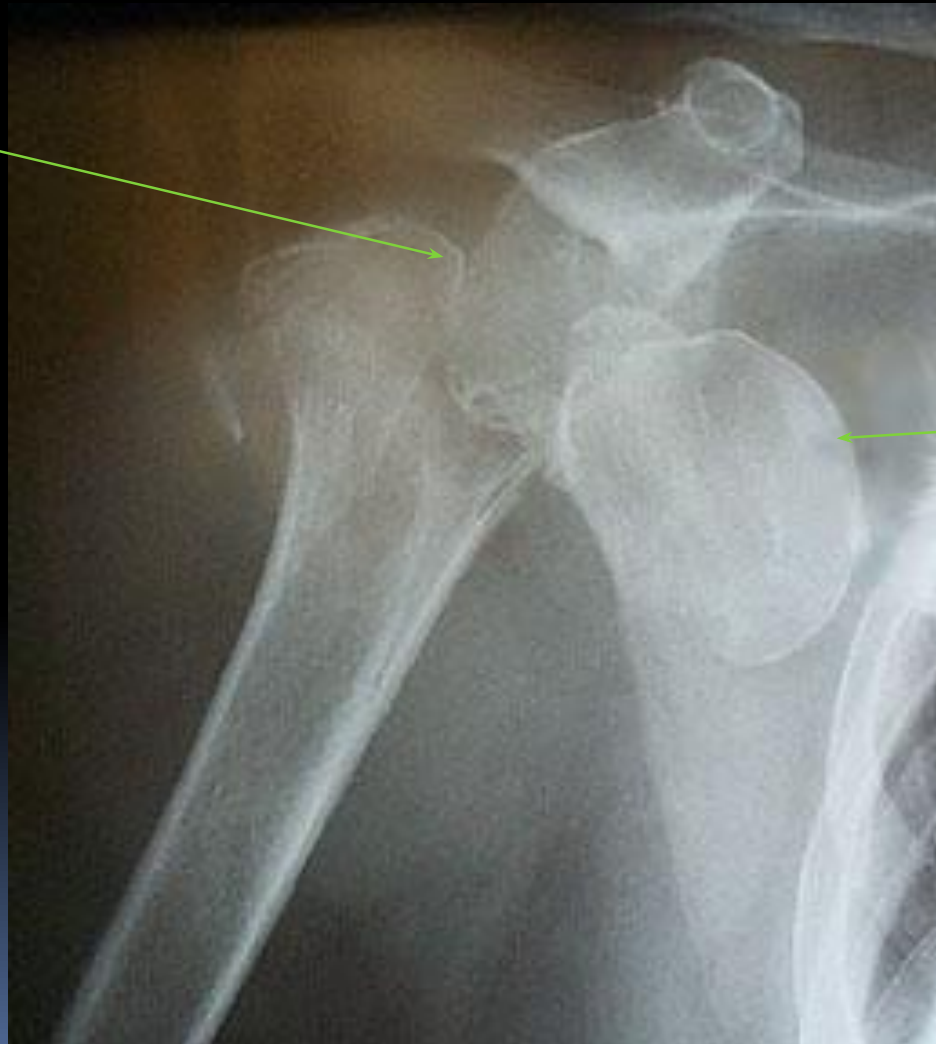a) Абдукционный перелом – вальгусная деформация

b) Аддукционный перелом – варусная деформация.

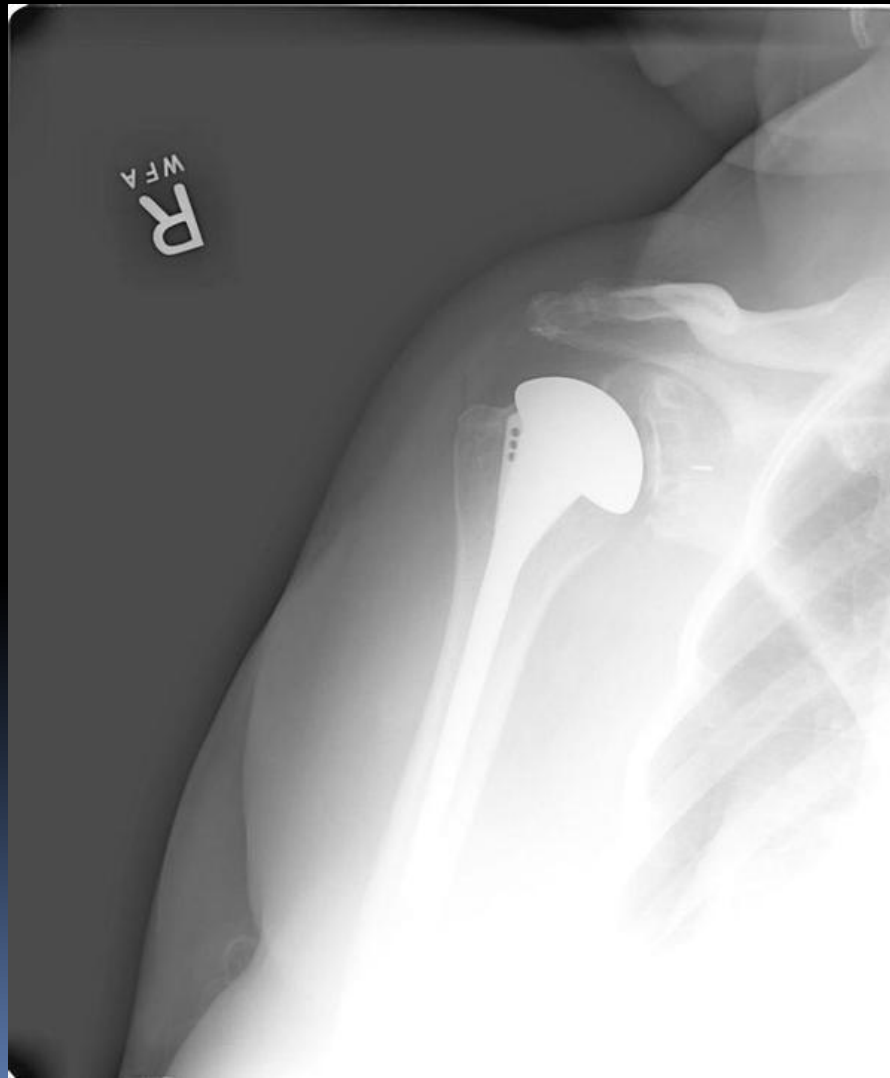
Оскольчатый перелом головки и анатомической шейки плеча



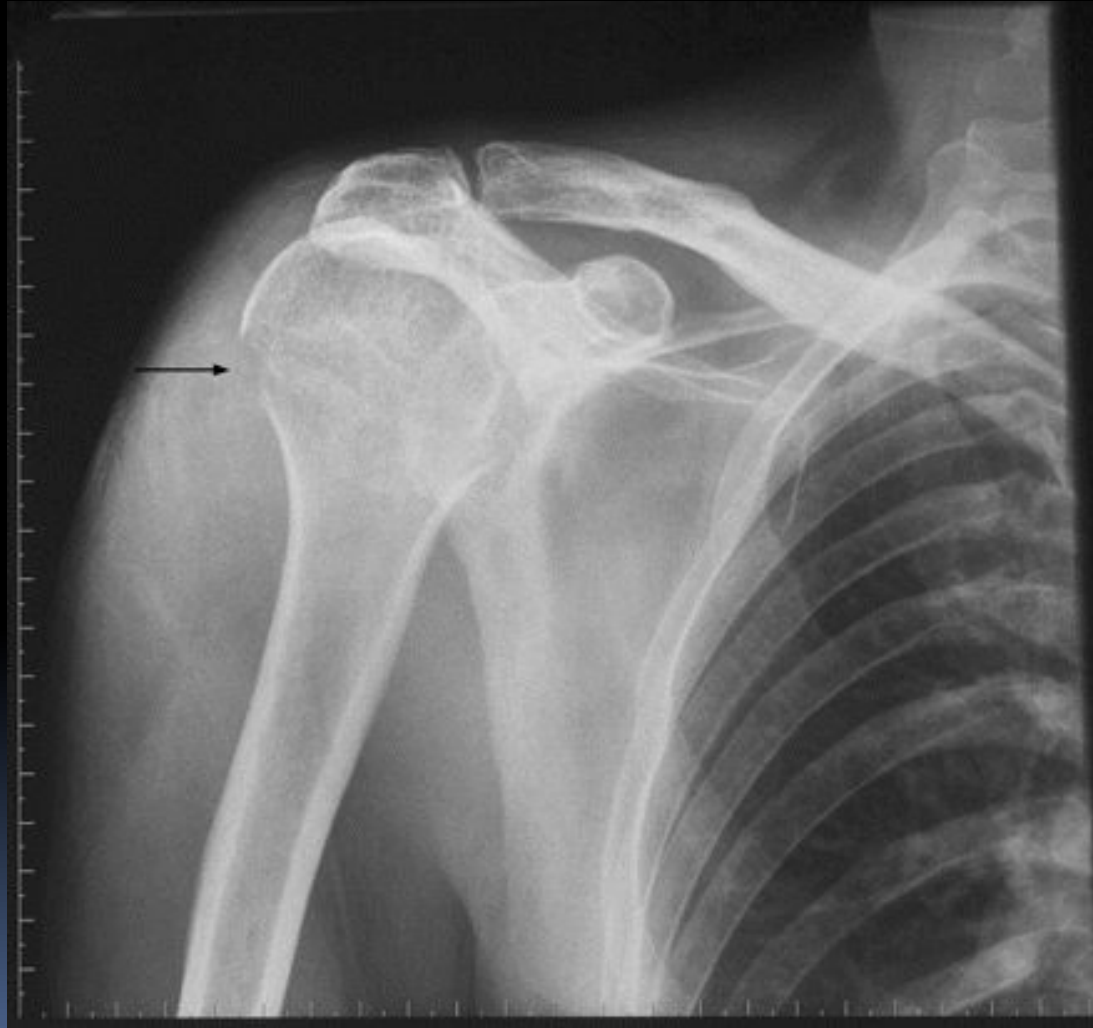Перелом анатомической шейки плеча с вывихом



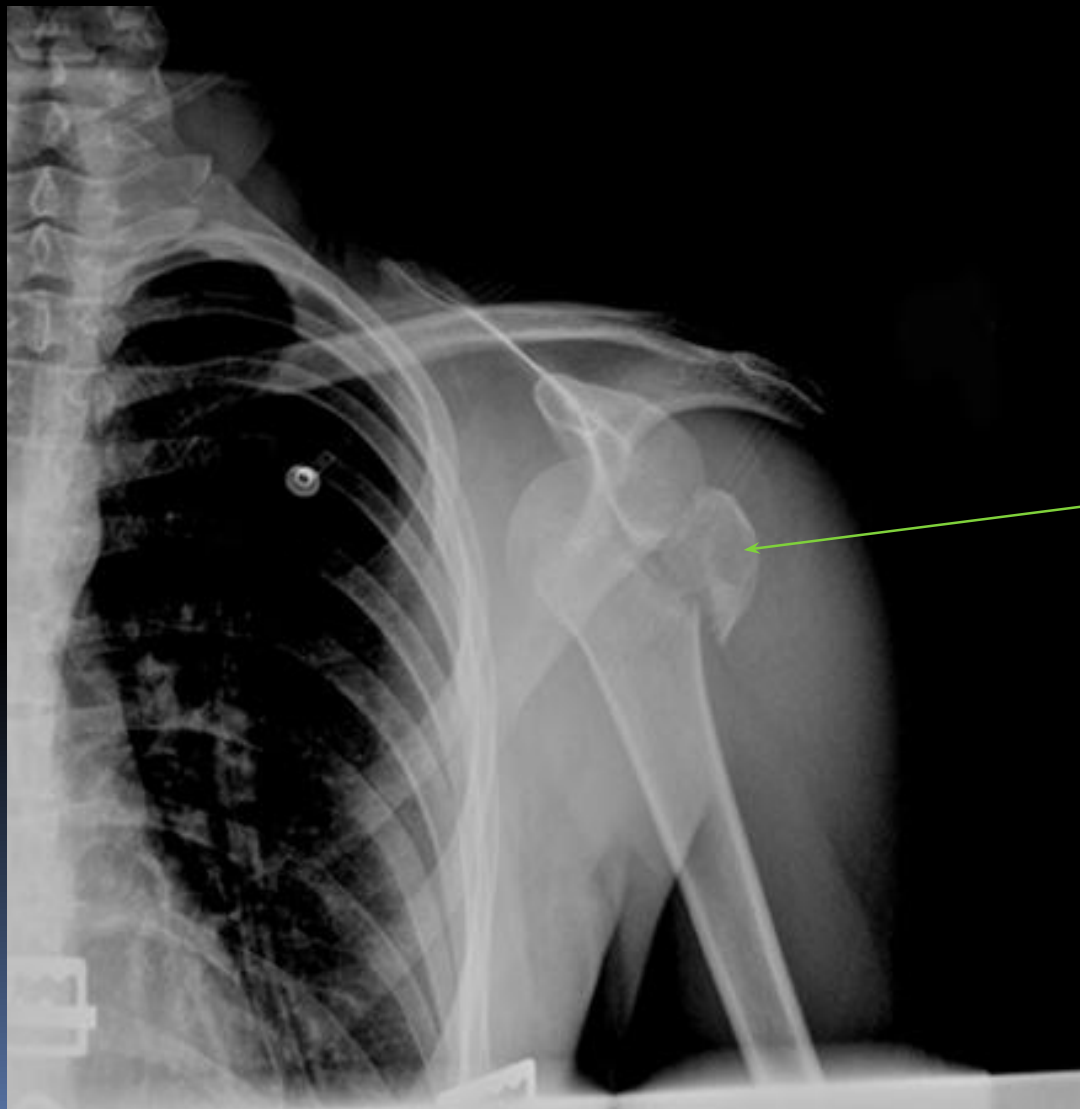
Эндопротезирование



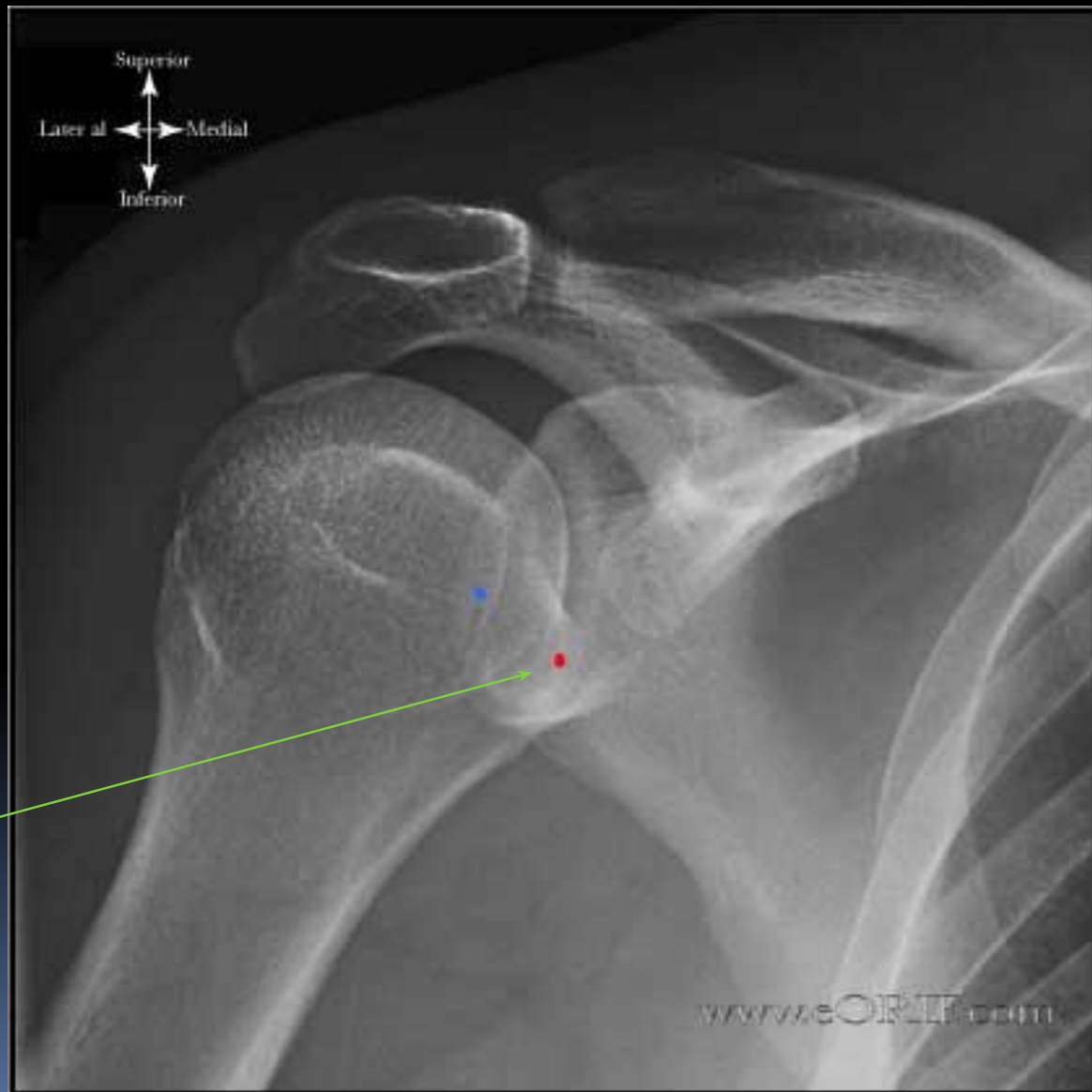Перелом анатомической шейки плеча с незначительным смещением



Изолированный отрыв, перелом большого бугра с вывихом плеча

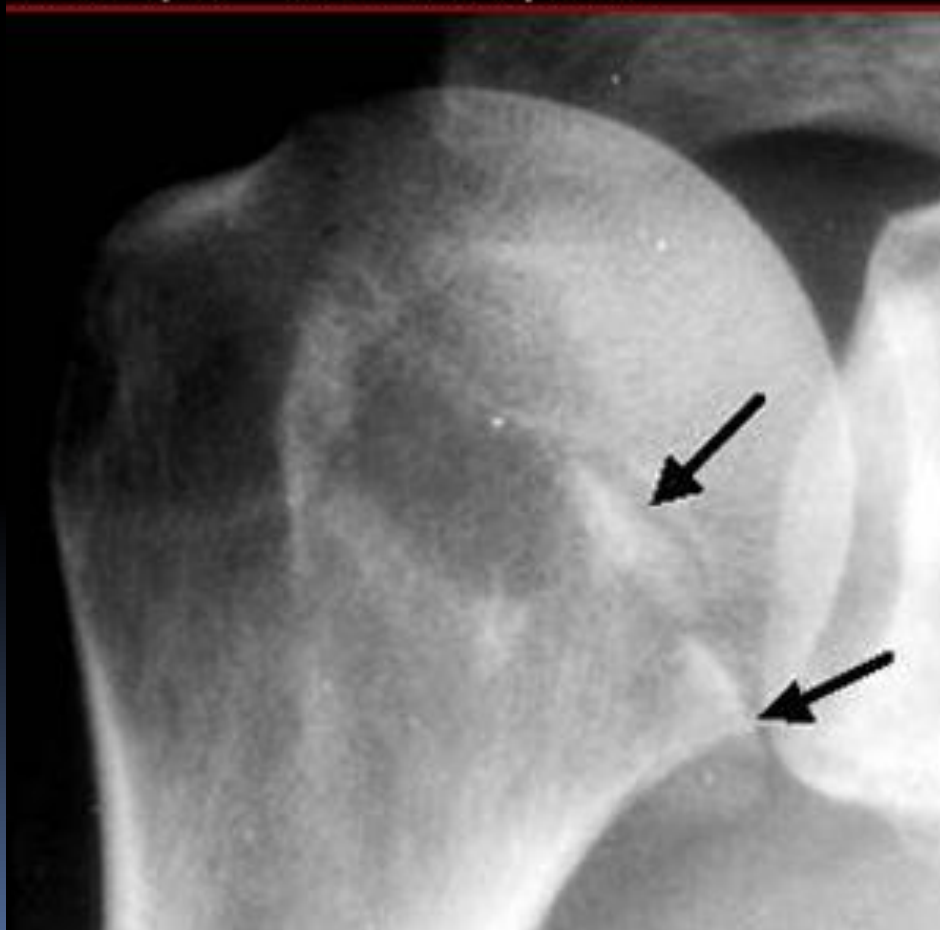


Перелом малого бугорка плеча

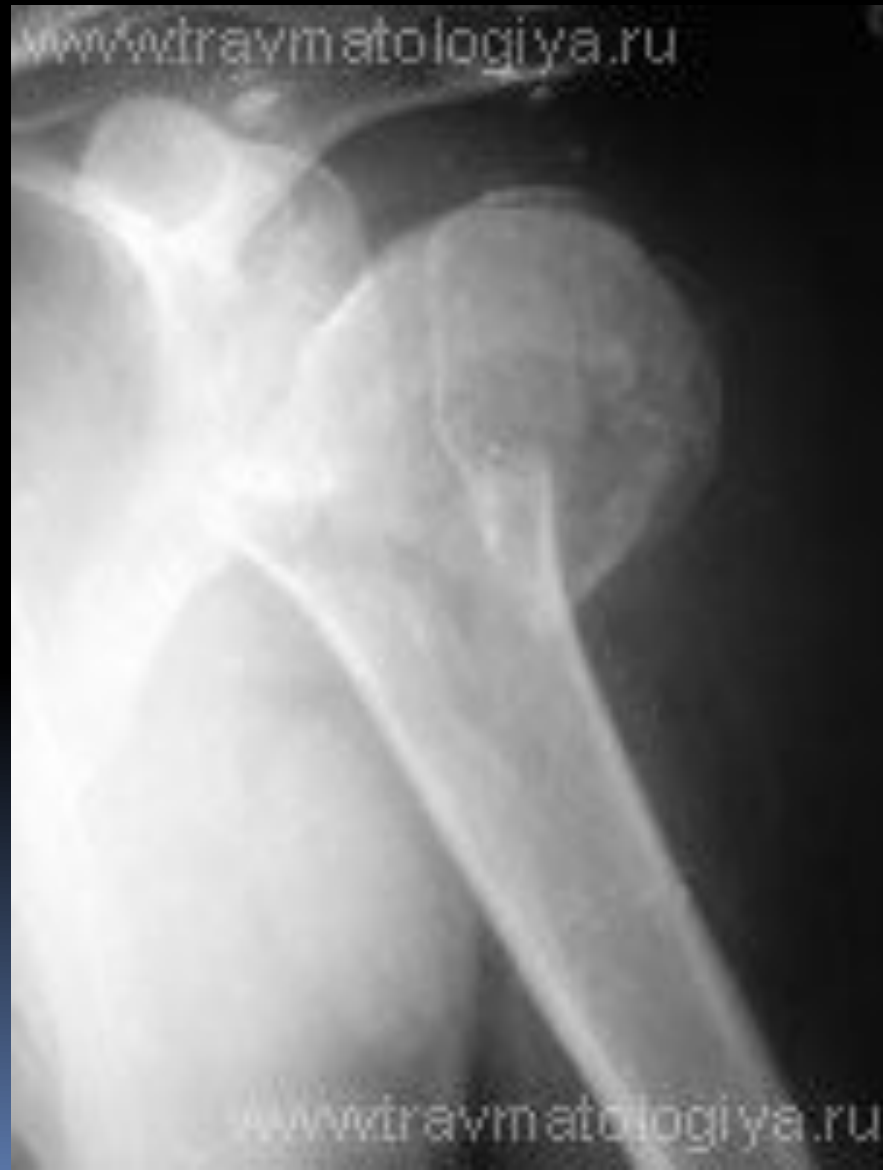

Перелом малого бугорка плеча

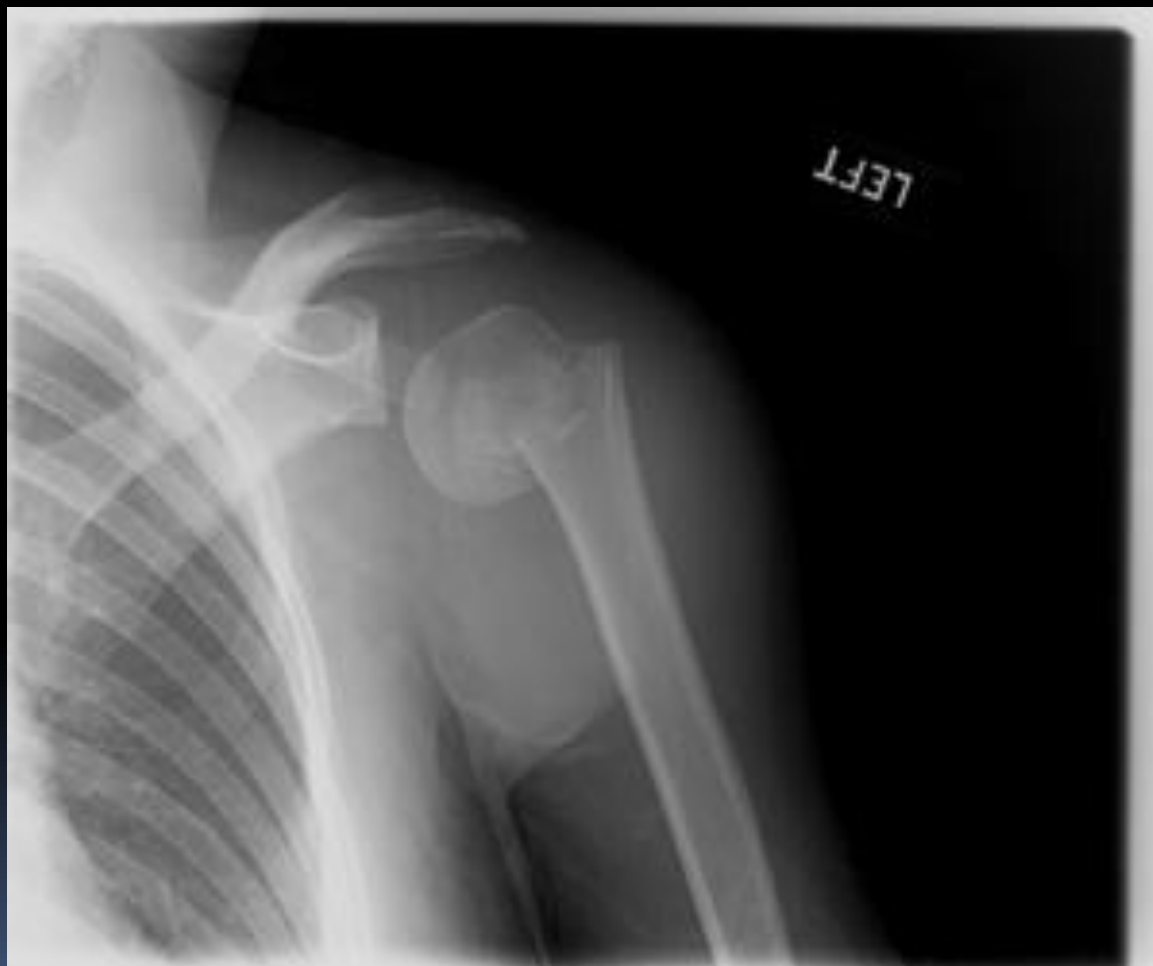Medscape® www.medscape.com



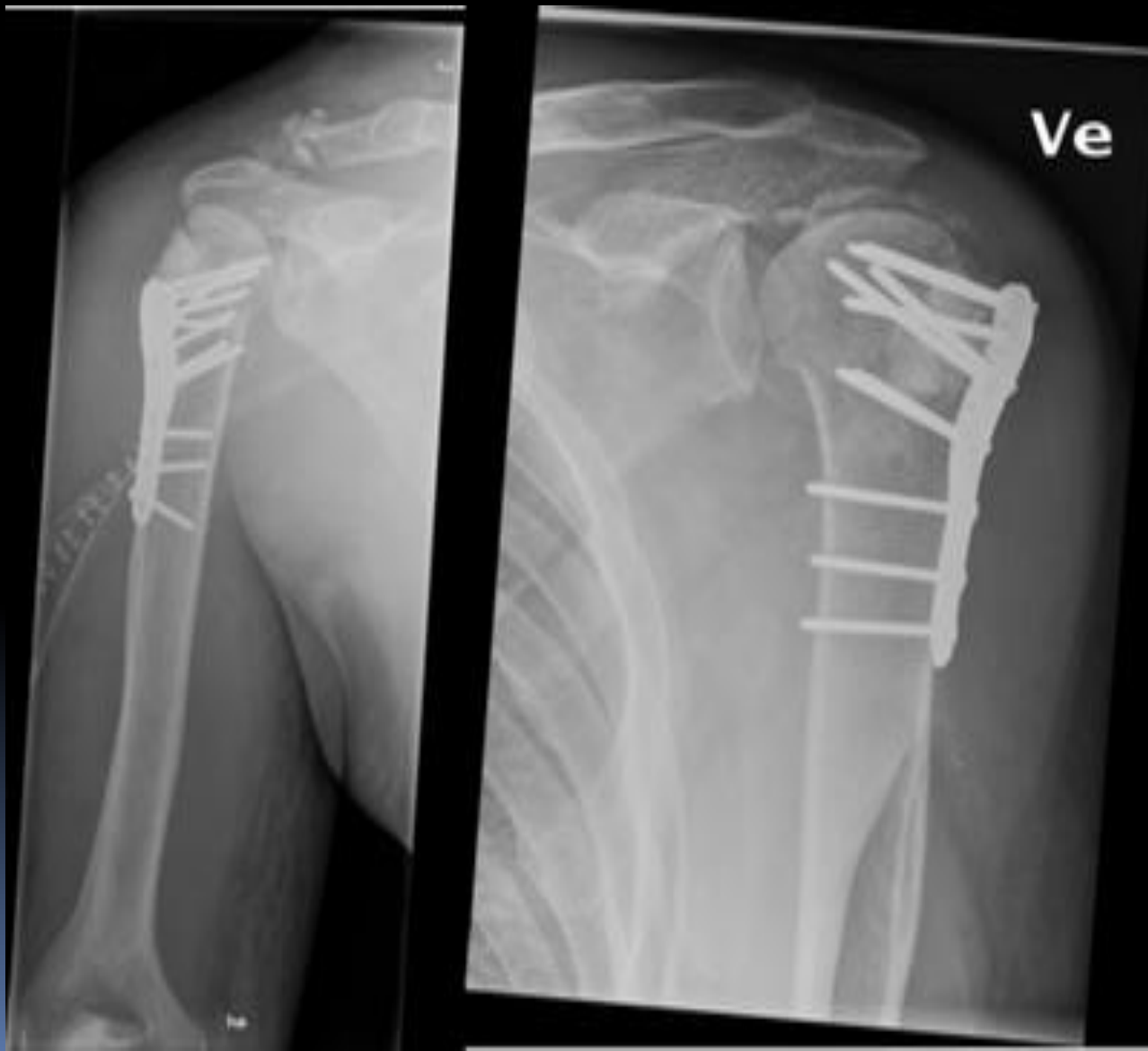Перелом хирургической шейки плеча абдукционный



Перелом хирургической шейки плеча аддукционный



Накостный остеосинтез перелома хирургической шейки плеча



Классификация переломов диафиза плеча :

1) По локализации

А) в\3

Б) с\3

В) н\3

2) По линии излома

А₁) винтообразный

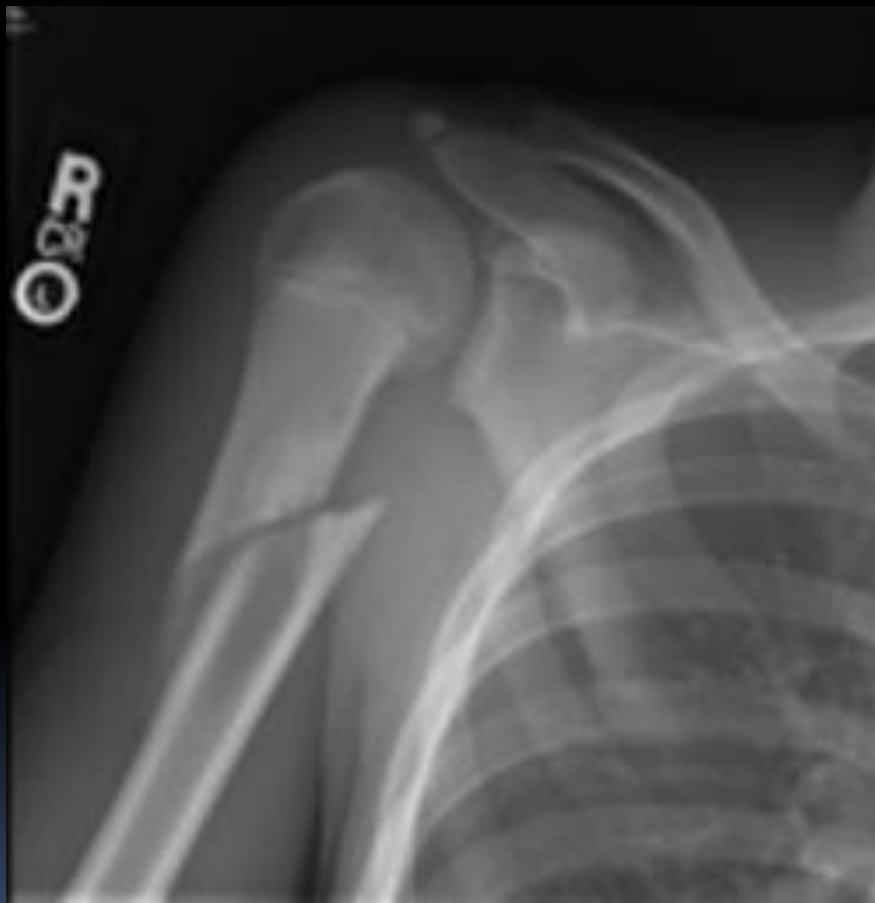А₂) косой

А₃) поперечный

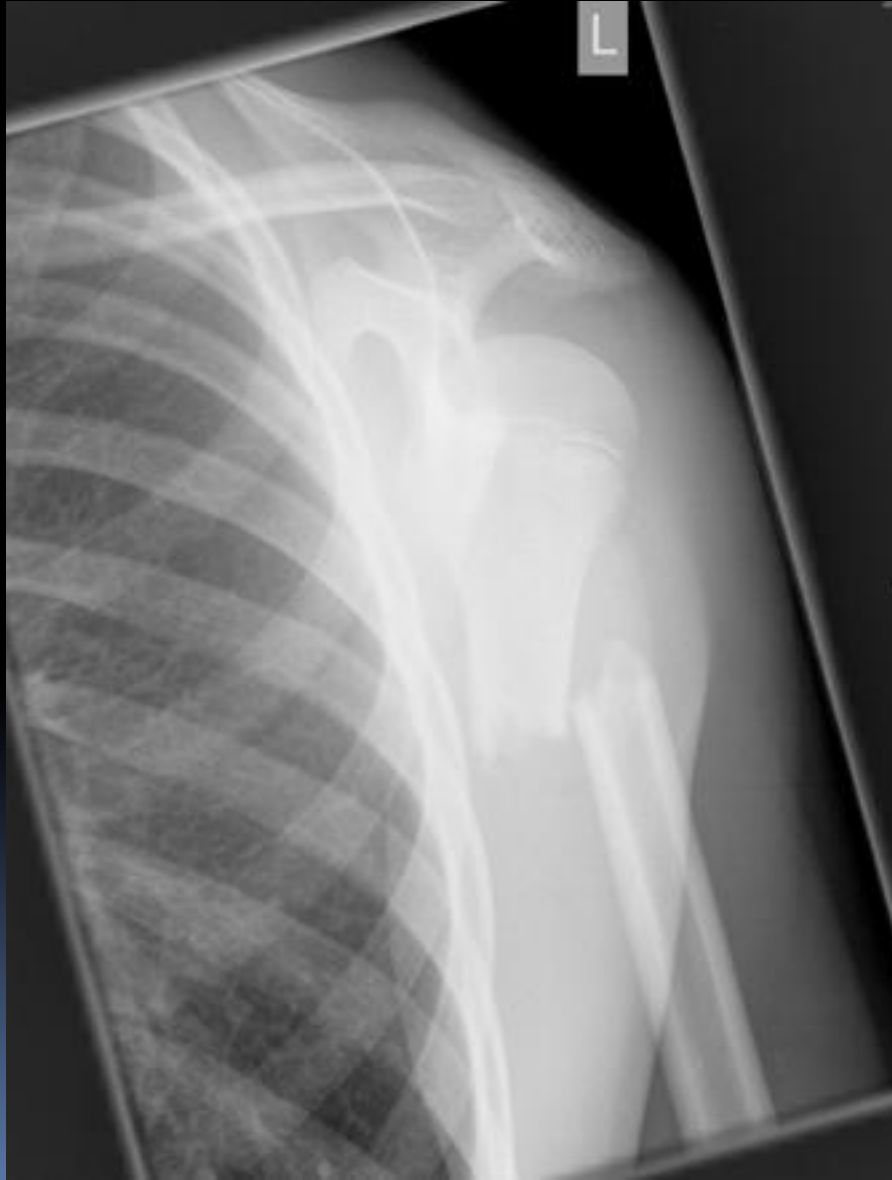В) оскольчатый

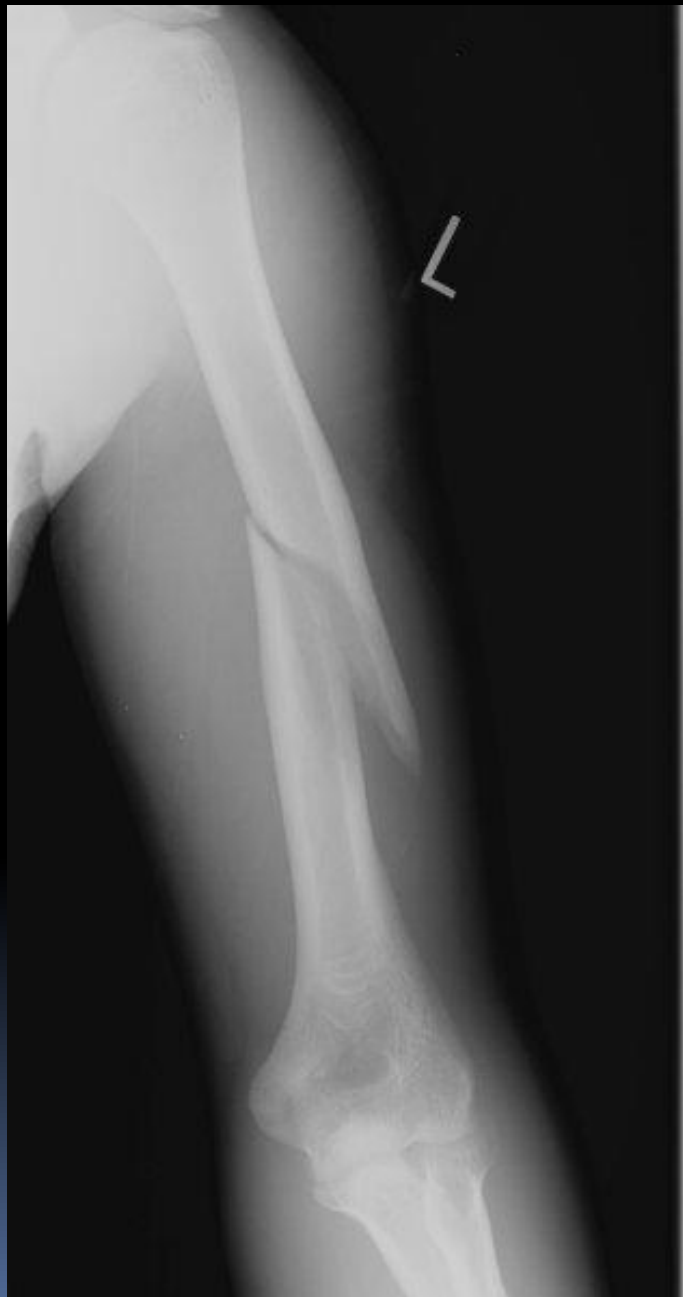С) двойной

винтообразный перелом в/3 плеча



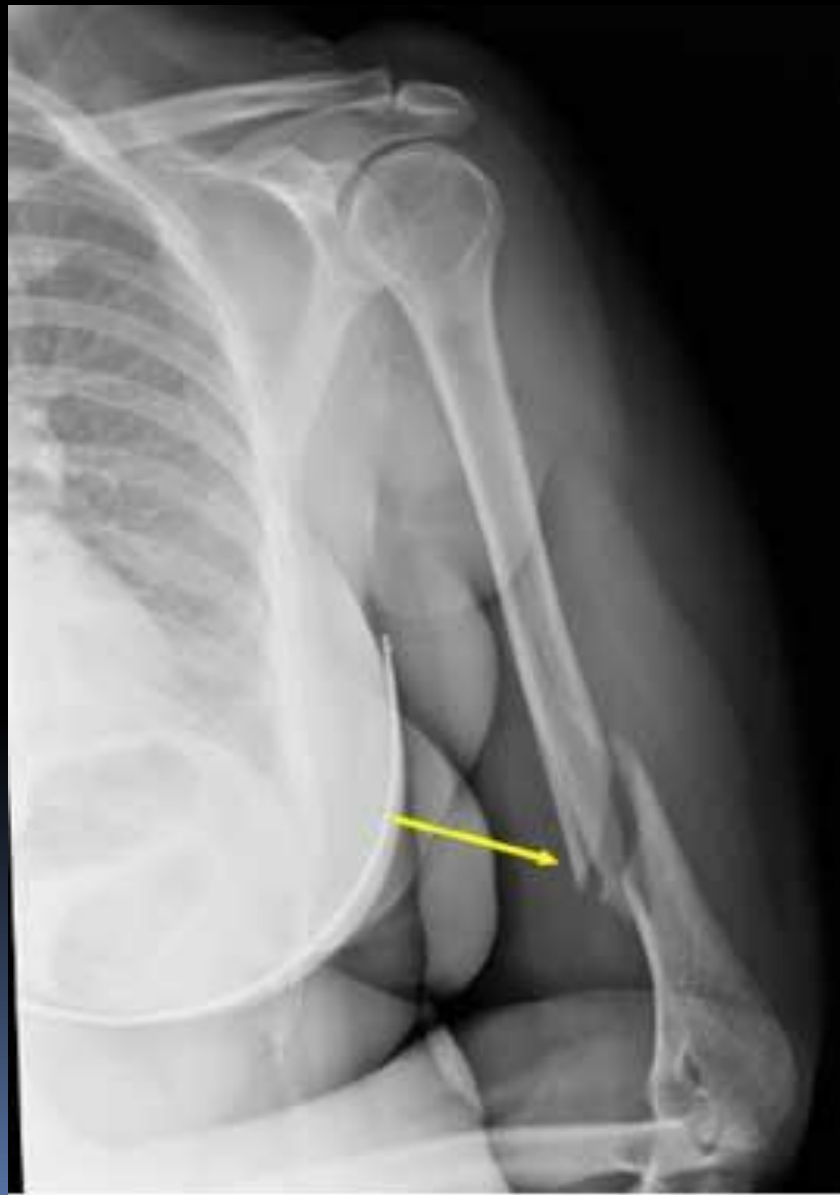Поперечный перелом в 1/3 плеча



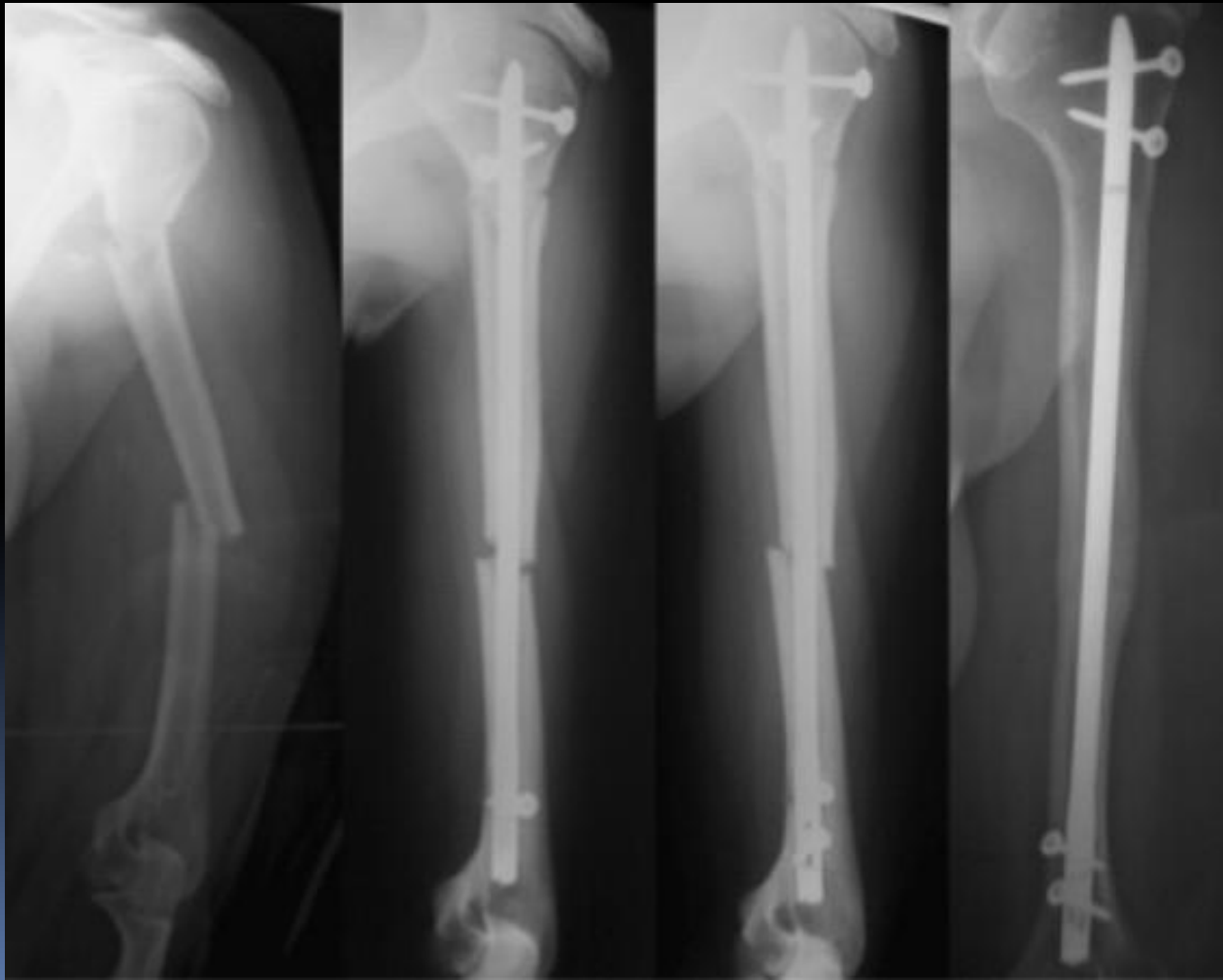


винтообразны
й перелом
диафиза с/з
плеча

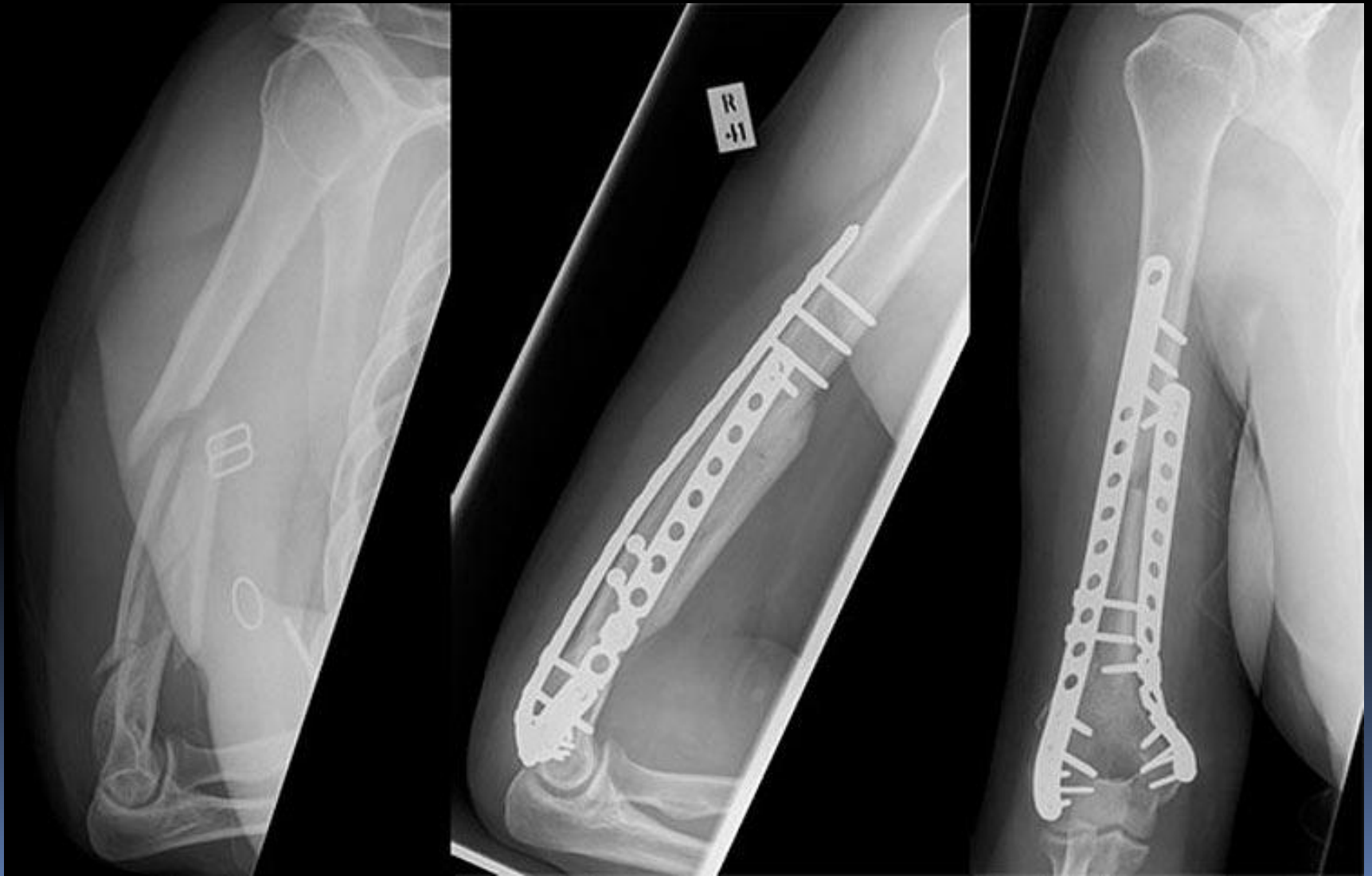Оскольчатый перелом н/3 плеча



Поперечный перелом с/3 плеча, внутрикостный блокирующий остеосинтез

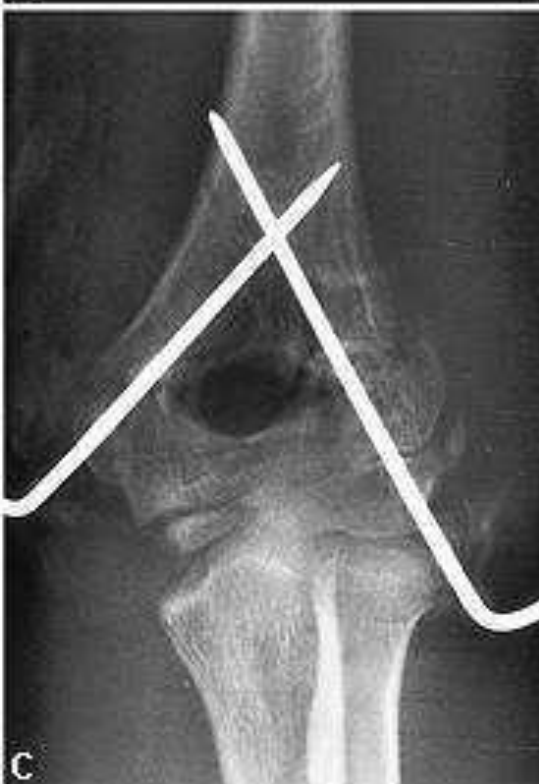
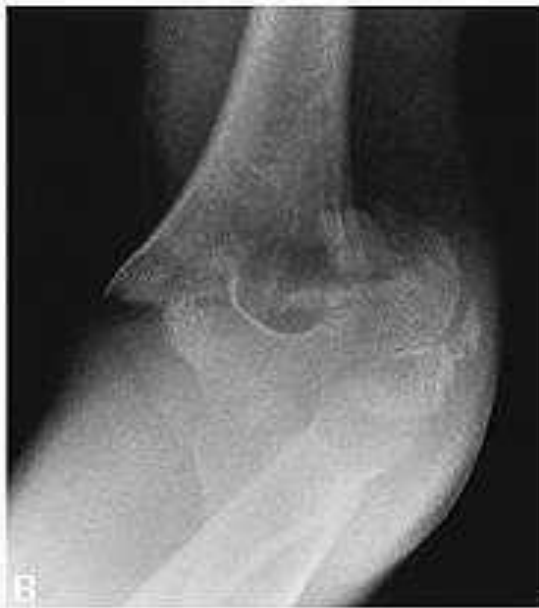
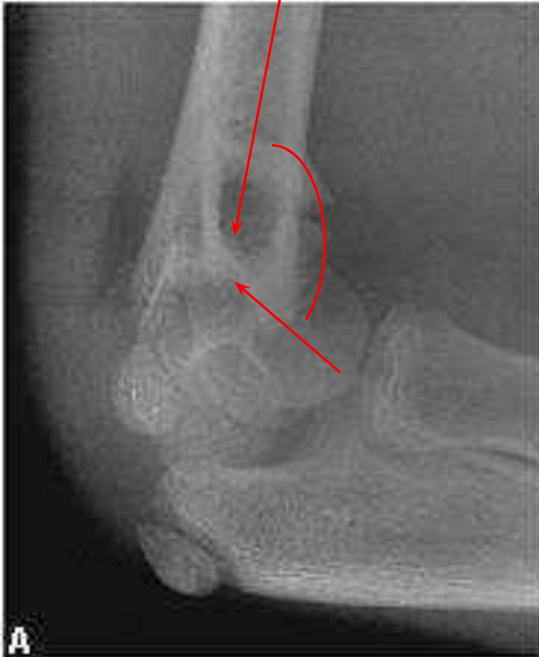Сегментарный перелом диафиза с/з, н/з плеча со смещением отломков, накостный остеосинтез



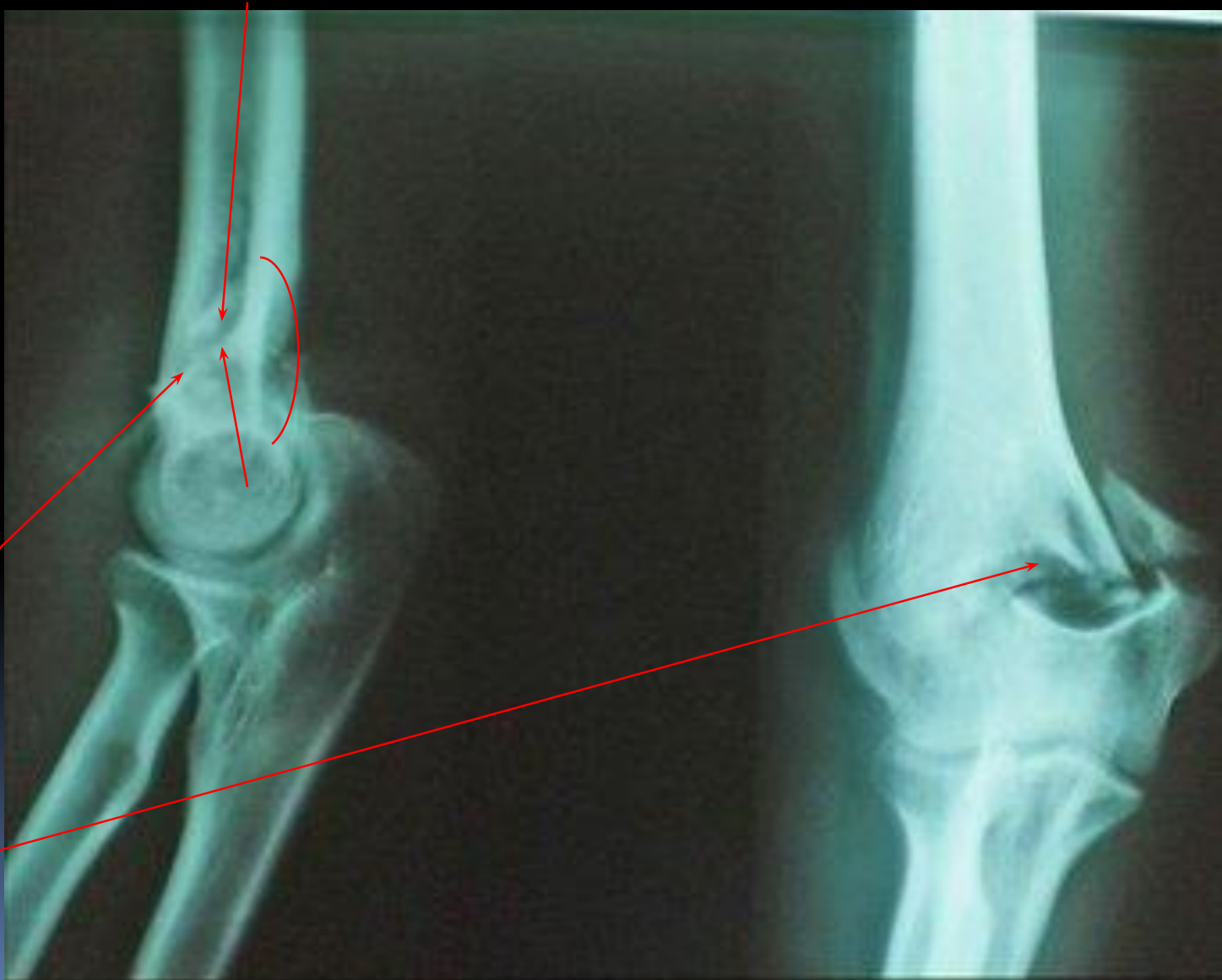Классификация:

- Переломы дистального конца:
- Надмыщелковые (линия перелома не проходит через локтевую ямку плеча)
- Чрезмыщелковые (линия перелома проходит через локтевую ямку плеча) переломы:
 - Сгибательный
 - Разгибательный
- Изолированный перелом мыщелков:
 - Латерального
 - Медиального
- Межмыщелковый переломы:
 - Т-образный
 - V-образный.

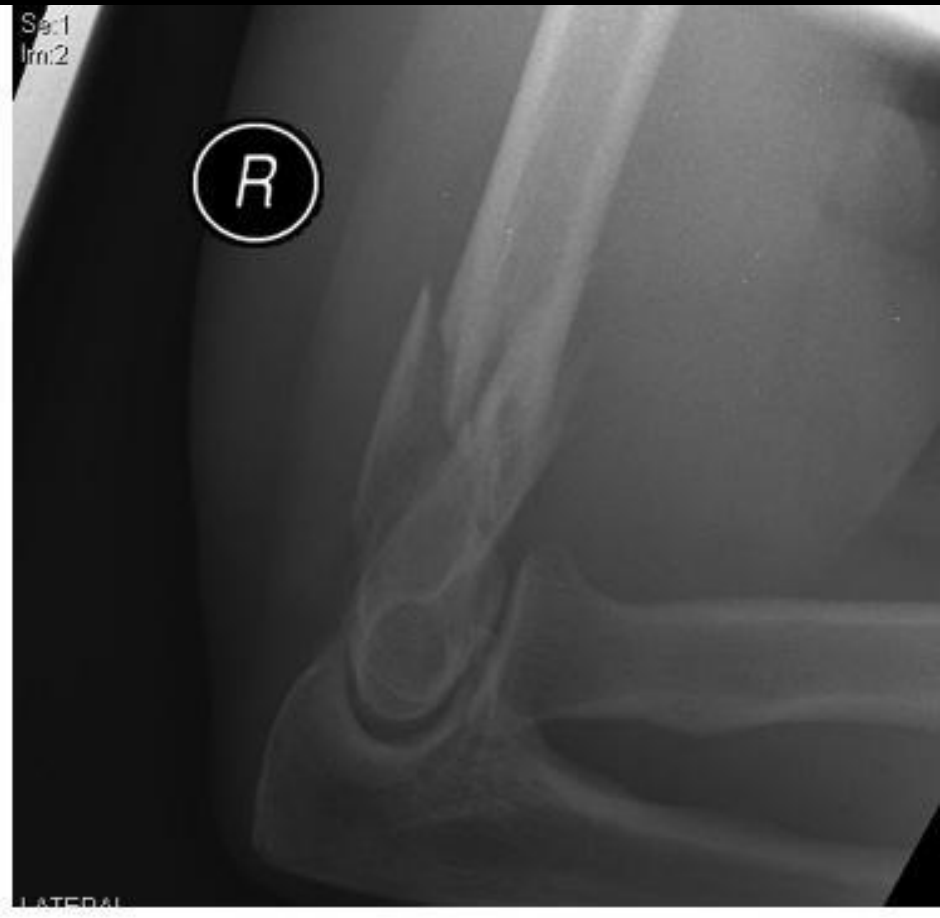
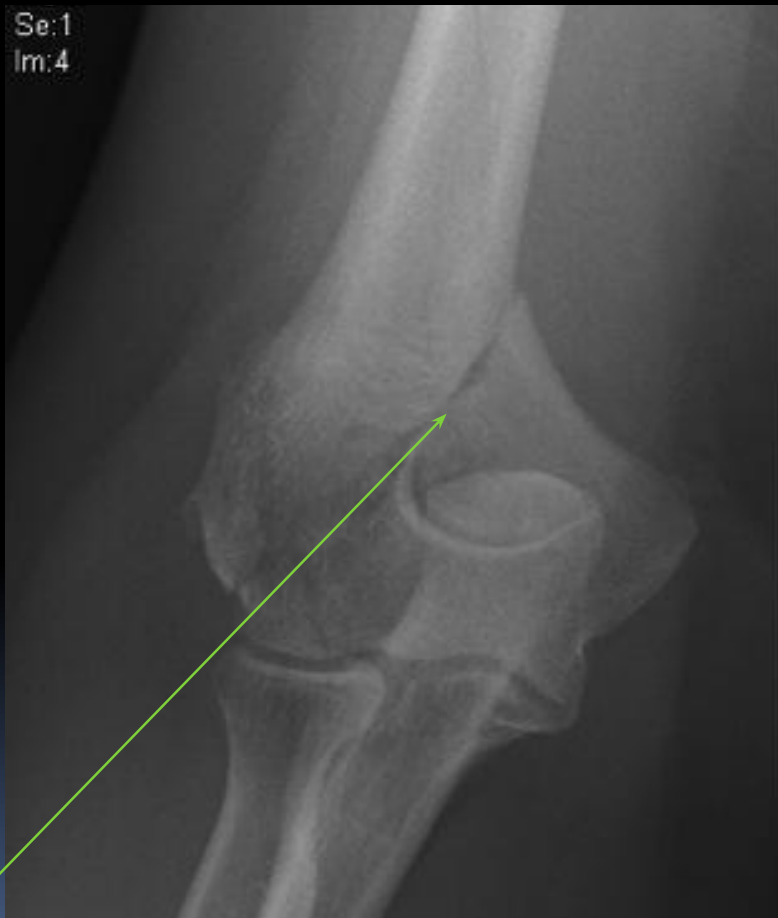

Надмышцелков
ый
сгибательный
перелом .

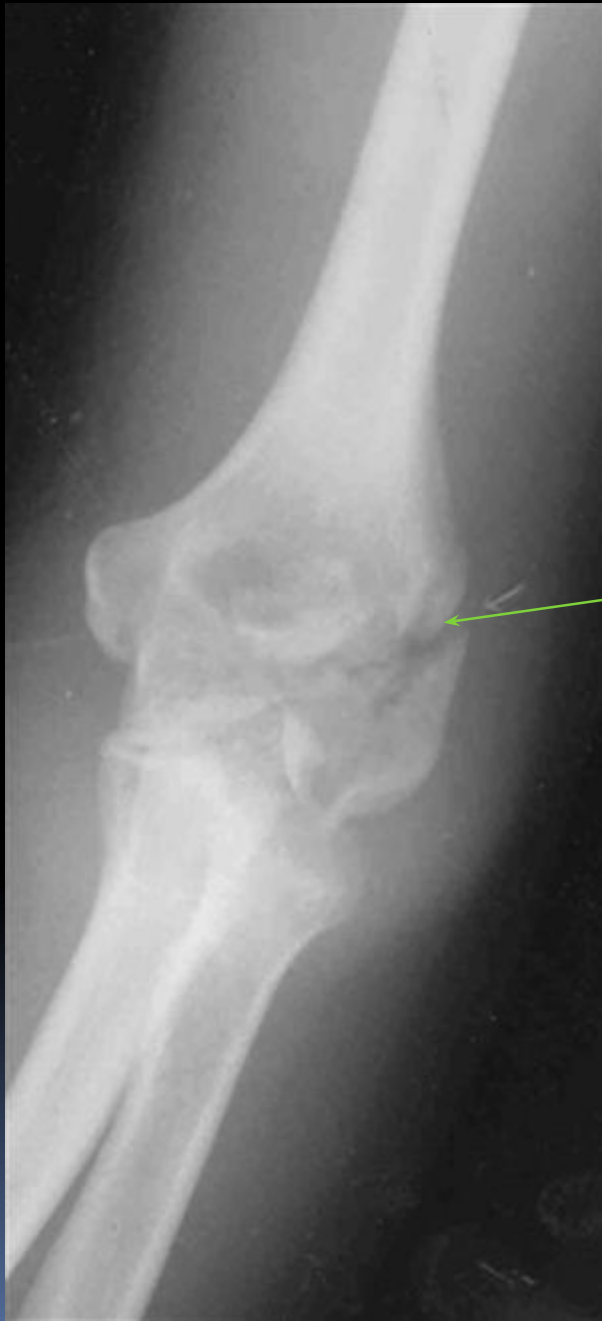Чрезмышцелковый разгибательный перелом плеча



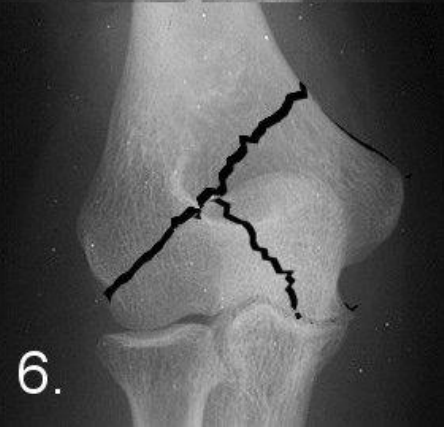
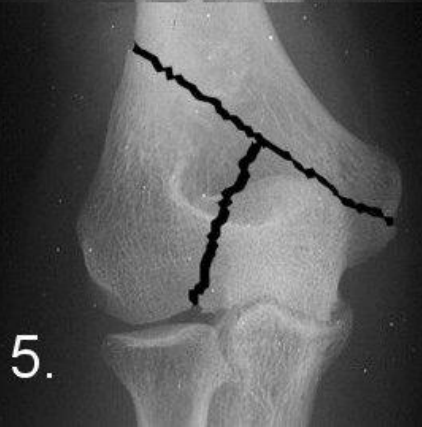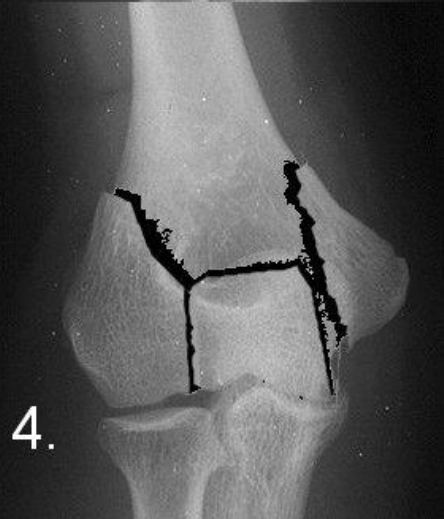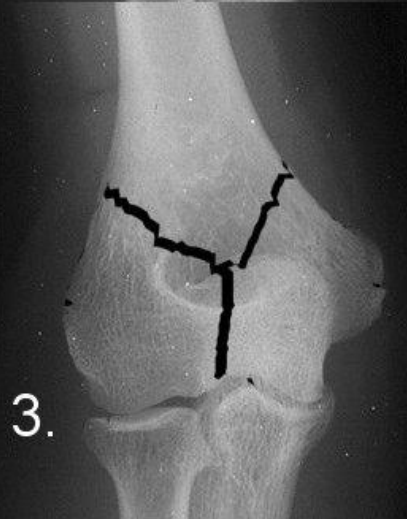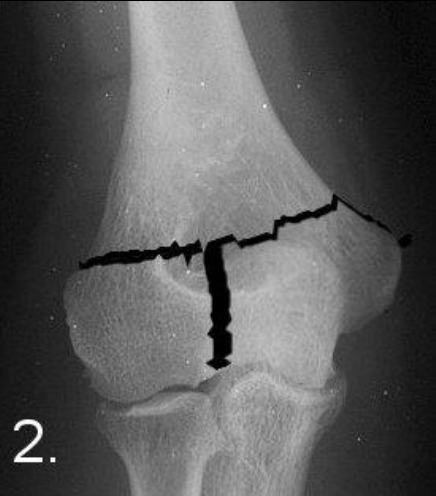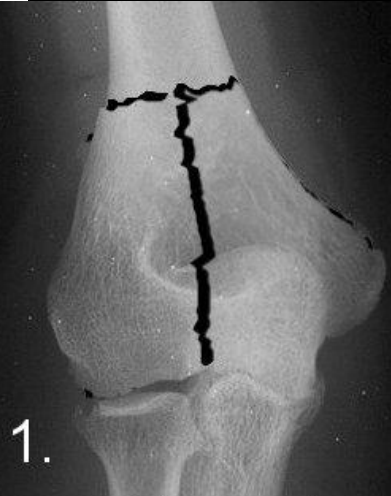Перелом внутреннего мыщелка плеча



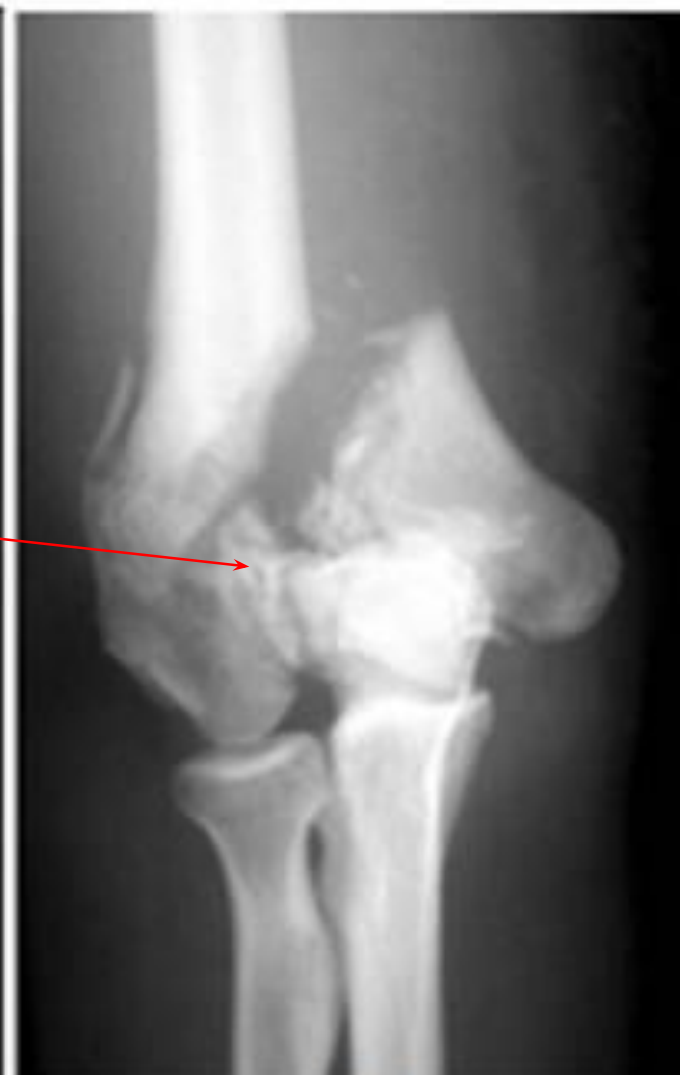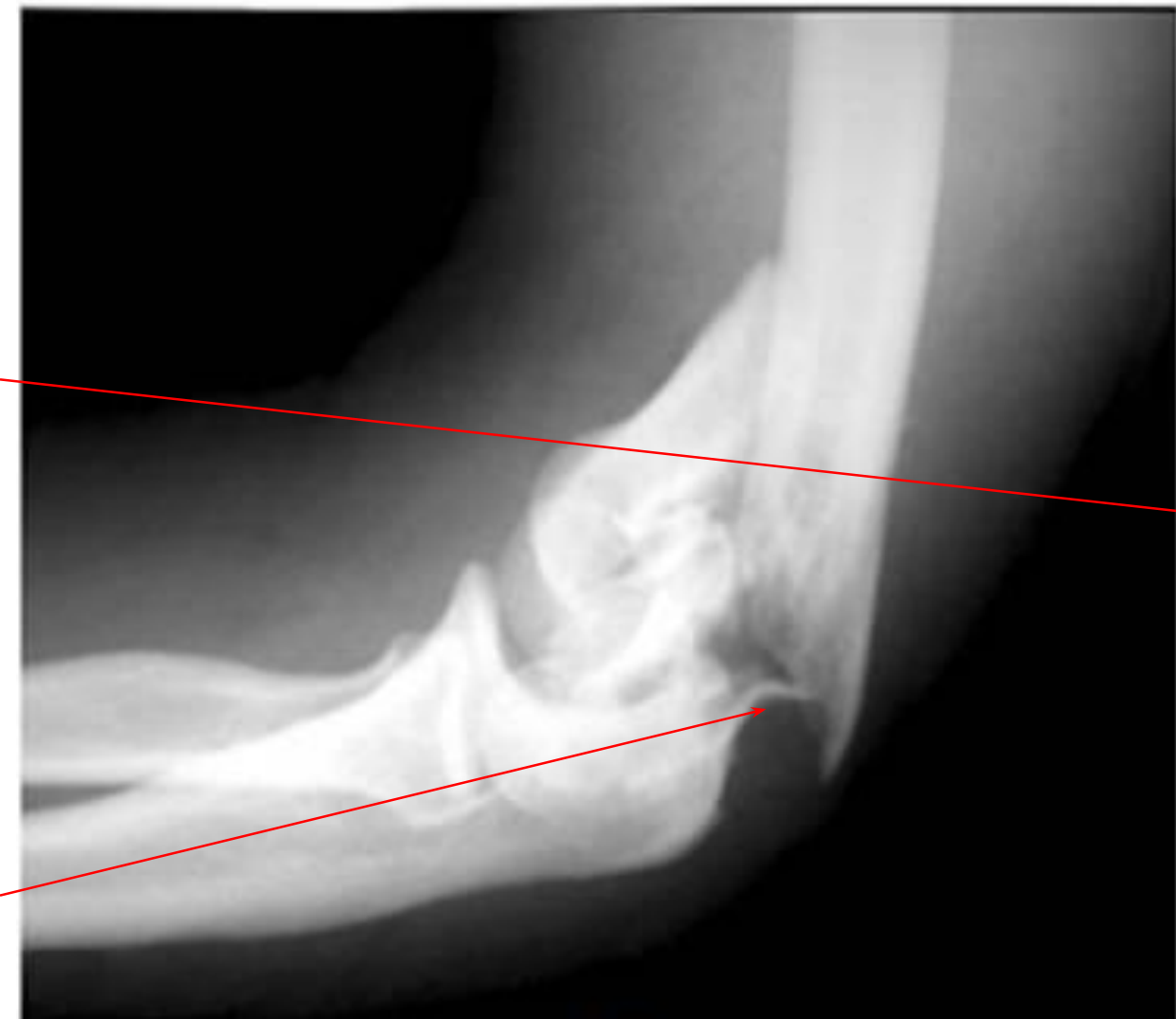Перелом наружного мыщелка плеча



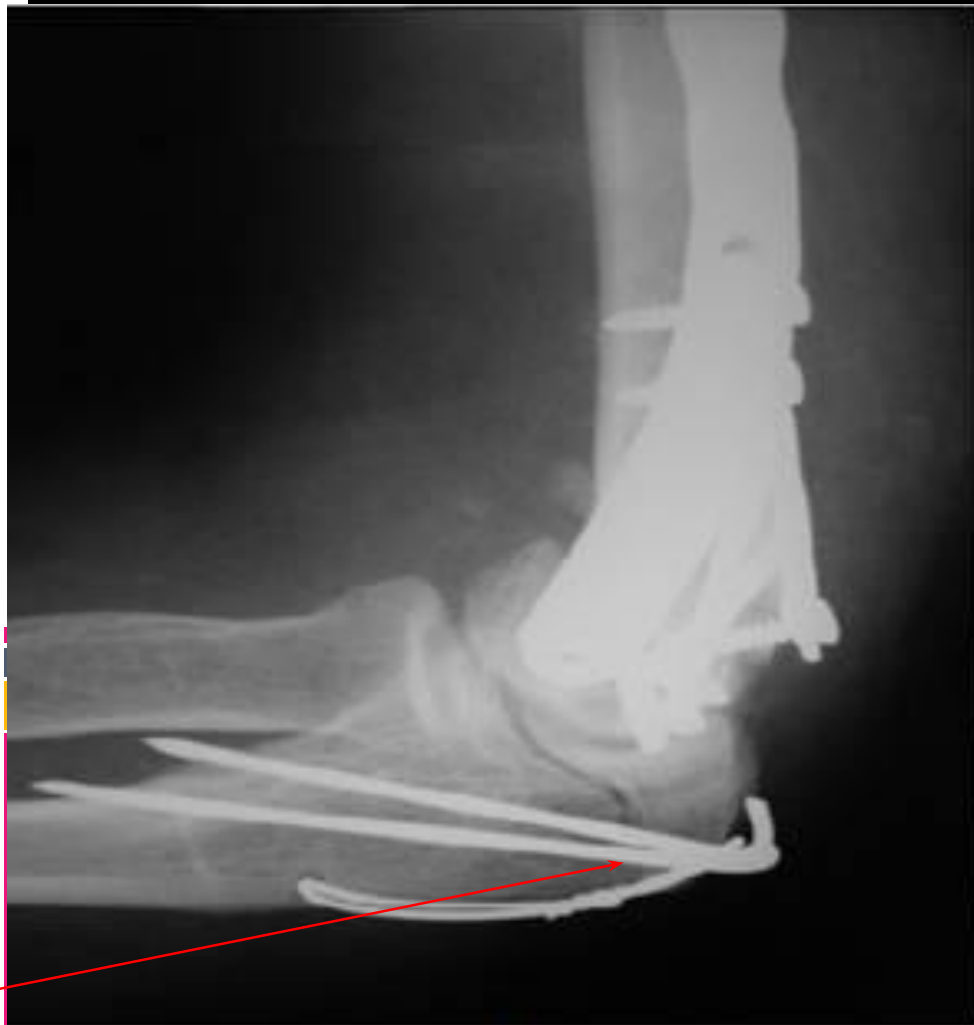Межмыщелковые переломы



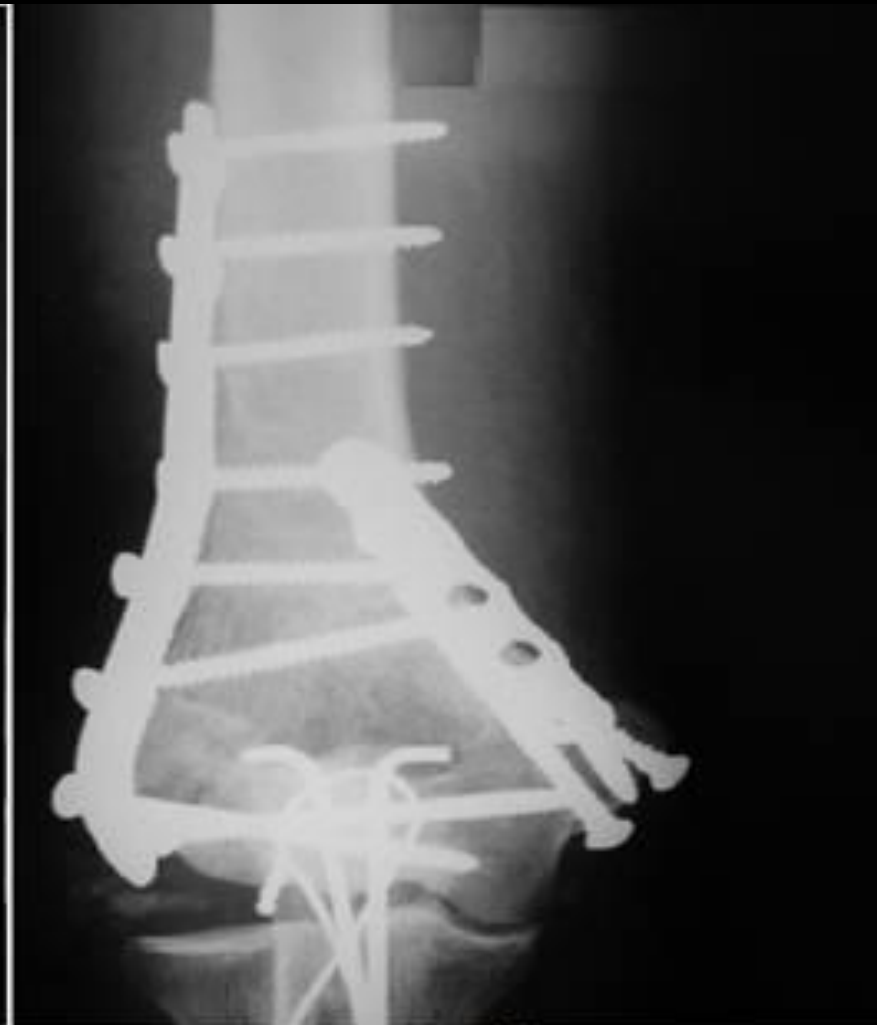Оскольчатый Т-образный межмыщелковый перелом плеча



Накостный остеосинтез (доступ сопровождается остеотомией и остеосинтезом локтевого отростка)

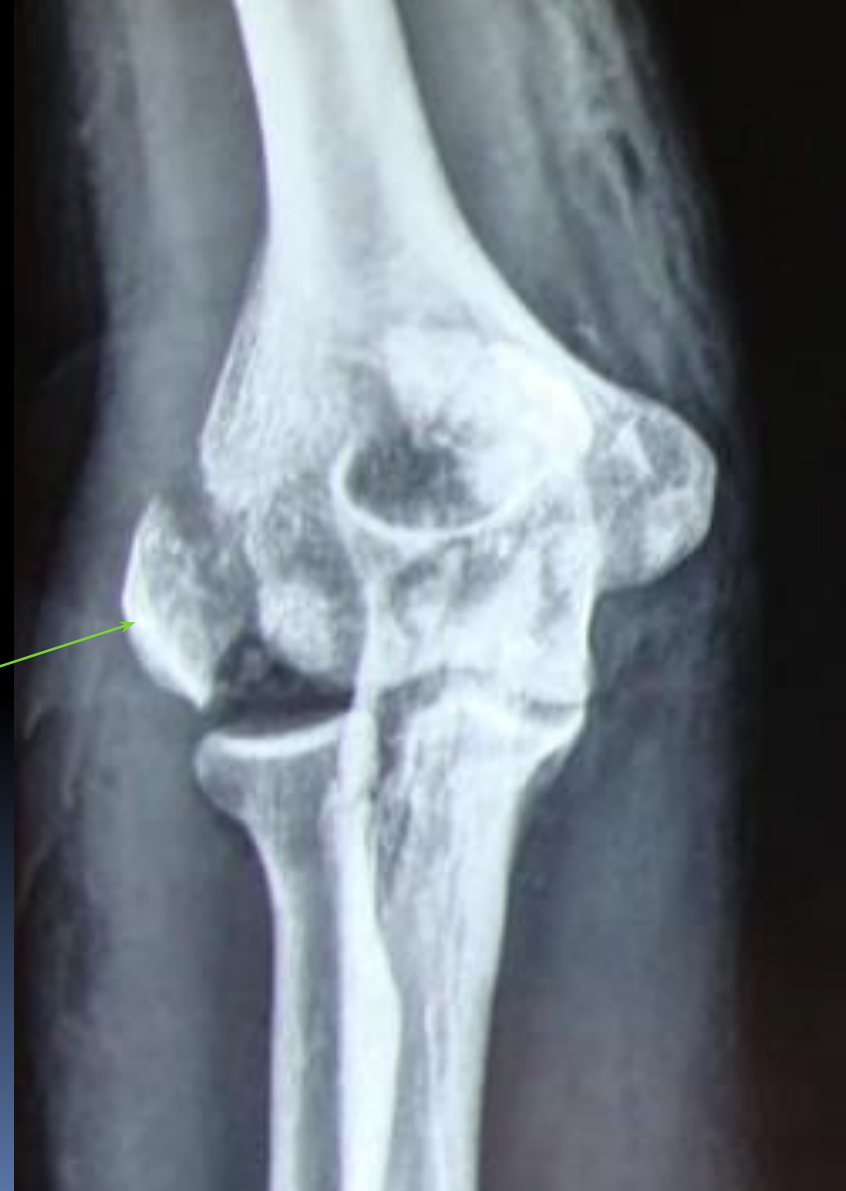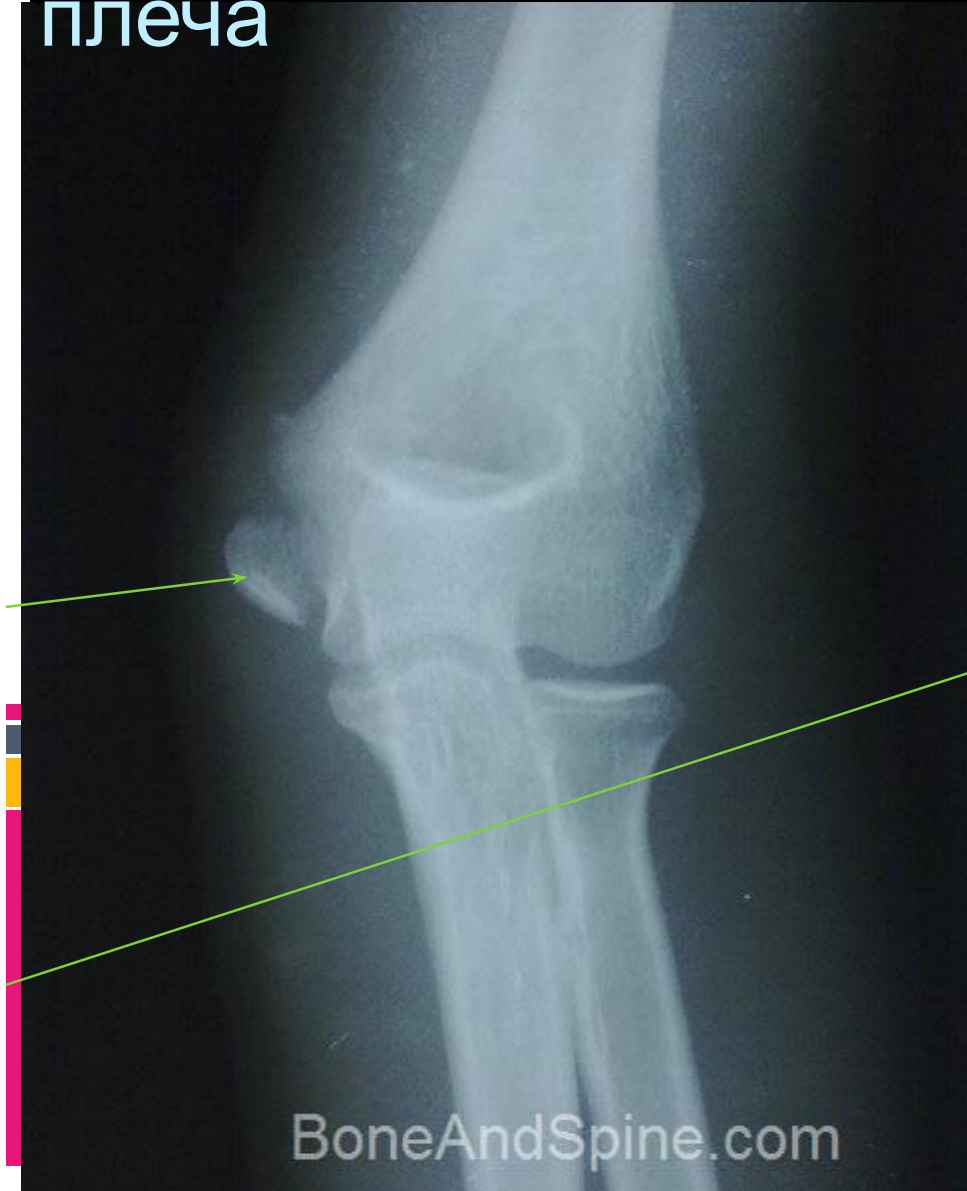


а

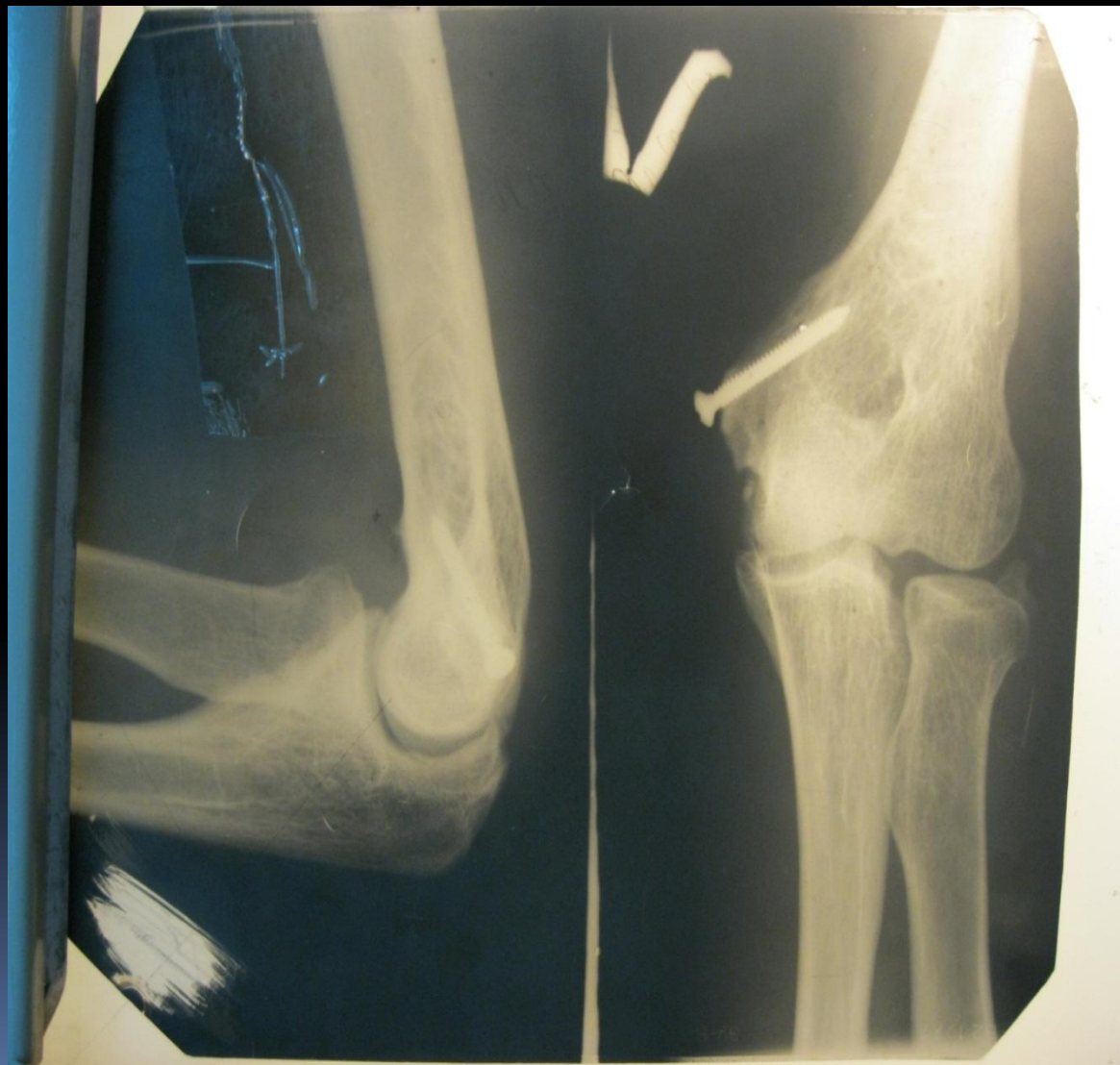

б

Перелом медиального (слева) и латерального (справа) надмыщелков плеча



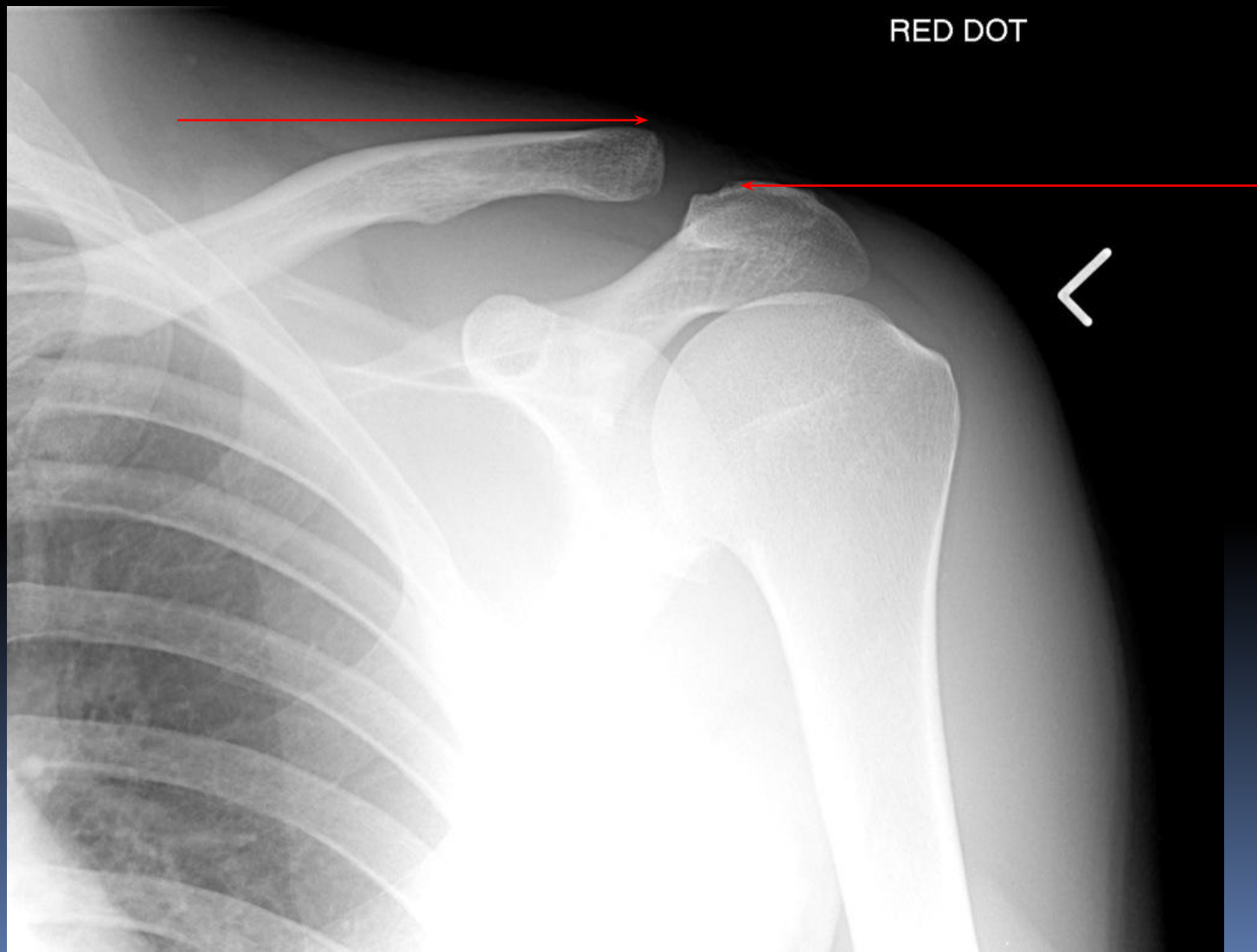
Изолированный перелом медиального надмыщелка



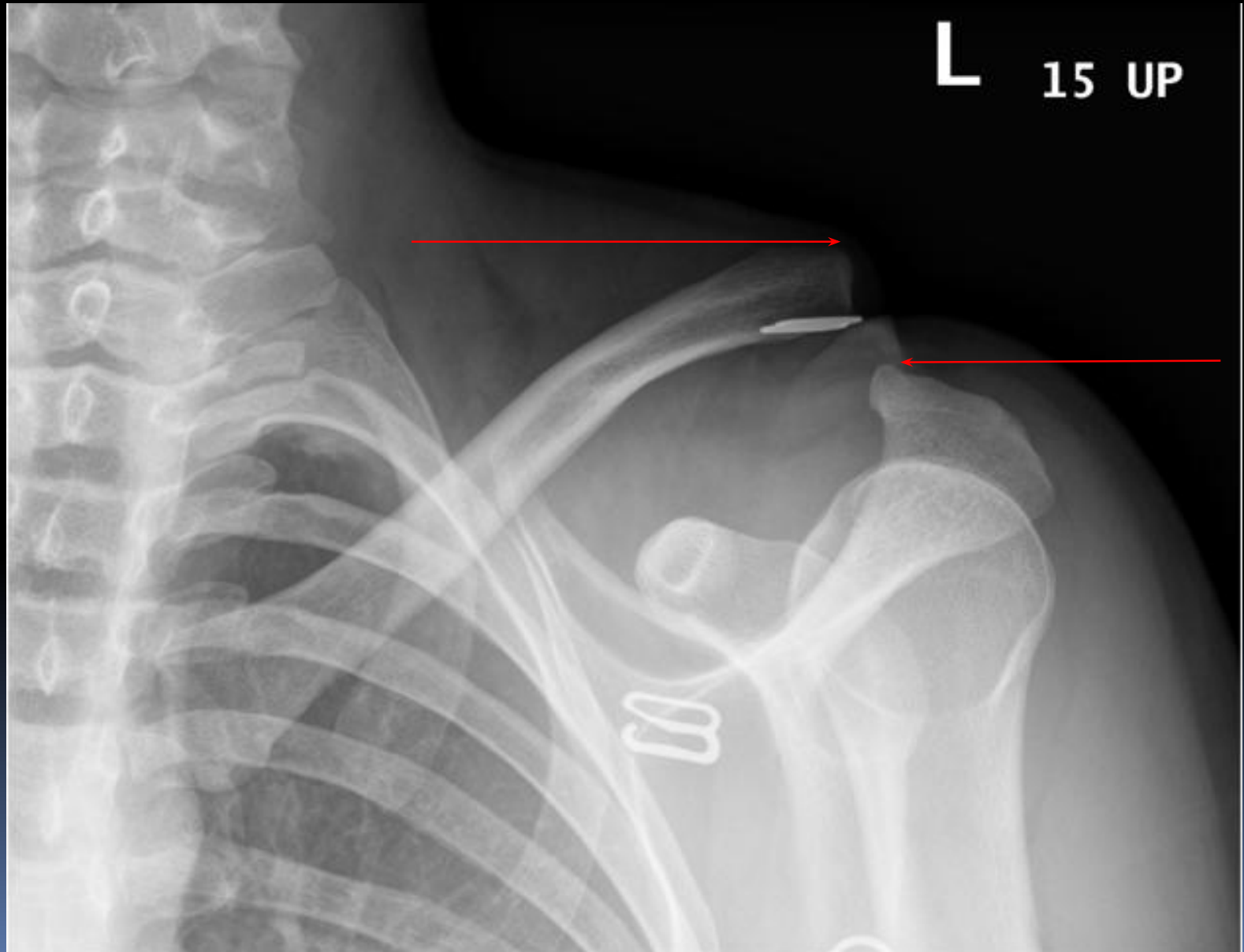
Классификация вывихов ключицы

- Грудинного конца
 - А) предгрудинный
 - Б) загрудинный
- Акромиального конца
 - А) Неполный
 - Б) Полный

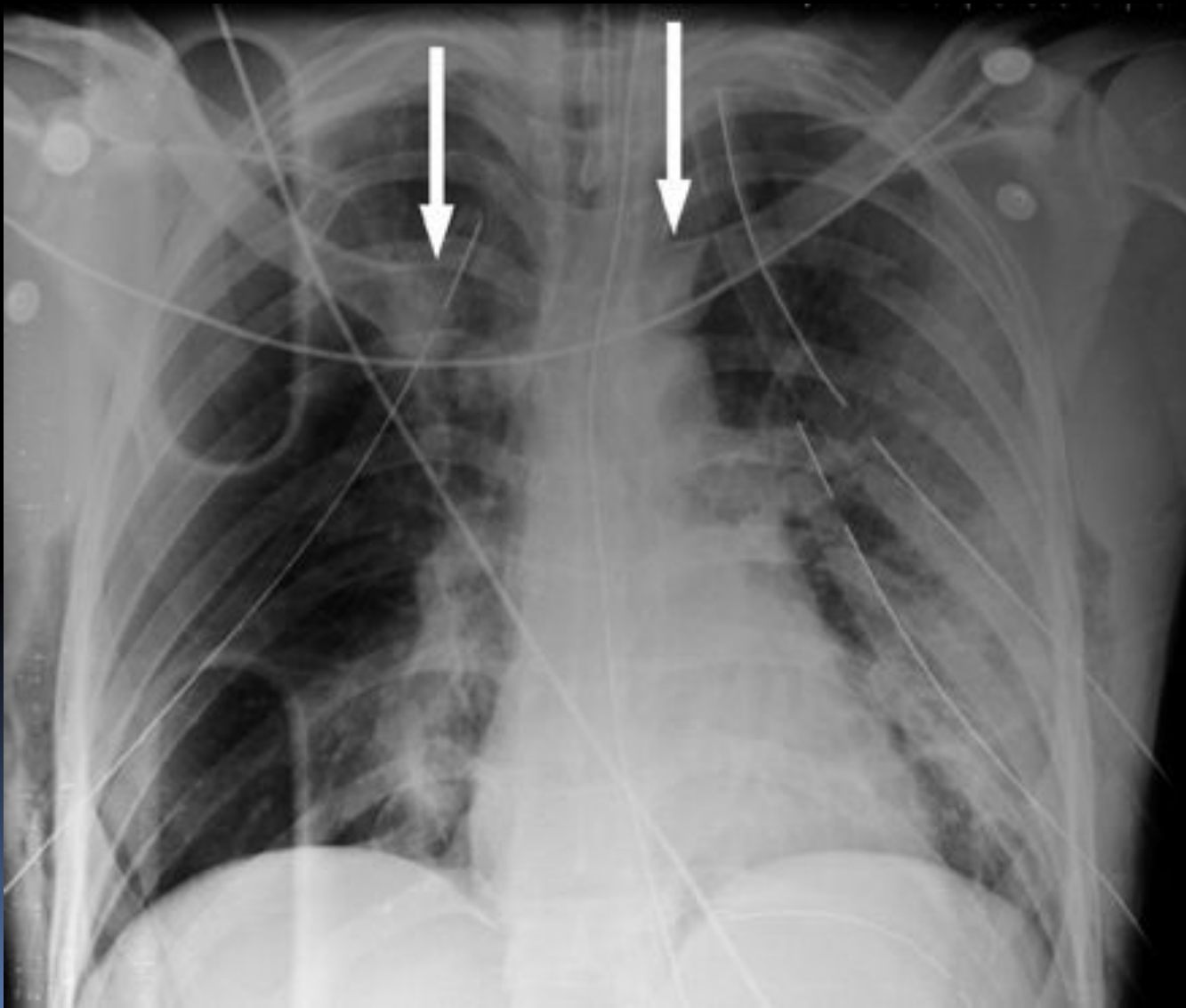
Неполный вывих



Полный вывих

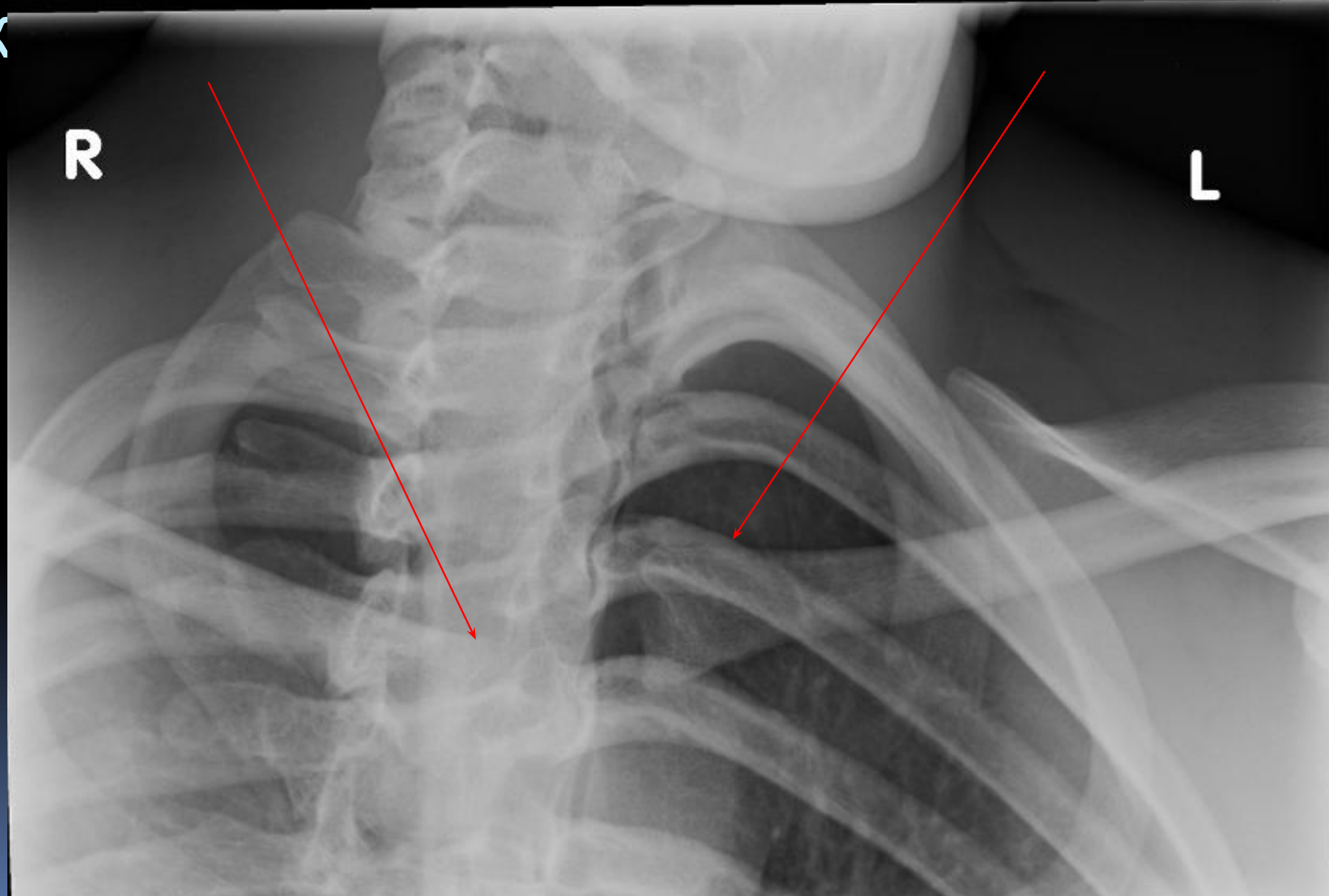


Вывих стернального конца ключицы

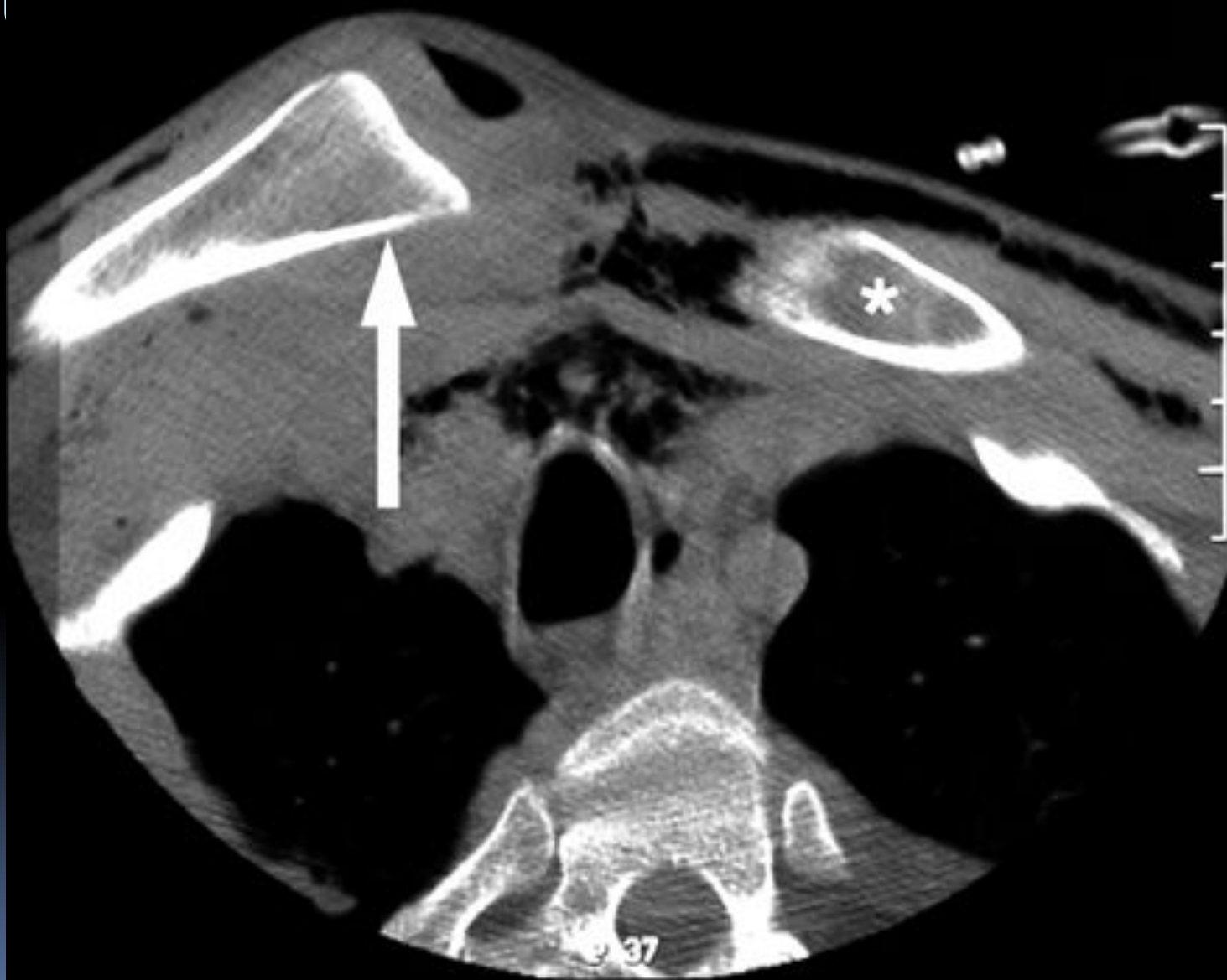


Вывих стернального конца

К



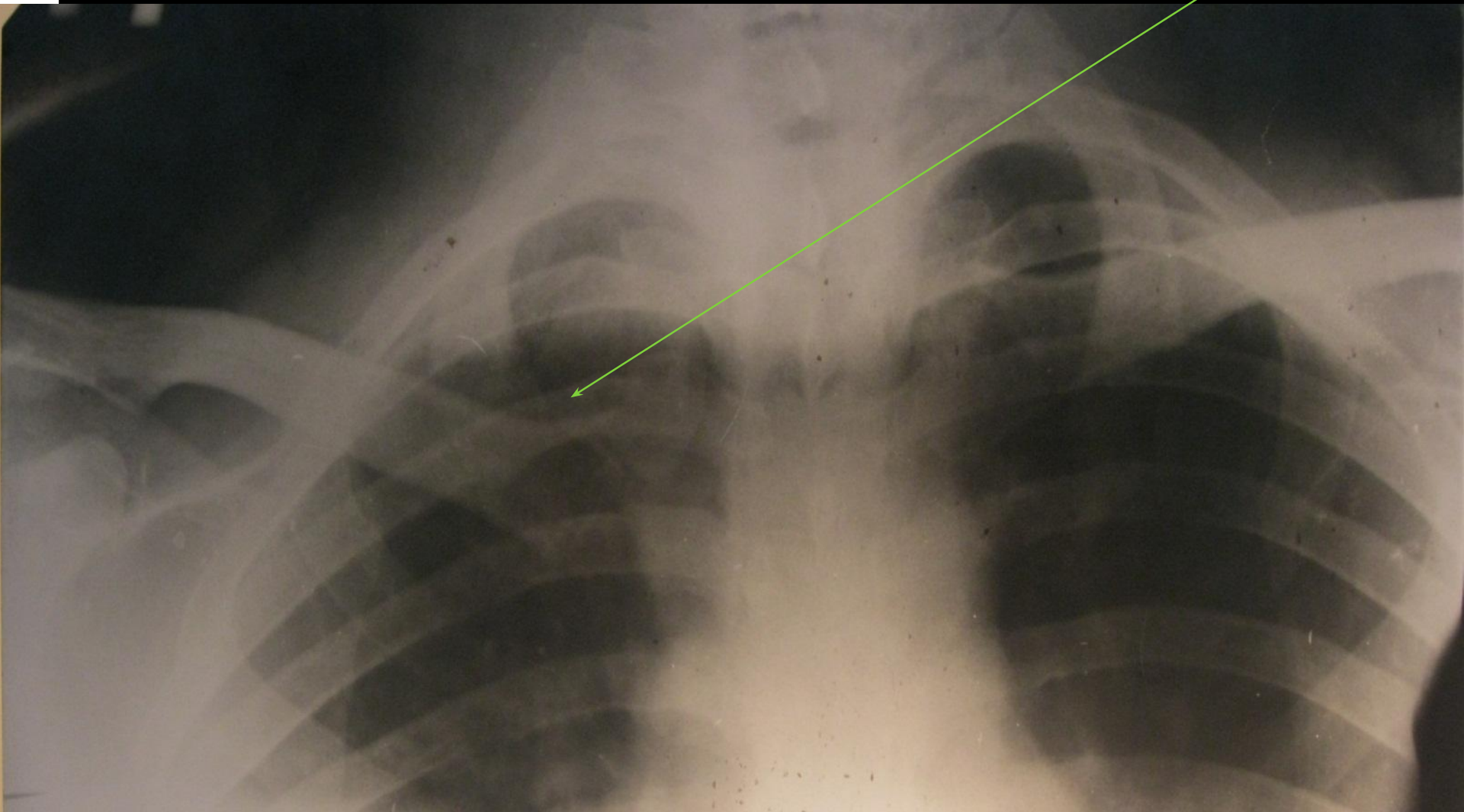
Вывих стернального конца клю



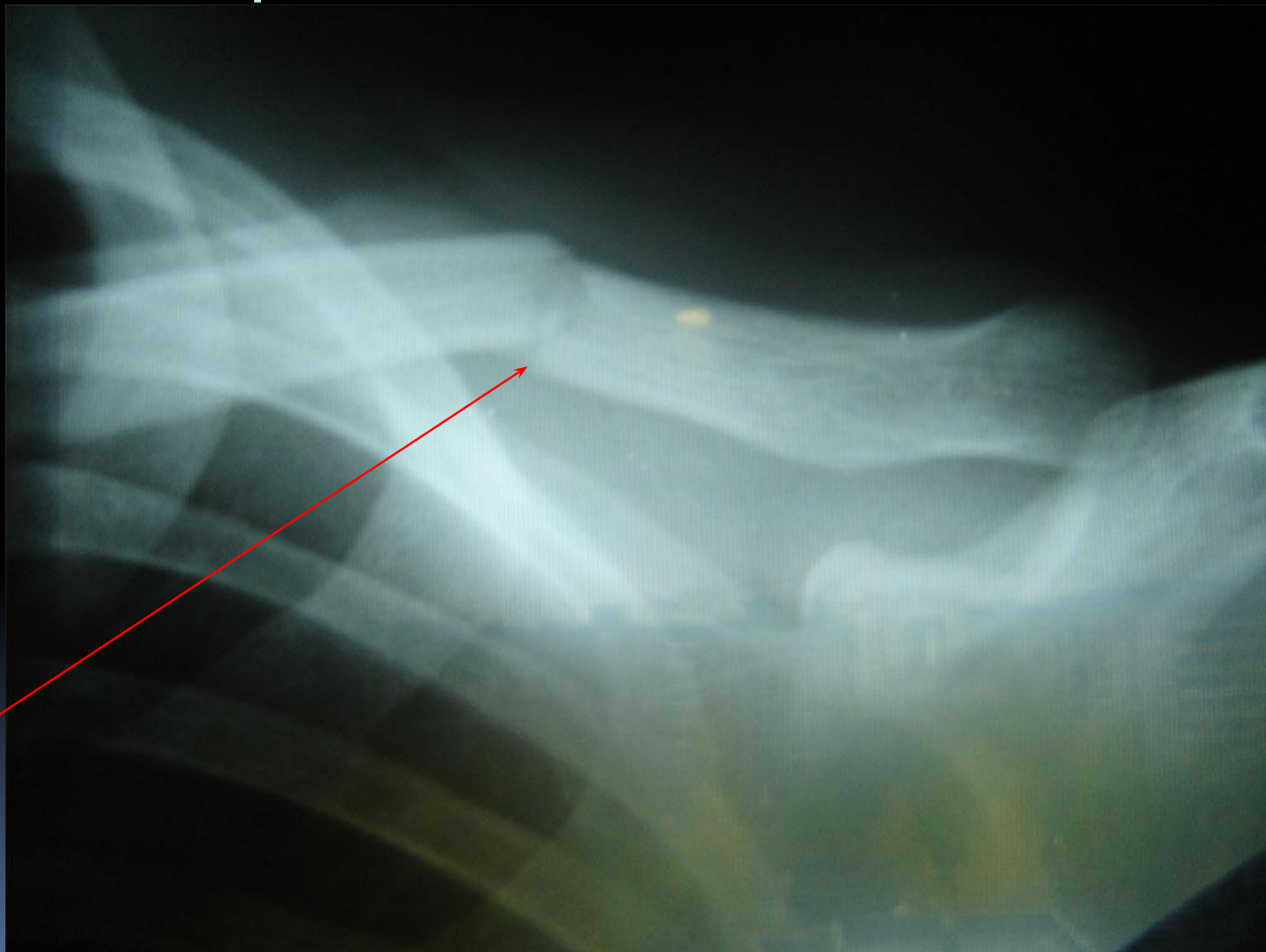
Классификация переломов ключицы

1. грудинного (дистального) конца
 2. диафиза - средней трети ключицы
(поперечный, косой, винтообразный, оскольчатый, двойной)
 3. акромиального (проксимального) конца
- без разрыва ключично-клювовидной связки
(без смещения отломков)

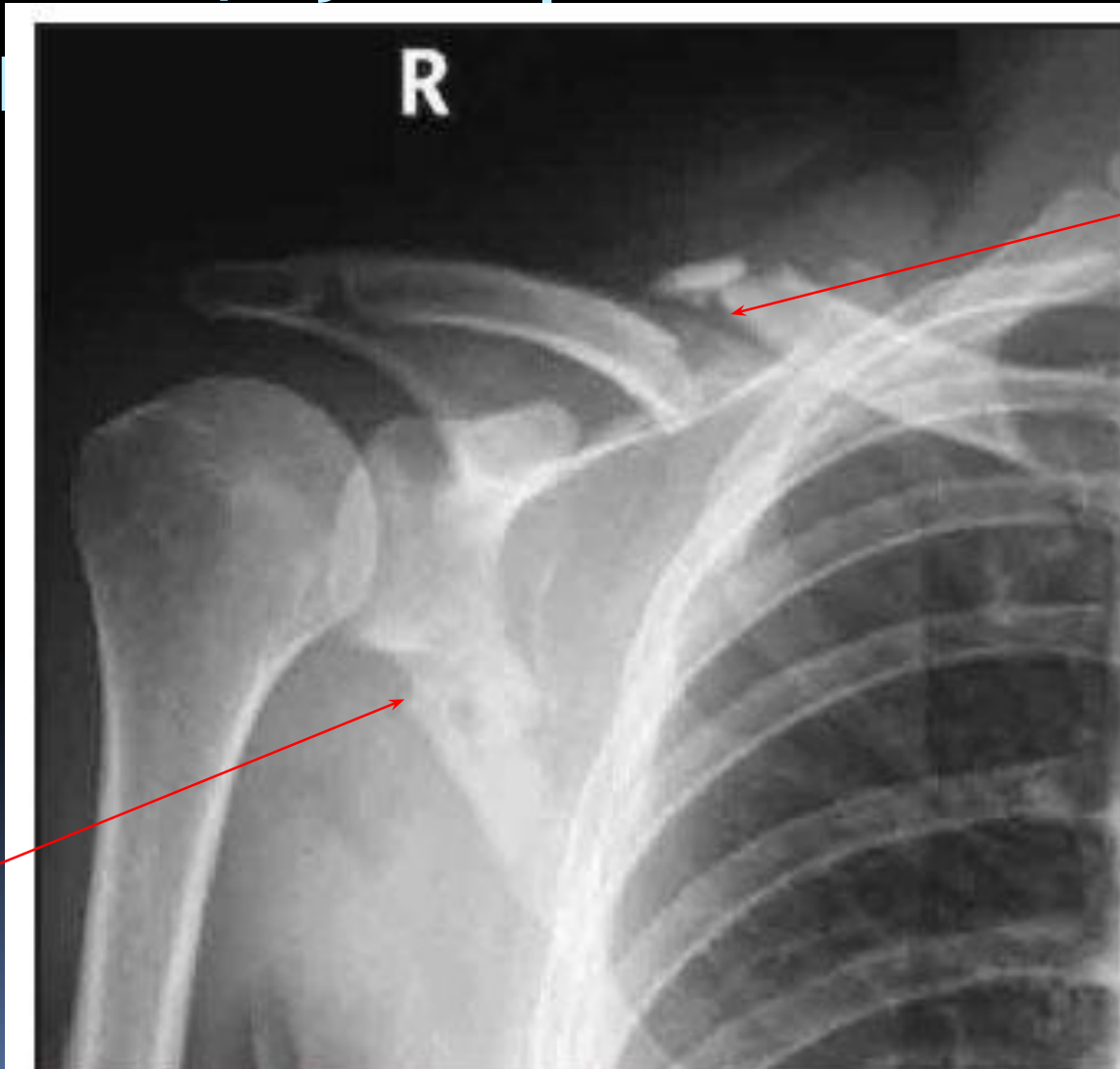
Перелом грудинного конца ключицы



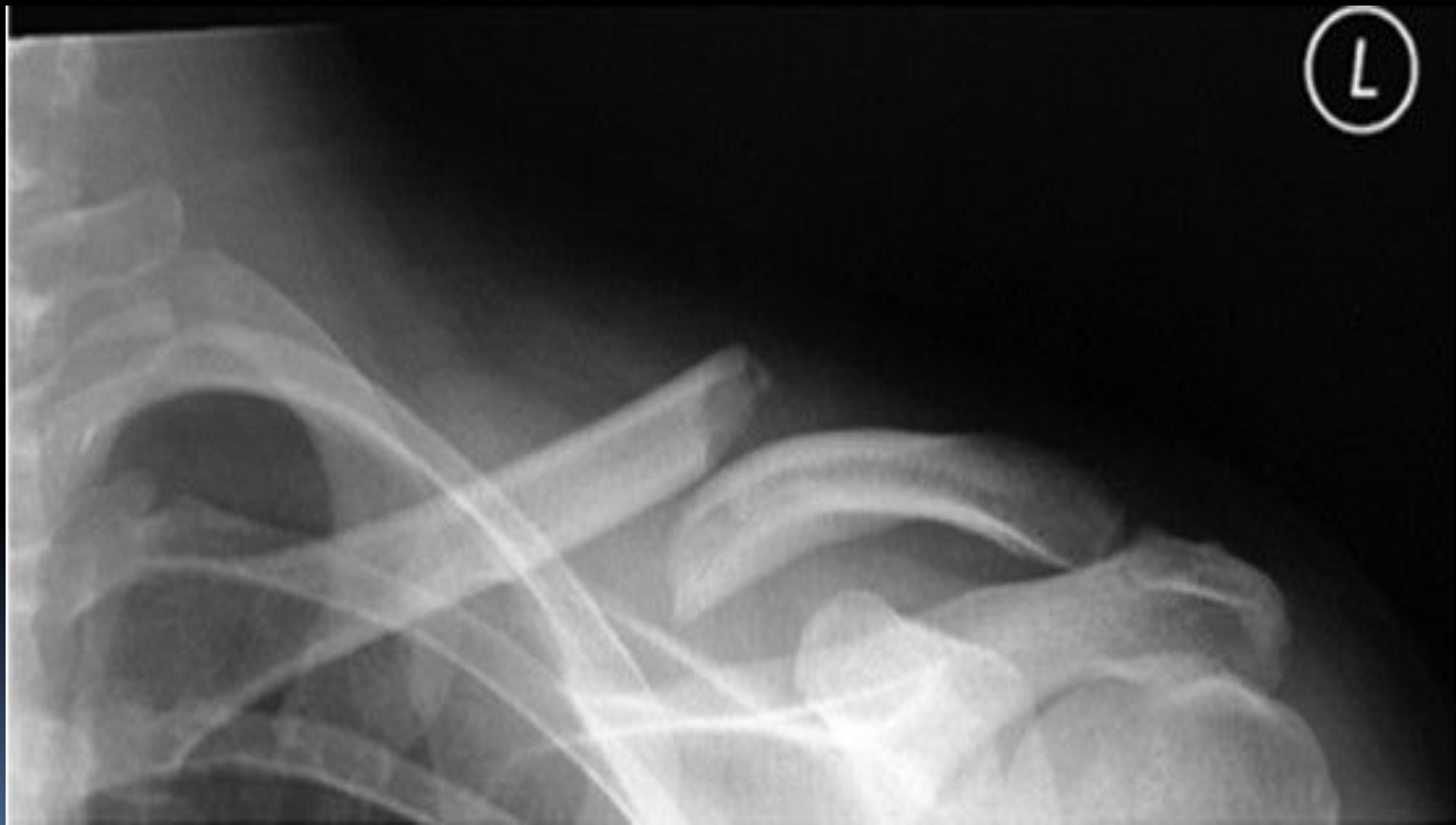Поперечный перелом с\3 КЛЮЧИЦЫ

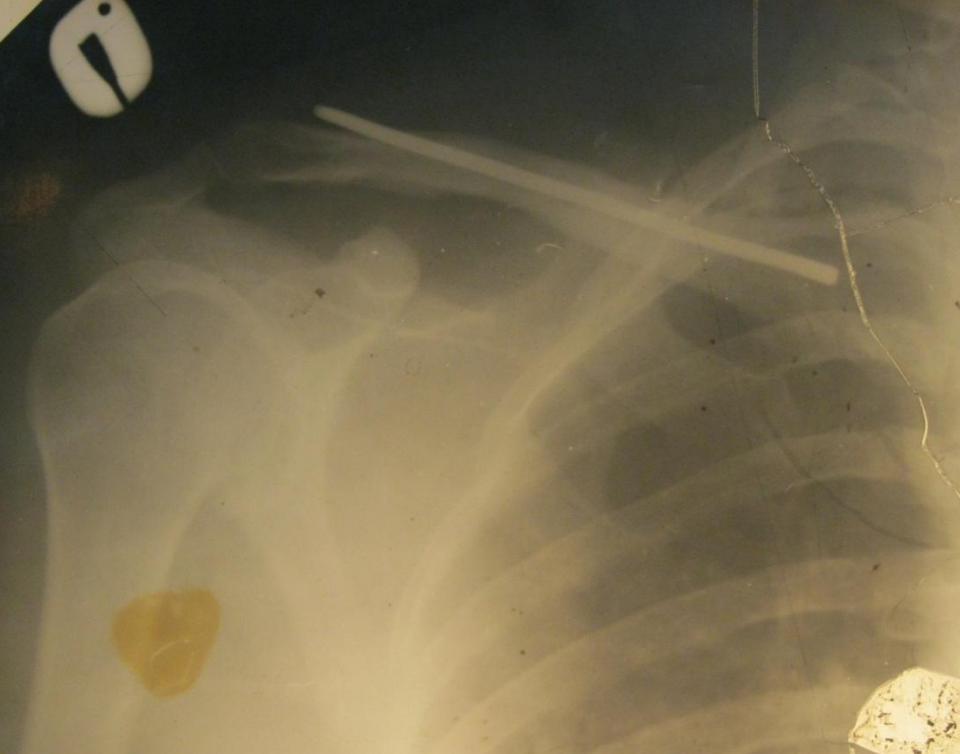
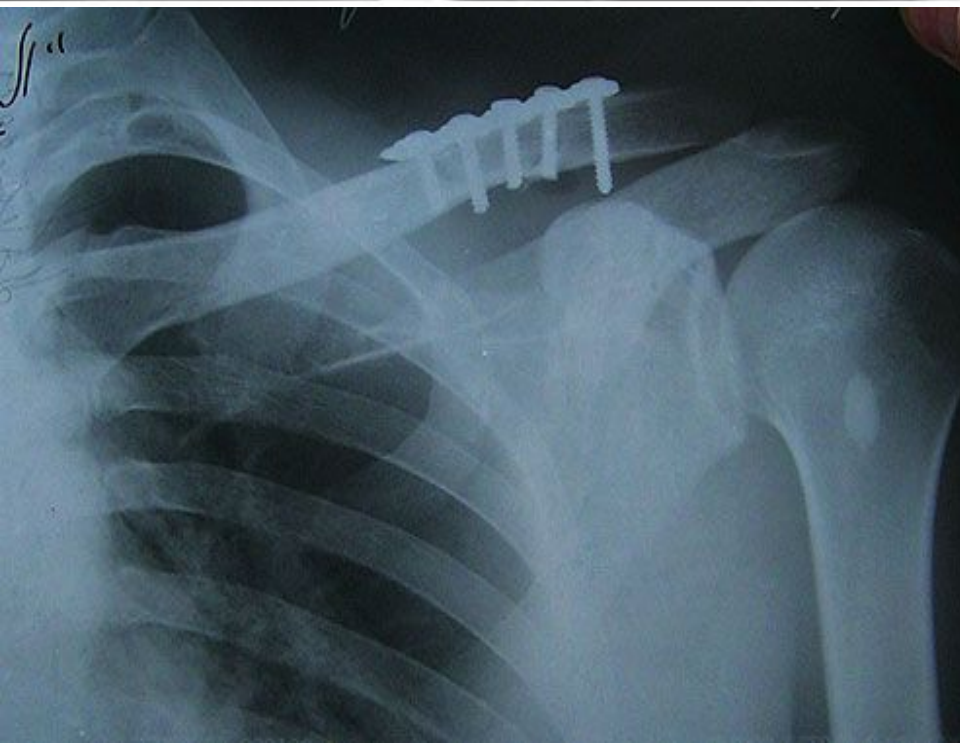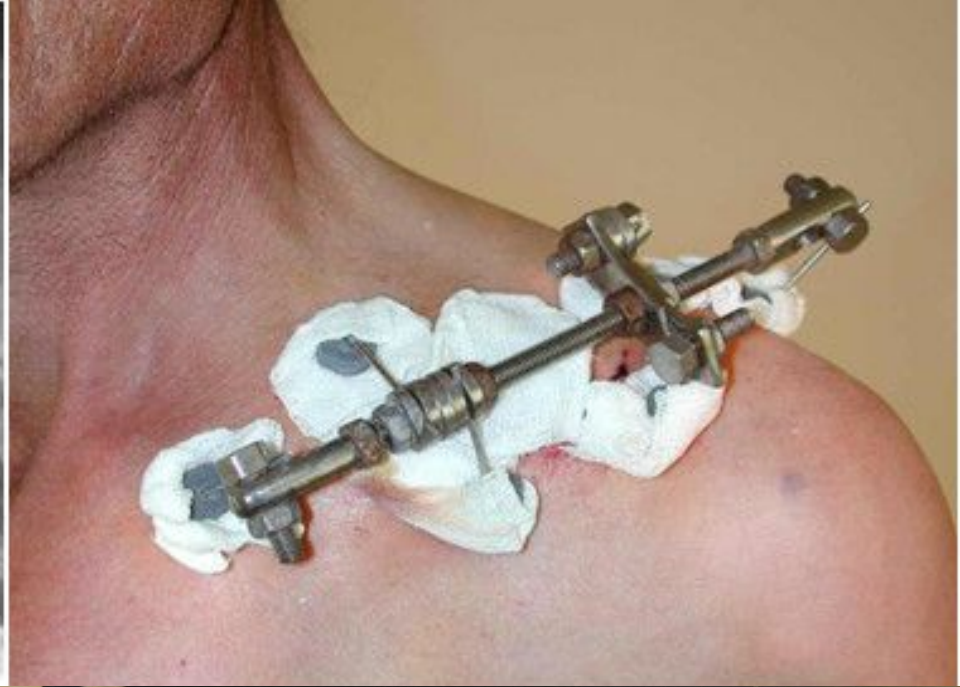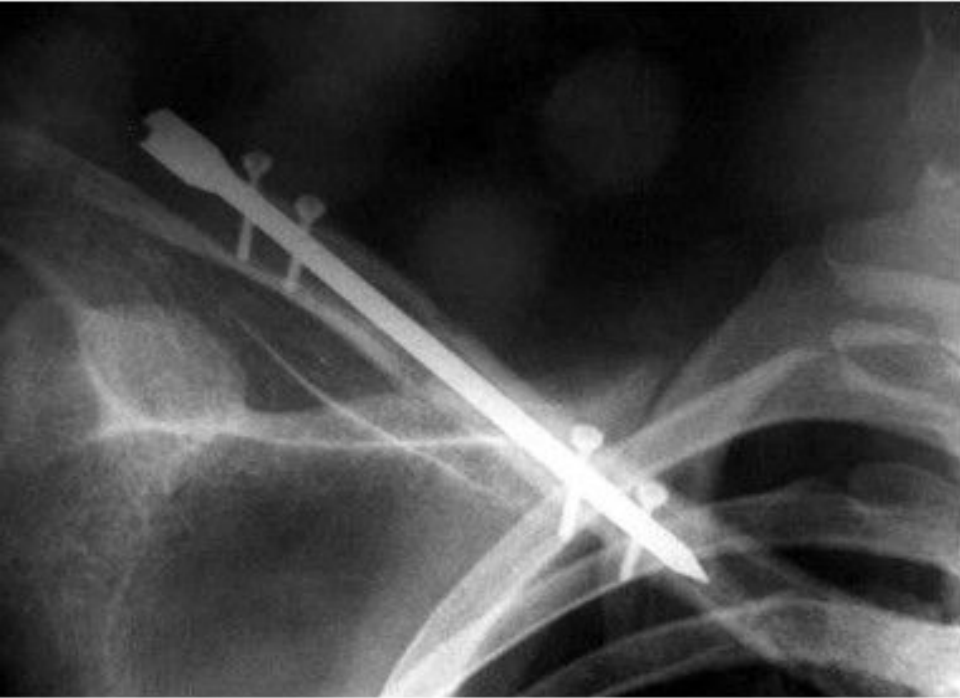


Оскольчатый перелом с\3 ключицы, перелом шейки лопатки

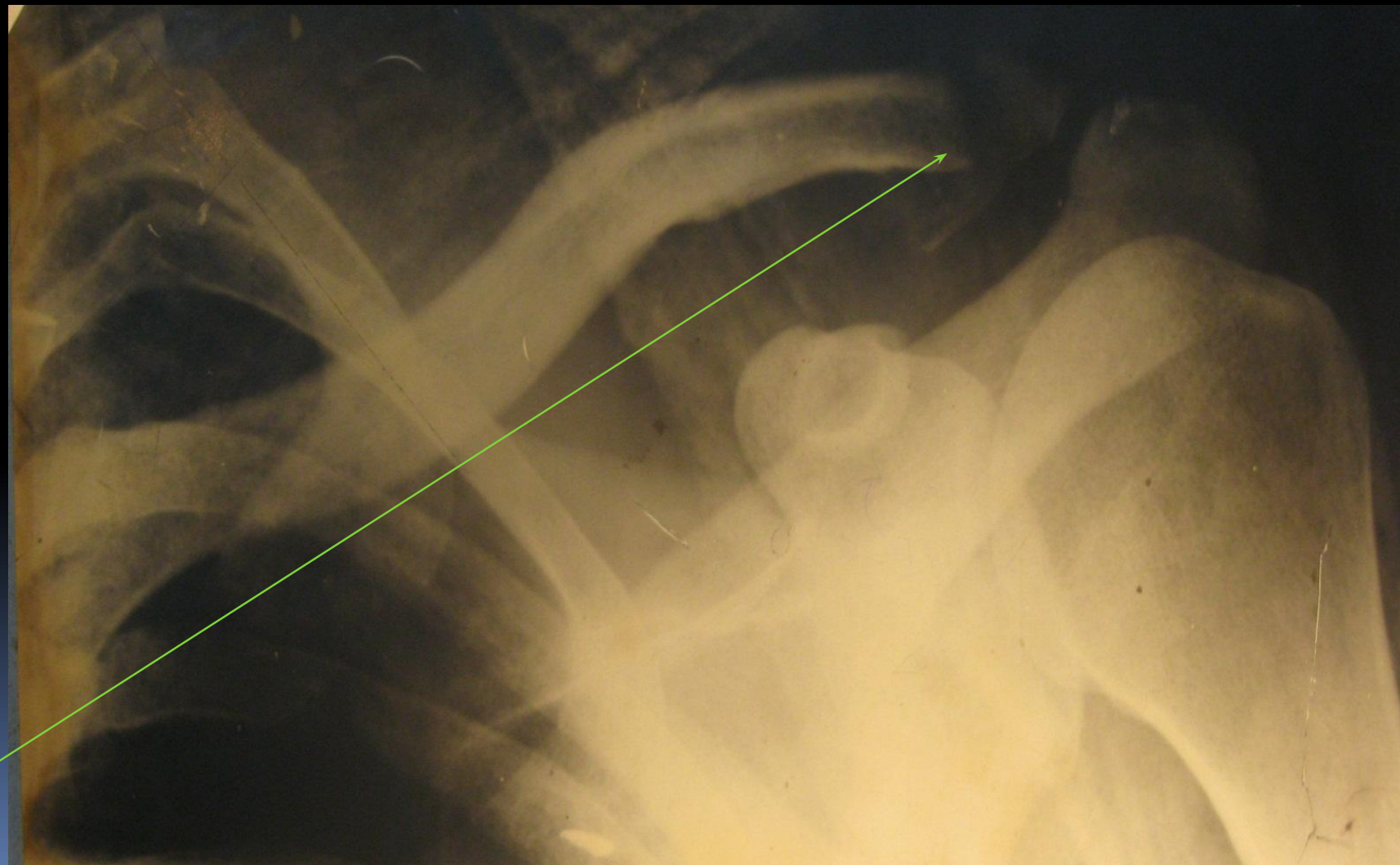


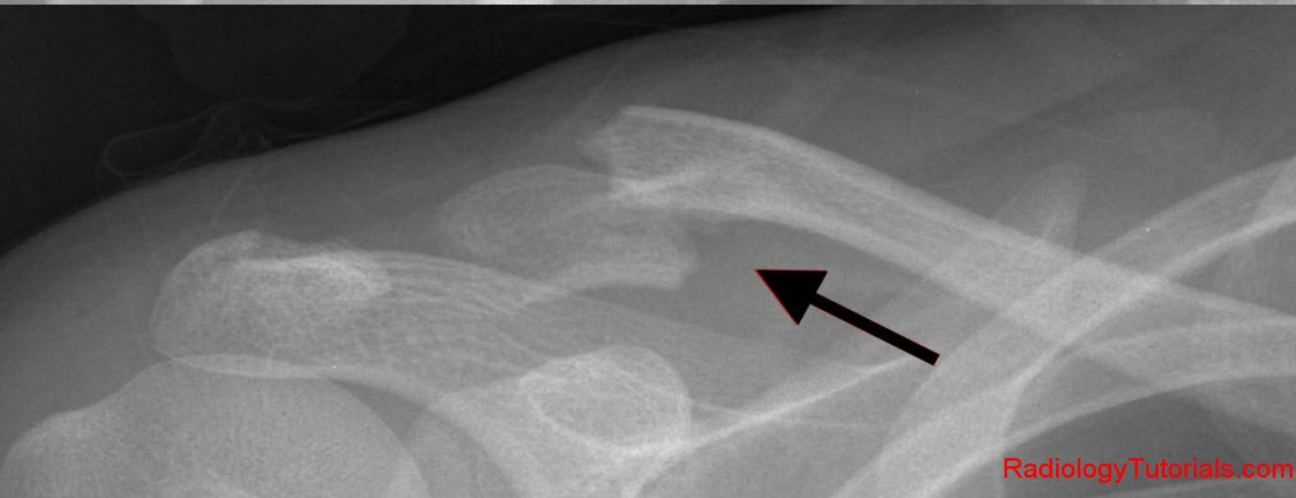
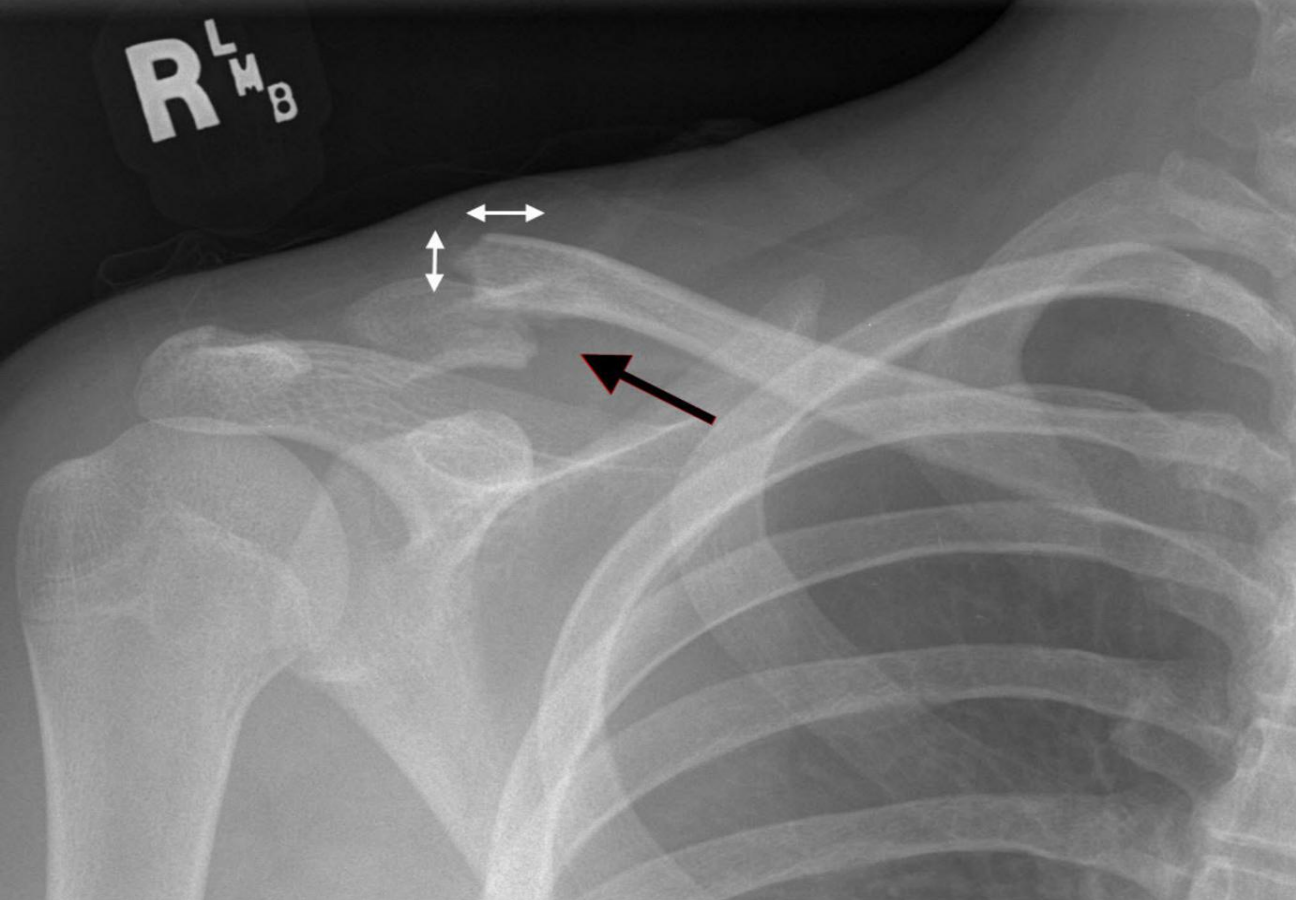
Косой перелом с\3 ключицы





Перелом акромиального конца ключицы без разрыва ключично-клювовидной связки



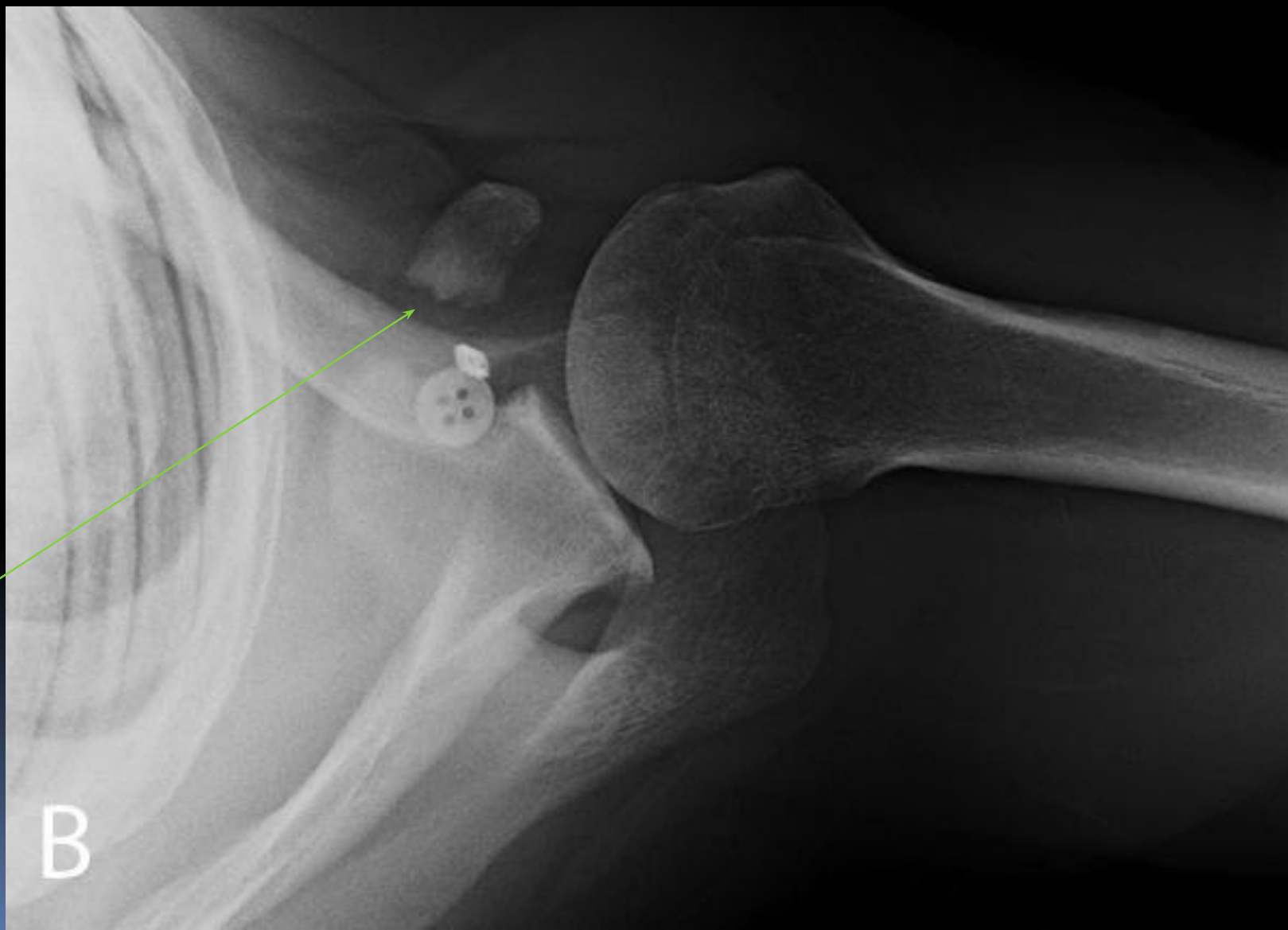

Перелом
акромиальн
ого конца
ключицы с
разрывом
ключично-
клювовидн
ой связки

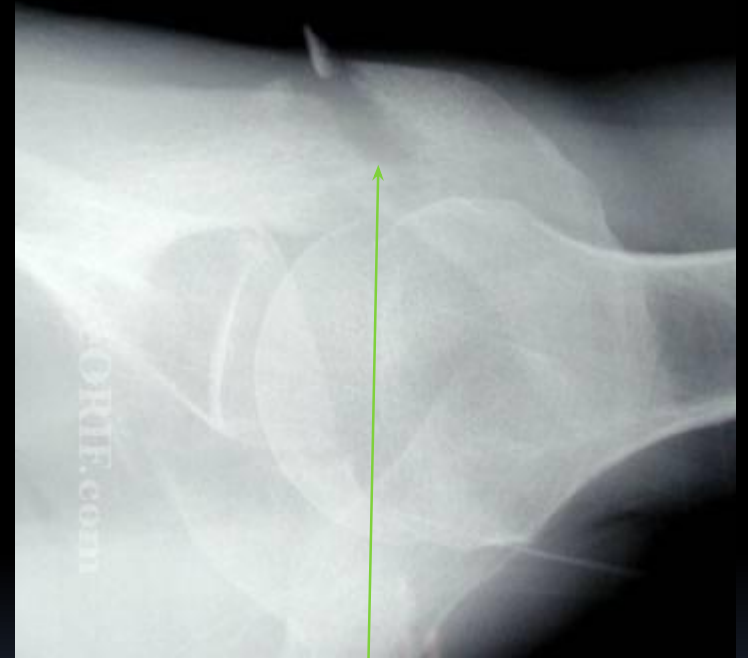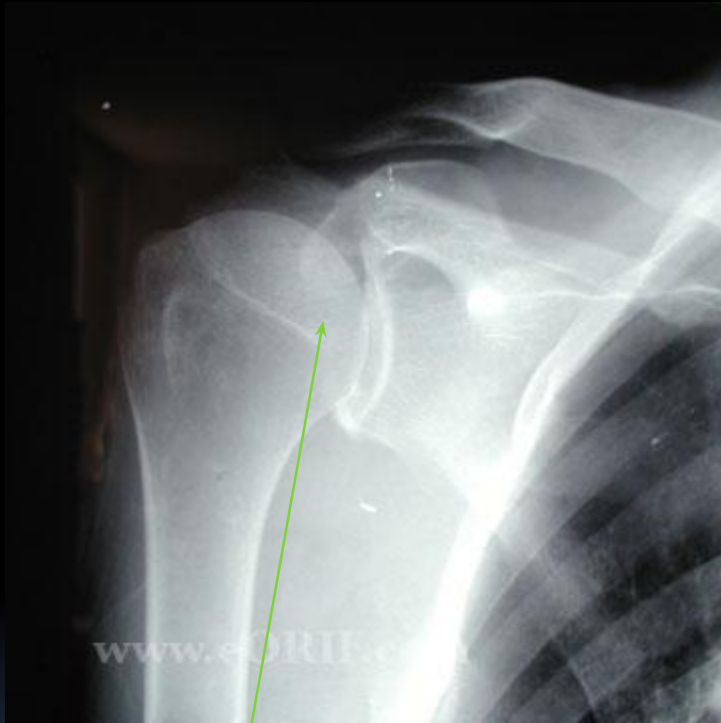Классификация переломов лопатки

- Перелом клювовидного отростка
- Перелом акромиального отростка
- Перелом шейки
- Перелом тела

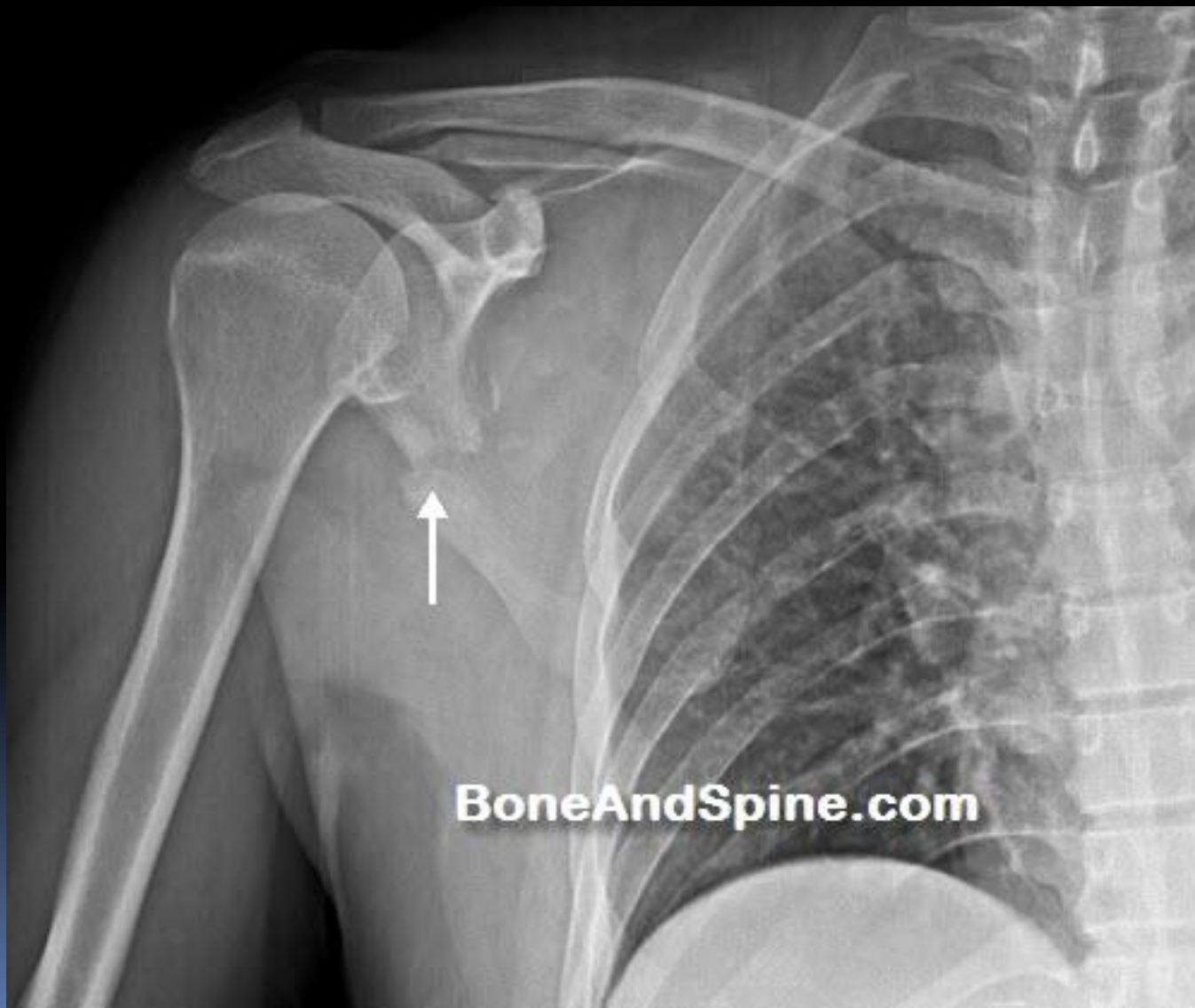Перелом клювовидного отростка лопатки



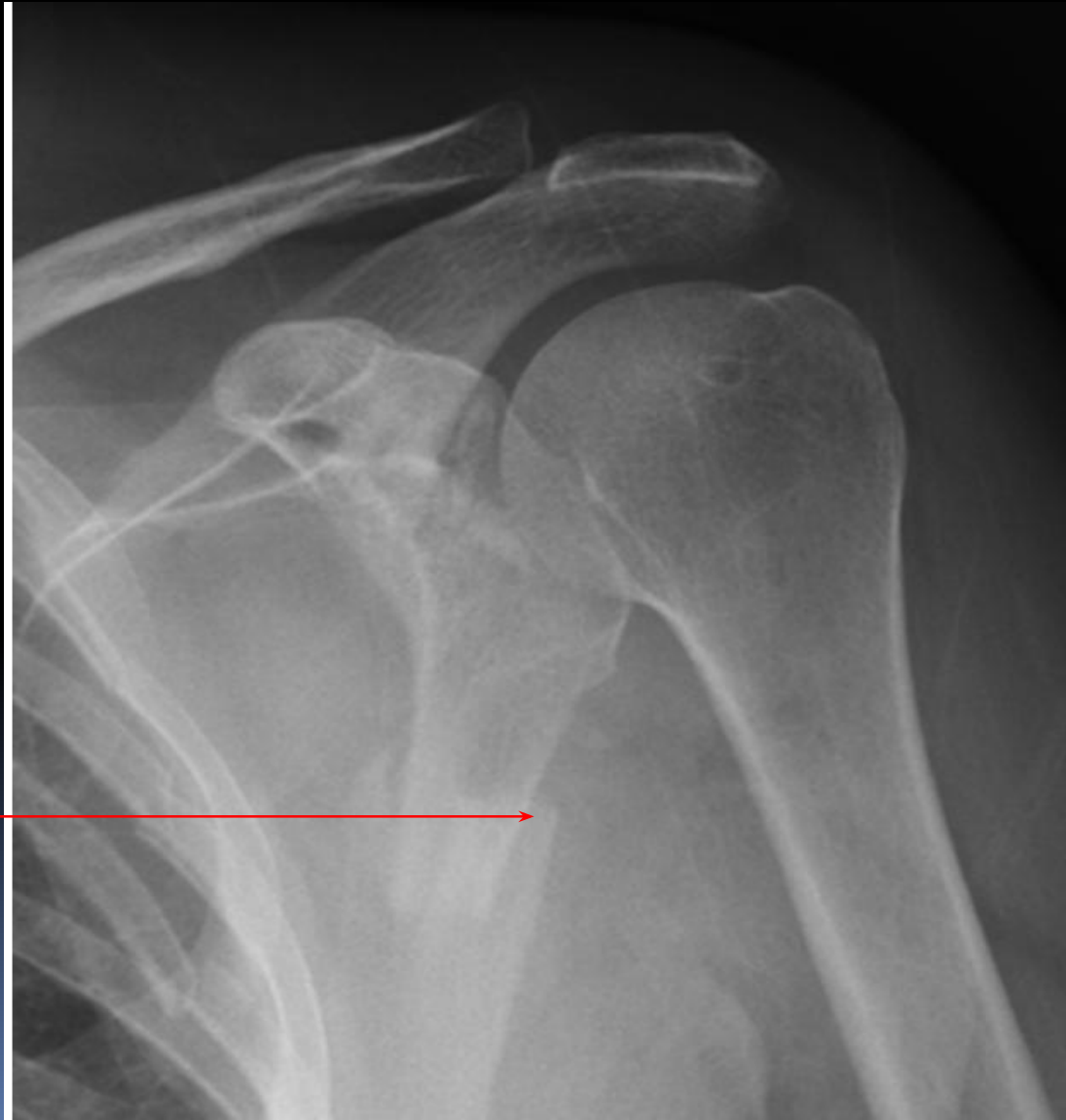
Перелом акромиального отростка лопатки



Перелом шейки лопатки



Перелом тела лопатки



Накостный остеосинтез лопатки

